Федеральное государственное бюджетное образовательное
учреждение высшего образования
«Кемеровский государственный медицинский университет»
Министерства здравоохранения Российской Федерации

На правах рукописи

Созуракова Евгения Алексеевна

КЛИНИКО-ИММУНОЛОГИЧЕСКИЕ ПРОГНОСТИЧЕСКИЕ КРИТЕРИИ ИСХОДА ОТКРЫТОЙ ТРАВМЫ ГЛАЗА

14.01.07 – глазные болезни

Диссертация
на соискание учёной степени кандидата
медицинских наук

Научные руководитель:
доктор медицинских наук, доцент
Громакина Елена Владимировна
Научный консультант:
доктор медицинских наук, доцент
Шабалдин Андрей Владимирович

Москва 2021

ОГЛАВЛЕНИЕ

ВВЕДЕНИЕ……5

ГЛАВА 1. ОБЗОР ЛИТЕРАТУРЫ…….....12

1.1. Травма глаза. Классификация……12

1.2. Современные представления о воспалении и регенерации, роль цитокинов и других мессенджеров при открытых травмах глаза……17

1.3. Прогностические критерии исхода открытой травмы глаза……...23

1.4. Патогенетические аспекты лечения открытых травм глаза…….....30

1.5. Иммунный статус оболочек и структур глаза. Особенности при различных патологиях глаз……...…….…...33

ГЛАВА 2. МАТЕРИАЛ И МЕТОДЫ ИССЛЕДОВАНИЯ ……..43

2.1. Материал исследования…..……...43

2.2. Методы исследования…….……...45

2.3. Статистические методы обработки результатов……48

ГЛАВА 3. РЕТРОСПЕКТИВНЫЙ АНАЛИЗ ОТКРЫТОЙ ТРАВМЫ ГЛАЗА ПО ДАННЫМ ГАУЗ КО КОКОБ Г. КЕМЕРОВО ЗА 2012–2016 гг..…….....50

ГЛАВА 4. ОСОБЕННОСТИ КЛИНИЧЕСКОГО СТАТУСА ПАЦИЕНТОВ ГРУППЫ СРАВНЕНИЯ (С АСЕПТИЧЕСКИМ РОГОВИЧНЫМ РАНЕНИЕМ ПРИ ФАКОЭМУЛЬСИФИКАЦИИ) И ОСНОВНОЙ ГРУППЫ (ОТГ ТИП В, С ЛОКАЛИЗАЦИИ ЗОНЫ I) С УЧЕТОМ ИММУНОЛОГИЧЕСКИХ ХАРАКТЕРИСТИК……58

4.1. Клиническая характеристика нарушений при открытой травме глаза тип В, С локализации зоны I (основная группа)……58

4.2 Особенности содержания цитокинов во влаге передней камеры глаза и периферической крови у пациентов группы сравнения (при факоэмульсификации и у пациентов основной группы (при открытой травме глаза)……...62

4.2.1. Метод забора влаги передней камеры глаза у пациентов с асептическим роговичным ранением при факоэмульсификации и открытой травме глаза типа В, С локализации зоны I……...63
4.2.2. Особенности содержания и соотношения изучаемых цитокинов во влаге передней камеры глаза и в периферической крови у пациентов группы сравнения (при факоэмульсификации)……65
4.2.3 Особенности содержания и соотношения изучаемых цитокинов во влаге передней камеры глаза и в периферической крови у пациентов с открытой травмой глаза тип В, С локализации зоны I…….....70
4.3. Особенности взаимосвязи клинических и лабораторных показателей при открытой травме глаза тип В, С локализации I……..72
4.3.1. Особенности взаимосвязи локальных и системных иммунологических показателей с клеточными и гуморальными иммунными показателями периферической крови у пациентов с открытой травмой глаза тип В, С локализации зоны I……72
4.3.2. Особенности взаимосвязи интерлейкинов крови и влаги передней камеры глаза с микробиологическими показателями у пациентов с открытой травмой глаза тип В, С локализации зоны I……74
4.3.3. Особенности взаимосвязи ранних осложнений с клиническими и лабораторными показателями при ОТГ тип В, С локализации зоны I……76
4.4. Предикторы осложнений при открытой травме глаза тип В, С локализации зоны I на основании сравнительного анализа клинических и лабораторных показателей основной группы (ОТГ) и группы сравнения (при факоэмульсификации)……..82
4.4.1. Особенности взаимосвязи концентраций изучаемых цитокинов во влаге передней камеры глаза и периферической крови с клиническими характеристиками, показателями гуморальной активности, общего анализа крови у пациентов группы сравнения (при факоэмульсификации)……82

4.4.2. Оценка риска осложнений у пациентов при открытой травме глаза типа B, C локализации зоны I на основании клинико-лабораторных и микробиологических показателей……...87

4.4.3 Особенности показателей локального и системного воспаления при открытой травме глаза тип B, C локализации зоны I по отношению к асептическому роговичному ранению при факоэмульсификации……...90

ЗАКЛЮЧЕНИЕ…….100

ВЫВОДЫ……111

ПРАКТИЧЕСКИЕ РЕКОМЕНДАЦИИ……....113

СПИСОК ЛИТЕРАТУРЫ……...114

СПИСОК СОКРАЩЕНИЙ……..137

ВВЕДЕНИЕ

Актуальность темы исследования

Травма органа зрения является одной из актуальных проблем современной офтальмологии. Среди всех травм глазного яблока и его придаточного аппарата наибольшую значимость представляют открытые травмы глаза (Hoskin A. K., Mackey D. A., Keay L. et al. 2019).

Поиск современных методов прогноза и лечения открытой травмы глаза и ее последствий является одним из перспективных направлений современной офтальмологии (Дудник Н.С., 2004; Дикинов З.Х., 2015; Гаврилова Т.В.; Архипова Л.Т., Леванова О.Г., Архипова М.М. и др., 2019; Ченцова Е.В., Алексеева И.Б., Вериго Е.Н. и др., 2019). Особый интерес вызывают терапевтические подходы в прогнозе и лечении открытой травмы глаза, направленные на иммунорегуляторный потенциал и на прогноз развития осложнений.

Существует ряд работ, посвященных изучению течения фазы воспаления открытых травм глаза (Нероев В. В., Гундорова Р. А., Алексеева И. Б. 2002, 2010; Дудник Н. С. 2004; Вериго Е. Н., Гундорова Р. А., Сусайкова М. С. 2010; Кун Ф. 2011; Петренко О. В., Бондарь Н. И. 2017; Ченцова Е. В., Алексеева И. Б. 2019) и патогенетическому обоснованию различных видов консервативного и хирургического лечения, направленного на модуляцию локального и системного воспаления (Архипова Л. Т., Волик Е. И., Терехова Т. В. 1996; Avichezer D., Chan C. C., Silver P. B. et al. 2000; Becker M. D., Rosenbaum J. T. 2000; Маркова Е.Ю. 2008; Mehrnoosh Saghizadeh, Kramerov A. A, Clive N. Svendsen et al. 2017; Chauhan S. K., Dohlman C. H., Cade F., Regatieri C. V. et al. 2018).

Исследованиями последних лет подтверждена иммунная основа воспалительного процесса в поврежденном глазу (Черешнева М. В., Гаврилова Т. В. 2004, Черешнев В. А., Шилов Ю. И., Гаврилова Т. В. и др.

2012; Кочергин С. А., Чернакова Г. М., Клещева Е. А. и др. 2012; Козарийчук Н. Я. 2016; Bian F., Xiao Y., Zaheer M. et al. 2017; McKay T. B., Hutcheon A. E. K., Zieske J. D., 2020). Современными достижениями молекулярной медицины установлена приоритетная роль про- и противовоспалительных цитокинов в регуляции местного воспалительного процесса после любого тканевого повреждения, в том числе и при физиологической регенерации тканей (Симбирцев А. С. 2002; Дикинов З. Х. 2015; Майчук Д. Ю., Васильева О. А., Руссу Л. И. и др. 2015; Masi A., Glozier N., Dale R. et al. 2017).

Открытая травма глаза характеризуется локальным выбросом провоспалительных цитокинов (IL-1α, IL-1β, IL-6, TNF-α и TNF-β, хемокинов и пр.), запускающих процессы травматического воспаления и последующей регенерации (Шаимова В.Л. 2004, Черешнев В. А., Шилов Ю. И., Черешнева М. В. и др. 2010). Иммунная привилегированность органа зрения и его устойчивость к повреждающему действию различных факторов определяется особенностями распределения иммунокомпетентных клеток и их локальным и системным ответами на повреждение глаза (Kaplan H. J., Streilein J. W. 2007; Li Z., Burns A. R., Smith C. W. 2006; Okada Y., Ikeda K., Yamanaka O. 2007; Petrescu M. S., Larry C. L., Bowden R. A. 2007; Niederkorn, J. Y. 2010; Шилов Ю. И., Черешнев В. А. 2014; Gao X., Guo K., Santosa S. M. et al. 2019).

Исследования особенностей регуляции воспаления через систему интерлейкинов, синтезируемых клетками роговицы и радужки или имеющих внеглазное происхождение (при системных заболеваниях или травме глаза), для дополнительной диагностики патологии глаза предлагались неоднократно (Слепова О. С. 2005; Еричев В. П., Ганковская Л. В., Ковальчук Л. В. и др. 2009; Кириенко А. В., Маркелова Е. В. 2012; Ковалевская М. А., Ведринцева Н. В. 2014; Y. Wooff, S.M. Man, R.N. Aggio-Bruce et al. 2019; Малюгин Б. Э., Комах Ю. А., Борзенок С. А. и др. 2020;).

Остается актуальной проблема прогнозирования течения и исхода открытых травмах глаза. Новые данные об клинико-иммунологических критериях при открытых травмах глаза позволят прогнозировать течение посттравматического периода и улучшать исход.

Цель работы

Разработать клинико-иммунологические критерии для выявления маркеров исхода открытой травмы глаза.

Задачи исследования

1. Изучить характер, частоту открытых травм глаза для выявления клинико-анамнестических критериев риска неблагоприятного исхода.
2. Оценить повреждения структур глаза при различной глубине ранения у пациентов с открытой травмой глаза тип B, C локализации зоны I на основании клинико-инструментальных исследований.
3. Исследовать содержание цитокинов: интерлейкинов-1β, IL-1Ra, IL-4, IL-6, фактора некроза опухоли-α и интерферона-α во влаге передней камеры глаза и в периферической крови с помощью иммуноферментного анализа у пациентов с асептическим роговичным ранением при стандартной факоэмульсификации и у пациентов с открытой травмой глаза тип B, C локализации зоны I.
4. На основании клинических и лабораторных показателей при открытой травме глаза тип B, C локализации зоны I выделить значимые для прогноза тяжести исхода травмы.
5. На основании сравнения клинико-иммунологических критериев определить показатели открытой травмы глаза и асептического роговичного ранения при стандартной факоэмульсификации для выявления маркеров ранних осложнений травмы.

Научная новизна

Впервые проведен ретроспективный анализ по данным ГАУЗ «Кузбасской областной клинической больницы имени С.В. Беляева» за 5 лет, который показал, что доля пациентов с открытой травмой глаза составила 42,6% от всех стационарных больных, госпитализированных с повреждением органа зрения. Открытая травма глаза тип B, C с локализацией зоны I составила 63,4%, II – 20%, III – 16,6%.

Впервые показано, что при открытой травме глаза типа B, C локализации зоны I характерно повышение во влаге передней камеры глаза интерферона-α, фактора некроза опухоли-α, а в периферической крови – фактора некроза опухоли-α, С-реактивного белка и количества лейкоцитов.

Впервые определено, что уровень фактора некроза опухоли-α во влаге передней камеры глаза ниже 2,2 пг/мл, а в крови – 6,4 пг/мл, концентрация интерферона-α во влаге передней камеры глаза и крови ниже 2,1 пг/мл и повышение скорости оседания эритроцитов свыше 22,1 мм/час и С-реактивный белок свыше 4,1 мг/мл являются предикторами осложнений при открытой травме глаза тип B, C локализации зоны I.

Практическая значимость

На основании проведенных исследований выявлены маркеры воспаления при открытой травме глаза тип B, C локализации зоны I: фактор некроза опухоли-α и интерферон-α, снижение которых может повысить риск посттравматических осложнений.

В фазу воспаления при открытой травме глаза имеет место повышение С-реактивного белка и лейкоцитов в периферической крови, что является дополнительным критерием неблагоприятного исхода данного вида травмы глаза.

Выявлена положительная корреляция между концентрациями цитокинов: интерлейкинов-1β, IL-1Ra, IL-4, IL-6, фактора некроза опухоли-α и интерферона-α в периферической крови и во влаге передней камеры глаза, что дает возможность оценивать содержание исследуемых цитокинов при открытой травме глаза по показателям крови. Эти данные могут быть использованы для диагностики и прогнозирования осложнений и исхода открытой травмы глаза тип B, C локализации зоны I.

Положения, выносимые на защиту

1. Разработанные клинико-иммунологические критерии позволяют прогнозировать тяжесть исхода открытой травмы глаза типа B, C локализации зоны I и патогенетически воздействовать на течение посттравматического воспалительного процесса. Клинические критерии заключаются в выявлении повреждений структур глаза при различной глубине ранения, ранних осложнений непосредственно от травмы, увеальных и геморрагических осложнений, степени нарушения зрительных функций, уровня С-реактивного белка и скорости оседания эритроцитов в крови; иммунологические – в значении показателей величины фактора некроза опухоли-α и интерферона-α во влаге передней камеры и периферической крови.
2. При открытой травме глаза тип B, C локализации зоны I значения показателей цитокинов: интерлейкинов-1β, -1Ra, -4, -6, фактора некроза опухоли-α и интерферона-α влаги передней камеры изменяются в тесной взаимосвязи с аналогичными показателями периферической крови и могут служить для оценки тяжести исхода травмы.

Внедрение в практику

Материалы диссертации используются в учебном процессе для врачей курсов повышения квалификации по специальности «офтальмология» в

лекционном материале на базе ФГБОУ ВО «Кемеровский государственный медицинский университет» Министерства здравоохранения Российской Федерации (ФГБОУ ВО КемГМУ).

Материалы диссертационного исследования, касающиеся диагностики, внедрены в практическую деятельность в ГАУЗ «Кузбасской областной клинической больницы им. С. В. Беляева»: контроль показателей периферической крови: маркеров – интерлейкинов.

Апробация работы

Материалы диссертации были представлены на межрегиональной научно-практической конференции молодых ученых и студентов с международным участием «Проблемы медицины и биологии» (г. Кемерово, 2017 г.), на межрегиональной научно-практической конференции «Офтальмология Урала и Сибири: мосты из прошлого в будущее» (г. Красноярск, 2017 г.), на заседании научного общества офтальмологов Кемеровской области (г. Кемерово, 2018 г.), на Объединённом иммунологическом форуме – 2019 (г. Новосибирск, 24–29 июня 2019 г.), на заседании кафедры хирургической стоматологии, челюстно-лицевой хирургии с курсом офтальмологии ФГБОУ ВО КемГМУ (г. Кемерово, 21 июня 2019 г.), на межотделенческих заседаниях ФГАУ НМИЦ МНТК «Микрохирургия глаза» им. акад. С. Н. Федорова» Минздрава России (Москва, 15 января 2020 г. и 31 марта 2021 г.).

Публикации

По теме диссертации опубликовано 10 печатных работ, из которых 4 работы в изданиях, рекомендованных ВАК РФ (в том числе 1 в журнале, входящий в базу данных Scopus). Получены 2 патента на изобретение.

Личный вклад автора

Автором проведены информационный поиск, исследовательская работа, статистическая обработка, анализ и интерпретация полученных результатов. Выполненное научное исследование является самостоятельным трудом соискателя.

Объём и структура диссертации

Диссертация изложена на 139 страницах компьютерного текста, состоит из введения, обзора литературы, материалов и методов исследования, двух глав собственных исследований, заключения, выводов, практических рекомендаций и списка литературы. Работа иллюстрирована 20 таблицами и 8 рисунками. Список литературы содержит 208 источников, из которых отечественным авторам принадлежит 114 исследований, иностранным авторам – 94.

ГЛАВА 1. ОБЗОР ЛИТЕРАТУРЫ

1.1. Открытая травма глаза. Классификация

Травма органа зрения является одной из актуальных проблем современной офтальмологии. Несмотря на то, что эпидемиология травмы глаза точно не установлена, по данным Всемирной организации здравоохранения (ВОЗ), ежегодно в мире регистрируется около 55 миллионов случаев травмы органа зрения [8, 96, 200], из которых примерно 203 тысячи сопровождаются проникающим ранением глазного яблока [147]. В Российской Федерации частота травматического повреждения глаз в настоящее время составляет 114,5 человек на 100 тысяч населения, до 32 % коечного фонда офтальмологических стационаров занято пациентами с травмами глаз [28]. Этим объясняется повышенный интерес широкого круга офтальмологов к проблеме диагностики, лечения и профилактики травматических повреждений органа зрения и их последствий [6, 7, 9, 17, 23, 26, 30, 63, 70, 73, 76, 78, 87, 90, 128, 147]. Потеря функциональности глаза приводит к серьезным последствиям, таким как снижение качества жизни, самочувствия, изменение социального статуса, характера трудовой деятельности. Одной из основных причин, приводящих к слепоте или потере глаза как органа, являются травматические повреждения, в частности проникающее ранение глаза [17, 25, 128]. Кроме этого, открытая травма глаза несет на себе бремя прямых и косвенных экономических потерь, обусловленных не только временной и стойкой нетрудоспособностью пострадавших, но и затратами на оказание медицинской помощи им [170].

В настоящее время в мире нет общепринятой классификации травм глаза, что затрудняет стандартизацию описания повреждений глаза, единых подходов к оказанию медицинской помощи. В Российской Федерации многие офтальмологи пользуются общепринятой классификацией травм глаза, предложенной Б. Л. Поляком (1953). В ней все повреждения глазного

яблока разделены на ранения непрободные, прободные (проникающие, сквозные и разрушения глаза) и на контузии разной степени тяжести [53].

В последние десятилетия проделана серьезная работа, прежде всего, по упорядочению и стандартизации терминологии, касающейся повреждений глазного яблока. Для этой цели и была разработана Бирмингемская система терминологии по травме глаза (БТТГ) (Birmingham Eye Trauma terminology, BETT), в которой все определения относятся к целостному глазному яблоку, а не к отдельным составляющим его тканям (если нет необходимости ссылаться на названия тканей). Так, F. Kuhn, R. Morris, V. Mester, C. Witherspoon (1996) рекомендовали именовать роговично-склеральную капсулу стенкой (wall) глазного яблока [58]. Это послужило основой считать, что при нарушении этой стенки на всю ее толщу повреждение глазного яблока в целом следует относить к открытой травме (open globe injury). В соответствии с этим принципом все травмы глаза подразделяются на открытые и закрытые. Согласно международной классификации выделяется пять типов ОТГ в зависимости от механизма и масштабов травмы, обозначаемые большими буквами латинского алфавита (A, B, C, D, E).

ОТГ типа A – контузионные разрывы стенки глаза (полнослойная рана, вызываемая тупым предметом);

ОТГ типа B – проникающие ранения – локальные полнослойные повреждения стенки глаза без внедрения в полость глаза инородных тел, обычно вызываемые острым ранящим снарядом;

ОТГ типа C – локальные полнослойные (проникающие) повреждения стенки глаза с внедрением в полость глаза инородных тел;

ОТГ типа D – сквозные ранения с двойным (входным и выходным) прободением стенки глаза;

ОТГ типа E – смешанные трудно классифицируемые случаи тяжелой политравмы, при которых сочетаются повреждения как содержимого, так и стенки глаза (с ее перфорацией) или происходит разрушение глаза.

По типу сохранности стенки травмы подразделялись: A – разрыв, B – проникающее ранение, C – проникающее ранение с внутриглазным(и) инородным(и) телом(ами), D – сквозное ранение, E – смешанная политравма или разрушение глаза.

Полезность именно такого подразделения травм глазного яблока в боевой обстановке уже на первых этапах сортировки и последующей специализированной помощи очевидна. Ведь при ОТГ важны сроки вмешательства, необходима антибиотикопрофилактика инфекционных осложнений, забота о щадящей транспортировке [18].

По тяжести нарушения зрительных функций травмы подразделяются: 1-я степень – visus > 0,5, 2-я – степень visus 0,4–0,2, 3-я степень – visus 0,1–0,03, 4-я степень – visus 0,02–1/∞ pr. l. certa, 5-я степень – visus 0–1/∞ pr. l. incerta.

По локализации повреждения травмы подразделяются на следующие типы. На поверхности: I – зона роговицы, II – лимб, зона склеры в проекции цилиарного тела, III – остальная склера. В глубину: a – в пределах стенки глаза, b – до передней камеры, c – до задней камеры, радужки, хрусталика, d – до стекловидной полости и внутренних оболочек глаза.

По наличию ранних осложнений травмы подразделяются на следующие типы. От непосредственной травмы: 1 – иридо-хрусталиковой диафрагмы, угла передней камеры, 2 – витреума и сетчатки, 3 – зрительного нерва. Вследствие травмы сосудов: 4 – геморрагическая отслойка хороидеи, 5 – гифема, гемофтальм, 6 – наружное кровотечение. В виде острой реакции на травму: 7 – увеит, 8 – нагноение раны, эндофтальмит, 9 – гипер- или гипотензия.

В международной классификации важным критерием является афферентная реакция зрачка, по которой оценивают наличие или отсутствие афферентного зрачкового дефекта (АЗД). Зрачок глаза с афферентным дефицитом парадоксально расширяется при освещении, потому что расширение зрачка, вызываемое отведением света от здорового глаза,

перевешивает сужение, вызываемое стимуляцией поврежденного глаза. Таким образом, может быть положительный или отрицательный АЗД. Следует отметить, что снижение остроты зрения более чем на 50 %, и положительный АЗД, как правило, свидетельствуют о травме глаза тяжёлой степени [48].

В России, находящейся в состоянии войны с терроризмом, каждый офтальмолог неожиданно может оказаться перед необходимостью участвовать в сортировке массы пострадавших на первом этапе помощи, что обязывает усвоить современные классификационные подходы. Борьба с осложнениями раневого процесса, в частности с геморрагиями, угрозой тракционной отслойки сетчатки, с инородными телами внутри глаза, угрозой инфекции, заключается отнюдь не в возможности ранней герметизации раны на первом этапе помощи, а в скорейшей доставке пострадавшего на тот этап, где он получит своевременную специализированную помощь [18]. Данная классификация объединяет лучшие стороны международной классификации ISOT и классификации Б. Л. Поляка, успешно применяющейся у нас в стране с 1953 года.

В настоящее время в Российской Федерации также применяется классификация травм органа зрения (включающих и ранения роговицы с ИТ) по степени тяжести (Волков В. В., Даниличев В. Ф., Ерюхин И. А., Шиляев В. Г., Шишкин М. М.) [88]. При легкой степени тяжести ранения характерно: гематомы и несквозные ранения век (без повреждения их свободного края); кровоизлияния под конъюнктиву; инородные тела на конъюнктиве или в поверхностных слоях роговицы. При контузиях: подкожные или субконъюнктивальные кровоизлияния, рвано-ушибленная рана кожи (без разрыва или отрыва) век и конъюнктивы век, кольцо Фоссиуса — пигментный отпечаток на передней капсуле хрусталика. Прогноз при таких травмах благоприятный (полное восстановление). Практически все возвращаются к труду (в строй) в течение 2–4 недель.

При средней степени тяжести травмы: разрыв или частичный отрыв века без большого дефекта ткани; непрободное ранение глазного яблока. При контузиях: отек, несквозной разрыв (надрыв) в поверхностных и глубоких слоях роговицы, обширная гифема, парез внутриглазных мышц, надрыв зрачкового края радужки, ограниченное берлиновское помутнение сетчатки на периферии. Прогноз при средней степени тяжести относительно благоприятный (незначительный ущерб). Большая часть пострадавших, несмотря на возможное умеренное и стойкое снижение функций органа зрения, возвращаются к труду (в строй). Лечение в стационаре – до 4–8 недель.

Для тяжелой степени тяжести травмы характерно: ранение век со значительным дефектом ткани; прободное (проникающее, сквозное) ранение глазного яблока, ранение глазницы с повреждением костей. При контузиях: понижение зрения более чем на 50 %; значительный разрыв или отрыв век с рваноушибленными краями и повреждением слезных канальцев и мешка, пропитывание роговицы кровью; тотальная гифема; разрыв (в том числе субконъюнктивальный) склеры; обширный отрыв или разрыв радужки; помутнение, подвывих (вывих) хрусталика или афакия; частичный (почти или тотальный) гемофтальм; кровоизлияние, разрыв, отслойка сосудистой оболочки или сетчатки; переломы костей глазницы. Прогноз для зрения при таких травмах сомнительный (значительный ущерб). Небольшая часть пострадавших возвращается к труду (в строй). Лечение – более 2 месяцев.

Особо тяжелая травма характеризуется: отсутствием зрения (0), прободным ранением – разрушением глаза. При контузиях особо тяжелой степени характерно: отсутствие зрения (0); размозжение глазного яблока, отрыв (разрыв, сдавление в костном канале) зрительного нерва. Прогноз неблагоприятный из-за полной и необратимой утраты зрительных функций. Стационарное лечение – на протяжении многих месяцев, инвалидность по зрению.

Среди всех открытых травм органа зрения наибольшую значимость представляют проникающие ранения (типы B, C) так как являются причиной слепоты или потери органа у 19 миллионов человек в мире [24, 25]. Среди ОТГ наиболее часто встречаются с локализацией I [23, 27, 28, 61, 75, 178]. Такие травмы отличаются, кроме непосредственного повреждения роговицы, непредсказуемостью заживления и течения посттравматического периода, что негативно сказывается на исходах лечения таких пациентов [19, 178].

1.2. Современные представления о воспалении и регенерации, роль цитокинов и других мессенджеров при открытых травмах глаза

Новые данные о течении воспаления и процессах регенерации при открытых травмах глаза, в частности локализации I позволяют прогнозировать течение посттравматического периода и улучшать исходы лечения [121].

Так как раневой процесс является воспалением, то в своем течении он должен проходить стадии альтерации, экссудации и пролиферации. На основе анализа существующих классификаций раневого процесса (Назаренко Г. И. и соавт. 2002) выделяют три фазы течения раневого процесса. **Фаза воспаления** начинается сразу после ранения и при отсутствии осложнений продолжается в среднем 3–4 суток. Характеризуется типичными сосудистыми реакциями: вазоконстрикцией, сменяющейся вазодилатацией, экссудацией с выходом плазменных белков, миграцией и выходом форменных элементов крови в зону повреждения, выпадением фибрина с отграничением зоны повреждения, отеком и инфильтрацией окружающих тканей. Фаза воспаления имеет несколько периодов. Заживление различных ран начинается с периода острого воспаления, которое запускается через несколько минут после воздействия травматического агента и продолжается около трех суток [64]. Период острого воспаления включает фазу альтерации (первичного повреждения или первичной деструкции), в целом

характеризующуюся нарушением обмена веществ, функций клеток и тканей, структурными изменениями, а также переменой физико-химических свойств, возникающих в момент повреждения. Вторую фазу острого воспаления (фазу экссудации, или микроциркуляторных расстройств) инициируют сосудорасширяющие биологически активные вещества (БАВ) (гистамин, серотонин, лейкотриены B4, C4, D4, E4, простагландины E, F, D), высвобождаемые при деструкции тучных клеток и частично тромбоцитов. Гипоксия клеточных элементов и связанный с ней гипоэргоз способствуют формированию гипоксического тканевого некробиоза, который под воздействием факторов вторичного самоповреждения переходит в третью фазу I стадии острого воспаления – вторичной деструкции (вторичного некроза) [79]. **Фаза регенерации, или пролиферации,** в среднем продолжается 2–4 недели. Процессы регенерации начинаются уже в первые сутки после ранения, и их продолжительность зависит от величины раневого дефекта и морфологии поврежденных тканей. **Фаза эпителизации** и реорганизации рубца в зависимости от морфологии тканей продолжается от нескольких недель до года.

Таким образом, с точки зрения общей патологии раневой процесс представляет собой частный вариант воспаления, которое определено как типовой патологический процесс, развивающийся в васкуляризованных органах и тканях в ответ на любое местное повреждение и проявляющийся в виде поэтапных изменений микроциркуляторного русла, крови и стромы органа или ткани, направленных на локализацию, разведение, изоляцию и устранение агента, вызвавшего повреждение, и на восстановление поврежденной ткани [79].

Однако роговица является одной из немногих тканей, здоровое состояние которой определяется полным отсутствием кровеносных и лимфатических сосудов. В отличие от других тканей незначительные повреждения и ангиогенные раздражители не приводят к ангио- и лимфогенезу в роговице [133, 136]. Исследования последних лет позволили

выявить несколько ключевых анатомических и функциональных особенностей роговицы, которые участвуют в воспалении и регенерации при ее травме.

Особенностью роговицы является феномен различного регенеративного потенциала ее основных клеточных популяций – клеток эпителия, эндотелия и кератоцитов стромы. Известно, что роговица выполняет барьерную функцию, поэтому ее эпителий каждые 7–10 дней обновляется и обладает самым высоким регенеративным потенциалом, по сравнению с другими структурами глазного яблока. Популяция эпителиальных клеток поддерживается находящимися на периферии стволовыми клетками лимба (limbal stem cells, LSC), которые порождают временно делящиеся клетки (transient amplifying cell, TAC) [205]. TAC пролиферируют и мигрируют к центру, где совершают своё последнее деление, дифференцируются и поднимаются всё ближе к поверхности, где постоянно отшелушиваются с верхнего слоя роговицы. У пациентов с дефицитом LSC, обусловленным травмой (часто встречается при химической травме области лимба) или наследственными заболеваниями, посттравматический период протекает тяжелее и чаще сопровождается потерей зрения [160]. Кератоциты при травме запускают процесс ремоделирования поврежденного коллагена, однако обладают меньшим регенеративным потенциалом. Наименьшей митотической активностью и регенеративной способностью обладает эндотелий роговицы [125]. Поэтому травмы с обширным поражением эндотелиальных клеток чаще сопровождаются помутнением роговицы из-за чрезмерного накопления жидкости в строме [148]. Граничащие с поврежденной областью стромы кератоциты дифференцируются в фибробласты и начинают мигрировать в рану. Процесс трансформации и миграции кератоцитов регулируется несколькими сигнальными белками: TGFβ, тромбоцитарным фактором роста (platelet-derived growth factor, PDGF), основным фактором роста фибробластов (basic fibroblast growth factor, FGF-2) и EGF [133]. Интересные

данные получены в отношении количества миофибробластов в ране стромы роговицы в зависимости от механизма травмы – наибольшее их количество определяется при разрезах, так как одной из важных функций миофибробластов является сокращение раны для более быстрого ее заживления [169]. После того как миофибробласты закрывают рану, их количество в строме медленно сокращается и начинается процесс ремоделирования стромы, который может занимать несколько лет [197].

Эндотелиальные клетки роговицы человека обладают низкой митотической активностью, поэтому заживление поврежденного эндотелия обычно ограничивается процессом реорганизации оставшихся клеток, которые закрывают поврежденный участок, возобновляют насосную функцию и ремоделируют базальную мембрану. При травме роговицы описан механизм эндотелиально-мезенхимального перехода (endothelial mesenchymal transition, EnMT), при котором эндотелиальные клетки приобретают свойства фибробластов и начинают пролиферировать [207]. Этот процесс считается патологическим, так как может сопровождаться потерей эндотелиальных клеток и помутнением роговицы из-за отложения экстрацеллюлярного матрикса. Поэтому при трансплантации и при травмах роговицы перспективным направлением являются различные способы ингибирования EnMT. Мишенью потенциальных препаратов могут быть клеточные сигнальные мессенджеры, участвующие в регуляции EnMT, – трансформирующий фактор роста β (GFβ), FGF-2, IL-1β, транскрипционный фактор (NFκB) [166].

Течение посттравматического периода связано с такими известными феноменами, как ангиогенная и иммунная привилегия роговицы [22, 136]. Несмотря на то, что ангиогенная и иммунная привилегия роговицы описаны достаточно давно, данные о механизме их реализации постоянно обновляются [97, 109, 135, 173]. Считается, что ангиогенная и иммунная привилегии роговицы тесно взаимосвязаны. Доказательством этого утверждения является тот факт, что при развитии патологической

неоваскуляризации роговица, как правило, теряет иммунную привилегию [119, 173, 187].

В нескольких исследованиях было установлено, что эпителий роговицы экспрессирует растворимые формы трех основных рецепторов фактора роста эндотелия сосудов (vascular endothelial growth factor, VEGF): sVEGFR-1, sVEGFR-2, sVEGFR-3, которые, как предполагается, выступают в качестве рецепторов-ловушек, связывая ключевые ангиогенные факторы роста VEGF-A, VEGF-C и VEGF-D, тем самым поддерживая аваскулярность роговицы [172]. Есть данные, что в роговице экспрессируются дополнительные мощные антиангиогенные белки – ангиостатин (образуется при расщеплении белка плазмина), эндостатин (С-терминальный фрагмент коллагена типа XVIII), тромбоспондин-1 и тромбоспондин-2 (адгезивные белки, регулирующие взаимодействия клеток между собой и с внеклеточным матриксом, TSP1, TSP2) и фактор пигментного эпителия (Pigment epithelium-derived factor, PEDF) [185]. Основной антиангиогенный эффект этих белков связан с блокированием миграции и пролиферации эндотелиальных клеток сосудов [119].

Тем не менее при тяжелой травме существующая антиангиогенная система роговицы может подавляться чрезмерной активацией ангиогенных факторов, что ведет к вторичному врастанию кровеносных и лимфатических сосудов из лимбальной области в роговицу [120]. Поврежденные эпителиальные клетки играют важную роль в процессе регенерации стромы роговицы, выделяя цитокины IL-1α, IL-1β, CD95L, TNFα и запуская апоптоз кератоцитов в ране [118, 120]. Считается, что воздействие на это звено патогенеза травмы является перспективным направлением в профилактике последующих осложнений.

Иммунная привилегия роговицы является уникальной системой защиты собственных тканей от повреждений, вызванных реакциями системного иммунитета, которая реализуется при помощи нескольких механизмов [119, 136, 173]. Первым из них является блокада индукции иммунного ответа, в

основе которой лежит особенность морфологии глазного яблока. Возможности внутриорганной сенсибилизации лимфоцитов ограничиваются отсутствием во внутренних отделах глаза лимфатической дренажной системы, а гематоофтальмический барьер препятствует миграции через сосудистую стенку лейкоцитов, макрофагов и гранулоцитов и непроницаем для макромолекул (антител, комплемента и факторов свертывания) [44, 127, 176]. Следующим механизмом является иммунологическое игнорирование, которое реализуется экспрессией поверхностных полиморфных белков, так называемых антигенов главного комплекса гистосовместимости (major histocompability complex, MHC), и антигенпрезентирующими клетками (antigen-presenting cell, АПК) [190, 191].

Иммунная система играет важную роль в патогенезе раневого процесса открытой травмы глаза [16, 41, 44, 86, 105, 109, 192, 195]. С 90-х годов стали появляться единичные работы, посвященные изучению отдельных звеньев иммунного статуса при открытых травмах глаз у взрослых и детей [6, 11]. Вместе с тем остается много нерешенных и малоизученных вопросов, касающихся проблемы патогенеза раневого процесса в глазу. К их числу относятся особенности иммунного статуса больных с открытой травмой глаза, иммуногенез в динамике острого травматического процесса, динамика аутоиммунных системных и локальных реакций после травмы. Не определены факторы риска посттравматических увеитов, возникновения вялотекущих, торпидных к проводимому иммуносупрессивному лечению форм воспалительного процесса, не решена проблема коррекции инфекционных осложнений при открытых травмах глаз [183]. Такие структурно-функциональные компоненты глаза, как, например, эндотелий роговицы, нейросенсорная сетчатка, не способны к регенерации после повреждения и воспаления, что приводит к слепоте [109].

Открытая травма глаза служит примером ограниченного по объему повреждения, при котором не только развиваются локальные реакции с нарушением механизмов иммуносупрессии непосредственно в органе зрения,

но и выявляются признаки вторичной иммунной недостаточности [7, 38, 41, 86, 110]. В связи с уникальными физиологическими особенностями органа зрения и его иммунной привилегированностью проблема открытой травмы глаза и его терапии носит мультидисциплинарный характер. Одна из задач при открытой травме глаза – регуляция травматического воспаления с уменьшением явлений вторичного повреждения и оптимизацией регенерации [39, 97, 169].

1.3. Прогностические критерии исхода открытой травмы глаза

Первые попытки прогнозирования посттравматического периода при открытых травмах глаз основывались на определении факторов риска и критериев, позволяющих оценить тяжесть травмы: время оказания помощи; размер, тип инородного тела, травмировавшего глазное яблоко; сроки удаления инородного тела; наличие и локализация разрыва сетчатки глаза и вовлечение в травму других внутриглазных структур и т. п. [122]. Однако, по признанию исследователей, использование предложенных способов прогнозирования в практической работе невозможно из-за двух проблем – низкого удельного веса выявленных факторов риска и сложности объективизации критериев, оценивающих степень тяжести повреждения [15, 16, 17, 128]. В качестве примера можно привести обзор 2000 года, авторы которого предприняли попытку предикции посттравматического инфекционного эндофтальмита и пролиферативной витреоретинопатии у 130 пациентов при травмах глаз, вызванных внутриглазными или ретробульбарными инородными телами [67, 161]. Были выявлены ведущие факторы риска развития посттравматических осложнений – удаление инородного тела спустя 24 часа после травмы и тип инородного тела. Однако авторы признают, что на результаты могло повлиять отсутствие в оцениваемых исследованиях единых критериев оценки тяжести повреждений [67]. Исследования наличия и концентрации цитокинов и острофазовых белков в крови, слезе и во влаге ПКГ проводились неоднократно (данные представлены в таблице 1).

Таблица 1 – Исследования, посвященные изучению цитокинов и острофазовых белков в биологических жидкостях при ОТГ

Автор, год	Патология	Объект, биологическая жидкость	Параметры
Гаврилова Т. В., Чуприна В. В., Давыдова Е. В., Шилов Ю. И., Черешнева М.В., 2008	Проникающее ранение глаза, контрольная группа - здоровые люди	Кровь, слеза	С-реактивный белок, лактоферрин; IL-1β, IL-6; в слезе лактоферрин, IL-8
Гаврилова Т. В., Усова В. В., Шилов Ю. И., 2013	Проникающее ранение тяжелой степени	Кровь на 1–3-и сутки, и на 12–14-е сутки после травмы	СРБ, IL-1β лактоферрин
Дикинов З. Х., 2013	Посттравматический увеит	Кровь, слеза	IFN –γ IL -1, неоптерин, TNF- α
Стеблюк А. Н., Колесникова Н. В., Гюнтер В. Э, Бодня В.Н., Церковная А. А., 2015	Из поверхностных слоев склеры выкраивался прямоугольный лоскут с обнажением цилиарного тела, длительностью экспозиции 35–42 секунды. На конъюнктиву накладывали непрерывный шов из монолитной нити на основе никелида титана	Влага ПКГ, взятая на 3, 7, 30-е сутки и через 3 месяца и 1,5 года после экспериментальной деструкции цилиарного тела криоаппликатором из пористого никелида титана кроликов	IL-1β, TNF α, IL-2, IL-10

Как видно из данных таблицы, основными биологическими жидкостями для исследования цитокинов были кровь и слеза. Концентрации цитокинов во влаге передней камеры глаза на людях исследовались в единичных экспериментах. Исследование цитокинов в слезной жидкости не всегда патогенетически обосновано, так как изменение их концентрации в слезной жидкости не отражает процессы, происходящие в глазу [130].

По данным исследований Гавриловой Т. В. с соавторами (2013), на 1–3-и сутки после проникающего роговичного ранения повышаются уровни С-реактивного белка, IL-1β, лактоферрина в периферической крови [38]. Этими же исследователями было доказано, что динамика иммунологических

показателей зависит как от срока травматического процесса, так и от проводимой терапии. Кроме того, установлено [43], что в ранний травматический период отмечается повышение уровня маркеров воспаления: лактоферрина и С-реактивного белка, а также провоспалительных цитокинов IL-1β, IL-8 по сравнению с контролем. Помимо этого, выявлено повышение уровня С5 компонента комплемента, что, по-видимому, так же, как и увеличение концентрации IL-1β и IL-8, отражает развитие воспалительного ответа и активацию его синтеза в клетках моноцитарно-макрофагального ряда. Повышение продукции основного протеина острой фазы воспаления С-реактивного белка, вероятно, связано с увеличением его синтеза в печени под действием провоспалительных цитокинов, в частности IL-1. Параллельное нарастание уровня основного представителя CXC-хемокинов IL-8, обладающего мощной хемоаттрактантной активностью по отношению прежде всего к нейтрофилам, и лактоферрина, участвующего в кислородонезависимой микробицидности этих клеток, также может отражать активацию гранулоцитарных лейкоцитов при повреждении тканей и структур глаза [152].

При открытых травмах глаза описан механизм эндотелиально-мезенхимального перехода (endothelial mesenchymal transition, EnMT), при котором эндотелиальные клетки приобретают свойства фибробластов и начинают пролиферировать [206]. Этот процесс считается патологическим, так как может сопровождаться потерей эндотелиальных клеток и помутнением роговицы из-за отложения экстрацеллюлярного матрикса. Поэтому при трансплантации и при травмах роговицы перспективным направлением являются различные способы ингибирования EnMT. Мишенью потенциальных препаратов могут быть клеточные сигнальные мессенджеры, участвующие в регуляции EnMT – трансформирующий фактор роста β (GFβ), FGF-2, IL-1β, транскрипционный фактор (NFκB) [166].

В настоящее время перспективным направлением в понимании и прогнозировании течения посттравматического периода при открытых

травмах глаза является определение и оценка молекулярных маркеров воспаления. В последние пять лет получены революционные данные об участии в воспалении различных групп клеток и клеточных мессенджеров, о процессе регенерации тканей глаза, обновляющие наше представление о патогенезе воспаления и открывающие широкие возможности для предикции и разработки новых методов лечения таких пациентов [169, 197]. Наиболее значимыми медиаторами воспаления в настоящее время считаются Il-1 (IL-1β), Il-6 и TNFα [30, 31, 55, 129, 172]. Информация о соотношении провоспалительных и противовоспалительных цитокинов во влаге ПКГ является не только диагностически значимой для патологии структур глаза, но и может определять особенности консервативного и хирургического лечения при открытых травмах глаз [135, 197].

Кроме изучения взаимодействия клеточных мессенджеров при травме и воспалении роговицы, большое внимание исследователей уделяется клеточным реакциям. Рекрутирование иммунных клеток при травме роговицы опосредуется провоспалительными цитокинами, высвобождаемыми при повреждении из эпителиальных клеток и кератоцитов. Нейтрофилы первыми проникают в роговицу и обнаруживаются в ней уже через 2 часа после травмы. Установлено, что миграция нейтрофилов в роговицу идет двумя волнами, пики которых приходятся на 18 и 30 часов после травмы [168, 172]. Экспериментальные работы на мышах показали, что нейтрофилы принимают важное участие в процессе заживления раны роговицы – у особей с пониженным содержанием нейтрофилов реэпителизация роговицы после истирания происходила дольше [203].

Следующими после нейтрофилов в поврежденную роговицу из лимбальных сосудов мигрируют макрофаги [131]. Кроме удаления поврежденных клеток при тяжелых травмах, они регулируют два важных механизма заживления: ангиогенез, необходимый для обеспечения процессов заживления, и дифференцировку фибробластов в миофибробласты,

необходимую для быстрого закрытия раны. Ангиогенез при воспалении реализуется посредством экспрессии макрофагами высоких уровней VEGF-A, VEGF-C и VEGF-D, потенцирующими пролиферацию эндотелиальных клеток сосудов, а процесс дифференцировки реализуется путем экспрессии TGF-β [135, 184].

Клетки естественных киллеров (NK), редко встречающиеся в неповрежденной роговице, при травме накапливаются вокруг лимбальных сосудов и мигрируют в строму роговицы от периферии к центру. Считается, что NK-клетки участвуют в организации воспалительного ответа роговицы, однако молекулярные механизмы этого процесса пока не открыты [118, 129, 160].

Открытые травмы глаза часто осложняются развитием увеита, который является одной из основных причин потери зрения. Актуальной задачей является поиск лабораторных маркеров, которые отражают выраженность воспалительного процесса в сосудистом тракте. Изучены частота выявления и динамика концентрации TNF-α, IL-1β и неоптерина в слезной жидкости 93 пациентов с острыми посттравматическими увеитами различной локализации. Установлено, что неоптерин является наиболее надежным и информативным маркером внутриглазного воспаления. Несмотря на то, что средние уровни TNF-α и IL-1β коррелируют с выраженностью увеита, у многих больных концентрации этих цитокинов были ниже уровня детекции [30]. Из данных этой работы следует, что с учетом того, что у многих пациентов, впрочем, как и у здоровых доноров, концентрации TNF-α и IL-1β были ниже уровня обнаружения, гораздо более надежным и информативным маркером внутриглазного воспаления для каждого индивидуально взятого больного следует признать неоптерин. При осложненном течении посттравматического увеита повышение иммунологических маркеров воспаления в слезной жидкости (СЖ) было более стойким. Даже через 3 месяца после травмы на фоне проводимой традиционной терапии уровни TNF-α и неоптерина достоверно превосходили

референсные значения. В это время средняя концентрация IL-1β была также вдвое выше нормы, но вариативность этого показателя и у здоровых доноров, и у пациентов с ОТГ делала это отличие недостоверным. Более высокий процент определения неоптерина в СЖ связан как с большей продолжительностью жизни данного цитокина, так и с более высокой инертностью его продукции иммунокомпетентными клеткам. Острофазные цитокины TNF и IL-1, обладая коротким периодом жизни, не всегда адекватно отражают тяжесть воспалительного процесса, и частота их выявления значительно снижается в период стихания воспалительного процесса [30].

Изучение показателей иммунологической реактивности при открытых травмах глаза позволяет обнаружить как на системном, так и на локальном уровне ее изменения, в частности гиперпродукция провоспалительных цитокинов коррелирует с тяжестью течения посттравматического процесса [46]. При этом выявляемая разнонаправленность характера изменений цитокинового профиля на локальном и системном уровнях свидетельствует о преобладании роли местного иммунитета над системным [46, 112].

По данным Стеблюк А. Н., Колесниковой Н. В. и др., в 2014 г. при исследовании цитокинов во влаге ПКГ у кроликов контрольной группы и с проникающим ранением роговицы достоверных различий не получено [95].

Представляется целесообразным изучение эффективности иммуно-корригирующих средств, так как известно, что неблагоприятное течение и исходы посттравматического процесса тесно связаны со сдвигами в иммунном статусе как на уровне глаза, так и всего организма: с развитием аутоиммунных реакций к антигенам поврежденных структур глаза, нарушением в балансе Т- и В-лимфоцитов, дисбалансом иммуноглобулинов в сыворотке крови и слезной жидкости и др. [6, 11, 40, 135].

Отметим основные типовые нарушения функций иммунной системы при открытых травмах глаза.

Нарушения функций иммунной системы при травме – наиболее тяжелая и требующая коррекции форма иммунной патологии, которая характеризуется следующими типовыми изменениями:

- системным выбросом провоспалительных цитокинов (IL-1α и β, IL-6, TNFα и β, хемокинов и пр.), который индуцирует развитие острофазного ответа, нейроэндокринных изменений (повышение выброса кортикотропин-рилизинг гормона, адренокортикотропного гормона, глюкокортикоидов, адреналина, изменение экспрессии b-адренорецепторов) и других реакций при участии центральной нервной системы (лихорадка и др.);

- активацией хемотаксиса и эмиграцией неспецифических эффекторных и иммунокомпетентных клеток в зону травматического воспаления, их реакциями, направленными на устранение повреждения и регенерацию тканей;

- развитием ранней травматической иммунодепрессии, связанной со стрессом, токсемией микробного и тканевого происхождения;

- переключением цитокинового профиля с Th1 на Th2 тип, связанным с повышением уровня глюкокортикоидов и катехоламинов.

Перечисленные изменения характерны для механической травмы в целом (вне зависимости от локализации), при этом выраженность иммунных сдвигов определяется тяжестью повреждения. При ограниченных по объему повреждениях, примером которых может служить ранение глаза, развитие подобных системных реакций не столь очевидно. Тем не менее, несмотря на малый размер повреждения, при этой патологии выявлено развитие не только локальных реакций, но и синдрома вторичной комбинированной иммунной недостаточности [103].

Современные исследования показывают, что заживление при травме роговицы представляет собой сложный каскад клеточных реакций, понимание которого еще далеко от своего завершения.

Открытая травма глаза не всегда приводит к аутоиммунному повреждению. Возможность развития последнего зависит от ряда факторов:

характера травмы, ее тяжести, локализации, степени повреждения увеальных тканей и других, т. е. от первичного пускового фактора, от путей миграции антигенов и особенностей состояния иммунной системы организма [40, 107, 108].

1.4. Патогенетические аспекты лечения открытых травм глаза

Поиск современных методов лечения открытой травмы глаза и ее последствий является одним из перспективных направлений современной офтальмологии [31, 32, 35, 42, 44, 73, 76, 80, 87, 91, 102, 106, 177]. Все предлагаемые инновационные методы лечения самой травмы глаза и ее последствий можно сгруппировать в несколько кластеров.

Прежде всего, это методы хирургического лечения, направленные на восстановление поврежденных структур глаза, с щадящими методами удаления инородных тел глаза [12, 26, 63, 67, 106].

В рамках проводимого диссертационного исследования особый интерес вызывают терапевтические и хирургические подходы в лечении ОТГ, направленные на иммунорегуляторный потенциал и на прогноз развития осложнений.

Консервативные методы лечения открытых травм глаза также имеют большое значение. В модельном эксперименте травмы глаза на C57BL/6 мышах использовали ребамипид как блокатор воспаления через подавление активности TNF- α. Было показано, что у животных, получавших ребамипид, уровень TNF-a в конъюнктиве был значительно ниже, чем в контрольной группе мышей, получавших плацебо (фосфатный буфер). Уровни IL-1β и IL-1α во всех исследуемых жидкостях и тканях глаза были сопоставимы в опытной и контрольной группах животных. Рана у мышей, получавших ребамипид, заживлялась быстрее, чем в контрольной группе [181]. В модельных экспериментах была показана и значимость мезенхимальных стволовых клеток (МСК), полученных из костного мозга или жировой ткани, в эффективном заживлении травмированной роговицы. У животных с трансплантированными МСК плотность кератоцитов была больше, чем в

контрольной группе, а также экспрессия TNF-α, IL-6R и IL-12β значительно снижалась по отношению к контролю. Сделано заключение, что аллогенные стволовые клетки способствуют регенерации стромы роговицы и могут быть источником клеток для повторного заселения стромы в пораженной роговице [125, 148]. В то же время вопрос о применении этих технологий у людей остается открытым.

Одним из подходов, направленных на патогенетическое обоснование дополнительного консервативного лечения в острый и посттравматический периоды травмы глаза, может быть исследование характера локальных и системных мессенджеров в фазу воспаления, в том числе регулируемых цитокиновой сетью [91, 102, 135]. Именно цитокины являются основными молекулами, регулирующими реакции врожденного и адаптивного иммунитета, в том числе при индукции воспаления. С позиции их системности и локальности – это вовлечение в процесс иммунокомпетентных клеток системного иммунитета.

Как показано выше, при ОТГ идет активация провоспалительного потенциала через активный синтез IL-6, TNF- α и IL-1β. Соответственно, препаратом выбора могут быть лечебные моноклональные антитела, направленные на TNF-α или его рецептор.

Другой экспериментальный подход в поисках лечения открытых травм глаза был связан с обработкой поврежденной в эксперименте роговицы крыс (Вистар) мезенхимальными стволовыми клетками (МСК), полученными из костного мозга или жировой ткани. Было показано, что у животных с трансплантированными МСК плотность кератоцитов была больше, чем в контрольной группе, а также экспрессия TNF-α, IL-6R и IL-12β значительно снижалась по отношению к контролю. Авторы делают заключение, что аллогенные стволовые клетки способствуют регенерации стромы роговицы и могут быть источником клеток для повторного заселения стромы в пораженной роговице [143].

Известно, что последствием ОТГ локализации зоны I может быть неоангиогенез в роговице, который опосредует прологацию воспалительного процесса как в самой роговице, так и в прилежащих жидкостях и структурах глаза. Тем самым одним из значимых профилактических и лечебных подходов является терапия, направленная на подавление ангиогенеза. Эффективная терапия, направленная на подавление неоваскуляризации роговицы кровеносными и лимфатическими сосудами, дает положительный эффект, в том числе и при трансплантации роговицы и внедрении кератопротезов [99, 173].

В современной офтальмологии продолжают разрабатываться иммунологические методы лечения открытой травмы глаза и ее последствий. Наиболее перспективными являются лечебные моноклональные антитела против фактора некроза опухоли как метод, ограничивающий аутовоспалительный процесс, регулируемый этим цитокином. Кроме того, предлагаемые методы трансплантации мезенхимальных стволовых клеток при травме роговицы позиционируются не только как метод замещения в травмируемой поверхности, но и как источник иммунорегуляторных молекул. Все эти подходы применяются в эксперименте, но далеки от практического применения в офтальмологии.

В то же время локальное применение в офтальмологии препаратов интерферона альфа допустимо при острых вирусных заболеваниях глаза. Активация вирусных геномов может происходить и при открытой травме глаза. Соответственно, данная группа препаратов может быть использована при этой ургентной патологии.

В рамках настоящей работы будет уделено особое внимание локальным и системным особенностям концентраций провоспалительных и противовоспалительных цитокинов, их связи с показателями системного воспаления.

1.5. Иммунный статус оболочек и структур глаза. Особенности при различных патологиях глаз

Клеточные и гуморальные реакции врожденного и адаптивного иммунитета сопровождают весь онтогенез человека. Их основной биологический смысл заключается в элиминации раздражителей [5, 74, 100]. В организме постоянно образуются продукты клеточного распада (результат гибели клеток) и метаболиты, способные видоизменять аутоантигены, а также стимулировать клеточные и гуморальные реакции врожденного иммунитета. Именно эти молекулы, относящиеся к группе стресс-ассоциированных, являются паттернами (DAMP – молекулярный фрагмент, ассоциированный с повреждением или опасностью, damage-associated molecular patterns) для распознавания и активации врожденного иммунитета как основы вышеупомянутых реакций, а фактически физиологического воспалительного процесса (если принять во внимание, что воспаление – это комплекс гуморальных и клеточных реакций, вызванных раздражителями и направленных на его элиминацию) [190, 208].

Глаз не является исключением, в нем активно формируются стресс-ассоциированные молекулы под воздействием эндогенных и экзогенных факторов [43, 162, 208]. В то же время структуры и оболочки глаза являются забарьерными органами в отношении клеток и эффекторных молекул адаптивного иммунитета. Причинами привилегированности является, с одной стороны, тот факт, что глаз, как кожа и слизистые, напрямую контактирует с патогенами окружающей среды, однако, с другой стороны, внутренние его составляющие, лишенные непосредственного контакта с внешней средой, оказываются уязвимы для патогенов, циркулирующих в крови [21, 36, 174, 189]. Механизмы иммунной привилегированности глаза можно условно разделить на пассивные и активные. К пассивным факторам можно отнести наличие гематоофтальмического барьера. Этот барьер призван препятствовать проникновению патогенов и иммунокомпетентных клеток из кровяного русла в глаз, а также тканевых антигенов из органа в

кровь [20, 102, 164, 174]. Повреждение гематоофтальмического барьера может привести к развитию аутоиммунных реакций [20, 39, 45, 164]. Другой особенностью глаза является слабое развитие лимфатических сосудов. Но в случае механического повреждения или инфекции происходит запуск неоангиогенеза и лимфангиогенеза, что позволяет лейкоцитам мигрировать в зону повреждения, а антигенпрезентирующим клетками попадать в регионарные лимфоузлы [169, 197]. Еще одним пассивным фактором иммунной привилегированности глаза являются особенности экспрессии молекул главного комплекса гистосовместимости: клетки роговицы не несут MHC II, а в отношении MHC I наблюдается сниженная их экспрессия на эндотелии роговицы [190, 191]. Одним из примеров пассивной привилегированности является хрусталик. Иммунный ответ к его антигенам может быть только при нарушении гематоофтальмического барьера [72, 164].

Активные механизмы формирования привилегированности структур и камер глаза связаны с продукцией супрессорных молекул, участвующих в поддержании клеточного и молекулярного гомеостаза структур и оболочек глаза, которые продуцируются клетками врожденного иммунитета [105, 164, 182]. Наибольшее значение среди этих молекул отводят цитокинам (интерлейкинам). Продуцентами последних является множество типов клеток. Функции этих веществ также разнообразны и включают регуляцию течения воспалительной реакции, участие в иммунном ответе, пластических и регенераторных процессах на том или ином уровне интенсивности [21, 47, 81, 85, 158, 193]. Показатели нормы для цитокинов, содержащихся во внутриглазных жидкостях здорового человека, в частности во влаге передней камеры, неизвестны и по понятным причинам едва ли могут быть достоверно определены [94, 190].

В модельных экспериментах был показан феномен отклонения иммунных реакций, ассоциированных с передней камерой глаза, являющийся одним из активных механизмов создания толерантности на антигенное воздействие. В современной литературе указанный симптомокомплекс

иммунологических реакций обозначается как ACAID (anterior chamber associated immune deviation) [117, 149, 163, 190]. Как показано на разных моделях животных, антиген (например, овальбумин), инъецированный в переднюю камеру глаза, захватывается и обрабатывается антигенпрезентирующими клетками (АПК), которые мигрируют через кровь в тимус и селезенку. Откуда берутся эти АПК, не изучено: они могут быть отобраны из крови в виде моноцитов после инъекции или альтернативно могут быть резидентными АПК. В любом случае эти глазные АПК CD80+/CD11b+ мигрируют в тимус и вызывают образование NKT-клеток (CD4-/CD8-), которые, в свою очередь, играют роль в продуцировании клеток-супрессоров селезенки. В маргинальной зоне селезенки АПК CD80+/CD1b+, эмигрирующие из глаза, также взаимодействуют с различными типами клеток и молекул, помогая генерировать иммуномодулирующие клетки, такие как CD8 + или CD4 + регуляторные Т-клетки (Tregs), регуляторные В-клетки маргинальной зоны (B-MZ), γδ-Tregs, iNKT и NKT-регуляторные клетки, которые распространяются по всему организму и вызывают антигенспецифическое иммунное отклонение. Среди иммунологических признаков ACAID – это, во-первых, ингибирование начальной активации и дифференцировки Т-клеток в эффекторные клетки Th1 (в основном характеризуются секрецией IFN-γ, TNF-α и IL-2) и, во-вторых, активация экспрессии Th1-опосредованных реакций, таких как гиперчувствительность замедленного типа (ГЗТ) и отторжение кожного аллотрансплантата. ACAID по своему патогенезу не только является перекрестной регуляцией Th1/Th2 иммунных ответов с доминированием продукции цитокинов Th2-ответа (IL-4, IL-10 и IL-13), но представляет собой сложное иммунорегуляторное явление, в которое вовлечены множественные системы органов и клеточные популяции [117, 124, 134, 208]. Подавление системного и локального воспаления при ACAID реализуется путем активации цепи сигнальных «цитокиновых» эффектов, проходящих к селективной антигенспецифической супрессии системного

Th1-клеточного иммунного ответа и гиперчувствительности замедленного типа, а также редукции комплементзависимых антител (IgG субкласса 2), что предотвращает развитие активного воспаления. Выработка комплементнезависимых антител (IgG субклассов 1, 3, 4) и активность цитотоксических клеток при этом не подавляются, в результате чего формируется определенный уровень защиты [175]. По своей характеристике ACAID подобна одному из типов частичной иммунологической толерантности, рассматриваемой в экспериментальной иммунологии. Подобный феномен проявляется в субретинальном пространстве, причем в ответ на действие не только растворимых, но и клеточно-ассоциированных антигенов [117]. Биологический смысл этого феномена связан с созданием толерантности адаптивного иммунного ответа на проникновение антигена в переднюю камеру глаза. В то же время толерантность отменяется, если вместе с антигеном в переднюю камеру глаза будут попадать паттерны, активирующие врожденный иммунитет, что характерно при травмах глаза или во время хирургических операциях на глазу [133, 160].

В глазу цитокины способны вырабатывать клетки слезных желез, радужки и ресничного тела, эпителия роговицы и хрусталика, пигментного эпителия и микроглии сетчатки, сосудистого эндотелия [86, 91]. В норме цитокины (около 40 из 80 исследованных) присутствуют в слезной жидкости, участвуя в защите поверхности глаза, в передней и задней камерах глаза, внося важный вклад в реализацию феноменов иммунного отклонения [93, 191]. Известно, что эпителий роговицы и клетки стромы роговицы глаза постоянно продуцируют интерлейкины, прежде всего с супрессорными качествами (TGF- β, IL10), но при повреждениях структур передней камеры глаза и при физиологическом процессе образования интраокулярных антигенов в этих клетках индуцируется синтез провоспалительных интерлейкинов, таких как IL-1, IL-6, IL-8, TNF-α и INF-γ [81, 156, 169]. Неоднократно показана связь между выраженностью воспалительного

процесса в передней камере глаза и активизацией провоспалительных цитокинов [127, 163, 194, 197].

Предполагается, что в условиях офтальмопатологии нормальная регуляция процессов активации, пролиферации и дифференцировки клеток глаза и лейкоцитов, обусловленная цитокинами, нарушается, и это является отправной точкой для развития патологических реакций и осложнений [15, 31, 36, 169, 197].

Важное звено патогенеза катаракты и других дегенеративных заболеваний глаз связано с нарушениями в регуляции воспалительного и дегенеративного процессов, обеспеченной молекулами интерлейкинов [113, 115, 137]. Характер дисбаланса в концентрациях интерлейкинов в ПКГ отражает не только особенности топического синтеза этих молекул, но и соотношения провоспалительного, проаллергического и противовоспалительного потенциалов при патологическом процессе в роговице, на радужке и в хрусталике глаза [146].

Имеется много разрозненных работ офтальмологов, биологов, биохимиков, биофизиков, физиологов, патогистологов, иммуннологов, которые изучали патологические изменения, происходящие в тканях хрусталика у больных катарактой [2, 3, 13, 34, 71, 116, 123, 139, 140, 149, 159, 165, 182, 186, 196, 198, 199, 202, 204]. Все эти работы показали значимость ксено- и эндобиотического воздействия на пограничные структуры глаза в индукции катаракты и других заболеваний роговицы и хрусталика.

Установлено, что регуляция врожденного иммунитета, ответственного за элиминацию патогенов и раздражителей, связана с системой цитокинов [114, 156, 157, 175]. Было доказано, что локальная продукция цитокинов в очаге воспаления превосходит их системный синтез [77, 78, 84]. В текущий воспалительный процесс могут вовлекаться структуры глаза, ограничивающие его переднюю камеру, после хирургического лечения или травмы глаза [115]. В то же время показано, что конституциональный дисбаланс в синтезе эпителиальными клетками роговицы глаза

противовоспалительных и провоспалительных интерлейкинов имеет важное значение в патогенезе глаукомы, катаракты и других заболеваний глаза [49, 52, 60, 89, 101, 126, 146, 150, 155].

Доказано, что интерлейкиновый профиль имеет конституциональную вариабельность даже у соматически здоровых людей, что может определять течение и исход хирургической операции по экстракции катаракты методом факоэмульсификации [13, 190], так как операция по удалению хрусталика – это тоже своеобразная проникающая травма, только в условиях асептики. Тем самым предоперационный уровень провоспалительных цитокинов, таких как IL-1β, TNF-α и IL-6, может прогнозировать операционные и постоперационные осложнения. Поэтому исследования системных и топических концентраций провоспалительных и противовоспалительных интерлейкинов для дополнительной диагностики постоперационных осложнений при хирургическом лечении катаракты глаза предлагались неоднократно для разных форм катаракт [1, 37, 54, 142].

На сегодняшний день имеется огромное количество работ по цитокиновому профилю при врожденных катарактах [48, 50, 57]. В данных работах представлены критерии прогнозирования развития воспалительной реакции у детей после экстракции катаракты, что является очень важным [151, 167]. Иммунологические исследования врожденных катаракт у детей свидетельствуют о важной роли нарушения иммунитета в развитии послеоперационных осложнений воспалительного характера [56, 68, 83, 188]. Основным выводом приведенных работ является наибольшая прогностическая ценность – сочетанное исследование слезной жидкости и сыворотки крови, т. е. наибольший диагностический потенциал выявляется при исследовании местного и системного иммунитета [4, 51, 141].

Исследованиями Судовской Т. В. (2011) установлена не только взаимосвязь между нарушениями гуморального иммунитета и постоперационными осложнениями, но и взаимосвязь частоты послеоперационных осложнений с гиперконцентрациями ЦИК [98].

По мнению Абдуллина Р. Р. (2004), уровни IL-1β и TNF-α в слезе и сыворотке крови пациентов перед экстракцией травматической катаракты с имплантацией искусственного хрусталика позволяют контролировать степень послеоперационной воспалительной реакции. Так, по результатам исследования автора, ОТГ с последующим развитием травматической катаракты приводит к существенному повышению уровней IL-1β, TNF-α в слезной жидкости и сыворотке крови, причем хирургическое вмешательство приводит к увеличению продукции провоспалительных цитокинов у пациентов, независимо от сроков травмы и операции и дальнейшего течения послеоперационного периода [1]. Основным недостатком этого метода является то, что определялись только провоспалительные интерлейкины без учета противовоспалительного потенциала и в группе пациентов с травматической катарактой, при которой нарушается гематоофтальмический барьер. Уровни IL-1β и TNF-α в слезе и сыворотке крови пациентов перед экстракцией травматической катаракты с имплантацией ИОЛ положительно ассоциированы с послеоперационными воспалительными реакциями. Также выявлено, что травма (проникающее ранение глаза) с последующим развитием травматической катаракты приводит к существенному повышению уровней IL-1 β, TNF-α в слезной жидкости и сыворотке крови, как и плановое хирургическое вмешательство при лечении пресенильной катаракты глаза, независимо от сроков травмы и операции и дальнейшего течения послеоперационного периода [1].

В отношении развития нетравматической возрастной катаракты установлена ассоциативная положительная связь с уровнем IL-6. Авторы указывают, что определение уровня данного цитокина может быть использовано в качестве индикатора воспалительных реакций в раннем послеоперационном периоде. Данные исследования были выполнены на когорте пациентов из Франции, и результаты этого исследования не могут быть экстраполированы на популяции России. Кроме того, исследовалась слезная жидкость, которая продуцируется на поверхность роговицы, и объем

жидкости может иметь выраженные индивидуальные особенности, а значит, и концентрация интерлейкинов будет сильно варьироваться [14, 145].

Зильфян А. А. (2003) исследовала простогландин Е в слезной жидкости у пациентов с катарактами сенильной и осложненной [37]. В отличие от сенильной катаракты, которая рассматривается в качестве первичного заболевания глаз, осложненные катаракты протекают как на фоне ряда заболеваний и поражений глаза (глаукомы, пигментного ретинита, миопии высокой степени, псевдоэксфолиативного синдрома), так и заболеваний системного профиля (ревматоидных заболеваний, сахарного диабета, гипертонической болезни), что накладывает свой отпечаток на характер и течение катаракт. В то же время при осложненных катарактах экстракция катаракты может служить пусковым механизмом развития в оболочках глаза иммунологического конфликта, манифестацией которого является неадекватная операции воспалительная реакция, приводящая в конечном итоге к нарушению функций глаза. В данном исследовании при осложненных катарактах была предпринята попытка определения роли ПГЕ2 в механизмах отмены иммунных реакций, ответственных за ACAID, в раннем периоде течения переднего асептического увеита.

Основным недостатком этих исследований стало то, что исследуется биологическая жидкость – слеза. Цитокины слезной жидкости играют ключевую роль в иммунном и воспалительном ответе, а именно: иммунокомпетентные клетки конъюнктивы путем регуляции активации, дифференцировки и пролиферации. Соответственно, эти клетки влияют на патогенез различных заболеваний органа зрения. Было доказано, что про- и противовоспалительные цитокины присутствуют в слезной жидкости у лиц пожилого возраста (66,5+/-2,1 года) при отсутствии офтальмопатологии [33]. По данным литературы, нормальная микрофлора конъюнктивальной полости у здоровых взрослых людей чаще всего представлена монокультурой *Corynebacterium xerosis, Staphylococcus (Staph.) epidermidis* либо негемолитическими стрептококками. Реже выделяются *Staph.aureus*

и *Propionibacterium saprophyticus* [10, 80]. В приказе № 535 от 22 апреля 1985 года об унификации микробиологических (бактериологических) методов исследования, применяемых в клинико-диагностических лабораториях лечебно-профилактических учреждений, говорится: «…следует учитывать, что в норме только с конъюнктивы и роговицы в небольшом количестве регулярно выделяются *Staphylococcus epidermidis, Corynebacterium xerosis, Corynebacterium pseudodiphteriticum,* непатогенные микроорганизмы семейства *Neisseriaceae, Sarcina».* Очевидно, что у лиц зрелого и пожилого возраста имеет место синдром сухого глаза, который может приводить к заболеваниям глазной поверхности, а следовательно, и изменять цитокиновый статус слезы. Таким образом, можно сделать вывод, что слеза не может быть маркером воспаления внутренних структур глаза. Также слеза не является барьерной жидкостью, в отличие от влаги передней камеры глара, которая является забарьерной жидкостью и в которой можно исследовать маркеры воспаления при катаракте.

Спектр биологического действия цитокинов весьма широк и распространяется практически на все интегративные системы организма. Однако роль цитокинов в многогранной функции глаза изучена недостаточно.

Основной причиной ингибиции ACAID при неосложненных и осложненных катарактах является одно- и/или двухэтапное операционное вмешательство, вследствие чего происходит «обнажение» антигенных детерминант ткани хрусталика. В результате этого в «иммунокомпетентных» оболочках глаза происходит синтез специфических аутоантител, направленных к тканям хрусталика, чем и вызваны местные процессы аутоиммуноагрессии, обусловленные повреждающим действием как аутоантител, так и местно формирующихся иммунных комплексов [117, 124, 127, 134, 138, 180]. Обнаруженная при осложненных катарактах не адекватная операционному вмешательству воспалительная реакция

свидетельствует об отмене региональных иммунных реакций, ответственных за формирование ACAID .

Таким образом, открытая травма органа зрения является одной из актуальных проблем современной офтальмологии. Среди всех травм органа зрения наибольшую значимость представляют ОТГ локализации I. Существует множество работ основанных на определении факторов риска и клинических критериев, позволяющих оценить тяжесть травмы. Однако, предложенные способы прогнозирования в практической работе из-за сложности объективной оценки критериев, степени тяжести повреждения не всегда оптимальны. Новые данные о течении раневого процесса при ОТГ позволят прогнозировать течение посттравматического периода и улучшать исходы лечения. Основными регуляторными молекулами этого процесса являются провоспалительные и противовоспалительные интерлейкины. Конституциональные особенности продукции тех или иных цитокинов могут сдвигать их баланс. Тем самым многочисленные исследования показали, что в камерах глаза присутствуют цитокины, баланс которых обеспечивает эффективную регенерацию и трофику тканей глаза, а также ограничивает воспалительный потенциал. Исследование топических интерлейкинов в слезной жидкости не совсем отражает цитокиновый статус во внутриглазной жидкости и в структурах глазах. Поэтому перспективным является исследование жидкости передней камеры глаза.

В свете современных данных о воспалении интерес представляют исследования цитокинов и других мессенджеров, а так же поиск новых клинческих критериев при открытых травмах глаза для прогноза, исхода и лечения.

ГЛАВА 2. МАТЕРИАЛ И МЕТОДЫ ИССЛЕДОВАНИЯ

2.1. Материал исследования

Диссертационное исследование выполнено на базе ФГБОУ ВО «Кемеровский государственный медицинский университет» Министерства здравоохранения Российской Федерации, а также на базе ГАУЗ «Кузбасская областная клиническая больница имени С. В. Беляева» (ГАУЗ КОКБ). Настоящее исследование одобрено Локальным этическим комитетом ФГБОУ ВО КемГМА (выписка из протокола № 21 от 24.11.2015). Набор клинического материала проводился в ГАУЗ КОКБ г. Кемерово, которая является клинической базой Кемеровского государственного медицинского университета. Все исследования проводились в соответствии с этическими нормами, с согласия пациентов, после ознакомления их с условиями и задачами исследования. После разъяснения условий участия в исследовании все пациенты давали письменное информированное согласие.

Настоящее исследование включает анализ 648 (исследовалось 648 глаз) случаев офтальмопатологии. Ретроспективно изучены истории болезни 575 пациентов (575 глаз), находившихся на стационарном лечении по поводу открытой травмы глаза типов В и С[1] с 2012 по 2016 год в ГАУЗ КОКБ. Данные 575 пациентов (исследовалось 575 глаз) сформировали банк клинических признаков для последующей обработки методами математической статистики.

В части клинического исследования (in vivo) из 73 пациентов были исключены 7 человек после получения положительного результата анализа крови на сенсибилизацию к антигенам вирусов гепатитов В, С, а также ВИЧ. Итого в группу клинического исследования вошли 66 человек.

---

[1]Ченцова, Е. В. Клинические рекомендации. Открытая травма глаза: клиника, диагностика, лечение. Код/коды по МКБ-10: S 05.2, S 05.3, S 05.5, S 05.6, S 05.7. Утв. на Заседании Президиума Общероссийской общественной организации «Ассоциация врачей-офтальмологов» / Е. В. Ченцова, И. Б. Алексеева А. Н. Куликов; ФГБУ «МНИИ ГБ им. Гельмгольца» Минздрава России. – М., 2017. – 32 с.

В основную группу исследуемых вошли 33 пациента (исследовалось 33 глаза) в возрасте 28–55 лет (средний возраст 37,5 ± 0,34 года) с открытой травмой глаза (ОТГ) типов В и С локализации зоны I, госпитализированные экстренно на 1–2-е сутки от момента травмы в ГАУЗ КО КОКОБ в период с августа 2015 г. по сентябрь 2017 г. для проведения первичной хирургической обработки проникающей роговичной раны. Среди пациентов: женщин – 2 (6 %), мужчин – 31 (94 %). Группу сравнения составили 33 пациента (исследовалось 33 глаза) с асептическим роговичным ранением при факоэмульсификации в возрасте 38–55 лет (средний возраст 43,9 ± 0,21 года), из них женщин – 10 (30 %), а мужчин – 23 (70 %). Они были госпитализированы с диагнозом «пресенильная катаракта» в плановом порядке в Кемеровскую областную клиническую офтальмологическую больницу в период с февраля 2016 г. по сентябрь 2017 г. на оперативное лечение – факоэмульсификацию катаракты без сопутствующей офтальмологической патологии. Из анамнеза известно, что пресенильная катаракта у всех пациентов сформировалась на фоне отсутствия заболеваний, приводящих к формированию катаракты (декомпенсированный сахарный диабет, сифилис, рецидивирующие герпетические инфекции, туберкулез, ВИЧ и другие заболевания). При объективном осмотре было выявлено, что начальная катаракта была у одного пациента, незрелая – 21, зрелая – 9, а перезрелая – 2. У одного мужчины и одной женщины имел место подвывих хрусталика, наличие травмы отрицают. У 12 пациентов второй глаз был артифакичным. Основной сопутствующей патологией была гипертоническая болезнь первой и второй степени, которая встречалась у 7 мужчин и 2 женщин.

В настоящем исследовании пациенты с асептическим ранением роговицы (при стандартной факоэмульсификации) были объединены в группу для сравнения показателей концентраций цитокинов у них и у лиц с ОТГ тип В и С локализации зоны I.

Критериями включения в исследуемые группы было отсутствие острых инфекционных заболеваний, хронического гепатита С, гепатита В, сифилиса и ВИЧ-инфекции, наличие проникающего роговичного ранения у основной группы, а также неосложненной пресенильной катаракты одного глаза в группе сравнения. Для минимизации факторов, влияющих на результаты исследования, в группы были включены только пациенты с отсутствием коморбидных заболеваний.

При поступлении пациентов в стационар проводился сбор анамнеза по разработанной анкете, где учитывались наследственные факторы, наличие хронических соматических заболеваний, травм глаз, ранее перенесенное хирургическое лечение катаракты глаза или другой патологии глаз, а также инфекционные острые и хронические заболевания (гепатиты, туберкулез, сифилис, ВИЧ).

Всем пациентам в момент операции (ПХО, ФЭК) выполнялся забор периферической крови для исследования в ней концентрации цитокинов, гуморальных факторов воспаления, определялся общий анализ крови (лейкоцитарная формула, эритроциты, тромбоциты, СОЭ), проводилось исследование микрофлоры конъюнктивы (соскоб с конъюнктивы) методом посева на кровяной Агар, тиогликолевую среду (до назначения антибактериальной терапии).

Все пациенты с ОТГ тип В, С локализации зоны I основной группы исследования получали одинаковую схему лечения. В нее входили антибактериальные и противовоспалительные препараты: р. Ципрофлоксацина 0,3 %, р. Диклофенака 0,1 % в инстилляциях, Корнерегель наружно, р. Гентамицина 4 % 0,5 п/бульбарно, р. Дексаметазона 0,1 % под конъюнктиву, р. Цефазолина 1 г в/м 2 раза в день, р. Диклофенака 3,0 в/м, р. Кеторолака 1 % 1,0 при болях.

2.2. Методы исследования

Клинические методы исследования включали изучение анамнеза и офтальмологическое обследование: визометрия, тонометрия,

биомикроскопия, офтальмоскопия в прямом и обратном виде, ультразвуковое исследование глазного яблока, обзорная рентгенография орбит и рентгенография по Комбергу – Балтину для локализации инородных тел.

Объектом исследований служили влага передней камеры и периферическая кровь из локтевой вены, которые забирались во время операции (ПХО, ФЭК) в стерильные пробирки Vacuette с EDTA. Исследовали уровни интерлейкинов-IL-1β, IL-4, IL-6, IFN-α, TNF-α, а также содержание вируса простого герпеса и цитомегаловируса методом ПЦР.

Метод забора периферической крови у пациентов основной группы и группы сравнения

Забор крови из локтевой вены в объеме 5 мл проводился в условиях операционной, непосредственно перед хирургическими вмешательствами. Кровь доставлялась в лабораторию в первые сутки и после обработки хранилась при температуре -80°С в специальных пробирках.

Исследование цитокинов в крови и во влаге передней камеры глаза

Концентрации IL-1β, IL-1Ra, IL-4, IL-6, TNF-α и INF-α в крови и во влаге ПКГ исследовали методом иммуноферментного анализа (ИФА) на коммерческих наборах ООО «Цитокин» (г. Санкт-Петербург) и eBioscience (USA).

Исследование уровня вышеперечисленных интерлейкинов, фактора некроза опухоли – альфа и интерферона альфа в сыворотке периферической крови выполняли согласно прилагаемым инструкциям к коммерческим наборам ООО «Цитокин» (г. Санкт-Петербург) без модификаций.

ИФА каждого из вышеперечисленных цитокинов из влаги передней камеры глаза проводили на наборах eBioscience (platinum ELISA) в модификации. Основой модификации было первичное разведение влаги передней камеры глаза в буфере для разведения образцов коммерческого набора eBioscience (platinum ELISA). Исходя их того, что объем влаги ПКГ не превышал 120 мкл, для определения концентрации одного цитокина

использовали 10 мкл влаги ПКГ и 40 мкл буфера для разведения образцов (разведение 1:5). В лунку вносили 50 мкл разведенного образца влаги ПКГ, что соответствует рекомендациям к ИФА наборам eBioscience (platinum ELISA, USA). Первичное разведение учитывали при снятии результатов ИФА влаги ПКГ. Общий объем затраченной влаги ПКГ для исследования шести цитокинов составлял 60 мкл.

ПЦР-диагностика на наличие во влаге передней камеры глаза геномов вируса простого герпеса 1-го и 2-го типов (ВПГ), а также цитомегаловируса (ЦМВ) проведена всем пациентам основной и контрольной групп. ПЦР проводилась на коммерческих наборах НПФ «ДНК-диагностика» (г. Москва) согласно прилагаемым инструкциям. Выделение ДНК проводили из остаточного объема влаги ПКГ (30–50 мкл), который дополнительно центрифугировали (центрифуга eppendorf MiniSpin, USA) на 12000 оборотах в минуту в течение 5 минут для осаждения клеточных элементов влаги ПКГ. Выделение ДНК проводили из 30–50 мкл влаги ПКГ с осажденными на дно пробирки клеточными элементами с помощью коммерческих наборов «Проба-НК» НПФ «ДНК-диагностика» (г. Москва) по прилагаемым инструкциям.

Общий объем влаги ПКГ, затраченной на исследования цитокинов и ПЦР, не превышал 100–120 мкл.

Исследование концентрации цитокинов и ПЦР-диагностика выполнены на базе ООО «Современные медицинские технологии» (главный врач – д-р мед. наук, доцент Елена Викторовна Шабалдина).

Исследование СРБ и ЦИК в периферической крови

В периферической крови определяли 2 системных иммуновоспалительных маркера СРБ (С-реактивный белок) и ЦИК (циркулирующие иммунные комплексы). Определение концентрации СРБ в сыворотке крови проводили с помощью ИФА на наборах СРБ-ИФА-Бест (ООО «Вектор-Бест», г. Новосибирск) согласно прилагаемым инструкциям.

Для определения ЦИК в сыворотке крови человека использовали турбидиметрический метод и набор реагентов «ЦИК-ХЕМА» (ООО «Хема-Медика», г. Москва), предназначенный для определения циркулирующих иммунных комплексов в сыворотке крови человека. Эти исследования, как и общий анализ крови, выполнялись на базе клинической лаборатории КОКОБ.

2.3. Статистические методы обработки результатов

Статистический анализ полученных результатов исследования строился с учётом вида их распределения, который был определён с помощью критерия Манна – Уитни.

Результаты исследования представлены в виде Me (25 %, 75 %), где Me – медиана, интерквартильный размах – значения 25-го и 75-го процентилей с использованием непараметрических методов статистики.

Статистическую обработку полученных данных проводили с помощью пакета прикладных программ MS Excel 2007, “Statistica for Windows v. 10.0” и “SPSS v. 22.0 for Windows”. Для каждого количественного признака проводилось изучение характера распределения. Для этого применяли тесты Колмогорова – Смирнова и Шапиро – Уилка. В работе использовались подходы описательной статистики. При нормальном распределении показателей использовалась описательная статистика, представленная в виде среднего арифметического значения (M) и стандартной ошибки среднего (m). При отсутствии нормального распределения описательная статистика представлена в виде медианы (Me), а также 25-го и 75-го квартилей (Q25 – UQ и Q75 – LQ). Достоверность различий нормально распределенных показателей в сравниваемых группах определялась с использованием критерия Стьюдента (t-критерия) при уровне статистической значимости менее 0,05. При сравнении непараметрических показателей использовался критерий Вилкоксона. Для определения значимости различий для попарного сравнения использовался критерий Манна – Уитни. Сила связи между изученными признаками в случае параметрического распределения

признаков определялась при помощи коэффициентов корреляции Пирсона и Кендалла, а при непараметрическом распределении — Спирмена [77, 82, 171]. Корреляционный анализ половых различий был выполнен с учетом того, что пациенты мужского пола были обозначены цифрой 1, а женского – цифрой 2. Также использован метод анализа в модуле «Деревья классификации» программы “Statistica for Windows v. 10.0” [29].

Достоверность изменения показателей считалась при ошибке менее 5 %, что соответствует медико-биологическим исследованиям [59].

ГЛАВА 3. РЕТРОСПЕКТИВНЫЙ АНАЛИЗ ОТКРЫТОЙ ТРАВМЫ ГЛАЗА ПО ДАННЫМ ГАУЗ КО КОКОБ Г. КЕМЕРОВО ЗА 2012–2016 гг.

Целью данной главы явилось изучение частоты и характера открытых травм глаза для выявления клинико-анамнестических критериев риска неблагоприятного исхода. Для выполнения данной задачи провели ретроспективный анализ открытых травм глаз за пять лет.

Ретроспективный анализ проведен по данным архива ГАУЗ «Кузбасская областная клиническая больница имени С. В. Беляева». Всего за 2012–2016 годы в стационар было госпитализировано 575 пациентов с открытой травмой глаза, что составило 6,4 % от всех стационарных больных (таблица 2).

Таблица 2 – Сводная таблица открытой травмы глаза в период 2012–2016 гг.

Исследуемый период (год)	Всего ОТГ	ОТГ тип В	ОТГ тип С
2012	142	39	29
2013	135	20	29
2014	104	29	22
2015	97	25	18
2016	97	27	16
Всего	575	140	114

Среди 575 пациентов у 254 (42,6 %) был выставлен диагноз «открытая травма глаза», из них – 216 мужчин и 38 женщин. Возраст лиц составил от 18 до 81 года: 13 % – 18–25 лет, 46 % – 26–40 лет, 30 % – 41–60 лет, 11 % – старше 60. Все случаи травм глаз были односторонними. Пациенты с ОТГ

поступали в стационар от момента травмы в 1-е сутки – 170 человек (66,9 %), 2–3-и сутки – 58 (22,9 %), 4–7-е сутки – 14 (5,5 %), более 7 дней – 12 (4,7 %). В 88 % случаев травмы носили бытовой характер, в 12 % – производственный. Из 254 человек с ОТГ локализация повреждения зоны I была у 161 (63,4%), II – 42 (16,6%), III – 51(20 %).

Наиболее часто (70,5 %) травмирующим агентом поверхности повреждения были металлические предметы, а именно «удар молотком по металлическому предмету», реже отмечали повреждения предметами быта (11%), стеклом (3,6%), проволокой (4,3%) и «падение на острый или тупой предмет» (10,6%).

По локализации повреждения в глубину тканей ОТГ тип B, C локализации зоны I были разделены на группы.

Таблица 3 – Характер повреждения структур глаза при открытой травме глаза типа B, C локализации зоны I

Повреждения по локализации в глубину	ОТГ тип B n=89 (55,3%)	ОТГ тип C n=72 (44,7%)	ОТГ тип B,C n=161
a – в пределах стенки глаза	2 (2,2%)	0	2 (1,2%)
b – до передней камеры	49 (55,1%)	23 (31,9%)	72 (44,7%)
Повреждение двух и более структур (оболочек) глаза	38 (42,7%)	49 (68,1%)	87 (54%)
c – до задней камеры, радужки, хрусталика	28 (31,5%)	35 (48,6%)	63 (39,2%)
d – до стекловидной полости и внутренних оболочек глаза	10 (11,2%)	14 (19,5%)	24 (14,9%)

Согласно клиническим рекомендациям среди ОТГ тип B, C локализации зоны I, повреждения были: в пределах стенки глаза – у 2 (1,2%), до передней камеры – у 72 (44,7%), двух и более структур в глубину – у 97 (54,1%) из 161 пациента. Почти у каждого второго пациента отмечали повреждения хрусталика. Задний отрезок органа зрения вовлекался в процесс

реже. Отслойка сетчатки наблюдалась у 8 пациентов (5%). Острота зрения при поступлении у ¾ больных составила ниже чем 0,1.

Ранние осложнения в виде острой реакции на травму наблюдались у 10 пациентов (6,2%): увеит – у 4, эндофтальмит – у 6. Из них у пациентов с ОТГ тип С в послеоперационном периоде выявляли осложнения в 6 случаях (26,1 %) – 3 увеита (госпитализация на 1-е сутки) и 3 эндофтальмита (госпитализация на 1–2-е сутки) при величине раны от 1 до 10 мм.

Осложнения вследствие травмы сосудов наблюдали у 59 (36,6%) пациентов: гифему – у 32, гемофтальм – у 23, наружное кровотечение у – 3, геморрагическую отслойку хориоидеи – у 1 пациента. По наличию ранних осложнений от непосредственной травмы: у 2 пациентов с ОТГ тип С локализации зоны I выявили вколоченное ВГИТ в сетчатку.

По тяжести нарушения зрительных функций: 1-я степень (visus > 0,5) – у 16 (9,9%), 2-я степень (visus 0,4–0,2) –у 25 (15,5%), 3-я степень (visus 0,1–0,03) – у 69 (42,9%), 4-я степень (visus 0,02 – правильная светопроекция) у 36 (22,4%), 5-я степень (visus 0 – неправильная светопроекция) у 15 (9,3%) (рисунок 1).

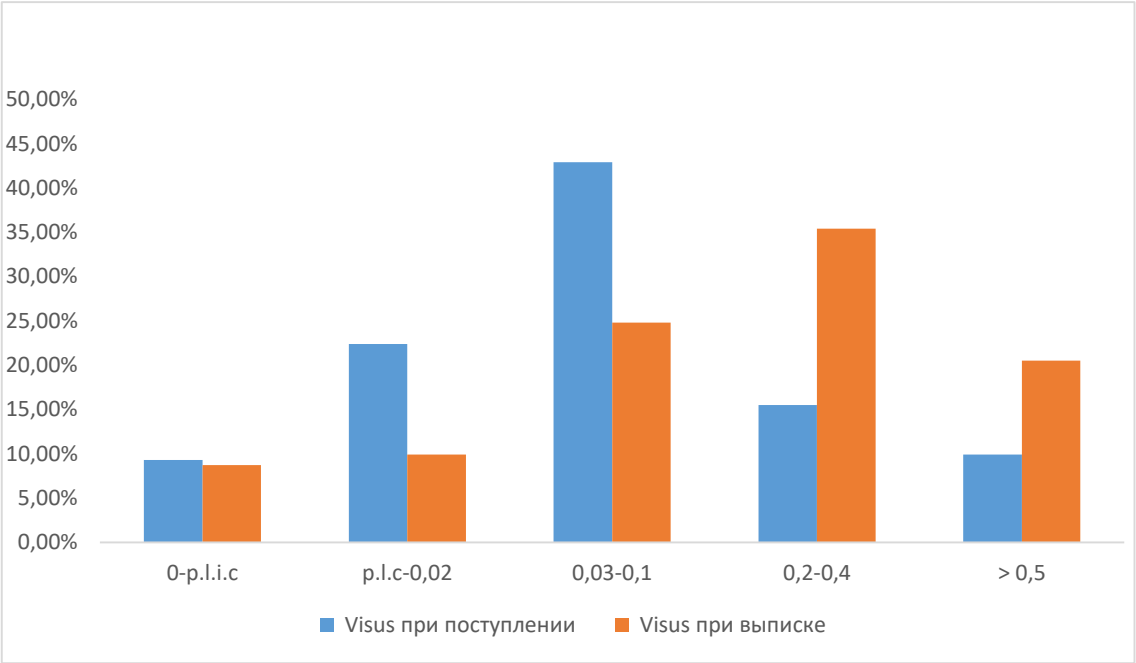

Рисунок 1 – Динамика остроты зрения при поступлении в стационар и при выписке у пациентов с ОТГ тип В, С локализации зоны I

В динамике, на момент окончания лечения (при выписке), отмечали следующую остроту зрения: «0» и неправильная светопроекция наблюдали у 14 (8,7 %), правильная светопроекция 0,01 – у 16 (9,9 %), от 0,02–0,1 – у 40 (24,8 %), 0,2–0,4 – у 57 (35,4 %), более 0,5 – у 33 (20,5 %) пациентов. И в одном случае исходом травмы был анофтальм (0,6 %). Динамика остроты зрения (при выписке) отражена на рисунке 5. Причинами низкого зрения (Visus до 0,1) являлись исходы следующих осложнений: эндофтальмита – 6 (3,7%), гемофтальма и фиброза стекловидного тела – 23 (14,3%), помутнения роговицы – 33 (20,5%), отслойки сетчатки – 8 (5%).

Среди пациентов с ОТГ тип С локализации зоны I при удалении ВГИТ и одномоментном витреальном вмешательстве функциональные результаты были лучше (острота зрения 0,2–0,4 – у 18 (62,1%), 0,5–1,0 – у 4 (13,8%), неправильная светопроекция – у 1 (3,5%), правильная светопроекция – у 3 (10,3 %), 0,02–0,1 у 3 (10,3%), чем при диасклеральном удалении ВГИТ и отсроченной витреоэктомии по показаниям: 0,2–0,4 – у 6 (30%) и 0,5–1,0 – у 3 (15%) соответственно, неправильная светопроекция – у 2 (10%), правильная светопроекция наблюдалась у 1 (5%), 0,02–0,1 – у 8 (40%).

Результаты микробиологического исследования (посев с конъюнктивы на микрофлору) пациентов с ОТГ тип В, С локализации зоны I: у 39 пациентов был выявлен *Staphylococcus epidermidis*, у 44 больных – *Staphylococcus aureus, Staphylococcus haemolyticus* – 2*, Streptococcus viridans* – 1, *Enterobacteriaceae* – 1, в 74 случаях микрофлора не выделена.

С помощью многофакторного (регрессионного) анализа банка клинических признаков ОТГ тип В, С локализации зоны I (таблица 4) было подтверждено, что при повреждении двух структур (радужки, хрусталика) значения остроты зрения минимальные и при поступлении, и при выписке. Однако влияние на остроту зрения при выписке из стационара таких серьезных осложнений, как увеит и эндофтальмит, было малозначимым.

Таблица 4 – Корреляции клинических признаков (N=161)

по признаку «острота зрения при выписке»

VIS 2	Beta	Std.Err.	B	Std.Err.	t(141)	p-level
Показатели		of Beta		of B		
Intercept			1,04207	0,319687	3,25966	0,001398
Увеит	0,056694	0,045450	0,43281	0,346974	1,24739	0,214323
Эндофтальмит	-0,027395	0,048141	-0,19154	0,336590	-0,56906	0,570223
Поражение двух оболочек	-0,199873	0,064472	-0,53285	0,171881	-3,10014	0,002336
Гемофтальм	0,058308	0,057034	0,16559	0,161974	1,02235	0,308367
Отслойка сетчатки	-0,189981	0,050468	-1,15793	0,307605	-3,76435	0,000244
Наличие ИТ	0,071635	0,104847	0,19226	0,281396	0,68323	0,495581
Локализация ИТ	0,033223	0,105047	0,02426	0,076701	0,31627	0,752267
Размер ИТ	-0,001393	0,089839	-0,00280	0,180817	-0,01550	0,987655
Возраст	0,050472	0,049509	0,00494	0,004846	1,01945	0,309735
Мужской пол	-0,034168	0,047593	-0,15132	0,210777	-0,71792	0,473996
Сутки травмы	0,014447	0,046673	0,02433	0,078613	0,30953	0,757375
Размер раны	0,058865	0,050342	0,07743	0,066222	1,16929	0,244259
Повреждения хрусталика	-0,003235	0,053820	-0,00868	0,144446	-0,06011	0,952156
Повреждения радужки	0,064835	0,047878	0,18605	0,137386	1,35418	0,177844
Посев на микрофлору(+)	-0,033778	0,045933	-0,05987	0,081409	-0,73537	0,463336
Дополнительное хирургическое вмешательство	0,016941	0,054662	0,06011	0,193966	0,30992	0,757079
Vis 1	0,723280	0,050242	0,80517	0,055931	14,39581	0,0000001

Vis 1 – острота зрения при поступлении
Intercept – обобщенный показатель

Как видно из таблицы 4, отягощающими факторами являются зрение при поступлении, наличие инородного тела, а также поражение двух оболочек и отслойка сетчатки, отрицательно ассоциированные с остротой зрения.

Дополнительный многофакторный анализ по признаку «эндофтальмит» (таблица 5) аналогично подтвердил отсутствие ассоциации его с остротой зрения (Vis 2), даже при дополнительных хирургических вмешательствах.

Таблица 5 – Корреляции клинических признаков (N=161) по признаку «эндофтальмит»

С эндофтальмитом	Beta	Std.Err.	B	Std.Err.	t(141)	p-level
Показатели		of Beta		of B		
Intercept			0,020563	0,081401	0,25262	0,800922
Наличие ИТ	-0,009508	0,183126	-0,003650	0,070296	-0,05192	0,958662
Локализация ИТ	-0,052943	0,179045	-0,005529	0,018698	-0,29569	0,767886
Размер ИТ	-0,033858	0,158168	-0,009747	0,045531	-0,21406	0,830800
Возраст	0,087861	0,085286	0,001230	0,001194	1,03019	0,304637
Мужской пол	0,008803	0,083328	0,005576	0,052782	0,10564	0,916010
Сутки травмы	0,068645	0,079746	0,016537	0,019211	0,86079	0,390773
Размер раны	-0,035817	0,082132	-0,006739	0,015452	-0,43609	0,663420
Повреждения хрусталика	0,015415	0,085923	0,005917	0,032983	0,17941	0,857868
Повреждения радужки	0,081003	0,080971	0,033245	0,033232	1,00039	0,318789
Посев на микрофлору(+)	-0,028376	0,080408	-0,007193	0,020383	-0,35291	0,724672
Дополнительное хирургическое вмешательство	0,372667	0,089612	0,189136	0,045480	4,15865	0,000055
Vis 1	0,016401	0,136846	0,002611	0,021788	0,11985	0,904767
Vis 2	-0,149266	0,137634	-0,021349	0,019685	-1,08451	0,279936

Vis 1 – острота зрения при поступлении, до лечения
Vis 2 – острота зрения при выписке, после лечения

Следовательно, прогнозировать исход ОТГ тип В, С локализации зоны I основываясь только на клинических признаках нельзя, даже при наличии воспалительных осложнений в послеоперационном периоде. Данное утверждение наглядно подтверждают описанные ниже клинические случаи.

Клинический пример № 1

Пациент Т., 40 лет (ИБ № 6324), поступил в ГАУЗ КОКБ 14.08.2012 на первые сутки после травмы с диагнозом: ОТГ тип С локализации зоны I правого глаза. Травма была получена отскочившей металлической проволокой в правый глаз. В результате проведенной рентгенографии по Комбергу – Балтину было обнаружено ВГИТ, локализация которого была в 5 мм от лимба, в 6 мм от оси глаза, в стекловидном теле, размер ИТ 2,5*1 мм. Status localis: линейная рана роговицы размером 4 мм в оптической зоне, с

диффузным отеком эпителия, в ране выпавшие оболочки (радужка), передняя камера мелкая. Другие структуры не визуализируются. На следующие сутки, после ПХО раны роговицы и диасклерального удаления ВГИТ, были обнаружены травматическая катаракта, гемофтальм. На 3-и сутки развился эндофтальмит. Результат на микрофлору с поверхности раны взятый до лечения – St.epidermidis во 2-й степени. Visus при поступлении 0,005 н/к, после проведенного лечения в полном объеме (ПХО, ленсвитрэктомия, витрэктомия с тампонадой витреальной полости, антибактериальная и противовоспалительная терапия) visus OD = 0, 02 с (+) 11,0 Д=0,1. Исход – выздоровление.

Клинический пример № 2

Пациентка А., 63 года (ИБ № 2139), поступила в ГАУЗ КО КОКОБ 20.03.2013 на 3-и сутки после травмы с диагнозом: ОТГ тип С локализации зоны I левого глаза. Травма была получена металлической проволокой, которая отскочила под напором в левый глаз. Status localis: неправильной формы рана роговицы размером 4–5 мм в параоптической зоне, в оптической зоне десцеметит, в ране выпавшие оболочки (радужка), ВГИТ на 5 ч в глубоких слоях роговицы, передняя камера мелкая. Другие структуры не визуализируются. Проведено ПХО, удаление ВГИТ пинцетом. Взяты посевы с поверхности раны и само ВГИТ. На следующие сутки, после хирургического лечения, была обнаружена травматическая катаракта. На 7-е сутки после госпитализации выполнена факоэмульсификация с имплантацией з/к ИОЛ. Результат на микрофлору с поверхности раны, взятый до лечения, отрицательный. Visus OS при поступлении 0,01н/к, после проведенного лечения в полном объеме visus OS = 0, 2. Исход – выздоровление.

При схожих механизмах травмы, клинических проявлениях прогноз травмы роговицы может быть различным.

Таким образом, из 254 случаев ОТГ тип B, C превалировали травмы с локализацией повреждения на поверхности зоны I (63,4%) и в целом составляли 2/3, которые характеризуются повреждением двух и более структур у каждого второго и высокой вероятностью ранних воспалительных осложнений (6,2 %). Так же отягощающими факторами прогноза исхода открытой травмы глаза явились наличие инородного тела и отслойка сетчатки, отрицательно ассоциированные с остротой зрения. Визуальные исходы коррелировали с остротой зрения при поступлении (r= 0,723) и с повреждением внутриглазных структур. Низкие зрительные функции (visus светопроекция – 0,1) получены вследствие эндофтальмита (3,7%), гемофтальма с формированием фиброза стекловидного тела (14,3%), отслойки сетчатки (5%), помутнения роговицы (20,5%).

Наиболее оптимальным для прогноза исхода будет исследование иммунного гомеостаза внутриглазной жидкости как суммарного воздействия сложной комбинации многообразия клинических проявлений.

ГЛАВА 4. ОСОБЕННОСТИ КЛИНИЧЕСКОГО СТАТУСА ПАЦИЕНТОВ ГРУППЫ СРАВНЕНИЯ (С АСЕПТИЧЕСКИМ РОГОВИЧНЫМ РАНЕНИЕМ ПРИ ФАКОЭМУЛЬСИФИКАЦИИ) И ОСНОВНОЙ ГРУППЫ (ОТГ ТИП В, С ЛОКАЛИЗАЦИИ ЗОНЫ I) С УЧЕТОМ ИММУНОЛОГИЧЕСКИХ ХАРАКТЕРИСТИК

Целью данной главы явилось определение, оценка и анализ данных клинического статуса, клинических и лабораторных показателей у пациентов с ОТГ тип В, С локализации зоны I и у пациентов с асептическим роговичным ранением при факоэмульсификации. А так же выявление маркеров ранних осложнений у группы пациентов с ОТГ тип В, С локализации зоны I. Для этого необходимо было решить следующие поставленные задачи: оценить повреждения структур глаза при различной глубине ранения у пациентов с ОТГ тип В, С локализации зоны I, исследовать изучаемые цитокины (IL-1β, IL-1Ra, IL-4, IL-6, TNF-α и INF-α) в периферической крови и влаги ПКГ у пациентов с асептическим роговичным ранением при стандартной факоэмульсификации и у пациентов с ОТГ тип В, С локализации зоны I, оценить клинические и лабораторные показатели и выделить среди них значимые для прогноза тяжести исхода травмы, сравнить клинико-иммунологические критерии при ОТГ тип В, С локализации зоны I с аналогичными показателями при асептическом роговичном ранении при стандартной ФЭК.

4.1. Клиническая характеристика нарушений при открытой травме глаза тип В, С локализации зоны I (основная группа)

Проведенное исследование показало, что сроки поступления обследованных пациентов были следующие: на 1-е сутки – 19 (57 %), на 2-е сутки – 14 случаев (43 %).

По форме раны проникающие ранения делились на адаптированные линейные (1 ранение), неадаптированные линейные (16 ранений), неправильной формы (7 ранений), рваные (3 ранения), колотые (4 ранения), звездчатые (1 ранение) и с дефектом ткани (1 ранение).

Линейные ранения при ОТГ тип B, C локализации зоны I по размерам раневой поверхности у обследованных пациентов были малые (маленькие) – не более 3 мм в длину (9 роговиц), средние (средней величины – 3–5 мм) – не более 5 мм (6 роговиц), тяжелые (большие или обширные) – от 5 мм и больше (1 роговица). Адаптированное линейное ранение по размерам раневой поверхности – не более 3 мм в длину.

При ОТГ тип B, C локализации зоны I края раны были как с зияющей раной, так и адаптированной, при которой края раны всей площадью плотно прилегали друг к другу. Дополнительно отмечали для всех пациентов данной группы выраженную гиперемию конъюнктивы, из 33 случаев у 5 – выраженный хемоз конъюнктивы. У всех 33 пациентов были воспалительные изменения со стороны роговицы, которые выражались в отеке эпителия (7), в единичных и множественных преципитатах на эндотелии (7), в складках десцеметовой оболочки с отеком (20).

Особенности повреждений оболочек и структур глаза в обследуемой группе пациентов представлены в таблице 6.

Таблица 6 – Особенности повреждения структур глаза при открытой травме

По локализации повреждения в глубину	ОТГ тип B n=23 (69,7%)	ОТГ тип C n=10 (30,3%)	ОТГ тип B,C n=33
b – до передней камеры	10 (43,5%)	2 (20%)	12 (36,4%)
c – до задней камеры, радужки, хрусталика	9 (39,1%)	5 (50%)	14 (42,4%)
d – до стекловидной полости и внутренних оболочек глаза	4 (17,4%)	3 (30%)	7 (21,2%)
Повреждение роговицы и других оболочек глаза	13 (56,5%)	8 (80%)	21 (63,6%)
Из них			
Повреждение радужки	1 (7,69%)	2 (25%)	3 (9,1%)
Повреждение хрусталика	7 (53,84%)	3 (37,5%)	10 (30,3%)
Повреждение хрусталика и стекловидного тела	3 (23,09%)	2 (25%)	5 (15,2%)
Повреждение хрусталика, стекловидного тела и сетчатки	1 (7,69%)	1 (12,5%)	2 (6,1%)

*ОТГ-открытая травма глаза

Как видно из таблицы 6 превалировала ОТГ тип B: 69,7 % против 30,3 % с ОТГ тип C; χ^2=10,87; p=0,001.

Среди пациентов с ОТГ тип B повреждения только роговицы и роговицы в сочетании с другими структурами глаза встречались одинаково часто ($p<0,05$). В то время как в группе пациентов с ОТГ тип C достоверно чаще встречались повреждения роговицы совместно с другими структурами и оболочками глаза (χ^2=8,71; p=0,01). В то же время по этим же показателям группы пациентов с ВГИТ и без него не имели значимых отличий (χ^2=1,75; $p<0,05$).

В целом по группе тяжелую травму глаза (d – до стекловидной полости и внутренних оболочек глаза) отмечали у 7 пациентов (21,2 %). В то же время значимых различий по встречаемости тяжелых травм глаза у пациентов с ОТГ тип В и С не выявлено (χ^2=0,15; $p<0,05$). Аналогично в отношении распределения пациентов с повреждением радужки, хрусталика в исследуемых подгруппах ($p<0,05$).

Ранние осложнения в виде острой реакции на травму выявили у 3 пациентов: увеит – у 2, эндофтальмит – у 1. Все случаи внутриглазной инфекции имели место при тяжелых ранениях с повреждением трех и более оболочек глаза.

Осложнения вследствие травмы сосудов отмечали у 12 пациентов (36,4%): гифема и гемофтальм – у 6 (18,1%), наружное кровотечение – у 6 (18,1%). Ранние осложнения от непосредственной травмы были у 2 пациентов с ОТГ типа С с вколоченным ВГИТ в сетчатку.

ВГИТ было представлено металлическими магнито-чувствительными осколками у 9 пациентов (90 % из всех ВГИТ), а у одного пациента ВГИТ представляло собой амагнитный стеклянный осколок, более 4 мм, состоящий из 3 частей. ВГИТ с размером от 1 до 3 мм обнаруживался в 8 случаях – 80 % от всех пациентов с проникающим ранением. Крупный металлический осколок более 5 мм был удален у одного пострадавшего.

Основными методами удаления ВГИТ были следующие. Так, диасклерально магнитом удалены металлические инородные тела у 2 пациентов, стеклянное ВГИТ удалено из передней камеры пинцетом, и в 7 случаях удаление ВГИТ проводилось с трансвитриального доступа. У 2 больных основным повреждающим фактором было именно ВГИТ.

Операции по удалению хрусталика и хрусталиковых масс проводились в различные сроки после травмы глаза – от нескольких часов до нескольких месяцев в зависимости от показаний. В пяти случаях проводились сочетанные хирургические вмешательства с ленсвитрэктомией, ЗВЭ, различными операциями по поводу отслойки сетчатки,

трансвитриальным удалением ИТ, эндолазером, а также тампонадой витреальной полости ПФОС – 2 человека.

По тяжести нарушения зрительных функций выделяли несколько степеней (таблица 7).

Таблица 7 –Тяжесть нарушения зрительных функций при поступлении

Степени	VIS при поступлении	Количество пациентов (%)
1-я степень	Более 0,5	6 (18,2 %)
2-я степень	0,4–0,2 н/к	5 (15,2 %)
3-я степень	0,1–0,03 н/к	13 (39,4 %)
4-я степень	0,02–правильная светопроекция	8 (24,2 %)
5-я степень	0–неправильная светопроекция	1 (3 %)

Зрительные функции удалось улучшить (во время настоящей госпитализации) у 19 пациентов (58 %): visus > 0,5 – у 13, 0,4-0,2 – у 6. У остальных пациентов в исходе острота зрения: правильная светопроекции – 0,02 у 2 человек, 0,1-0,03 – у 11 пациентов, неправильная светопроекция – у 1. Причинами низкого зрения (visus до 0,1) являлись исходы следующих осложнений: эндофтальмита – 1 (3%), гемофтальма и фиброза стекловидного тела – 2 (6%), помутнения роговицы – 8 (24,3%), отслойки сетчатки – 3 (9%).

4.2. Особенности содержания цитокинов во влаге передней камеры глаза и периферической крови у пациентов группы сравнения (при факоэмульсификации) и у пациентов основной группы (при открытой травме глаза)

Для исследования содержания локального цитокинового профиля у пациентов двух групп необходимо было решить несколько поставленных

задач: произвести забор влаги ПКГ при хирургическом лечении (факоэмульсификации катаракты или при ПХО раны роговицы), определить и исследовать содержание цитокинов периферической крови и влаги ПКГ, провести корреляционные анализы для выявления (определения) особенностей взаимосвязи изучаемых иммунологических показателей во влаге ПКГ и показателей периферической крови.

4.2.1. Метод забора влаги передней камеры глаза у пациентов с асептическим роговичным ранением при факоэмульсификации и открытой травме глаза тип B, C локализации зоны I

Для решения поставленной задачи был разработан метод забора влаги передней камеры глаза у пациентов с пресенильной катарактой во время ФЭК и с ОТГ тип B, C локализации зоны I во время ПХО.

Метод забора влаги был запатентован. Данный метод основан на современных знаниях о морфологии передней камеры глаза и динамике синтеза глазной жидкости (влаги) и предназначен для получения биологического материала, используемого для диагностики воспалительных и дегенеративных заболеваний роговицы, радужки и хрусталика глаза человека.

Сущность метода

Технический результат заключался в улучшении эффективности забора влаги передней камеры глаза за счет дозированного забора влаги передней камеры и ее восполнения физиологическим раствором.

Всем пациентам во время хирургического лечения катаракты, а также во время ПХО раны роговицы проводился забор влаги ПКГ для исследования в ней концентрации цитокинов и проведения ПЦР-диагностики на герпетические вирусы.

В послеоперационном периоде оценивались осложнения со стороны внутренних органов, глаза и имплантированной ИОЛ, а также степень

остроты зрения после операции. Для оценки постоперационных осложнений использовали балльную систему (наличие осложнений – 1 балл, отсутствие – 0 баллов). Показано, что ни у одного из пациентов послеоперационных осложнений не было, а во влаге ПКГ обнаруживались все исследуемые цитокины.

В патенте отмечено, что сам способ забора влаги ПКГ для иммунохимических исследований является технически не сложной процедурой, не затратным по времени методом и не требующим дополнительных контрольных серий исследования.

Основные этапы представленного метода забора влаги ПКГ были следующие.

Парацентезы роговицы глаза ножом Mani 1,2 мм на 3 ч или 9 ч в зависимости от глаза (правый или левый), которые в дальнейшем использовались для последующих этапов хирургической операции: факоэмульсификация катаракты с имплантацией ИОЛ или при первичной хирургической обработке раны роговицы для промывания передней камеры и введения антибактериального средства (рисунок 6).

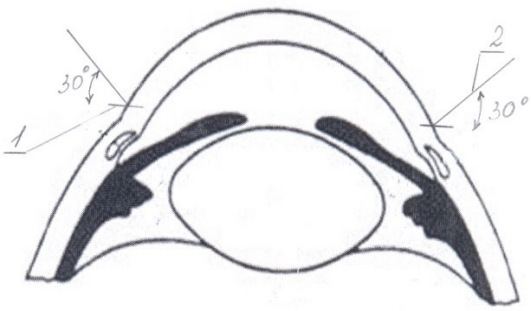

Рисунок 2 – Забор влаги передней камеры шприцом 5,0 мл, надетым на аспирационную систему Alcon Grieshaber, в количестве 100 мкл. Вводится данная канюля под углом 30 градусов

Вторым важным этапом было восстановление объема влаги ПКГ физиологическим раствором в объеме 100 мкл через ирригационную систему

Alcon Grieshaber, которая вводится через сделанные парацентезы под углом 30 градусов.

Рисунок 3 – Восстановление объема влаги передней камеры глаза физиологическим раствором в объеме 100 мкл через ирригационную систему Alcon Grieshaber

На конечном этапе производился перенос влаги передней камеры глаза в микропробирки объемом 100 мкл и криоконсервация (-80°С) в течении 3 часов (рисунок 7). Разработанный метод забора влаги ПКГ во время хирургического лечения позволил получить необходимый объем биологической жидкости для дальнейшего исследования.

4.2.2. Особенности содержания и соотношения изучаемых цитокинов во влаге передней камеры глаза и в периферической крови у пациентов группы сравнения (при факоэмульсификации)

С помощью иммуноферментного анализа (ИФА) концентраций цитокинов влаги ПКГ и периферической крови у пациентов с асептическим ранением роговицы при факоэмульсификации обнаружены все исследуемые цитокины (таблица 7).

Таблица 7 – Концентрации цитокинов в крови и во влаге передней камеры глаза (ПКГ) в пг/мл у пациентов с асептическим ранением роговицы (при факоэмульсификации), n=33

	Mean	Median	Minimum	Maximum	Lower Quartile	Upper Quartile	Std. Dev.
IL-1 β кровь	10,4	6,90	0,50	54,30	3,26	11,30	11,27
IL-1 β влага ПКГ	6,83	5,6	0,10	45,00	1,40	9,30	8,5
IL 1 Ra кровь	96,53	98,30	0,30	224,30	55,30	124,80	54,09
IL 1 Ra влага ПКГ	78,64	86,40	10,40	201,40	39,7	102,40	48,27
IL-4 кровь	3,27	2,50	0,80	17,30	1,48	3,51	3,10
IL-4 влага ПКГ	2,02	1,70	0,40	7,1	1,0	2,07	1,58
IFN-α кровь	1,94	1,30	0,70	10,1	0,90	2,13	1,85
IFN-α влага ПКГ	1,62	0,90	0,10	15,4	0,5	2,07	2,68
TNF-α кровь	0,98	0,80	0,10	2,8	0,39	1,50	0,67
TNF-α влага ПКГ	0,75	0,70	0,01	2,4	0,11	1,1	0,67
IL-6 кровь	0,92	0,70	0,40	2,30	0,60	1,02	0,51
IL-6 влага ПКГ	0,87	0,80	0,30	1,90	0,50	1,0	0,40

Как видно из таблицы 8, наиболее выраженная концентрация была у IL-1Ra в периферической крови и во влаге передней камеры (96,53; LQ 55,3, UQ 124,80 пг/мл и 78,64; LQ 39,7 UQ 102,40 пг/мл – соответственно), а также для IL-1 β (10,4; LQ 3,26, UQ 11,30 пг/мл и 6,83; LQ 1,40, UQ 9,30 пг/мл – соответственно) и IL-4 (3,27; LQ 1,48, UQ 3,51 пг/мл и 2,02; LQ 1,0, UQ 2,07 пг/мл – соответственно). Минимальные концентрации в исследуемых биологических жидкостях были у INF- α, TNF- α и у IL-6. Достоверных различий между концентрациями цитокинов в периферической крови и во влаге передней камеры глаза не выявлено ($p<0,05$).

С помощью ИФА определили концентрацию всех исследуемых цитокинов во влаге ПКГ и периферической крови у пациентов с асептическим роговичным ранением при факоэмульсификации.

Исследование взаимосвязи между концентрациями цитокинов периферической крови и влаги ПКГ выявило положительную достоверную корреляцию для всех интерлейкинов. Данные представлены в таблице 8.

Таблица 8 – Корреляционный анализ по Кенделлу между концентрациями интерлейкинов в периферической крови и во влаге ПКГ, в пг/мл

	Valid, n	Kendall (τ)	Z	p-level
IL-1 β кр & IL-1 β вл	33	0,784	6,622	менее 0,0001
IL 1 Ra кр & IL 1 Ra вл	33	0,612	5,171	менее 0,0001
IL-4 кр & IL-4 вл	33	0,804	6,792	менее 0,0001
IFN- α кр & IFN- α вл	33	0,477	4,033	менее 0,0001
TNF- α кр & TNF- α вл	33	0,479	4,051	менее 0,0001
IL-6 кр & IL-6 вл	33	0,697	5,890	менее 0,0001

кр – периферическая кровь, вл – влага передней камеры глаза

Данный факт свидетельствует, что для изучаемых цитокинов была получена достоверная умеренная положительная корреляция между их концентрациями в периферической крови и во влаге передней камеры глаза и топические концентрации всегда были ниже системных, указывает на то, что цитокины во влагу ПКГ поступают как из эпителиальных и эндотелиальных клеток радужки и роговицы, так и из клеток периферической крови, обеспечивающей трофику наружных структур глаза.

Для уточнения межцитокиновых системных и локальных взаимодействий провели исследование корреляций концентраций цитокинов крови и влаги ПКГ при пресенильной катаракте глаза. Данные представлены в таблице 9.

Таблица 9 – Корреляционный анализ по Кенделлу между уровнями интерлейкинов в периферической крови и во влаге ПКГ, пг/мл при асептическом ранении роговицы (при факоэмульсификации)

	Valid, n	Kendall (τ)	Z	p-level
IL-1b кр & IL 1Ra вл	33	0,366	3,095	0,002
IL-1b вл & IL 1Ra вл	33	0,345	2,916	0,004
IL 1Ra кр & IL-4 кр	33	0,326	2,757	0,006
IL 1Ra кр & IL-4 вл	33	0,238	2,007	0,045
IL 1Ra вл & IL-4 кр	33	0,239	2,016	0,044
IL 1Ra кр & IFN-α кр	33	0,241	2,034	0,042
IL 1Ra кр & IFN-α вл	33	0,366	3,090	0,002
IL 1Ra вл & IFN-α вл	33	0,274	2,318	0,020
IL 1Ra кр & TNF-α кр	33	0,344	2,904	0,004
IL 1Ra кр & TNF-α вл	33	0,360	3,040	0,002
IL 1Ra вл & TNF-α кр	33	0,453	3,824	0,000
IL 1Ra вл & TNF-α вл	33	0,411	3,469	0,001
IL-4 кр & TNF-α вл	33	0,429	3,628	0,000
IL-4 вл & TNF-α вл	33	0,449	3,790	0,000
IFN-α вл & TNF-α кр	33	0,262	2,213	0,027
IFN-α вл & TNF-α вл	33	0,354	2,995	0,003
TNF-α вл & IL-6 кр	33	0,287	2,421	0,015
TNF-α вл & IL-6 вл	33	0,312	2,637	0,008

кр – периферическая кровь, вл – влага передней камеры глаза

С помощью анализа корреляций между цитокинами в периферической крови и во влаге ПКГ (таблица 9) было выявлено наличие только положительных корреляционных связей. В частности, выявлены достоверные корреляции между концентрациями IL-1β в крови и во влаге ПКГ, с одной стороны, и концентрацией IL-1Ra во влаге ПКГ – с другой. Если принять во внимание факт, что основная роль IL-1Ra сводится к конкуренции с агонистом (IL-1β) за один и тот же мембранный рецептор первого типа IL-1RI без проявлений биологической активности, то корреляционная взаимосвязь между ними должна носить отрицательный характер. Увеличение концентрации одного должно способствовать уменьшению концентрации другого по типу обратной связи. Проведенное исследование показало противоположную связь. Так, увеличение концентрации IL-1β как в

периферической крови, так и во влаге ПКГ увеличивает, прежде всего, концентрацию топического IL-1Ra во влаге ПКГ. Блокирование антагонистом рецептора IL-1RI без проявлений биологической активности будет уменьшать иммунный эффект от IL-1β и способствовать пролонгированию топического воспаления в структурах глаза, контактирующих с ПКГ.

Была выявлена положительная корреляция между концентрациями IL-1Ra и IL-4, причем только для крови показана их взаимосвязь. Концентрации этих цитокинов во влаге ПКГ были положительно ассоциированы с кровью, и наоборот. С концентрацией IL-1Ra в крови и во влаге ПКГ положительно коррелировали концентрации INF-α и TNF-α, как в крови, так и во влаге ПКГ. Эти результаты могут описывать как возможную регуляционную взаимосвязь этих цитокинов, так и конституциональную способность к гиперпродукции этих цитокинов. В отношении TNF-α и INF-α регуляторная взаимосвязь очевидна, так как оба цитокина продуцируются антиген-презентирующими клетками под воздействием стимулов, усиливающих синтез молекул семейства интерлейкина 1, в том числе и IL-1Ra. Получены корреляции концентраций этих цитокинов как для одного типа биологических жидкостей, так и перекрестные. Между концентрациями IL-4 и TNF-α получены положительные корреляции как для показателей влаги ПКГ, так и для их концентраций в периферической крови и во влаге ПКГ. В то время как концентрации TNF-α и INF-α имели положительные корреляции концентраций во влаге ПКГ и между их уровнями в крови и во влаге ПКГ – соответственно.

Отдельно стоит отметить положительную корреляцию между концентрациями TNF-α и IL-6 как для влаги ПКГ, так и для их концентраций в периферической крови и во влаге ПКГ.

Проведенные исследования показали, что особенностью взаимосвязи изучаемых иммунологических показателей во влаге ПКГ и в периферической крови явились положительные корреляции между всеми цитокинами влаги

ПКГ и периферической крови. Наиболее достоверно высокие положительные корреляции были у IL-1Ra в крови и во влаге ПКГ с INF-α и TNF-α, как в крови, так и во влаге ПКГ.

4.2.3. Особенности содержания и соотношения изучаемых цитокинов во влаге передней камеры глаза и в периферической крови у пациентов с открытой травмой глаза тип B, C локализации зоны I

Все изучаемые цитокины у пациентов с ОТГ тип B, C локализации зоны I в фазу воспаления были выявлены как в периферической крови, так и во влаге ПКГ. В таблице 10 представлены данные о концентрациях цитокинов в крови и во влаге ПКГ.

Таблица 10 – Сравнительная характеристика концентраций цитокинов периферической крови и влаги ПКГ, n=33

Показатели	Периферическая кровь			Влага ПКГ			P-level
	Median	LQ	UQ	Median	LQ	UQ	
IL-1β, пг/мл	11,1	7,5	13,9	11,4	6,1	15,7	0,72
IL-1Ra, пг/мл	129,7	103,8	238,9	111,4	99,7	236,1	0,05
IL-4, пг/мл	5,1	3,2	11,3	6,1	3,8	10,4	0,69
IFN-α, пг/мл	3,2	2,1	6,1	4,1	2,1	6,3	0,04*
TNF-α, пг/мл	5,4	2,5	9,1	6,9	3,6	9,8	0,04*
IL-6, пг/мл	1,3	0,8	2,2	1,7	0,9	2,1	0,35

*высокая степень достоверности

Как видно из таблицы, концентрации большинства интерлейкинов в крови и во влаге ПКГ были сопоставимы. Концентрации INF-α и TNF-α во влаге ПКГ были достоверно значимо выше, чем концентрации в периферической крови.

Для оценки сопоставимости концентраций цитокинов в крови и во влаге ПКГ провели между ними корреляционный анализ, представленный в таблице 11.

Таблица 11 – Корреляционный анализ по Спирмену по концентрациям интерлейкинов крови и влаги ПКГ (представлены только значимые коэффициенты)

Корреляции	Spearman R	t(N-2)	p-level
IL-1β кровь & IL-1β во влаге ПКГ, пг/мл	0,755	6,402	0,001*
IL-1β кровь & IL-6 во влаге ПКГ, пг/мл	0,449	2,801	0,009
IL-1Ra крови & IL-1Ra во влаге ПКГ, пг/мл	0,862	9,459	0,001*
IL -1Ra кровь & IL-4 во влаге ПКГ, пг/мл	0,368	2,202	0,035
IL-1Ra кровь & TNF-α во влаге ПКГ, пг/мл	0,489	3,120	0,004
IL-4 кровь & IL-4 во влаге ПКГ, пг/мл	0,582	3,982	0,001*
IL-4 кровь & TNF-α во влаге ПКГ, пг/мл	0,433	2,677	0,012
IL-4 кровь & IL-6 во влаге ПКГ, пг/мл	0,304	1,776	0,086
IFN-α кровь & IFN- α во влаге ПКГ, пг/мл	0,784	7,023	0,001*
IFN-α кровь & TNF- α во влаге ПКГ, пг/мл	0,520	3,386	0,002
IFN-α кровь & IL-6 во влаге ПКГ, пг/мл	0,360	2,146	0,040
TNF- α кровь & TNF- α во влаге ПКГ, пг/мл	0,669	5,015	0,001*
TNF-α кровь & IL-6 во влаге ПКГ, пг/мл	0,404	2,460	0,020
IL-6 кровь & IFN-α во влаге ПКГ, пг/мл	0,346	2,057	0,048
IL-6 кровь & IL-6 во влаге ПКГ, пг/мл	0,513	3,323	0,002*

*высокая степень достоверности

Как видно из таблицы 10, все значимые коэффициенты корреляции были положительными, что указывает на прямую взаимосвязь между концентрациями цитокинов крови и во влаге ПКГ. Основные положительные значимые корреляции были достигнуты для концентраций интерлейкинов во влаге ПКГ с концентрациями других мессенджеров в периферической крови. Так, концентрация IL-6 во влаге ПКГ положительно коррелировала с концентрациями в периферической крови IL-1β, IL-4, INF-α, TNF-α. Эти данные указывают на ключевую роль локального синтеза IL-6 для активации системных иммунокомпетентных клеток (периферической крови) с индукцией в них синтеза провоспалительных и проаллергических интерлейкинов. Второй по числу корреляций была концентрация TNF-α во влаге ПКГ. Этот показатель имел значимую положительную корреляцию с концентрацией IL-1Ra, IL-4 и INF-α в периферической крови. Известно, что TNF-α является основным провоспалительным цитокином, синтезируемым в

антиген-презентирующих клетках. Полученные результаты указывают на роль локальной и системной цитокиновой регуляции в формировании топического и системного иммунного ответа при ОТГ.

4.3. Особенности взаимосвязи клинических и лабораторных показателей при открытой травме глаза тип B, C локализации зоны I

Для определения значимых для прогноза тяжести исхода травмы при ОТГ тип B, C локализации зоны I были поставлены следующие задачи: выявить особенности содержания и соотношения изучаемых цитокинов в периферической крови и во влаге ПКГ у пациентов с ОТГ тип B, C локализацией зоны I; определить особенности взаимосвязи изучаемых цитокинов в крови и во влаге ПКГ с клеточными и гуморальными показателями периферической крови; оценить взаимосвязь изучаемых цитокинов периферической крови и влаги ПКГ с микробиологическими показателями у пациентов с ОТГ тип B, C локализацией зоны I; оценить взаимосвязь показателей, отражающих ранние осложнения, клинико-амнестические и иммуно-микробиологические особенности у пациентов с ОТГ тип B, C локализации зоны I;

4.3.1. Особенности взаимосвязи локальных и системных иммунологических показателей с клеточными и гуморальными иммунными показателями периферической крови у пациентов с открытой травмой глаза тип B, C локализации зоны I

Проведен корреляционный анализ концентраций локальных и системных интерлейкинов с клеточными и гуморальными иммунными показателями периферической крови (таблица 12).

Таблица 12 – Корреляционный анализ концентраций локальных и системных интерлейкинов с клеточными и гуморальными иммунными показателями периферической крови (представлены только значимые корреляции), n=33

Корреляции	Spearman R	t(N-2)	p-level
IFN- α влага ПКГ & СРБ кровь	0,528	3,464	0,002
IFN- α влага ПКГ & ЦИК кровь	0,458	2,869	0,007
IFN- α кровь & СРБ кровь	0,648	4,736	0,000
IFN- α кровь & ЦИК кровь	0,371	2,222	0,034
IFN- α кровь & моноциты крови	-0,346	-2,051	0,049
TNF-α влага ПКГ & СРБ кровь	0,640	4,643	0,000
TNF-α влага ПКГ & ЦИК кровь	0,459	2,875	0,007
TNF-α кровь & СРБ кровь	0,467	2,942	0,006
IL-1Ra кровь & СРБ кровь	0,486	3,094	0,004
IL-1Ra кровь & ЦИК кровь	0,350	2,078	0,046
IL-6 влага ПКГ & СРБ кровь	0,455	2,847	0,008

Как видно из таблицы, корреляции преимущественно были положительными, кроме корреляции между концентрацией INF-a в периферической крови и уровнем в крови моноцитов. Наиболее значимыми в этом каскаде цитокиновой активации системного иммунного воспаления были INF-α влаги ПКГ и периферической крови, а также TNF-α. Надо отметить, что INF-α в фазу воспаления при ОТГ типа B, C локализации зоны I играет роль локального и системного регулятора, в том числе через цитопротекцию в отношении моноцитов периферической крови.

Особенностью взаимосвязи локальных и системных иммунологических показателей с клеточными и гуморальными иммунными показателями периферической крови у пациентов с ОТГ типа B, C локализации зоны I явились положительные корреляционные связи TNF-α, INF-α в ВПК глаза с показателями периферической крови: СРБ и ЦИК.

4.3.2. Особенности взаимосвязи интерлейкинов крови и влаги передней камеры глаза с микробиологическими показателями у пациентов с открытой травмой глаза тип B, C локализации зоны I

В настоящем исследовании результаты микробиологического исследования по всей основной группе показали, что у трех пациентов выделялся *Staphylococcus epidermidis* и у трех больных – *Staphylococcus aureus,* в 27 случаях микрофлора не выделена.

Роль локальных и системных цитокинов в индукции экспрессии резидентных вирусов и условно-патогенных микроорганизмов показана в таблице 13.

Таблица 13 – Корреляционный анализ концентраций локальных и системных интерлейкинов с активацией условно-патогенных бактерий и резидентных вирусов (представлены только значимые корреляции), n=33

Корреляции	Spearman R	t(N-2)	p-level
IFN-α влага ПКГ & *Staphylococcus aureus*	-0,403	-2,448	0,020
IFN-α влага ПКГ & *Staphylococcus epidermidis*	-0,354	-2,106	0,043
IFN-α кровь & *Staphylococcus aureus*	-0,451	-2,810	0,008
IFN-α кровь & *Staphylococcus epidermidis*	-0,394	-2,385	0,023
TNF-α влага ПКГ & CMV влага ПКГ	0,387	2,338	0,026
IL-6 влага ПКГ & HSV 1,2 влага ПКГ	0,334	1,973	0,057
IL-6 влага & CMV влага ПКГ	0,414	2,533	0,017
IL-4 влага ПКГ & CMV влага ПКГ	0,400	2,434	0,021
IL-4 кровь & CMV влага ПКГ	0,387	2,339	0,026
IL-1β кровь & HSV 1,2 влага ПКГ	0,347	2,059	0,048
IL-1β кровь & CMV влага ПКГ	0,387	2,336	0,026

Уровень экспрессии *Staphylococcus aureus* и *Staphylococcus epidermidis* на слизистой оболочке конъюнктивы глаза отрицательно коррелировал с концентрациями INF-α во влаге ПКГ и периферической крови. То есть чем ниже была концентрация этого цитокина в исследуемых биологических жидкостях, тем выше был уровень обсемененности этими микроорганизмами

слизистой оболочки конъюнктивы глаза. В то же время с экспрессией резидентных вирусов (CMV, HSV 1, 2) во влаге ПКГ положительно коррелировали концентрации TNF-α, IL-6, IL-4, а в крови IL-4 и IL-1β. Чем выше уровень микробиологических показателей (мазок с конъюнктивы на микрофлору, CMV, HSV 1, 2), тем ниже концентрации INF-α в крови и во влаге ПКГ и тем выше TNF-α, IL-6, IL-4 во влаге ПКГ, IL-1β в периферической крови.

Таким образом, анализ клинико-функциональных признаков при ОТГ типа В, С локализации зоны I в фазу воспаления позволяет говорить о вариативности течения раневого процесса и исхода травмы. Особенностью взаимосвязи клинических проявлений с иммунологическими показателями стала положительная корреляция между характером повреждения краев раны и уровнем ЦИК, СОЭ и IL-6 в периферической крови. Также было выявлено, что чем больше ранних осложнений, тем меньше концентрация цитокинов IL-6, IL-1β и INF-α во влаге ПКГ. Особенностью взаимосвязи локальных и системных иммунологических показателей с клеточными и гуморальными иммунными показателями периферической крови у пациентов с проникающими роговичными ранениями стали положительные корреляционные связи TNF-α, INF-α во влаге ПКГ с показателями периферической крови: СРБ и ЦИК. При корреляционном анализе взаимосвязи интерлейкинов крови и влаги ПКГ с микробиологическими показателями было выявлено, что чем выше уровень микробиологических показателей (мазок с конъюнктивы на микрофлору, CMV, HSV 1, 2), тем ниже концентрации INF-α в крови и во влаге ПКГ и тем выше TNF-α, IL-6, IL-4 во влаге ПКГ, IL-1β в периферической крови.

4.3.3. Особенности взаимосвязи ранних осложнений с клиническими и лабораторными показателями при ОТГ тип B, C локализации зоны I

Для оценки значимых показателей при ОТГ тип B, C локализации I провели корреляционный и регрессионный анализ между выраженностью ранних осложнений, степени восстановления остроты зрения после полного курса лечения открытой травмы глаза (зависимые показатели), с одной стороны, и клинико-анамнестическими особенностями пациентов, включая характер травмы, особенности ее первичной хирургической обработки, их иммуно-микробиологическими показателями (независимыми показателями), с другой стороны. В таблице 14 показаны положительные и отрицательные корреляции между этими показателями.

Таблица 14 – Корреляционный анализ по Спирмену между показателями, отражающими ранние осложнения, и клинико-анамнестическими, иммуно-микробиологическими особенностями пациентов (представлены только значимые показатели)

Показатели	Spearman R	t(N-2)	p-level
Воспалительное поражение оболочек и структур глаза & TNF-α во влаге ПКГ, в пк/мл	-0,352	-2,093	0,045
Воспалительное поражение оболочек и структур глаза & СРБ в периферической крови, в мг/л	-0,361	-2,156	0,039
Воспалительное поражение оболочек и структур глаза & ЦИК в периферической крови, в у. е.	-0,354	-2,109	0,043
Степень восстановления остроты зрения после лечения & IL-6 в периферической крови, в пг/мл	0,356	2,122	0,041
Степень восстановления остроты зрения после лечения & моноциты в периферической крови, в %	-0,369	-2,215	0,034
Степень восстановления остроты зрения после лечения & тяжесть травмы	-0,446	-2,774	0,009

Как видно из таблицы, степень выраженности инфекционно-воспалительных поражений оболочек и структур глаза отрицательно коррелировала с концентрациями TNF-α во влаге ПКГ, СРБ и ЦИК в периферической крови. То есть чем меньше были эти показатели, тем более экспрессированными были проявления инфекционно-воспалительного процесса в оболочках и структурах глаза. Корреляционные исследования проводили на группе пациентов с ОТГ тип B, C локализации зоны I в фазу воспаления. Можно говорить о том, что именно относительный дефицит TNF-α во влаге ПКГ как главной молекулы активации местного клеточного врожденного и адаптивного иммунитета и СРБ как ведущей молекулы системного гуморального врожденного иммунитета является основой для активации инфекционно-воспалительного процесса в структурах глаза.

Высокий и низкий уровень ЦИК в периферической крови указывает на текущий иммунокомплексный процесс. Полученные результаты показывают, что формированию осложнений при ОТГ тип B, C локализации зоны I способствуют дефицит регуляторных межклеточных мессенджеров, в частности TNF-α, в реакциях локального иммунитета, дефицит молекул врожденного гуморального иммунитета и иммунокомплексное аллергическое воспаление, являющееся результатом первых двух состояний.

Степень восстановления остроты зрения после лечения (рассчитывалась как разница между VIS2 и VIS1) имела значимую положительную корреляцию с концентрацией IL-6 в периферической крови и отрицательные с количеством моноцитов в периферической крови и тяжестью самого проникающего роговичного ранения. То есть эти данные указывают на то, что чем выше уровень IL-6 и меньше моноцитов в периферической крови, тем лучше восстанавливается острота зрения после полного курса лечения травмы глаза. И соответственно, чем тяжелее была ОТГ (тяжесть оценена по характеру, площади раны и вовлеченности в травматический процесс структур, оболочек глаза), тем ниже острота зрения после лечения. В настоящем исследовании у пациентов с ОТГ тип B, C

локализации зоны I ранние осложнения были связаны с отслойкой сетчатки, и это, конечно, явилось причиной того, что острота зрения у этих пациентов не восстанавливалась. Дополнительным фактором, влияющим на ограничение восстановления остроты зрения, было пролонгированное воспаление, в котором участвуют моноциты и синтезируемый ими IL-6. Так как корреляции получены для IL-6 и моноцитов периферической крови, то их повышение и/или понижение можно расценивать лишь как участие в процессе поддержания воспаления в структурах глаза.

Линейный регрессионный анализ показал значимые ассоциации только со степенью восстановления остроты зрения после проведенного лечения. Выявлены те же закономерности (таблица 15).

Таблица 15 – Линейный регрессионный анализ ассоциаций между показателями, отражающими ранние осложнения, и клинико-анамнестическими, иммуно-микробиологическими особенностями пациентов (представлены только значимые показатели)

Степень восстановления остроты зрения	Beta	Std.Err.of B	B	Std.Err. of B	t(23)	p-level
Пол пациента (мужчина – 1, женщина – 2)	0,418	0,175	0,568	0,238	2,384	0,026
Наличие ранних осложнений, в баллах	-0,458	0,169	-0,363	0,134	-2,710	0,012
IL-6 в крови, в пг/мл	0,617	0,247	0,277	0,111	2,498	0,021
Сегментоядерные лейкоциты крови, в %	0,854	0,397	0,029	0,013	2,154	0,045
Лимфоциты крови, в %	1,103	0,493	0,027	0,012	2,238	0,038
Моноциты крови, в %	-0,874	0,389	-0,124	0,055	-2,249	0,037

В таблице представлены только достоверно значимые B (Бэта) – коэффициенты (отражают относительное влияние предиктора на зависимую

переменную) и B – коэффициенты (отражают прогностическую значимость предиктора). Как видно из таблицы, положительная ассоциация была достигнута с полом пациента. Так как женский пол имел балл 2, а мужской балл 1, то степень восстановления остроты зрения после проведенного лечения была больше у женщин.

Положительная ассоциация была получена для концентрации IL-6, уровней лимфоцитов и сегментоядерных лимфоцитов в периферической крови.

Надо отметить, что корреляционный и регрессионный анализы между степенью восстановления остроты зрения после проведенного полного курса лечения ОТГ тип B, C локализации зоны I и клиническими, анамнестическими, иммунологическими, микробиологическими показателями, а также особенностями лечения выявили схожие связи, в частности с ранними осложнениями и снижением моноцитов в периферической крови. Большое значение в восстановлении остроты зрения, а значит, и эффективности лечения ОТГ тип B, C локализации зоны I играют ранние осложнения (от непосредственной травмы, вследствие травмы сосудов или в виде острой реакции на травму). Ранние осложнения при ОТГ тип B, C локализации зоны I определялись наличием вовлеченности не только роговицы, но и передней камеры глаза, радужки, хрусталика, стекловидного тела, сетчатки, а также размером и характером деформации раны. А также играют большую роль концентрации цитокинов во влаге ПКГ и в крови, содержание субпопуляционного состава лейкоцитов крови, концентрация ЦИК, СОЭ, СРБ. Все эти показатели могли влиять на исход травмы. Для уточнения роли отдельных элементов в развитии ранних осложнений при ОТГ тип B, C локализации зоны I провели между ними корреляционный анализ, который выявил ряд закономерностей, отраженных в таблице 16.

Таблица 16 – Корреляционный анализ по Спирмену между показателями, отражающими травматический процесс в глазу, и клинико-анамнестическими, иммуно-микробиологическими особенностями пациентов (представлены только значимые показатели)

Показатели	Spearman R	t(N-2)	p-level
Характер деформации краев раны & IL-4 в крови, в пг/мл	-0,282	-2,303	0,021
Характер деформации краев раны & IL-4 во влаге ПКГ, в пг/мл	-0,296	-2,418	0,016
Характер деформации краев раны & ЦИК в крови, в у.е.	0,239	1,956	0,047
Характер деформации краев раны & СОЭ в крови, мм/час	0,291	2,381	0,017
Размер раны & IL-6 в крови, в пг/мл	-0,323	-2,644	0,008
Подвывих хрусталика & механизм травмы	0,341	2,018	0,052
Гемофтальм & IL-1β в крови, в пг/мл	-0,437	-2,708	0,011
Гемофтальм & IL-1β во влаге ПКГ, в пг/мл	-0,504	-3,245	0,003
Гемофтальм & IL-6 во влаге ПКГ, пг/мл	-0,364	-2,174	0,037
Повреждение радужки & IL-1Ra во влаге ПКГ, в пг/мл	-0,395	-2,394	0,022
Повреждение стекловидного тела & IL-4 в крови, в пг/мл	-0,461	-2,892	0,006
Отслойка сетчатки & IL-6 во влаге ПКГ, в пг/мл	-0,354	-2,107	0,043
Степень сочетанности повреждений структур глаза & механизм травмы	0,367	2,196	0,036
Степень сочетанности повреждений структур глаза & IL-6 во влаге ПКГ, в пг/мл	-0,408	-2,488	0,018
Степень сочетанности повреждений структур глаза & IL-1b во влаге ПКГ, в пг/мл	-0,366	-2,191	0,036
Степень сочетанности повреждений структур глаза & IL-4 в крови, пг/мл	-0,358	-2,136	0,041
Степень сочетанности повреждений структур глаза & IFN-α во влаге ПКГ, в пг/мл	-0,435	-2,693	0,011

Как видно из таблицы, основные корреляции были связаны с характером деформации краев и размеров раны, со степенью сочетанности повреждений оболочек и структур глаза, а также с наличием гемофтальма и подвывиха хрусталика.

Критерии, определяющие наличие ранних осложнений и исход ОТГ тип B, C локализации зоны I, имели отрицательные корреляции с уровнем основных провоспалительных и проаллергических цитокинов. Так, чем больше структур и оболочек глаза вовлечено в травматический процесс, тем меньше концентрация во влаге ПКГ таких цитокинов, как IL-6, IL-1β, INF-α. Также показано, что чем больше размер раны, тем меньше в крови концентрация IL-6; и чем менее адаптированы края раны, тем меньше концентрация во влаге ПКГ и в крови IL-4. Низкие концентрации IL-4 в крови характерны и для сочетанных повреждений структур и оболочек глаза. Наличие у пациентов при ОТГ тип B, C локализации зоны I гемофтальма было ассоциировано с низкими концентрациями во влаге ПКГ IL-6 и IL-1β, а в крови только IL-1β. Отдельно взятое повреждение радужки глаза имело отрицательную корреляцию с концентрацией IL-1Ra во влаге ПКГ; стекловидного тела – с концентрацией IL-4 в крови; и отслойка сетчатки – с IL-6 во влаге ПКГ (все корреляции были отрицательные).

Эти данные указывают на факт нарушенной иммунной регуляции при ОТГ тип B, C локализации зоны I в фазу воспаления через цитокиновую сеть. Была выявлена положительная корреляция между характером повреждения краев раны и уровнем ЦИК, СОЭ в периферической крови. Также было отмечено, что чем больше клинических проявлений, при наличии ранних осложнений (повреждение радужки, гемофтальм, отслойка сетчатки), тем меньше концентрация таких цитокинов: IL-6, IL-1β и INF-α во влаге ПКГ глаза.

4.4. Предикторы осложнений при открытой травме глаза тип B, C локализации зоны I на основании сравнительного анализа клинических и лабораторных показателей основной группы (ОТГ) и группы сравнения (при факоэмульсификации)

Для определения маркеров ранних осложнений при ОТГ тип B, C локализации зоны I были поставлены следующие задачи: выявить особенности взаимосвязи содержания цитокинов во влаге ПКГ и периферической крови и клиническими характеристиками, показателями гуморальной активности, общего анализа крови у пациентов группы сравнения (при факоэмульсификации); оценить риск осложнений по полученным данным клинико-имммунологическим критериям у пациентов с ОТГ тип B, C локализации зоны I; сравнить клинические и лабораторные показатели при ОТГ типа B,C локализации зоны I по отношению к показателям при асептическом роговичном ранении глаза во время факоэмульсификации.

4.4.1. Особенности взаимосвязи концентраций изучаемых цитокинов во влаге передней камеры глаза и периферической крови с клиническими характеристиками, показателями гуморальной активности, общего анализа крови у пациентов группы сравнения (при факоэмульсификации)

На основании проведенной ПЦР влаги передней камеры глаза у пациентов группы сравнения (при ФЭК) не были обнаружены ДНК-маркеры герпетических вирусов (ВПГ и ЦМВ). Эти данные указывают на несущественную роль резидентных вирусов в активации воспалительных и дегенеративных процессов в ПКГ, в хрусталике и роговице.

Микробиологические исследования со слизистой оболочки конъюнктивы глаз идентифицировали у одного пациента *Staphylococcus aureus и Staphylococcus epidermidis,* а у другого обследуемого –

Staphylococcus epidermidis. Других патогенных и условно-патогенных микроорганизмов не выявлено.

Для уточнения возможных иммунных механизмов, развивающихся при различном клинико-анамнестическом статусе пациентов, был выполнен корреляционный анализ между клиническими особенностями пациентов группы сравнения и уровнями интерлейкинов и интерферонов в периферической крови и во влаге ПКГ. Выявлен ряд существенно значимых корреляций. Данные представлены в таблице 17.

Таблица 17 – Корреляционный анализ по Кенделлу между клиническими характеристиками пациентов с асептическим ранением роговицы при ФЭК и уровнями цитокинов в периферической крови и во влаге ПКГ

	Valid, n	Kendall (τ)	Z	p-level
Vis 1, в единицах & IL-6 крови, в пг/мл	33	0,251	2,117	0,034
Vis 1, в единицах & IL-4 влага ПКГ, в пг/мл	33	-0,230	-1,943	0,052
Степень восстановления остроты зрения после операции в единицах & общих лейкоцитов в периферической крови, в тыс/мкл	33	-0,341	-2,083	0,043

Vis 1 – острота зрения на оперированном глазу до операции

Для концентрации IL-6 в периферической крови была получена положительная корреляция с остротой зрения до операции при катаракте.

Отрицательная ассоциация была достигнута для остроты зрения и концентрации IL-4 во влаге ПКГ. Эти данные указывают, что чем выше была локальная концентрация IL-4, тем ниже было зрение у пациентов. В настоящем одномоментном исследовании анализировался только IL-4, и именно с его концентрацией обнаружена отрицательная связь с остротой зрения. Иммунные нарушения в локальном и системном цитокиновом статусе могут отражаться в других лабораторных показателях. Была

выполнена корреляция между концентрациями интерлейкинов в крови и во влаге передней камеры глаза, с одной стороны, и показателями общего анализа крови и гуморальной активности – с другой. Данные представлены в таблице 18.

Таблица 18 – Корреляционный анализ по Кенделлу между уровнями интерлейкинов в периферической крови и во влаге ПКГ и лабораторными показателями общего анализа крови и гуморальной активности

	Valid, n	Kendall (τ)	Z	p-level
IL-1 β кровь & базофилы, в %	33	0,346	2,921	0,003
IL-1 β влага ПКГ & базофилы, в %	33	0,367	3,102	0,002
IL-4 влага ПКГ & базофилы в %	33	-0,235	-1,987	0,047
IFN- α влага ПКГ & СОЭ, в мм/ч	33	0,250	2,111	0,035
IFN- α кровь & ЦИК, в у. е.	33	-0,264	-2,231	0,026
TNF- α кровь & СРБ, в мг/л	33	0,233	1,968	0,049
IL-6 кровь & СРБ, в мг/л	33	0,377	3,189	0,001
IL-6 влага ПКГ & СРБ, в мг/л	33	0,281	2,373	0,018
TNF- α кровь & моноциты, в %	33	0,273	2,303	0,021
IL-6 кровь & эозинофилы, в %	33	-0,286	-2,415	0,016

Положительная значимая корреляция была достигнута для концентрации IL-1β в периферической крови и во влаге ПКГ, с одной стороны, и относительным уровнем базофильных гранулоцитарных лейкоцитов в периферической крови – с другой. Надо отметить, что с относительным уровнем базофильных гранулоцитарных лейкоцитов в периферической крови отрицательно коррелировала концентрация IL-4 во влаге ПКГ. То есть чем больше была концентрация этого интерлейкина во влаге ПКГ, тем меньше был относительный уровень базофильных гранулоцитарных лейкоцитов в периферической крови. IL-4 активно синтезируется клонами Т-хелперных лимфоцитов второго типа для активации гуморальных реакций, в том числе с продукцией иммуноглобулина Е. По этому свойству данный интерлейкин относят к

проаллергическим цитокинам. Базофильные гранулоцитарные лейкоциты также участвует в атопических и других аллергических реакциях. Тот факт, что между этими показателями получен обратный тип ассоциативных связей, говорит либо о привлечении базофилов в ткани, либо о том, что иммуновоспалительный процесс в структурах глаза развивается не по атопическому типу.

Концентрация INF-α во влаге ПКГ имела положительную корреляцию с СОЭ, а концентрация этого же интерферона в крови отрицательно коррелировала с ЦИК в периферической крови. Эти данные свидетельствуют, что, с одной стороны, на активацию гуморальных факторов врожденного иммунитета оказывает влияние INF-α, активно синтезируемый при травме глаза, а с другой стороны, этот же интерферон мог активировать клеточный врожденный иммунитет с последующим фагоцитозом ЦИК.

Влияние на клеточные иммунные реакции продемонстрировали TNF-α и IL-6, концентрации которых в периферической крови имели положительную и отрицательную корреляции с моноцитами и эозинофильными гранулоцитарными лейкоцитами – соответственно.

В настоящем исследовании видно, что цитокины гуморального иммунитета (как врожденного – INF-α, так и адаптивного – IL-4) антагонистически связаны с цитокином, регулирующим клеточный врожденный и адаптивный иммунитет (IL-1Ra). Концентрации IL-4 и INF-α положительно ассоциированы с уровнями эозинофильных и базофильных лейкоцитов в периферической крови, являющихся клетками иммунного воспаления и способных синтезировать как IL-4, так и INF-α.

Тем самым TNF-α, концентрация которого как во влаге ПКГ, так и в крови была положительно ассоциирована с постоперационными осложнениями, уровнями в периферической крови ЦИК, СРБ, моноцитарных клеток (являющихся в тканях антиген-презентирующими клетками, а в крови основными продуцентами INF-a), не имел достоверных положительных и

отрицательных корреляций с другими изучаемыми цитокинами. Данное утверждение наглядно подтверждает описанный ниже клинический случай.

Клинический пример № 1

Пациентка Е., 51 год, поступила на плановое хирургическое лечение правого глаза (номер истории болезни № 2094 от 30.03.2016) в ГАУЗ КО КОКОБ в 3-е взрослое хирургическое отделение с диагнозом: Незрелая пресенильная катаракта правого глаза. Миопия высокой степени обоих глаз.

Из анамнеза заболевания: снижение зрения на правый глаз постепенно, в течение года. Близорукость обоих глаз с детства. Из анамнеза жизни: перенесенные заболевания отрицает, ИППП отрицает. Операции: в 1996 г. аппендэктомия, б/о; переливание крови и кровезаменителей не проводилось. По данным клинических и параклинических исследований, а также заключений узких специалистов (ЛОР-врача, стоматолога, кардиолога, эндокринолога, терапевта), хронические заболевания не выявлены.

Глазной статус:

VIS OD/OS = 0,01 н/к/0,1 с (-) 4,0 Д = 1,0 ВГД OD/OS = 18/18 мм. рт. ст.

Правый глаз спокоен. Роговица прозрачная. П/камера средней глубины, влага прозрачная. Зрачок в центре, круглый, реагирует на свет. Помутнения в хрусталике по смешанному типу. Глазное дно: не видно.

Проведена факоэмульсификация катаракты справа с имплантацией интроокулярной линзы Rayner 12,0 Д. Забор влаги передней камеры и периферической крови проведен во время операции, осложнений не получено. Послеоперационные назначения: в инстилляциях раствора Ципрофлоксацина 0,3 %, раствора Дексаметазона 0,1 % 4 раза в день в правый глаз. При осмотре пациентки через 6 дней была выявлена фибринная пленка на искусственном хрусталике.

Исследование интерлейкинов влаги передней камеры глаза выявило повышение уровня TNF- α до 2,4 пг/мл, что более чем в два раза превышало нормальные значения данного аналита. ЦИК = 0,055 у. е. На основании

полученных результатов выявили, что развитие послеоперационного осложнения в виде фибринной пленки на искусственном хрусталике связано с активацией индуцированного воспаления, маркером которого был повышенный уровень TNF- α во влаге передней камеры глаза. Осмотр пациента через две недели показал, что зрение восстановилось, искусственный хрусталик был прозрачный.

Как видно из представленного примера, все факторы, проявившиеся в настоящем исследовании как потенциальные маркеры выраженных локальных и системных иммунных нарушений, были обнаружены у этой женщины. Ими были: низкая острота зрения, высокие концентрация TNF-α во влаге ПКГ и уровень ЦИК в периферической крови.

Проведенные исследования показали, что особенностью взаимосвязи изучаемых иммунологических показателей во влаге ПКГ и периферической крови и клинических характеристик, гуморальной активности и общего анализа крови явилась положительная корреляционная связь между показателем INF-α во влаге ПКГ и СОЭ, но отрицательную корреляционную связь с ЦИК периферической крови, а IL-4 во влаге ПКГ имел отрицательную корреляционную связь с остротой зрения.

4.4.2. Оценка риска осложнений у пациентов при открытой травме глаза тип B, C локализации зоны I на основании клинико-лабораторных и микробиологических показателей

С учетом ранее полученных результатов выполнили поиск значимых предикторов ранних осложнений (в виде острой реакции на травму) с помощью метода «дерево классификации» [24], где основным зависимым фактором были осложнения, а независимыми факторами – показатели локальных, системных цитокинов, молекул и соединений воспаления, экспрессия резидентных вирусов и условно-патогенных микроорганизмов (рисунок 4).

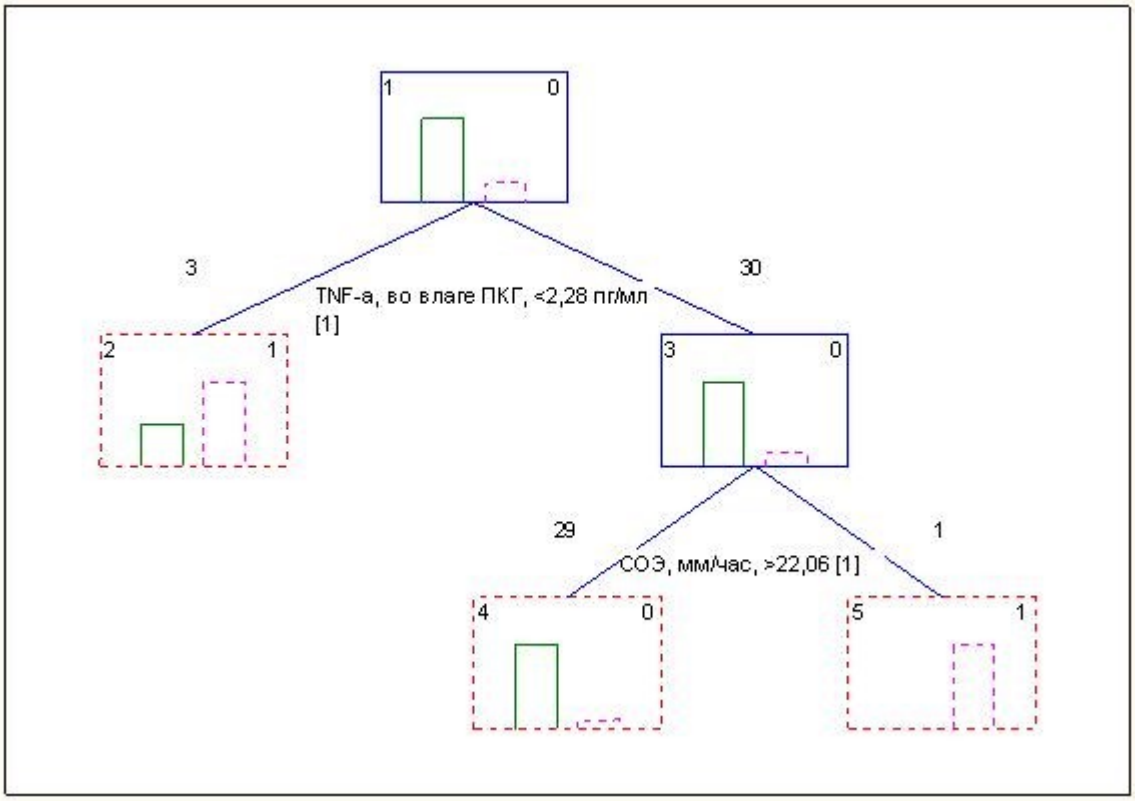

Рисунок 4 – Дерево классификации предикторов
ранних осложнений при открытой травме глаза тип B, C локализации зоны I

Примечание: 0 – отсутствие осложнений, 1 – осложнения (увеит, эндофтальмит)

На рисунке 4 показаны два основных предиктора развития осложнений при ОТГ тип B, C локализации зоны I. Первым предиктором оказалась концентрация TNF-α во влаге ПКГ. Так, если концентрация этого цитокина будет равна или выше 2,28 пг/мл, то риск развития осложнений не будет превышать общепопуляционный. Если же уровень этого цитокина будет ниже этой отметки, то риск развития осложнений увеличивается. Вторым предиктором для оценки риска формирования осложнений при ОТГ выступила скорость оседания эритроцитов периферической крови. Так, при скорости оседания эритроцитов равной или ниже 22 мм/час риск развития осложнений невысокий, а при СОЭ выше 22 мм/час – риск увеличивается и стремится к 95 %. Поэтому эти два показателя на 95 % предсказывают

вероятность развития ранних осложнений (в виде острой реакции на травму) при ОТГ тип B, C локализации зоны I.

Ранжирование основных и дополнительных предикторов и осложнений при ОТГ тип B, C локализации зоны I показало, что если снижение концентрации TNF-α во влаге ПКГ ниже 2 пг/мл принять за 100 %, то по отношению к нему 92 % займет повышение в крови СОЭ, 88 % – повышение СРБ и 65 % – снижение во влаге ПКГ INF-α.

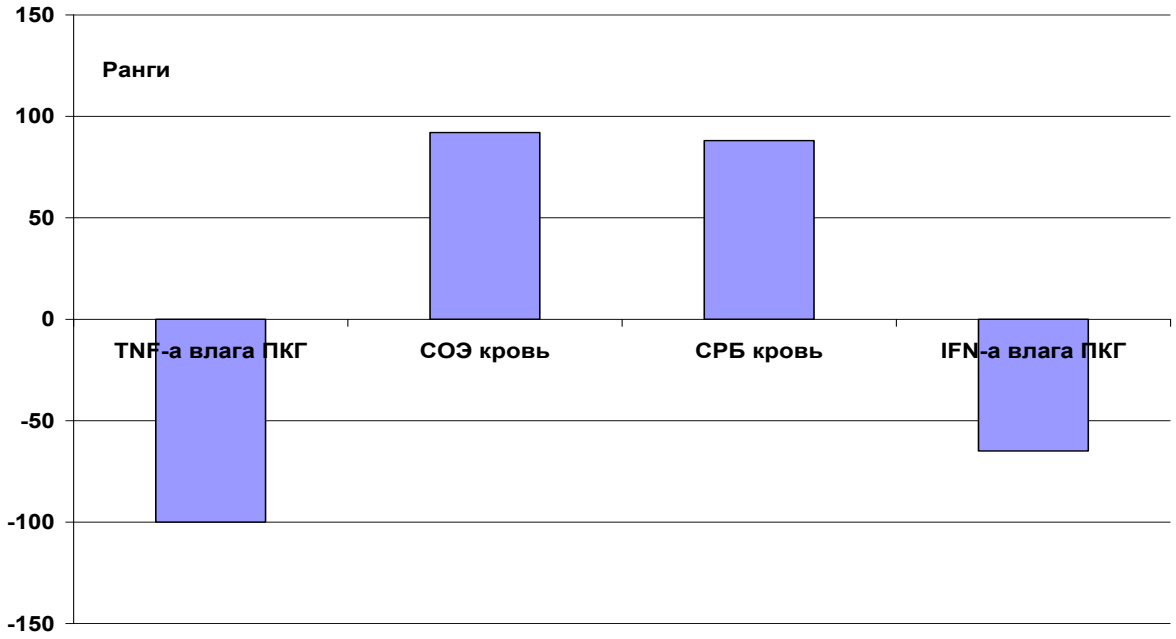

Рисунок 5 – Предикторы ранних осложнений
при открытой травме глаза тип B, C локализации зоны I (по оси ординат в %)

Провели поиск иммуно-клинических предикторов с помощью метода «дерево классификации».

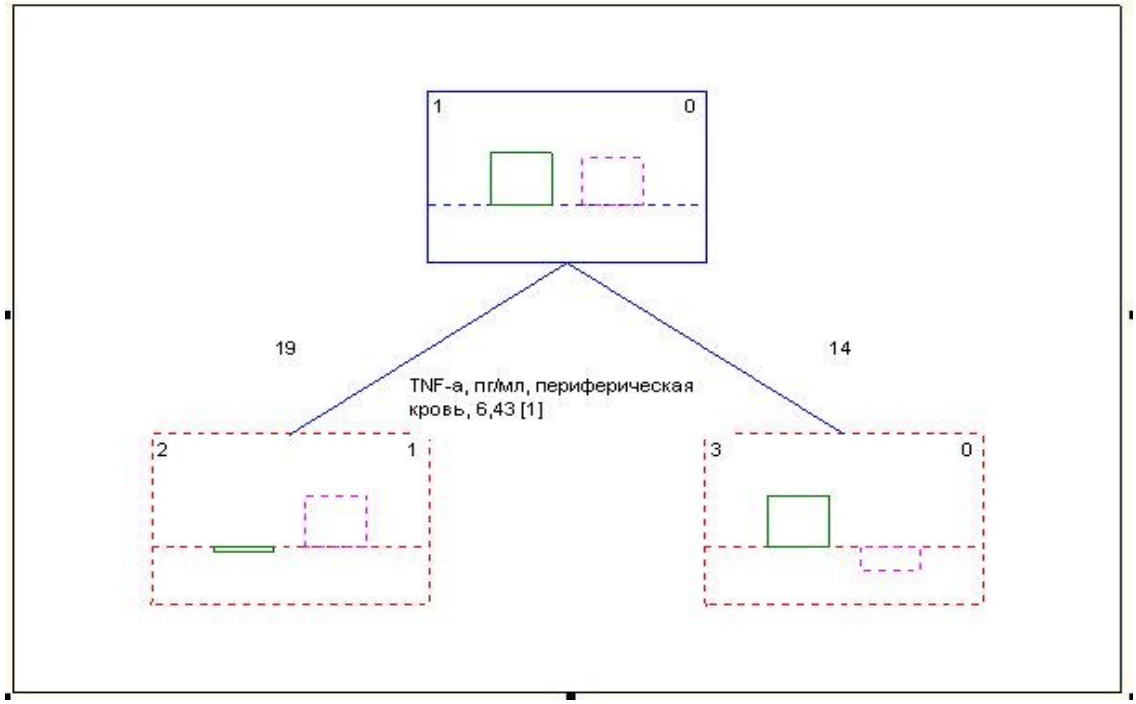

Рисунок 6 – «Дерево классификации» предикторов «невосстановления» остроты зрения после полного курса лечения открытой травмы глаза

Примечание: 0 – восстановление остроты зрения после травмы,
1 – нет восстановления остроты зрения после травмы.

Выявлен один значимый предиктор. Им оказалась концентрация TNF-α в крови. Как и для концентрации TNF-α во влаге ПКГ как предиктора ранних осложнений при ОТГ тип B,C локализации зоны I концентрация TNF-α в крови также должна быть ниже уровня 6,4 пг/мл. С помощью корреляционного анализа и метода «дерево классификации» были определены предикторы осложнений: TNF-α во влаге ПКГ и СОЭ в периферической крови у пациентов с ОТГ тип B, C локализации зоны I.

4.4.3 Особенности показателей локального и системного воспаления при открытой травме глаза тип B, C локализации зоны I по отношению к асептическому роговичному ранению при факоэмульсификации

Для выявления новых предикторов осложнений и подтверждения уже выявленных у пациентов с ОТГ типа B, C локализации зоны I в фазу

воспаления была проведена оценка показателей изучаемых цитокинов в периферической крови и во влаге ПКГ (таблица 19).

Таблица 19 – Сравнение локальных и системных иммунных показателей основной группы и группы сравнения

Показатели	Основная группа, n=33			Группасравнения, n=33			p-level
	Mean	*LQ*	*UQ*	*Mean*	*LQ*	*UQ*	
IL-1β во влаге ПКГ, в пг/мл	20,18	6,1	15,7	6,83	1,4	9,3	0,01
IL-1Ra в крови, в пг/мл	191,88	103,8	238,9	96,53	55,3	124,8	0,01
IL-1Ra во влаге ПКГ, в пг/мл	177,77	99,7	236,1	78,64	39,7	102,4	0,01
IL-4 в крови, в пг/мл	7,26	3,2	11,3	3,27	1,48	3,51	0,01
IL-4 во влаге ПКГ, в пг/мл	7,28	3,8	10,4	2,02	1	2,07	0,01
IFN-α в крови, в пг/мл	4,33	2,1	6,1	1,94	0,9	2,13	0,01
IFN-α во влаге ПКГ, в пг/мл	5,46	2,1	6,3	1,62	0,5	2,07	0,01
TNF-α в крови, в пг/мл	6,15	2,5	9,1	0,98	0,39	1,5	0,01
TNF-α во влаге ПКГ, в пг/мл	7,27	3,6	9,8	0,75	0,11	1,1	0,01
IL-6 в крови, в пг/мл	1,42	0,8	2,2	0,92	0,6	1,02	0,01
IL-6 во влаге ПКГ, в пг/мл	1,7	0,9	2,1	0,87	0,5	1	0,01
СРБ в крови, в мг/л	6,16	3,1	8,9	1,41	0,3	1,2	0,01
ЦИК в крови, в у. е.	0,05	0,02	0,07	0,02	0,01	0,03	0,01
Лейкоциты (лейк) крови, тыс. в мкл	9,28	7,03	11,62	6,47	5,1	7,3	0,01
Палочкоядерный лейк. крови, в %	0,67	0,01	1,92	3,01	1,02	5,04	0,01
Базофильные лейк. крови, в %	0,28	0,01	0,04	0,14	0,01	0,21	0,04

*представлены только достоверные значения

Как видно из таблицы, концентрации цитокинов в крови и во влаге ПКГ у пациентов с ОТГ тип В, С локализации зоны I (основная группа) значимо отличались от соответствующих показателей пациентов с асептическим роговичным ранением при ФЭК (группа сравнения).

Сопоставимыми между группами были концентрации IL-1β в крови, а также степень экспрессии условно-патогенных микроорганизмов и резидентных вирусов биотопов роговицы и слизистой оболочки конъюнктивы глаза.

Кроме того, относительный уровень основных субпопуляций лейкоцитов (лимфоцитов, моноцитов и сегментоядерных лейкоцитов) периферической крови не различался между группами. Это же относится и к СОЭ периферической крови.

Эти данные указывают на то, что такие значимые показатели, как повышение или понижение уровня сегментоядерных лейкоцитов или лимфоцитов (соответственно) в периферической крови при ОТГ тип B, C локализации зоны I, существенно не отличаются от значений в группе сравнения. То есть по ним нельзя оценивать степень выраженности локального и системного воспаления при ОТГ типа B, C локализации зоны I. Значимые различия получены для концентраций цитокинов крови и влаги ПКГ основной группы и группы сравнения.

Раневой процесс сопровождается значимым увеличением во влаге ПКГ и в периферической крови всех исследуемых цитокинов, за исключением IL-1β в периферической крови. Эти данные говорят о том, что реагируют прежде всего иммунорегуляторные молекулы, организованные в цитокиновую сеть. Отражением того, что при ОТГ тип B, C локализации зоны I активируется и системный воспалительный ответ, является повышение у этих пациентов лейкоцитов, СРБ и ЦИК в периферической крови. Интересен факт снижения у пациентов с ОТГ тип B, C локализации зоны I, в отличие от пациентов с асептическим роговичным ранением глаза (при ФЭК), палочкоядерных лейкоцитов периферической крови и, напротив, повышение базофильных лейкоцитов.

Ранее рассмотрены корреляции между концентрациями цитокинов крови и влаги ПКГ при асептическом роговичном ранении глаза (при ФЭК) и при ОТГ тип B, C локализации зоны I в фазу воспаления. Еще раз остановимся на этих особенностях. Так, при асептическом роговичном

ранении концентрации цитокинов во влаге ПКГ положительно значимо коррелировали с соответствующими концентрациями в крови с высокими значениями R (R кровь, влага ПКГ IL-1β был равен 0,92; R INF- α = 0,65 и R TNF-α = 0,61). При ОТГ все эти же корреляции имели место, но с меньшими коэффициентами корреляций: максимальный R для IL-1Ra был равен 0,86, а минимальный R для IL-6 составлял 0,51. Эти данные указывают на повышение взаиморегуляторного потенциала системных интерлейкинов при ОТГ тип B, C локализации I. При сопоставлении корреляций различных интерлейкинов в этих группах необходимо отметить следующее: у пациентов с асептическим роговичным ранением ведущее значение имел IL-1Ra влаги ПКГ и крови, концентрации которого положительно коррелировали с концентрациями в крови и во влаге ПКГ IL-1β, TNF-α, INF-α и IL-4. Цитокин IL-1Ra относится к основным регуляторным молекулам цитокиновой сети, через конкуренцию за рецептор IL-1β этот мессенджер влияет на синтез большого количества цитокинов, оказывая плейотропный эффект. Второй по коррелятивной значимости при асептическом роговичном ранении был TNF-α во влаге ПКГ. Это показатель также положительно коррелировал с концентрациями IL-4, IL-6, INF-α в крови и во влаге ПКГ. Если учесть уже описанную положительную корреляцию IL-1Ra с TNF-α, можно представить, что через сеть IL-1Ra-TNF-α активируются и другие цитокины.

При ОТГ тип B, C локализации зоны I, как уже говорилось выше, основные положительные корреляции были между концентрациями IL-6 и TNF-α во влаге ПКГ с IL-1β, IL-4, INF-α в крови во влаге ПКГ.

При анализе корреляций интерлейкинов с показателями периферической крови и экспрессией условно-патогенной микрофлоры и резидентных вирусов в группах пациентов с асептическим роговичным ранением (при ФЭК) и ОТГ тип B, C локализации зоны I выявлены схожие тенденции.

С учетом этих фактов можно принять группу с асептическим роговичным ранением в качестве группы сравнения для оценки показателей локального и системного воспаления при ОТГ тип В, С локализации зоны I.

Приняв это положение, провели дополнительный поиск предикторов ранних осложнений при ОТГ тип В, С локализации зоны I с помощью метода «дерево классификации». Данные представлены на рисунке 7.

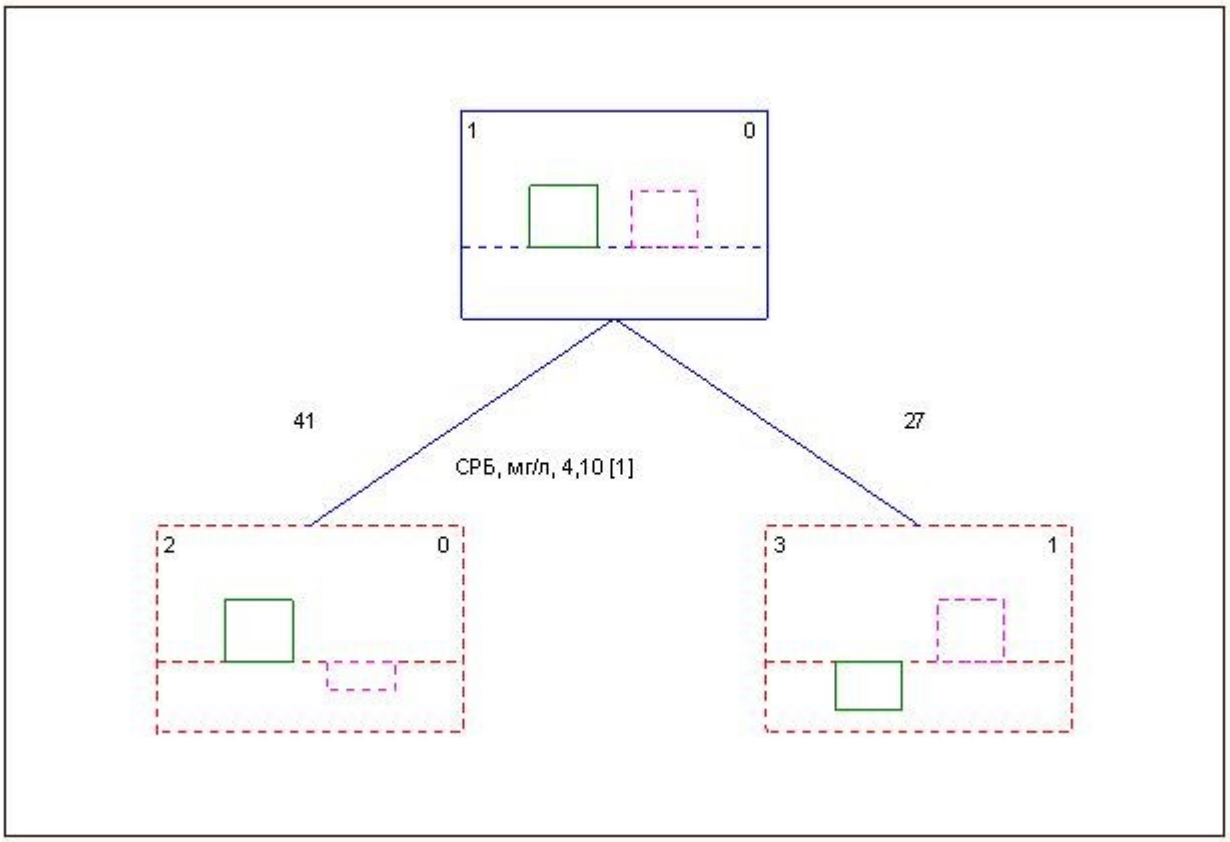

Рисунок 7 – Дерево классификации предикторов осложнений при ОТГ типа В, С локализации зоны I

Примечание: 0 – асептическое роговичное ранение (при ФЭК), 1 – ОТГ типа В, С локализации зоны I .

Как видно из рисунка, основным предиктором ранних осложнений при ОТГ тип В, С локализации зоны I в острую фазу воспаления (травма глаза и ее отсутствие – зависимый показатель) был уровень СРБ в периферической крови. Если этот показатель превышает 4,1 мг/мл, можно говорить о наличии высокого риска ранних осложнений при ОТГ тип В, С

локализации зоны I. Эти данные согласуются с полученными ранее результатами по предикторной значимости концентрации СРБ в периферической крови в отношении развития осложнений.

Ранжирование всех иммунологических, клинических и микробиологических предикторов ранних осложнений при ОТГ тип B, C локализации зоны I в фазу воспаления выявило всего четыре показателя, представленных на рисунке 8.

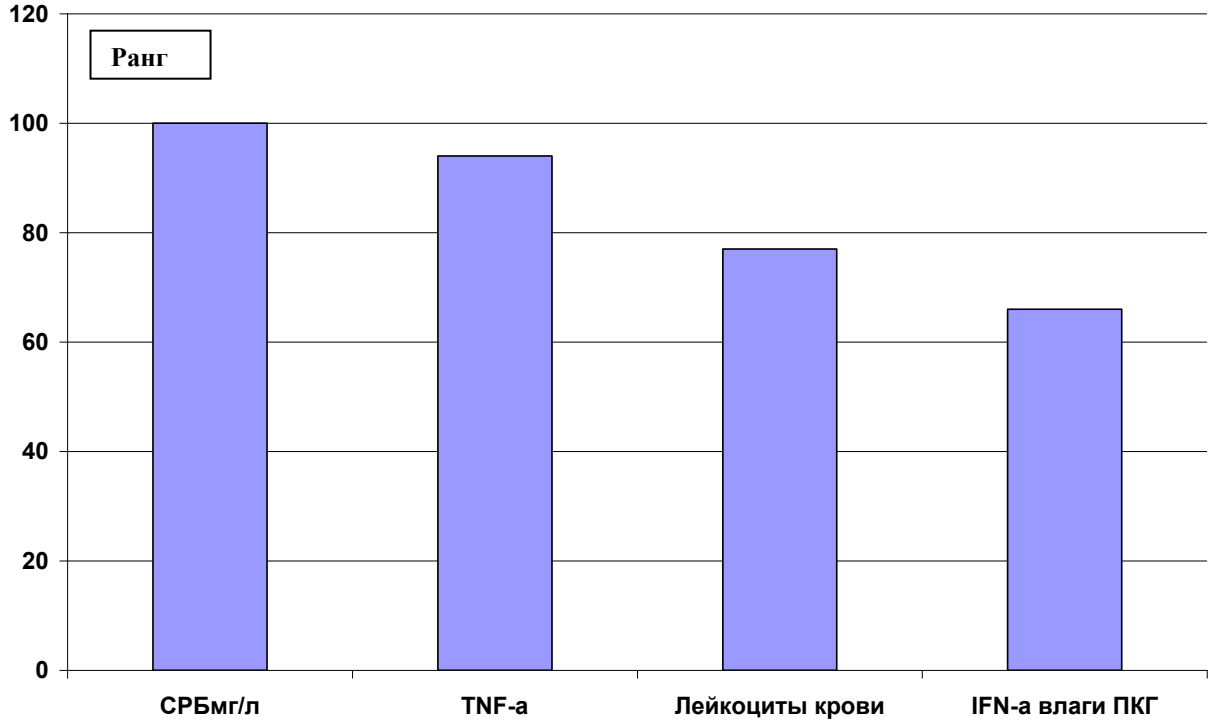

Рисунок 8 – Предикторы ранних осложнений
при открытой травме глаза тип B, C локализации зоны I (по оси ординат в %)

Как видно из рисунка, основными предикторами ранних осложнений при ОТГ тип B, C локализации зоны I по отношению к асептическому роговичному ранению при ФЭК являются СРБ, TNF-α и INF-α влаги ПКГ и лейкоциты периферической крови. Концентрации СРБ в крови и TNF-α, INF-α во влаге ПКГ значимо были выше в основной группе по сравнению с группой сравнения.

Следовательно, недостаточный топический синтез и/или переход из кровотока во влагу ПКГ TNF-α в фазу воспаления ОТГ является предиктором

исхода травмы после проведенного полного курса лечения. Кроме того, была показана положительная связь концентраций TNF-α и INF-α во влаге ПКГ и в крови. Из этого следует, что недостаточность синтеза TNF-α положительно ассоциирована со снижением и INF-α во влаге ПКГ. То есть высокий синтез TNF-α, INF-α при ОТГ типа B, C локализации зоны I в фазу воспаления является компенсаторной реакцией, а недостаточный их синтез определяет декомпенсацию с развитием посттравматических осложнений.

В результате ранжирования основных показателей были выявлены предикторы осложнений при ОТГ по отношению к асептическому воспалению при асептическом роговичном ранении (при ФЭК): СРБ, TNF-α и INF-α влаги ПКГ и лейкоциты периферической крови.

Рассмотрим три случая осложнений в фазу воспаления при ОТГ тип B, C локализации зоны I. Это были случаи увеита (2) и эндофтальмита. Эти пациенты по характеру травмы достоверно не отличались от других пациентов. Была поражена лишь роговица без задействования других структур глаза. В одном случае при увеите это была линейная рана размером 2 мм, полученная отскочившим осколком железа от массивной железной цепи. В другом случае увеита травма роговицы 3 мм неправильной формы была получена металлическим осколком, отскочившим от трубы при ее разрезании шлифовальной машиной «болгаркой». При этом был выпот в переднюю камеру (гипопион). При эндофтальмите травма роговицы также была получена металлическим осколком, отскочившим от проволоки при ее разрезании шлифовальной машиной. Травма носила колотый характер и дальше роговицы не распространялась. Все пациенты – мужчины репродуктивного возраста (34, 48, 44 года). У пациентов с увеитом радужка глаз была голубой, а у пациента с эндофтальмитом – кария. Все пациенты поступили в стационар для лечения в первые сутки травмы.

Средние концентрации интрелейкинов у этих пациентов сравнивались с соответствующими средними показателями у других 30 больных с ОТГ тип

B, C локализации зоны I без осложнений (в виде острой реакции на травму) (таблица 20).

Таблица 20 – Сравнение концентраций цитокинов у пациентов основной группы в зависимости от наличия осложнений

Аналиты	ОТГ тип B, C локализации зоны I с воспалительными осложнениями			ОТГ тип B, C локализации зоны I без воспалительных осложнений			p-level
	Me	*LQ*	*UQ*	Me	*LQ*	*UQ*	
IL-6 кровь	2,27	1,30	3,30	1,70	0,90	2,10	0,41
IL-6 влага ПКГ	1,33	0,70	2,10	1,43	0,80	2,20	0,68
IL-1β кровь	12,57	9,11	16,30	14,61	13,90	112,40	0,25
IL-1β влага ПКГ	11,21	6,10	20,50	21,08	15,70	213,80	0,07
IL 1 Ra кровь	81,30	67,80	98,30	202,94	113,80	291,20	0,01*
IL 1 Ra влага ПКГ	58,73	39,70	96,80	189,68	101,10	245,40	0,02*
IL-4 кровь	2,84	2,50	3,51	7,70	3,20	11,40	0,07
IL-4 влага ПКГ	11,00	10,00	13,00	7,83	4,90	10,40	0,13
IFN-α кровь	1,82	1,03	2,90	4,58	2,20	6,20	0,12
IFN-α влага ПКГ	1,81	0,23	3,08	5,83	2,10	6,90	0,11
TNF-α кровь	1,06	0,29	2,50	6,65	3,10	9,10	0,07
TNF-α влага ПКГ	1,33	0,21	2,70	7,86	5,30	10,30	0,06

* достоверно значимые отличия

Как видно из таблицы, уровни цитокинов у пациентов с ранними осложнениями (в виде острой реакции на травму) при ОТГ тип B, C локализации зоны I были сопоставимы с уровнями цитокинов у пациентов, не имеющих осложнений, кроме IL-1Ra во влаге ПКГ и в периферической крови. Концентрации этих регуляторных цитокинов были значимо ниже у пациентов с осложнениями. Кроме того, концентрации IL-1β, INF-α, TNF-α как в крови, так и во влаге ПКГ были ниже 25-го процентиля для обследованных без осложнений. То же отмечено и для концентрации IL-4 в периферической крови. Напротив, средняя концентрация IL-6 в

периферической крови у пациентов с осложнениями была выше 75-го процентиля у больных без ранних осложнений.

Эти данные еще раз демонстрируют наличие неэффективной иммунной регуляции провоспалительными цитокинами и интерферонами у пациентов с развившимися ранними осложнениями (в виде острой реакции на травму). Для данной неэффективной иммунной регуляции характерен дефицит топических провоспалительных цитокинов (IL-1b, TNF-α) и противовирусных интерферонов (INF-α).

С учетом полученных результатов можно говорить о том, что предиктором развития ранних осложнений (в виде острой реакции на травму) в фазу воспаления при ОТГ типа В, С локализации зоны I будут концентрации TNF-a во влаге ПКГ ниже 2,2 пг/мл, TNF-a в крови ниже 6,6 пг/мл, а INF-α во влаге ПКГ и в крови ниже 2,1 пг/мл.

Таким образом течение и исход открытой травмы глаза типа В, С локализации зоны I обусловлены сочетанием множества факторов: характером, формой и размером повреждения раневой поверхности роговицы, характером повреждения других структур и оболочек глаза, наличием или отсутствием ВГИТ, исходной остротой зрения при поступлении пациента, а также сочетанностью дополнительных хирургических вмешательств. Наиболее значимым фактором является глубина ранения. Открытая травма глаза типа В, С локализации зоны I характеризуется глубиной повреждения до передней камеры (b) – 36,4%, задней камеры, радужки, хрусталика (c) – 42,4%, стекловидной полости и внутренних оболочек глаза (d) – 21,2 %.

Во влаге ПКГ и периферической крови у пациентов с асептическим ранением роговицы (при ФЭК) и у пациентов с ОТГ были выявлены все изучаемые цитокины. У всех пациентов установлены средней степени и высокие корреляционные связи между содержанием исследуемых цитокинов во влаге передней камеры глаза и в периферической крови. Ранние осложнения при открытой травме глаза тип В, С локализации зоны I

ассоциируются с выработкой клеточных мессенджеров воспаления: при повреждении внутриглазных структур с IFN-α, IL-4, а геморрагические с IL-1β. С помощью корреляционного анализа выявили сходные тенденции в содержании концентраций некоторых цитокинов в крови и влаги ПКГ у пациентов двух групп. Показатели концентраций цитокинов IL-4, IL-6, TNF-α, IFN-α IL-1β, IL-1Ra во влаге передней камеры глаза, а также С-реактивный белок в крови были значимо выше у пациентов с открытой травмой глаза типа В, С локализации зоны I по сравнению с показателями у пациентов с асептическим роговичным ранением при стандартной факоэмульсификации (p-level 0,01). В результате ранжирования основных показателей были выявлены предикторы осложнений ОТГ типа В, С локализации зоны I, значимые для прогноза исхода травмы: низкие концентрации TNF-α и IFN-α во влаге передней камеры глаза и периферической крови; уровень СОЭ свыше 22,1 мм/час и СРБ свыше 4,1 мг/мл.

ЗАКЛЮЧЕНИЕ

Многочисленные исследования травматизма показали, что доля поражения органов зрения составляет 2–15 % и этот показатель не имеет тенденции к снижению [25, 66, 69]. Особое значение имеет тот факт, что даже после проведенного лечения приблизительно у 20 % пациентов зрение не восстанавливается, а 1–5 % – имеют полную слепоту [19]. С частотой 5–10 промилле у лиц, перенесших открытую травму глаза, развивается симпатическое воспаление с поражением другого глаза [193]. Открытые травмы глаза остаются наиболее распространенными и тяжелыми по последствиям повреждениями, характеризующимися крайним полиморфизмом клинических проявлений, сочетанностью поражений различных структур глазного яблока и развитием ранних осложнений, от непосредственной травмы, вследствие травмы сосудов или в виде острой реакции на травму [58, 96, 111]. Наиболее часто встречаются такие осложнения, как увеит и эндофтальмит, симпатическое воспаление, приводящее к потере зрения на здоровом глазу, вторичная глаукома, отслойка сетчатки, полная атрофия пораженного глаза, сидерозы и халькозы (при длительном нахождении металлических инородных тел в ткани глаза).

В литературном обзоре представлены данные о роли цитокинов в поддержании иммунного гомеостаза в ПКГ. Как уже отмечалось, цитокины активно синтезируются эндотелиальными клетками задней поверхности роговицы, эпителием радужки глаза, а также иммунокомпетентными клетками, циркулирующими в сосудах склеры и радужки глаза [65, 181]. Активность этих молекул направлена на ограничение пролиферативной клеточной активности эпителиальных и эндотелиальных клеток структур глаза. Хемокины, выделяемые этими же клетками, стимулируют хемотаксис в пограничные зоны передней камеры глаза клеток врожденного иммунитета с последующей активацией фаго- и пиноцитоза метаболитов и продуктов клеточного распада. Доказана роль цитокинов в обеспечении трофической

функции [5, 94]. В зрелом возрасте роговица и хрусталик глаза подвержены влиянию экзогенных и эндогенных факторов, способствующих активации локального воспаления, в том числе и за счет увеличения перекисного окисления липидов, образования молекулярных структур, стимулирующих клеточный врожденный иммунитет, и, как следствие, синтеза провоспалительных интерлейкинов и интерферонов [3, 93, 123, 140, 144, 160, 182, 196].

Целью диссертационной работы явилось разработать клинико-иммунологические критерии для выявления маркеров ранних осложнений открытых травм глаза. Для этого было поставлено несколько задач, одна из которых заключалась в ретроспективном анализе историй болезней для изучения характера, частоты открытых травм глаза для выявления клинико-анамнестических критериев риска неблагоприятного исхода.

Ретроспективный анализ по открытой травме глаза в Кемеровской области показал отсутствие динамики к снижению. Всего за 5 лет (2012–2016 гг.) было госпитализировано 575 пациентов с травмой глаза. ОТГ тип B, C составили 254 случая, из них ОТГ тип B, C локализации зоны I составили 161 случай. Возраст пациентов с ОТГ – 18–85 лет, основная группа – пациенты трудоспособного возраста от 26 до 40 лет (46 %), что не противоречит данным литературы [23, 27, 28, 61, 75]. Пациенты с ОТГ тип B, C локализации зоны I поступали в стационар в основном на 1-е сутки (66,9 %). Наиболее частым травмирующим агентом при ОТГ выступали металлические предметы. ОТГ тип C локализации зоны I составили 72 случая. При этом, по данным исследований, ОТГ тип C с внедрением инородного тела являются одной из главных причин инвалидности по зрению у лиц трудоспособного возраста, их доля в структуре глазного травматизма 15 % [25, 28]. Было доказано с помощью корреляционного анализа, что изучаемые показатели, такие как характер травмы, наличие условно-патогенной микрофлоры (результат посева), особенности лечения в развитии осложнений и зрительные функции на момент госпитализации

пациента являлись прогностическими для дальнейшего исхода травмы. Эти данные не противоречат существующим исследованиям: имеется огромное количество работ, отражающих алгоритмы и формулы развития осложнений, в основе которых как раз клинические показатели [12, 16, 17, 19, 25, 78, 108, 128]. Следующей задачей, стояло оценить повреждения структур глаза при различной глубине ранения у пациентов с открытой травмой глаза тип B, C локализации зоны I на основании клинико-инструментальных исследований. В результате ретроспективного анализа при ОТГ тип B, C локализации зоны I повреждения в глубинураспределялись следующим образом: в пределах стенки глаза (a) – 2 (1,2 %), до передней камеры (b) – у 72 из 161 пациента (44,7 %), двух и более структур в глубину (c и d) – в остальных случаях (54,1 %). Почти у каждого второго пациента отмечали повреждения хрусталика. Задний отрезок органа зрения вовлекался в процесс реже. Отслойка сетчатки наблюдалась у 8 пациентов (5 %). Острота зрения при поступлении у ¾ больных составила ниже чем 0,1. При анализе группы собственного исследования (33 глаза) открытая травма глаза тип B, C локализации зоны I характеризовалась глубиной повреждения следующим образом: до передней камеры (b) – 36,4%, задней камеры, радужки, хрусталика (c) – 42,4%, стекловидной полости и внутренних оболочек глаза (d) – 21,2 %. По наличию ранних осложнений наблюдали: острая реакция на травму – у 10 пациентов (6,2 %), у 4 – увеит, у 6 – эндофтальмит. Из них у пациентов с ОТГ тип C в послеоперационном периоде выявляли осложнения в 6 случаях (26,1 %) – 3 увеита (госпитализация на 1-е сутки) и 3 эндофтальмита (госпитализация на 1–2-е сутки) при величине раны от 1 до 10 мм. Осложнения вследствие травмы сосудов отмечали у 59 пациентов (36,6 %): гифему – у 32, гемофтальм – у 23, наружное кровотечение – у 3, геморрагическую отслойку хориоидеи – у 1 пациента. По наличию ранних осложнений от непосредственной травмы: у 2 пациентов выявили ОТГ тип C с вколоченным ВГИТ в сетчатку.

На основании только клинико-функционального анализа признаков при ОТГ тип В, С локализации зоны I исход вариативен и мало информативен. Хотя существует ряд работ, в которых по клиническим признакам сформирован алгоритм дальнейшего лечения на основании прогноза исхода травм [12, 16, 19, 25, 78]. Результаты этих работ не идут вразрез с результатами данного исследования. Значимым осложнением при ОТГ может быть симпатическое воспаление с поражением здорового глаза. В настоящем исследовании пациентов с такими нарушениями не было. В то же время механизм развития симпатического воспаления связан с активацией системного воспаления, отраженного в увеличении в периферической крови клеточных и гуморальных показателей иммунной активности [193].

Анализ иммунологических показателей биологических жидкостей при офтальмопатологии служит точным (тонким) индикатором патологических изменений, позволяющим оценить происходящие изменения объективно количественно и в динамике, что невозможно сделать при наблюдении клинических признаков. Поэтому оправдано внедрение новых иммунологических методов диагностики и мониторинга глазных болезней [44, 55, 65]. Это стало отправной точкой для исследования клинико-лабораторных показателей при ОТГ тип В, С локализации зоны I в сравнении с теми же показателями при асептическом ранении роговицы при хирургическом лечении пресенильной катаракты глаза (при ФЭК).

Следующей задачей явилось исследование клинико-лабораторных показателей влаги ПКГ и в периферической крови у пациентов при асептическом ранении роговицы при хирургическом лечении пресенильной катаракты глаза (при ФЭК) и при ОТГ тип В, С локализации зоны I (при ПХО раны роговицы).

Исследования иммунорегуляторного потенциала, обеспеченного системой интерлейкинов, для дополнительной диагностики патологии глаза предлагались неоднократно. В то же время получение влаги передней камеры при различной патологии роговицы, радужки и хрусталика глаза

производилось различными методами, не имеющими патентной защиты [1, 37, 104]. В настоящей работе был разработан метод забора влаги передней камеры глаза у пациентов с пресенильной катарактой, а также этот метод был использован для забора влаги ПКГ у пациентов после проникающего ранения роговицы на 1–2-е сутки во время ПХО раны роговицы для исследования в ней концентрации цитокинов и проведения ПЦР-диагностики на герпетические вирусы.

Известно, что удаление части влаги ПКГ может стимулировать ее активную выработку и восполнение [52, 65]. Это обусловило выбор способа забора влаги передней камеры глаза. Метод является не инвазивным за счет дозированного забора влаги передней камеры и ее восполнения физиологическим раствором. Ни у одного из пациентов послеоперационных осложнений не было, а во влаге передней камеры глаза обнаруживались все исследуемые цитокины. Сам способ забора влаги передней камеры глаза для иммунохимических исследований является технически не сложной процедурой, не затратным по времени методом и не требующим дополнительных контрольных серий исследования.

Для решения задачи перешли к оценке особенностей цитокинового профиля в периферической крови и влаги ПКГ у пациентов с асептическим роговичным ранением. Эта группа явилась группой сравнения, т. к. забор влаги ПКГ проходил в тех же условиях асептики, что и при проникающем роговичном ранении (ПХО), после парацентезов роговицы (хирургического ранения роговицы). С помощью ИФА были определены концентрации всех исследуемых цитокинов во влаге ПКГ и периферической крови у пациентов двух групп. В результате были выявлены положительные корреляции концентрации TNF-α в крови и IL-6 в крови и во влаге ПКГ. Известно, что IL-6 и TNF-α относятся к интерлейкинам, активирующим воспалительный процесс и связывающим врожденный, адаптивный клеточный и гуморальный иммунитет [21, 174]. Наличие этой положительной связи указывает на активацию этой иммунной модели. Эти данные частично согласуются с

результатами исследователей, показавшими, что уровни IL-1β и TNF-α в слезе и сыворотке крови пациентов перед экстракцией травматической катаракты с имплантацией ИОЛ положительно ассоциированы с послеоперационными воспалительными реакциями [1]. В отношении развития нетравматической катаракты установлена ассоциативная положительная связь с уровнем IL-6. Кроме того, в литературе указано, что определение уровня данного цитокина может быть использовано в качестве индикатора воспалительных реакций в раннем послеоперационном периоде [85, 86]. Что подтверждается и в данном диссертационном исследовании. В настоящее время доказано, что IL-6 является не только медиатором, усиливающим пролиферацию и синтез антител активированными В-лимфоцитами, но и типичным плейотропным медиатором, активирующим воспалительные реакции [84, 138, 153]. IL-6 синтезируется многими клетками: Т-лимфоцитами, моноцитами (макрофагами), эндотелиальными, гладкомышечными клетками, фибробластами, кератиноцитами и другими аутосомными клетками. Доказано, что TNF-α усиливает выработку IL-6, что и отразилось в выявленной корреляции [84].

Надо отметить, что, по данным проведенного исследования, концентрация IL-1Ra в периферической крови относительно других цитокинов очень высокая (до 500 пг/мл IL-1Ra против до 50 пг/мл для других цитокинов). Это связано с конститутивной экспрессией гена IL-1Ra и его постоянным синтезом тканевыми макрофагами и гепатоцитами. Биологический смысл такого синтеза связан с буферными способностями этого цитокина в отношении IL-1β, резкое увеличение уровня последнего может активировать аутоиммунные и иммуновоспалительные процессы. В то же время экспрессия гена IL-1RA усиливается под воздействием тех же стимулов, что и для IL-1β. IL-1β обладает плейотропным эффектом, в том числе в отношении синтеза IL-4 Т-хелперными лимфоцитами второго типа. Также в результатах отражено, что между концентрациями IL-1β и IL-1Ra имеется положительная корреляция, и, вероятно, полученная корреляция

между IL-1Ra и IL-4 является скрытой взаимосвязью между IL-1β и IL-4. Вполне возможно, что пациенты с пресенильной катарактой имеют конституциональный повышенный синтез как IL-1Ra, так и IL-4. Данных по этому вопросу в литературе пока нет ввиду проблематичности исследования, а главное – нет критерия сравнения, ведь норму концентрации цитокинов во влаге ПКГ у здорового человека установить невозможно.

Также была проанализирована взаимосвязь особенностей иммунологических показателей с клиническими характеристиками, гуморальными и клеточными показателями крови у пациентов с асептическим роговичным ранением. В результате была установлена положительная достоверная корреляция пола с СОЭ и удельным весом моноцитарных лейкоцитов в периферической крови. Была выявлена отрицательная корреляция между зрелостью катаракты и уровнем IL-6 в крови и IL-4 в ВПК глаза. INF-α в ВПК имели положительную корреляцию с СОЭ, но отрицательную связь с ЦИК в периферической крови. Исследований данных корреляций мало, но они не разнятся с полученными результатами [85, 100].

В рамках данной исследовательской работы была решена задача по оценке клинико-функциональных показателей с лабораторными показателями при ОТГ тип В, С локализации зоны I. Поэтому также были изучены концентрации вышеописанных цитокинов во влаге ПКГ, в периферической крови, а также уровни СРБ, ЦИК, СОЭ и субпопуляций лейкоцитов крови. Исследовались микробные и вирусные агенты травмированного глаза как микробиологическим методом (мазок, взятый с конъюнктивы глаза), так и с помощью ПЦР-диагностики на выявление ДНК-маркеров цитомегаловирусов. Была выявлена положительная корреляция между характером повреждения краев раны и уровнем IL-6, ЦИК и СОЭ периферической крови. Концентрация INF-α во влаге ПКГ имела положительную корреляцию с СОЭ, а концентрация этого же интерферона в крови отрицательно коррелировала с ЦИК в периферической крови. Эти

данные свидетельствуют о том, что обмен гуморальных факторов врожденного иммунитета также ассоциирован с активацией системных иммуновоспалительных реакций [94].

В результате корреляционного анализа было выявлено, что чем выше микробиологические показатели (мазок с конъюнктивы на микрофлору, CMV, HSV 1, 2), тем ниже INF-α в крови и во влаге ПКГ и тем выше такие показатели, как IL-β в крови, IL-4, IL-6 и TNF- α во влаге ПКГ.

Положительная корреляция уровней обсемененности слизистой оболочки глаза *Staphylococcus aureus* и *Staphylococcus epidermidis* была достигнута для IL-1Ra – противовоспалительного цитокина, подавляющего эффект основного агониста и активатора врожденного клеточного иммунного ответа IL-β. Другим подтверждением ограничения у этих пациентов активации клеточного врожденного иммунитета на экспансию *Staphylococcus aureus* и *Staphylococcus epidermidis* в биотопе слизистой оболочки конъюнктивы глаза является отрицательная корреляция с концентрацией во влаге ПКГ провоспалительного IL-6. Этот цитокин активно синтезируется профессиональными фагоцитами, антиген-презентирующими клетками, и его действие направлено на активацию врожденного и адаптивного иммунитета. В частности, INF-α относится к гуморальным факторам врожденного иммунитета, активируемым как ксеногенным вирусно-бактериальным вторжением, так и резидентными микроорганизмами. *Staphylococcus aureus* и *Staphylococcus epidermidis* относятся к условно-патогенному кластеру микробиоты человека, их повышенная колонизирующая активность способствует активации гуморального врожденного иммунитета, причем как мукозального, так и системного, отраженной в повышении синтеза INF-α. Дальнейший путь подавления колонизирующей активности этих микроорганизмов должен быть связан с активацией врожденного клеточного иммунитета с аутокринной цитокиновой регуляций через семейство IL-1. Эти данные

логично укладываются в современные представления о функции и продуцентах этих цитокинов [81, 138].

Следующей задачей было определить значимые показатели для прогноза тяжести травмы. Помимо клинических признаков, описанных ранее, были выделены лабораторные показатели посредствам статистической обработки данных.

Исследование корреляций между интерлейкинами выявило положительные ассоциации между концентрациями цитокинов влаги ПКГ и крови. Из настоящего исследования видно, что цитокины гуморального иммунитета (как врожденного – INF-α, так и адаптивного – IL-4) антагонистически связаны с цитокином, регулирующим клеточный врожденный и адаптивный иммунитет (IL-1Ra). По данным исследований, концентрации IL-4 и INF-α положительно ассоциированы с уровнями эозинофильных и базофильных лейкоцитов в периферической крови, являющихся маркерами иммунного воспаления [84, 85].

Собственное исследование особенностей иммунорегуляторного потенциала при ОТГ тип В, С локализации зоны I показало, что ведущим регуляторным звеном, определяющим развитие ранних осложнений, является топический дефицит TNF-α и IL-6 во влаге ПКГ. Этот этап исследования позволил выявить особенности топического и системного воспаления, развивающегося при ОТГ тип В, С локализации зоны I.

Развитие ранних осложнений при ОТГ тип В, С локализации зоны I может быть результатом слабой активации клеточного врожденного иммунитета через IL-1β, TNF-α, недостаточности антивирусной активности INF-α, с одной стороны, и конституционально обусловленной гиперактивации гуморального врожденного иммунитета, в том числе через лектиновые рецепторы СРБ, с другой стороны. Эта недостаточность клеточных реакций с активацией гуморальных является основой развития осложнений после открытой травмы глаза.

Выявлено, что концентрация TNF-α во влаге ПКГ положительно коррелировала с уровнем INF-α, а также с экспрессией CMV во влаге ПКГ и отрицательно – с развитием воспалительных осложнений. Кроме того, показана отрицательная корреляция между уровнями INF-α во влаге ПКГ и в периферической крови с экспрессий условно-патогенных микроорганизмов, таких как *Staphylococcus aureus* и *Staphylococcus epidermidis*. Исходя из этого, с учетом наличия и разрешения на использование в офтальмологии лекарственных препаратов патогенетически обоснованным будет топическое применение препаратов рекомбинантного интерферона альфа в фазу воспаления при открытой травме глаза. Особенно данный лекарственный препарат показан при увеличении СОЭ свыше 22 мм/час и при снижении во влаге ПКГ TNF-α ниже 2,2 пг/мл.

Ранжирование основных и дополнительных предикторов воспалительных осложнений при ОТГ тип B, C локализации зоны I показало, что если снижение концентрации TNF-α во влаге ПКГ ниже 2 пг/мл принять за 100 %, то по отношению к нему 92 % займет повышение в крови СОЭ, 88 % – повышение СРБ и 65 % – снижение во влаге ПКГ INF-α.

Исследование корреляций между цитокинами выявило положительные ассоциации между концентрациями цитокинов влаги ПКГ и крови. Это дает возможность патогенетического обоснования диагностических и лечебных процедур, направленных на профилактику ранних осложнений при ОТГ тип B, C локализации зоны I. Для профилактики осложнений в виде острой реакции на травму препаратом выбора в фазу воспаления открытой травмы глаза могут быть топические лекарственные формы, содержащие рекомбинантный интерферон альфа.

Для решения задачи по выявлению маркеров ранних осложнений в фазу воспаления у пациентов с ОТГ тип B, C локализации зоны I провели ранжирование всех иммунологических, клинических и микробиологических предикторов воспаления при травме глаза по отношению к асептическому роговичному ранению (при ФЭК). Всего выявили четыре показателя.

Основными предикторами ранних осложнений в острую фазу воспаления при ОТГ тип В, С локализации зоны I являются СРБ, TNF-α и INF-α влаги ПКГ и лейкоциты периферической крови. Кроме того, была показана связь концентраций TNF-α и INF-α во влаге ПКГ и в крови.

Именно эти показатели отличают текущее воспаление в глазу под воздействием факторов окружающей среды и дегенеративных процессов от острого воспаления, развивающегося при ОТГ тип В, С локализации зоны I. Эти показатели достоверно значимо были выше в основной группе по сравнению с группой контроля. Подобные исследования проводились лишь на экспериментальных моделях [38, 39, 44], либо в качестве исследуемого материала брались слезная жидкость и периферическая кровь [1]. Исследователями доказано, что ОТГ с последующим развитием травматической катаракты приводит к существенному повышению уровней IL-1β, TNF-α в слезной жидкости и сыворотке крови, как и плановое хирургическое вмешательство при лечении пресенильной катаракты глаза, независимо от сроков травмы и операции и дальнейшего течения послеоперационного периода [1, 15, 40]. Что не противоречит и результатам данного исследования.

С учетом полученных результатов можно говорить о том, что предиктором развития осложнений при открытой травме глаза будут концентрации в периферической крови СРБ свыше 4,1 мг/мл, TNF-α ниже 6,4 пг/мл, а INF- α во влаге передней камеры глаза и крови ниже 2,1 пг/мл.

Таким образом провоспалительные и противовоспалительные цитокины во влаге ПКГ и периферической крови при открытых травмах глаза, являются важными мессенджерами, обеспечивая постоянство иммунного гомеостаза как залога иммунной привилегированности органа зрения в организме. Для поддержания постоянства гомеостаза и благоприятного исхода ОТГ тип В, С локализации зоны I необходима дополнительная диагностика, на основании которой может корректироваться цитокиновый профиль у пациента.

ВЫВОДЫ

1. Доля стационарных больных с открытой травмой глаза тип B, C составляет 42,6 % среди всех пациентов с открытой травмой глаза, из них с локализацией зоны I 63,4%. Визуальные исходы коррелируют с остротой зрения при поступлении (r= 0,723) и с повреждением внутриглазных структур (p-level 0,00024). Низкие зрительные функции (visus светопроекция – 0,1) являются следствием эндофтальмита (3,7%), гемофтальма с формированием фиброза стекловидного тела (14,3%), отслойки сетчатки (5%), помутнения роговицы (20,5%).

2. Среди открытой травмы тип B, C локализация зоны I повреждения достигали передней камеры (b) – 36,4%, задней камеры, радужки, хрусталика (c) – 42,4%, стекловидной полости и внутренних оболочек глаза (d) – 21,2 %.

3. У пациентов с асептическим роговичным ранением при стандартной факоэмульсификации и у пациентов с открытой травмой глаза тип B, C локализации зоны I обнаружены все исследуемые цитокины: интерлейкины-IL1β, IL-1Ra, IL-4, IL-6, фактор некроза опухоли-α и интерферон-α во влаге передней камеры и в периферической крови. У всех пациентов установлены корреляционные связи средней и высокой степени между содержанием исследуемых цитокинов во влаге передней камеры глаза и в периферической крови.

4. Ранние осложнения при открытой травме глаза тип B, C локализации зоны I ассоциируются с выработкой клеточных мессенджеров воспаления: при повреждении внутриглазных структур с интерфероном-α (r -0,435), интерлейкином-4 (r -0,461), геморрагические с интерлейкином-1β (r -0,504).

5. Показатели концентраций цитокинов: интерлейкинов-IL1β, IL-1Ra, IL-4, IL-6, фактора некроза опухоли-α и интерферона-α во влаге передней камеры глаза, а также С-реактивного белка периферической крови были значимо выше у пациентов с открытой травмой глаза тип B, C локализации зоны I по сравнению с показателями у пациентов с асептическим роговичным

ранением при стандартной факоэмульсификации (p-level 0,01). Ранжирование основных показателей установило среди них значимые для ранних осложнений маркеры: низкая концентрация фактора некроза опухоли-α и интерферона-α во влаге передней камеры глаза и периферической крови; уровень СОЭ свыше 22,1 мм/час и СРБ свыше 4,1 мг/мл.

ПРАКТИЧЕСКИЕ РЕКОМЕНДАЦИИ

У пациентов с открытой травмой глаза тип B, C локализации зоны I для определения степени риска формирования ранних осложнений необходимо определить в первые сутки травмы концентрации СРБ и уровень лейкоцитов, СОЭ в периферической крови. При концентрации СРБ свыше 4,1 мг/мл, лейкоцитов свыше 10 тыс/мкл, СОЭ свыше 22 мм/час риск развития инфекционных осложнений со стороны структур глаза превышает 90 %. Дополнительными критериями являются концентрации в крови INF-α ниже 2,1 пг/мл и TNF-α ниже 6,4 пг/мл, во влаге передней камеры глаза INF- α ниже 2,1 пг/мл, а TNF-α ниже 2,2 пг/мл.

СПИСОК ЛИТЕРАТУРЫ

1. Абдуллин, Р. Р. Обоснование имплантации ИОЛ в ранней хирургии травматической катаракты (клинико-экспериментальное исследование) : автореф. дис. … канд. мед. наук : 14.00.08 / Р. Р. Абдуллин. – Уфа, 2004. – 24 с.

2. Агаева, Т. С. Влияние алумена на клинические проявления денатурации и ренатурации белка в живом организме / Т. С. Агаева // Сборник научных трудов по материалам XI Республиканской конференции «Достижения медицинской науки и практического здравоохранения Азербайджана». – Баку, 2000. – Т. 1. – С. 163–164 .

3. Агаева, Т. С. Изучение проницаемости клеточной мембраны тканей хрусталика при катаракте / Т. С. Агаева // Пролиферативный синдром в офтальмологии : междунар. науч.–практ. конф. – М., 2006. – С. 55–60

4. Акманова, А. А. Коррекция афакии у детей при амблиопии, обусловленной односторонней врожденной катарактой : автореф. дис. … канд. мед. наук : 14.00.08. / А. А. Акманова. – Уфа, 2003. – 24 с.

5. Аллергология и клиническая иммунология / под ред. Р. М. Хаитова, Н. И. Ильиной. – М. : ГЭОТАР-Медиа, 2019. – 336 с.

6. Архипова, Л. Т. Диагностика, клинико-иммунологическая характеристика, лечение и профилактика симпатической офтальмии : автореф. дис. ... д-ра мед. наук : 14.00.08 / Л. Т. Архипова ; Моск. науч.-исслед. ин-т глаз. болезней им. Гельмгольца. – М., 1985. – 47 с.

7. Архипова, Л. Т. Патогенетическое лечение посттравматических увеитов для врачей / Л. Т. Архипова, Р. А. Гундорова, И. А. Кузнецова. – М., 2002. – 17 с.

8. Банта, Д. Т. Травма глаза : пер. с англ. / Д. Т. Банта. – М. : Медицинская литература, 2013. – 256 с.

9. Бойко, Э. В. Сравнительная патофизиологическая характеристика интраокулярных иммунологических изменений при открытой травме глаза в эксперименте при интравитреальноми перибульбарном введении

депонированных глюкокортикоидов / Э. В. Бойко, С. И. Грабовецкий, С. В. Чурашов и др. // Офтальмологические ведомости. – 2013. – Т. 6, № 3. – С. 26–31.

10. Бойко, Э. В. Эффективность санации конъюнктивальной полости перед офтальмохирургическими операциями / Э. В. Бойко, Т. Г. Сажин, В. В. Глуховской // Роль и место фармакотерапии в современной офтальмологической практике. – СПб., 2009. – С. 55–56.

11. Валеева, Р. Г. Травматические увеиты: проблема патогенетической терапии (обзор литературы) / Р. Г. Валеева, В. С. Гришина, С. Илуридзе // Вест. офтальмологии.– 1988. – № 2. – С. 53–56.

12. Вериго, Е. Н. Оказание неотложной специализированной офтальмотравматологической помощи в современных условиях / Е. Н. Вериго, Р. А. Гундорова, М. С. Сусайкова // Вестн. офтальмологии. – 2010. – № 1. – С. 50–54.

13. Вит, В. В. Развитие, строение и патология хрусталика / В. В. Вит // Катаракта. – Киев, 2002. – С. 24–54.

14. Влияние первичного заднего капсулорексиса на активность местного воспалительного процесса при факоэмульсификации осложненной катаракты на фоне псевдоэксфолиативного синдрома / Е. В. Егорова, О. О. Обухова, О. М. Горбенко и др. // Сибирский научный медицинский журн. – 2018. – Т. 38, № 1. – С. 53–58.

15. Волик, Е. И. Иммунные нарушения и иммунокоррекция при проникающих ранениях и операционной травме глаз : автореф. дис. … д-ра мед. наук : 14.00.08, 14.00.36 / Е. И. Волик. – М., 2000. – 45 с.

16. Волик, Е. И. Особенности клинического течения раневого процесса в глазу / Е. И. Волик, Л. Т. Архипова // Вестн.офтальмологии. – 2000. – № 2. – С. 11–13.

17. Волков, В. В. Открытая травма глаза / В. В. Волков. – СПб. : ВМедА, 2016. – 280 с.

18. Волков, В. В. Современная боевая травма глаз и принципы оказания специализированной офтальмологической помощи пострадавшим / В. В. Волков // Вестн. офтальмологии. – 2006. – 1. – С. 16–22.

19. Восстановление жизненных функций глаза: дальнейшие пути и направления работ по проблеме травм органа зрения / В. В. Нероев, Р. А. Гундорова, И. Б. Алексеева и др. // Медицина катастроф. – 2010. – № 3 (71). – С. 31–33.

20. Гаджиева, Б. Х–К. Неоваскулярные заболевания глаза: иммунологические механизмы развития и возможности антиангиогенной терапии / Б. Х–К. Гаджиева // Офтальмологические ведомости. – 2016. Т. 9, № 4. – С. 58–67.

21. Гариб, Ф. Ю. Взаимодействия патогенов с врожденным иммунитетом / Ф. Ю. Гариб. – М. : Изд–во МГУ, 2013. – 284 с.

22. Гипотеза иммунной привилегии роговицы и патофизиология отторжения кератотрансплантата / С. В. Труфанов, А. М. Суббот, С. А. Маложен и др. // Вестн. офтальмологии. – 2016. – № 5. – С. 117–124.

23. Глазной травматизм в Российской Федерации / А. В. Петраевский, И. А. Гндоян, К. С. Тришкин и др. // Вестн. офтальмологии. – 2018. – № 4. – С. 80–83.

24. Глазные болезни. Основы офтальмологии : учебник / под ред. В. Г. Копаевой. – М. : Медицина, 2012. – 552 с.

25. Гундорова, Р. А. Диалектика проблемы глазного травматизма / Р. А. Гундорова, А. В. Степанов // Русский офтальмологический журн. – 2002. – № 1. – С. 27–29.

26. Гундорова, Р. А. Основные направления развития витреоретинальной хирургии по опыту отдела травматологии МНИИ глазных болезней им. Гельмгольца / Р. А. Гундорова, В. П. Быков // Рефракционная хирургия и офтальмология. – 2010. – Т. 10. – № 2. – С. 4–7.

27. Гундорова, Р. А. Повреждения органа зрения. Вопросы, требующие дальнейших разработок / Р. А. Гундорова // Вестн. офтальмологии. – № 1. – 2006. – С. 24–26.

28. Гундорова, Р. А. Травмы глаза / Р. А. Гундорова, В. В. Нероев, В. В. Кашников. – М. : ГЭОТАР-Медиа, 2014. – 560 с.

29. Деревья классификации [Электронный ресурс]. – URL : http://www.statlab.kubsu.ru/sites/project_bank/trees.pdf (Дата обращения 02.10.2019)

30. Дикинов, З. Х. Поиск надежных и информативных молекулярных маркеров воспаления при посттравматическом увеите / З. Х. Дикинов, М. Т. Абидов // Курский научно-практический вестник «Человек и его здоровье». – 2013. – № 4. – С. 58–61.

31. Дикинов, З. Х. Эндогенные, посттравматические и послеоперационные увеиты: молекулярные маркеры воспаления, системные иммунные расстройства и патогенетическая терапия : автореф. дис. … д-ра мед. наук : 14.03.09. – М., 2015. – 48 с.

32. Дудник, Н. С. Посттравматический увеит при проникающем повреждении склеры и цилиарного тела (клиника, диагностика, прогноз течения) : автореф. дис. … канд. мед. наук : 14.00.08 / Н. С. Дудник. – Челябинск, 2004. – 24 с.

33. Еременко, А. И. Оптимизация терапии возрастной формы синдрома «Сухого глаза» / А. И. Еременко, С. В. Янченко // Офтальмологические ведомости. – 2010. – Т. 3, № 2. – С. 73–80.

34. Жеру, И. Н. Некоторые аспекты патогенеза возрастной катаракты / И. Н. Жеру // VII Съезд офтальмологов России : тез. докл. – М., 2000. – Ч. I. – С.

35. Зависимость пролиферативного ответа лимфоцитов на митоген лаконоса от концентрации эндогенного кортизола в раннем травматическом периоде у пострадавших с проникающим ранением глаза / В. А. Черешнев,

Ю. И. Шилов, Т. В. Гаврилова и др. // Бюл. эксперим. биологии и медицины. – 2012. – Т. 153, № 5. – С. 680–683.

36. Закономерности изменений показателей гуморального иммунитета у больных с заболеваниями органа зрения / М. В. Черешнева, Л. А. Платова, Ю. И. Шилов и др. // Вестн. офтальмологии. – 2000. – Т. 116, № 4. – С. 22–25.

37. Зильфян, А. А. Сдвиги в содержании простагландинов Е2 (ПГЕ2) во внутриглазной жидкости пациентов с сенильными и осложненными катарактами / А. А. Зильфян // Офтальмохирургия. – 2013. – № 3. – С. 86–90.

38. Изменение функций иммунной системы у пострадавших с проникающим ранением глаза в зависимости от срока травматического периода и терапии / Т. В. Гаврилова, В. В. Усова, Ю. И. Шилов и др. // VI Российский общенациональный офтальмологический форум : сб. науч. тр. науч.–практ. конф. с междунар. участием. – М., 2013. – С. 479.

39. Изменения функций иммунной системы и их коррекция миелопептидами при проникающем ранении глаза / В. А. Черешнев, Ю. И. Шилов, М. В. Черешнева и др. // Рос. иммунологический журн. – 2010. – Т. 4 (13), № 3. – С. 225–236.

40. Изучение аутоиммунных реакций в условиях хирургической травмы / О. С. Слепова, Н. С. Зайцева, Э. В. Егорова и др. // Офтальмохирургия. – 1992. – № 1. – С. 64–69.

41. Иммунокоррекция в комплексном лечении больных с воспалительными заболеваниями роговой и сосудистой оболочек глаза / М. В. Черешнева, Ю. И. Шилов, В. А. Черешнев и др. – Екатеринбург : УрО РАН, 2005. – 253 с.

42. Иммунокоррекция при ранении глаза / М. В. Черешнева, Ю. И. Шилов, О. Н. Баданина и др. – Екатеринбург : УрО РАН, 2001. – 148 с.

43. Иммунология глазной патологии / Н. А. Пучковская, Н. С. Шульгина, М. Г. Минев и др. – М. : Медицина, 1983. – 208 с.

44. Иммуномодулирующее действие миелопида при его включении в комплексную терапию пациентов с проникающим ранением глаза / Т. В. Гаврилова, В. В. Чуприна, Е. В. Давыдова и др. // Медицинская иммунология. – 2008. – Т. 10, № 2–3. – С. 239–244.

45. Интерлейкин–17 и его возможное участие в репаративных процессах при глаукоме / В. П. Еричев, Л. В. Ганковская, Л. В. Ковальчук и др. // Глаукома. – 2009. – № 1. – С. 23–25.

46. Керимов, К. Т. Ожоги глаз: патогенез и лечение / К. Т. Керимов, А. И. Джафаров, Ф. С. Гахраманов. – М. : Изд-во РАМН, 2005. – 464 с.

47. Кетлинский, С. А. Цитокины / С. А. Кетлинский, А. С. Симбирцев. – СПб : ООО «Изд-во Фолиант», 2008. – 552 с.

48. Кинзябулатова, О. Ю. Оптимизация результатов интраокулярной коррекции афакии после удаления врожденной катаракты у детей дошкольного возраста : автореф. дис. … канд. мед. наук : 14.00.08 / О. Ю. Кинзябулатова. – Уфа, 2004. – 26 с.

49. Кириенко, А. В. Оценка локального уровня цитокинов у пациентов с первичной открытоугольной глаукомой / А. В. Кириенко, Е. В. Маркелова // Вестн. Уральской медицинской академической науки. – 2012. – № 4. – С. 121.;

50. Клинико–иммунологические особенности послеоперационного периода у детей с врожденными катарактами / Л. В. Качегура, С. А. Борзенок, Ю. А. Комах и др. // Практическая медицина. – 2013. – № 1-3. – С. 13–17.

51. Клинико-иммунологические подходы к пред– и послеоперационной терапии врожденных катаракт : метод. рекомендации / Т. Б. Круглова, О. С. Слепова, А. В. Хватова и др. – М., 1995. – 10 с.

52. Клинико-патогенетическое значение про- и противовоспалительных цитокинов в развитии первичной открытоугольной глаукомы / Л. Ю. Барычева, Г. Я. Хайт, М. Г. Какулия и др. // Современные проблемы науки и образования. – 2017. – № 2. – С. 54.

53. Клинические рекомендации. Открытая травма глаза: клиника, диагностика, лечение. Код/коды по МКБ-10: S 05.2, S 05.3, S 05.5, S 05.6, S 05.7. Утв. на Заседании Президиума Общероссийской общественной организации «Ассоциация врачей-офтальмологов» / Е. В. Ченцова, И. Б. Алексеева А. Н. Куликов ; ФГБУ «МНИИ ГБ им. Гельмгольца» Минздрава России. – М., 2017. – 32 с.

54. Ковалевская, М. А. Новая методика верификации диагноза и прогнозирования результатов лечения катаракты различного генеза [Электронный ресурс] / М. А. Ковалевская, Н. В. Ведринцева // Российская офтальмология онлайн. – 2014. – № 13. – URL : https://eyepress.ru/article.aspx?13012 (Дата обращения 02.10.2019)

55. Козарийчук, Н. Я. Современные данные о механизмах иммунной дисфункции при повреждении переднего отдела глазного яблока (обзор литературы) / Н. Я. Козарийчук // Клінічна та експериментальна патологія. – 2016. – Т. 15, № 2 (1). – С. 210–214.

56. Кононов, Л. Б. Особенности хирургической тактики и результаты имплантации ИОЛ у детей первого года жизни с врожденными катарактами : автореф. дис. … канд. мед. наук : 14.01.07 / Л. Б. Кононов. – М., 2010. – 25 с.

57. Круглова, Т. Б. Клинико–функциональные и иммунологические аспекты хирургического лечения врожденных катаракт и их осложнений : дис. … д-ра мед. наук (в форме научного доклада) : 14.00.08 / Т. Б. Круглова. – М., 1996. – 56 с.

58. Кун, Ф. Травматология глазного яблока / Ф. Кун; пер. с англ. ; под ред. В. В. Волкова. – М. : Логосфера, 2011. – М. : Логосфера, 2011. – 556 с.

59. Лакин, Г. Ф. Биометрия / Г. Ф. Лакин. – М. : Высшая школа, 1990. – 351 с.

60. Локальный уровень цитокинов при различных морфологических вариантах неоваскулярной мембраны у пациентов с влажной формой возрастной макулярной дегенерации / М. М. Бикбов, Н. Е. Шевчук, Р. Р. Файзрахманов и др. // Медицинский альманах. – 2014. – № 1. – С. 66–68.

61. Марачева, Н. М. Проникающее ранение глазного яблока: структура, клиническая характеристика / Н. М. Марачева, И. А. Астахов, В. Ю. Шилов // Вестник Южно-Уральского государственного университета. Серия: Образование, здравоохранение, физическая культура. – 2010. – № 6 (213). – С. 37–40.

62. Маркова, Е. Ю. Дифференциальная диагностика и лечение заболеваний глазного дна у детей : автореф. дис. … д-ра мед. наук : 14.00.09, 14.00.08 / Е.Ю. Маркова. – М., 2008. – 55 с.

63. Михин, А. А. О влиянии факторов этапного хирургического лечения на исходы тяжелой открытой травмы глаза типов А и В / А. А. Михин, А. Н. Куликов, С. В. Чурашов // Российский общенациональный офтальмологический форум. – 2017. – Т. 2. – С. 655–658.

64. Назаренко, Г. И. Рана, повязка, больной / Г. И. Назаренко, И. Ю. Сугурова, С. П. Глянцев. – М. : Медицина. – 2002. – 472 с.

65. Некоторые аспекты офтальмоиммунологии / С. А. Кочергин, Г. М. Чернакова, Е. А. Клещева и др. // Цитокины и воспаление. – 2012. – Т. 11, № 1. – С. 26–32.

66. Некоторые аспекты экспертной оценки тяжести вреда здоровью при травмах орбиты / Л. К. Мошетова, П. О. Ромодановский, А. В. Андрианова и др. // Медицинская экспертиза и право. – 2004. – № 4. – С. 6–9.

67. Нероев, В. В. Диагностика и удаление инородных тел. анализ разработок института за 40 лет / В. В. Нероев, Р. А. Гундорова // Офтальмология. – 2010. – № 2. – С. 7–10.

68. Нероев, В. В. Клинико-иммунологические исследования в прогнозировании послеоперационного периода у детей при экстракции врожденной катаракты / В. В. Нероев, Л. Е. Теплинская, Т. В. Судовская // Рос. педиатрическая офтальмология. – 2009. – № 1. – С. 13–15.

69. Никифорова, Е. Б. Клинико-эпидемиологический анализ глазной заболеваемости, инвалидности и стационарной офтальмологической помощи населению Самарской области за период 2010–2014 гг. / Е. Б. Никифорова //

Вестн. Оренбургского государственного университета. – 2015. – № 12 (187). – С. 160–166.

70. Основы реанимации глаза при его тяжелой травме на современном этапе / В. В. Нероев, Р. А. Гундорова, И. Б. Алексеева и др. // Вестн. офтальмологии. – 2010. – № 4. – С. 52–56.

71. Особенности формирования микроэлементного состава хрусталика у больных катарактой / М. Т. Азнабаев, А. Б. Бакиров, Н. И. Симонова и др. // Проблемы офтальмологии. – 2004. – № 2. – С. 33–37.

72. Офтальмология : национальное руководство / под ред. С. Э. Аветисова, Е. А. Егорова, Л. К. Мошетовой и др. – М. : ГЭОТАР-Медиа, 2018. – 904 с.

73. Патогенетически ориентированные подходы к профилактике и лечению посттравматических и послеоперационных неинфекционных воспалительных осложнений в глазу [Электронный ресурс] / Л. Т. Архипова, О. Г. Леванова, М. М. Архипова и др. // Российская офтальмология онлайн. – URL : https://eyepress.ru/article.aspx?9968 (Дата обращения 02.10.2019)

74. Патофизиология : учебник / под ред. В. В. Новицкого. – М. : ГЭОТАР–Медиа, 2018. – 592 с.

75. Петренко, О. В. Ранние и поздние осложнения открытой травмы глаза / О. В. Петренко, Н. И. Бондарь // Збірник наукових праць співробітників НМАПО ім. П. Л. Шупика. – 2017. – Вип. 28. – С. 318–325.

76. Петренко, О. В. Современное состояние проблемы лечения проникающих ранений глаз с вовлечением зоны лимба / О. В. Петренко, Н. І. Бондар // Архів офтальмології України. – 2017. – Т. 5, № 1 (7).

77. Петри, А. Наглядная медицинская статистика / А. Петри, К. Сэбин. – М. : ГЭОТАР–Медиа, 2009. – 168 с.

78. Пулевые ранения глаза и орбиты в мирное время / В. В. Нероев, Р. А. Гундорова, О. И. Кваша и др. – М. : ГЭОТАР-Медиа, 2017. – 104 с.

79. Раневой процесс: нанобиотехнологии оптимизации / под ред. В. А. Попова. – СПб. : СпецЛит, 2013. – 199 с.

80. Рациональная фармакотерапия в офтальмологии : рук-во для практикующих врачей / Е. А Егоров, В. Н. Алексеев, Ю. С. Астахов и др. ; под общ. ред. Е. А. Егорова. – М. : Литтерра, 2004. – Т. 7. – 954 с.

81. Роль цитокинов в патогенезе глазных болезней / В. П. Еричев, С. Ю. Петров, А. М. Суббот и др. // Национальный журн. Глаукома. – 2017. – Т. 16, № 1. – С. 85–99.

82. Сергиенко, В. И. Математическая статистика в клинических исследованиях / В. И. Сергиенко, И. Б. Бондарева. – М. : ГЭОТАР–Медиа, 2006. – 304 с.

83. Сидоренко, Е. И. Отдаленные результаты хирургического лечения врожденных односторонних катаракт / Е. И. Сидоренко, Е. А. Кудрявцева, И. В. Лобанова // Рос.педиатрическая офтальмология. – 2007. – № 3. – С. 27–31.

84. Симбирцев, А. С. Цитокины в патогенезе и лечении заболеваний человека / А. С. Симбирцев. – СПб. : Фолиант, 2018. – 511 с.

85. Симбирцев, А. С. Цитокины новая система регуляции защитных реакций организма / А. С. Симбирцев // Цитокины и воспаление. – 2002. – № 1. – С. 9–16.

86. Слепова, О. С. Нарушения в иммунной системе организма при заболеваниях глаз. Основные принципы иммунологических исследований в офтальмологической практике / О. С. Слепова // Вестн. Уральской медицинской академической науки. – 2005. – № 1. – С. 24–30.

87. Случаи недиагностированной открытой травмы глаза: особенности клиники, диагностики и хирургического лечения / Е. В. Ченцова, И. Б. Алексеева, Е. Н. Вериго и др. // Офтальмология. – 2019. – № 3. – С. 393–398.

88. Современная офтальмология : руководство / Л. И. Балашевич, Ю. Д. Березин, Э. В. Бойко и др. ; под ред. В. Ф. Даниличева. – М. : Питер, 2009. – 688 с. (Гл. 3. Повреждения органа зрения. Гл. 8. Повреждения роговицы.)

89. Соотношения нейротрофических факторов в слезной жидкости и влаге передней камеры у больных с возрастной катарактой / А. А. Шпак, А. Б. Гехт, Т. А. Дружкова и др. // Офтальмохирургия. – 2017. – № 1. – С. 16–20.

90. Способ лечения посттравматической внутриглазной инфекции : пат. № 2126236 Рос. Федерация : МПК A61F009/00, A61K035/28 / Л. Т. Архипова, Е. И. Волик, Т. В. Терехова ; заявитель и патентообладатель Архипова Л. Т., Волик Е. И., Терехова Т. В. – № 96110609 ; заявл. 28.05.1996 ; опубл. 20.02.1999.

91. Способ профилактики хронического посттравматического увеита : пат. № 2128031 Рос. Федерация : МПК A61F9/00, A61K35/26 / Л. Т. Архипова, Е. И. Волик ; заявитель и патентообладатель Московский научно-исследовательский институт глазных болезней им. Гельмгольца. – № 96103796/14 ; заявл. 26.02.1996 ; опубл. 27.03.1999.

92. Сравнительная клинико-иммунологическая оценка вариантов терапии инфильтративного поражения роговицы после перенесенного аденовирусного конъюнктивита / Д. Ю. Майчук, О. А. Васильева, Л. И. Руссу и др. // Вестн. офтальмологии. – 2015. – № 4. – С. 49–55.

93. Сравнительное исследование роли цитокинов при разных формах глазных заболеваний. Сообщение № 1. Фактор некроза опухоли альфа / О. С. Слепова, В. А. Герасименко, Н. В. Макаров и др. // Вестн. офтальмологии. – 1998. – № 3. – С. 28–32.

94. Сташкевич, Д. С. Актуальные вопросы иммунологии: система цитокинов, биологическое значение, генетический полиморфизм, методы определения : учеб. пособие / Д. С. Сташкевич, Ю. Ю. Филиппова, А. Л. Бурмистрова. – Челябинск : Цицеро, 2016. – 81с.

95. Стеблюк, А. Н. Мониторинг цитокинового профиля влаги передней камеры глаза при хирургической обработке эксперементальных проникающих ран роговицы шовным материалом из никелида титана / А. Н. Стеблюк, Н. В. Колесникова, В. Э. Гюнтер // Кубанский научный медицинский вестн. – 2014. – № 4 (146). – С. 110–114.

96. Степанов, А. В. Состояние офтальмотравматологической помощи в Российской Федерации / А. В. Степанов, Л. А. Михайлова // Материалы

VIII Российского межрегионального симпозиума «Профилактика слепоты вследствие травм органа зрения». – М., 2017. – С. 77–82.

97. Структура собственного вещества роговицы глаза человека / Н. П. Омельяненко, А. В. Ковалев, М. М. Сморчков и др. // Морфология. – 2017. – № 3. – С. 93.

98. Судовская, Т. В. Разработка системы медицинской реабилитации детей с односторонними врожденными катарактами : автореф. дис. … д-ра мед. наук : 14.01.07 / Т. В. Судовская. – М., 2011. – 50 с.

99. Труфанов, С. В. Дисфункция эндотелиального слоя роговицы: этиопатогенез и современные подходы к лечению / С. В. Труфанов, Е. П. Саловарова // РМЖ. Клиническая офтальмология. – 2019. – Т. 19, № 2. – С. 116–119.

100. Фрейдин, М. Б. Генетика человека: синтропные гены аллергических заболеваний / М. Б. Фрейдин, В. П. Пузырев // Генетика. – 2010. – Т. 46, № 2. – С. 255–261.

101. Цитокины и факторы роста в патогенезе пролиферативной диабетической ретинопатии / А. Н. Трунов, Д. В. Черных, А. В. Еремина и др. // Офтальмохирургия. – 2017. – № 1. – С. 93–97.

102. Черешнева, М. В. Иммунокоррекция стрессорных и травматических нарушений функций иммунной системы при проникающем ранении глаза / М. В. Черешнева, Ю. И. Шилов, Т. В. Гаврилова // Вестн. Уральской медицинской академической науки. – 2004. – № 4. – С. 82–87.

103. Черешнева, М. В. Иммунотерапия при воспалении роговой и сосудистой оболочек глаза / М. В. Черешнева // VII Съезд офтальмологов России : тез. докл. – М., 2000. – С. 167–167.

104. Чернявская, М. А. Взаимосвязь цитокинов в слезной и внутриглазной жидкости при меланоме хориоидеи / М. А. Чернявская, А. В. Ефремов, В. В. Черных // Вестник Тамбовского университета. Серия: Естественные и технические науки. – 2015. – Т. 20, № 3. – С. 710–712.

105. Чуприна, В. В. Изменения функций иммунной системы и их коррекция у пострадавших с проникающим ранением глаза : автореф. дис. ... канд. мед. наук : 14.03.09 / В. В. Чуприна. – Пермь, 2010. – 25 с.

106. Чурашов, С. В. О причинах неудач многоэтапной оптико-реконструктивной витреоретинальной хирургии при тяжелой открытой травмы глаз / С. В. Чурашов, А. Н. Куликов, С. В. Сосновский // Современные технологии в офтальмологии. – 2016. – № 3. – С. 122–126.

107. Шаимова, В. Л. Роль провоспалительных цитокинов при заболеваниях глаз / В. Л. Шаимова // Офтальмохирургия и терапия. – 2004.– № 3. – С. 30–32.

108. Шевлюк, Н. Н. Морфофункциональные преобразования в роговице кролика при ожоговом повреждении лимба / Н. Н. Шевлюк, А. В. Радченко // Журн. анатомии и гистопатологии. – 2018. – № 7 (1). – С. 82–86.

109. Шевлюк, Н. Н. Структурно-функциональные основы физиологическом и репаративном регенерации тканей роговицы / Н. Н. Шевлюк, А. В. Радченко, А. А. Стадников // Журн. анатомии и гистопатологии. – 2019. – № 8 (2). – С. 82–90.

110. Шилов, Ю. И. Механизмы изменений функций иммунной системы и иммунокорригирующего действия миелопида и полиоксидония при проникающем ранении глаза / Ю. И. Шилов, Т. В. Гаврилова, М. В. Черешнева и др. // Рос. иммунологический журн. – 2013. – Т. 7 (16), № 2–3. – С. 211.

111. Экспериментальное коллективное исследование патофизиологии травмы за 40 лет / В. Н. Ельский, Ю. Я. Крюк, Г. К. Кривобок и др. // Университетская клиника. – 2016. – Т. 12, № 1. – С. 53–57.

112. Экспериментальные модели в патологии / В. А. Черешнев, Ю. И. Шилов, М. В. Черешнева и др. ; Перм. гос. нац. исслед. ун-т. – Пермь, 2014. – С. 276–278.

113. Экспрессия про- и противовоспалительных факторов при фемтосекундном лазерном сопровождении факоэмульсификации на фоне

применения различных нестероидных противовоспалительных средств / Б. Э. Малюгин, Н. С. Анисимова, Н. П. Соболев и др. // Офтальмохирургия. – 2018. – № 2. – С. 16–22.

114. Ярилин, А. А. Иммунология (учебник) / А. А. Ярилин. – М. : ГЭОТАР–Медиа, 2010. – 752 с.

115. A role for local inflammation in the formation of drusenin the aging eye / D. H. Anderson, R. F. Mullins, G. S. Hageman et al. // Am. J. Ophthalmol. – 2002. – Vol. 134 (3). – P. 411–431.

116. A systematic review on global pollution status of particulate matter-associated potential toxic elements and health perspectives in urban environment / M. U. Ali, Liu Guijian, Habib Ullah et al. // Environmental geochemistry and health. – 2018. – Oct 8. – P. 1–32.

117. ACAID induced by allogeneic corneal tissue promotes subsequent survival of orthotopic corneal grafts / A. Sonoda, Y. Sonoda, R. Muramatu et al. // Invest. Ophthalmol. Vis. Sci. – 2000. – Vol. 41 (3). – P. 790–798.

118. Ambrósio, R. Early Keratocyte Apoptosis after Epithelial Scrape Injuryin the Human Cornea / R. Ambrósio, N. Kara-José, S. E. Wilson // Exp. Eye Res. – 2009. – Vol. 89 (4). – P. 597–599.

119. Application of corneal injury models in dual fluorescent reporter transgenic mice to understand the roles of the cornea and limbus in angiogenic and lymphangiogenic privilege / X. Gao, K. Guo, S. M. Santosa et al. // Sci Rep. – 2019. – Vol. 9 (1). – P. 12331.

120. Bath, C. Human corneal epithelial subpopulations: oxygen dependent ex vivo expansion and transcriptional profiling / C. Bath // Acta Ophthalmol. –2013. – Vol. 91, Thesis 4. – P. 1–34.

121. Baillif, S. Open-globe injuries and intraocular foreign bodies involving the posterior segment / S. Baillif, V. Paoli // J. Fr. Ophtalmol. – 2012. – Vol. 35 (2). – P. 136–145.

122. Bhagat, N. Post-traumatic Infectious Endophthalmitis / N. Bhagat, S. Nagori, M. Zarbin // Surv. Ophthalmol. – 2011. – Vol. 56 (3). – P. 214–251.

123. Bi-allelic loss-of-function variants in DNMBP cause infantile cataracts / M. Ansar, H. Chung, R. L. Taylor et al. // Am. J. Hum. Genet. – 2018. – Vol. 103 (4). – P. 568–578.

124. Camelo, S. Anterior chamber–associated ACAID immune deviation: a review of the anatomical evidence for the afferent arm of this unusual experimental model of ocular immune responses / S. Camelo, J. Kezic, P. McMenamin // Clin. Exp. Ophthalmol. – 2005. – Vol. 33 (4). – P. 426–432.

125. Castro-Muñozledo, F. Review: corneal epithelial stem cells, their niche and wound healing / F. Castro-Muñozledo // Mol. Vis. – 2013. – Vol. 19. – P. 1600–1613.

126. Certolizumab pegol, a new anti-TNF-α in the armamentarium against ocular inflammation / V. Llorenç, M. Mesquida, Sainz de la M. Maza et al. // Ocular Immunol. Inflammat. – 2016. – Vol. 24 (2). – P. 167–172.

127. Chauhan, S. K. Corneal Lymphatics: Role in Ocular Inflammation as Inducer and Responder of Adaptive Immunity / S. K. Chauhan, T. H. Dohlman, R. Dana // J. Clin. Cell. Immunol. – 2014. – Vol. 5 ; pii: 1000256.

128. Clinical characteristics and visual outcome, prognostic factor, visual acuity and globe survival in posterior segment intraocular foreign body at Tilganga Institute of Ophthalmology / S. Sharma, R. Thapa, S. Bajimaya et al. // Nepal J. Ophthalmol. – 2018. – Vol. 10 (19). – P. 66–72.

129. Characterization of Inhibitor of differentiation (Id) proteins in human cornea / R. R. Mohan, B. R. Morgan, G. Anumanthan et al. // Exp. Eye Res. – 2016. – Vol. 146. – P. 145–153.

130. Comparative analysis of cytokine profiles of glaucomatous tears and aqueous humor reveals potential biomarkers for trabeculectomy complications / É. Csősz, E. Deák, N. Tóth et al. // FEBS Open Bio. – 2019. – Vol. 9, N 5. – P. 1020–1028.

131. Comparison of Early Changes in Ocular Surface and Inflammatory Mediators between Femtosecond Lenticule Extraction and Small-Incision

Lenticule Extraction / C. Zhang, H. Ding, M. He et al. // PLoS One. – 2016. – Vol.11 (3) : e0149503.

132. Concise Review: Stem Cells for Corneal Wound Healing / Mehrnoosh Saghizadeh, Andrei A. Kramerov, Clive N. Svendsen et al. // Stem Cells. – 2017. – Vol. 35, Issue10. – P. 2105–2114.

133. Corneal fibroblast migration patterns during intrastromal wound healing correlate with ECM structure and alignment / W. M. Petroll, P. B. Kivanany, D. Hagenasr et al. // Invest. Ophthalmol. Vis. Sci. – 2015. – Vol. 56. – P. 7352–7361.

134. Corneal immunosuppressive mechanisms, anterior chamber-associated immune deviation (ACAID) and their role in allograft rejection / O. Treacy, G. Fahy, T. Ritter et al. // Suppression and Regulation of Immune Responses. – Humana Press, New York, NY, 2016. – P. 205–214.

135. Corneal Repairand Regeneration: Current Conceptsand Future Directions / M. Mobaraki, R. Abbasi, S. OmidianVandchali et al. // Front Bioeng Biotechnol. – 2019. – Vol. 7. – P. 135.

136. Cursiefen, C. Immune privilege and angiogenic privilege of the cornea / C. Cursiefen // Chem. Immunol. Allergy. – 2007. – Vol. 92. – P. 50–57.

137. Das, A. Retinal and choroidal angiogenesis: pathophysiology and strategies for inhibition / A. Das, P. G. McGuire // Prog. Retin. Eye Res. – 2003. – Vol. 22. – P. 721–748.

138. Deshmukh, S. Multimodal imaging in an idiopathic spontaneously absorbed cataractous lens: A rare case report / S. Deshmukh, K. Gupta, H. Bhattacharjee // Eur. J. Ophthalmol. – 2019. – 8 Mar.

139. Drug delivery to the lens for the management of cataracts / T. R. Thrimawithana, I. D. Rupenthal, S. S. Räsch et al. // Advanced drug delivery reviews. – 2018. – Vol. 126. – P. 185–194.

140. Dual function of TGFβ in lens epithelial cell fate: implications for secondary cataract / B. A. Boswell, A. Korol, J. A. West-Mays et al. // Mol. Biol. Cell. – 2017. – Vol. 28 (7). – P. 907–921.

141. Duman, R. Role of innate immunity and oxidative stress in steroid-induced cataracts in developing chick embryos // Cutaneous and ocular toxicology / R. Duman, A. Vurmaz. – 2018. – Vol. 37 (3). – P. 281–285.

142. Early versus late traumatic cataract surgery and intraocular lens implantation / S. A. Tabatabaei, M. B. Rajabi, S. M. Tabatabaei et al. // Eye. – 2017. – Vol. 31. – P. 1199–1204.

143. Effect of bone marrow and adipose tissue–derived mesenchymal stem cells on the natural course of corneal scarring after penetrating injury / Bengi Demirayak, NurşenYüksel, Onur Sinan Çelik et al. // Experim. Eye Res. – 2016. – Vol. 151. – P. 227–235.

144. Effects of histone acetylation on superoxide dismutase 1 gene expression in the pathogenesis of senile cataract / X. Rong, X. Qiu, Y. Jiang et al. // Scientific reports. – 2016. – Vol. 6. – P. 34704.

145. Enhanced release of IL-6 and IL-8 into tears in various anterior segment eye diseases / M. Fodor, A. Facskó, E. Rajnavölgyi et al. // Ophthalmic. Res. – 2006. – Vol. 38 (4). – P. 182–188.

146. Expression profile of inflammatory cytokines in aqueous from glaucomatous eyes / J. Chua, M. Vania, C. M. Cheung et al. // Molecular Vision. – 2012. – Vol. 18. – P. 431–438.

147. Eye Injuries across history and the evolution of eye protection / A. K. Hoskin, D. A. Mackey, L. Keay et al. // Acta Ophthalmol. – 2019. – Vol. 97 (6). – P. 637–643.

148. Fate of corneal epithelial cells separated from limbus in vivo / M. Tomita, K. Tsubota, J. Shimazaki et al. // Invest. Ophthalmol. Vis. Sci. – 2011. – Vol. 52 (11). – P. 8132–8137.

149. GATA–3 expression in the development of anterior chamber–associated immune deviation / T. Fu, P. Yang, X. Huang et al. // Clin. Med. J. – 2005. – Vol. 118 (23). – P. 2000–2004.

150. Ghasemi, H. Roles of IL-6 in ocular inflammation: a review // Ocul. Immunol. Inflamm. – 2018. – Vol. 26. – P. 37–50.

151. Hejtmancik, J. Fielding. Overview of the Lens By / Hejtmancik J. Fielding, Shiels Alan // Molecular Biology of eye disease. Book Series: Progress in Molecular Biology and Translational Scence. – 2015. – Vol. 134. – P. 119–127.

152. How cytokine networks fuel inflammation: toward a cytokine-based disease taxonomy / G. Schett, D. Elewaut, I. B McInnes et al. // Nat. Med. – 2013. – Vol. 19, N 7. – P. 822–824.

153. Human polymorphonuclear leukocytes inhibit Aspergillus fumigatus conidial growth by lactoferrin–mediated iron depletion / K. A. Zarember, J. A. Sugui, Y. C. Chang et al. // J. Immunol. – 2007. – Vol. 178, N 10. – P. 6367–6373.

154. Hunter, C. A. IL-6 as a keystone cytokine in health and disease / C. A. Hunter, S. A. Jones // Nat. Immunol. – 2015. – Vol. 16, N 5. – P. 448–457.

155. Identification of intraocular inflammatory mediators in patients with endophthalmitis / X. Hao, C. Yi, Y. Wang et al. // Molecular Vision. – 2016. – Vol. 22. – P. 563–574.

156. IL-1 Family Members Mediate Cell Death, Inflammation and Angiogenesis in Retinal Degenerative Diseases / Y. Woof, S.M. Man, R. N Aggio-Bruce et al.// Front. Immunol. – 2019. – Vol. 10. – P. 1618.

157. IL–1b (+3953 C/T) and IL–8 (–251 A/T) gene polymorphisms in H. pylori mediated gastric disorders / S. Farshad, M. Rasouli, A. Jamshidzadeh et al. // Iran J. Immunol. – 2010. – Vol. 7. – P. 96–108.

158. IL–1b (–511T/C) gene polymorphism not IL–1b (+3953T/C) and LT–a (+252A/G) gene variants confers susceptibility to visceral leishmaniasis / A. Moravej, M. Rasouli, M. Kalani et al. // Mol. Biol. Rep. – 2012. – Vol. 39. – P. 6907–6914.

159. Impact of combination immunochemotherapies on progression of 4NQO-induced murine oral squamous cell carcinoma / S. Ludwig C. S. Hong, B. M. Razzo et al. // Cancer Immunology, Immunotherapy. – 2019. – P. 1–9.

160. Inhibition of NLRP3 Inflammasome Pathway by Butyrate Improves Corneal Wound Healing in Corneal Alkali Burn / F. Bian, Y. Xiao, M. Zaheer et al. // Int. J. Mol. Sci. – 2017. – Vol. 18 (3). – P. 562.

161. Jonas, J. B. Prognostic factors in ocular injuries caused by intraocular or retrobulbar foreign bodies / J. B. Jonas, H. L. Knorr, W. M. Budde // Ophthalmology. – 2000. – Vol. 107 (5). – P. 823–828.

162. Kaplan, H. J. Immune response to immunization via the anterior chamber of the eye / H. J. Kaplan, J. W. Streilein // Ocul. Immunol. Inflamm. – 2007. – Vol. 15 (3). – P. 179–185.

163. Kijlstra, A. The role of cytokines in ocular inflammation / A. Kijlstra // Br. J. Ophthalmol. – 1994. – Vol. 78, N 12. – P. 885–886.

164. Kitaichi, N. Inducible immune regulation following autoimmune disease in the immune–privileged eye / N. Kitaichi, K. Namba, A. Taylor // J. Leukoc. Biol. – 2005. – Vol. 77 (4). – P. 496–502.

165. Korsakova, N. V. New Fluorescent-Histochemical and Immuno-Histochemical Aspects of Secondary Cataract Pathogenesis in Humans / N. V. Korsakova // Int. J. Immunol. – 2017. – Vol. 5 (5). – P. 80.

166. Lee, J. G. Endothelial mesenchymal transformation mediated by IL-1β-induced FGF-2 in corneal endothelial cells / J. G. Lee, M. K. Ko, E. P. Kay // Exp. Eye Res. – 2012. – Vol. 95. – P. 35–39.

167. Lens anatomy parameters with intraoperative spectral-domain optical coherence tomography in cataractous eyes By / Haddad Jorge Selem, Rocha Karolinne Maia, Yeh, Kaileen et al. // Clinical Ophthalmology. – 2019. – Vol.13. – P. 253–260.

168. Li, Z. Lymphocyte function–associated antigen–1–dependent inhibition of corneal wound healing / Z. Li, A.R. Burns, C.W. Smith // Am. J. Pathol. – 2006. – Vol. 169 (5). – P. 1590–1600.

169. McKay, T. B. Biology of corneal fibrosis: soluble mediators, integrins, and extracellular vesicles / T. B. McKay, A. E. K. Hutcheon, J. D. Zieske // Eye (Lond). – 2020. – Vol. 34 (2). – P. 271–278.

170. Micieli, J. A. Eye and Orbital Injuries in Sports / J. A. Micieli, M. Easterbrook // Clin. Sports Med. – 2017. – Vol. 36 (2). – P. 299–314.

171. Mondal, H. Three pioneers behind statistical methods commonly used in biomedical research / H. Mondal, S. Mondal // BLDE University J. Health Sciences. – 2017. – Vol. 2. – P. 123.

172. Negative regulators and their mechanisms in NLRP3 inflammasome activation and signaling / J. K. Kim, H. S. Jin, H. W. Suh et al. // Immunol. Cell. Biol. – 2017. – Vol. 95 (7). – P. 584–592.

173. Niederkorn, J. Y. High-risk corneal allografts and why they lose their immune privilege / J. Y. Niederkorn // Curr. Opin. Allergy Clin. Immunol. – 2010. – Vol. 10. – P. 493–497.

174. Novak, N. The good, the bad and the ugly APCs of the eye / N. Novak, N. Siepmann, M. Zierhut et al. // Trends Immunol. – 2003. – Vol. 24 (11). – P. 570–574.

175. Nuocytes represent a new innate effector leukocyte that mediates type–2 immunity / D. R. Neill, S. H. Wong, A. Bellosi et al. // Nature. – 2010. – Vol. 464 (7293). – P. 1367–1370.

176. Okada, Y. TNF–alpha suppression of corneal epithelium migration / Y. Okada, K. Ikeda, O. Yamanaka // Mol. Vis. – 2007. – Vol. 14 (13). – P. 1428–1435.

177. Perez, V. L. Immune mechanisms in inflammatory and degenerative eye disease / V. L. Perez, R. R. Caspi // Trends Immunology. – 2015. – Vol. 36 (6). – P. 354–363.

178. Prophylactic intravitreal antibiotics reduce the risk of post-traumatic endophthalmitis after repair of open globe injuries / M. A. Abouammoh, A. Al-Mousa, M. Gogandi // Acta Ophthalmol. – 2018. – Vol. 96 (3): e361–e365.

179. Prostaglandin E 2 levels of aqueous and vitreous humor in ketorolac 0.4% and nepafenac 0.1% administered healthy rabbits / U. Acar, D. E. Acar, C. Tanriverdi et al. // Ocular Immunol. Inflammat. – 2017. – Vol. 25 (3). – P. 323–327.

180. Ramani, S. Visual outcome following cataract surgery in patients with traumatic cataract in a tertiary hospital, South India / S. Ramani, G. P. Thanuja, D.

D. Sundaresh // Indian J. Clin. Experim. Ophthalmol. – 2017. – Vol. 3 (4). – P. 480–484.

181. Rebamipide suppresses TNF - α production and macrophage infiltration in the conjunctiva / Kazuki Tajima, Takaaki Hattori, Hiroki Takahashi et al. // Veterinary ophthalmology. – 2018. – Vol. 21, Issue 4. – P. 347–352.

182. Residues 1-20 of IRBP and whole IRBP elicit different uveitogenic and immunological responses in interferon gamma deficient mice / D. Avichezer, C. C. Chan, P. B. Silver et al. // Exp. Eye Res. – 2000. – Vol. 71 (2). – P. 111– 118.

183. Role of a Tween 20-containing antifoaming agent in renaturation of foam-denatured pepsin during defoaming / Rui Li, Yunkang Chang, Yuran Zhang et al. // J. Molecular Liquids. – 2018. doi:10.1016/j.molliq.2018.07.03

184. Role of macrophages in inflammatory lymphangiogenesis: Enhanced production of vascular endothelial growth factor C and D through NF-κB activation / K. Watari, S. Nakao, A. Fotovati et al. // Biochem. Biophys. Res. Commun. – 2008. – Vol. 377 (3). – P. 826–831.

185. Roles of thrombospondin-1 and -2 in regulating corneal and iris angiogenesis / C. Cursiefen, S. Masli, T. F. Ng et al. // Invest. Ophthalmol. Vis. Sci. – 2004. – Vol. 45 (4). – P. 1117–1124.

186. Rosenbaum, J. T. Immunological ocular disease / J. T. Rosenbaum, P. Lin // Clin. Immunology. – Content Repository Only, 2019. – P. 993-1003.

187. Semenza, G. L. Hypoxia-inducible factors in physiology and medicine / G. L. Semenza // Cell. – 2012. – Vol. 148. – P. 399–408.

188. Skinner Cassandra. Pharmacological approaches to restoring lens transparency: Real world applications By / Skinner Cassandra, Utz Virginia Miraldi // Ophthalmic Genetics. –2017. – Vol. 38, Issue 3. –P. 201–205.

189. Stevens, C. D. Clinical Immunology and Serology: A Laboratory Perspetive / C. D. Stevens, L. E. Miller. – FA Davis, 2016.

190. Streilein, J. Aqueous humor factors and their effect on the immune response in the anterior chamber / J. Streilein, S. Cousins // Curr. Eye Res. – 1990. – Vol. 9, Suppl. – P. 175–182.

191. Streilein, J. W. Ocular immune privilege: therapeutic opportunities from an experiment of nature / J. W. Streilein // Nature Rev. Immunol. – 2003. – Vol. 3 (11). – P. 879–889.

192. Structural evolution of nonoperatively treated high-grade partial-thickness tears of the supraspinatus tendon / B. Y. Kong, M. Cho, H. R. Lee et al. // Am. J. Sports. Med. – 2018. – Vol. 46 (1). – P. 79–86.

193. Sympathetic Ophthalmia / eds. C. Medina, J. Townsend, A. Singh // Manual of Retinal Diseases. – Springer, Cham, 27 April, 2016.

194. T cell subsets and their signature cytokines in autoimmune and inflammatory diseases / I. Raphael, S. Nalawade, T. N. Eagar et al. // Cytokine. – 2015. – Vol. 74, N 1. – P. 5–17.

195. The anti–atherogenic cytokine interleukin–33 inhibits the expression of a disintegrin and metalloproteinase with thrombospondin motifs–1, –4 and –5 in human macrophages: Requirement of extracellular signal–regulated kinase, c–Jun N–terminal kinase and phosphoinositide 3–kinase signaling pathways / T. G. Ashlin, M. L. Buckley, R. C. Salter et al. // Int. J. Biochem. Cell Biol. – 2014. – Vol. 46. – P. 113–123.

196. The autoimmune diseases of the eyes / Francisco Assis de Andrade, Savio Henrique, Serafini Fiorot et al. // Autoimmunity Reviews. – 2016. – Vol. 15, Issue 3. – P. 258–271.

197. The Corneal Basement Membranes and Stromal Fibrosis / C. S. Medeiros, G. K. Marino, M. R. Santhiago et al. // Invest. Ophthalmol. Vis. Sci. – 2018. – Vol. 59 (10). – P. 4044–4053.

198. The crystalline lens By / ed. Mary E. Shaw, Agnes Lee // OPHTHALMIC NURSING, 5TH EDITION. – CRC Press, 2017. – P. 201–212.

199. The effects of mechanical strain on mouse eye lens capsule and cellular microstructure / J. Parreno, C. Cheng, R. B. Nowak et al. // Mol. Biol. Cell. – 2018. – Vol. 29 (16). – P. 1963–1974.

200. The epidemiology of open globe injuries presenting to a tertiary referral eye hospital in Australia / N. Beshay, L. Keay, H. Dunn et al. // Injury. – 2017. – Vol. 48 (7). – P. 1348-1354.

201. The immune system, cytokines, and biomarkers in autism spectrum disorder / A. Masi, N. Glozier, R. Dale et al. // Neuroscience bulletin. – 2017. – Vol. 33 (2). – P. 194–204.

202. The lens actin filament cytoskeleton: Diverse structures for complex functions By / Cheng Catherine, Nowak Roberta B., Fowler, Velia M. et al. // Experimental Eye Research. – 2017. – Vol. 156, Special Issue: SI. – P. 58–71.

203. The role of neutrophils in corneal wound healing in HO-2 null mice / G. Marrazzo, L. Bellner, A. Halilovic et al. // PLoS One. – 2011. – Vol. 6: e21180.

204. The Structure and Stability of the Disulfide-Linked γS-Crystallin Dimer Provide Insight into Oxidation Products Associated with Lens Cataract Formation / D. C. Thorn, A. B. Grosas, P. D. Mabbitt et al. // J. Molecular Biology. – 2019. – Vol. 431 (3). – P. 483–497.

205. Transcriptional dissection of human limbal niche compartments by massive parallel sequencing / C. Bath, D. Muttuvelu, J. Emmersen et al. // PLoS One. – 2013. – Vol. 22. – Vol. 8 (5): e64244.

206. Understanding the process of corneal endothelial morphological change in vitro / O. Roy, V. B. Leclerc, J.-M. Bourget et al. // Invest. Ophthalmol. Vis. Sci. – 2015. – Vol. 56. – P. 1228–1237.

207. Vamvakopoulos, J. E. The interleukin–1 receptor antagonist gene: a single–copy variant of the intron 2 variable number tandem repeat (VNTR) polymorphism / J. E. Vamvakopoulos // Eur. J. Immunogenetics. – 2002. – Vol. 29. – P. 337–340.

208. Vendomèle, J. Cellular and Molecular Mechanisms of Anterior Chamber–Associated Immune Deviation (ACAID): What We Have Learned from Knockout

Mice / J. Vendomèle, Q. Khebizi, S. Fisson // Front Immunol. – 2017. – Vol. 8. – P. 1686.

СПИСОК СОКРАЩЕНИЙ

IL-1α – интерлейкин 1 альфа

IL-1β – интерлейкин 1 бета

IL-6 – интерлейкин-6

TNF-α – фактор некроза опухоли альфа

TNF-β – фактор некроза опухоли бета

IFN- α – интерферон альфа

IFN-γ – интерферон гамма

IL-1Ra – антагонист рецептора интерлейкина-1

ПКГ – передняя камера глаза

ЦИК – циркулирующие иммунные комплексы

DAMP (damage-associated molecular patterns или danger-associated molecular patterns) – молекулярный фрагмент, ассоциированный с повреждением

PAMP (pathogen-associated molecular patterns) – патогенассоциированные молекулярные паттерны

MHC (major histocompatibility complex) – главный комплекс гистосовместимости

ACAID (anterior chamber associated immune deviation) – связанная с передней камерой иммунная девиация

ВПК – влага передней камеры

АПК – антигенпрезентирующие клетки

NKT-клетки (Natural Killer T-cell) – высококонсервативная неклассическая субпопуляция Т-лимфоцитов

ГЗТ – гиперчувствительность замедленного типа

B-MZ – В-клетки маргинальной зоны селезёнки

Th1 – Т-хелперы (Т-лимфоциты)

ПРГ – проникающее ранение глаза

ОТГ – открытая травма глаза

ПТУ – посттравматический увеит

УЗИ – ультразвуковое исследование

ПХО – первичная хирургическая обработка

ФЭК – факоэмульсификация катаракты

СЖ – слезная жидкость

МСК – мезенхимальные стволовые клетки

РНК – рибонуклеиновая кислота

HIF-1α (Hypoxia-inducible factor 1-alpha) – индуцируемый гипоксией фактор 1-альфа

VEGF (Vascular endothelial growth factor) – фактор роста эндотелия сосудов

MMP – матриксная металлопротеиназа

TLR2 – толл-подобный рецептор 2-го типа

ICAM (Inter-Cellular Adhesion Molecule 1) – лиганд интегринового рецептора LFA-1

PEDF – фактор пигментного эпителия

TIMP1 – эндогенный или тканевой ингибитор металлопротеиназ-1

ИФА – иммуноферментный анализ

ПЦР – полимеразная цепная реакция

ВПГ – вирус простого герпеса

ЦМВ – цитомегаловирус

СРБ – С-реактивный белок

СОЭ – скорость оседания эритроцитов

ILCs2 (Innate lymphoid cells) – естественные регуляторные лимфоциты второго типа

IL-1RI – спецефический мембранный рецептор к IL-1β

ВГИТ – внутриглазное инородное тело

ПФОС – перфторорганическое соединение

ЗВЭ – задняя витрэктомия

ОС – отслойка сетчатки

ИТ – инородное тело

CMV (cytomegalovirus) – род вирусов из подсемейства бетагерпесвирусов (Betaherpesvirinae) семейства герпесвирусов (Herpesviridae)

HSV 1, 2 (herpes simplex virus) – вирус простого герпеса 1-го и 2-го типов