ФЕДЕРАЛЬНОЕ ГОСУДАРСТВЕННОЕ АВТОНОМНОЕ УЧРЕЖДЕНИЕ «МЕЖОТРАСЛЕВОЙ НАУЧНО-ТЕХНИЧЕСКИЙ КОМПЛЕКС «МИКРОХИРУРГИЯ ГЛАЗА» ИМЕНИ АКАДЕМИКА С.Н. ФЕДОРОВА» МИНИСТЕРСТВА ЗДРАВООХРАНЕНИЯ РОССИЙСКОЙ ФЕДЕРАЦИИ

На правах рукописи

Белоусова

Елена Владимировна

ХИРУРГИЧЕСКОЕ ЛЕЧЕНИЕ РЕГМАТОГЕННОЙ ОТСЛОЙКИ СЕТЧАТКИ С ИСПОЛЬЗОВАНИЕМ ЛОКАЛЬНОЙ ОДНОПОРТОВОЙ ВИТРЭКТОМИИ

14.01.07.- глазные болезни

Диссертация

на соискание ученой степени

кандидата медицинских наук

Научный руководитель:

доктор медицинских наук, профессор

Захаров Валерий Дмитриевич

Москва 2016

ОГЛАВЛЕНИЕ

Стр.

ВВЕДЕНИЕ 5

ГЛАВА 1. СОВРЕМЕННЫЕ ПОДХОДЫ К ХИРУРГИЧЕСКОМУ ЛЕЧЕНИЮ РЕГМАТОГЕННОЙ ОТСЛОЙКИ СЕТЧАТКИ (Обзор литературы) 13

1.1 Регматогенная отслойка сетчатки: общие сведения о частоте и этиологии процесса 13

1.1 Патогенез и клинические проявления регматогенной отслойки сетчатки 15

1.3 Хирургическое лечение РОС 18

1.3.1 Эволюция методов хирургического лечения РОС 18

1.3.2 Перспективы совершенствования методов хирургическоголечения отслойки сетчатки 25

1.4 Особенности послеоперационного периода и частота отдаленных осложнений после эндовитреального вмешательства и пломбирования. Роль оптической когерентной томографии в оценке витреоретинальных взаимоотношений при регматогенной отслойке сетчатки 29

ГЛАВА 2. МАТЕРИАЛЫ И МЕТОДЫ ИССЛЕДОВАНИЯ 36

2.1. Общая характеристика клинического материала 36

2.2 Методы исследования 37

2.3 Клиническая характеристика больных 40

2.4 Методы лечения больных с регматогенной отслойкой сетчатки 45

2.4.1 Предоперационная подготовка пациентов 45

2.4.2 Оборудование, материалы и инструменты, используемые при хирургическом вмешательстве 47

2.5 Статистическая обработка полученных данных 51

ГЛАВА 3.ОПТИМИЗАЦИЯ ТЕХНОЛОГИИ ХИРУРГИЧЕСКОГО ЛЕЧЕНИЯ СВЕЖЕЙ РЕГМАТОГЕННОЙ ОТСЛОЙКИ СЕТЧАТКИ 52

3.1. Алгоритм определения тактики хирургического лечения свежей регматогенной отслойки сетчатки 52

3.2. Оптимизация параметров локальной однопортовой витрэктомии 58

3.2.1 Оптимизация объема локальной однопортовой витрэктомии 58

3.2.2 Оптимизация объема газовой тампонады при локальной однопортовой витрэктомии 62

3.3 Техника микроинвазивной однопортовой 25G витрэктомии 67

3.4 Характеристика интраоперационных показателей 71

ГЛАВА 4. КЛИНИКО-ФУНКЦИОНАЛЬНЫЕ РЕЗУЛЬТАТЫ ЛОКАЛЬНОЙ ОДНОПОРТОВОЙ 25 GВИТРЭКТОМИИ ДЛЯ ЛЕЧЕНИЯ РЕГМАТОГЕННОЙ ОТСЛОЙКИ СЕТЧАТКИ 75

4.1 Динамика показателя внутриглазного давления в группах пациентов в раннем послеоперационном периоде 75

4.2 Динамика показателя внутриглазного давления в группах пациентовв отдаленном послеоперационном периоде 78

4.3 Динамика данных периметрии в отдаленном периоде после операции 79

4.4 Динамика остроты зрения в отдаленном периоде после операции 82

4.5 Результаты электроретинографии в отдаленном периоде послеоперации 85

4.6 Динамика показателей оптической когерентной томографии 87

4.7 Частота рецидивов отслойки сетчатки 95

4.8 Частота осложнений при использовании различных хирургическихтехник лечения регматогенной отслойки сетчатки 97

4.9 Оценка локальной болезненности в раннем послеоперационномпериоде 99

4.10 Оценка больными результатов хирургического лечения регматогенной отслойки сетчатки 100

ЗАКЛЮЧЕНИЕ 103

ВЫВОДЫ 119

ПРАКТИЧЕСКИЕ РЕКОМЕНДАЦИИ 120

СПИСОК СОКРАЩЕНИЙ 122

СПИСОК ЛИТЕРАТУРЫ 123

ВВЕДЕНИЕ

Актуальность темы

Регматогенная отслойка сетчатой оболочки (РОС) представляет собой распространенное заболевание сетчатки, для которого характерно тяжелое течение (Захаров В.Д., 2010; Bartz-SchmidtU., 2008). Проблема лечения РОС является одной из наиболее актуальных в современной офтальмологии (ТахчидиХ.П. и др., 2011; KleinbergT. etal., 2011; MontoyaA.M., deSmetM.D., 2014). Отслойка сетчатки является тяжелым заболеванием глазного яблока, лечение которого в ряде случаев является сложной задачей (Захаров В.Д., Костина Н.Е., 2013; LinX. etal., 2011; SchrammC. etal., 2012).

Эписклеральное пломбирование в течение нескольких десятков лет рассматривалось в качестве «золотого стандарта» лечения этой патологии. Однако, при всех преимуществах этого подхода, применении новых материалов для изготовления пломб и различных модификаций их фиксации, его эффективность не удается существенно повысить (Багдасарова Т.А. идр., 2004; Heussen N.et al., 2011; MinihanM. et al., 2001). Несмотря на положительные анатомическиеи функциональные лечения свежих и неосложненных форм РОС,успехи эписклеральной хирургии в лечении более тяжелых иосложненных форм отслойки значительно ниже, при этом многие авторы отмечают относительно высокую частоту осложнений этого вида лечения (PearceI. et. al.,1997; AmbatiJ. et. al., 2000; IssaS.A. etal., 2011; RoiderJ., 2001).

Несмотря на то, что в большинстве случаев хирургическое лечение РОС приводит к анатомическому успеху, острота зрения у части больных остается невысокой, могут выявляться нарушения контрастной чувствительности, цветовосприятия (Нероев В.В. и др., 2014; Kalvoda J. et al.,

2010). Функциональные результаты после хирургии отслойки сетчатки зависят от остроты зрения до операции, длительности и площади отслойки сетчатки, особенно при вовлечении макулярной области (Park J.H. et al., 2009). Также восстановление остроты зрения после хирургического лечения зависит от наличия остаточного отека сетчатки в области макулы (Якимов А.П., Зайка В.А., 2011; Murakami T. et al., 2012). Нарушение зрительных функций при отслойке сетчатки представляет собой многофункциональный процесс (Rizzo S. et al., 2012). Появление новых высокоинформативных методов диагностики позволило в большей степени изучить структуру сетчатки, особенно макулы, и определить факторы, определяющие снижение зрительных функций.

В последние годы появляются сообщения об оценке процессов восстановления структуры сетчатки по данным ОКТ после эписклерального пломбирования и субтотальной витрэктомии с тампонадой силиконом. Изучена динамика восстановления остроты зрения после различных подходов к хирургическому лечению данной патологии (ErH., 2010; GuptaA. etal., 2012).

Современные тенденции хирургии отслойки сетчатки характеризуются все более активным применением малоинвазивных технологий, в частности, использованием однопортовой витрэктомии 25G, что позволяет уменьшить степень операционной травмы, снизить риск развития послеоперационных осложнений, сократить период реабилитации после операции (Горшков И.М. и др., 2012; Захаров В.Д., Костина Н.Е., 2013; Шпак А.А. и др., 2013; KalvodaJ. etal., 2010; OzoneD. etal., 2011).

Безусловно, изучение патогенеза развития РОС, использование современных эндовитреальных технологий в лечении этого заболевания способствует пересмотру и определению новых показаний к его хирургическому лечению. Если относительно недавно в качестве показаний к применению методов эндовитреальной хирургии выступали рецидивы РОС и ее осложненные формы, то сегодня на повестке дня использование этого

подхода к лечению неосложненных форм РОС (Сдобникова С.В. и др., 2005; Столяренко Г.Е., 2005; Лыскин П.В., 2005; Рубан А.Н. и др., 2005; Стебнев С.Д. и др., 2006; Худяков А.Ю. и др., 2009; Bovey E., 1998).

В тоже время не выработаны единые представления о состоянии заднего отрезка глаза после хирургического лечения отслойки сетчатки. Отсутствуют данные исследований по сравнительной характеристике результатов различных техник операций при регматогенной отслойке сетчатки, а также сообщения, посвященные оценке клинической эффективности и безопасности применения метода однопортовой 25G витрэктомии. Вышеизложенное свидетельствует о высокой актуальности избранной темы.

Цель исследования

Разработать метод хирургического лечениярегматогенной отслойки сетчатки с помощью локальной однопортовой 25 G витрэктомии, повысить эффективность и обосновать применение данного хирургического метода

Задачи исследования

1. Разработать алгоритм выбора тактики хирургического лечения регматогенной отслойки сетчатки между радиальным пломбированием и однопортовой витрэктомией.
2. Разработать технику однопортовой 25G витрэктомии для лечения регматогенной отслойки сетчатки с оптимальными параметрами для ее

выполнения (объем витрэктомии, состав газовой смеси, объем газовой смеси для тампонады).

3. Провести сравнительный анализ анатомо-функциональных результатов хирургического лечения отслоек сетчатки после однопортовой витрэктомии, эписклерального пломбирования, трехпортовой витрэктомии.

4. Оценить морфо-топографические особенности сетчатки у всех прооперированных пациентов в послеоперационном периоде методом оптической когерентной томографии.

5. Определить частоту и характер ранних и поздних послеоперационных осложнений при использовании техники однопортовой 25 G витрэктомии.

Научная новизна

1. Выполнено обоснование применения технологии хирургического лечения свежей регматогенной отслойки сетчатки. Впервые разработан алгоритм планирования характеристик однопортовой витрэктомии на основании расчета оптимального объема витрэктомии, концентрации газовой смеси и объема тампонады.

2. Впервые обосновано, что однопортовая 25 G витрэктомия является клинически эффективным методом хирургического лечения регматогенных отслоек сетчатки, не уступающим результатам лечения данной категории больных с помощью радиального пломбирования и трехпортовой витрэктомии.

3. Впервые выполнена сравнительная оценка показателей, характеризующих интра - и послеоперационный период у больных с регматогенной отслойкой сетчатки, проанализированы клинико-функциональные результаты лечения и особенности отдаленного периода. При этом впервые показано, что применение однопортовой витрэктомии 25

Gпозволяет добиться первичного анатомического прилегания сетчатой оболочки в 95,4 % случаев.

4. Впервые показано, что в послеоперационном периоде после выполнения однопортовой витрэктомии у пациентов основной группы не наблюдаются изменения рефракции, отсутствуют жалобы на чувство дискомфорта, частота осложнений ниже, чем при радиальном пломбировании и сопоставима с таковой при трехпортовой витрэктомии.

5. Впервые с помощью метода ОКТ изучена динамика морфо-топографических характеристик у пациентов, которым было проведено хирургическое лечения РОС, что позволило выявить зависимость восстановления структуры сочленения наружных сегментов ФР в зависимости от использованных вариантов хирургического вмешательства.

6. Получены новые данные о динамике восстановления структурности макулярной зоны при регматогенной отслойке с захватом макулы с помощью ОКТ.

7. Впервые приведены характеристики восстановления зрительных и электрофизиологических функций у пациентов после однопортовой витрэктомии, показано, что нормализация показателей происходит в более ранние сроки, чем после эписклерального пломбирования и при трехпортовой витрэктомии.

Практическая значимость работы

1. Результаты работы позволили разработать и внедрить в клиническую практику эффективную малотравматичную методику микроинвазивной 25 G однопортовой витрэктомии.

2. Характеристики восстановления зрительных и электрофизиологических функций у пациентов с регматогенной отслойкой

сетчатки, которым выполнялась однопортовая витрэктомия, свидетельствуют о более высокой клинической эффективности метода по сравнению с эписклеральным пломбированием и трехпортовой витрэктомии.

3. Полученные в работе данные позволили разработать алгоритм определения тактики хирургического лечения регматогенной отслойки сетчатки и определить показания к проведению однопортовой витрэктомии при регматогенной отслойке сетчатки.

Основные положения, выносимые на защиту

1. Разработана и внедрена в клиническую практику эффективная, малотравматичная методика микроинвазивной локальной однопортовой 25G однопортовой витрэктомии, позволяющая добиться первичного анатомического прилегания сетчатой оболочки в 95,4 % случаев.

2. Разработанная хирургическая методика является высокоэффективной и безопасной при оперативном лечении регматогенной отслойки сетчатки, что в значительной мере обусловлено возможностью визуального контроля объема необходимого эндовитреального вмешательства, способствующего улучшению анатомического и функционального результата лечения.

Внедрение в клиническую практику

Разработанная новая микроинвазивная локальная однопортовая техника 25G внедрена в практическую деятельность ФГАУ «МНТК «Микрохирургия глаза» им. акад. С.Н. Федорова» Министерства здравоохранения РФ и его филиалов.

Апробация работы

Основные положения диссертации доложены и обсуждены на X научно-практической конференции «Современные технологии лечения витреоретинальной патологии» (Москва, 2012), на XI научно-практической конференции «Современные технологии лечения витреоретинальной патологии-2013» (Москва, 2013), на клинической конференции ФГАУ «МНТК «Микрохирургия глаза» им. акад. С.Н. Федорова» Министерства здравоохранения РФ (Москва, 2014).

Публикации

По теме диссертации опубликовано 11 печатных работ, из них 4 статьи в рецензируемых научных журналах, рекомендованных Высшей аттестационной комиссией Министерства образования РФ для публикаций основных результатов диссертаций на соискание ученой степени кандидата медицинских наук, и 3 патента на изобретения.

Объем и структура работы

Диссертация изложена на 145 страницах машинописного текста и состоит из введения, обзора литературы, описания материалов и методов исследования, главы результатов собственных исследований, заключения,

выводов, практических рекомендаций, списка использованной литературы. Работа иллюстрирована 29 таблицами и 13 рисунками. Указатель использованной литературы содержит 212 библиографических источников, в том числе 65 отечественных и 147 иностранных публикаций.

ГЛАВА 1. СОВРЕМЕННЫЕ ПОДХОДЫ К ХИРУРГИЧЕСКОМУ ЛЕЧЕНИЮ РЕГМАТОГЕННОЙ ОТСЛОЙКИ СЕТЧАТКИ (Обзор литературы)

1.1 Регматогенная отслойка сетчатки: общие сведения о частоте и этиологии процесса

Регматогенная отслойка сетчатки – отслойка, связанная с наличием разрывов сетчатки, через которые жидкость из стекловидного тела (СТ), проникает в субретинальное пространство, в результате чего происходит отслоение нейросенсорного эпителия от ретинального пигментного [3, 48, 49, 86, 160, 161].

Среди всех видов отслоек регматогенная отслойка занимает первое место. Распространенность РОС в европейских странах составляет 10 на 100 000 (0,01%) населения, по данным мировой статистики – примерно 12 случаев в год на 100 000 населения (0,0061 - 0,0179 %), а в возрасте старше 60 лет риск развития этой патологии увеличивается до 0,6 % в год [201].В группе высокого риска - пациенты в возрасте от 55 до 70 лет. Вероятность развития отслойки на втором глазу составляет 3,5-5,8% в течение первого года и 9-10% - в течение последующих 4 лет [160].

В патогенезе РОС существенную роль играют дистрофические изменения хориоидеи и сетчатки, тракционные влияния со стороны стекловидного тела, ослабление связи между пигментным эпителием и фоторецепторным слоем сетчатки [22, 51, 67]. К наиболее распространенным факторам риска возникновения РОС, способствующим развитию синхизиса (разжижения) стекловидного тела, относят близорукость, операции по поводу катаракты, прием некоторых лекарственных препаратов и травмы (контузии и проникающие ранения). Факторами риска возникновения РОС являются такие формы периферической хориоретинальной дистрофии, как

изолированные разрывы сетчатки, решетчатая дистрофия, периферический ретиношизис [8, 192, 193].

Повышенная вероятность отслойки сетчатки у таких пациентов обусловлена наличием мест выраженной адгезии СТ и сетчатки [34, 161]. В качестве предрасполагающих к развитию отслойки сетчатки факторов при наличии миопии высокой степени относят: периферическую ретинальную дистрофию (решетчатую дистрофию, белую дистрофию без вдавления, дистрофию по типу «булыжной мостовой»), частичную или полную отслойку ЗГМ [33].

Другой фактор риска для РОС — хирургическое лечение катаракты с имплантацией искусственного хрусталика. Литературные данные свидетельствуют, что 40 % пациентов с этой патологией – больные, которым выполнялось хирургическое лечение катаракты, 50 % этих отслоек сетчатки происходит в течение первого года после экстракции катаракты [152]. Риск развития отслойки сетчатки упациентовс нативным хрусталиком составляет примерно 0,1 % в течение года, при афакии – до 2 % в год, у больных с артифакией – до 1 % [198]. Чаще отслойка сетчатки отмечается после выполнения интракапсулярной (5,7 %), чем после экстракапсулярной экстракции катаракты (0,41–0,70 %), еще реже РОС наблюдается после выполнения факоэмульсификации катаракты (0,25–0,57%) [77].

Хирургическое лечение катаракты ускоряет деструкцию стекловидного тела, что увеличивает риск отслойки сетчатки [59, 60]. Риск РОС после неосложненного удаления катаракты составляет приблизительно 1/1000 [160]. Примерно 30% пациентов с отслойкой сетчатки имеют в анамнезе операцию по поводу катаракты [96, 120]. Ожидается, что доля пациентов с такими вмешательствами в анамнезе среди больных с отслойкой сетчатки будет расти [212]. Несмотря на это, благодаря значительному техническому прогрессу в хирургическом лечении катаракты в последние годы, прогнозировать отдаленное влияние данного типа операции в будущем на вероятность развития отслойки достаточно сложно. Пациенты с катарактой

перед операцией должны быть проинформированы о возможности повышения риска развития отслойки сетчатки, однако этот риск не должен стать причиной отказа от операции.

В настоящее время проводится исследование влияния орального приема фторхинолонов (в частности ципрофлоксацина) на риск развития отслойки сетчатки. По результатам канадских исследователей, ее распространенность у лиц, принимающих препарат, в 5 раз выше, чем в контрольной группе [95].

1.2 Патогенез и клинические проявления регматогенной отслойки сетчатки

В основе процесса отслойки сетчатки лежит отделение нейросенсорной сетчатки от подлежащего пигментного эпителия, за счет разрыва, через который жидкость скапливается в субретинальном пространстве [104]. При этом нарушается анатомическое соединение между клетками нейросенсорной сетчатки и клетками пигментного эпителия, уменьшается соединяющая их сила адгезии и развивается отслойка сетчатки. Факторы, способствующие адгезии между слоями, подразделяют на физические и метаболические, к которым относят оксигенацию. Физические факторы разделяютна те, которые действуют на наружную сторону субретинального пространства (давление стекловидного тела, давление жидкости), а также на те, которые воздействуют на внутреннюю сторону (матрикс внутри фоторецепторов, плотное прилежание фоторецепторов к микроворсинам пигментного эпителия). При нарушении действия этих сил развивается отслойка сетчатки [49].

В настоящее время установлено, что плотное прилегание нейросенсорной части сетчатки к ретинальному пигментному эпителию (РПЭ) обеспечивают силы адгезии, на величину которых влияют:

- витреальное и хориоидальное онкотическое давление [158];
- оформленный структурный гель СТизолирует ретинальные разрывы, предотвращая развитие отслойки[47, 100, 127];
- интерфоторецепторный матрикс, основу которого составляют гликозаминогликаны, который соединяет нейросенсорный и пигментный слои эпителия;
- электростатическое взаимодействие;
- процессы метаболизма между РПЭ и нейросенсорным эпителием с участием лизосомальных ферментов [156].

Основными факторами патогенеза развития РОС являются:

- деструкция стекловидного тела;
- разрыв сетчатки, который способствует попаданию жидкости в субретинальное пространство[69, 104];
- тракция со стороны стекловидного тела, приподнимающая края разрыва, что также способствует проникновению жидкости в пространство между нейросенсорным эпителием и РПЭ [62].

СТ образовано особым видом специализированной оформленной соединительной ткани и представляет собой сложноорганизованную структуру, состоящую из основного гелеобразного вещества, в которое погружены фибриллы коллагена II, IX, XI типов, образующие пространственную сеть, и молекулы гиалуроновой кислоты [32, 36, 171].

Деструкция СТ – процесс, происходящий в результате инволюции организма (сенильный синхизис), также он может быть более выраженным и у молодых пациентов при миопии высокой степени, после хирургических вмешательств, внутриглазного воспаления, травмы глаза [139]. Изменения силы связей гиалуроновой кислоты и коллагеновых волокон приводит к

разжижению СТ — синхизису, а также к синерезису - уплотнению волокон [98, 202].

Разжижение начинается в центральных отделах СТ и постепенно захватывает его периферические и кортикальные слои. В то же время, как правило, разжижение обычно не наблюдается в основании СТ. Одновременно с этим происходит уплотнение коллагеновых волокон, которое может способствовать отслойке СТ, начинающейся обычно в заднем полюсе и постепенно распространяющейся до его основания. В итоге между СТ, ЗГМ и ВПМ сетчатки образуется заполненная водянистой влагой полость [157, 196].

Известно, что задняя отслойка СТ сопровождается выраженным сокращением коллагеновых волокон и усилением тракционных сил, направленных в сторону основания стекловидного тела [142]. При этом случаях возможно повреждение сетчатой оболочки в виде разрыва сетчатки, через который жидкость попадает в субретинальное пространство [204]. Нарушение целостности сетчатки, ее разрывы и отрывы происходят в местах сращения гиалоидной мембраны с ВПМ сетчатки [192, 202]. Чаще всего это случается на периферии в области основания СТ. В этой области сетчатка наиболее тонка (0,18 мм при 0,23 мм в центральной части) [96].У каждого пятого пациента с ЗОСТ обнаруживают разрывы сетчатки [162].

Традиционно основным фактором развития РОС считается разрыв сетчатки. В то же время, согласно данным литературы, наличие ретинального разрыва не всегда приводит к отслойке сетчатки, вследствие сохранения адгезивных связей нейроэпителия сетчатки и ПЭС [79]. Установлено, что у 5-10% глаз после смерти обнаруживаются разрывы сетчатки на всю толщину без сопутствующей РОС [49, 173].

По мнению ряда авторов, именно тракция, а не разрыв сетчатки, является ключевым фактором в развитии РОС. Таким образом, разрыв сетчатки не обязательно приводит к отслойке [80, 196, 204]. Вспышки, которые замечает пациент, говорят о наличии тракции. Считают, что

вспышки являются намного более настораживающим симптомом, чем плавающие частицы, которые видит пациент. Их появление говорит о действии тракционных сил.

Риск возникновения приводящих к ОС динамических тракций пропорционален степени подвижности геля СТ, которая развивается вследствие процесса синерезиса. Этот риск увеличивается, если объем геля не соответствует объему пространства, в котором находится СТ. Например, после удаления катаракты, или в миопических глазах, когда объем геля не увеличивается при возрастании объема глазного яблока.

1.3 Хирургическое лечение РОС

1.3.1 Эволюция методов хирургического лечения РОС

В 1930 г. Gonin J. впервые предложили применение термокаутеризации хориоидеи и сетчатки в зоне разрыва при РОС, что явилось стимулом к разработке и клинической апробации методов хирургического лечения рассматриваемой патологии. В различные годы использовались интра- и экстрасклеральное вдавление склеры, ее рифление и локальная резекция, экстрасклеральное баллонирование, диатермокоагуляция, криопексия зоны разрыва и другие методы [71, 85, 106, 178]. Важнейшим этапом лечения РОС стало применение эписклеральных вмешательств [71, 192], направленных на блокирование разрыва сетчатки [11, 22, 24]. Эффект применения этих методов значительно возрос при использовании офтальмоскопа Schepens (1947), а также криопексии сетчатки [150].

Хирургическое лечение отслойки сетчатки включает два основных направления: эписклеральное пломбирование склеры и эндовитреальное

вмешательство. Крио - и лазерная коагуляция также применяются для закрытия отверстий, в сочетании с хирургическим устранением отслойки сетчатки. К настоящему времени выполнен ряд проспективных рандомизированных исследований, посвященных сравнению эффективности применения хирургических методов в лечении РОС [25, 39, 159].

Эписклеральное пломбирование склеры заключается вточной локализации всех разрывов сетчатки и разметки склеры в зоне разрыва, которая подвергается криопексии для индукции образования рубцов. Затем к склере подшивают пористую губку для уменьшения тракции отверстий под действием стекловидного тела [124, 151].

После того, как пломбирование снимает тракционное влияние на разрывы, пигментный эпителий сетчатки абсорбирует субретинальную жидкость и сетчатка вновь прилегает за несколько дней. В зависимости от конкретной ситуации однократное пломбирование позволяет добиться прикрепления сетчатки в 85-90% случаев [86, 89, 114, 119, 177].

После эписклерального пломбирования нередко возникает деформация глазного яблока с изменением рефракции (миопизация, астигматизм). Примерно в 15% случаев в раннем послеоперационном периоде возникают нарушения бинокулярного зрения и движений глаза [101]. В редких случаях пломба инфицируется (0,3%) или происходит ее протрузия (<0,01%) [124].

Принципы эписклеральной хирургии со временем совершенствовались за счет применения методов фиксации эписклеральных пломб, а также предложения различных новых материалов, из которых они изготовляются [6, 10, 22, 28, 74, 149]. Накопленный опыт лечения тяжелых и осложненных форм РОС показал уменьшение эффективности использования этих методов и отсутствие улучшения анатомических и функциональных результатов. При этом продолжают отмечаться специфические осложнения эписклеральной хирургии, которые наблюдались еще в начальный период применения этих методов [29, 185].

Такой метод хирургического лечения РОС, как пневморетинопексия, был предложен в 1985 г. Dominquez D, эффективность вмешательства была оценена на уровне от 63 до 80 % [134]. В то же время показания к использованию данного метода лечения ограничены сроками развития РОС, локализацией отслойки, а также наличием одного разрыва [48, 53, 134, 136, 169]. Ряд авторов отрицательно относятся к его использованию вследствие необходимости выполнения повторных эндовитреальных вмешательств [76, 113].

Прогресс медицинских технологий способствовал развитию хирургии СТ и сетчатки, в частности, за счет разработки многоцелевых микрохирургических систем для выполнения хирургических вмешательств на заднем отрезке глаза. В клинической практике стали использоваться сверхтонкие интраокулярные инструменты и высокоинформативные широкоугольные обзорные системы, витреоретинальные красители, эндотампонирующие средства, эндолазеры и криогенные установки [26, 146]. Все это способствовало формированию эндовитреального направления в хирургии РОС, что в свою очередь повысило эффективность и безопасность лечения этой патологии, позволив осуществлять вмешательства у больных с данной патологией любой сложности.

Стремление к минимизации операционной травмы при витреоретинальных вмешательствах способствовало совершенствованию хирургических инструментов и уменьшению их диаметра. В 1971 г. Machemer R. предложил витреотом диаметром 1,5 мм (17-gauge), совмещенный с оптическим волокном [152]. В 1975 г. MalleyO. уменьшил диаметр витреального наконечника до 0,9 мм (20-gauge), в 1990 г. De Juan сообщил о применении витракторad=0,5 мм (25-gauge) [88].

За счет малотравматичности этот вариант вмешательства (витрэктомия 25G) были существенно расширены возможности выполнения операций на СТ и сетчатке [13, 48, 55, 56].

Eckardt C. в 2005 г. была предложена микроинвазивная витреоретинальная технология 23G с двухэтапной установкой троакара для инструментов [93]. Компания ALCON в 2006 г. предложила одноэтапную технологию 23G, в рамках которой были совмещены троакар со стилетом.

Компанией BAUSCH&LOMB была предложена система 23G «Millennium Vitrectomy Enhancer (MVE)», а компанией DORC создано следующее поколение системы 23G, в рамках которой был совмещен троакар со стилетом и клапаном-заглушкой. Предложено использование новых расходных материалов для эндотампонады сетчатки, которая представляет собой важнейший этап эндовитреальных вмешательств, выполняемых при РОС (воздух, газ, газо- воздушная смесь, силикон) [27, 57, 70, 144, 182, 183, 209].

Основными газами, используемыми в офтальмологии в смеси с воздухом, являются: сульфур гексафторид (SF6), перфторгексан (C2F6) и перфторпропан (C3F8).

После введения в образованную в результате витрэктомии полость, фторированный газ увеличивается в объеме за счет абсорбции растворенного в крови азота. Эта особенность обусловливает два основных преимущества фторированного газа по сравнению с чистым воздухом: заполнение большего объема витреальной полости с увеличенной тампонирующей поверхностью газового пузыря при изначально равном введенном объеме, а также более длительное время тампонады.

Степень расширения газового пузыря и продолжительность эффективной тампонады варьируют у различных газов. Так, объем SF6 удваивается через 48 ч после введения, полная резорбция газа отмечается через 15-17 дней. Объем C2F6 увеличивается в 3 раза, его полная резорбция отмечается через месяц, тогда как C3F8 расширяется в 4 раза, а его полная резорбция происходит только через 2-3 месяца.

При тампонаде газом имеет место его диффузия. При превышении парциального давления газа в одной зоне по сравнению с другой происходит

диффузия молекул из зоны высокого давления в зону низкого давления. Из-за большего количества молекул, находящихся в зоне высокого давления, они имеют больше шансов случайного попадания в зону низкого давления, по сравнению с молекулами, стремящимися в противоположную сторону. В то же время часть молекул случайно попадает из зоны низкого давления в зону высокого давления, вследствие чего общая диффузия газа из зоны высокого давления в зону низкого давления равна разнице между количеством молекул, двигающихся в одном направлении, и количеством молекул, движущихся в противоположную сторону. Это число пропорционально разнице парциальных давлений газа в этих двух зонах - диффузионному градиенту давления. На скорость диффузии газа кроме градиента давления оказывает влияние также растворимость газа в жидкости, площадь поперечного сечения массы жидкости, величина диффузионной дистанции, молярная масса газа и температура жидкости. В глазу температура остается относительно постоянной величиной [129].

При возрастании растворимости газа увеличивается количество молекул, способных к диффузии при определенной величине парциального давления. При этом с увеличением поперечного сечения диффузионного пути увеличивается количество диффундирующих молекул. Напротив, чем длиннее путь диффузии молекул, тем больше времени необходимо для прохождения молекулами всей дистанции. Наконец, скорость диффузии газа выше при возрастании скорости кинетического движения молекул, которая обратно пропорциональна корню квадратному из молярной массы. При этом растворимость и молярная масса зависят от состава газа и определяют величину диффузионного коэффициента газа, который пропорционален растворимости газа и обратно пропорционален молярной массе. Это означает, что относительная скорость, с которой диффундируют различные газы при одной и той же величине парциального давления, пропорциональна диффузионному коэффициенту каждого из них. Все газы, участвующие в процессе дыхания, легко растворимы в липидах и, соответственно, в

клеточных мембранах. Вследствие этого проникновение газов в ткани определяется в основном скоростью, с которой они диффундируют через воду, содержащуюся в тканях (а не скоростью их проникновения через клеточные мембраны), поэтому диффузия газов в ткани, включая дыхательную мембрану, практически не отличается от диффузии газов в воде [129].

Воздух был первым газообразным веществом, применявшимся в витреоретинальной хирургии для лечения свежей отслойки сетчатки. Его тампонирующий эффект зависит от размеров и расположения пузырька внутри глаза, которое может меняться в зависимости от положения головы пациента. Используется отфильтрованный воздух, не имеющий цвета, химически инертный, легко проникающий путем диффузии в кровь. В течение нескольких дней его тампонирующий эффект снижается [205]. У воздуха непостоянный показатель преломления (приблизительно 1,0003). В норме воздух в стекловидной камере со временем замещается водянистой влагой, продуцируемой в цилиарном теле [165].

Гексафторид серы (SF_6), перфторэтан (C_2F_6) и перфторуглерод (C_3F_8) — наиболее часто используемые газы без запаха и цвета, инертные, нетоксичные и способные расширяться. Эффективности тампонады при их использовании способствуют высокое поверхностное натяжение и более низкая плотность этих соединений, чем у воды [41, 44, 82, 90, 154].

SF_6расширяется после введения примерно в 2 раза в течение первых 24-48 ч и оказывает тампонирующее действие в течение 1-2 недель; C_3F_8 расширяется приблизительно в 4 раза в течение первых 72-96 ч и не растворяется в течение 6-8 недель. Эти газы применяются в фиксированных концентрациях ($SF_6$20% и C_3F_8 12-14%), в которых они не подвержены расширению, чтобы избежать ошибок при предоперационном разведении [43].

В настоящее время SF_6 и C_3F_8 являются стандартными газами для пневматической ретинопексии и других операций, так как более устойчивы

по сравнению с воздухом [90, 155, 165]. Газовый пузырь обладает выталкивающей силой, которая наиболее плотно удерживает сетчатку рядом с пигментным эпителием в верхней части пузыря, как и при воздушной тампонаде. Тампонирующее действие газов определяется размерами и расположением пузыря, которое, в свою очередь, зависит от положения головы пациента [21, 199].

Преимущество газовой тампонады перед другими тампонирующими веществами заключается в том, что она со временем абсорбируется, необходимость её удаления отсутствует. В то же время недостатком газовой тампонады является способность к послеоперационному расширению (из-за нагревания и абсорбции азота из крови), вследствие чего может развиться декомпенсация внутриглазного давления [200]. Однако после назначения гипотензивных средств внутриглазное давление компенсируется. Также послеоперационным осложнением является катаракта, которая требует оперативного лечения [4, 48].

Совершенствование и микроинвазивность эндовитреальной хирургии способствовали выбору витрэктомии в качестве первого этапа лечения свежей РОС с использованием тампонады газом или силиконовым маслом, преимуществом последнего является стабильность тампонады и отсутствие расширения, тогда как недостатком - необходимость его хирургического удаления [20, 45, 115, 131]. Дополнительно масло вызывает изменение рефракции примерно на +6 D, и зрение пациента становится размытым. При использовании этого подхода к витрэктомии вероятность прикрепления отслоившейся сетчатки составляет до 85-90% [46, 86, 114, 118, 119, 145, 177].

Наиболее частые осложнения после субтотальной витрэктомии — развитие катаракты в течение первого года после операции (77%) [119] и случайные разрывы сетчатки во время операции (до 17% пациентов) [130]. Реже возникают такие осложнения, как кровоизлияние в стекловидное тело (около 1% случаев) и воспаление вплоть до эндофтальмита, хотя последнее состояние встречается очень редко (<0,01%) [87, 121, 122].

1.3.2 Перспективы совершенствования методов хирургического лечения отслойки сетчатки

Тактика хирургического лечения отслойки сетчатки в последние годы претерпела существенные изменения. В то время как раньше чаще применяли пломбирование склеры, в настоящее время чаще выполняется витрэктомия [72, 123]. Данные сравнительных исследований подтверждают, что оба типа вмешательств остаются эффективными, каждое имеет свои четкие показания. Эти операции могут комбинироваться и проводиться одновременно или последовательно [67, 68, 72, 78, 117, 119, 203]. Помимо персонального опыта хирурга по выполнению этих вмешательств, на выбор типа операции оказывают влияние и индивидуальные характеристики пациента, выявленные в ходе диагностики [123].

Пломбирование предпочитают в следующих случаях:

- глаз с естественным хрусталиком, перед этим операции не выполнялись [89, 117, 114, 125, 136, 203, 207];
- контур отверстия определяется четко, оно не слишком большое [97];
- отсутствиеилислабаяПВР [97, 117, 121];
- хорошая визуализация и доступ к месту разрыва.

Вышеприведенные особенности наблюдаются примерно у половины пациентов с отслойкой сетчатки [96]. В то же время у 25 % больных в момент осмотра имеются те или иные осложняющие факторы, способствующие тому, что им предпочтительнее выполнять витрэктомию, а не пломбирование (большой разрыв, разрыв с выраженной локальной тракцией, неудобная для подшивания пломбы зона разрыва).

В последние годы благодаря результатам проспективного рандомизированного европейского исследования SPR специалисты получили надежные ориентиры для решения вопроса о выборе метода

лечения пациентов после операций по поводу катаракты. Показано, что у большинства больных с отслойкой сетчатки после установки искусственного хрусталика («псевдофакичная» отслойка) витрэктомия позволяет добиться лучших результатов, чем пломбирование склеры или циркляж [31, 116, 119, 179]. В то же время у пациентов с естественным хрусталиком пломбирование склеры показало более убедительные результаты в отношении снижения частоты выполнения повторных вмешательств. Таким образом, наличие хрусталика оказывает влияние на выбор оперативного лечения.

Прогресс витреоретинальной хирургии в течение последних лет характеризуется совершенствованием оборудования, применяемых инструментов 25, 27 G и заместителей стекловидного тела [2, 15, 81, 99, 180, 195]. Появление в арсенале хирурга микроскопов с широкоугольной безволоконной оптической системой, позволило выполнять бимануальную витрэктомию, не используя дополнительного освещения. Это в свою очередь привело к разработке новых хирургических техник в лечении РОС, одной из которых является однопортовая миниинвазивная 25G витрэктомия. Данный метод хирургического лечения подразумевает использование одного порта, который устанавливается с удобной для подхода к разрыву стороны, и проведение локальной витрэктомии, целью которой является удаление тракций, непосредственно вызывающих разрыв. Применение этой техники позволило уменьшить объем и время эндовитреального вмешательства и добиться стойкого анатомического прилегания сетчатки [61, 62].

Описан отечественный опыт использования метода бесшовной витреоретинальной хирургии с помощью инструментов 23G [2, 37, 49, 50].

Благодаря прогрессу в производстве хирургических инструментов, в настоящий момент при проведении витрэктомии предпочтение отдается инструментам с калибром менее 20, использование которых способствует более быстрому восстановлению пациентов после операции [97, 105, 190].

Issa S. et al. (2011) сравнивали в своем исследовании результаты трансконъюнктивальной витрэктомии при РОС с применением инструментов

20 и 23 калибра. По данным авторов, у пациентов, оперированных с использованием инструментов 20 калибра, периферические разрывы сетчатки при склеротомии выявлялись значительно чаще (в 16% случаев), чем у оперированных с применением 23 калибра (5% случаев) [128].

Показано, что на функциональный результат хирургического лечения РОС влияют как выбор тампонирующего агента, так и техника витрэктомии. Внедрение в хирургию осветителей, фиксирующихся в склере, фактически ознаменовало начало нового этапа хирургического лечения рассматриваемой патологии - использования бимануальной витрэктомии [93]. При этом у хирурга появилась возможность осуществления манипуляций одновременно двумя инструментами (витреотомом и пинцетом, пинцетом и ножницами, склерокомпрессия с лазеркоагуляцией сетчатки), исчезла необходимость в ассистенте. Более стабильным стал уровень ВГД при введении тампонирующих веществ, поскольку хирург может аспирировать выдавливающуюся жидкость свободной рукой. Применение бимануальной хирургии позволило уменьшить время выполнения витрэктомии и может стать одним из важнейших факторов, влияющим на уровень остроты зрения после операции.

В качестве одного из наиболее современных методов рассматривают витрэктомию с применениеминструментов диаметром 25 G. Особенностями этой техники витрэктомии является использование портов (мандренов), имплантирующихся без предварительных разрезов конъюнктивы и склеры, с помощью троакаров диаметром 25 G.

Перед имплантацией конъюнктиву сдвигают. Иглу на толщину проводят параллельно склере, поворачивают на 90^0. Прокол выполняют перпендикулярно склере. Такое положение обеспечивает туннельный самогерметизирующийся прокол, при этом порт находится в наклонном положении, обеспечивая полное заполнение витреальной полости ПФОС.

Поскольку ирригационную систему не подшивают, а просто фиксируют в порте, появляется возможность свободно переставлять подачу

из одного порта в другой во время операции, изменяя положение инструментов, что представляет собой преимущество данного вида вмешательства, обеспечивающее подход к различным зонам глазного дна [9].

Широкомасштабное исследование SPR («ScleralBucklingversusPrimaryVitrectomyinRhegmatogenousRetinalDetachment Study»), выполненное на базе 25 крупных европейских офтальмологических клиник, показало высокую эффективность технологии «первичной витрэктомии» в лечении РОС и раскрыло новые перспективные возможности применения такого подхода [116, 117].

Безусловно, в качестве серьезного критерия эффективности эндовитреального подхода в лечении РОС можно рассматривать положительные анатомические исходы хирургического вмешательства. Анализ имеющихся публикаций свидетельствует, что первичный анатомический успех при использовании эндовитреального подхода в лечении РОС составляет 64 - 100 % случаев. В среднем анатомическая эффективность применения этих методов при РОС составляет 85% [102, 177, 198, 210].

Анализ функциональных результатов применения эндовитреальных методов в лечении РОС показывает, что частота послеоперационной остроты зрения 0,4 и выше составляет 69 до 90% [75, 81]

1.4 Особенности послеоперационного периода и частота отдаленных осложнений после эндовитреального вмешательства и пломбирования. Роль оптической когерентной томографии в оценке витреоретинальных взаимоотношений при регматогенной отслойке сетчатки

Одним из важных периодов после операции по поводу РОС являются первые шесть недель, когда отмечается развитие большинства осложнений, одним из которых является пролиферативная витреоретинопатия (ПВР). При ПВР на сетчатке, под ней и внутри нее образуются фиброзные мембраны, что приводит к уплотнению и механическому укорочению сетчатки. ПВР обнаруживается примерно в 15% случаев (от 7 до 55%) независимо от типа операции; чаще страдают молодые пациенты и пациенты с более поздними стадиями заболевания [119, 197].

При развитии реакции по типу ПВР стандартные симптомы вертикальной тракции стекловидного тела на сетчатку («вспышки света и дымовые сигналы») отсутствуют. Однако если в результате ПВР отслаивается сетчатка в центральной ямке, пациент вновь описывает появление тени и снижение зрения.

В послеоперационном периоде активность пациентов нередко ограничена из-за местных симптомов (отек, гиперемия, боль), снижения остроты зрения после тампонады и необходимости использования глазных капель. Временное (тампонада) или постоянное (повреждение макулы или зрительного нерва) снижение пространственного зрения отмечается у пациентов в течение нескольких недель после операции, что актуально особенно для лиц, деятельность которых требует напряжения зрения [18, 110, 187, 208].

Для восстановления зрительной системы после хирургического лечения отслойки сетчатки присущи определенные закономерности. Так,

отслойка сетчатки сопровождается нарушениями кровотока. Наложение пломбы приводит к дальнейшему снижению объемной скорости кровотока и развитию искусственной ишемии сетчатки, что приводит к ее отеку [1, 211]. В процессе реабилитации восстанавливается нормальная топография центральных отделов глазного дна за счет резорбции остаточной субретинальной жидкости, происходит улучшение кровотока, что, в конечном счете, приводит к улучшению зрительных функций.

Восстановление фоторецепторов происходит в разные сроки, при этом общее восстановление функции и электрической активности сетчатки начинается сразу после успешного хирургического вмешательства.

В литературе накоплены сведения о причинах неудач применения методов хирургического лечения у пациентов с РОС, показано, что чаще всего причиной неэффективности лечения является послеоперационная пролиферативная витреоретинопатия (ПВР) [4, 191]. Наиболее серьезным осложнением после операции является рецидив отслойки сетчатки, связанный с прогрессирующей ПВР. Рецидивы отслойки сетчатки развиваются в сроки от 1 до 1,5 месяца после операции и характеризуются формированием новых клапанных разрывов и разблокированием старых на фоне нарастающей пролиферативной витреоретинопатией [15]. Частота рецидивов составляет до 19%, при этом отмечается развитие повторной отслойки сетчатки в 6-10% случаев [5, 58, 75, 137].

В целом процесс восстановления после хирургического лечения РОС структурно-функциональных взаимоотношений в заднем отрезке глаза весьма сложен, характеристики его течения определяются целым рядом факторов и требуют дальнейшего изучения. По мнению большинства исследователей, диагностика РОС с использованием лишь стандартных методов обследования нередко не позволяет получить полную картину патологии [5, 63, 168, 188]. Недостаточность ряда важных клинических данных может способствовать выбору неадекватной тактики и объема хирургического вмешательства, следовательно, его неэффективности [8].

Увеличению объема хирургического лечения может способствовать в частности наличие дополнительных разрывов сетчатки. Важнейшей характеристикой РОС является степень укорочения сетчатки на фоне пролиферативного процесса. Без оценки этих клинических данных может быть принято ошибочное решение о том, что успешное расправление и достаточное прилегание сетчатки может быть достигнуто только с помощью первого, экстрасклерального, этапа вмешательства. В дальнейшем в таких случаях может потребоваться осуществление дополнительного этапа с применением техники витрэктомии [133].

К рецидиву отслойки и необходимости выполнения повторной операции могут приводить и такие явления в послеоперационном периоде, как фиксация волокон СТ к краям разрыва, фиксация волокон СТ к отслоенной сетчатки, при условии прогрессирования пролиферативного процесса, способствующего сокращению измененных волокон СТ.

Для визуализации подобного рода патологических изменений используются современные методы диагностики. Все большее значение, по мнению ряда авторов, получает применение метода оптической когерентной томографии (ОКТ) при ведении рассматриваемой категории больных, важнейшим преимуществом которого является высокая разрешающая способность [73, 172, 182]. Метод находит свое применение в тех клинических ситуациях, когда необходимо оценить тонкие изменения в состоянии макулярной области. Одним из недостатков этой технологии является сложность выявления вышеуказанных состояний в условиях снижения прозрачности оптических сред глаза [111, 170]. Кроме того, ОКТ позволяет получить данные только о локальных изменениях в области витреоретинального интерфейса и не предоставляет возможности оценить таковые на всем протяжении отслоенной сетчатки в совокупности и одномоментно [66, 108, 130, 188]. Результаты исследований последних лет, в которых рассмотрены перспективы развития и применения ОКТ, свидетельствуют о том, что эффективным является комплексное

использование этого метода с другими современными технологиями диагностики [111, 147, 170]. Так, применение ОКТ (SD-OCT) позволяет визуализировать фовеальные изображения практически с гистологическим уровнем разрешения [141, 167].

Исследованиями ряда авторов показана возможность использования показателей ОКТ для прогнозирования исходов хирургического лечения у пациентов с РОС по показателям функции зрения [140, 168, 211].

В работе Зайка В.А., Якимов А.П. (2012) предпринята попытка изучения структурно-функционального состояния зрительной системы у больных после хирургического лечения отслойки сетчатки. С целью выявления причин функциональной несостоятельности сетчатки после операции авторы обследовали 23 пациентов с субтотальной и тотальной отслойкой сетчатки с вовлечением макулы. Исследователи описали взаимосвязь между динамикой восстановления зрительных функций и изменениями центральных отделов глазного дна. Было показано, что, по данным ОКТ, до хирургического вмешательства отмечалось высокое отстояние, деформация и отек ткани сетчатки во всех отделах. Через 1 месяц после операции ОКТ-сканирование свидетельствовало о достоверном утолщении сетчатки в области фовеа по сравнению с ранним послеоперационным периодом. При оценке толщины сетчатки в парафовеолярной, а также в перипапиллярной зонах значимых различий в течение всего послеоперационного периода выявлено не было, однако на протяжении всего срока наблюдения сетчатка в этих областях оставалась несколько утолщенной [19].

В работе DooleyI. etal. (2014) авторы оценивали с помощью ОКТ состояние наружного ядерного слоя (ONL) сетчатки, который составляют преимущественно тела фоторецепторов. Было показано, что снижение послеоперационной толщины ядерного слоя у пациентов с РОС ассоциировано с худшим исходом в отношении зрительной функции. Авторами был оценен спектральный скан ОКТ до и спустя 6 недель после

лечения РОС у 27 пациентов. Лечение включало использование комбинированной 20G витрэктомии (PPV). Было установлено, что до операции среднее значение ONL составило 94,1±31,1 мкм и было ниже по сравнению с соответствующим показателем в непораженных глазах (119,5± 26,8 мкм). В послеоперационном периоде отмечалось увеличение показателя толщины слоя ONL до 103,3±32,8 мкм [92].

TerauchiG. etal. (2015) выполнили с помощью ОКТ оценку восстановления функции сетчатки, ее внутреннего (IS) и наружного (OS) слоев после восстановления сетчатки при РОС. Было обследовано 49 глаз у 49 пациентов (средний возраст 57,4±10,3 лет). ОКТ была использована для получения изображений фовеальной области, значения показателей IS и OS. Толщину авторы измеряли до, через 1, 3, 6 и 12 месяцев после операции. В качестве контроля были использованы показатели здоровых глаз.

По данным авторов, толщина внутреннего слоя составила 20,4±5,0 мкм, при этом значение OS составило 34,4±9,7 мкм через 1 месяц после операции, эти показатели были значительно меньше соответствующих контрольных значений – соответственно 28,9±2,9 и 55,4±5,2 мкм. В дальнейшем было показано постепенное увеличение толщины слоев, через 12 месяцев после операции их значения не отличались от соответствующих показателей в здоровых глазах (IS - 28,4±4,4 мкм, OS - 50,7±6,6 мкм). Исследователи указывают на то, что значения этих показателей через 1 месяц были значительно выше у тех пациентов, у которых впоследствии к 6 месяцам отмечалось восстановления ОЗ до 1,0 по сравнению с теми глазами, где ОЗ была меньше 1,0 в этот срок. Таким образом авторы делают вывод о том, что значения показателей толщины слоев фоторецепторов в послеоперационном периоде после хирургического лечения РОС могут быть использованы для количественной характеристики процесса реабилитации данной категории пациентов [206].

Вработе Nakanishi H. et al. (2009) с помощью ОКТ было показано, что предоперационное снижение показателей толщины внутреннего и

наружного фовеальных слоев при макулярной отслойке значительно коррелирует с состоянием сетчатки после операции. Складчатость сетчатки может указывать на наличие серьезных повреждений фоторецепторов в момент отрыва. В таких случаях послеоперационном периоде отмечается плохо определяемая линия вместо четкой демаркации линии соприкосновения наружного и внутреннего слоев [168].

ChoM. etal. (2012) считают, что состояние такой демаркационной линии является лучшим признаком послеоперационного результата после хирургического лечения РОС [83].

В ряде недавних исследований было показано, что видимые повреждения на границе внутреннего и наружного слоев, по данным послеоперационной ОКТ, могут объяснять неадекватное послеоперационное восстановление зрения [66, 141, 147].

Таким образом, в настоящее время не вызывает сомнений патогенетическая направленность и эффективность применения методов витреоретинальной хирургии в лечении отслойки сетчатки. Эндовитреальные вмешательства являются высокоэффективными, достаточно безопасными, хорошо предсказуемыми и визуально контролируемыми методами хирургического лечения РОС, позволяющими повысить анатомическую и функциональную эффективность лечения данного контингента пациентов.

Однако, несмотря на внедрение в клиническую офтальмологическую практику все более совершенных инструментов и хирургических пособий, методы лечения РОС нередко отличаются излишним радикализмом и сопровождается рядом осложнений, развитие которых увеличивает длительность вмешательства и требует использования дополнительных мероприятий, которые не всегда достаточно безопасны в отношении интраокулярных структур, измененных вследствие основного заболевания.

Осложнения послеоперационного периода нередко являются причиной повторных вмешательств, также влияющих на изменения органа зрения, функциональные исходы первичного вмешательства и общее состояние пациентов. В связи с этим необходимо дальнейшее развитие техники минимально инвазивной витреоретинальной хирургии для достижения лучших результатов хирургического лечения регматогенной отслойки сетчатки. Следует отметить, что в доступной литературе отсутствуют данные сравнительной оценки эффективности и безопасности различных подходов к хирургическому лечению РОС, в частности, применения стандартной трехпортовой витрэктомии, радиального пломбирования и однопортовой витрэктомии. Проведение подобного рода исследований расширит показания к применению минимально инвазивных техник витрэктомии, будет способствовать уменьшению частоты осложнений, исключению повторных вмешательств и сделает эти операции более доступными.

ГЛАВА 2. МАТЕРИАЛЫ И МЕТОДЫ ИССЛЕДОВАНИЯ

2.1. Общая характеристика клинического материала

Выполнен анализ результатов обследования и хирургического лечения 188 больных (188 глаз) со свежей (до 1 месяца) регматогенной отслойкой сетчатки. Пациенты проходили стационарное лечение в отделении витреоретинальной хирургии ФГАУ «МНТК «Микрохирургия глаза» им. акад. С.Н. Федорова МЗ РФ» в 2012 - 2015 гг.

При лечении использовали три варианта хирургического лечения свежей отслойки, в соответствии с которыми пациенты были разделены на три группы:

Первая группа (группа сравнения 1) (РП) - 68 пациентов (68 глаз), прооперированных методом радиального локального пломбирования с тампонадой 20% воздушно - газовой смесью

Вторая группа (группа сравнения 2)(ТПВ)- 63 пациента (63 глаза), у которых выполнялась микроинвазивная трехпортовая 25G витрэктомия с тампонадой 20% воздушно – газовой смесью.

Третья группа (основная) группа (ОПВ) – 57 пациентов (57 глаз), у которых применяли новую технику микроинвазивной однопортовой 25G витрэктомии с тампонадой 20% воздушно - газовой смесью при хирургическом лечении отслойки сетчатки.

Для выработки рациональной тактики хирургического лечения данной патологии была выполнена сравнительная оценка показателей, характеризующих интра - и послеоперационный период, проанализированы клинико-функциональные результаты, особенности отдаленного периода.

2.2 Методы исследования

В связи с тем, что хирургическое лечение пациентов со свежей регматогенной отслойкой сетчатки требует всестороннего обследования для выявления и оценки соматической патологии, предоперационное обследование включало: клинический и биохимический анализы крови, в том числе определение концентрации глюкозы в крови, оценку параметров гемостаза, анализ крови на ВИЧ-инфекцию, на реакцию Вассермана, определение в крови антигенов к гепатитам В и С. Выполняли клинический анализ мочи с оценкой уровня глюкозы.

Инструментальное обследование включало выполнения электрокардиографии и рентгенографии органов грудной клетки. Проводили консультации ряда специалистов: терапевта, оториноларинголога, стоматолога, при необходимости – эндокринолога.

Общее обследование пациентов было необходимо в первую очередь для выявления очагов инфекции, при выявлении эти очаги должны быть санированы до выполнения офтальмохирургического вмешательства.

Всем больным было выполнено комплексное офтальмологическое обследование, включавшее визометрию, кераторефрактометрию, периметрию, тонометрию, биомикроскопию, офтальмоскопию, ультразвуковое исследование (А - и В - сканирование). Также использовали дополнительные электрофизиологические методы исследования: оценку порогов электрической чувствительности сетчатки и электрической лабильности зрительного нерва. Выполняли оптическую когерентную томографию макулярной области, фоторегистрацию состояния глазного дна.

Исследование проводили в динамике – фиксировали показали до выполнения хирургического вмешательства, после операции в период

пребывания в стационаре и впоследствии спустя 1, 3, 6 и 12 месяцев. Наблюдение за больными проводили в течение 6 - 24 месяцев.

Остроту зрения без коррекции и с максимальной коррекцией оценивали с помощью пробных сферических и цилиндрических линз на фороптере компании «TOPCON» (Япония). При необходимости (в частности при широком зрачке) максимальную коррекцию сочетали с использованием диафрагмы диаметром 3,0 мм для оценки максимально возможной остроты зрения вдаль.

Рефракто- и кератометрию проводили с использованием автоматизированных автокераторефрактометров компаний «NIDEK», «TOPCON» и «HUMPHRY» (Япония).

Тонометрию осуществляли с помощью пневмотонометра «REICHENTAT 555» (США) и апланационного тонометра Маклакова весом 10 г по общепринятому методу.

Периметрию выполняли в темном помещениина проекционном периметре ПРП-60 через каждые 30^0, используя объекты белого цвета различной яркости и величины. Обследование выполнялось после темновой адаптации пациента в течение 30-40 минут.

Биомикроскопию проводили с использованием щелевой лампы «OPTON» (Германия), в ходе ее выполнения обращали внимание на прозрачность оптических сред, степень и локализацию помутнения хрусталика.

Офтальмоскопию за щелевой лампой проводили при помощи бесконтактных диагностических линз «OCULAR OSHER MAXFIELD® 78D»(США). Фоторегистрацию состояния глазного дна пациентоввыполняли на микропериметре «MP-1» «Nidek technologies» (Италия).

Ультразвуковое В-сканирование осуществлялис использованием ультразвукового прибора «SONOMED» (США) с резонансной частотой 10 МГц. Применяли транспальпебральный метод, позволяющий оценить состояние стекловидного тела, наличие тракций со стороны стекловидного

тела, распространенность и высоту отслойки сетчатки, что важно при выборе тактики хирургического лечения.

Исследование порогов электрической чувствительности и электрической лабильности осуществляли с помощью прибора «ФОСФЕН-ТЕСТЕР» производства ЭТП МНТК «Микрохирургия глаза». Сохранность функции внутренних слоев сетчатки оценивали по порогу возникновения электрофосфена с использованием генератора прямоугольных электрических импульсов. О состоянии зрительного нерва судили по уровню критической частоты слияний, мельканию фосфена, вызванного частотным раздражением электрического тока интенсивностью, в 3 раза превышающей пороговый уровень. В качестве нормы порога электрической чувствительности принимали величину 40-60 мкА. Увеличение порога до значений 64-78 мкА расценивали как незначительные изменения, более 79 мкА – в качестве умеренных, значительных и грубых изменений.

Величину 40-55 Гц рассматривали в качестве нормы электрической лабильности, при этом уменьшение значения этого показателя до 37-39 Гц квалифицировали как незначительное снижение, при снижении до более низких уровней оценивали как умеренное и значительное снижение.

Спектральная оптическая когерентная томография была выполнена на приборе «Cirrus HD-OCT» (Carl Zeiss Meditec, США) по стандартной программе «MacularCube 512 x 128». Анализ полученных сканов проводили по стандартному протоколу «MacularThicknessAnalysis». Использование данного метода позволяет получить отображение структуры биологических тканей на поперечном срезе с высоким уровнем разрешения (10 мкм) и обеспечивает получение прижизненных морфологических характеристик. Результаты ОКТ дают возможность оценить состояние центральной зоны сетчатки и осуществить послойную визуализацию изменений в сетчатке, а также исследовать витреоретинальные взаимоотношения задней гиалоидной мембраны с сетчаткой. ОКТ позволяет оценить выраженность отека сетчатки в центральной зоне, ее результаты повышают возможность диагностики

отслойки нейроэпителия сетчатки. При обработке данных ОКТ особое внимание обращали на прилегание нейроэпителия (НЭ), его высоту, структуру сочленения наружных и внутренних сегментов фоторецепторов.

Оценку болезненности производили по 10-балльной визуально-аналоговой шкале [126]. Пациента просили отметить, как он оценивает силу болезненных ощущений в области глаза отметкой вертикальной чертой на линии:

0_____1_____2_____3_____4_____5_____6_____7____8_____9_____10

боли нет невыносимая боль

В отдаленный срок был проведен опрос больных для выявления уровня субъективной оценки пациентами результатов лечения. Пациентов просили указать, как они оценивают результат лечения по градациям «отлично», «хорошо», «удовлетворительно» и «неудовлетворительно».

2.3 Клиническая характеристика больных

Возраст пациентов группы 1 (РП) варьировал от 22 до 69 лет, среди пациентов было 45 (66,2%) женщин, 23 (33,8%) мужчины (таблица 1), во вторую группу (ТПВ) вошли пациенты в возрасте от 25 до 67 лет, среди пациентов было 46 (73,%) женщин и 17 (27%) мужчин.

Таблица 1 - Распределение пациентов по полу (n=188)

Пол	Группа 1 (РП) (n=68)		Группа 2 (ТПВ) (n=63)		Группа 3 (ОПВ) (n=57)		Всего (n=188)	
	абс.	%	абс.	%	Абс.	%	Абс.	%
Мужчины	23	33,8	17	27,0	15	26,3	55	29,3
Женщины	45	66,2	46	73,0	42	73,7	133	70,7

Возраст пациентов основной группы (ОПВ) варьировал от 24 до 73 лет (таблица 2), среди них было 42 (73,7%) женщины и 15 (26,3%) мужчин (таблица 1).

Таблица 2 - Распределение пациентов по возрасту (n=188)

Возраст, лет	Группа 1 (РП) (n=68)		Группа 2 (ТПВ) (n=63)		Группа 3 (ОПВ) (n=57)		Всего (n=188)	
	абс.	%	абс.	%	Абс.	%	Абс.	%
20-30	6	8,8	3	4,8	4	7,0	13	6,9
31-40	3	4,4	4	6,4	5	8,8	12	6,4
41-50	19	27,9	16	25,4	14	24,6	49	26,1
51-60	13	19,1	14	22,2	12	21,1	39	20,7
> 60	27	39,8	26	41,2	22	38,5	75	39,9

Сопутствующая офтальмологическая патология была представлена миопией слабой, средней и высокой степени, гиперметропией слабой степени, периферической хориоретинальной дистрофией.

Оценка остроты зрения показала, что у пациентов всех групп ее значение без коррекции составляло в группе РП – от 0,165 до 0,190, у пациентов группы ТПВ от 0,155 до 0,208, в основной группе (ОПВ) от 0,147 до 0,215.

Уровень внутриглазного давления до операции колебался от 9,8 до 21,3 мм рт. ст., при этом у пациентов в группах 1 (РП) и 2 (ТПВ),

соответственно от 9,8 до 21,3 и от 10,2 до 17,6 мм рт. ст., а у пациентов группы 3 (ОПВ) значение ВГД составило от 10,1 до 18,5 мм рт. ст.

Для оценки передне-задней оси глаза выполняли ультразвуковую биометрию (А - метод). Было установлено, что у пациентов группы 1 (РП) длина глаза варьировала от 23,87 до 27,97 мм, а в группе 2 (ТПВ) - от 23,87 до 30,24 мм. Длина глаза у больных основной группы (ОПВ) варьировала от 23,23 до 28,79 мм. У абсолютного большинства пациентов, составившего 165 человек (87,8%) была выявлена миопия различной степени.

При биомикроскопии переднего отрезка глазного яблока грубой патологии не выявлено ни в одном случае.

Офтальмоскопия была возможна, так как у обследуемых пациентов не наблюдалось выраженной катаракты, наличия гемофтальма, фиброзных мембран. Благодаря проведению перед операцией ультразвукового исследования (В-сканирование), диагностировать отслойку сетчатки у пациентов трех групп удалось в 100 % случаев. Распределение больных по распространенности отслойки сетчатки представлено в таблице 3.

По этиологии все отслойки были регматогенными. Во всех случаях имелись один или два разрыва сетчатки. У больных преобладали клапанные разрывы сетчатки, которые локализовались в верхних квадрантах глазного дна, в основном на крайней периферии.

Таблица 3 - Распространенность отслойки сетчатки у пациентов разных групп

Распространенность	Группа 1 (РП) (n=68)		Группа 2 (ТПВ) (n=63)		Группа 3 (ОПВ) (n=57)		Всего (n=188)	
	абс.	%	абс.	%	Абс.	%	Абс.	%
1 квадрант	32	47,0	30	47,6	28	49,1	90	47,9
2 квадрант	25	36,8	19	30,2	17	29,8	61	32,5
3 квадрант	11	16,2	13	20,6	12	21,1	36	19,1
тотальная	-	-	1	1,6	-	-	1	0,5

Локализация разрывов была следующей.

В группе сравнения 1 (РП): верхний сегмент в проекции косой глазодвигательной мышцы (12 часов) – 8 глаз (26,3 %), верхненаружный сегмент – 42 глаза (29,8 %), верхневнутренний сегмент – 23 глаза (8,8 %). В 59 глазах (86,8 %) были отмечены клапанные разрывы, в 9 глазах (13,2 %) – разрывы в виде круглого дефекта без крышечки.

В группе сравнения 2 (ТПВ): верхненаружный сегмент – 57 глаз (90,5 %), верхневнутренний сегмент – 6 глаз (9,5 %). В 61 глазу (96,8 %) отмечены клапанные разрывы, в 2 глазах (3,2 %) – разрывы в виде круглого дефекта без крышечки.

В **основной группе (ОПВ):** верхний сегмент в проекции косой и прямой глазодвигательных мышц (12 часов) - 17 глаз (29,82 %), верхненаружный сегмент – 24 глаза (42,1 %), верхневнутренний сегмент – 14 глаз (24,6 %), наружный сегмент в проекции латеральной прямой мышцы (3 часа) – 2 глаза (3,5 %). В 51 глазу (89,5%) были выявлены клапанные разрывы, в 6 глазах (10,5 %) – отмечены разрывы в виде круглого дефекта без крышечки.

При непрямой офтальмоскопии на щелевой лампе с помощью бесконтактной линзы у всех больных до операции была диагностирована ПВР, у большинства – периферическая хориоретинальная дистрофия (ПХРД). Согласно общепринятой классификации, глаза пациентов были разделены, учитывая стадии ПВР, распределение представлено в таблице 4.

Таблица 4 - Распределение пациентов по стадиям ПВР

Стадии ПВР	Группа 1 (РП) (n=68)		Группа 2 (ТПВ) (n=63)		Группа 3 (ОПВ) (n=57)		Всего (n=188)	
	абс.	%	абс.	%	Абс.	%	Абс.	%
A	32	47,1	31	49,2	28	49,1	91	48,4
B	30	44,1	27	42,9	25	43,9	82	43,6
C1	6	8,8	5	7,9	4	7,0	15	8,0

Ультразвуковое В-сканирование позволило оценить состояние стекловидного тела, высоту и распространенность отслойки сетчатки, наличие субретинального содержимого, локализацию и распространенность тракций. Деструкция стекловидного тела наблюдалась во всех глазах.

По данным ультразвукового В-сканирования, высота отслойки сетчатки варьировала от 1,26 до 9,63 мм, при этом в группе сравнения 1 (РП) значение данного показателя составило от 1,78 до 9,84 мм, в группе сравнения 2 (ТПВ) - от 1,83 до 10,25 мм. В основной группе у 47 пациентов (47 глаз - 82,5 %) в зоне разрыва по данным ультразвукового исследования была выраженная локальная тракция со стороны стекловидного тела (рисунок 1).

Отслойка сетчатки в наружном сегменте с локальной тракцией. Рисунок 1 - Ультразвуковое В - сканирование глаза пациента

Порог электрической чувствительности в группе сравнения 1 (РП) составил – от 83,6 до 135,7 мкА, в группе сравнения 2 (ТПВ) – от 88,3 до 116,4 мкА, а у пациентов основной группы – от 79,1 до 128,7 мкА. Электрическая лабильность была умеренно или значительно снижена на всех глазах.

Группы обследуемых пациентов были также разделены на подгруппы по такому признаку, как наличие захвата макулы при регматогенной отслойке сетчатки, распределение представлено в таблице 5.

Таблица 5 - Распределение пациентов по захвату макулы при РОС

Наличие захвата макулы	Группа 1 (РП) (n=68)		Группа 2 (ТПВ) (n=63)		Группа 3 (ОПВ) (n=57)		Всего (n=188)	
	абс.	%	абс.	%	Абс.	%	Абс.	%
Есть	23	33,8	19	30,2	21	36,8	63	33,5
Нет	45	66,2	44	69,8	36	63,2	125	66,5

Таким образом, в целом предоперационное обследование больных показало, что по клиническим характеристикам группы пациентов были сопоставимы.

2.4 Методы лечения больных с регматогенной отслойкой сетчатки

2.4.1 Предоперационная подготовка пациентов

После проведения обследования при отсутствии соматических противопоказаний к выполнению хирургического вмешательства больных госпитализировали за сутки до операции.

Необходимым условием успешного вмешательства является достижение достаточной величины мидриаза (не менее 5-6 мм), что способствует хорошей видимости и осуществлению эффективного контроля при внутриглазных манипуляциях во время выполнения всех этапов операции. Для этого использовали двукратные инстилляции в конъюнктивальную полость комплекса препаратов цикломед 1%, М-холиноблокатора («PromedPvt. Ltd., Индия) и ирифрин 2, 5%,

адреномиметика («Promed exports Pvt. Ltd.», Индия) либо комбинированного лекарственного средства мидримакс («PromedexportsPvt. Ltd.», Индия).

Операции проводили с использованием местной инфильтрационной проводниковой анестезии с центральным потенциированием. За 40 минут до вмешательства проводили стандартную премедикацию: парентерально вводили кетарол 0,4 мг/кг («Dr. Reddy'sLaboratories Ltd.», Индия) с целью предотвращения чрезмерной активации ноцицептивных рецепторов, реланиум 0,15-0,2 мг/кг (Польша) для обеспечения анксиолитического эффекта и седации с сохранением сознания и релаксации, а также промедола 0,2 мг/кг («Московский эндокринный завод», Россия) для снижения возбудимости болевых центров и снотворного эффекта.

Местная анестезия включала ретробульбарное введение 2,5 мл смеси из наропина 0,2 мг/кг («AstraZeneca», Швеция) и лидокаина 0,7 мг/кг («Армавирская биологическая фабрика», Россия). Акинезия достигалась использованием 8,0 мл 2% раствора лидокаина («Армавирская биологическая фабрика», Россия).

По ходу операции индивидуально подбирали дозы анальгетиков и нейролептиков.

Операционное поле обработали 0,5% антисептическим спиртовым раствором и проводили инстилляцию витабакта 0,005% («Novartis», Франция) в конъюнктивальную полость. Также пациентам выполняли эпибульбарную анестезию 0,5% раствором алкаина («AlconPharmaceuticalsLtd.», Бельгия).

Зону операционного поля накрывали офтальмологической салфеткой с карманом и липким слоем («Здравмедтех-М», Москва). На ресничный край век и брови накладывали защитное пленочное покрытие («Tegaderm», Германия); для расширения и фиксации век использовали блефаростат.

При недостаточном расширении зрачка с целью получения адекватного мидриаза во время операции при отсутствии противопоказаний со стороны соматического состояния под конъюнктиву у лимба вводили 1% раствор

мезатона («Дальхимфарм», Россия) в четырех точках – на 12, 3, 6, 9 часах, в общей сложности до 0,1 мл.

2.4.2 Оборудование, материалы и инструменты, используемые при хирургическом вмешательстве

Операции проводили под операционными микроскопом OMS-800 OFFISS (Optical Fiber Free Intravitreal Surgery System - Оптическая безволоконная витреоретинальная хирургическая система, «TOPCON», Япония) с бесконтактной насадкой на микроскоп для выполнения витрэктомии «BIOM» для получения широкоугольного стереоскопического изображения высокого разрешения (рисунок 2).

Рисунок 2 - Широкоугольная оптическая система микроскопа TOPCON

Субтотальную микроинвазивную витрэктомию выполняли на хирургическом комбайне «Associate» от фирмы «DORC» (Нидерланды) по технологиям 25G (рисунок 3).

Рисунок 3 - Хирургический комбайн Associate от DORC

При выполнении эндовитреального хирургического вмешательства использовали ирригационный раствор BSS («AlconLaboratoriesInc.», США) с целью поддержания объема витреальной полости.

ЭЛК проводили с помощью аргонового эндолазера «Purepoint» фирмы «AlconLaboratoriesInc.» (США) с длиной волны 532 нм.

Криопексию при радиальном пломбировании выполняли на аппарате «CryoStar» фирмы «DORC» (Нидерланды).

Для послеоперационной тампонады витреальной полости применяли 20% воздушно-газовую смесь с газом C3F8 (перфторпропан) производитель Alcon Laboratories (США).

Оперативное вмешательство заканчивали закладыванием в конъюнктивальную полость глазной мази «Декса-Гентамицин» (Урсафарм Арцнаймиттель ГмбХ, Германия). После удаления блефаростата на глаз накладывали защитную марлевую повязку.

Больным группы 1 (РП) выполнялось радиальное пломбирование, при этом производили разрез и отсепаровку конъюнктивы у лимба по всей окружности глаза. Выделяли прямые мышцы глаза с фиксацией на швы-держалки. Следующим этапом устанавливали криозонд на склеру в

квадранте или квадрантах планируемой операции. Разрыв локализовали при помощи вдавления склеры и перемещения зонда под контролем офтальмоскопии, которую проводили под микроскопом OMS-800 OFFISS через бесконтактную линзу 120 D. При локализации добивались того, чтобы вдавливаемый участок располагался точно над разрывом, затем проводили криопексию в зоне склеральной проекции разрыва до появления побеления сетчатки. После криопексии надавливали на склеру кончиком пинцета для локализации и под микроскопом проводили контрольную локализацию разрыва, далее зону разрыва отмечали маркером. Следующим этапом проводили шовную фиксацию пломбы к склере. Пломбу укладывали так, чтобы ее центр располагался точно над разрывом. Размер пломбы был в 1,5-2 раза больше размера разрыва. При радиальном пломбировании дренаж СРЖ не проводили (рисунок 4).

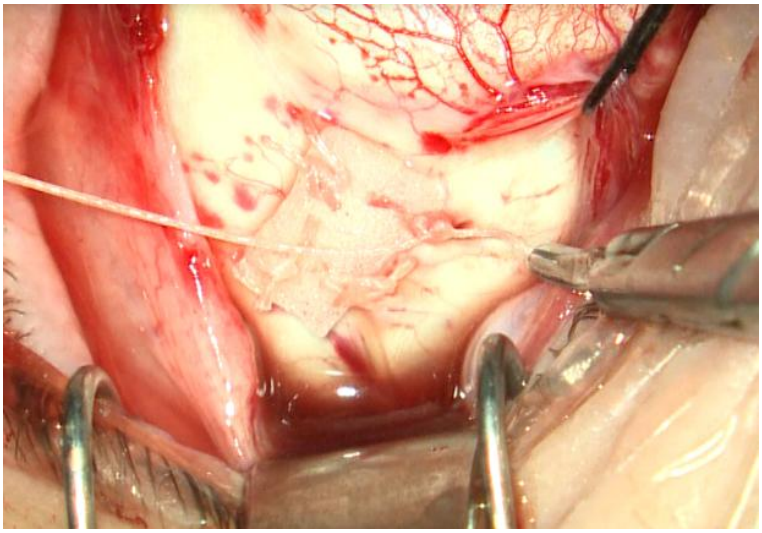

Рисунок 4 - Фиксация пломбы над зоной разрыва

После подшивания пломбы обязательно осуществляли под микроскопом через линзу контроль положения вала вдавления. Производили тампонаду витреальной полости 20% воздушно-газовой смесью. Операцию завершали наложением 3-х швов на конъюнктиву на 3-х, 7, 11 часах.

Больным группы 2 (ТП) была выполнена микроинвазивнаятрехпортовая 25G субтотальная витрэктомия. В верхне-наружном, верхне -внутреннем и нижне-наружном сегментах трансконъюнктивально устанавливали склеральные порты, отступив от лимба 3,5-4,0 мм с помощью троакаров диаметром (d) 0,5 мм 25G. Для осуществления ирригации витреальной полости в порт, находящийся в нижне-наружном сегменте, устанавливали канюлю с наружным d=0,56 мм и внутренним d=0,37 мм.

В качестве замещающей стекловидное тело жидкости использовали BSS. В порты, находящиеся в верхних квадрантах, вводили эндоосветитель и витреотом (d=0,5 мм), включали ирригацию витреальной полости. После этого устанавливали бесконтактную хирургическую офтальмоскопическую систему.

Витрэктомию выполняли на аппарате «Associate 2500» от передних слоев стекловидного тела по направлению к ДЗН. На всех ее этапах использовали частоту резов 2500/мин, при этом интенсивность вакуум-аспирации усиливалась пропорционально глубине нажатия педали. После этого в витреальную полость для расправления и фиксации центральных отделов сетчатки вводили перфторорганическое соединение (ПФОС) в объеме 1,5–2,0 мл. После этого с помощью склерокомпрессии для лучшей визуализации на периферии выполняли витрэктомию кортикальных слоев стекловидного тела, проводили активное дренирование субретинальной жидкости через зону разрыва. После проведения субтотальной витрэктомии выполнялась замена ПФОС на воздух. Следующим этапом проводили эндолазеркоагуляцию (длина волны 532 нм, мощность излучения 150-180 мВт, длительность импульса 0,1-0,2 с, диаметр пятна до 200 мкм). В конце операции добавляли 20% воздушно-газовую смесь.

При выполнении вмешательства в группе 3 (ОП) использовали технику микроинвазивной однопортовой 25G витрэктомии, которая подробно описана в главе 3.

2.5 Статистическая обработка полученных данных

Статистическую обработку данных производили с использованием при помощи пакета программ STATISTICAforWindows 8,0. Применяли методы параметрической и непараметрической статистики.

Методы описательной статистики включали в себя оценку среднего арифметического (M), ошибки среднего значения (m) - для признаков с непрерывным распределением и для частоты встречаемости признаков с дискретными значениями. Рассчитывали также медианное значение и размах квартилей (25%÷75%).

Оценку значимости различий между качественными параметрами сравниваемых групп выполняли с использованием критерия χ^2 (хи-квадрат) с учетом поправки Йетса для сравнения частот бинарного признака в двух несвязанных группах парных сравнений.

При оценке различий значений количественных показателей в разных группах был применен t-критерий Стьюдента для независимых выборок (после проверки распределения признаков на соответствие закону нормального распределения по критерию Колмогорова-Смирнова) или непараметрический U-критерий Манна-Уитни.

Критический уровень достоверности нулевой статистической гипотезы принимали равным 0,05.

ГЛАВА 3. ОПТИМИЗАЦИЯ ТЕХНОЛОГИИ ХИРУРГИЧЕСКОГО ЛЕЧЕНИЯ СВЕЖЕЙ РЕГМАТОГЕННОЙ ОТСЛОЙКИ СЕТЧАТКИ

В рамках оптимизации технологии хирургического лечения свежей (до 1 месяца) регматогенной отслойки сетчатки решались следующие задачи:

- разработка алгоритма определения тактики хирургического лечения регматогенной отслойки сетчатки;
- обоснование оптимальных характеристик выполнения однопортовой витрэктомии (объем витрэктомии, состав газовой смеси, объем ее тампонады).

3.1. Алгоритм определения тактики хирургического лечения свежей регматогенной отслойки сетчатки

Для расчета степени нарушения зрительных функций при наличии пломбы использовали следующие данные. Известно, что сила давления пломбы приводит к деформации склеры, а именно, к изгибу в меридиане установки пломбы с уменьшением радиуса кривизны в макуле и компенсаторному разгибанию в противоположном меридиане с увеличением радиуса кривизны в соответствии с геометрической теоремой Гаусса [38]. Деформация в макулярной зоне приводит к искажению ретинального изображения.

В качестве показателя искажения ретинального изображения использовали меридиональную ретинальную анизейконию [12]. Силу давления пломбы на склеру рассчитывали в соответствии с решением задачи Герца о действии штампа на упругое тело [16] с учетом диаметра разрыва сетчатки, длины глаза и толщины склеры в заднем отделе.

Момент силы давления пломбы совершает механическую работу, изменяя потенциальную энергию изгиба фиброзной оболочки, в соответствии с этим было рассчитано изменение ее кривизны в главных меридианах. Как известно, изменение размера ретинального изображения на 3-5% является предельным для возможности бинокулярного зрения [12]. Искажение ретинального изображения по меридианам на 3-5% также существенно ухудшает зрительные функции. В качестве предельного допустимого значения в соответствии с рекомендациями и данными литературы принимали уровень 3%.

Склера под давлением при изгибе находится в состоянии неустойчивого равновесия [40], поэтому пульсовые колебания артериального давления могут вызвать динамические изменения размера ретинального изображения по меридианам, что может приводить к двоению, гетерофории [107].

В соответствии с решением задачи Герца о действии штампа на упругое тело [16], диаметр площадки контакта dк равен:

$$\frac{d_{\text{к}}}{2} = 0{,}9086\sqrt[3]{\beta F\,\frac{RR_{\text{п}}}{\text{R} + \text{R}_{\text{п}}}},$$

где $\beta = \dfrac{1 - \nu_{\text{с}}^2}{\text{E}_{\text{с}}} + \dfrac{1 - \nu_{\text{п}}^2}{\text{E}_{\text{п}}}$

dк – диаметр контакта, dк = d+2,

d – диаметр разрыва сетчатки,

Ес – модуль Юнга склеры, равный 14,5 МПа,

νс – коэффициент Пуассона склеры, равный 0,47,

Еп – модуль Юнга пломбы, равный 120,0 МПа,

νп – коэффициент Пуассона пломбы, равный 0,45,

F – сила давления пломбы на склеру,

R – радиус кривизны склеры, равный половине длины глаза,

Rп – радиус кривизны пломбы.

Энергия склеры в состоянии изгиба равна [40]:

$$U = \frac{E_{\text{с}}\, h^3}{24\,(1-\nu_c^2)} \int_S \left(\Delta k_1^2 + \Delta k_2^2 + 2\nu_{\text{с}}\, \Delta k_1 \Delta k_2\right) ds \approx \frac{E_{\text{с}}\, h^3\, \Delta S}{24\,(1-\nu_c^2)} \left(\Delta k_1^2 + \Delta k_2^2 + 2\nu_{\text{с}}\, \Delta k_1 \Delta k_2\right),$$

где h – толщина склеры в заднем отделе,

интеграл вычисляется по поверхности заднего отдела склеры S, площадь которого равна

$$\Delta S = \pi\left(2R\left(R - \sqrt{R^2 - 2{,}25^2}\right) + 2{,}25^2\right),$$

$\Delta k_1 = \frac{1}{R} - \frac{1}{R+\Delta}$ - изменение кривизны в меридиане, противоположном меридиану “пломба-макула”,

Δ – увеличение радиуса кривизны склеры в заднем отделе под действием пломбы,

$\Delta k_2 = \frac{1}{R-\Delta} - \frac{1}{R}$ - изменение кривизны в меридиане “пломба-макула”,

$r = 2R\sin\left(\frac{\pi d}{2R}\right)$ - плечо действия силы F,

l – расстояние от макулы до пломбы по меридиану “пломба-макула”.

Введем обозначение x – меридиональное искажение ретинального изображения в процентах:

$$x = \frac{100\,\Delta}{R}\ .$$

В результате была получена формула расчета меридионального искажения ретинального изображения (в %) для принятия решения о применении радиального пломбирования или локальной однопортовой витрэктомии:

$$x = 0{,}9584 \frac{R^2 R_{\text{п}}}{\mathrm{R} + \mathrm{R}_{\text{п}}} \sqrt[2]{d^5} \left(\frac{E_{\text{с}}\, h^3\, \Delta S}{(1-\nu_c^2)}\right)^{-1}$$

На основании этой формулы был построен график зависимости меридионального искажения ретинального изображения (в %) от диаметра разрыва сетчатки при трех значениях длины глаза - 20,0 мм, 24,0 мм и 28,0 мм (рисунок 5). При искажении от 3,0 до 5,0 мм целесообразно выполнять локальную однопортовую витрэктомию, так как радиальное пломбирование может привести к существенному ухудшению зрительных функций.

Рисунок 5 - Зависимость степени искажения ретинального изображения (%) после пломбирования от диаметра разрыва сетчатки (мм)

На основе описанного алгоритма определения тактики хирургического лечения свежей регматогенной отслойки сетчатки нами был предложен способ определения показаний к проведению однопортовой локальной витрэктомии, заключающийся в том, что у пациентов с регматогенной отслойкой сетчатки и наличием локального тракционного синдрома перед операцией методом биометрии определяют длину глаза (мм), методом оптической когерентной томографии определяют диаметр разрыва сетчатки

(мм) [41] и вычисляют индекс необходимости проведения однопортовой локальной витрэктомии по формуле:

$$A = d^{1,933}\,(0,0118\,L + 0,2744)$$

где A - индекс необходимости проведения однопортовой локальной витрэктомии;

d – диаметр разрыва сетчатки, мм;

L – длина глаза, мм;

При превышении значения индекса A более 3 принимается решение о проведении однопортовой локальной витрэктомии.

Указанная совокупность существенных отличительных признаков является необходимой и достаточной для однозначного достижения технического результата, определения показаний к проведению однопортовой локальной витрэктомии у пациентов с регматогенной отслойкой сетчатки и наличием локального тракционного синдрома. Это позволит выполнить микроинвазивное щадящее удаление эпиретинальных структур над участком максимальной тракции с сохранением целостности нейроэпителия, что позволяет сохранить высокие зрительные функции.

Способ осуществляется следующим образом. У пациентов с регматогенной отслойкой сетчатки и наличием локального тракционного синдрома перед операцией методом биометрии определяют длину глаза (мм), методом оптической когерентной томографии определяют диаметр разрыва сетчатки (мм) и вычисляют индекс необходимости проведения однопортовой локальной витрэктомии по формуле.

Клинический пример 1

Пациент И., 63 года. Диагноз: OS Регматогенная отслойка сетчатки. Жалобы на снижение зрения левого глаза, «занавеска» с внутренней стороны глаза.

При обследовании: Vis OS =0,05. ВГД =12 мм рт. ст., передне - задняя ось 26,5 мм.

Объективно: OS – глаз спокоен, роговица прозрачная, начальные помутнения в кортикальных слоях хрусталика, радужка субатрофичная, диск зрительного нерва (ДЗН) – бледно-розовый, границы четкие, отслойка сетчатки в наружных сегментах с захватом макулы и разрывом на 1-ом часе (диаметр разрыва соответствует 2,5 диаметра ДЗН и равен 5 мм).

$$A= 5^{1,933}(0,0118x26,5+0,2744)=22,444(0,313+0,2744)=13,17$$

Индекс А равен 13,17, то есть, значительно больше 3, следовательно, в данной ситуации показано проведение однопортовой локальной витрэктомии.

Клинический пример 2

Пациент К., 43 года. Диагноз: OD Регматогенная отслойка сетчатки. Жалобы на снижение зрения правого глаза, «занавеска» с внутренней стороны глаза.

При обследовании: Vis OD =0,08. ВГД =10 мм рт. ст., передне - задняя ось 24,5 мм.

Объективно: OD – глаз спокоен, роговица прозрачная, хрусталик прозрачный, радужка структурная, ДЗН – бледно-розовый, границы четкие, отслойка сетчатки в наружных сегментах с захватом макулы и разрывом на 11 часах (диаметр разрыва соответствует одному диаметр ДЗН и равен 2 мм).

$$A=2^{1,933}(0,118x24,5+0,2744)=3,818(0,289+0,2744)=3,818 \text{ x } 0,565=2,15$$

Индекс А равен 2,15, то есть, меньше 3, следовательно, в данной ситуации показано проведение радиального локального пломбирования.

3.2. Оптимизация параметров локальной однопортовой витрэктомии

Для оптимизации параметров локальной однопортовой витрэктомии выбрали наиболее важные – объем витрэктомии, объем и концентрацию газовой тампонады.

3.2.1 Оптимизация объема локальной однопортовой витрэктомии

Объем аспирированного фрагмента стекловидного тела при однопортовой локальной витрэктомии должен быть минимален вокруг разрыва сетчатки, чтобы удалить тракции сетчатки со стороны стекловидного тела и убрать субретинальную жидкость. С другой стороны, при проведении локальной однопортовой витрэктомии требуется создать достаточный объем пространства вокруг разрыва для выполнения

манипуляций по удалению тракций, дренажа субретинальной жидкости и проведению эндолазеркоагуляции при незначительной гипотонии и склерокомпрессии в области разрыва так, чтобы совместить сетчатку и хориоидею.

Оптимизация объема однопортовой локальной витрэктомии у пациентов с регматогенной отслойкой сетчатки и наличием локального тракционного синдрома дает возможность выполнить микроинвазивное щадящее удаление локальной максимальной тракции со стороны стекловидного тела в зоне разрыва с сохранением высоких показателей зрительных функций, а также минимизировать частоту послеоперационных осложнений.

Для освобождения минимального объема стекловидного тела вокруг разрыва необходимо, начиная от порта входа наконечника витреотома, выполнить витрэктомию внутри конусообразной полости, ограниченной как основанием конуса с образующей, достигающей дальнего от порта края тяжа. Естественным ограничением аспирируемой области является охватываемая область хориоидеи. Для манипуляций по удалению тракций минимальный объем определяется расстоянием от места установки порта до центра разрыва сетчатки, диаметром разрыва сетчатки, диаметром захвата сетчатки тяжами стекловидного тела и высотой отслойки сетчатки.

Оптимизация объема однопортовой локальной витрэктомии достигалась тем, что при определении объема однопортовой локальной витрэктомииу пациентов с регматогенной отслойкой сетчатки и наличием локального тракционного синдрома перед операцией методом обратной офтальмоскопии определяли локальный разрыв сетчатки и оценивали расстояние от предполагаемой установки порта до центра разрыва. Методом ультразвуковой биомикроскопии определяли наличие локальной тракции сетчатки, диаметр захвата сетчатки тяжами стекловидного тела, диаметр разрыва сетчатки, высоту отслойки сетчатки. На основании этих данных вычисляли оптимальный объем хирургического вмешательства по формуле:

$$V = \frac{(d+\Delta d)^2}{12}\left(l + \frac{d+\Delta d}{2}\right)\arcsin\left(\sqrt{\frac{4h}{d+\Delta d}} - \frac{4h^2}{(d+\Delta d)^2}\right) -$$

$$\left(l + \frac{d+\Delta d}{2}\right)\left(\frac{d+\Delta d}{2} - h\right)\frac{\sqrt{h(d+\Delta d) - h^2}}{3}$$

где V- оптимальный объем однопортовой локальной витрэктомии, мм^3;

l - расстояние от места установки порта до центра разрыва сетчатки, мм;

d1 – диаметр разрыва сетчатки, мм;

d2 – диаметр захвата сетчатки тяжами стекловидного тела, мм;

h – высота отслойки сетчатки, мм;

arcsin – тригонометрическая функция арксинус.

Совокупность описанных отличительных признаков является необходимой и достаточной для однозначного достижения оптимизации объема однопортовой локальной витрэктомии.

Определение параметров однопортовой локальной витрэктомии для каждого конкретного случая осуществляли на основании вышеприведенных формул.

Клинический пример 3

Пациент А., 68 лет

Поставлен диагноз: OS Регматогенная отслойка сетчатки.

Объективно: OS – глаз спокоен, роговица прозрачная, начальные помутнения в кортикальных слоях хрусталика, радужка субатрофичная, диск

зрительного нерва (ДЗН) – бледно-розовый, границы четкие, отслойка сетчатки в наружных сегментах с захватом макулы и разрывом на часе (диаметр разрыва соответствует 2,5 диаметра ДЗН и равен 5 мм), с диаметром захвата сетчатки тяжами стекловидного тела 2,0 диаметра ДЗН - 4 мм и высотой отслойки ¾ диаметра ДЗН - 1,5 мм. Предполагаемое расстояние от порта до разрыва сетчатки 5 диаметров ДЗН - 10,0 мм.

Расчет оптимального объема однопортовой локальной витрэктомии провели по предложенной формуле:

$$V = \frac{(5+4)^2}{12}\left(10+\frac{5+4}{2}\right)\arcsin\left(\sqrt{\frac{4*1{,}5}{5+4}}-\frac{4*1{,}5^2}{(5+4)^2}\right)-$$

$$\left(10+\frac{5+4}{2}\right)\left(\frac{5+4}{2}-1{,}5\right)\frac{\sqrt{1{,}5*(5+4)-1{,}5^2}}{3}=33{,}7\,мм^3$$

Пациенту была выполнена однопортовая локальная витрэктомия объемом 33,7 мм³. При осмотре в раннем послеоперационном периоде: сетчатка прилегла. При осмотре через 1 месяц: сетчатка прилежит, сохранены высокие зрительные функции. Послеоперационных ранних и поздних осложнений не выявлено.

Клинический пример 4

Пациент Д., 45 лет

Поставлен диагноз: OD Регматогенная отслойка сетчатки.

Объективно: OD – глаз спокоен, роговица прозрачная, радужка субатрофичная, начальные помутнения в кортикальных слоях хрусталика, ДЗН – бледно-розовый, границы четкие, отслойка сетчатки в наружных сегментах с захватом макулы и разрывом на 11 часах (диаметр разрыва соответствует 3-ом диаметрам ДЗН и равен 6 мм), с диаметром захвата сетчатки тяжами стекловидного тела 2,5 диаметра ДЗН – 5 мм и высотой

отслойки 1 диаметр ДЗН - 2,0 мм. Предполагаемое расстояние от порта до разрыва сетчатки 6 диаметров ДЗН - 12,0 мм.

Выполнен расчет оптимального объема однопортовой локальной витрэктомии:

$$V = \frac{(6+5)^2}{12}\left(12+\frac{6+5}{2}\right)\arcsin\left(\sqrt{\frac{4*2,0}{6+5}}-\frac{4*2,0^2}{(6+5)^2}\right)-$$

$$\left(12+\frac{6+5}{2}\right)\left(\frac{6+5}{2}-2,0\right)\frac{\sqrt{2,0*(6+5)-2,0^2}}{3}=68,8\,мм^3$$

Пациенту была выполнена однопортовая локальная витрэктомия с объемом 68,8 мм³. При осмотре в послеоперационном периоде: сетчатка прилегла. При осмотре через 1 месяц: сетчатка прилежит, сохранены высокие зрительные функции. Послеоперационных ранних и поздних осложнений не выявлено.

3.2.2 Оптимизация объема газовой тампонады при локальной однопортовой витрэктомии

Заключительной хирургической манипуляцией однопортовой локальной витрэктомии являлась тампонада воздушно-газовой смесью, не требующая в дальнейшем дополнительного удаления хирургическим путем тампонирующих веществ. При этом объем вводимой под давлением воздушно-газовой смеси в образованную полость в результате выполнения однопортовой локальной витрэктомии должен был в течение нескольких дней обеспечивать прижатие отслоенного участка сетчатки с силой, не меньшей таковой, создаваемой при тампонировании тяжелым силиконом.

Этого времени, как показывает хирургическая практика, достаточно для необходимой адгезии сетчатки в этой зоне.

Для обеспечения эффективной тампонады воздушно-газовая смесь должна занимать объем, достаточный для блокирования разрыва сетчатки. При введении газовой смеси в зону операции расчеты осуществляли в соответствии с уравнением Клапейрона-Менделеева:

$$P\,V = \frac{m}{\mu} RT$$

где P – давление воздуха в витреальной полости, Па,

V – объем полости, $м^3$,

m – масса газовой смеси, кг,

μ = 0,0289 кг/моль – молярная масса газовой смеси,

R = 8,31 Дж/(К моль) – универсальная газовая постоянная,

T = 310 К – температура газовой смеси (36,6 ° С).

Молярную массу воздушно-газовой смеси μ определяли по формуле:

$$\frac{1}{\mu} = \frac{m_1}{m}\frac{1}{\mu_1} + \frac{m_2}{m}\frac{1}{\mu_2} \quad ,$$

где $m = m_1 + m_2$ – масса смеси,

m_1 – масса газа,

m_2 – масса воздуха,

μ_1 – молярная масса газа,

μ_2 – молярная масса воздуха.

При полном контакте пузыря газа с краями разрыва блокируется проникновение жидкости из витреальной полости под сетчатку, и создаются условия для формирования полноценной хориоретинальной спайки. Таким образом, воздушно-газовая смесь играет роль инструмента, блокирующего

разрыв. Это позволяет выполнять микроинвазивное щадящее удаление стекловидного тела в зоне максимальной тракции с сохранением целостности нейроэпителия, на достаточное время зафиксировать разрыв сетчатки, что в свою очередь позволяет сохранить высокие зрительные функции и минимизировать послеоперационные осложнения.

Определение концентрации воздушно-газовой смеси и объема однопортовой локальной витрэктомии у пациентов с регматогенной отслойкой сетчатки и наличием локального тракционного синдрома производится следующим образом. Перед операцией методом ультразвуковой биомикроскопии измеряют диаметр разрыва сетчатки (мм) и высоту ее отслойки (мм), молярную массу тампонирующего газа (г/моль), на основании чего рассчитывают концентрацию тампонирующего газа в воздушно-газовой смеси (%) по формуле:

$$P = 772{,}5\, e^{-0{,}0217\mu}$$

объем воздушно-газовой смеси (мл) вычисляют по формуле:

$$V = 0{,}042\, d^2\, h\left(3{,}5 - 0{,}013\,\mu\right)$$

где P – концентрация тампонирующего газа, %;

μ – молярная масса тампонирующего газа, г/моль;

V- объем воздушно-газовой смеси, мл;

d – диаметр разрыва сетчатки, мм;

h – высота отслойки сетчатки, мм;

e – математическая константа основания натурального логарифма (экспонента).

Клинический пример 5

Пациент Ф., 66 лет

Поставлен диагноз: OD: Регматогенная отслойка сетчатки.

Объективно: OD – глаз спокоен, роговица прозрачная, радужка субатрофичная, начальные помутнения в кортикальных слоях хрусталика, диск зрительного нерва (ДЗН) – бледно-розовый, границы четкие, отслойка сетчатки в наружных сегментах с захватом макулы и разрывом на 2-х часах, с диаметром разрыва – 4 мм и высотой – 1,5 мм.

Для проведения воздушно-газовой тампонады применили перфторпропан с химической формулой C3F8 и молярной массой 188 г/моль. Концентрацию газа в смеси с воздухом рассчитывали по формуле:

$$P = 772{,}5\, e^{-0{,}0217\ 188} = 13\%$$

объем воздушно-газовой смеси определяли по формуле:

$$V = 0{,}042\ \ 4^2\ \ 1{,}5\left(3{,}5 - 0{,}013\ \ 188\right) = 1{,}3\ \text{мл}$$

Пациенту была выполнена однопортовая локальная витрэктомия с концентрацией 13% перфторпропана в воздушно-газовой смеси и объемом этой смеси 1,3 мл. При осмотре в раннем послеоперационном периоде: сетчатка прилегла. При осмотре через 1 месяц: сетчатка прилежит, сохранены высокие зрительные функции. Послеоперационных ранних и поздних осложнений не выявлено.

Клинический пример 6. Пациент А., 59 лет.

Поставлен диагноз: OS: Регматогенная отслойка сетчатки.

Объективно: OS – глаз спокоен, роговица прозрачная, радужка субатрофичная, начальные помутнения в кортикальных слоях хрусталика, диск зрительного нерва (ДЗН) – бледно-розовый, границы четкие, отслойка сетчатки в наружных сегментах с захватом макулы и разрывом на 3-х часах, с диаметром разрыва – 5 мм и высотой – 2,0 мм.

Для проведения воздушно-газовой тампонады применили сульфур гексафторид с химической формулой SF6 и молярной массой 146 г/моль.

Вычислили концентрацию в процентах газа в смеси с воздухом по формуле:

$$P = 772{,}5\, e^{-0{,}0217\ 146} = 33\%$$

а объем воздушно-газовой смеси в мл вычислили по формуле

$$V = 0{,}042\ 5^2\ 2{,}0\left(3{,}5 - 0{,}013\ 146\right) = 2{,}8\ \text{мл}$$

Пациенту была выполнена однопортовая локальная витрэктомия с концентрацией 33% сульфур гексафторида в воздушно-газовой смеси и объемом этой смеси 2,8 мл. При осмотре в раннем послеоперационном периоде: сетчатка прилегла. При осмотре через 1 месяц: сетчатка прилежит, сохранены высокие зрительные функции. Послеоперационных ранних и поздних осложнений не выявлено.

Представленные результаты свидетельствуют, что предложенные нами алгоритмы расчета позволяют оптимизировать концентрацию газа в смеси с воздухом и объем воздушно-газовой смеси, используемой при локальной однопортовой витрэктомии, что в свою очередь дает возможность выполнять микроинвазивное щадящее удаление стекловидного тела, тем самым

сохранить высокие зрительные функции и снизить частоту послеоперационных осложнений.

3.3. Техника микроинвазивной однопортовой 25G витрэктомии

При выполнении вмешательства пациентам 3 группы была использована техника микроинвазивной однопортовой 25G витрэктомии. Операцию начинали с установки порта в 4 мм от лимба, в плоской части цилиарного тела, под углом 30 градусов по отношению к склере с удобной для подхода к разрыву стороны(рисунки 6,7). Перед установкой порта смещали конъюнктиву для того, чтобы склеральный прокол после операции был прикрыт интактной конъюнктивой. Наконечник витреотома подводили к зоне разрыва, при этом выполняли склерокомпрессию, позволяющую вывести ее в более удобное положение для визуализации и манипулирования (рисунок 8).

Следующим этапом на аппарате «Associate 2500» производили локальную витрэктомию вокруг места разрыва с уровнем вакуума до 600 мм рт. ст., частотой резов 2500 в минуту (рисунок 9). Главной целью витрэктомии было удаление тракции вокруг разрыва и клапана для лучшего прилегания сетчатки в послеоперационном периоде (рисунок 10). С помощью активной аспирации через витреотом выполняли дренаж субретинальной жидкости, который при необходимости чередовали с восполнением объема стекловидного тела физиологическим раствором.

Затем осуществляли эндолазеркоагуляцию в два ряда по краю разрывас использованием излучения с длиной волны 532 нм, мощностью 150-180 мВт, длительностью импульса 0,1-0,2 с, диаметром пятна до 200 мкм (рисунок 11). Процедуру проводили при незначительной гипотонии и сильной склерокомпрессии в области разрыва, чтобы совместить сетчатку и

хориоидею. Операция заканчивалась введением в полость стекловидного тела 20% воздушно-газовой смеси (рисунок 12). После этого удаляли порт и завершали операцию без наложения швов (рисунок 13).

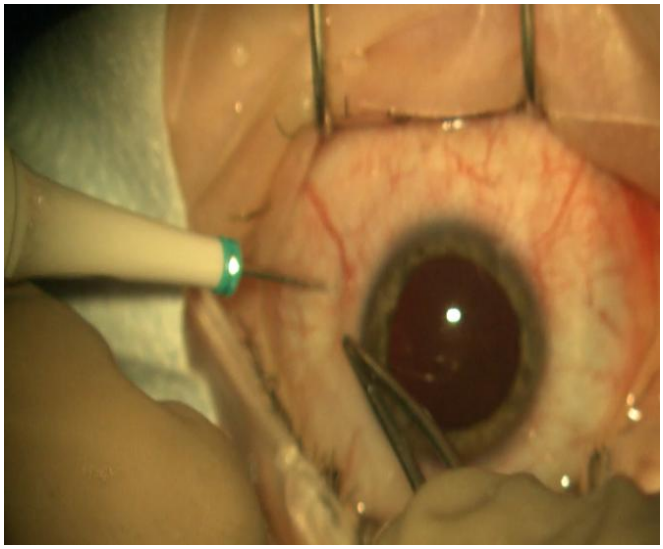

Рисунок 6 - Установка порта с удобной стороны для подхода к разрыву

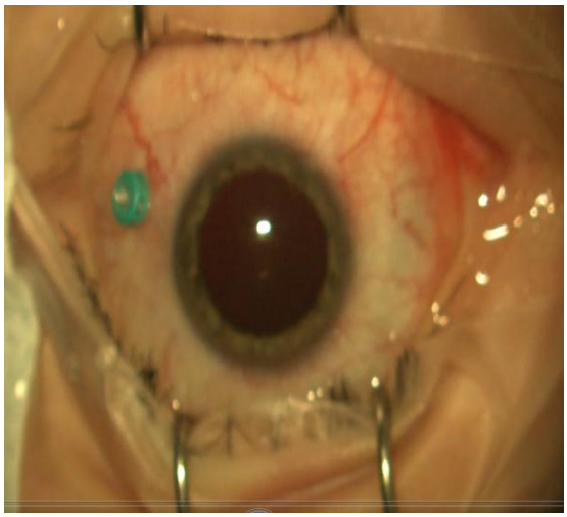

Рисунок 7 - Вид глаза перед началом операции

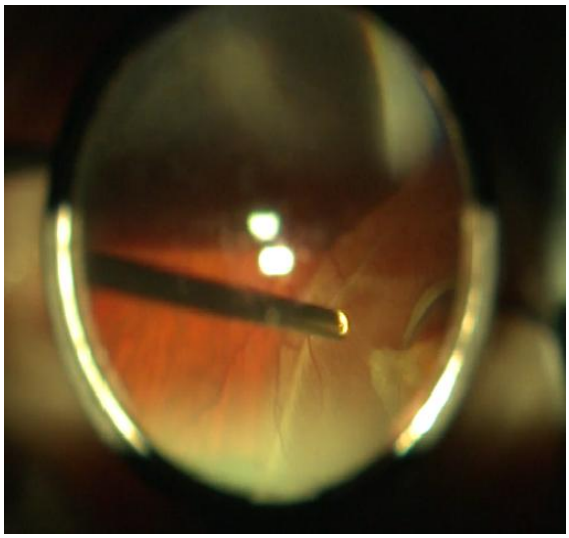

Рисунок 8 - Подведение витреотома к зоне разрыва. Выполнение склерокомпрессии

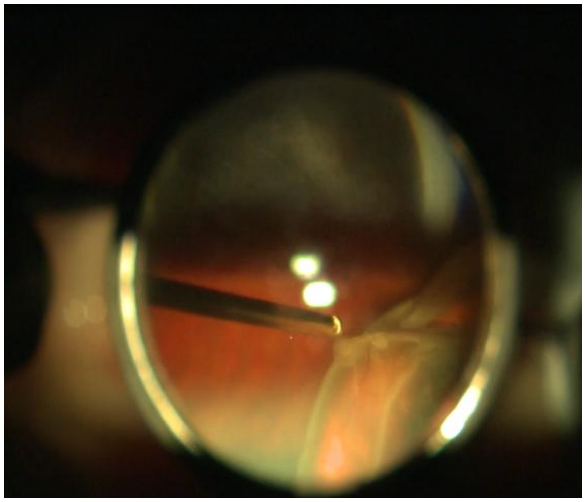

Рисунок 9 - Локальная витрэктомия вокруг зоны разрыва

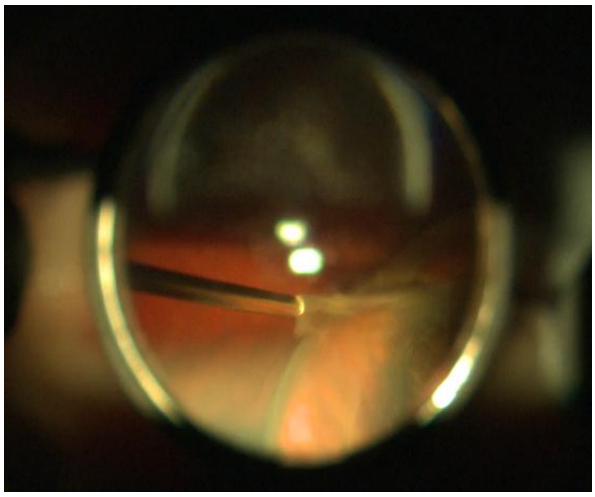

Рисунок 10 - Удаление клапана разрыва для лучшего прилегания сетчатки

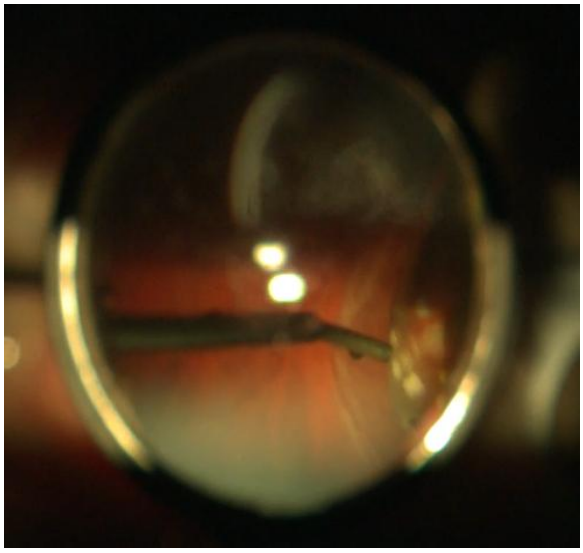

Рисунок 11 - Проведение эндолазеркоагуляции при выраженной склерокомпрессии

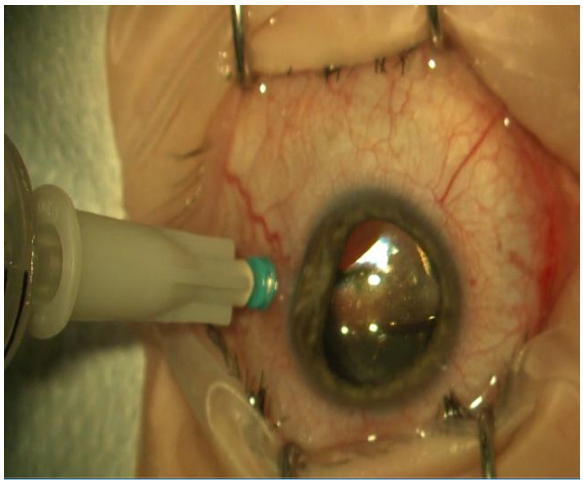

Рисунок 12 - Введение в полость стекловидного тела 20% воздушно-газовой смеси

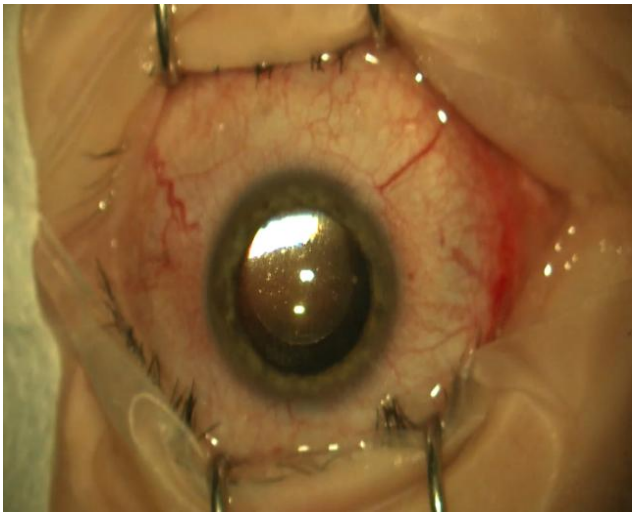

Рисунок 13 - Вид глаза в конце операции

3.4 Характеристика интраоперационных показателей

При оценке интра- и послеоперационных характеристик у пациентов сравниваемых групп было установлено, что в группе 1 (РП) длительность операции составила 33,2±8,4 мин, в группе 2 (ТПВ) значение этого показателя существенно не отличалось – 42,3±11,6 (таблица 6). В то же время длительность выполнения однопортовой витрэктомии у больных группы 3

(ОПВ) была достоверно ниже, чем в группе 1 (РП), на уровне 9,7±2,3 мин. Таким образом, сравнительная оценка показала, что применение разработанной нами техники вмешательства приводит к существенному уменьшению времени выполнения операции.

Таблица 6 - Продолжительность операции по группам (n=188)

Показатель	Группа 1 (РП) (n=68)	Группа 2 (ТПВ) (n=63)	Группа 3 (ОПВ) (n=57)
Длительность операции, мин	33,2±8,4	42,3±11,6	9,7±2,3*

Примечание: * - различия достоверны (при p<0,05) по критерию Манна-Уитни по сравнению с соответствующим значением в группе 1

При выполнении операции швы были наложены всем (100 %) больным группы 1 (РП), тогда как в группе 2 (ТПВ) - лишь в 3 (4,8 %) случаях. В основной группе пациентов, которым выполнялась однопортовая витрэктомия, швы не накладывались (таблица 7).

Таблица 7 - Частота наложения швов при выполнении вмешательства (n=188)

Показатель	Группа 1 (РП) (n=68)		Группа 2 (ТПВ) (n=63)		Группа 3 (ОПВ) (n=57)	
	абс.	%	абс.	%	Абс.	%
Частота наложения швов	68	100	3	4,8	-	-

Таким образом, в данной главе представлено описание технологии хирургического лечения свежей регматогенной отслойки, выполняемой с учетом биофизических данных - обоснованных оптимальных параметров однопортовой витрэктомии (объема витрэктомии, концентрации газовой смеси и объема тампонады). Результаты исследования позволили разработать

алгоритм тактики хирургического лечения регматогенной отслойки сетчатки, использование которого дали возможность осуществлять выбор между выполнением радиального пломбирования и локальной однопортовой витрэктомии.

Разработанный алгоритм позволил определить показания к проведению однопортовой локальной витрэктомии на основании оценки показателей длины глаза и диаметра периферического разрыва сетчатки, который оценивали у данной категории больных методом оптической когерентной томографии. Полученные данные дали возможность осуществлять расчет индекса необходимости выполнения однопортовой локальной витрэктомии по вышеприведенной формуле, при этом, как показали результаты исследования, в случае получения расчетного значения более 3 показано осуществление однопортовой локальной витрэктомии.

Результаты работы свидетельствовали о том, что оптимизация объема однопортовой локальной витрэктомии должна осуществляться с учетом значения размера локального разрыва сетчатки, оцененного перед операцией методом обратной офтальмоскопии, а также расстояния от предполагаемой установки порта до центра разрыва.

У пациентов с РОС с помощью ультразвуковой биомикроскопии определяли наличие локальной тракции сетчатки, диаметр захвата сетчатки тяжами стекловидного тела, диаметр разрыва сетчатки и высоту ее отслойки. На основании полученных данных рассчитывали оптимальный объем хирургического вмешательства.

Объем воздушно-газовой смеси, вводимой под давлением в образованную полость в результате выполнения однопортовой локальной витрэктомии, позволял в течение нескольких дней обеспечивать прижатие отслоенного участка сетчатки с силой, не менее таковой, создаваемый при тампонировании силиконом. Этого времени, как показала хирургическая практика, достаточно для необходимой адгезии сетчатки в этой зоне. Основными газами, используемыми в офтальмологии в смеси с воздухом,

являлись: сульфур гексафторид (SF6), перфторгексан (C2F6) и перфторпропан (C3F8). Будучи введенным в образованную в результате витрэктомии витреальную полость, фторированный газ увеличивается в объеме за счет абсорбции растворенного в крови азота.

Для обеспечения эффективной тампонады воздушно-газовая смесь занимала объем, достаточный для блокирования разрыва сетчатки, величина его была рассчитана в рамках решения задач, поставленных перед выполнением нашей работы.

На основании произведенных расчетов предложена тактика определения необходимого объема локальной витрэктомии в зависимости от диаметра локального периферического разрыва сетчатки, объема газовой тампонады, оптимального расположение порта при однопортовой витрэктомии, размера пломбы для осуществления радиального пломбирования. Построена шкала прогнозирования объема возможного ухудшения качества зрения при пломбировании в зависимости от размера разрыва, на основании которой принимается решение о проведении радиального пломбирования или локальной витрэктомии.

Указано, что оптимизация объема однопортовой локальной витрэктомии у пациентов с регматогенной отслойкой сетчатки дает возможность выполнить микроинвазивное щадящее удаление локальной максимальной тракции со стороны стекловидного тела в зоне разрыва с сохранением целостности нейроэпителия. Все это позволило сохранить высокие зрительные функции и минимизировать послеоперационные осложнения у больных, которым выполнялся данный вид вмешательства. Подробно эти результаты описаны в следующей главе.

ГЛАВА 4. КЛИНИКО-ФУНКЦИОНАЛЬНЫЕ РЕЗУЛЬТАТЫ ЛОКАЛЬНОЙ ОДНОПОРТОВОЙ 25 GВИТРЭКТОМИИ ДЛЯ ЛЕЧЕНИЯ РЕГМАТОГЕННОЙ ОТСЛОЙКИ СЕТЧАТКИ

Для изучения клинической эффективности предложенного подхода к хирургическому лечению регматогенной отслойки сетчатки в рамках данной главы

- проводили сравнительный анализ анатомо-функциональных результатов хирургического лечения отслоек сетчатки после эписклерального пломбирования, трехпортовой витрэктомии и однопортовой витрэктомии;
- определяли частоту и характер осложнений и поздних рецидивов при использовании техники однопортовой 25 G витрэктомии в сопоставлении группами больных, которым выполнялись РП и ТПВ;
- оценивали морфо-топографические особенности сетчатки у всех прооперированных пациентов в послеоперационном периоде методом оптической когерентной томографии.

4.1 Динамика показателя внутриглазного давления в группах пациентов в раннем послеоперационном периоде

В рамках решения следующей задачи – сравнительного анализа анатомо-функциональных результатов хирургического лечения отслоек сетчатки после эписклерального пломбирования, трехпортовой витрэктомии и однопортовой витрэктомии оценивали динамику ВГД в раннем и отдаленном периодах после операции, а также результаты периметрии и данные оценки остроты зрения у пациентов сравниваемых групп.

Оценка распределения больных по уровню внутриглазного давления до операции показала, что значение этого показателя на уровне нормы (отсутствие гипотонии) наблюдалось у 12-ти больных (17,7 %) группы 1 (РП) и у 14-ти (22,2 %) пациентов группы 2 (ТПВ), в группе 3 (ОПВ) – 17 пациентов, что составило 29,8 % случаев (таблица 8). Повышение ВГД было выявлено только в 7,4 % случаях в группе 1 (РП), а в группах 2 (ТПВ) и 3 (ОПВ) значение этого показателя составило соответственно 4,8% и 5,3 %.

Таблица 8 - Распределение больных по уровню ВГД до операции (n=188)

Уровни ВГД	Группа 1 (РП) (n=68)		Группа 2 (ТПВ) (n=63)		Группа 3 (ОПВ) (n=57)	
	абс.	%	абс.	%	Абс.	%
Повышение (выше 25 мм рт ст.)	5	7,4	3	4,8	3	5,3
Отсутствие гипотонии (19-25 мм рт. ст.)	12	17,7	14	22,2	17	29,8
Гипотония 1 ст. (17-19 мм рт. ст.)	38	55,8	31	49,2	23	40,3
Гипотония 2 ст (9-16 мм рт. ст.)	10	14,7	13	20,6	12	21,1
Гипотония 3 ст (6-8 мм рт. ст.)	3	4,4	2	3,2	2	3,5

Наиболее часто во всех группах была отмечена гипотония 1 степени - в группе 1 (РП) у 55,8 % пациентов, в группе 2 (ТПВ) – в 49,2 % случаях, а в группе 3 (ОПВ) в 40,3 % случаях.

Гипотония 2 степени отмечалась у 14,7-21,1 % пациентов, реже всего отмечалась гипотония 3 ст. – в 3,5-4,4 % случаях. Значимых межгрупповых отличий по уровню ВГД до хирургического лечения РОС выявлено не было.

Анализ распределения больных по уровню внутриглазного давления через 3 суток после вмешательства свидетельствовал о наличии ряда отличий в зависимости от вида операции. Так, значение этого показателя на уровне

нормы (отсутствие гипотонии) было отмечено в группах 1 (РП) - в 33,8 % случаях, в группе 2 (ТПВ) - у 28,6 % пациентов. В то же время в группе 3 (ОПВ) значение данного показателя составило 12,3 % случаев, то есть было значимо ниже (p<0,05), чем в группах сравнения (таблица 9).

Таблица 9 - Распределение больных по уровню ВГД после операции (3 суток) (n=188)

Уровни ВГД	Группа 1 (РП) (n=68)		Группа 2 (ТПВ) (n=63)		Группа 3 (ОПВ) (n=57)	
	абс.	%	абс.	%	Абс.	%
Повышение (выше 25 мм рт ст.)	5	7,4	-	-	-	-
Отсутствие гипотонии (19-25 мм рт. ст.)	23	33,8	18	28,6	7	12,3*#
Гипотония 1 ст. (17-19 мм рт. ст.)	27	39,7	18	28,6	28	49,1#
Гипотония 2 ст (9-16 мм рт. ст.)	13	19,1	27	42,8*	22	38,6*
Гипотония 3 ст (6-8 мм рт. ст.)	-	-	-	-	-	-

Примечание: * - различия достоверны (при p<0,05) по критерию χ^2 по сравнению с соответствующим значением в группе 1
- различия достоверны (при p<0,05) по критерию χ^2 по сравнению с соответствующим значением в группе 2

Повышение ВГД было выявлено только в 7,4 % случаях в группе 1 (РП), в группах 2 (ТПВ) и 3 (ТПВ) - не отмечалось. Гипотония 1 степени была отмечена в группе 1 (РП) у 39,7 % пациентов, в группе 2 (ТПВ) – в 28,6 % случаях, а в группе 3 (ОПВ) в 49,1 % случаях. Последнее значение было достоверно выше (p<0,05), чем в группе 2.

Гипотония 2 степени отмечалась только у 19,1 % пациентов группы 1, в то время как в группах 2 (ТПВ) и 3 (ОПВ) частота выявления таких изменений ВГД была значимо выше (p<0,05) и составила соответственно 42,8 и 38,6 %.

4.2 Динамика показателя внутриглазного давления в группах пациентов в отдаленном послеоперационном периоде

Анализ распределения больных по уровню ВГД в отдаленном периоде (через 12 месяцев) после хирургического лечения РОС показал, что ни у кого из пациентов в этот период не было отмечено как повышения свыше 25 мм рт. ст., так и гипотонии 3 ст. (6-8 мм рт. ст.).

Отсутствие гипотонии было отмечено в 42,1 – 55,9 % случаях (таблица 10). Частота выявления гипотонии 1 ст. составила 26,5-36,9 %, 2 ст – 17,6-25,3 %. Значимых межгрупповых отличий по данному показателю в этот срок исследования выявлено не было.

Таблица 10 - Распределение больных по уровню ВГД через 12 месяцев после операции (n=188)

Уровни ВГД	Группа 1 (РП) (n=68)		Группа 2 (ТПВ) (n=63)		Группа 3 (ОПВ) (n=57)	
	абс.	%	абс.	%	Абс.	%
Повышение (выше 25 мм рт ст.)	-	-	-	-	-	-
Отсутствие гипотонии (19-25 мм рт. ст.)	38	55,9	27	42,9	24	42,1
Гипотония 1 ст. (17-19 мм рт. ст.)	18	26,5	20	31,8	21	36,9
Гипотония 2 ст (9-16 мм рт. ст.)	12	17,6	16	25,3	12	21,0
Гипотония 3 ст (6-8 мм рт. ст.)	-	-	-	-	-	-

Исследование уровня ВГД спустя 24 месяца после операции показало, что ни у кого из пациентов в этот период не было отмечено его повышения свыше 25 мм рт. ст., а также и гипотонии 3 ст. У абсолютного большинства пациентов было выявлено отсутствие гипотонии (в 61,9-73,7 %) (таблица

11). Частота выявления гипотонии 1 ст. составила 14,0-23,5 %, 2 ст. – в 11,8 - 15,9%. Достоверных отличий распределения пациентов по этому показателю отмечено не было.

Таблица 11 - Распределение больных по уровню ВГД через 24 месяцев после операции (n=188)

Уровни ВГД	Группа 1 (РП) (n=68)		Группа 2 (ТПВ) (n=63)		Группа 3 (ОПВ) (n=57)	
	абс.	%	абс.	%	Абс.	%
Повышение (выше 25 мм рт ст.)	-	-	-	-	-	-
Отсутствие гипотонии (19-25 мм рт. ст.)	44	64,7	39	61,9	42	73,7
Гипотония 1 ст. (17-19 мм рт. ст.)	16	23,5	14	22,2	8	14,0
Гипотония 2 ст (9-16 мм рт. ст.)	8	11,8	10	15,9	7	12,3
Гипотония 3 ст (6-8 мм рт. ст.)	-	-	-	-	-	-

4.3 Динамика данных периметрии в отдаленном периоде после операции

Анализ результатов периметрии через 12 месяцев после хирургического лечения РОС показал, что полное восстановление поля зрения наблюдалось почти у половины пациентов, которым выполнялась однопортовая витрэктомия - в 32 случаях (56,1 %). Это было значимо ($p<0,05$) чаще, чем в группе 1 (РП) – у 14 больных (20,6 %) и во второй группе (ТПВ) – у 19 пациентов (30,2 %) (таблица 12).

Доли больных с выпадением периферии на 10-15^0 в этот срок значимо не различались и составили в группах 1 (РП) и 2 (ТПВ) – соответственно 39,7 и 46,0 %, а в группе 3 (ОПВ) – 38,6 %. Однако количество пациентов с

выпадением периферии на 15-30^0 через 12 месяцев в группе 3 (ОПВ) было минимальным – 3 человека (5,3 %), что было значимо меньше (p<0,05) по сравнению с соответствующими показателями в группах больных, которым выполнялось радиальное пломбирование – 27 (39,7 %) случаев и трехпортовая витрэктомия – 15 (23,8 %) случаев.

Таблица 12 - Результаты периметрии через 12 месяцев после операции (n=188)

Признак	Группа 1 (РП) (n=68)		Группа 2 (ТПВ) (n=63)		Группа 3 (ОПВ) (n=57)	
	абс.	%	абс.	%	Абс.	%
Полное восстановление поля зрения	14	20,6	19	30,2	32	56,1*#
Выпадение периферии поля зрения на 10-15^0	27	39,7	29	46,0	22	38,6
Выпадение периферии поля зрения на 15-30^0	27	39,7	15	23,8	3	5,3*#
Отсутствие полей зрения	-	-	-	-	-	-

Примечание: * - различия достоверны (при p<0,05) по критерию χ^2 по сравнению с соответствующим значением в группе 1
- различия достоверны (при p<0,05) по критерию χ^2 по сравнению с соответствующим значением в группе 2

Ни у кого из больных из обследуемой выборки не было отмечено отсутствия полей зрения. Сравнение данных периметрии, полученных спустя 2 года после хирургического лечения, свидетельствовало о тенденции к улучшению показателей во всех группах, однако выявленные ранее соотношения сохранялись (таблица 13). Полное восстановление поля зрения наблюдалось у 42 (73,7 %) пациентов, которым выполнялась однопортовая витрэктомия, достоверно значимо (p<0,05) чаще, чем в группе 1 (РП), что

составило – 28 (41,2%) пациентов и в группе 2 (ТПВ), где полное восстановление поля зрения по данным периметрии было выявлено в 28 случаях (44,4 %).

Таблица 13 - Результаты периметрии через 24 месяцев после операции (n=188)

Признак	Группа 1 (РП) (n=68)		Группа 2 (ТПВ) (n=63)		Группа 3 (ОПВ) (n=57)	
	абс.	%	абс.	%	Абс.	%
Полное восстановление поля зрения	28	41,2	28	44,4	42	73,7*#
Выпадение периферии поля зрения на 10-15^0	32	47,1	31	49,2	14	24,6*#
Выпадение периферии поля зрения на 15-30^0	8	11,7	4	6,3	1	1,7*
Отсутствие полей зрения	-	-	-	-	-	-

Примечание: * - различия достоверны (при $p<0,05$) по критерию χ^2 по сравнению с соответствующим значением в группе 1
- различия достоверны (при $p<0,05$) по критерию χ^2 по сравнению с соответствующим значением в группе 2

Доли больных с выпадением периферии поля зрения на 10-15^0 и составили в группах 1 (РП) и 2 (ТПВ) – соответственно 47,1 и 49,2 %, тогда как в группе 3 (ОПВ) значение этого показателя было достоверно ниже ($p<0,05$) – 24,6 %.

Доля пациентов с выпадением периферии на 15-30^0 , как и в предыдущий срок была минимальной в группе 3 (ОПВ) - 1 пациент (1,7 %), значение этого показателя было достоверно ниже ($p<0,05$), чем в группе 1 (РП) - 8 (11,7 %) случаев. В группе 2 (ТПВ) было 4 (6,3 %) таких пациента, этот показатель значимо не различался от соответствующих значений в

остальных группах. Случаев отсутствия полей зрения не наблюдалось во всех группах обследуемых пациентов

4.4 Динамика остроты зрения в отдаленном периоде после операции

При оценке уровня остроты зрения пациенты были разделены на 2 группы в зависимости от захвата макулярной зоны: 75 пациентов с РОС с захватом фовеа и 113 больных с РОС без захвата фовеа.

Исследование динамики остроты зрения у пациентов, которым было проведено хирургическое лечение РОС показало, что до операции значения показателя ОЗ у пациентов с РОС с захватом фовеа были примерно на одном уровне: 0,178±0,08 до 0,185±0,021 (таблица 14). Через 1 месяц после операции значения этого показателя увеличились до 0,30-0,32, но существенных межгрупповых различий ОЗ выявлено не было. Спустя 3 месяца отмечалось дальнейшее повышение ОЗ у пациентов группы 3 (ОПВ) – до 0,56±0,05, значение показателя было достоверно выше ($p<0,05$), чем в группах 1 (РП) и 2 (ТПВ), соответственно 0,40±0,0 и 40,36±0,05. Аналогичная тенденция была отмечена и спустя 6-12 месяцев – острота зрения увеличилась у пацинетов всех групп, наиболее выраженным было ее возрастание в группе больных с РОС, которым выполнялась однопортовая витрэктомия.

Через 2 года после проведенного хирургического лечения у пациентов группы 3 (ОПВ) уровень ОЗ составил 0,75±0,07, что было значимо выше ($p<0,05$), чем в группе 1 (РП) -0,52±0,05 и группе 2 (ТПВ) - 0,41±0,06.

Таблица 14 - Динамика остроты зрения после хирургического лечения РОС (при отслойке с захватом фовеа) (n=188)

Сроки оценки	Группа 1 (РП) (n=28)	Группа 2 (ТПВ) (n=25)	Группа 3 (ОПВ) (n=22)
До операции	0,178±0,08	0,180±0,012	0,185±0,021
1 месяц	0,32±0,05	0,30±0,07	0,32±0,04
3 месяца	0,40±0,04	0,36±0,05	0,56±0,05*#
6 месяцев	0,43±0,03	0,39±0,03	0,64±0,06*#
12 месяцев	0,49±0,04	0,39±0,03	0,67±0,08*#
24 месяца	0,52±0,05	0,41±0,06	0,75±0,07*#

Примечание: * - различия достоверны (при p <0,05) по критерию Манна-Уитни по сравнению с соответствующим значением в группе 1
- различия достоверны (при p <0,05) по критерию Манна-Уитни по сравнению с соответствующим значением в группе 2

Анализ динамики остроты зрения у пациентов без захвата фовеа свидетельствовал о том, что до хирургического лечения значения показателя ОЗ у пациентов с РОС были примерно на одном уровне: 0,42±0,06 до 0,48±0,09 (таблица 15). Через 1 месяц показатель ОЗ существенно возрос и был максимальным у больных группы 3 (ОПВ) – 0,68±0,11, тогда как у пациентов групп 1 и 2 его значения были ниже - соответственно 0,56±0,10 и 0,58±0,08, при этом значимых межгрупповых отличий показателей в этот срок отмечено не было.

Спустя 3 месяца после операции ОЗ у больных групп 1 (РП) и 2 (ТПВ) существенно не различалась и составила соответственно 0,73±0,15 и 0,76±0,11, в то время как у пацинетов третьей группы (ОПВ) уровень этого показателя было значимо выше (p<0,05) - 0,82±0,10.

Таблица 15 - Динамика остроты зрения после хирургического лечения РОС (при отслойке без захвата фовеа) (n=188)

Сроки оценки	Группа 1 (РП) (n=40)	Группа 2 (ТПВ) (n=38)	Группа 3 (ОПВ) (n=35)
До операции	0,42±0,06	0,48±0,09	0,45±0,03
1 месяц	0,54±0,10	0,58±0,08	0,68±0,11
3 месяца	0,66±0,12	0,69±0,06	0,82±0,10*#
6 месяцев	0,73±0,15	0,76±0,11	0,87±0,16
12 месяцев	0,79±0,16	0,78±0,10	0,95±0,17
24 месяца	0,85±0,05	0,83±0,07	0,96±0,06

Примечание: * - различия достоверны (при $p < 0,05$) по критерию Манна-Уитни по сравнению с соответствующим значением в группе 1
- различия достоверны (при $p < 0,05$) по критерию Манна-Уитни по сравнению с соответствующим значением в группе 2

К 6 месяцам после проведенного хирургического лечения показатель остроты зрения был практически по-прежнему выше в группе 3 - 0,87±0,16, тогда как в 1 и 2 группах ОЗ была на одном уровне - 0,78-0,79, значимых межгрупповых отличий выявлено не было. В дальнейшем, через 12 и 24 месяца выявленная тенденция в постепенному возрастанию остроты зрения сохранялась во всех группах пациентов, однако у больных, которым была произведена ОПВ, значение этого показателя составило в эти сроки соответственно 0,95±0,17 и 0,96±0,06 и было несколько выше, чем в остальных группах, хотя значимых межгрупповых отличий выявлено не было.

4.5 Результаты электроретинографии в отдаленном периоде после операции

Исследование динамики показателя электрической чувствительности (ЭЧ) показало, что до операции его значения были примерно на одном уровне – 102,1 – 107,6 мкА (таблица 16). Через 1 месяц значение данного показателя снизилось в равной степени у больных всех групп до 93,2-98,8 мкА, значимых межгрупповых отличий при этом отмечено не было.

Таблица 16 - Динамика показателя электрической чувствительности, мкА (n=188)

Сроки оценки	Группа 1 (РП) (n=68)	Группа 2 (ТПВ) (n=63)	Группа 3 (ОПВ) (n=57)
До операции	107,6±22,7	104,3±12,4	102,1±23,7
1 месяц	98,8±26,0	96,7±12,4	93,2±25,9
3 месяца	90,6±18,1	89,3±8,2	85,5±25,5
6 месяцев	88,7±11,9	85,1±7,4	84,4±23,1
12 месяцев	85,6±10,7	83,7±4,6	83,8±22,5
24 месяца	82,5±9,1	83,0±8,8	82,8±16,9

Через 3 и 6 месяцев после операции у пациентов групп 1 (РП), 2 (ТПВ) и 3 (ОПВ) значения показателя ЭЧ остались практически на том же уровне, значимых различий отмечено не было.

На 12 месяце после проведенного хирургического лечения РОС значение показателя электрической чувствительности в группах пациентов 1 (РП), 2 (ТПВ) и 3 (ОПВ) еще несколько уменьшилось и составило

соответственно 85,6±10,7;83,7±4,6 и 83,8±22,5 мкА, значимых межгрупповых отличий при этом выявлено не было.

Спустя 24 месяца значение показателя электрической чувствительности в группах пациентов 1 (РП), 2 (ТПВ) и 3 (ОПВ) существенно не изменились, составив соответственно 82,5±9,1; 83,0±8,8 и 82,8±16,9 мкА, достоверных межгрупповых отличий отмечено не было.

Оценка динамики показателя электрической лабильности (ЭЛ) свидетельствовала о том, что до вмешательства его значения существенно не различались, составив от 22,8 до 25,8 имп/с (таблица 17). Спустя 1 месяц значение показателя возросло, это увеличение было более выраженным в группе 3 (ОПВ) – до 30,0±6,5 имп/с, в меньшей степени у больных групп 1 (РП) и 2 (ТПВ), соответственно до 27,7±7,8 и 28,0±3,6 имп/с, значимых межгрупповых отличий при этом отмечено не было.

Через 3 и 6 месяцев после операции у обследуемых пациентов значения показателей практически не изменились и остались на том же уровне, значимых различий отмечено не было.

На 12 месяце после хирургического лечения РОС значение показателя электрической чувствительности в группах пациентов осталось на прежнем уровне, его уровень был максимальным у пациентов группы 3 (ОПВ) – 34,6±6,7, а в группах 1 (РП) и 2 (ТПВ), соответственно 31,2±6,8 и 33,8±3,0 имп/с, при этом значимых межгрупповых отличий выявлено не было.

Спустя 2 года после проведенного лечения значения данного показателя в группах пациентов несколько возросло, однако его уровни значимо не различались как в сравниваемых группах больных, так и относительно предыдущих уровней, составив у пациентов группы 3 (ОПВ) 35,0±6,2, а в группах 1 (РП) и 2 (ТПВ), соответственно 33,1±5,9 и 35,6±4,8 имп/с.

Таблица 17 - Динамика показателя электрической лабильности, имп/ с (n=188)

Сроки оценки	Группа 1 (РП) (n=68)	Группа 2 (ТПВ) (n=63)	Группа 3 (ОПВ) (n=57)
До операции	25,8±8,9	23,2±4,1	22,8±7,2
1 месяц	27,1±7,9	28,0±3,6	30,0±6,5
3 месяца	27,7±7,8	32,2±5,0	34,2±4,4
6 месяцев	31,1±6,9	33,6±4,1	34,3±6,7
12 месяцев	31,2±6,8	33,8±3,0	34,6±5,8
24 месяца	33,1±5,9	35,6±4,8	35,0±6,2

4.6 Динамика показателей оптической когерентной томографии

В рамках решения пятой задачи на данном этапе проводили изучение морфо-топографических особенностей сетчатки у прооперированных пациентов в послеоперационном периоде методом оптической когерентной томографии. В таблицах 18-19 представлены результаты оценки показателей в послеоперационном периоде, анализ которых позволил охарактеризовать восстановление структуры фовеа у пациентов сравниваемых групп. Так, перед проведением хирургического лечения значение показателя толщины фовеа во всех группах больных существенно превышало нормативный уровень 153±18 мкм, составляя в группах 1-3 от 194 до 214 мкм, при этом значимых межгрупповых отличий выявлено не было. Через 3 суток после операции уровни этого показателя значительно снизились во всех группах больных до 113-121 мкм, при этом значимых межгрупповых отличий выявлено не было (таблица 18).

Оценка данного параметра ОКТ спустя 3 месяца после хирургического лечения РОС вновь продемонстрировала его повышение до уровней 177-190 мкм, в группах больных его значения достоверно не различались. Однако спустя 6 месяцев в группах пациентов, которым выполнялась одно - и трехпортовая витрэктомия, значения толщины фовеа составили соответственно 175±14 и 182±9 мкм и были достоверно ниже ($p<0,05$) такового в группе 1 (РП) - 206±11 мкм. Аналогичным было соотношение значений этого показателя и спустя 1 год после проведенного хирургического лечения. Однако через 2 года уровни показателя фовеа в группах обследуемых значимо не различались как между собой, так и по сравнению с нормативным показателем.

Таблица 18 - Динамика изменения толщины фовеа по данным ОКТ (мкм, M±m) (n=188)

Сроки оценки	Группа 1 (РП) (n=68)	Группа 2 (ТПВ) (n=63)	Группа 3 (ОПВ) (n=57)
Норма	153±18	153±18	153±18
До операции	214±22	205±12	194±18
Через 3 суток	121±18	118±14	113±20
3 месяца	197±24	177±13	180±10
6 месяцев	206±11	182±9*	175±14*
12 месяцев	219±19	168±21*	159±13*
24 месяца	175±16	163±20	157±14

Примечание: * - различия достоверны (при $p<0,05$) по критерию Манна-Уитни по сравнению с соответствующим значением в группе 1

Исследование динамики другого показателя ОКТ – толщины парафовеа – показало, что перед вмешательством значение этого параметра во всех группах больных существенно превышало нормативный уровень 273±21 мкм, составив в группах обследуемых от 325 до 344 мкм, при этом значимых межгрупповых отличий выявлено не было (таблица 19).

Таблица 19 - Динамика изменения толщины парафовеа по данным ОКТ (мкм, M±m) (n=188)

Сроки оценки	Группа 1 (РП) (n=68)	Группа 2 (ТПВ) (n=63)	Группа 3 (ОПВ) (n=57)
Норма	273±21	273±21	273±21
До операции	344±16	325±16	334±16
Через 3 суток	364±31	338±21	303±18*
3 месяца	329±19	314±13	280±14*#
6 месяцев	326±11	308±15	276±14*#
12 месяцев	299±15	278±20	259±16*
24 месяца	285±12	270±15	268±20

Примечание: * - различия достоверны (при p<0,05) по критерию Манна-Уитни по сравнению с соответствующим значением в группе 1;
- различия достоверны (при p<0,05) по критерию Манна-Уитни по сравнению с соответствующим значением в группе 2

Через 3 суток после операции наблюдалась разнонаправленная динамика этого показателя – некоторое повышение в группах 1 (РП) и 2 (ТПВ) соответственно до значений 364±31 и 338±21 мкм, тогда как у пациентов, которым выполнялась однопортовая витрэктомия, отмечалось снижение до 303±18 мкм. Последнее значение было достоверно ниже (p<0,05) такового в группе 1 (РП).

Оценка данного параметра ОКТ спустя 3 месяца после хирургического лечения РОС продемонстрировала его уменьшение во всех группах, при этом уровень толщины парафовеа в группе 3 (ОПВ) снизился до 280±14 мкм и был значимо ниже ($p<0,05$) соответствующих уровней в группах 1 (РП) – 329±19 мкм и 2 (ТПВ) 314±13 мкм.

Через 6 месяцев в группах пациентов, которым выполнялась однопортовая и трехпортовая витрэктомия, значения толщины парафовеа составили соответственно 326±11 и 308±15 мкм и были достоверно выше ($p<0,05$) такового в группе 1 (РП) - 276±14 мкм. Аналогичным было соотношение значений этого показателя и спустя 1 год после проведенного хирургического лечения. Однако через 24 месяца уровни показателя парафовеа в группах обследуемых значимо не различались как между собой, так и по сравнению с нормативным показателем.

Сравнение результатов ОКТ через 1 месяц после операции показало, что у 10,3 % (7) больных группы 1 (РП) и у 4 (6,3 %) пациентов группы 2 (ТПВ) наблюдалось истончение сетчатки в фовеа, в группе 3 (ОПВ), было 3 таких пациента (5,3 %), значимых межгрупповых отличий показателей при этом отмечено не было (таблица 20).

В то же время в группе 3 (ОПВ) макулярный отек был отмечен у 16 пациентов (28,1 %), в группах 1 (РП) и 2 (ТПВ) этот признак был выявлен соответственно у 23 (33,8 %) и 18 (28,6 %) больных, то есть практически с той же частотой.

Оценка частоты выявления кист в фовеа показала, что чаще они наблюдались в группе 1 (РП) - у 6 (8,8 %) пациентов, в группе 2 (ТПВ) отмечено 4 таких случая (6,3 %), а в группе 3 (ОПВ) – кисты были выявлены только у 1 пациента (1,8 %), что значимо ($p<0,05$) реже, чем в группе 1 (РП).

Таблица 20 - Результаты оптической когерентной томографии через 1 месяц после операции (n=188)

Признак	Группа 1 (РП) (n=68)		Группа 2 (ТПВ) (n=63)		Группа 3 (ОПВ) (n=57)	
	абс.	%	абс.	%	Абс.	%
Истончение сетчатки фовеа	7	10,3	4	6,3	3	5,3
Макулярный отек	23	33,8	18	28,6	16	28,1
Наличие кист в фовеа	6	8,8	4	6,3	1	1,8*

Примечание: * - различия достоверны (при $p<0,05$) по критерию χ^2 по сравнению с соответствующим значением в группе 1
- различия достоверны (при $p<0,05$) по критерию χ^2 по сравнению с соответствующим значением в группе 2

Сопоставление данных ОКТ через 3 месяца после операции показало, что в этот срок истончение сетчатки в фовеа наблюдалось у 12 (17,3 %) больных группы 1 (РП) и в 11 (17,5 %) случаях в группе 2 (ТПВ) (таблица 21). В то же время в группе 3 (ОПВ) значение этого показателя было несколько ниже - 7 таких пациентов (12,3 %), значимых межгрупповых отличий показателей при этом отмечено не было.

Макулярный отек у больных последней группы не наблюдался, тогда как в группе 2 (ТПВ) этот признак был выявлен у 12 (20,6 %) пациентов, а в группе 1 (РП), значимо чаще ($p<0,05$) – в 19 (27,9 %) случаях.

Оценка частоты выявления кист показала, что чаще они наблюдались в группе 1 (РП) - у 7 (10,3 %) пациентов, в группе 2 (ТПВ) отмечено 5 случаев (6,3 %), в то время как в группе 3 (ОПВ) – значение этого показателя составило 1,8 % и было достоверно ($p<0,05$) ниже соответствующего уровня в группе 1. Через 3 месяца после операции был отмечен и такой признак, как эпиретинальные мембраны, которые наблюдались у 4 пациентов (5,9 %) группы 1 (РП), в группах 2 (ТПВ) и 3 (ОПВ) отмечено соответственно 2 (3,2 %) и 1 (1,8 %) таких случая.

Таблица 21 - Результаты оптической когерентной томографии через 3 месяца после операции (n=188)

Признак	Группа 1 (РП) (n=68)		Группа 2 (ТПВ) (n=63)		Группа 3 (ОПВ) (n=57)	
	абс.	%	абс.	%	Абс.	%
Истончение сетчатки фовеа	12	17,7	18	12,7	4	7,0
Макулярный отек	19	27,9	13	20,6	-	-
Наличие кист фовеа	7	10,3	5	7,9	1	1,8*
Эпиретинальные мембраны	4	5,9	2	3,2	1	1,8

Примечание: * - различия достоверны (при $p<0,05$) по критерию χ^2 по сравнению с соответствующим значением в группе 1

Оценка результатов ОКТ через 6 мес. после хирургического лечения показала, что в этот срок истончение сетчатки в фовеа наблюдались у 14 (20,6 %) больных группы 1 (РП) и у 11 (17,5 %) пациентов группы 2 (ТПВ), тогда как у больных, которым была выполнена однопортовая витрэктомия, этот признак наблюдался реже – только у 8 пациентов (7,0 %), значимых межгрупповых отличий показателей при этом отмечено не было (таблица 22).

Макулярный отек был выявлен у 13 (19,1 %) пациентов группы 1 (РП), в группе 2 (ТПВ) наблюдался реже - у 6 (9,5 %) пациентов, а у больных группы 3 (ОПВ) не выявлялся.

Не отмечалось в последней группе и наличия кист, тогда как в группе 1 (РП) этот признак был отмечен у 4 (5,9 %) пациентов, в группе 2 (ТПВ) - у 3 (4,8 %) больных.

Эпиретинальные мембраны были выявлены у 6 пациентов (8,8 %) группы 1 (РП), у 4 больных (6,4 %) группы 2 (ТПВ), в группе 3 (ОПВ) отмечено 2 (3,5 %) таких случая.

Таблица 22 - Результаты оптической когерентной томографии через 6 месяцев после операции (n=188)

Признак	Группа 1 (РП) (n=68)		Группа 2 (ТПВ) (n=63)		Группа 3 (ОПВ) (n=57)	
	абс.	%	абс.	%	Абс.	%
Истончение сетчатки фовеа	14	20,6	11	17,5	4	7,0
Макулярный отек	13	19,1	6	9,5	-	-
Наличие кист фовеа	4	5,9	3	4,8	-	-
Эпиретинальные мембраны	6	8,8	4	6,4	2	3,5

Примечание: * - различия достоверны (при $p<0,05$) по критерию χ^2 по сравнению с соответствующим значением в группе 1

Сопоставление данных ОКТ через 12 месяцев после операции показало, что в этот срок истончение сетчатки наблюдалось у 15 (22,1 %) больных группы 1 (РП) и у 12 (19,1 %) пациентов группы 2 (ТПВ) (таблица 23). В то же время в группе 3 (ОПВ) значение этого показателя было значимо ниже ($p<0,05$), чем в обеих группах сравнения – 5 случаев (8,8 %).

Макулярный отек у больных последней группы не наблюдался, тогда как в группе 2 (ТПВ) этот признак был выявлен у 3 (4,8 %) пациентов, в группе 1 (РП) - у 5 (7,4 %) больных.

Оценка частоты выявления кист показала, что чаще они наблюдались в группе 2 (ТПВ) - у 4 (6,4 %) пациентов, в группе 1 (РП) отмечено 3 таких случая (4,4 %), в то время как в группе 3 (ОПВ) кисты не выявлялись. В группе пациентов, которым выполнялась однопортовая витрэктомия, было отмечено 3 случая эпиретинальных мембран (5,3 %), в то время как этот признак наблюдался у 8 пациентов (11,8 %) группы 1 (РП) и 7 больных (11,1 %) группы 2 (ТПВ).

Таблица 23 - Результаты оптической когерентной томографии через 12 месяцев после операции (n=188)

Признак	Группа 1 (РП) (n=68)		Группа 2 (ТПВ) (n=63)		Группа 3 (ОПВ) (n=57)	
	абс.	%	абс.	%	Абс.	%
Истончение сетчатки фовеа	15	22,1	12	19,1	5	8,8
Макулярный отек	5	7,4	3	4,8	-	-
Наличие кист фовеа	3	4,4	4	6,4	-	-
Эпиретинальные мембраны	8	11,8	7	11,1	3	5,3

Примечание: * - различия достоверны (при $p<0,05$) по критерию χ^2 по сравнению с соответствующим значением в группе 1
- различия достоверны (при $p<0,05$) по критерию χ^2 по сравнению с соответствующим значением в группе 2

Сопоставление данных ОКТ через 24 месяца после операции показало, что в этот срок истончение сетчатки наблюдалось у 15 (22,1 %) больных группы 1 (РП) и у 13 (20,6 %) пациентов группы 2 (ТПВ) (таблица 24). В группе больных 3 (ОПВ) значение этого показателя было достоверно ниже ($p<0,05$), чем в обеих группах сравнения, и составило 5 случаев (8,8 %).

Кисты и макулярный отек ни у кого из больных не наблюдались, эпиретинальные мембраны были выявлены у 10 пациентов (14,7 %) группы 1 (РП) и 8 больных (12,7 %) группы 2 (ТПВ), тогда как в группе 3 (ОПВ) этот признак был выявлен реже – в 4 случаях (7,0 %). При этом достоверных межгрупповых различий не отмечалось.

Таблица 24 - Результаты оптической когерентной томографии через 24 месяцев после операции (n=188)

Признак	Группа 1 (РП) (n=68)		Группа 2 (ТПВ) (n=63)		Группа 3 (ОПВ) (n=57)	
	абс.	%	абс.	%	Абс.	%
Истончение сетчатки фовеа	15	22,1	13	20,6	5	8,8*#
Макулярный отек	-	-	-	-	-	-
Наличие кист фовеа	-	-	-	-	-	-
Эпиретинальные мембраны	10	14,7	8	12,7	4	7,0

Примечание: * - различия достоверны (при $p<0,05$) по критерию χ^2 по сравнению с соответствующим значением в группе 1
- различия достоверны (при $p<0,05$) по критерию χ^2 по сравнению с соответствующим значением в группе 2

4.7 Частота рецидивов отслойки сетчатки

Оценка частота ранних (через 1 месяц) рецидивов отслойки сетчатки (которые представляли собой новые разрывы), показала, что в группе 1 (РП) их частота составила 13 случаев (19,1 %), на том же уровне было значение этого показателя в группе 2 (ТПВ) – 17,5 %. В третьей группе (ОПВ) частота ранних рецидивов отслойки сетчатки была ниже – 7,0 % (таблица 25).

В дальнейшем при изучении частоты поздних рецидивов отслойки сетчатки было установлено, что чаще всего эти осложнения наблюдались в группе 1 (РП), при этом через 3 месяца после операции отмечено 4 таких случая (5,9 %), и еще по 2 случая на сроках 6 и 12 месяцев после операции. В группе 2 (ТПВ) поздние разрывы были отмечены несколько реже – 3 (4,8 %) на сроке до 3 месяца, затем по 1 случаю (1,6 %) до 6 и 12 месяцев. В то же

время в группе 3 (ОПВ) было отмечено только 2 таких случая (3,5 %) в срок до 3 месяцев после хирургического лечения.

Таблица 25 – Динамика рецидивов отслойки сетчатки (n=188)

Сроки (месяц)	Группа 1 (РП) (n=68)		Группа 2 (ТПВ) (n=63)		Группа 3 (ОПВ) (n=57)	
	абс.	%	абс.	%	Абс.	%
1	13	19,1	11	17,5	4	7,0
3	4	5,9	3	4,8	2	3,5
6	2	2,9	1	1,6	-	-
12	2	2,9	1	1,6	-	-
24	2	2,9	1	1,6	-	-
Всего	10	14,7	6	9,5	2	3,5*

Примечание: * - различия достоверны (при $p<0,05$) по критерию χ^2 по сравнению с соответствующим значением в группе 1

Через 2 года в группе 1 (РП) было также отмечено 2 случая (2,9 %) рецидива отслойки сетчатки, в группе 2 (ТПВ) - один такой случай (1,6 %), а среди пациентов, которым была выполнена однопортновая вирэктомия, таких случаев отмечено не было.

В целом оценка кумулятивной частоты поздних рецидивов отслойки показала, что значение этого показателя было максимальным в группе 1 (РП) – 10 случаев (14,7 %), несколько ниже в группе 2 (ТПВ) – 6 случаев (9,5 %). В группе же пациентов, которым была проведена однопортовая витрэктомия, частота этого осложнения была минимальной и составила 2 случая (3,5 %), значение этого показателя было достоверно ниже ($p<0,05$), чем в первой группе.

4.8 Частота осложнений при использовании различных хирургических техник лечения регматогенной отслойки сетчатки

Ятрогенные разрывы сетчатки наблюдались в 2-х случаях (3,2 %) в группе больных, которым выполнялась трехпортовая витрэктомия, в группе 3 (ОПВ), как и в группе 1 (РП) таких осложнений отмечено не было (таблица 26).

Таблица 26 - Интраоперационные осложнения (n=188)

Осложнения	Группа 1 (РП) (n=68)		Группа 2 (ТПВ) (n=63)		Группа 3 (ОПВ) (n=57)	
	абс.	%	абс.	%	Абс.	%
Ятрогенные разрывы сетчатки	-	-	2	3,2	-	-

Сравнение частоты осложнений в послеоперационном периоде, в частности, астигматизма, показало, что наиболее часто это осложнение наблюдалось у 16 (23,5 %) пациентов группы 1 (РП), тогда как в группе 2 (ТПВ) и в группе 3 (ОПВ) таких случаев отмечено не было (таблица 27).

Также ни у кого из больных, которым выполнялась однопортовая витрэктомия, не отмечалось ощущений послеоперационного дискомфорта, в то время как это осложнение было отмечено у 42 (61,8 %) пациентов группы 1 (РП). В группе 2 (ТПВ) – послеоперационный дискомфорт был отмечен только 3 больными (4,8%).

Таблица 27 - Частота послеоперационных осложнений (n=188)

Послеоперационные осложнения	Группа 1 (РП) (n=68)		Группа 2 (ТПВ) (n=63)		Группа 3 (ОПВ) (n=57)	
	абс.	%	абс.	%	Абс.	%
Астигматизм	16	23,5	-	-	-	-
Диплопия	9	13,2	-	-	-	-
Ощущения послеопера-ционного дискомфорта	42	61,8	3	4,8*	-	-
Ранние рецидивы отслойки сетчатки	14	26,5	11	17,5	4	7,0*
Птоз	10	14,7	-	-	-	-

Примечание: * - различия достоверны (при $p<0,05$) по критерию χ^2 по сравнению с соответствующим значением в группе 1 (РП)

Ранние (до 1 месяца после операции) рецидивы отслойки сетчатки реже всего отмечались в группе 3 (ОПВ), их частота составила 7,0 % (4 случая) и была достоверно ниже ($p<0,05$) соответствующего уровня в группе 1 (РПВ) - 14 случаев (26,6 %). Эти рецидивы во всех группах больных явились результатом образования новых разрывов или разблокировки старых в течение первого месяца после операции. Так, в группе 1 (РП) было отмечено - 3 случая разблокировки старых разрывов (4,4%), в 11 случаях - появились новые разрывы (16,2%); у пациентов группе 2 (ТПВ) наблюдались 10 (15,9%) случаев новых разрывов и 1 - разблокировки старого разрыва (1,6%), у больных группы 3 (ОПВ) было выявлено 4 случая новых разрывов (7%).

В группе больных, которым выполнялось радиальное пломбирование в 10 случаях (14,7 %) наблюдался птоз, тогда как в группах 2 (ТПВ) и 3 (ОПВ) это осложнение отмечено не было.

4.9 Оценка локальной болезненности в раннем послеоперационном периоде

Сравнение оценок локальной болезненности пациентами по визуально-аналоговой шкале (ВАШ) после выполненного вмешательства показало, что через 6 ч после операции уровень боли был оценен больными групп 1 (РП) и 2 (ТПВ) соответственно на 7,2±1,8 и 7,0±1,5 балла, тогда как в группе 3 (ОПВ) значение этого показателя было несколько ниже - 6,1±2,2 балла, но значимых межгрупповых отличий при этом выявлено не было (таблица 28).

Таблица 28 - Оценка болезненности пациентами по 10-балльной визуально-аналоговой шкале (n=188)

Сроки оценки	Группа 1 (РП) (n=68)	Группа 2 (ТПВ) (n=63)	Группа 3 (ОПВ) (n=57)
Через 6 часов	7,2±1,8	7,0±1,5	6,1±2,2
24 часа	7,0±1,2	6,4±1,6	5,8±0,9
3 суток	5,8±0,9	4,6±0,5	3,0±0,4*#
7 суток	4,4±1,3	3,5±0,3	1,4±0,2*#

Примечание: * - различия достоверны (при p<0,05) по критерию Манна-Уитни по сравнению с соответствующим значением в группе 1
- различия достоверны (при p<0,05) по критерию Манна-Уитни по сравнению с соответствующим значением в группе 2

При сравнении результатов оценки по ВАШ спустя 24 ч различия данного показателя были более выраженными, максимальной была оценка боли больными группы 1 (РП) – на 7,0±1,2 балла, несколько ниже – в группе 2 (ТПВ) – 6,4±1,2 балла. Минимальным был уровень данного параметра в

группе 3 (ОПВ) – 5,8±0,9 балла, хотя достоверных отличий при этом выявлено не было.

Более выраженными были различия в оценке болезненности спустя 3 суток после операции, при этом оценка болезненности по 10-балльной шкале составила в группе 3 (ОПВ) – 3,0±0,4 балла, что было достоверно ниже ($p<0,05$) соответствующих значений этого показателя в группах 1 (РП) и 2 (ТПВ), где уровень показателя составил 5,8±0,9 и 4,6±0,5 балла.

Через 7 суток после вмешательства пациенты отмечали максимальную болезненность в группе 1 (РП) – 4,4±1,3 балла, несколько ниже – в группе 2 (ТПВ): 3,5±0,3 балла, значения этих показателей были достоверно выше ($p<0,05$) по сравнению с таковым у больных, которым выполнялась однопортовая витрэктомия. Пациенты группы 3 (ОПВ) практически не отмечали болезненности, уровень ее оценки составил 1,4±0,2 балла.

4.10 Оценка больными результатов хирургического лечения регматогенной отслойки сетчатки

Изучение оценок результатов лечения, данных больными, которым было проведено хирургическое лечение РОС, показало, что охарактеризовали результаты как «отличные» только 7,4 % больных группы 1 (РП), в 2 раза больше пациентов группы 2 (ТПВ) – 15,9 % и в 4 раза больше пациентов группы 3 (ОПВ) – 29,8 % (таблица 29). Значение показателя в последней группе было достоверно ($p<0,05$) выше, чем у пациентов группы 1 (ОПВ). Половина больных (50,9 %) последней группы оценили результаты лечения, как «хорошие», в группах 1 (РП) и 2 (ТПВ) доли таких больных были несколько ниже, соответственно 38,2 и 41,2 %.

В то же время около трети пациентов групп 1 (РП) и 2 (ТПВ) рассматривали результаты лечения как «удовлетворительные» - 32,3 и 30,3 %

соответственно, в то время как в группе больных, которым выполнялась однопортовая витрэктомия, доля таких пациентов была значимо (p<0,05) ниже, чем в остальных группах и составила 14,0%.

Как «неудовлетворительный» оценили результат лечения только 3 больных (5,3 %) из последней группы, значение этого показателя было достоверно ниже (p<0,05), чем в группе 1 (РП) – 22,1 %. Среди больных группы 2 (ТПВ) 12,7 % пациентов также оценили результат лечения.

Таблица 29 - Оценка пациентами результатов лечения через 1 год после выполнения операции (n=188)

Уровень оценки	Группа 1 (РП) (n=68)		Группа 2 (ТПВ) (n=63)		Группа 3 (ОПВ) (n=57)	
	абс.	%	абс.	%	Абс.	%
Отлично	5	7,4	10	15,9	17	29,8*
Хорошо	26	38,2	26	41,2	29	50,9
Удовлетворительно	22	32,3	19	30,2	8	14,0*#

Таким образом, по результатам выполненных исследований установлено, что однопортовая 25G витрэктомия при регматогенной отслойке сетчатке характеризуется меньшей длительностью операции (по сравнению с радиальным пломбированием и трехпортовой витрэктомией), отсутствием наложения швов, отсутствием случаев интраоперационных осложнений. Использование предложенного подхода к хирургическому лечению регматогенной отслойки сетчатки позволило значительно снизить частоту осложнений в раннем послеоперационном периоде по сравнению с радиальным пломбированием и трехпортовой витрэктомией, у пациентов, прооперированных с помощью этого метода менее выражены болевые ощущения, реже отмечались отклонения от нормы внутриглазного давления, ранние и поздние рецидивы отслойки сетчатки.

Результаты периметрии свидетельствовали, что через 12 месяцев после хирургического лечения у больных, которым выполнялась однопортовая

витрэктомия, чаще наблюдалось полное восстановление зрения. Анализ распределения больных по уровню внутриглазного давления через 12 месяцев после хирургического лечения регматогенной отслойки сетчатки свидетельствовал о том, что ни у кого из пациентов не было отмечено, как повышения ВГД свыше 25 мм рт. ст., так и гипотонии 3 ст. Сходными были результаты и в последующие сроки наблюдения.

Не было отмечено достоверных межгрупповых отличий по показателям остроты зрения, электрической чувствительности и электрической лабильности сетчатки у больных в зависимости от вида хирургического лечения регматогенной отслойки сетчатки.

Сравнение показателей оптической когерентной томографии по частоте выявления отдельных признаков патологии показало, что у пациентов, которым выполнялась однопортовая 25 G витрэктомия, в различные сроки после операции реже выявлялись макулярный отек и истончение сетчатки.

Проведенные исследования показали, что однопортовая 25G витрэктомия является клинически эффективным методом хирургического лечения регматогенной отслойки сетчатки. Применение такого подхода позволило существенно уменьшить частоту послеоперационных осложнений и улучшить отдаленные результаты лечения данной категории больных по сравнению с теми пациентами, у которых выполнялась трехпортовая витрэктомия или радиальное пломбирование.

ЗАКЛЮЧЕНИЕ

Регматогенная отслойка сетчатой оболочки развивается с частотой 10-15 случаев на 100 000 населения и представляет собой серьезную проблему современной офтальмологии [1, 22, 75]. Нелеченая РОС приводит к слепоте в 55% случаев, а у 36% пациентов сохраняется только светопроекция, 9 % больных способны определить лишь движение руки у лица [29, 42]. Инвалидность пациентов с РОС составляет 5-9 % из всех причин инвалидности по зрению [22, 52, 159].

Накопленный к настоящему времени опыт эндовитреальной хирургии в лечении осложненных форм РОС, дальнейшее совершенствование аппаратуры, в том числе разработка широкоугольных оптических систем визуализации, а также метода бесшовной микроинвазивной витрэктомии 25- и 23-Gauge создали базу для внедрения в клиническую практику эндовитреальных методов лечения РОС [22, 23, 28, 42, 50, 52, 58, 117, 123]. В то же время до настоящего времени практически не проводилось исследований по оценке клинической эффективности применения однопортовой витрэктомии в сравнении с другими вариантами хирургического лечения регматогенной отслойки сетчатки, отсутствуют данные о течении раннего и отдаленного периода у больных, которым выполняется это вмешательство.

Цель исследования - разработать метод хирургического лечения регматогенной отслойки сетчатки с помощью локальной однопортовой 25 G витрэктомии, повысить эффективность и обосновать применение данного хирургического метода

По мнению ряда авторов, выбор хирургической тактики - осуществление радиального пломбирования или локальной однопортовой витрэктомии - определяется наличием тракций сетчатки со стороны

стекловидного тела и степенью искажения зрительных функции при наличии пломбы [7, 84, 107, 174].

На начальном этапе работы с целью оптимизации технологии хирургического лечения свежей регматогенной отслойки сетчатки была выполнена разработка алгоритма определения тактики хирургического лечения этой патологии и осуществлено обоснование оптимальных параметров выполнения однопортовой витрэктомии (объема витрэктомии, концентрации газовой смеси и объема тампонады).

При этом учитывали, что решение о выполнении радиального пломбирования или локальной однопортовой витрэктомии определяется наличием тракций сетчатки стекловидным телом и степенью искажения зрительных функций при наличии пломбы. На основании ряда биофизических параметров путем предварительных расчетов была получена формула расчета меридионального искажения ретинального изображения для принятия решения о применении локальной однопортовой витрэктомии.

На основе описанного алгоритма определения тактики хирургического лечения свежей регматогенной отслойки сетчатки был предложен способ определения показаний к проведению однопортовой локальной витрэктомии, заключающийся в том, что у пациентов с регматогенной отслойкой сетчатки и наличием локального тракционного синдрома перед операцией методом биометрии определяют длину глаза, методом оптической когерентной томографии определяют диаметр периферического разрыва сетчатки и рассчитывают индекс необходимости проведения однопортовой локальной витрэктомии по формуле. При превышении значения индекса А более 3 принимается решение о проведении однопортовой локальной витрэктомии.

Для оптимизации параметров локальной однопортовой витрэктомии были выбраны наиболее важные показатели: объем витрэктомии, объем и концентрация газов в смеси, используемой для тампонады.При этом учитывали, что объем аспирированного фрагмента стекловидного тела при однопортовой локальной витрэктомии должен быть минимален вокруг

разрыва сетчатки, чтобы исключить тракцию сетчатки со стороны стекловидного тела и убрать субретинальную жидкость. С другой стороны, при проведении локальной однопортовой витрэктомии требуется создать достаточно большой объем полости вокруг разрыва для выполнения манипуляций по удалению тракций, дренажа субретинальной жидкости и проведения эндолазеркоагуляции при незначительной гипотонии и сильной склерокомпрессии в области разрыва так, чтобы совместить сетчатку и хориоидею.

Для освобождения минимального объема стекловидного тела вокруг разрыва необходимо, начиная от порта входа наконечника витреотома, выполнить аспирацию стекловидного тела внутри конусообразной полости, ограниченной как основанием конуса с образующей, достигающей дальнего от порта края тяжа. Естественным ограничением аспирируемой области является охватываемая область хориоидеи. Для манипуляций по удалению тракций минимальный объем определяется расстоянием от места установки порта до центра разрыва сетчатки, диаметром разрыва сетчатки, диаметром захвата сетчатки тяжами стекловидного тела и высотой отслойки сетчатки.

Оптимизация объема однопортовой локальной витрэктомии достигается тем, что при определении этого показателя у пациентов с регматогенной отслойкой сетчатки и наличием локального тракционного синдрома перед операцией методом обратной офтальмоскопии определяют локальный разрыв сетчатки, а также расстояние от предполагаемой установки порта до центра разрыва. Методом ультразвуковой биомикроскопии у этих пациентов определяют наличие локальной тракции сетчатки, диаметр захвата сетчатки тяжами стекловидного тела, диаметр разрыва сетчатки, высоту ее отслойки и вычисляют оптимальный объем хирургического вмешательства по предложенным формулам предыдущей главы.

Заключительной хирургической манипуляцией однопортовой локальной витрэктомии является тампонада воздушно-газовой смесью, не

требующей в дальнейшем дополнительного удаления хирургическим путем тампонирующих веществ. При этом объем воздушно-газовой смеси, вводимой под давлением в образованную полость в результате выполнения однопортовой локальной витрэктомии должен быть таким, чтобы в течение нескольких дней обеспечивать прижатие отслоенного участка сетчатки с силой, не менее таковой, создаваемый при тампонировании силиконом. Этого времени, как показывает хирургическая практика, достаточно для необходимой адгезии сетчатки в этой зоне. Основными газами, используемыми в офтальмологии в смеси с воздухом, являются: сульфур гексафторид (SF6), перфторгексан (C2F6) и перфторпропан (C3F8). Будучи введенным в образованную в результате витрэктомии витреальную полость, фторированный газ увеличивается в объеме за счет абсорбции растворенного в крови азота.

Для обеспечения эффективной тампонады воздушно-газовая смесь должна занимать объем, достаточный для блокирования разрыва сетчатки, величина его была рассчитана в рамках решения задач, поставленных перед выполнением нашей работы. Полученные данные позволили предложить алгоритм определения концентрации воздушно-газовой смеси и объема однопортовой локальной витрэктомии у пациентов с регматогенной отслойкой сетчатки и наличием локального тракционного синдрома. Эти величины определяются с помощью ультразвуковой биомикроскопии.

На основании произведенных расчетов нами предложены тактика определения необходимого объема локальной витрэктомии в зависимости от диаметра локального периферического разрыва сетчатки, объема газовой тампонады, оптимального расположение порта при однопортовой витрэктомии, размера пломбы для осуществления радиального пломбирования. Построена шкала прогнозирования объема возможного ухудшения качества зрения при пломбировании в зависимости от размера разрыва, на основании которой принимается решение о проведении радиального пломбирования или локальной витрэктомии.

В ходе решения следующих задач, поставленных в работе, были проанализированы результаты хирургического лечения 188 пациентов (188 глаз) со свежей РОС с использованием различных хирургических техник. Больные были включены в 3 группы:

первая группа (группа сравнения 1) (РП) - 68 пациентов (68 глаз), прооперированных методом радиального локального пломбирования;

вторая группа (ТПВ) – пациенты, которым выполнялась микроинвазивная трехпортовая 25G витрэктомия;

третья группа (ОПВ) – пациенты, в лечении которых была применена новая техника микроинвазивной однопортовой 25G витрэктомии.

При сравнении интраоперационных характеристик в группах больных было установлено, что у пациентов, которым выполнялось радиальное пломбирование (группы 1) и трехпортовая витрэктомия (группа 2), время операции было больше, чем при выполнении однопортовой витрэктомии у больных группы 3 (ОПВ). Если в первой группе всем больным были наложены швы, в группе 2 (ТПВ) нескольким пациентам (4,8 %), то в основной группе пациентов, которым выполнялась однопортовая витрэктомия, швы не накладывались.

Сравнение частоты осложнений хирургического лечения РОС показало, что во второй группе (ТПВ) было 2 случая ятрогенных разрывов сетчатки, тогда как в группе больных, которым выполнялась однопортовая витрэктомия, этого осложнения не было.

Ранние (до 1 месяца после операции) рецидивы отслойки сетчатки реже всего отмечались в группе 3 (ОПВ) - в 7,0 % случаев, что было значительно ниже, чем в группе 1 (РПВ) - 19,1 %. Данное осложнение у пациентов всех групп явилось результатом образования новых разрывов или разблокировки старых в этот период. В группе 1 (РП) было 3 случая разблокировки старых разрывов, в 10 случаях появились новые разрывы, у пациентов группы 2 (ТПВ) наблюдались 10 случаев новых разрывов, 1 случай разблокировки

старого разрыва, у больных группы 3 (ОПВ) было выявлено 4 случая новых разрывов.

Такое осложнение как птоз было отмечено только в группе больных, которым выполнялось радиальное пломбирование (14,7 % случаев). Сопоставление оценки локальной болезненности по визуально-аналоговой шкале после операции показало, что более выраженным было снижение данного показателя у больных, которым выполнялась ОПВ по сравнению с группами 1 (РП) и 2 (ТПВ), при этом более выраженными были эти различия через 1 и 3 суток после операции. Спустя 7 суток после операции пациенты группы 3 (ОПВ) практически не отмечали болезненности, а максимальным было значение этого показателя в группе 1 (РП).

Оценивали также уровень ВГД у обследуемых больных, при этом до операции значение этого показателя на уровне нормы (отсутствие гипотонии) наблюдалось только в 29,8 % случаях в группе 3 (ОПВ), у 22,2 % пациентов группы 2 (ТПВ) и в 17,7 % случаях в группе 1 (РП). В большинстве случаев у пациентов с РОС отмечалась гипотония 1 степени, однако значимых межгрупповых отличий по уровню ВГД до хирургического лечения РОС выявлено не было.

Исследование уровня ВГД на 3 сутки после хирургического лечения РОС показало, наличие ряда отличий в зависимости от вида операции. При этом значение этого показателя на уровне нормы (отсутствие гипотонии) отмечалось в 12,3 % случаях в группе 3 (ОПВ), что было достоверно реже, чем в группах 1 (РП) - 33,8 % и 2 (ТПВ) - 28,6 %. Повышение ВГД было выявлено только в группе 1 (РП) - в 7,4 % случаях. Гипотония 1 степени была отмечена в группе 3 (ОПВ) в 49,1 % случаях, значимо чаще, чем в группе 2 (ТПВ). Гипотония 2 степени отмечалась только у 19,1 % пациентов группы 1, в то время как в группах 2 (ТПВ) и 3 (ОПВ) частота выявления таких изменений ВГД была значимо выше ($p<0,05$) и составила соответственно 42,8 и 38,6 %.

Следующий этап исследования был посвящен оценке отдаленных результатов хирургического лечения РОС. Периметрия, проведенная через 12 месяцев после хирургического лечения РОС, показала, что полное восстановление зрения наблюдалось наиболее часто (более чем у половины пациентов), которым выполнялась однопортовая витрэктомия, достоверно чаще, чем у пациентов групп 1 (РП) и 2 (ТПВ). При этом доли больных с выпадением периферии на 10-15^0 в этот срок значимо не различались, однако количество пациентов с выпадением периферии на 15-30^0 через 12 месяцев после хирургического лечения в группе 3 (ОПВ) было минимальным 5,3 %, что было достоверно меньше, чем в группах больных, которым выполнялось радиальное пломбирование (39,7 %) и трехпортовая витрэктомия (23,8 %).

Оценка данных периметрии через 2 года после хирургического лечения показало улучшение этих показателей во всех группах, выявленные ранее соотношения сохранялись – наиболее часто полное восстановление зрения наблюдалось более чем у половины больных, которым выполнялась однопортовая витрэктомия, значимо чаще, чем в группе 1 (РП). Если доли больных с выпадением периферии на 10-15^0 значимо не различались, то количество пациентов с выпадением периферии на 15-30^0, как и в предыдущий срок было минимальным в группе 3 (ОПВ).

Анализ распределения больных по уровню ВГД через 12 месяцев после хирургического лечения РОС свидетельствовал о том, что ни у кого из пациентов не было отмечено как повышения свыше 25 мм рт. ст., так и гипотонии 3 ст. Отсутствие гипотонии было отмечено в 42,1 – 55,9 % случаях, у значительной части больных была выявлена гипотония 1 и 2 ст., хотя значимых межгрупповых отличий по данному показателю отмечено не было. Через 2 года после хирургического лечения ни у кого из пациентов не было отмечено его повышения свыше 25 мм рт. ст., а также гипотонии 3 ст., достоверных отличий распределения пациентов по этому показателю отмечено не было.

При изучении остроты зрения пациенты были разделены на 2 группы в зависимости от захвата макулярной зоны: 75 пациентов с РОС с захватом фовеа и 113 больных с РОС без захвата фовеа. Было установлено, что до операции значения показателя ОЗ у пациентов с РОС с захватом фовеа были примерно на одном уровне: 0,178±0,08 до 0,185±0,021. Спустя 1 месяц после операции значения этого показателя увеличились до 0,30-0,32, через 3 месяца также было выявлено повышение ОЗ у пациентов группы 3 (ОПВ) – до 0,56±0,05, что было значимо выше, чем в остальных группах. Через 6-12 месяцев ОЗ увеличилась во всех группах, в большей степени – у больных, которым была произведена однопортовая витрэктомия. Спустя 2 года у этих пациентов острота зрения составила 0,75±0,07 и была достоверно выше, чем в группах 1 (РП) - 0,52±0,05 и 2 (ТПВ) - 0,41±0,06.

Оценка ОЗ у больных без захвата фовеа показала, что до лечения его уровни составляли от 0,42-0,48. Спустя месяц после операции значение этого параметра существенно возросло и было максимальным у больных группы 3 (ОПВ). Через 3 месяца ОЗ у больных групп 1 (РП) и 2 (ТПВ) существенно не различалась и составила 0,73-0,76, а третьей группе (ОПВ) уровень этого показателя было значимо выше 0,82±0,10.

Выявленная тенденция к постепенному возрастанию остроты зрения сохранялась в дальнейшем (через 6, 12 и 24 месяца) во всех группах пациентов, при этом у больных, которым была произведена ОПВ, значение этого показателя было несколько выше, чем в остальных группах, при этом значимых межгрупповых отличий выявлено не было.

Была выполнена и оценка динамики показателя электрической чувствительности, которая показала, что через 1 месяц значение этого показателя снизилось в равной степени у больных всех групп, значимых межгрупповых отличий при этом отмечено не было. Через 3 и 6 месяцев после операции у пациентов всех групп значения показателя ЭЧ остались практически на том же уровне, значимых различий отмечено не было. Спустя 12 месяцев после хирургического лечения РОС значение показателя

электрической чувствительности во всех группах еще несколько уменьшилось до 83,7-85,6 мкА, значимых межгрупповых отличий при этом выявлено не было. Через 2 года, эти уровни во всех группах существенно не изменились.

Оценка динамики показателя электрической лабильности показала, что если до вмешательства его значения существенно не различались, то спустя 1 месяц его уровень возрос, увеличение было более выраженным в группе 3 (ОПВ), хотя значимых межгрупповых отличий при этом отмечено не было. Через 3 и 6 месяцев после операции у обследуемых пациентов значения показателей практически не изменились и остались на том же уровне, значимых различий отмечено не было. Спустя 12 месяцев электрическая чувствительность в группах пациентов осталось на прежнем уровне, ее уровень был максимальным у пациентов группы 3 (ОПВ), хотя значимых межгрупповых отличий выявлено не было. Эта закономерность была отмечена и через 24 месяца после хирургического лечения.

В послеоперационном периоде астигматизм наблюдался в группе 1 (РП) (23,5 %), в группах 2 и 3 таких случаев отмечено не было. У больных, которым выполнялась однопортовая витрэктомия, не было ощущений послеоперационного дискомфорта, тогда как в группе 1 (РП) оно наблюдалось у 61,8 % пациентов, в группе 2 (ТПВ) у 4,8 % больных.

Анализ результатов оценки лечения, данных пациентами, которым было выполнено хирургическое лечение РОС, показал следующее распределение. Больше всего была доля пациентов, оценивших результаты лечения, как «отличные», в группе больных, которым проводилась однопортовая витрэктомия – 29,8 %. В то же время в группе 2 (ТПВ) доля таких пациентов составила 15,9 %. Половина больных (50,9 %), которым выполнялась ОПВ, оценили результаты лечения, как «хорошие», в группах 1 (РП) и 2 (ТПВ) доли таких больных были меньше - соответственно 38,2 и 41,2 %.

В то же время в группе 1 (ОПВ) существенно ниже была доля пациентов, которые расценивали результаты лечения как «удовлетворительные» и «неудовлетворительные», чем в остальных группах больных.

Следует отметить, что до настоящего времени у исследователей отсутствует целостная картина событий, которые происходят в заднем отрезке глаза после хирургического вмешательства по поводу отслойки сетчатки. Однако все больше исследования посвящено не только оценке прилегания сетчатки, но и изучению ее функционального состояния после выполненной операции [27, 37]. Нередко, несмотря на достижение анатомического эффекта, острота зрения у таких больных остается невысокой. По мнению ряда авторов, это связано с длительностью существования заболевания и степенью отстояния сетчатки в макуле [17, 49, 54, 125]. В качестве других причин медленного восстановления ОЗ после операции рассматривают остаточный отек сетчатки в области макулы [30, 138], а также наблюдающиеся изменения ретинального кровотока [48]. Имеются сообщения и о влиянии резидуальной отслойки нейроэпителия на недостаточность функционирования сетчатки [103, 112].

Сопоставление параметров ОКТ, выполненное в рамках данного исследования, в послеоперационном периоде у обследуемых больных позволило охарактеризовать динамику показателей, характеризующих восстановление структуры нарушенных сегментов ФР в фовеа у больных с РОС. Проведенные исследования показали, что до операции значение показателя толщины фовеа во всех группах больных существенно превышала нормативный уровень, однако значимых межгрупповых отличий выявлено не было. Через 3 суток после операции уровни этого показателя значительно снизились во всех группах больных, достоверных отличий также выявлено не было.

Сравнение этого показателя ОКТ через 3 месяца после операции вновь продемонстрировало его увеличение до 177-190 мкм, значимых

межгрупповых отличий при этом выявлено не было. Через 6 месяцев у больных групп 3 (ОПВ) и 2 (ТПВ) толщина фовеа была значимо ниже, чем в группе 1 (РП), таким же было соотношение значений этого показателя и спустя 12 месяцев, в то же время через 2 года уровни показателя фовеа в группах обследуемых пациентов значимо не различались.

Оценка показателя толщины парафовеа свидетельствовала о том, что перед вмешательством значение этого параметра во всех группах больных существенно превышало нормативный уровень, хотя значимых межгрупповых отличий выявлено не было. Через 3 суток после операции наблюдалась разнонаправленная динамика этого показателя – некоторое повышение в группах 1 (РП) и 2 (ТПВ), в то время как у пациентов, которым выполнялась однопортовая витрэктомия, отмечалось снижение этого показателя, его значение было достоверно ниже, чем в группе 1 (РП).

Оценка данного параметра ОКТ спустя 3 месяца после хирургического лечения РОС продемонстрировала его уменьшение во всех группах, уровень толщины парафовеа в группе 3 (ОПВ) был значимо ниже соответствующих уровней в группах 1 (РП) и 2 (ТПВ). Спустя 6 и 12 месяцев у больных, которым выполнялась одно - и трехпортовая витрэктомия, значения толщины парафовеа были достоверно выше ($p<0,05$), чем в группе 1 (РП), но через 2 года уровни этого показателя достоверно не различались в группах и по сравнению с уровнем нормы.

В целом полученные данные свидетельствовали о том, что процесс восстановления зрительных функций после хирургического лечения РОС протекал закономерно. При сопоставлении полученных в послеоперационном периоде данных остроты зрения и данных ОКТ, выявлено, что улучшение зрительных функций в послеоперационном периоде напрямую зависит от восстановления структуры фоторецепторов в фовеа. По данным литературы, восстановление длины наружных сегментов фоторецепторов начинается сразу после прилегания сетчатки и преобладает до 70 % к 30-35 суткам, после чего отмечается слабая динамика

восстановления [19, 37]. Способность фоторецепторов восстанавливать наружные сегменты обеспечивается существующим в норме механизмом постоянного обновления, который позволяет конструировать новые наружные сегменты практически немедленно с восстановлением благоприятных условий [19, 83].

Сравнение результатов ОКТ по частоте выявления отдельных признаков патологии показало, что через 1 месяц после операции значимых отличий обнаружения истончения сетчатки не наблюдалось, хотя в группе 3 ОПВ было меньше таких случаев, чем в остальных группах. Макулярный отек был отмечен у 28,1 % больных, которым выполнялась ОПВ, значимо реже, чем в группах 1 (РП) и 2 (ТПВ), соответственно у 33,8 % и 28,6 % больных. Оценка частоты выявления кист показала, что чаще они наблюдались в группе 1 (РП) и 2 (ТПВ), в то время как в группе 3 (ОПВ) – кисты были выявлены только в 1 случае (1,8 %), значимо реже, чем в группе 1 (РП).

Сопоставление данных ОКТ через 3 месяца после операции показало, что в этот срок истончение сетчатки в группах 1 и 2 наблюдалось несколько чаще, чем в группе 3 (ОПВ), хотя значимых межгрупповых отличий отмечено не было. Макулярный отек у больных, которым была выполнена однопортовая витрэктомия, не наблюдался, тогда как в группе 2 (ТПВ) его частота составила 20,6 %, в группе 1 (РП) - в 27,9 % случаях. Кисты чаще наблюдались в группах 1 (РП) и 2 (ТПВ), а через 3 месяца после операции был отмечен такой признак, как эпиретинальные мембраны, которые наблюдались в 5,9 % случаях в группе 1 (РП), в группах 2 (ТПВ) и 3 (ОПВ) эти случаи были единичными.

Оценка результатов ОКТ через 6 месяцев после хирургического лечения показала, что в этот срок истончение сетчатки наблюдалось у 20,6 % больных группы 1 (РП) и в 17,5 % случаях в группе 2 (ТПВ), в то время как у больных, которым была выполнена однопортовая витрэктомия, этот признак наблюдался реже – только в 7,0 % случаях, хотя достоверных отличий

отмечено не было. Макулярный отек был выявлен в 19,1 % случаях, в группе 2 (ТПВ) - у 9,5 % пациентов, у больных группы 3 (ОПВ) не выявлялся. Не отмечалось в этой группе и наличия кист, которые были выявлены у больных групп 1 (РП) и 2 (ТПВ).

Оценка данных ОКТ через 12 месяцев после операции показало, что в этот срок истончение сетчатки наблюдалось у 22,1 % больных группы 1 (РП) и у 19,1 % пациентов группы 2 (ТПВ). В группе 3 (ОПВ) значение этого показателя было достоверно ниже, чем в обеих группах сравнения (8,8 %). Макулярный отек и кисты у больных, которым выполнялась ОПВ, в этот срок не наблюдались, хотя в остальных группах эти признаки отмечались у отдельных пациентов. В группе пациентов, которым выполнялась однопортовая витрэктомия, эпиретинальные мембраны отмечены в 3 (5,3 %) случаях, в то время как этот признак наблюдался у 8 пациентов (11,8 %) группы 1 (РП) и 7 больных (11,1 %) группы 2 (ТПВ).

Сопоставление данных ОКТ через 24 месяцев после операции показало, что в этот срок истончение сетчатки наблюдалось у 22,1 % больных группы 1 (РП) и в 20,6 % случаях в группе 2 (ТПВ). В то же время в группе больных 3 (ОПВ) значение этого показателя было достоверно ниже, чем в остальных группах – в 5 случаях (8,8 %). Кисты и макулярный отек ни у кого из больных не наблюдались, эпиретинальные мембраны были выявлены у 10 пациентов (14,7 %) группы 1 (РП) и 8 больных (12,7 %) группы 2 (ТПВ), тогда как в группе 3 (ОПВ) этот признак наблюдался несколько реже – в 4 (7,0 %) случаях.

Анализ частоты выявления поздних рецидивов отслойки сетчатки свидетельствовал о том, что чаще всего эти осложнения наблюдались в группе 1 (РП), при этом отмечено 4 таких случая (5,9 %) спустя 3 мес, и еще по 2 случая на сроках 6 и 12 месяцев после операции. В группе 2 (ТПВ) поздние разрывы были отмечены несколько реже – 3 (4,8 %) на сроке до 3 мес, затем по 1 случаю (1,6 %) до 6 и 12 месяцев. В то же время в группе 3 (ОПВ) было отмечено только 2 случая (3,5 %) в срок 3 месяца после

хирургического лечения. Через 2 года в группе 1 (РП) было также отмечено 2 случая (2,9 %) рецидивов отслойки сетчатки, в группе 2 (ТПВ) - один такой случай (1,6 %), а среди пациентов, которым была выполнена однопортновая вирэктомия, таких случаев отмечено не было.

В целом оценка кумулятивной частоты поздних рецидивов отслойки показала, что значение этого показателя было максимальным в группе 1 (РП) –14,7 %, несколько ниже в группе 2 (ТПВ) – 9,5 %, минимальной была частота этого осложнения в группе 3 (ОПВ) наблюдалось только 2 случая (3,5 %), то есть достоверно меньше, чем в первой группе.

Безусловно, восстановление структуры и функций заднего отрезка глаза после лечения свежей РОС представляет собой сложный многогранный процесс, требующий дальнейшего изучения. В исследовании Стебнева В.С., Малова В.М. (2009) выявлены рецидивы отслойки сетчатки, связанные с прогрессированием ПВР в позднем послеоперационном периоде у 5% прооперированных больных [49]. Такой уровень рецидивов авторы связывают с преимуществами использованной бесшовной микроинвазивной технологии 23G, максимально полным удалением корковых отделов СТ. Эти результаты согласуются с нашими данными и свидетельствуют о том, что применение однопортовой витрэктомии у больных при лечении регматогенной отслойки сетчатки позволяет значительно уменьшить частоту осложнений в отдаленном периоде после операции.

В целом результаты проведенного исследования свидетельствуют о том, что разработанный и апробированный в клинической практике метод микроинвазивной 25G однопортовой витрэктомии является высокоэффективным и достаточно безопасным, его применение позволяет улучшить анатомические и функциональные результаты лечения больных с регматогенной отслойкой сетчатки.

ВЫВОДЫ

1. Разработанный и апробированный в клинической практике метод локальной однопортовой витрэктомии является эффективным в хирургическом лечении регматогенной отслойки сетчатки и позволяет сократить время операции.

2. Использование однопортовой витрэктомии при лечение РОС позволяет снизить частоту осложнений в раннем послеоперационном периоде (офтальмогипертензию, развитие астигматизма, птоза, диплопии), ощущения послеоперационного дискомфорта.

3. Однопортовая витрэктомия позволяет уменьшить частоту ранних (до 1 месяца после операции) рецидивов отслойки сетчатки в 3,8 раза по сравнению с радиальным пломбированием, в 2,5 раза по сравнению с трех портовой витрэктомией, поздних рецидивов отслойки сетчатки в 4,2 раза по сравнению с использованием радиального пломбирования, в 2,7 раза по сравнению с группой больных, которым выполнялась трехпортовая витрэктомия.

4. Анализ распределения больных по уровню внутриглазного давления через 12 месяцев после хирургического лечения регматогенной отслойки сетчатки свидетельствовал о том, что ни у кого из пациентов не было отмечено, как повышения ВГД свыше 25 мм рт. ст., так и гипотонии 3 ст. Через 2 года после хирургического лечения ни у кого из пациентов не было отмечено повышения ВГД свыше 25 мм рт. ст., а также гипотонии 3 ст., достоверных отличий распределения пациентов по изменениям ВГД отмечено не было.

5. В отдаленном периоде (через 12 мес. после хирургического лечения) восстановление остроты зрения после однопортовой витрэктомии при лечении РОС без захвата фовеа было максимальным (0,95±0,17) по сравнению с остротой зрения в группах сравнения (после радиального пломбирования 0,79±0,16, после трехпортовой витрэктомии – 0,78±0,10). У пациентов с РОС без захвата фовеа значения показателя были выше и сопоставимы во всех группах. У пациентов с РОС с захватом фовеа восстановление остроты зрения после однопортовой витрэктомии было максимальным (0,67±0,08), после радиального пломбирования и трехпортовой витрэктомии менее выраженным (соответственно 0,49±0,04 и 0,39±0,03).

6. По данным оптической когерентной томографии полное прилегание нейроэпителия отмечалось в более ранние сроки после выполнения однопортовой витрэктомии (до 3-х месяцев), у пацинетов этой группы не выявлялись кисты и эпиретинальный фиброз, частота развития макулярного отека была ниже в 1,5-1,7 раза, а частота истончения нейроэпителия - в 2,4-5,8 раза по сравнению с показателями групп сравнения.

ПРАКТИЧЕСКИЕ РЕКОМЕНДАЦИИ

1. Применение однопортовой локальной 25G витрэктомии у больных следует рекомендовать использовать при регматогенной отслойке сетчатки в качестве эффективного и микроинвазивного метода лечения.

2. В качестве показаний к проведению однопортовой витрэктомии целесообразно рассматривать:

- отслойку сетчатки с большим разрывом (больше двух диаметров диска зрительного нерва);
- выраженный локальный тракционный синдром в зоне разрыва;
- неудобную локализацию разрывов для эписклерального пломбирования (например, под косой мышцей).

3. У пациентов с регматогенной отслойкой сетчатки и наличием локального тракционного синдрома перед операцией методом биометрии целесообразно рассчитывать длину глаза, определять диаметр разрыва сетчатки (с помощью метода оптической когерентной томографии) и на основании этих данных рассчитывать индекс необходимости проведения однопортовой локальной витрэктомии. При превышении значения индекса более 3 следует выполнять однопортовую локальную витрэктомию.

4. Определение оптимального объема локальной витрэктомии у пациентов с регматогенной отслойкой сетчатки следует осуществлять по предложенному в работе алгоритму с учетом данных о выявлении локальных разрывов сетчатки, расстояния от предполагаемой установки порта до центра разрыва сетчатки, диаметра разрыва сетчатки, диаметра захвата сетчатки тяжами стекловидного тела, высоты отслойки сетчатки.

5. У пациентов с регматогенной отслойкой сетчатки и наличием локального тракционного синдрома перед выполнением однопортовой локальной витрэктомии рекомендуется определение концентрации тампонирующего газа в воздушно-газовой смеси и объема воздушно-газовой смеси по предложенному алгоритму с учетом высоты отслойки сетчатки и молярной массы тампонирующего газа.

6. Однопортовую 25 G витрэктомию следует выполнять по следующему алгоритму. Операцию начинают с установки порта в 4 мм от лимба, в плоской части цилиарного тела, под углом 30 градусов по отношению к склере с удобной для подхода к разрыву стороны). Перед установкой порта смещают конъюнктиву для того, чтобы склеральный прокол после операции был прикрыт интактной конъюнктивой. Наконечник витреотома подводится к зоне разрыва, при этом выполняется склерокомпрессия, позволяющая вывести ее в более удобное положение для визуализации и манипулирования. Производится локальная витрэктомия вокруг места разрыва с уровнем вакуума до 600 мм рт. ст., частотой резов 2500 в минуту. Главной целью витрэктомии является удаление тракции вокруг разрыва и клапана для лучшего прилегания сетчатки в послеоперационном периоде. С помощью активной аспирации через витреотом выполняется дренаж субретинальной жидкости, который при необходимости чередуют с восполнением объема стекловидного тела физиологическим раствором. Проводится эндолазеркоагуляцияв два ряда по краю разрывас использованием излучения с длиной волны 532 нм, мощностью 150-180 мВт, длительностью импульса 0,1-0,2 с, диаметром пятна до 200 мкм. Процедура осуществляется при незначительной гипотонии и сильной склерокомпрессии в области разрыва, чтобы совместить сетчатку и хориоидею. Операция заканчивается введением в полость стекловидного тела 20% воздушно-газовой смеси, порт удаляется, швы не накладываются.

7. Контроль анатомического восстановления структур глаза в послеоперационном периоде целесообразно осуществлять с использованием метода оптической когерентной томографии для определения макулярных отеков, восстановления структуры сочленения НЭ в фовеа, наличие эпиретинального фиброза.

СПИСОК СОКРАЩЕНИЙ

ВГД – внутриглазное давление

ВРХ – витреоретинальная хирургия

ГК – гиалуроновая кислота

ДЗН – диск зрительного нерва

НЭ – нейроэпителий

ОЗ – острота зрения

ОКТ – оптическая когерентная томография

ОПВ – однопортовая (витрэктомия)

ПВР – пролиферативная витреоретинопатия

ПВС - поливиниловый спирт

ПХРД – периферическая хориоретинальная дистрофия

ПФА – полуфторированныеалканы

ПФОС – перфторорганические соединения

РОС – регматогенная отслойка сетчатки

РП – радиальное пломбирование

СМ – силиконовое масло

СТ – стекловидное тело

ТОС – тракционная отслойка сетчатки

ТСМ – тяжелые силиконовые масла

ТПВ – трехпортовая (витрэктомия)

ФР - фоторецепторы

ЭЛ – электрическая лабильность

ЭЧ – электрическая чувствительность

СПИСОК ЛИТЕРАТУРЫ

1. Алиев А.Г.Д., Шарипова Д.Н., Алиев А.Г., МикаиловаМ.Т. Опыт хирургии рецидивов отслойки сетчатки после эписклеральных вмешательств // Офтальмологические ведомости. - 2014. - Т. 7, № 4. - С. 22-26.

2. Алпатов С.А., Щуко А.Г., Малышев В.В. Лечение помутнений стекловидного тела с помощью 27G-витрэктомии // РМЖ. Приложение. Клиническая офтальмология. - 2011. - Т. 12, № 2. - С. 73-74.

3. Аль-Рашид З.Ж., Малышев А.В., Лысенко О.И. Изменения показателей качества жизни при оперативном лечении отслойки сетчатки // Офтальмологические ведомости. - 2014. -Т. 7, № 2. - С. 23-29.

4. Анкудинова С.В., Балашевич Л.И. Изменения оптической системы глаза после витрэктомии // Катарактальная и рефракционная хирургия. - 2011. - Т. 11, № 2. - С. 24-26.

5. Астахов Ю.С., ШаарГ.Б., Даль Н.Ю. Влияние витрэктомии на состояние сетчатки у пациентов с влажной формой возрастной макулярной дегенерации // Офтальмологические ведомости. - 2014. - Т. 7, № 4. - С. 13-21.

6. Багдасарова Т.А., ХазенЛ.З. Хирургическое лечение регматогенной отслойки сетчатки современными отечественными пористыми имплантатами // Современные возможности в диагностике и лечении витреоретинальной патологии. - М., 2004. - С. 35-38.

7. Балашевич Л.И. Рефракционная хирургия. – СПб.: ПринтЛайн, 2002. – 285 с.

8. Бойко Э.В., Чурашов С.В., Ян А.В., Анисимов А.А. Новые возможности оценки витреоретинальных взаимоотношений в диагностике регматогенной отслойки сетчатки: конфокальная лазерная сканирующая офтальмоскопия и оптическая когерентная томография // Офтальмология. Восточная Европа. – 2014. - № 4 (23). – С.105-114.

9. Бурий В.В., Сенченко Н.Я., Малышев В.В. Клиническая эффективность микроинвазивной витрэктомии в реабилитации пациентов с осложнениями задних увеитов // Бюллетень Восточно-Сибирского научного центра СО РАМН. - 2011. - № 6. - С. 14-16.

10. Быков В.П., Киселева О.А., Давыдова О.Г. Углеродные эксплантаты в склеропластической хирургии отслойки сетчатки // Vll Съезд офтальмологов России. - М., 2000. - Ч. 1. - С. 421.

11. Галимова А.Б. Эволюция подходов к хирургическому лечению регматогенной отслойки сетчатки // Офтальмологические ведомости. - 2011. - Т. 4, № 3. - С. 70-77.

12. Герасимов Р.А. Методы исследования, клиническая характеристика и очковая коррекция меридиональной анизейконии: автореф. дис. ... канд. мед. наук. - М., 1975. - 24 с.

13. Горшков И.М., Захаров В.Д., Ходжаев Н.С., Маляцинский И.А. Обоснование эффективности частичной нижней ретинотомии при рецидиве отслойки сетчатки в нижнем сегменте, возникшем во время тампонады силиконовым маслом // Офтальмохирургия. – 2012. – № 1. – С. 54-57.

14. Горшков И.М., Якушев П.В. Комбинированная факоэмульсификация и 25 G витреоэктомия при лечении отслойки сетчатки, осложненной ПВР // Современные технологии лечения витреоретинальной патологии: Тез. докл. – М., 2008. – С. 45-47.

15. Горшков И.М., Захаров В.Д., Ходжаев Н.С. и др. Бимануальная техника эндовитреальной хирургии 27-29G в лечении ревматогенной отслойки сетчатки // Офтальмохирургия. - 2012. - № 2. - С. 6-10.

16. Демидов С.П. Теория упругости. – М.: Высшая школа, 1979. – 423 с.

17. Жигулин А.В., Лебедев Я.Б., Мащенко Н.В., Худяков А.Ю. Сравнительная эффективность хирургического лечения идиопатического хирургического лечения макулярного разрыва в зависимости от его размеров

с помощью различных методов эндовитреальной тампонады // Катарактальная и рефракционная хирургия. - 2011. - Т. 11, № 1. - С. 41-43.

18. Жмурик Д.В., Тутченко Л.П., Милиенко М.В. Наш опыт применения двухэтапной технологии хирургического лечения диабетической тракционной отслойки сетчатки // Офтальмология Восточная Европа. - 2014. - № 3 (22). - С. 46-53.

19. Зайка В.А., Якимов А.П. Особенности изменений структурно-функционального состояния заднего полюса глаза после хирургического лечения отслойки сетчатки // Практическая медицина. – 2012. - №4 (59). – С.97-99.

20. Захаров В.Д., Федоров, С.Н., Бедило В.Я. Замещение стекловидного тела силиконовой жидкостью // Вести. офтальмологии. - 1965. - № 5. - С. 83-86.

21. Захаров В.Д. Витреоретинальная хирургия. - М., 2003. – 173 с.

22. Захаров В.Д., Курцхалидзе К.Д. Лечение тяжелых отслоек сетчатки, осложненных пролиферативной витреоретинопатией // Современные технологии лечения витреоретинальной патологии - М., 2009. - С. 82-86.

23. Захаров В.Д., Костина Н.Е. Особенности микрохирургической техники при тампонаде витреальной полости легким силиконом в условиях афакии // Офтальмохирургия. - 2013. - № 1. - С. 13-17.

24. Захаров В.Д., Тагиев Г.Н. Анализ результатов хирургического лечения результатов хирургического лечения отслоек сетчатки, осложненных пролиферативным процессов, с применением способа перибазальной витрэктомии // Российский офтальмологический журнал. - 2014. - Т. 7, № 4. - С. 13-18.

25. Иванов А.Н. Создание оптимальных условий методом ND:YAG лазерной деструкции перед витрэктомией // Приволжский научный вестник. - 2014. - № 6 (34). - С. 125-128.

26. Казайкин В.Н. Тампонада витреальной полости силиконовым маслом в комплексном лечении отслойки сетчатки: автореф. дис. … д-ра мед. наук. – М., 2009. – 26 с

27. Какунина С.А., Русановская А.В., Шкворченко Д.О., Белоусова Е.В. Возможности бимануальной техники 27-29 G витрэктомии в лечении пролиферативной диабетической ретинопатии // Практическая медицина. - 2012.- № 4-2 (59). - С. 108-110.

28. Канюков В.Н., Канюков И.В., Полякова О.М., Коптев В.И. Сравнительный анализ хирургического лечения старых нижних отслоек сетчатки // Современные технологии лечения витреоретинальной патологии. – М., 2008. – С. 89-92.

29. Косарев С.Н., Денисова И.П., Олейниченко О.А. Экстрасклеральная хирургия отслойки сетчатки: анализ неудач // Современные технологии лечения витреоретинальной патологии - М., 2009. - С.110-111.

30. Куликов В.С. Результаты лечения неоваскулярной глаукомы после витрэктомии у пациентов с пролиферативной диабетической ретинопатией // Офтальмологические ведомости. - 2008. - Т. 1, № 3. - С. 22-25.

31. Лыскин П.В. Бесцирклящная тактика хирургического лечения отслоек сетчатки // Офтальмохирургия. - 2001. - № 3. - С. 24-29.

32. Лыскин П.В. Первичная механическая и биомеханическая витрэктомия в бесцирклящной хирургии отслойки сетчатки // Современные технологии лечения витреоретинальной патологии: Сб. научн. статей. – М., 2007. – С.145-148.

33. Лыскин П.В., Захаров В.Д., Письменская В.А. Микроанатомия витреоретинальных взаимоотношений в аспекте практической хирургии // Современные технологии лечения витреоретинальной патологии. — М., 2010. — С.97-98.

34. Малышев А.В., Трубилин В.Н., Порханов В.А. и др. Изменения биохимических показателей слезной жидкости и сыворотки крови при оперативном лечении отслойки сетчатки // Медицинский вестник Юга России. - 2014. - № 2. - С. 71-75.

35. Малышев А.В., Порханов В.А., КарапетовГ.Ю. Влияние витрэктомии на оценку качества жизни пациентов с эпиретинальным фиброзом // Фундаментальные исследования. - 2014. - № 10-8.- С. 1524-1527.

36. Махачева З.М. Анатомо-функциональное обоснование хирургических вмешательств на стекловидном теле при витреальной деструкции: дис. … д-ра мед. наук. – М., 1994. – 220 с.

37. Нероев В.В., Киселева Т.Н., Сарыгина О.И. и др. Гемодинамикаи глава при хирургическом лечении идиопатических макулярных разрывов с применением различных видов эндотампонады витреальной полости // Российский офтальмологический журнал. - 2014. - Т. 7, № 2. - С. 57-61.

38. Норден А.П. Теория поверхностей. - М.: ГИТТЛ, 1956. – 260 с.

39. Пасечникова Н.В., Родин С.С, Науменко В.А. и др. Селективная лазеркоагуляция пигментного эпителия при резидуальной отслойке нейросенсорного эпителия // Современные технологии лечения витреоретинальной патологии-2008: сб. материалов конф. - М., 2008. - С. 133-135.

40. Погорелов А.В. Геометрические методы в нелинейной теории упругих оболочек. - М.: Наука, 1967. – 280 с.

41. Поздеева О.Г., ДулыбаО.Р., Шаимова В.А. и др. Опыт использования оптической когерентной томографии для диагностики периферической витреохориоретинальной дистрофии «след улитки» // Медицинский вестник Башкортостана. – 2014. – Т.9, № 5. – С.133-136.

42. Рубан А.Н., Рыков С.А., Пинчук Е.А., Гончарук Д.В. Сравнительный анализ эффективности задней витрэктомии и склерального

пломбирования в лечении неосложненных форм регматогенной отслойки сетчатки // VIII съезд офтальмологов России. – М., 2005. – С. 303.

43. Сдобникова С.В., Сидамонидзе А.Л., Козлова И.В., Троицкая Н.А. Влияние витрэктомии на гидродинамические показатели глаза при пролиферативной диабетической ретинопатии и патологии, не связанной с сосудистыми нарушениями // Вестник офтальмологии. - 2013. - Т. 129, № 1. - С. 46-48.

44. Сидамонидзе А.Л. Влияние витрэктомии на основные гемо- и гидродинамические параметры глаза: автореф. дис. ... канд. мед. наук. – М., 2014. – 22 с.

45. Соловьева Е.П. Распределение силикона в тканях глаза после витрэктомии с замещением силиконовым маслом // Офтальмологические ведомости. - 2012. - № 5. - С. 18-21.

46. Соловьева Е.П., Муслимов С.А. Замещение стекловидного тела силиконовым маслом как фактор риска развития осложнений // Вестник офтальмологии. - 2013. - Т. 129, № 3. - С. 28-31.

47. Старков Г.Л. Патология стекловидного тела. - М.: Медицина, 1967. – 200 с.

48. Стебнев В.С., Малов В.М. Трансконъюнктивальная бесшовная витрэктомия 25 GAUGE с клапанными портами в лечении пациентов с макулярными разрывами // Медицинский альманах. -2013. - № 2 (26). - С. 206-208.

49. Стебнев В.С., Малов В.М. Рецидивы отслойки сетчатки, связанные с прогрессированием пролиферативной витреоретинопатии после первичной эндовитреальной хирургии регматогенной отслойки сетчатки // Вестник ОГУ. – 2009. - № 12. - С.131-134.

50. Стебнев С.Д., Авилов В.М., Панфилов С.Н., Стебнев В.С. Первичная эндовитреальная (бесцирклажная) хирургия регматогенной отслойки сетчатой оболочки // Материалы IV Евро-Азиатской конференции по офтальмохирургии. – Екатеринбург, 2006. – С.106.

51. Степанов Ю.В., Петухов В.М. Современные проблемы отслойки сетчатки // Ерошевские чтения. - Самара, 2007. - С. 405-408.

52. Столяренко Г.Е. Первичная витрэктомия и операция склерального вдавления в хирургии регматогенной отслойки сетчатки // VIII съезд офтальмологов России: тезисы докладов. – М., 2005. – С. 308.

53. Султанова Э.О. Хирургическое лечение свежих отслоек сетчатки методом пневморетинопексии: автореф. дис. ... канд. мед. наук. - М., 1995. - 24 с.

54. Тагиев Г.Н. Клинико-функциональные результаты хирургического лечения регматогенных отслоек сетчатки с применением способа перибазальной витрэктомии: дис. … канд. мед. наук. – М., 2014. – 121 с.

55. ТахчидиХ.П., Горшков И.М., Маляцинский И.А., Якушев П.В. Проведение витрэктомии 27-GAUGE с эндоосветителями 29-GAUGE с использованием газовоздушной тампонады у пациентов с ревматогенной отслойкой сетчатки // Хирург. - 2011. - № 11. - С. 52-55.

56. ТахчидиХ.П., Лыскин П.В., Лозинская О.Л. и др. Ферментная витрэктомия в лечении идиопатических макулярных разрывов // Офтальмохирургия. - 2010. - № 1. - С. 19-24.

57. Фролычев И.А., Поздеева Н.А. Витрэктомия с временной эндотампонадой ПФОС с заменой на силиконовое масло в лечении послеоперационных эндофтальмов // Вестник Оренбургского государственного университета. - 2013. - № 4 (153). - С. 287-290.

58. Худяков А.Ю., Жигулин А.В., Лебедев Я.Б., Мащенко Н.В. Анализ причин рецидивов отслойки сетчатки // Современные технологии лечения витреоретинальной патологии – 2009. – М., 2009. – С. 181-184.

59. Шишкин М.М. Современная хирургия отслоек сетчатки. - М.: Изд-во МВМУ, 1996. - 38 с.

60. Шишкин М.М. Передняя пролиферативная витреоретинопатия: дис. … д-ра мед наук. – СПб., 2000. – 453 с.

61. Шкворченко Д.О., Какунина С.А., Белоусова Е.В., Русановская А.В. Лечение свежей ревматогенной отслойки сетчатки с использованием техники микроинвазиной однопортовой витрэктомии // Практическая медицина. - 2012. - № 4-2 (59). - С. 151-152.

62. Шкворченко Д.О., Захаров В.Д., Русановская А.В. и др. Современные аспекты диагностики и лечения витреомакулярного тракционного синдрома // Вестник Оренбургского государственного университета. - 2013. - № 4 (153). - С. 303-306

63. Шмыков А.В. Индукция задней отслойки стекловидного тела в хирургическом лечении отслойки сетчатки: дисс. … канд. мед. наук. – М., 2016. – 149 с.

64. Шпак А.А., Шкворченко Д.О., ШарафетдиновИ.Х. и др. Изменения макулярной области после эндовитреального вмешательства по поводу идиопатического макулярного разрыва // Офтальмохирургия. - 2013. - № 4. - С. 78-81.

65. Якимов А.П., Зайка В.А. Комплексная оценка структурно-функционального состояния заднего отрезка глаза после хирургического лечения регматогенной отслойки сетчатки // Бюллетень ВСНЦ СО РАМН. – 2011. - № 6 (82). – С.141-143.

66. Abouzeid H., Wolfensberger T.J. Macular recovery after retinal detachment // ActaOphthalmol. Scand. – 2006. – Vol.84. – P.597–605.

67. Adelman R.A., Parnes A.J., Ducournau D. Strategy for the Management of Uncomplicated Retinal Detachments: The European Vitreo-Retinal Society Retinal Detachment Study Report 1 // Ophthalmology. - 2013. – Vol. 120. – P.1804–1808.

68. Ahmadieh H., Moradian S., Faghihi H. et al. Anatomic and visual outcomes of scleral buckling versus primary vitrectomy in pseudophakic and aphakic retinal detachment: six-month follow-up results of a single operation-report no. 1 // Ophthalmology. - 2005. – Vol. 112. - P.1421–1429.

69. Altan T., Acar N., Kapran Z. et al. Transconjunctival 25-gauge suturelessvitrectomy and silicone oil injection in diabetic retinal detachment // Retina. - 2008. – Vol.28. – P.1201–1206.

70. Angunawela R.I., Azarbadegan A., Aylward G.W., Eames I. Intraocular fluid dynamics and retinal shear stress after vitrectomy and gas tamponade // Invest. Ophthalmol. Vis. Sci. - 2011. – Vol. 52. – P.7046–7051.

71. Arruga H. Certain considerations of the surgical treatment of retinal detachment // Trans Am Acad. Ophthalmol. Otolaryngol. - 1952. – Vol.56. - P. 535-542.

72. Arya A.V., Emerson J.W., Engelbert M. et al. Surgical management of pseudophakic retinal detachments: a meta-analysis // Ophthalmology. - 2006. – Vol. 113. – P.1724–1733.

73. Baba T., Hirose A., Moriyama M. et al. Tomographic image and visual recovery of acute macula-off rhegmatogenous retinal detachment // Adv. Neonatol. Care. – 2004. – Vol. 4 (1). – P. 9–10.

74. Baino F. Towards an ideal biomaterial for vitreous replacement: historical overview and future trends // ActaBiomaterialia. – 2011. - Vol. 7 (3). – P.922-935.

75. Bartz-Schmidt U. New developments in retinal detachment surgery // Ophthalmologe. – 2008. – №105. – P. 27-36.

76. Benson W., Chan P., Shai-ma S. Current popularity of pneumatic retinopexy // Retina. - 1999. - № 19. _ p. 238-241.

77. Boberg-Ans G., Villumsen J., Henning V Retinal detachment after phacoemulsification cataract extraction // J. Cataract. Refract. Surg. –2003. –Vol. 29. – P.1333–1338.

78. Brazitikos P.D, Androudi S., Christen W.G., Stangos N.T. Primary pars planavitrectomy versus scleral buckle surgery for the treatment of pseudophakic retinal detachment: a randomized clinical trial // Retina. - 2005. – Vol. 25. – P. 957–964.

79. Byer N.E. What happens to untreated asymptomatic retinal breaks, and are they affected by posterior vitreous detachment? // Ophthalmology. –1998. –Vol. 105. –P. 1045–049.

80. Byer N.E. Prognosis of asymptomatic retinal breaks // Arch. Ophthalmol. - 1974. – Vol. 92. – P.208–210.

81. Campo R., Sipperley J., Sneed S. Plana vitrectomy without scleral buckle for pseudophakic retinal detachinents // Ophthalmology. - 1999. - Vol. 106. - P.1811-1815.

82. Canan H., Sizmaz S., Altan-Yaycioglu R. Surgical results of combined pars planavitrectomy and phacoemulsification for vitreous hemorrhage in PDR // Clin. Ophthalmol. – 2013. – Vol.7. – P.1597–1601.

83. Cho M., Witmer M.T., Favarone G. et al. Optical coherence tomography predicts visual outcome in macula-involving rhegmatogenous retinal detachment // Clin. Ophthalmol.- 2012. – Vol.6. – P.91–96.

84. Citirik M. Analysis of changes in corneal shape and bulbus geometry after retinal detachment surgery // Int. Ophthalmol.– 2004. – Vol. 25, № 1. – P. 43-51.

85. Custodis E. Beobachtungenbei der diathermischenBehandlung der Netzhautablosung und einMinweiszurTherapie der Amotio retinae // Ber. Dtsch. Ophthalmol. Ges. - 1952. – Vol.57. - P. 227-229.

86. D'Amico D.J. Clinical practice. Primary retinal detachment // N Engl. J. Med. - 2008. – Vol.359. – P.2346–2354.

87. Da R. Lucena D., Ribeiro J.A., Costa R.A. et al. Intraoperative bleeding during vitrectomy for diabetic tractional detachment with versus without preoperative intravitrealbevacizumab // Br. J. Ophthalmol. – 2009. – Vol.93. – P.688–691.

88. De Juan E.J., Hickingbotham D. Refinements in microinstmmentation for vitreous surgery // Am. J. Ophthalmol. - 1990. - Vol. 109. - P. 218-220.

89. De la Rúa E.R., Pastor J.C., Fernández I. et al. Non-complicated retinal detachment management: variations in 4 years. Retina 1 project; report 1 // Br. J. Ophthalmol. – 2008. – Vol. 92. – P. 523–525.

90. Dogramaci M. The effect of the anterior ocular structures on the fluid dynamics in eyes with gas tamponades // Investigative Ophthalmology&Visual Science. – 2012. - Vol. 53 (3). - art.1324, 2012.

91. Donati S., Caprani S., Airaghi G. et al. Vitreous Substitutes: The Present and the Future // Biomed. Res. Int. - 2014. – Epub. 2014. May 4.

92. Dooley I., Treacy M., O'Rourke M. et al. Serial Spectral Domain Ocular Coherence Tomography Measurement of Outer Nuclear Layer Thickness in Rhegmatogenous Retinal Detachment Repair // Curr Eye Res. - 2014. – Vol.20. – P.1-4.

93. Eckardt C. Twin lights: a new chandelier illumination for bimanual surgery // Retina. - 2003. –Vol.23. – P.893 - 894.

94. Er H. Primary heavy silicone oil usage in inferior rhegmatogenous retinal detachment //Ophthalmologica. – 2010. - Vol. 224 (2).- P.122–125.

95. Etminan M., Forooghian F., Brophy J.M. et al. Oral fluoroquinolones and the risk of retinal detachment // JAMA. - 2012. – Vol. 307. – P. 1414–1419.

96. Feltgen N., Weiss C., Wolf S. et al. Scleral buckling versus primary vitrectomy in rhegmatogenous retinal detachment study (SPR Study): recruitment list evaluation. Study report no. 2 // Graefes Arch. Clin. Exp. Ophthalmol. - 2007. – Vol. 245, - P. 803–809.

97. Feltgen N., Heimann H., Hoerauf H. et al. Scleral buckling versus primary vitrectomy in rhegmatogenous retinal detachment study (SPR study): Risk assessment of anatomical outcome. SPR study report no. 7 // ActaOphthalmol. - 2013. – Vol. 91. – P. 282–284.

98. Foos R.Y., Wheeler N.C. Vitreoretinal juncture. Synchysissenilis and posterior vitreous detachment // Ophthalmology. – 1982. – Vol. 89. – P.1502-1512.

99. Foster W. Vitreous substitutes // Expert Review of Ophthalmology. – 2008. - Vol. 3 (2). – P.211–218.

100. Foulds W. The vitreous in retinal detachment // Trans Ophthal. Soc. UK. - 1975. - Vol. 95. - P. 412-416.

101. Framme C., Roider J., Hoerauf H., Laqua H. KomplikationennachexternerNetzhautchirurgiebeiPseudophakieablatio – Sind eindellendeOperationsverfahrennochaktuell? // Klin. MonatsblätterFür. Augenheilkd. - 2000. – Vol. 216. – P. 25–32.

102. Gartry D., Chignell A., Franks W. Pars planavitrectomy for the treatment of rhegmatogenous retinal detachment uncomplicated by advanced proliferative vitreoretinopathy // Br. J. Ophthalmol. - 1993. - Vol. 77. - P. 199203.

103. Gentile R.C., Milman T., Eliott D. et al. Taut internal limiting membrane causing diffuse diabetic macular edema after vitrectomy: Clinicopathological correlation // Ophthalmologica. – 2011. – Vol.226. – P.64–70.

104. Ghazi N.G., Green W.R. Pathology and pathogenesis of retinal detachment // Eye. – 2002. –Vol. 16. –P. 411–21.

105. Goldenberg D.T., Hassan T.S. Small gauge, sutureless surgery techniques for diabetic vitrectomy // Int. Ophthalmol. Clin. - 2009. – Vol.49. – P.141–151.

106. Gonin J. Le Decollement de la retine. Pathogenie-traitment. - Lausanne: LibrairePayot, 1934. - 378 p.

107. Gopal M. D. Refractive changes after retinal surgery // Kerala Journal of Ophthalmology. - 2011. - Vol. 23, № 2. - P. 113-114.

108. Gupta A., Bansal R., Gupta V., Dogra M.R. Six-month visual outcome after pars planavitrectomy in proliferative diabetic retinopathy with or without a single postoperative injection of intravitrealbevacizumab // Int. Ophthalmol. – 2012. – Vol.32. – P.135–144.

109. Gupta B., Sivaprasad S., Wong R. et al. Visual and anatomical outcomes following vitrectomy for complications of diabetic retinopathy: The Drive UK study // Eye (Lond). – 2012. –Vol.26. – P.510–516.

110. Gupta B., Wong R., Sivaprasad S., Williamson T.H. Surgical and visual outcome following 20-gauge vitrectomy in proliferative diabetic retinopathy

over a 10-year period, evidence for change in practice // Eye (Lond). – 2012. – Vol.26. – P.576–582.

111. Gupta B., Yee K., Garcia P. et al. Vitreoschisis in macular diseases // British Journal of Ophthalmology. – 2011. - Vol. 95. – P.376–380.

112. Haller J.A., Qin H., Apte R.S. et al. Vitrectomy outcomes in eyes with diabetic macular edema and vitreomacular traction // Ophthalmology. – 2010. – Vol.117. – P.1087–1093.

113. Han D., Mohsin N., Guse C. Comparison of pneumatic retinopexy and scleral buckling in the management of primary rhegmatogenous retinal detachment // Am. J. Ophthalmol. - 1998. – Vol.126. - P. 658-668.

114. Haritoglou C., Brandlhuber U., Kampik A., PriglingerS.G. Anatomic success of scleral buckling for rhegmatogenous retinal detachment - a retrospective study of 524 cases // Int. J. Ophthalmol. - 2010. – Vol. 224. – P.312–318.

115. Hartlet K.L., SmiddyW.E., Flynn H.W., Murray TG. Pars planavitrectomy with internal membrane peeling for diabetic macular edema // Retina. - 2008. – Vol.28. – P.410–419.

116. Heimann H., Hellmich M., Bornfeld N., Bartz-Schmidt K. Scleral buckling versus primary vitrectomy in rhegmatogenous retinal detachment (SPR Study): design issues and implications. SPR Study group. Report No.1 // Graefes. Arch. Clin. Exp. Ophthalmol. – 2001. – Vol. 239. – P. 567-574.

117. Heimann H., Bartz-Schmidt K., Bornfeld N., Weiss C. Primary pars planavitrectomy: Techniques, indications, and results study // Ophthalmology. – 2008. – Vol. 105. – P. 19-26.

118. Heimann H., Zou X., Jandeck C. et al. Primary vitrectomy for rhegmatogenous retinal detachment: an analysis of 512 cases // Graefes Arch. Clin. Exp. Ophthalmol. - 2006. – Vol.244. – P. 69–78.

119. Heimann H., Bartz-Schmidt K., Bornfeld N. et al. Scleral buckling versus primary vitrectomy in rhegmatogenous retinal detachment: a prospective randomized multicenter clinical study // Ophthalmology. - 2007. – Vol. 114. – P.2142–2154.

120. Herrmann W., Helbig H., Heimann H. Pseudophakieablatio // Klin. Monatsblätter Für Augenheilkd. - 2011.- Vol. 228. – P.195–200.

121. Heussen N., Hilgers R.D., Heimann H. et al. Scleral buckling versus primary vitrectomy in rhegmatogenous retinal detachment study (SPR study): multiple-event analysis of risk factors for reoperations. SPR Study report no. 4 // ActaOphthalmol. (Copenh). - 2011. – Vol. 89. – P.622–628.

122. Heussen N., Feltgen N., Walter P. et al. Scleral buckling versus primary vitrectomy in rhegmatogenous retinal detachment study (SPR Study): predictive factors for functional outcome. Study report no. 6. // Graefes Arch. Clin. Exp. Ophthalmol. - 2011. – Vol.249. – P.1129–1136.

123. Ho J.D., Liou S.W., Tsai C.Y. et al. Trends and outcomes of treatment for primary rhegmatogenous retinal detachment: a 9-year nationwide population-based study // Eye Lond Engl. - 2009. – Vol. 23. – P.669–675.

124. Hoerauf H., Heimann H., Hansen L., Laqua H. SkleraeindellendeAblatiochirurgie und pneumatischeRetinopexie. Techniken, Indikationen und Ergebnisse // Ophthalmologe. - 2008. – Vol. 105. – P. 7–18.

125. Hoerauf H., Brüggemann A., Muecke M. et al. Pars plana vitrectomy for diabetic macular edema. Internal limiting membrane delamination vs posterior hyaloids removal. A prospective randomized trial // Arch. Clin. Exp. Ophthalmol. – 2011. – Vol.249. – P.997–1008.

126. Huskisson E.C. Measurement of pain // Lancet. – 1974. – Vol. 9;2(7889). – P.1127-1131.

127. Hwang Y., Chiang P.R., Hong W. et al. Study in vivo intraocular biocompatibility of in situ gelation hydrogels: poly(2-ethyl oxazoline)-block-poly(*ε*-caprolactone)-blockpoly (2-ethyl oxazoline) copolymer, matrigel and pluronic F127 // PLoS ONE. – 2013. - Vol. 8 (7). - Article ID e67495.

128. Issa S.A., Conor A., Habib M., Steel D.H. Comparison of retinal breaks observed during 23 gauge transconjunctivalvitrectomy versus conventional 20 gauge surgery for proliferative diabetic retinopathy // Clin. Ophthalmol. - 2011. – Vol.5. – P.109–114.

129. Jacobs P. Estimating intraocular gas volume // Ophthalmology. - 1988. – Vol.95 (10). – P.1481.

130. Jalil A., Ho W., Charles S. et al. Iatrogenic retinal breaks in 20-G versus 23-G pars planavitrectomy // Graefes Arch. Clin. Exp. Ophthalmol. - 2013. – Vol. 251.- P. 1463–1467.

131. Joussen A.M., Kirchhof B., Schrage N. et al. Heavy silicone oil versus standard silicone oil as vitreous tamponade in inferior PVR(HSO Study): design issues and implications // ActaOphthalmologicaScandinavica. – 2007. - Vol. 85 (6). - P. 623–630.

132. Kalvoda J., Duskova J., Kovarik Z. et al. Efficiency of vitrectomy in diabetic macular edema and morphometry of surgically removed of the internal limiting membrane // Cesk. Slow Oftalmol. – 2010. - Vol.66. – P.76–82.

133. Kamura Y., Sato Y., Deguchi Y., Yagi F. Iatrogenic retinal breaks during 20-gauge vitrectomy for proliferative diabetic retinopathy // Clin. Ophthalmol. – 2013. – Vol.7. - P.29–33.

134. Kertes P. The Morphology of Phakic and Pseudophakic Retinal Detachments // The 26th annual meeting of the American Society of Retina Specialists. - Maui, 2008. - P.135.

135. Kleinberg T., Tzekov R., Stein L. et al. Vitreous substitutes: a comprehensive review // Survey of Ophthalmology. – 2011. - Vol. 56 (4). – P.300–323.

136. Kreissig I. View 1: Minimal segmental buckling without drainage // Br. J. Ophthalmol. - 2003. – Vol. 87. – P. 782–784.

137. Kuhn F. The Vitreoretinal Interface in Eyes with Rhegmatogenous Retinal Detachment and Its Implications for Surgery // The 26th annual meeting of the American Society of Retina Specialists. – Maui, 2008. – P. 49.

138. Kumagai K., Furukawa M., Ogino N. et al. Long-term follow up of vitrectomy for diffuse nontractional diabetic macular edema // Retina. – 2009. – Vol.29. – P.464–472.

139. Lai T.Y., Fan D.S., Lai W.W.K., Lam D.S.C. Peripheral and posterior pole retinal lesions in association with high myopia: a cross-sectional community-based study in Hong Kong // Eye. – 2008. –Vol. 22. –P. 209–213.

140. Lai W.W., Leung G.Y., Chan C.W. et al. Simultaneous spectral domain OCT and fundus autofluorescence imaging of the macula and microperimetric correspondence after successful repair of rhegmatogenous retinal detachment // Br. J. Ophthalmol. – 2010. – Vol.94. – P.311–318.

141. Lecleire-Collet A., Muraine M., Monard J.F., Brasseur G. Evaluation of macular changes before and after successful retinal detachment surgery using stratus-optical coherence tomography // Am. J. Ophthalmol. – 2006. – Vol.142. – P.176–179.

142. Le Goff M.M., Bishop P.N. Adult vitreous structure and postnatal changes // Eye. – 2008. - Vol. 22 (10). – P.1214–1222.

143. Lee J.Y., Jeong H.S., Lee D.Y. et al. Early postoperative intraocular pressure stability after combined 23-gauge suturelessvitrectomy and cataract surgery in patients with proliferative diabetic retinopathy // Retina. - 2012. – Vol.32. – P.1767–1774.

144. Leone G., Consumi M., Aggravi M. et al. PVA/STMP based hydrogels as potential substitutes of human vitreous // Journal of Materials Science: Materials in Medicine. – 2010. - Vol. 21 (8). – P.2491–2500.

145. Lepori L., Matteoli E., Spanedda A. et al. Combined use of perfluorohexyloctane and silicone oil as intraocular tamponade: an in vitro study // Graefe's Archive for Clinical and Experimental Ophthalmology. – 2006. - Vol. 244 (1). – P.79–82.

146. Li W., Zheng J., Zheng Q. et al. Clinical complications of Densiron 68 intraocular tamponade for complicated retinal detachment // Eye. – 2010. - Vol. 24 (1). – P.21-28.

147. Lin H.C., Yeh P.T., Huang J.S. Optical coherence tomography study of foveal microstructure after successful retinal detachment surgery // Taiwan J. Ophthalmol. – 2013. – Vol.3. – P.103–107.

148. Lin X., Ge J., Gao Q. et al. Evaluation of the flexibility, efficacy, and safety of a foldable capsular vitreous body in the treatment of severe retinal detachment // Investigative Ophthalmology & Visual Science. – 2011. - Vol. 52 (1). – P.374–381.

149. Lincoff H., Stopa M., Ki'eissig I. Cutting the encircling band // Retina. - 2006. – Vol. 26 (6). - P.650-654.

150. Lincoff H., Baras I., McLean J. Modifications to the Custodis procedure for retinal detachment // Arch. Ophthamlol. - 1965. – Vol.73. - P. 160.

151. Liu Y., Jiang Z., Gao Q. et al. Technical standards of a foldable capsular vitreous body in terms of mechanical, optical, and biocompatible properties // Artificial Organs. – 2010. - Vol. 34 (10). – P.836–845.

152. Lois N., Wong D. Pseudophakic retinal detachment // Surv. Ophthalmol . –2003. –Vol. 48. –P. 467–87.

153. Machemer R., Parel J., Buettnert H. A new concept for vitreous surgery: I. Instrumentation // Am. J . Ophthalmol. - 1972. - Vol. 73. - P. 1-7.

154. Mackiewicz J., Maaijwee K., Luke C. et al. Effect of gravity in long-term vitreous tamponade: in vivo investigation using perfluorocarbon liquids and semi-fluorinated alkanes // Graefe’s Archive for Clinical and Experimental Ophthalmology. – 2007. - Vol. 245 (5). – P.665–675.

155. Mansour A. Pneumatic retinopexy for inferior retinal breaks // Ophthalmology. – 2005. - Vol. 112 (10). – P. 1771–1776.

156. Marmor M.. Ryan S., Wilkinson C. Mechanisms of normal retinal adhesion// Retina. - St Louis: Mosby, 2001. - P. 1849-1869.

157. Maruoka S., Matsuura T., Kawasaki K. et al. Biocompatibility of polyvinylalcohol gel as a vitreous substitute // Current Eye Research. – 2006. - Vol. 31 (7-8). – P.599–606.

158. Maurice D. Flow of water between aqueous and vitreous compartments in the rabbit eye // Am. J. Physiol. - 1987. - Vol. 252. - P. 104-108.

159. Mitry D. Rhegmatogenous retinal detachment in Scotland: research design and methodology // BMC ophthalmol. – 2009. – Vol. 24. – P. 2-9.

160. Mitry D., Fleck B.W., Wright A.F. et al. Pathogenesis of rhegmatogenous retinal detachment: predisposing anatomy and cell biology // Retina. - 2010. – Vol. 30. – P.1561–1572.

161. Mitry D., CharterisD.G., Fleck B.W. et al. The epidemiology of rhegmatogenous retinal detachment: geographical variation and clinical associations // Br. J. Ophthalmol. - 2010. – Vol.94. – P.678–684.

162. Mitry D., Singh J., Yorston D. et al. The predisposing pathology and clinical characteristics in the Scottish retinal detachment study // Ophthalmology. - 2011. – Vol. 118. – P. 1429–1434.

163. Mitry D., Chalmers J., Anderson K. et al. Temporal trends in retinal detachment incidence in Scotland between 1987 and 2006 // Br. J. Ophthalmol. - 2011. – Vol. 95. – P. 365–369.

164. Mohamed S., Lai Y.Y.T. Intraocular gas in vitreoretinal surgery // HKJOphthalmol. – 2010. - Vol.14, № 1. – P.8-13.

165. Montoya A.M., de Smet M.D. Air as tamponade for retinal detachment // European Journal of Ophthalmology. – 2014. - Vol. 24 (2). – P. 242–246.

166. Murakami T., Nishijima K., Akagi T. et al. Segmentation analysis of retinal thickness after vitrectomy in diabetic macular edema // Invest. Ophthalmol. Vis. Sci. – 2012. – Vol.53. – P.6668–6674.

167. Nagpal M., Shakya K., Mehrotra N. et al. Morphometric analysis of fovea with spectral-domain optical coherence tomography and visual outcomepost surgery for retinal detachment // Indian J. Ophthalmol. - 2014. – Vol.62 (8). – P.846-850.

168. Nakanishi H., Hangai M., Unoki N. et al. Spectral-domain optical coherence tomography imaging of the detached macula in rhegmatogenous retinal detachment //Retina. – 2009. – Vol.29. – P.232–242.

169. Nakao S., Ishikawa K., Yoshida S. et al. Altered vascular microenviornment by bevacizumab in diabetic fibrovascular membrane // Retina. - 2013. – Vol.33. – P.975–963.

170. Nigam N., Bartsch D., Cheng L. et al. Spectral domain optical coherence tomography for imaging erm, retinal edema, and vitreomacular interface // Retina. – 2010. - Vol. 30. – P.246–253.

171. Nishitsuka K., Kashiwagi Y., Tojo N. et al. Hyaluronan production regulation from porcine hyalocyte cell line by cytokines // Experimental Eye Research. – 2007. - Vol. 85 (4). – P.539–545.

172. Odrobina D., Michalewska Z., Michalewski J., Nawrocki J. Spectral optical coherence tomography in patients after vitrectomy with internal limiting membrane peeling for proliferative vitreoretinopathy retinal detachment // Retina. – 2010. - Vol. 30. – P.881–886.

173. Okun E. Gross and microscopic pathology in autopsy eyes. III. Retinal breaks without detachment // Am J Ophthalmol. - 1961. – Vol. 51.

174. Ornek K. Corneal topographic changes after retinal detachment surgery // Cornea. - 2002. - Vol. 21, № 8. - P. 803-806.

175. Ozone D., Hirano Y., Ueda J. et al. Outcome and complications of 25-gauge transconjunctivalsuturelessvitrectomy for proliferative diabetic retinopathy // Ophthalmologica. – 2011. – Vol.226. – P.76–80.

176. Park J.H., Woo S.J., Ha Y.J., Yu H.G. Effect of vitrectomy on macular microcirculation in patients with diffuse diabetic macular edema // Grafes Arch. Clin. Exp. Ophthalmol. – 2009. – Vol.247. – P.1009–1017.

177. Pastor J.C., Fernandez I., Rodriguez de la Rua E. et al. Surgical out - comes for primary rhegmatogenous retinal detachments in phakic and pseudophakic patients: the Retina 1 Project-report 2 // The British Journal of Ophthalmology. - 2008. – Vol. 92. – P.378–382.

178. Pischell D. Diathermy operations for retinal detachment; comparative results of different types of electrodes // Trans Am. Ophthalmol Soc. - 1944. – Vol.42. - P.543-561.

179. Pournaras C., Donati G., Sekkat L. Pseudophakic retinal detachment: treatment by vitrectomy and scleral buckling. Pilot study // J. Fr. Ophtalmol. – 2000. – Vol. 23. – P. 1006-1011.

180. Recchia F., Scott I., Brown G. et al. Small-gauge pars planavitrectomy: a report by the American academy of ophthalmology // Ophthalmology. – 2010. - Vol. 117 (9). – P. 1851–1857.

181. Restory M. Imaging the vitreous: optical coherence tomography and ultrasound imaging // Eye. – 2008. - Vol. 22.- P.1251–1256.

182. Rizzo S., Genovesi-Ebert F., Vento A. et al. A new heavy silicone oil (HWS 46-3000) used as a prolonged internal tamponade agent in complicated vitreoretinal surgery: a pilot study // Retina. – 2007. - Vol. 27 (5). – P.613– 620.

183. Rizzo S., Genovesi-Ebert F., Vento A. et al. Heavy silicone oil (Densiron-68) for the treatment of persistent macular holes // Graefe's Archive for Clinical and Experimental Ophthalmology. – 2009. - Vol. 247 (11). – P.1471–1476.

184. Rizzo S., Belting C., Genovesi-Ebert F., Hagedorn N. Colored perfluorocarbon liquids as novel intraoperative tools // Graefe's Archive for Clinical and Experimental Ophthalmology. – 2012. - Vol. 250 (5). – P.653–659.

185. Roider J., Hoerauf H., Hager A. Conventional ablation surgery or primary vitrectomy in complicated retinal holes // Ophthalmologe. - 2001. - Vol.98. - P. 887-891.

186. Roider J., Hoerauf H., Kobuch K., Gabel H. Clinical findings on the use of long-term heavy tamponades (semifluorinated alkanes and their oligomers) in complicated retinal detachment surgery // Graefe's Archive for Clinical and Experimental Ophthalmology. – 2002. - Vol. 240 (12). –P.965–971.

187. Romano M.R., Stappler T., Marticorena J. et al. Primary vitrectomy with Densiron-68 for rhegmatogenous retinal detachment // Graefe's Archive for Clinical and Experimental Ophthalmology. – 2008. - Vol. 246 (11). – P.1541–1546.

188. Ronald H., Jeffrey A., Jonathan M. et al. Pulse-encoded ultrasound imaging of the vitreous with an annular array // Ophthalmic Surgery. Lasers Imaging. – 2012. - Vol. 43. – P. 82–86.

189. Safar K. Behandlung der Netzhautabhebung mit Elektroden fuer multiple diathermische Stichelung // Dtsch. Ophthalmol. Ges. - 1932. - Vol. 39. - P. 218.

190. Sato T., Emi K., Bando H., Ikeda T. Faster recovery after 25-gauge microincisionvitrectomy surgery than after 20-gauge vitrectomy in patients with proliferative diabetic retinopathy // Clin. Ophthalmol. - 2012. – Vol.6. – P.1925–1930.

191. Scalon P.H. Why do patients still require surgery for the late complications of proliferative diabetic retinopathy? // Eye (Lond). - 2010. – Vol.24. – P.435–440.

192. Schepens C., Okamura L., Brockhurst R. The scleral buckling procedures. 1. Surgical techniques and management // Arch. Ophthalmol. - 1957. - Vol.58. - P.797-811.

193. Schepens C. Vitreous changes in retinal detachment // Bull. Soc. BelgeOphthalmol. – 1987. – Vol. 223. (Pt.1) – P.85-107.

194. Schramm C., Spitzer M., Henke-Fahle S. et al. The crosslinkedpiopolymer hyaluronic acid as an artificial vitreous substitute // Investigative Ophthalmology & Visual Science. – 2012. - Vol. 53 (2).- P. 613–621.

195. Schwartz S., Flynn H., Mieler W. Update on retinal detachment surgery // Current Opinion in Ophthalmology. – 2013. - Vol. 24 (3). – P. 255–261.

196. Sebag J. Vitreoschisis // Graefes. Arch. Clin. Exp. Ophthalmol. –2008. –Vol. 246. –P. 329-332.

197. Sebag J., Cupta P., Rosen R. et al. Macular holes and macular pucker –the role of vitreoschisis as imaged by optical coherence tomography/scanning laser ophthalmoscopy // Trans. Am. Ophthalmol. Soc. –2007. –Vol. 105.

198. Sharma M.C., Chan P., Kim R.U. et al. Rhegmatogenous retinal detachment in the fellow phakic eyes of patients with pseudophakicrhegmatogenous retinal detachment // Retina. –2003. –Vol. 23. –P. 37–40.

199. Sigler E.J., Randolph J.C., Charles S., Calzada J. Intravitreal fluorinated gas preference and occurrence of rare ischemic postoperative complications after pars planavitrectomy: a survey of the American Society of Retina Specialists // Journal of Ophthalmology. – 2012. - Vol. 2012. - Article ID 230596.

200. Silvanus M.T., Moldzio P., Bornfeld N., Peters J. Visual loss following intraocular gas injection // Dtsch. Arztebl. Int. - 2008. – Vol.105 (6). – P.108–112.

201. Sodhi A., Leung L., Do D.V. et al. Recent Trends in t 1. he Management of Rhegmatogenous Retinal Detachment // Surv. Ophthalmol. –2008. –Vol. 53. –P. 50–57.

202. Stefansson E. Physiology of vitreous surgery // Graefe's Archive for Clinical and Experimental Ophthalmology. – 2009. - Vol. 247 (2). – P. 147–163.

203. Sun Q., Sun T., Xu Y. et al. Primary vitrectomy versus scleral buckling for the treatment of rhegmatogenous retinal detachment: a meta-analysis of randomized controlled clinical trials // Curr. Eye Res. - 2012. – Vol. 37. – P. 492–499.

204. Swindle-Reilly K.E., Shah M., Hamilton H. et al. Rabbit study of an in situ forming hydrogel vitreous substitute // Investigative Ophthalmology & Visual Science. – 2009. - Vol. 50 (10). – P.4840–4846.

205. Tan H.S., Oberstein S.Y., Mura M., Bijl H. Air versus gas tamponade in retinal detachment surgery // British Journal of Ophthalmology. – 2013. - Vol. 97 (1). – P. 80–82.

206. Terauchi G., Shinoda K., Matsumoto C. et al. Recovery of photoreceptor inner and outer segment layer thickness after reattachment of rhegmatogenousretinal detachment // Br. J. Ophthalmol. – 2015. - Apr 3. [Epub ahead of print]

207. Thelen U., Amler S., Osada N., Gerding H. Outcome of surgery after macula-off retinal detachment – results from MUSTARD, one of the largest

databases on buckling surgery in Europe. Results from a large German case series // ActaOphthalmol. – 2012. – Vol. 90. – P. 481–486.

208. Tognetto D., Lepori L., Lapasin R. et al. A new heavy internal tamponade in vitreoretinal surgery: an in vitro study // Eye. – 2008. - Vol. 22 (8). – P. 1082–1088.

209. Toklu Y., Cakmak H., Ergun S. et al. Time course of silicone oil emulsification // Retina. – 2012. - Vol. 32 (10). – P. 2039–2044.

210. Tsang C. Primary 23-gauge transconjunctivalsuturelessvitrectomy for rhegmatogenous retinal detachment // Retina. - 2008. – Vol.28(8). - P.1075-1081.

211. Wakabayashi T., Oshima Y., Fujimoto H. et al. Foveal microstructure and visual acuity after retinal detachment repair: Imaging analysis by Fourier-domain optical coherence tomography // Ophthalmology. – 2009. – Vol.116. – P.519–528.

212. Wolfram C., Pfeiffer N. Weißbuchzur Situation der ophthalmologischenVersorgung in Deutschland. 2012th ed. - München, 2012.