ФЕДЕРАЛЬНОЕ ГОСУДАРСТВЕННОЕ АВТОНОМНОЕ УЧРЕЖДЕНИЕ
НАЦИОНАЛЬНЫЙ МЕДИЦИНСКИЙ ИССЛЕДОВАТЕЛЬСКИЙ ЦЕНТР
МЕЖОТРАСЛЕВОЙ НАУЧНО-ТЕХНИЧЕСКИЙ КОМПЛЕКС
«МИКРОХИРУРГИЯ ГЛАЗА» ИМЕНИ АКАДЕМИКА С.Н. ФЕДОРОВА
МИНЗДРАВА РФ

На правах рукописи

МИРИДОНОВА АННА ВЛАДИМИРОВНА

ЭКСПЕРИМЕНТАЛЬНО-КЛИНИЧЕСКОЕ ОБОСНОВАНИЕ РАННИХ СРОКОВ ХИРУРГИЧЕСКОГО ЛЕЧЕНИЯ ПАЦИЕНТОВ С ИДИОПАТИЧЕСКИМИ ЭПИРЕТИНАЛЬНЫМИ МЕМБРАНАМИ

14.01.07 – глазные болезни
14.03.03 – патологическая физиология

Диссертация
на соискание ученой степени
кандидата медицинских наук

Научные руководители:
доктор медицинских наук,
профессор Захаров В.Д.
доктор медицинских наук,
профессор Борзенок С.А.

Москва – 2019

ОГЛАВЛЕНИЕ

ВВЕДЕНИЕ 5
ГЛАВА 1. ОБЗОР ЛИТЕРАТУРЫ 15
1.1. Фиброз: определение и основные концепции развития процесса 15
1.2. Эпиретинальный фиброз 20
1.2.1. Распространённость эпиретинального фиброза, факторы риска 20
1.2.2. Характеристика структур витреоретинального интерфейса и их роль в развитии иЭРФ 23
1.2.3. Теории развития идиопатического эпиретинального фиброз 28
1.2.4. Типы клеток, участвующих в формировании идиопатических ЭРМ 31
1.2.5. Трансформирующий фактор роста β 1 и его роль в развитии фиброз 39
1.2.6. Способы лечения эпиретинального фиброза 40
ГЛАВА 2. МАТЕРИАЛЫ И МЕТОДЫ ИССЛЕДОВАНИЙ 44
2.1. Лабораторные методы исследования 45
2.1.1. Характеристика донорского материала трупа для создания модели 2 D ретинального пигментного эпителия 45
2.1.2. Выделение и клеточное 2D культивирование ретинального пигментного эпителия 46
2.1.3. Иммуноцитохимическое исследование 2D культуры клеток ретинального пигментного эпителия 49
2.1.4. Иммуногистохимическое исследование образцов удаленных с помощью хирургического лечения идиопатических эпиретинальных мембран 52
2.1.5 Описание и подготовка биологического материала, взятого для иммуногистохимического исследования 53
2.2. Характеристика клинического материала исследования 56
2.3. Методы исследования 58
2.4. Методика хирургического лечения пациентов с идиопатическим эпиретинальным фиброзом 61

2.4.1. Предоперационная подготовка пациентов 61
2.4.2. Оборудование, инструменты и материалы необходимые для хирургического вмешательства 62
ГЛАВА 3. РЕЗУЛЬТАТЫ ИССЛЕДОВАНИЯ ЭПИТЕЛИАЛЬНО-МЕЗЕНХИМАЛЬНОЙ ТРАНСФОРМАЦИИ В ЭКСПЕРИМЕНТЕ IN VITRO НА 2D КУЛЬТУРЕ КЛЕТОК РПЭ И ИММУНОГИСТОХИМИЧЕСКОЕ РЕЗУЛЬТАТЫ ОБРАЗЦОВ УДАЛЕННЫХ ИЭРМ 64
3.1. Иммуноцитохимическая характеристика 2D модели ретинального пигментного эпителия в эксперименте in vitro 64
3.1.1. Иммуноцитохимическая характеристика 2D модели культуры клеток ретинального пигментного эпителия первого пассажа 64
3.1.2. Иммуноцитохимическая характеристика 2D модели культуры клеток ретинального пигментного эпителия третьего пассажа 66
3.1.3 Иммуноцитохимическая характеристика 2D модели культуры клеток ретинального пигментного эпителия пятого пассажа 67
3.2. Иммуногистохимическая характеристика образцов удаленных идиопатических эпиретинальных мембран 72
3.2.1. Характеристика образцов удаленных идиопатических эпиретинальных мембран у пациентов с МКОЗ 0,9 - 0,7 (1 - ая группа) 72
3.2.2. Характеристика образцов удаленных идиопатических эпиретинальных мембран у пациентов с МКОЗ 0,6 - 0,3 (2 - ая группа) 75
3.2.3 Характеристика образцов удаленных идиопатических эпиретинальных мембран у пациентов с МКОЗ 0,25 - 0,05 (3 - ая группа) 78
ГЛАВА 4. КЛИНИКО-МОРФОЛОГИЧЕСКАЯ ОЦЕНКА ХИРУРГИЧЕСКОГО ЛЕЧЕНИЯ ПАЦИЕНТОВ С ИДИОПАТИЧЕСКИМ ЭПИРЕТИНАЛЬНЫМ ФИБРОЗОМ 82
4.1. Характер удаления эпиретинальной мембраны с поверхности сетчатки во время хирургического вмешательства в зависимости от

морфологического состава 82
4.1.1. Характер удаления эпиретинальной мембраны с поверхности сетчатки во время хирургического вмешательства у пациентов с МКОЗ 0,9 - 0,7 (1 - ая группа) 83
4.1.2. Характер удаления эпиретинальной мембраны с поверхности сетчатки во время хирургического вмешательства у пациентов с МКОЗ 0,6 - 0,3 (2 - ая группа) 83
4.1.3. Характер удаления эпиретинальной мембраны с поверхности сетчатки во время хирургического вмешательства у пациентов с МКОЗ 0,25 - 0,05 (3 - ая группа) 84
4.2. Зависимость МКОЗ до операции от особенностей клеточного состава образцов удаленных идиопатических мембран 86
ГЛАВА 5. КЛИНИКО-ФУНКЦИОНАЛЬНЫЕ РЕЗУЛЬТАТЫ ХИРУРГИЧЕСКОГО ЛЕЧЕНИЯ ПАЦИЕНТОВ С ИДИОПАТИЧЕСКИМ ЭПИРЕТИНАЛЬНЫМ ФИБРОЗОМ 90
5.1. Сравнительный анализ анатомических и клинико-функциональных результатов хирургического лечения у пациентов с различной остротой зрения на разных сроках наблюдения 90
5.2. Анализ зависимости послеоперационной МКОЗ от дооперационных параметров 104
КЛИНИЧЕСКИЕ ПРИМЕРЫ 107
ЗАКЛЮЧЕНИЕ 120
ВЫВОДЫ 135
ПРАКТИЧЕСКИЕ РЕКОМЕНДАЦИИ 136
СПИСОК СОКРАЩЕНИЙ 138
СПИСОК ЛИТЕРАТУРЫ 139

ВВЕДЕНИЕ

Актуальность проблемы

На протяжении последних десятилетий был достигнут значительный прогресс в изучении природы и патогенетических механизмов идиопатического эпиретинального фиброза. Однако некоторые фундаментальные вопросы развития идиопатических эпиретинальных мембран (иЭРМ) до сих пор остаются невыясненными.

Известно, что иЭРМ состоят из 2-х компонентов: клеточных элементов и протеинов внеклеточного матрикса (Пономарева Е.Н., Казарян А.А., 2014; Schumann R. et al., 2011). Основное количество публикаций посвящено результатам изучения различных типов клеточных образований ЭРМ (Kase S. et al., 2006; Qiao H. et al., 2005; Schumann R. et al., 2011). Согласно результатам отечественных и зарубежных авторов, данные о соотношении и преобладании тех или иных типов клеток в мембранах разнятся, в результате чего до сих пор не существует единого мнения относительно качественного клеточного состава идиопатических мембран. Кроме того, с помощью иммуногистохимических и электронно-микроскопических исследований описаны ранее неверифицированные клеточные элементы в составе ЭРМ, потенциально способные к пролиферативной дифференцировке и формированию интерстициальной мембраны. На сегодня также отмечается роль клеточных субпопуляций миофибробластов/фибробластов в формировании иЭРМ (Arnoldi R. et al., 2013; Gabbiani G., 2003; Хорошилова-Маслова И.П и др. 2017), проводятся исследования молекулярных медиаторов идиопатического эпиретинального фиброза, что служит импульсом для разработки новых диагностических и прогностических критериев заболевания. В этой связи изучение морфо-функциональных эквивалентов ЭРМ на различных этапах ее формирования является актуальной проблемой.

Помимо этого, на сегодня нет единого мнения о патофизиологических механизмах формирования фиброзных структур на поверхности и в самой сетчатке. Известно, что фиброзобразование в сетчатке - это динамический процесс, характеризующийся типичным каскадом событий, возникающих в результате повреждения ткани и сопровождающихся мобилизацией клеток воспаления, продуцирующих медиаторы межклеточного взаимодействия, которые вызывают активацию ряда клеток и их трансформацию в миофибробластоподобный фенотип (Мехтиев С.Н. и др., 2014; Шкурупий В.А. и др., 2017; Хорошилова-Маслова И.П. и др., 2018). Именно фибробласты обеспечивают избыточную продукцию и накопление основных видов внеклеточного матрикса с последующим изменением структуры и функции ткани. Так, своими исследованиями Кузнецова А.В. с соавторами (2011) подтверждают возможность образования фиброзных структур, в частности ЭРМ, путем активации и последующей пролиферации ряда клеток сетчатки, либо путем их дедифференцировки.

По мнению Репина В.С. и Сабуриной И.Н. (2006, 2010), формирование фиброзных образований сетчатки всецело также зависит от факторов регионального микроокружения. При изменении эпителиальными клетками своего фенотипа на мезенхимальный, образующиеся клетки обладают повышенной подвижностью и инвазивностью, что позволяет им покинуть локальное микроокружение, переместиться в новые условия и дать начало другим типам клеток (Лазаревич Н. Л. 2003). Авторами высказано предположение, что чередование во времени эпителиальных и мезенхимальных признаков фенотипа является общей биологической закономерностью как в эмбриогенезе, так и в онтогенезе и связано с феноменом эпителиально-мезенхимальной трансформации (ЭМТ), поэтому данный механизм является физиологическим и функционирующим в норме во времени (Репин В.С., Сабурина И.Н., 2006; Сабурина И.Н., 2010). Концепция эпителиально-мезенхимальной пластичности (трансформации) ранее связывалась лишь с эмбриональным развитием тканей и образованием опухолей в онтогенезе (Biamonti G. et al., 2014). Однако последние

данные свидетельствуют, что эмбрионально-мезенхимальная пластичность может лежать в основе перестройки зрелых дифференцированных клеток и тканей при их репарации и фиброзе. Причем формирование преретинального фиброза во времени сопровождается разной степенью выраженности и зрелости коллагеновых структур, опосредующих степень инвазивности оперативного вмешательства при удалении ЭРМ. Поэтому дальнейшее изучение ЭМТ в настоящее время представляется обоснованным и перспективным направлением медикобиологических исследований. Понимание механизмов ЭМТ может помочь в выявлении важных патогенетических особенностей развития фиброза в различных органах, в том числе в глазном яблоке.

Согласно Fraser-Bell S. и соавт. (2003), в зрелом организме эпиретинальный фиброз длительное время может протекать бессимптомно. Также известно, что патологический процесс фиброзирования в макулярной зоне не всегда прогрессирует и может не приводить к снижению остроты зрения. В доступной литературе описаны случаи спонтанного разрешения ЭРМ (Meyer C. et. al., 2004; Oono Y. et. al., 2011). Тем не менее, в настоящее время не существует эффективных средств и способов консервативного лечения, способных остановить прогрессирование пролиферативного процесса и констрикцию формирующихся ЭРМ. В этой связи хирургическое удаление иЭРМ остается эффективным и основным методом устранения тракционного воздействия на сетчатку в случае клинически значимого идиопатического эпиретинального фиброза.

Оперативное удаление ЭРМ впервые выполнил Machemer R. в 70-х годах прошлого века. В настоящее время для удаления ЭРМ успешно применяется микроинвазивная 25-27G хромовитрэктомия с последующим удалением эпиретинальной и внутренней пограничной мембраны (Machado L. et. al., 2015). Согласно данным литературы, внутренняя пограничная мембрана (ВПМ) служит поверхностью (активной подложкой) для пролиферации клеток и формирования ЭРМ (Hisatoni T. et. al., 2005), поэтому пилинг гарантирует ее полное удаление и

сокращает риск повторного возникновения и прогрессирования фиброза (Berrod J., Poirson A., 2008; Schechet S. et al., 2017; Шкворченко Д.О. и др., 2014).

До недавнего времени хирургическое лечение иЭРМ выполнялось только при значительном снижении остроты зрения (Rahman R., Stephenson J., 2014). Однако по данным некоторых авторов (Panos G. et al., 2013; Dawson S. et al., 2014), при этом не всегда удается достигнуть высоких зрительных функций, а достижение нормальной толщины сетчатки и нормального фовеального профиля происходило лишь в 5-28% случаев (Massin P., 2000; Mazit C. et al., 2008). Это может быть связано, по мнению некоторых исследователей, со структурными изменениями зоны витрео-макулярного интерфейса, которые выражаются в задержке и незаконченности восстановления ее морфологии и функции после удаления ЭРМ и ВПМ (Качалина Г.Ф. и др., 2013; Файзрахманов Р.Р., Зайнуллин Р.М., 2018). Это также связано с высоким количеством и степенью зрелости коллагеновых структур мембран, обеспечивающих высокую степень адгезии к поверхности сетчатки и деструкцию структурных элементов витреомакулярного интерфейса (ВМИ). Поэтому в настоящее время ведется активное изучение морфологического состава мембран и измененных ВПМ с целью понимания патогенетических механизмов формирования иЭРМ и степени вызываемых ими нарушений на разных стадиях пролиферативного процесса. Данные последних экспериментальных и клинических исследований существенно меняют взгляд на патогенетические механизмы эпиретинального фиброза и смещают акценты в хирургической стратегии лечения данной патологии. Результаты этих исследований могут способствовать выбору оптимальных сроков проведения хирургического лечения в зависимости от стадии фиброзирования и персонифицированного подхода к ведению пациентов.

Выше приведенные положения определили актуальность и выбор цели данной диссертационной работы.

Цель исследования

Изучение патофизиологических механизмов формирования и прогрессирования идиопатического эпиретинального фиброза и обоснование сроков хирургического лечения пациентов в зависимости от стадии пролиферативного процесса.

Задачи исследования

1. Создать модель эпителиально-мезенхимальной пластичности в эксперименте in vitro и изучить иммуноцитохимическим методом патофизиологические механизмы перехода клеток в мезенхимальный фенотип на примере ретинального пигментного эпителия.
2. Изучить методом иммуногистохимии морфо-функциональные закономерности эпителиально-мезенхимальной пластичности в формировании и развитии идиопатических эпиретинальных мембран, полученных от пациентов с различной остротой зрения, с учетом фенотипа клеточного состава, типов коллагена и его зрелости.
3. Определить морфологические и клинико-функциональные закономерности между стадиями пролиферативного процесса в зависимости от степени зрелости идиопатических эпиретинальных мембран.
4. Обосновать и оценить анатомическую и клинико-функциональную эффективность хирургического лечения идиопатических эпиретинальных мембран разной степени зрелости у пациентов с различной остротой зрения.
5. На основании корреляционного и регрессионного анализов определить прогностически значимые критерии функциональных исходов хирургического удаления идиопатических эпиретинальных мембран в зависимости от сроков проведения операции.

Научная новизна

1. Впервые изучены в эксперименте in vitro на ретинальном пигментном эпителии эпителиально-мезенхимальная пластичность, проявляющаяся в экспрессии маркеров и индукторов подобного феномена, а именно виментина, a-SM актина, Snail + Slug.
2. Впервые изучены патофизиологические механизмы формирования и прогрессирования идиопатического эпиретинального фиброза и идентифицирован морфологический состав ЭРМ на различных этапах формирования и степени их зрелости, выражающейся в трансформации клеточного состава в мезенхимальный фенотип, проявляющий свойства миофибробластоподобных клеток, способных к продуцированию компонентов экстрацелюлярного матрикса (коллаген IV, VI типов).
3. Впервые изучена морфология и динамика клинико-функциональных изменений у пациентов с идиопатическим эпиретинальным фиброзом на разных этапах его формирования, выражающаяся в нарастающей трансдифференцировке исходных клеток в миофибробластоподобные и в прогрессирующем необратимом снижением остроты зрения.
4. Впервые обоснованы сроки раннего хирургического удаления иЭРМ ввиду начальной трансформации клеток в мезенхимальный фенотип, приводящей к слабой адгезии эпиретинальной и внутренней пограничной мембран, коррелирующими с МКОЗ и СЧ, как прогностически значимыми критериями восстановления зрения оперированных пациентов ($r=0,731$, $p<0,000$).

Практическая значимость

1. Результаты исследования обеспечивают наиболее точное прогнозирование исходов оперативного лечения и способствуют корректному отбору пациентов для хирургического вмешательства.

2. Результаты изученного морфологического состава и зрелости эпиретинальных мембран на различных этапах формирования эпиретинального фиброза позволяют определять оптимальные сроки проведения хирургического вмешательства, не ожидая перехода заболевания в тяжелый пролиферативный процесс, что позволяет улучшить функциональные результаты лечения данной патологии, ускорить медицинскую и социальную реабилитацию пациентов за счет повышения остроты и качества зрения, повысить удовлетворенность результатами операции.

3. Уточненные прогностически значимые критерии восстановления зрительных функций позволяют определять необходимость, перспективность и сроки хирургического лечения преретинального фиброза, корректно ориентировать пациентов на своевременное проведение оперативного вмешательства с целью достижения максимально возможного функционального результата.

Основные положения, выносимые на защиту

1. Выявленные критерии нарастания трансдифференцировки клеточного состава в эксперименте in vitro, а также трансдифференцировки клеточного состава и гиперпродукции компонентов внеклеточного матрикса по мере прогрессирования пролиферативного процесса при идиопатическом эпиретинальном фиброзе подтверждают необратимость морфологических изменений сетчатки, что указывает на необходимость более раннего проведения хирургического лечения пациентов с целью предотвращения необратимых изменений зрительных функций.

2. Раннее хирургическое лечение идиопатического эпиретинального фиброза следует проводить при нарастании жалоб на метаморфопсии и прогрессировании снижения остроты зрения на 0,1 от ранее исходной. Это обеспечивает более щадящее удаление эпиретинальной и внутренней пограничной мембран ввиду менее выраженных изменений пролиферативного

характера, что позволяет предотвращать повреждение нейроэпителия фовеолы и нарушения архитектоники сетчатки, тем самым сохранять высокие зрительные функции и качество зрения, а также сокращать сроки реабилитации пациентов.

Внедрение в практику

Результаты исследований внедрены в клиническую практику Головной организации, в Центр фундаментальных и прикладных медико-биологических проблем, в практическую и научную деятельность Чебоксарского филиала ФГАУ «НМИЦ «МНТК «Микрохирургия глаза» им. акад. С.Н. Федорова» Минздрава России, Санкт-Петербургского филиала ФГАУ «НМИЦ «МНТК «Микрохирургия глаза» им. акад. С.Н. Федорова» Минздрава России, а также включены в цикл лекций для клинических ординаторов, аспирантов и курсантов в Научно-педагогическом центре ФГАУ «НМИЦ «МНТК «Микрохирургия глаза» им. акад. С.Н. Федорова» Минздрава России и кафедры Глазных болезней Московского государственного медико-стоматологического университета им. А.И. Евдокимова.

Апробация работы

Основные положения диссертации доложены и обсуждены на XIV Научно-практической конференции с международным участием «Современные технологии лечения витреоретинальной патологии» (Москва, 2016); XI Всероссийской научной конференции молодых ученых «Актуальные проблемы офтальмологии» (Москва, 2016); XVI Научно-практической конференции с международным участием «Современные технологии лечения витреоретинальной патологии» (Санкт-Петербург, 2018); XIII Всероссийская научной конференции молодых ученых «Актуальные проблемы офтальмологии» (Москва, 2018); на научно - клинической конференции ФГАУ «НМИЦ «МНТК «Микрохирургия глаза» им. акад. С.Н. Федорова» Минздрава России (Москва, 2018); XVII Научно-практической конференции с международным участием «Современные

технологии лечения витреоретинальной патологии» (Сочи, 2019); XVI Всероссийской научной конференции международным участием «Федоровские чтения» (Москва, 2019).

Исследование выполнено при финансовой поддержке Российского фонда фундаментальных исследований в рамках научного проекта № 18 – 315 – 00357 «мол_а» по теме: «Эпителиально-мезенхимальная пластичность как механизм формирования эпиретинального фиброза».

Публикации

По теме диссертации опубликовано 11 печатных работ, из которых 5 – в центральной печати. Получен 1 патент РФ на изобретение № 2644296 от 19.05.2017.

Объем и структура публикации

Диссертационная работа изложена на 159 страницах машинописного текста и состоит из введения, обзора литературы, 3 глав собственных исследований, заключения, выводов, практических рекомендаций и списка литературы. Работа иллюстрирована 3 клиническими примерами, содержит 50 рисунок и 14 таблиц. Список литературы включает 44 отечественных и 147 зарубежных источников. Работа выполнена в отделе витреоретинальной хирургии и диабета глаза ФГАУ «НМИЦ «МНТК «Микрохирургия глаза» им. акад. С.Н. Федорова» Минздрава России под научным руководством заведующего отделом, доктора медицинских наук, профессора Захарова В.Д., а также на базе Центра фундаментальных и прикладных медико-биологических проблем (ЦМБП) ФГАУ «НМИЦ «МНТК «Микрохирургия глаза» им. акад. С.Н. Федорова» Минздрава России, под руководством заведующего ЦМБП доктора медицинских наук, профессора Борзенка С.А. в период с 2016 по 2019 гг. Кураторы клинической части выполнения работы – научный сотрудник, кандидат медицинских наук Колесник

С.В., младший научный сотрудник, кандидат медицинских наук Колесник А.И. Кураторы лабораторной части выполнения работы - научный сотрудник, кандидат биологических наук Островский Д.С., ведущий научный сотрудник, кандидат медицинских наук Куприянова А.Г.

Глава 1. ОБЗОР ЛИТЕРАТУРЫ

1.1 Фиброз: определение и основные концепции развития процесса

Современная наука рассматривает соединительную ткань как совокупность клеток, основного вещества и волокон, объединенных общностью строения, происхождения и выполняемых функций. Она включает внеклеточный матрикс, резидентные и транзиторные клеточные элементы и является сложнейшей многокомпонентной системой [43].

В настоящее время распространенность патологий, при которых избыточный рост соединительной ткани является одним из основных факторов патогенеза (кардиосклероз, эпиретинальный фиброз, спаечная болезнь, пневмосклероз, цирроз печени, почечный фиброз) неуклонно растет [10, 15, 16, 19, 21]. Поэтому соединительная ткань привлекает внимание все большего количества исследователей, которое фокусируется на возможности управления её ростом и развитием с целью предотвращения различных патологических состояний.

К одному из таких патологических состояний относится фиброз – разрастание и уплотнение соединительной ткани, постепенно приводящее к утрате органом своей функции. Данный патологический процесс обусловлен повышенной выработкой коллагена. Это универсальный патофизиологический ответ на повреждение тканей, характеризующийся избыточным отложением компонентов экстрацеллюлярного матрикса (ЭЦМ) в результате увеличения их синтеза и уменьшения скорости их разрушения [21, 43]. Также фиброз рассматривают как форму нарушения процесса восстановления ткани или как результат хронического воспаления в ответ на постоянное повреждение ткани патогеном. При этом отмечается отсутствие нормальной регенерации после тканевого повреждения из-за стимуляции клеток к гиперпродукции компонентов ЭЦМ (коллагенов, эластина, фибронектина, протеогликанов, ламинина и других) [59].

Следует отметить, что в основе всех фиброзных реакций лежат молекулярные и клеточные механизмы. Основным аспектом ответа в виде фиброгенеза является то, что повреждение эффекторных клеток органов стимулирует воспалительный ответ. Различные повреждающие факторы вызывают целый спектр взаимосвязанных реакций, приводящих к гиперпродукции компонентов ЭЦМ и последующему ремоделированию ткани [21, 33, 43, 59]. Современная концепция фибротического процесса включает следующие этапы:

1. Воспалительная реакция с повреждением клеток ткани органа, активация и экспрессия цитокинов и факторов роста: трансформирующий фактор роста β1 (TGFβ1), фактор некроза опухоли α (TNFα), тромбоцитарный фактор роста β (PDGFβ), фактор роста фибробластов, эпидермальный ростовой фактор, эндотелин1, инсулиноподобный ростовой фактор1 (IGF1), ангиотензин II, агонисты рецепторов, тромбин, активируемых пролифератором пероксисом (PPAR) и другие;

2. Стимулирование вышеуказанными факторами различных типов клеток, которые дифференцируются и подвергаются главной фенотипичной трансформации в пролиферативный "миофибробластподобный" фенотип;

3. Продукция активированными и трансформированными клетками компонентов ЭЦМ (различные типы коллагена, структурные гликопротеины, протеогликаны, гиалуронан), а также матриксных металлопротеиназ (MMPs), гепатоцито-, эпидермальный, фибробласто-, соединительнотканные и гемопоэтический факторы роста);

4. Повреждение ткани с нарушением ее функции в результате сократимости миофибробластоподобных клеток, гиперпродукции коллагена с нарушением процесса деградации компонентов ЭЦМ [36].

Также, в последнее время, большой интерес, в вопросах патогенетических механизмов формирования фиброза, вызывает теория эпителиально - мезенхимальной транзиции (ЭМТ) или эпителиально - мезенхимального перехода (ЭМП) [108, 109]. Данный термин был утвержден в 2003 г. в австралийском Порт-

Дугласе на первой встрече Международной Ассоциации ЭМТ (The EMT International Association, TEMTIA), где было принято соглашение о применении именно термина «эпителиально-мезенхимальная транзиция» (epithelial-mesenchymal transition), который более точно подчеркивает обратимость, транзиторность, а также природу процесса. Термин «эпителиально-мезенхимальный переход» больше распространен в русскоязычной литературе. Он был утвержден научным сообществом в 2007 году в Польше. В марте 2008 года Cold Spring Harbor Laboratories выделили три типа ЭМТ. При заживлении ран и фиброзировании тканей различных органов наблюдается 2-й тип ЭМТ [9, 28, 89, 188]. При данном типе ЭМТ происходит превращение эпителиальных клеток в фибробласты и миофибробласты, которые впоследствии образуют волокна экстрацеллюлярного матрикса [111].

Согласно описанию в зарубежных литературных источниках, ЭМТ представляет собой временную утрату клетками эпителиального фенотипа и временное приобретение ими фенотипа мезенхимальных клеток, для увеличения миграционной способности этих клеток в эмбриогенезе, инвазивности в опухолевом росте и при фиброзировании тканей [5, 10, 52, 82, 93, 162, 175]. При изменении эпителиальными клетками своего фенотипа на мезенхимальный, образующиеся клетки обладают повышенной подвижностью и инвазивностью, что позволяет им перемещаться и дать начало другим типам клеток [18]. В ходе ЭМТ эпителиальные клетки теряют свою апикабазальную полярность, происходит их разделение на отдельные клетки и дисперсия при приобретении клеточной подвижности. При разрушении плотных, адгезионных контактов или десмосом эпителиоциты высвобождаются из системы межклеточной связи в организованной эпителиальной ткани. Далее происходит реструктуризация цитоскелета клетки. После этого клетки способны мигрировать через экстрацеллюлярный матрикс. Изменение локального микроокружения и утрата эпителиальной морфологии могут способствовать снижению уровня дифференцировки, которая приводит к нарушениям функций исходной ткани [27, 29, 153, 158, 184]. Кроме того, ЭМТ сопровождается изменением профилей

транскрипции генов, в том числе компонентов цитоскелета и внеклеточного матрикса (ВКМ), а также протеолитических ферментов, участвующих в деградации последнего [184].

Основы представлений о закономерностях и динамике реорганизации цитоскелета, определяющих изменения формы клеток, характерных для ЭМТ, были заложены в серии работ Васильева Ю.М. и его сотрудников (2008, 2009) [7, 8]. Также большой вклад в изучение процесса ЭМТ среди отечественных исследователей внесли Репин В.С. и Сабурина И.Н. (2006, 2010), которые занимались изучением процессов трансплантации мультипотентных мезенхимальных стромальных клеток (ММСК) в ходе репарации в поврежденных органах и тканях [27, 29]. Авторы в ходе исследований обратили внимание на то, что в зоне повреждения различных тканей ММСК способны пролиферировать и дифференцироваться в разных направлениях под влиянием локальных сигналов микроокружения [24, 27, 29, 167]. Поврежденные нормальные ткани органов оказываются триггером, запускающим образование так называемых «репаративных сфероидов» из региональных или системно циркулирующих мультипотентных стромальных клеток. Репарирующие сфероиды, в свою очередь, являются бифункциональным донором-модулем эпителиальных и стромальных клеток, особенно в условиях, когда реэпителизация блокирована или ограничена. Проведенное авторами исследование образования эпителио-мезенхимальных сфероидов в эксперименте in vitro представило новую модель для изучения эпителио-мезенхимальной пластичности клеток, что дает возможность с новых позиций изучать клеточные механизмы репарации поврежденных органов и тканей и представляет важный научно-практический интерес в отношении изучения фибротических процессов [27, 29].

Следует отметить, что изменения, происходящие при ЭМТ, затрагивают все уровни организации клетки. Первоначально меняется экспрессия ряда генов, что ведет к изменению функционирования и реорганизации внутриклеточных структур с последующими изменениями морфологии клеток, в результате чего происходит изменение их функциональных свойств [26, 162]. Однако, несмотря

на успехи, достигнутые в области изучения ЭМТ и ее роли в фибротических процессах, остаётся неизвестным, почему при некоторых повреждениях дефинитивных тканей собственные запасы региональных стволовых клеток не мобилизуются и не принимают участие в репарации, а наблюдается патологическая репарация (фиброз) в ответ на повреждение [27, 29]. Кроме того, ведется активная дискуссия о важности этого механизма в генерации фибробластов при фиброгенезе [167].

Известно, что хроническое воспаление, в исходе которого развивается органный фиброз, является стимулятором ЭМТ. При персистирующем повреждении клеток, а именно при раздражении мембраны эпителиоцитов происходит ряд процессов, приводящих к морфологическим изменениям молекулярных носителей ЭМТ. В клетках накапливаются лизосомы, нарастает количество стресс-волокон, идет синтез сократительных волокон, лизис подлежащей базальной мембраны с последующим формированием псевдоподий на мембране клеток и выходом их в ЭЦМ, где они начинают проявлять свойства фибробластов, которым принадлежит одна из ведущих ролей в процессе фиброзного преобразования органов и тканей [19].

В то же время, согласно данным литературы, некоторые авторы ставят под сомнение роль ЭМТ в развитии фиброза при ряде хронических заболеваний [69, 106, 188]. Так, одной из существенных проблем при изучении ЭМТ является отсутствие четких критериев данного процесса, вследствие чего у разных исследователей в различных экспериментальных системах они могут несколько отличаться [111]. Большинство авторов считают, что признаком ЭМТ является снижение экспрессии в клетках эпителиальных маркеров и повышение мезенхимальных. Однако до сих пор не известно одинаковы ли чувствительность и специфичность различных маркеров при выявлении ЭМТ. Также неразрешенным остается вопрос о том, проходят ли в ходе фибротического процесса эпителиоциты «промежуточную» мезенхимальную или малодифференцированную стадию, или же сразу претерпевают изменения до «зрелых» фибробластов [21, 43, 59]. В связи с наличием разноречивых

результатов данные вопросы окончательно не решены. Поэтому дальнейшее изучение ЭМТ в настоящее время представляется обоснованным и перспективным направлением медикобиологических исследований.

Понимание механизмов ЭМТ может помочь в выявлении важных патогенетических особенностей развития фиброза в различных органах, в том числе в глазном яблоке. ЭМТ, несомненно, представляет огромный интерес для исследователей различных специальностей, в частности для понимания фундаментальных свойств биологии идиопатического фиброза в офтальмологии.

1.2. Эпиретинальный фиброз

1.2.1 Распространённость эпиретинального фиброза, факторы риска

В офтальмологии фиброзные изменения центральной области сетчатки начали описывать, начиная с 1930-го года, когда впервые выявили вызванную эпиретинальной мембраной (ЭРМ) складчатость в макулярной зоне [15, 17, 116]. Изначально их называли ретинальными складками, ретиальным глиозом, преретинальной тракционной мембраной, поверхностной складчатой ретинопатией, эпиретинальной астроцитарной мембраной, складчатостью внутренней пограничной мембраны сетчатки, эпимакулярной пролиферацией и эпимакулярной мембраной [15, 67, 68, 116, 124, 125]. Данные названия соответствовали описанию патологических изменений сетчатки различной степени выраженности, вызываемых ЭРМ. Известно, что ЭРМ сопутствуют большому числу глазных заболеваний: пролиферативной витреоретинопатии, регматогенной отслойки сетчатки, тромбозу центральной вены сетчатки, пролиферативной диабетической ретинопатии, макулярным разрывам, воспалительным заболеваниям заднего сегмента глазного яблока, они возникают как осложнения в результате проникающих ранений глазного яблока и при других патологических состояниях [13, 17, 20, 31, 32, 35]. Это, так называемые,

«вторичные» ЭРМ. Мембраны, развивающиеся без сопутствующих глазных заболеваний, называют идиопатическими [17, 25, 121, 123].

Впервые структуры фиброзной природы на поверхности сетчатки были описаны Iwanoff A. в 1865 году [90]. Первичная, то есть не связанная с другими сопутствующими заболеваниями глазного яблока, или иЭРМ впервые была описана Kleinert H. в 1955 г [25]. По своей структуре, иЭРМ являются пролиферативными образованиями, развивающимися в области контакта стекловидного тела с внутренней поверхностью сетчатки [22]. ЭРМ могут приводить к искривлению поверхности витреомакулярного интерфейса, за счет способности к сокращению, что в свою очередь приводит к снижению остроты зрения и развитию метаморфопсий [15, 30, 120, 169].

Согласно данным литературы за последние десятилетия были проведены обширные эпидемиологические исследования для определения распространенности и основных факторов риска иЭРМ в различных популяциях. Распространенность иЭРМ среди различных этнических групп составляет от 1,02 до 28,9% [70, 71, 128, 132, 187]. Отмечена самая низкая и высокая частота встречаемости иЭРМ в Китае (2,2%) и в латиноамериканской популяции США (18,5%) соответственно [71, 93, 102, 132, 187, 191]. Предложено большое количество потенциальных факторов риска, приводящих к развитию иЭРМ: пол, раса, курение, гиперхолистеринемия, сахарный диабет, разжижение и формирование задней отслойки стекловидного тела (ЗОСТ), изменение структурных, биофизических и биохимических свойств витреоретинального интерфейса (ВРИ), нарушение микроциркуляции в ретинальных капиллярах [185]. Тем не менее наиболее опосредованным фактором риска является возраст [47]. Чаще всего ЭРМ встречаются у лиц старше 50 лет, и распространенность фиброзного процесса увеличивается в прямой зависимости от возраста [172]. Показатели распространенности этой патологии базируются на данных всемирных эпидемиологических исследований, проведенных в различных этнических группах за последние 20 лет. Так Beaver Dam Eye Study проведенное в 1994г. в своих исследованиях отметили преобладание рассматриваемой патологии

у лиц старше 60 лет среди населения Австралии, Сингапура и Японии. Mitchell P. с соавторами (1997) отметили достоверное увеличение распространенности данной патологии в популяции у лиц старше 60 лет, а пиковые показатели заболевания, по их мнению, наблюдаются в возрасте от 70 до 79 лет [128]. Кроме того, в процессе исследования было выявлено, что одним из важнейших патогенетических факторов развития идиопатического эпиретинального фиброза (иЭРФ) является ЗОСТ, которая наблюдалась у 70 % обследованных пациентов. По данным других исследований, распространенность варьирует от низкой (2,2 - 3,7%) среди населения Китая по данным Handan Eye Study, до средней (7-8,9%) у населения Австралии по данным Blue Mountains Eye Study in Australia и до высоких значений (18,8 – 28,9%) по данным Los Angeles Latino Eye Study in the USA и Multi-Ethnic Study of Atherosclerosis [47, 64, 70, 71, 102, 132]. Все эти данные свидетельствуют о том, что иЭРФ потенциально может стать одним из ведущих заболеваний, вызывающих прогрессирующее необратимое снижение остроты зрения [185].

Согласно данным литературы различают простые и тракционные ЭРМ. Первые представляют целлофановый макулярный рефлекс (ЦМ), который протекает бессимптомно и является ранним проявлением ЭРМ. Второй вариант мембран называют преретинальным (эпиретинальным) макулярным фиброзом. Данные мембраны обладают контрактильными свойствами, вызывают сморщивание сетчатки и, в результате, могут значительно снижать зрительные функции [25, 64].

Патогенетические механизмы формирования иЭРМ до сих пор остаются противоречивыми. Данный процесс представляет собой итог сложного взаимодействия на макроскопическом, клеточном и молекулярном уровнях, происходящего посредством различных механизмов. В настоящее время внимание исследователей смещается в сторону влияния структур витреоретинального интерфейса на процесс миграции и последующей пролиферации различных типов клеток. Понимание морфологической взаимосвязи и взаимодействия кортикальных слоев СТ и внутренней пограничной мембраны

(ВПМ) сетчатки, их возрастных изменений, пусковых моментов клеточной миграции и трансформации, роли биохимических соединений в процессе пролиферации, необходимо для определения основных патогенетических звеньев идиопатического фибротического процесса в макулярной области.

1.2.2. Характеристика структур витреоретинального интерфейса и их роль в развитии иЭРФ

По-прежнему одной из актуальных тем мировой офтальмологии является исследование морфо-функциональных особенностей ВРИ в аспекте патогенеза различных заболеваний заднего сегмента глазного яблока. Известно, что воспалительные и возрастные изменения структурных компонентов ВРИ приводят к нарушению их биофизических и биохимических свойств. Данные повреждения играют одну из главных ролей в патогенезе фибротических заболеваний. Поэтому изучение физиологических и анатомических особенностей ключевых структур ВРИ могут помочь в разработке эффективных, инновационных подходов лечения данной патологии.

Анатомические особенности ВРИ на протяжении долгих лет являются предметом активной дискуссии. Термин ВРИ имеет достаточно давнее происхождение. Первые упоминания о нем содержится в монографии Gass J. опубликованной в 1977 г., под ВРИ автор понимал область контакта между задней гиалоидной мембраной и ВПМ сетчатки [75].

Согласно общепринятым представлениям ВРИ – это высокоорганизованный комплекс, включающий кортикальные слои стекловидного тела (СТ), ВПМ и ЭЦМ [84, 186]. В данном комплексе кортикальные слои СТ взаимодействуют с ВПМ посредством различных молекулярных механизмов [142].

Как и любая базальная мембрана ВПМ является прозрачной структурой. Она отграничивает подлежащую нейросенсорную сетчатку от кортикальных слоев СТ. Анатомически в ней выделяют 3 слоя: наружный (second inner lamina lucida), который примыкает к концевым отросткам глиальных клеток Мюллера;

центральный слой (lamina densa), и внутренний (lamina lucida layer), он граничит непосредственно с компонентами ЭЦМ и опосредованно с кортикальными слоями СТ [83]. Стоит подчеркнуть, что некоторые авторы считают её базальной мембраной внутренних отростков клеток Мюллера, другие опровергают подобное утверждение [155, 156]. Морфологически ВПМ представляет собой многослойную структуру, которая состоит из протеогликанов и коллагено-волокнистого остова, включающих коллаген IV, VI, XIII типов, гепарин-сульфат, нидоген, протеин, перлекан и другие компоненты [60]. Ее толщина зависит от локализации и изменяется с возрастом [84]. Наименее тонкая ВПМ на крайней периферии сетчатки – примерно 50 нм, увеличение толщины наблюдается в области экватора – в среднем до 360 нм и достигает 1,9 мкм в перифовеолярной области. В фовеолярной области ВПМ наиболее тонкая – 10-20 нм, также она истончается в области крупных ретинальных сосудов, вплоть до полного ее отсутствия [33].

Следующим компонентом ВРИ являются кортикальные слои СТ. Известно, что КС представляют собой тонкий слой, толщиной 100-300 микрон, покрывающий поверхность сетчатки, состоящий из параллельных друг другу, плотно упакованных волокон СТ [54]. Наиболее прочно они связаны с подлежащей сетчаткой в местах ее истончения, а именно у основания СТ, вокруг ДЗН, в макулярной области и вдоль ретинальных сосудов. Над головкой зрительного нерва кортикальные слои отсутствуют.

Задние КС имеют строение наподобие луковицы. Согласно данным литературы они ориентированы параллельно ВПМ, их волокна не проникают напрямую в сетчатку, в отличие от зоны основания СТ. Здесь наблюдается перпендикулярный ход волокон КС, которые через поры ВПМ проникают в её коллагеновую сеть, обеспечивая прочную механическую адгезию [12, 142, 155, 157]. Отечественные исследования последних лет выявили на поверхности сетчатки так называемый эпиретинальный слой СТ. Он имеет толщину от 25 до 50 микрон, более плотно фиксирован к поверхности сетчатки, с трудом поддается

визуализации во время хирургического вмешательства и может играть роль в развитии пролиферативной витреоретинопатии [19].

Прочность адгезии наружных слоев ВПМ и кортикальных слоев СТ определяется их биохимическими взаимодействиями с компонентами ЭЦМ [142]. ЭЦМ представляет собой надмолекулярный комплекс, образованный сложной сетью связанных между собой макромолекул. В его состав входят: глюкозаминогликаны (ГАГ), коллагеновые волокна и протеогликаны, белки неколлагеновой природы - фибронектин, оптицин, ламинин и другие [142]. ЭЦМ в области ВРИ является универсальным «биологическим» клеем, также он участвует в регуляции водно-солевого обмена и обеспечивает метаболизм, организацию и пролиферацию различных типов клеток [105].

Одну из ключевых ролей в обеспечении адгезии ВПМ и задних КС играют ламинин и фибронектин – основные гликопротеиды ЭЦМ. *Фибронектин* – неколлагеновый структурный гликопротеин. Его полипептидная цепь содержит 7-8 доменов, на каждом из которых расположены специфические центры для связывания разных веществ: протеогликанов, гиалуроновой кислоты, коллагена. Благодаря данным структурным особенностям фибронектин выполняет интегрирующую роль в организации межклеточного вещества и способствует адгезии клеток. Кроме того, фибронектин участвует в миграции клеток, которые могут присоединяться к его специфическим участкам, и, таким образом, быть перемещенными в ЭЦМ [44].

Ламинин является наиболее распространённым гликопротеином неколлагеновой структуры в составе различных базальных мембран. Его главные функции определяются способностью связывать клетки и модулировать клеточное поведение. Он состоит из трёх полипетидных цепей: A, B_1 и B_2. Ламинин взаимодействует со всеми структурными компонентами ВПМ, включая фибронектин, коллаген IV типа, нидоген. Кроме того, молекула ламинина имеет несколько центров связывания с клетками. Он может влиять на морфологию, рост, подвижность и дифференцировку клеток [44].

Еще один компонент ЭЦМ, *нидоген* - сульфатированный гликопротеин, полипептидная цепь которого содержит три глобулярных домена. Один из доменов имеет центр связывания ламинина, в области другого домена находится центр связывания коллагена IV типа. Данный белок выступает в качестве одного из связывающих веществ между различными компонентами межклеточного матрикса и участвует в образовании тройных комплексов ламинин-нидоген-коллаген, обеспечивая адгезию структур ВРИ. Также в молекулярных механизмах формирования адгезии принимают участие обнаруженные в составе ЭЦМ витреоретинального интерфейса коллагены IV, VII и XIII типов [84].

Ещё одним важным составляющим ВРИ компонентом являются радиальные *глиоциты* или *клетки Мюллера (КМ)* они представляют собой колонообразные вытянутые клетки, содержащие ядро овальной формы. Данные клетки являются своеобразным "скелетом" сетчатки – служат поддерживающим ложем нейронов, обеспечивают направленный рост аксонов и нейрональную пластичность. Они простираются от витреальной границы сетчатки до фоторецепторного слоя, где их окончания соединяются с нейронами с помощью густой сети синаптических комплексов, которая образует на наружной и внутренней границах сетчатки, наружную и внутреннюю пограничную мембраны, соответственно [11]. Являясь высокоспециализированными глиальными элементами, КМ выполняют опорно-изолирующую функцию, трофическую и осуществляют активный транспорт метаболитов на разных уровнях сетчатки, участвуют в процессах репарации при её повреждении.

Известно, что при повреждении структур ВРИ, возникают ряд изменений, инициирующих каскад патогенетических механизмов, которые могут привести к развитию эпиретинального фиброза. Так, в результате возрастных биохимических нарушений начинаются структурные изменения СТ и ВПМ: происходит диссоциация гиалуроновой кислоты, нарушается упаковка и поперечное связывание коллагеновых фибрилл, и основное вещество СТ разжижается (ликвифицируется). Этот процесс прогрессирует с возрастом. Разжижение СТ сопровождается снижением концентрации коллагена IX типа,

что в свою очередь вызывает коллапс II типа коллагена [54, 155, 159]. В результате изменяется нормальная архитектоника интравитреальных структур, происходит уменьшение объёма основного вещества СТ и увеличение объема жидкости. Все эти процессы приводят в итоге к тому, что разжиженное содержимое СТ может выходить в ретрогиалоидное пространство в области премакулярной сумки или преоптической цистерны, обуславливая коллапс СТ и начало развития ЗОСТ или аномальной ЗОСТ [46, 54, 154, 155, 156, 157]. Следует отметить, что по данным литературы у пациентов с иЭРФ ЗОСТ обнаружена в 75-93% случаев [2, 71, 91].

Кроме того, происходит утолщение и увеличение жесткости ВПМ и ослабление связи между кортикальными слоями и ВПМ. Так Verzijl N. с соавторами (2000) в своих исследованиях показали увеличение с возрастом содержания коллагена IV типа в составе ВПМ по-сравнению с общим количеством гликопротеинов, и уменьшение количества ламинина, что в последствии приводит к ослаблению адгезии между СТ и ВПМ в заднем полюсе [179]. При проникновении жидкой порции СТ через папиллярное отверстие корковых слоев или в области премакулярной сумки в преретинальное пространство развивается процесс ЗОСТ. При этом еще более ослабляется связь структурных компонентов ВРИ. В макулярной зоне задние волокна основного вещества СТ «склеиваются» с ВПМ и передают тракции на клетки Мюллера [102, 160]. В результате этой механической стимуляции клеток Мюллера может происходить выброс провоспалительных медиаторов, факторов роста и цитокинов, обусловливающих последующее развитие глиоза в данной области сетчатки [102, 159, 163].

В результате витреоретинальные взаимоотношения, их возрастные изменения, локализация и прочность определяют закономерности развития изменений ВРИ, обуславливая возникновение различных патологических процессов, в частности эпиретинального фиброза.

Для понимания этиопатогенетических механизмов развития данного заболевания были предложены теории, объясняющие роль различных типов

клеток, цитокинов, факторов роста, анатомических структур ВРИ в развитии иЭРМ. Однако дебаты относительно морфологического субстрата эпиретинального фиброза ведутся до настоящего времени. На протяжении последних десятилетий был достигнут значительный прогресс в изучении патогенетических механизмов и природы данной патологии. Тем не менее, некоторые фундаментальные вопросы развития идиопатических иЭРМ до сих пор остаются невыясненными. С помощью современных методик исследования, способов визуализации, в частности иммуногистохимии исследователи определили ключевые этиопатогенетические закономерности формирования иЭРФ.

1.2.3. Теории развития идиопатического эпиретинального фиброза

Существует несколько концепций, объясняющих закономерности развития иЭРМ. Долгое время самой распространенной являлась теория развития предложенная Roth A. и Foos R (1971). Согласно авторам, в основе формирования мембран на поверхности сетчатки лежит миграция различных типов клеток с последующей их пролиферацией, через дефекты во ВПМ [67, 68, 151]. Изначально описанные Wolter J. в 1964 г. поры ВПМ были выявлены им в гистологических образцах, обычно располагались вокруг небольших сосудов и были окружены множеством клеток предположительно глиальной природы [182]. Данную концепцию поддерживали многие авторы, однако их мнение относительно клеточного состава, участвующего в процессе фиброгенеза разнилось. Ряд авторов указывали на основополагающую роль клеток ретинального пигментного эпителия (РПЭ) при формировании иЭРМ, другие говорили о первостепенном значении глиальных клеток. На сегодня данная теория претерпела ряд изменений: во-первых более поздние исследования свидетельствуют о возникновении ЭРМ в следствие миграции и пролиферации клеточных элементов, в результате формирования разрывов ВПМ в процессе ЗОСТ [67, 68, 156, 157]. Во-вторых были проведены многочисленные

морфологические исследования клеточного состава иЭРМ, согласно которым в развитии данной патологии принимают участие глиальные клетки, РПЭ, гиалоциты, макрофаги, фибробласты, а также различные факторы роста и цитокины [2]. Нарушение целостности структур ВРИ служит основой для их миграции и пролиферации с целью предотвращения апоптоза фоторецепторов, индуцированного тракцией со стороны стекловидного тела [151, 159]. Все эти клетки, как известно, являются участниками любого асептического воспалительного процесса в ответ на ту или иную травму. Также с помощью конфокальной микроскопии были представлены данные о локализации клеточной пролиферации при формировании ЭРМ. Они свидетельствуют о том, что самая активная пролиферация клеточных элементов происходит в толще сетчатки перед тем, как ЭРМ может быть клинически обнаружена. После появления ЭРМ на поверхности сетчатки процесс пролиферации считается законченным [15]. Следует отметить, что среди глиальных клеток, ведущая роль, по мнению ряда авторов, принадлежит клеткам Мюллера и астроцитам [25, 79, 80, 94, 129, 131, 168]. Данные клетки способны к глиозу – это общий термин, который отражает способность клетокувеличиваться в размере (т. е. гипертрофироваться), а также пролиферировать и мигрировать к поврежденным участкам сетчатки.

Альтернативной является теория, отражающая роль аномальной ЗОСТ в развитии иЭРМ, сформулированная Sebag J. (2004) [154, 157]. Предполагается, что при формировании ЗОСТ может происходить расслоение кортикальных слоев, при котором часть их остается на поверхности сетчатки в макулярной области и является субстратом для развития пролиферации глиальных клеток и гиалоцитов [159]. В пользу данной теории говорит исследование отечественных авторов, изучающих особенности структурно-фукциональной организации СТ в области ВРИ. Так, в ходе хромовитрэктомии макулярных разрывов, регматогенной отслойки сетчатки и эпиретинальных мембран с помощью ультрадисперстной контрастирующей суспензии «Витреоконтраст» было обнаружено, что при аномальной ЗОСТ или при плотной фиксации к сетчатке кортикальных слоев может происходить расслоение СТ, в результате которого на

поверхности сетчатки остаются один или несколько слоев СТ [13, 14]. Данные слои могут являться одним из субстратов для последующей пролиферации клеток. При этом, в результате механической тракции, вызванной ЗОСТ, сетчатка начинает продуцировать различные факторы роста (VEGF, bFGF), вызывая активацию, миграцию и пролиферацию различных типов клеток, в частности глиальных клеток и гиалоцитов. Ряд авторов утверждают, что именно гиалоциты мигрируют на поверхность сетчатки из полости СТ и синтезируют коллаген, что ведет к формированию фиброзной мембраны [91, 94, 104, 125]. В своих исследованиях Kohno R. с соавторами (2009) подтвердили, что гиалоциты могут подвергаться трансдифференировке в фиброцитоподобные клетки, которые способны к сокращению и повышенной продукции матриксных белков. Они и являются ключевыми участниками ремоделирования ткани после раневого повреждения [104].

Одной из последних является теория предложенная Packo K. (2016), основанная на собственных интраоперационных наблюдениях. Автор предположил, что ЭРМ могут образовываться в результате разрывов паравазальных внутренних отделов сетчатки. ВПМ это тончайшая структура, прилежащая к сосудам внутренних слоев сетчатки, в которой в результате естественной или хирургической отслойки задних кортикальных слоев возникают дефекты, что в свою очередь стимулирует гиперпродукцию цитокинов, факторов роста, способствующих формированию ЭРМ [136].

Суммируя вышесказанное, эпиретинальный фиброз в современном понимании представляет собой одну из последовательных стадий нарушений анатомо-функциональных взаимоотношений структур ВРИ и характеризуется миграцией, пролиферацией и трансдифференцировкой различных типов клеток с последующим увеличением продукции коллагена и других матриксных белков, которые нарушают архитектонику сетчатки и ухудшают её функции. Несмотря на огромное число исследований, посвященных изучению клеточного состава ЭРМ, данные отечественных и зарубежных авторов о соотношении и преобладании тех или иных типов клеток в мембранах, разнятся, в результате чего до сих пор не

существует единого мнения относительно качественного состава мембран. Остаются невыясненными причины и механизмы миграции этих столь различных клеток на поверхность сетчатки.

1.2.4. Типы клеток, участвующих в формировании идиопатических ЭРМ

Несмотря на разнообразие теорий на сегодня нет однозначного мнения относительно большей вовлеченности тех или иных клеток в процесс образования фиброклеточной мембраны. Проведенные многочисленные гистологические исследования ЭРМ, удаленных в процессе витрэктомии, обнаружили различные комбинации клеток в ее составе: клетки астроглии, КМ, фиброциты, фиброзные астроциты, фибробласты, РПЭ, миофибробласты, макрофаги, гиалоциты и другие [25, 57, 58, 95, 133, 164, 180, 190]. У всех перечисленных клеток выявлена способность к метаплазии, что часто осложняет их идентификацию [139]. Поэтому сегодня все больше исследователей сконцентрированы на использовании иммуногистохимических методов для более четкой идентификации клеточных элементов в иЭРМ.

Исследования последних лет показали преобладание в составе иЭРМ клеток глиального происхождения (клетки Мюллера, астроциты) и гиалоцитов [56, 57, 65, 77, 78, 79, 80, 95, 133, 166]. Клетки Мюллера, являясь высокоспециализированными глиальными элементами, в здоровой сетчатке служат поддерживающим ложем для нейронов, стабилизируют архитектонику сетчатки, обеспечивают метаболизм нейронов сетчатки, предотвращают миграцию фоторецепторов в субретинальном пространстве обеспечивают направленный рост аксонов и нейрональную пластичность [25, 34, 99]. Базальная концевая ножка клеток Мюллера контактирует с мезенхимальными производными, со стороны стекловидного тела покрыта внутренней пограничной мембраной. Плазмолемма нейроглии на границе с базальной мембраной обладает высокой проницаемостью для ионов калия и содержит особые прямоугольные

частицы, обеспечивающие стабильность мембраны при натяжении на поверхности стекловидного тела. Контакты клеток Мюллера в ядерных и плексиформных слоях обладают свойствами, необходимыми для нейроглиальных взаимодействий [34].

Согласно проведенным Patronas M. и соавторами (2009) исследованиям с использованием электронной микроскопии, большую часть идентифицированных клеток в иЭРМ составляли фиброзные астроциты [25, 140]. Это самые крупные клетки глиальной природы. Они заполняют пространство между телами нейронов и их волокнами, выполняя таким образом опорную и изолирующую функции. Типичной особенностью астроцитов являются веретенообразная форма и длинные маловетвящиеся отростки, часть которых примыкает к стенкам небольших кровеносных сосудов. Цитоплазма астроцитов насыщена микрофиламентами, хорошо развит эндоплазматический ретикулум [146]. Согласно данным литературы указанные клетки способны подвергаться трансдифференцировке, что подтверждается наличием по краю цитоплазмы локальных скоплений филаментов (5-7 нм) и веретеновидных уплотнений [87].

Клетки глиальной природы: клетки Мюллера, астроциты, периваскулярная глия и микроглия поддерживают нейронную активность, целостность гематоофтальмического барьера, осмотический и ионный гомеостаз [181]. Наиболее распространенными иммуногистохимическими маркерами для глиальных клеток являются глиально-кислый фибриллярный протеин (GFAP), виментин и клеточный ретинальдегид, связывающий протеин (GRALP) [78, 79, 80, 113, 114, 131, 145]. GFAP принадлежит семейству белков цитоскелета, представляющий собой основной промежуточный филамент в зрелых астроцитах центральной нервной системы. Он является высокоспецифичным белком головного мозга [53]. Этот белок был выявлен коллективом исследователей под руководством Eng L. (1969) [66]. Структурной единицей GFAP является мономерная молекула размером 8—12 нм и молекулярной массой 40—53 кД [145]. GFAP и виментин, являются промежуточными клеточно-волокнообразующими белками и компонентами цитоскелета. Клетки Мюллера

преимущественно экспрессируют виментин, тогда как астроциты в основном экспрессируют GFAP. CRALP экспрессируется в клетках Мюллера. Экспрессия GFAP, CRALP, виментина значительно повышается во время активации клеток сетчатки и является отличительной чертой клеточного глиоза. Кроме того, различными исследователями в образцах идиопатических эпиретинальных мембран были обнаружены клетки Мюллера с сокололизацией белков GFAP / vimentin и GFAP / CRALBP [104]. Это еще раз подчеркивает участие данных клеток в формировании мембраны.

На сегодня невозможно отрицать роль глиальных клеток, клеток Мюллера, астроглии, гиалоцитов, РПЭ, макрофагоы и других в образовании иЭРМ. Однако до сих пор существуют разногласия о преобладании того или иного типа клеток в составе мембран. Некоторые авторы – Foos R. (1974), например, считали маловероятным формирование ЭРМ из клеток Мюллера, поскольку они закреплены во внешней сетчатке и прикреплены к фоторецепторным клеткам [68]. С другой стороны, Kase S. с соавторами (2006) утверждали, что клетки Мюллера являются основными составляющими клетками в иЭРМ [96]. Vinores S. с соавторами (1990) в своих исследованиях доказали, что когда клетки глиальной природы, РПЭ и другие подвергаются со временем морфологическим изменениям, они становятся неразличимы по ультраструктурным критериям [180]. Именно поэтому исследования последних лет сфокусированы на использовании иммуногистохимических маркеров или структурных протеинов для фенотипической идентификации клеток.

Так в исследовании, проведенном Kase S. с соавторами (2006) с использованием иммуногистохимического окрашивания хирургически удаленных образцов мембран для глютаминсинтетазы (GS), фермента, который специфически экспрессируется клетками Мюллера, все иЭРМ продемонстрировали непрерывную изоденческую модель иммунореактивности для GS [96]. Это, по мнению авторов, указывало на то, что именно клетки Мюллера являются основным типом клеток, ответственным за образование иЭРМ. Однако из-за непрерывного появления иммунореактивности GS в

коллагеновых тканях образцов ЭРМ они, скорее всего, представляли собой расширенные отростки клеток Мюллера, мигрированные через ВПМ, а не фактические клетки Мюллера как целое. Также была выявлена небольшая часть ЭРМ, которая не проявляла иммунореактивности для GS, которые, вероятно, представляли собой гиалоциты, миофиброциты и другие типы клеток. Rentsch F. (1975) также считает, что лишь отростки клеток Мюллера, а не целые клетки, проникают в полость стекловидного тела через ВПМ и служат в качестве подложки «scaffolds» для миграции и пролиферации различных клеток [147].

По мнению ряда исследователей, важную роль в процессе развития и прогрессирования пролиферативного процесса играют именно гиалоциты. [55, 104, 155]

Гиалоциты – это мононуклеарные фагоциты, внедренные в стекловидное тело [143]. Они образуют один удлиненный клеточный монослой 20-50 мкм перед ВПМ и в непосредственной близости от базальной мембраны эпителия цилиарного тела pars plana [155]. Количественные исследования плотности клеток в стекловидном теле крупного рогатого скота и кролика выявили, что самая высокая плотность данных клеток находится в области основания стекловидного тела, а самая низкая плотность в экваториальной области [48, 49, 76].

Морфологически гиалоциты были описаны как круглые или звездчатоподобные клетки, содержащие большое количество секреторных гранул и хорошо развитого Аппарата Гольджи. Balazs E. (1961) ранее сформулировал гипотезу о том, что они являются остатками адвентиции гиалоидных кровеносных сосудов, которые заполняют стекловидное пространство в эмбриональном развитии [48, 49]. Однако недавние исследования на животных показали, что гиалоциты имеют маркеры клеточной поверхности макрофагов, производных костного мозга. Морфологически, гиалоциты и макрофаги похожи, однако имеют недостаток лизосом. Данные клетки отрицательны к классическому маркеру макрофагов - CD68 [183]. Иммуногистохимическими маркерами гиалоцитов являются CD35, CD45, CD64 и CD163 [164, 190]. Однако в литературе описаны случаи положительной иммуногистохимической реакции к GFAP. Дело в том, что

гиалоциты способны к фагоцитозу и, как следствие, могут содержать положительные обломки GFAP позитивных остатков клеток или апоптотические клетки, чем может объясняться их иммуноположительность для GFAP [104]. По мнению Zhao F. с соавторами (2013) именно гиалоцитам и клеткам Мюллера принадлежит доминантная роль в развитии иЭРМ [190]. В проведенном авторами исследовании все иммуногистохимические маркеры для данных клеток в образцах мембран были положительными, включая CRALBP, vimentin, CD 45, CD 64 и Kir4.1. При этом, авторы отмечали отсутствие клеток РПЭ в образцах мембран [92, 164, 190].

Гиалоциты играют важную роль в развитии иЭРМ. При формировании аномальной ЗОСТ часть волокон стекловидного тела вместе с гиалоцитами может оставаться на поверхности ВПМ и являться субстратом для развития мембраны [104]. В ответ на определенные раздражители или воспалительные процессы гиалоциты способны развивать фагоцитарные свойства и, как следствие, вызывать сложный каскад воспалительных процессов [49, 55, 76, 86, 152]. Данные клетки также обладают способностью трансдифференцироваться в миофибробластоподобный фенотип, за счет чего мембрана приобретает контрактильные свойства и обусловливает изменение качества зрения [104].

При анализе литературы было обнаружено, что клетки РПЭ играют незначительную роль в процессе формирования иЭРМ [113, 114, 133, 164, 190]. Однако они участвуют в формировании вторичных мембран, при наличии разрывов в сетчатке или предшествующей регматогенной отслойки сетчатки. В результате дефектов в сетчатой оболочке данные клетки способны мигрировать на её внутреннюю поверхность, формируя субстрат для развития пролиферативного процесса.

Ещё одним типом клеток, обнаруженным в образцах мембран при иЭРФ являются фибробласты. Они имеют веретенообразную форму и характеризуются отсутствием признаков полярности, таких как апикальные микроворсинки или базальная мембрана, которая отличает их от фиброзных астроцитов глиального происхождения. Цитоплазма фибробластов часто содержит видимый, грубый

эндоплазматический ретикулум и комплексы Гольджи, предполагающее активное секреторное состояние. В образцах иЭРМ, по данным литературы, данные клетки наиболее часто встречались вблизи вновь образованных коллагенов [127]. Фибробласты способны активно синтезировать компоненты межклеточного вещества: белки (коллаген, эластин), протеогликаны, гликопротеины. Данные клетки также вырабатывают и секретируют колониестимулирующие факторы, кроме того они долгое время сохраняют способность к пролиферации.

Bucala R. и коллеги (2007) обнаружили так называемые циркулирующие фибробласты (фиброциты) при исследовании тканевого репаративного ответа в процессе заживления раны [59]. Они происходят из костного мозга и способны дифференцироваться в миофибробластоподобный фенотип. На сегодня в литературе описаны многочисленные экспериментальные in vitro и in vivo исследования, подтверждающие данный факт [44]. При этом именно миофибробласты, как считается, играют ключевую роль в тканевом ремоделировании после раневого повреждения и в последующем фиброзе, но до сих пор окончательно не решен вопрос об их происхождении во время этого процесса. Уникальной особенностью этих клеток является степень развития и организация цитоскелета, представленного пучками параллельно расположенных микрофиламентов, получивших название стрессорных волокон. В их составе присутствует α-SMA, количество которого прямо пропорционально локальному уровню трансформирующего фактора роста (TGF-β) [56, 58, 129]. Характерно, что миофибробласт работает не как отдельная независимая единица, а как часть системы, сопряженная с другими клетками и элементами матрикса [44, 72, 77].

Тем не менее, независимо от происхождения исходных клеточных компонентов иЭРМ большинство авторов пришли к единому мнению, что ключевым моментом в процессе формирования и прогрессирования ЭРМ является трансформация клеток в миофибробластоподобные. Для данного типа клеток характерно выраженное продуцирование TGF-β и коллагена, что способствует сокращению мембраны. До настоящего времени нет единого представления об источнике клеток-предшественников миофибробластоподобных

клеток. Возможными их источниками являются резидентные фибробласты, эндотелиальные, гладкомышечные клетки, эпителиальные, мононуклеарные клетки, а также перициты сосудов микроциркуляторного русла [4]. Известно, что индуцируют активацию и пролиферацию миофибробластов факторы роста (TGF-a, TGF-β1, EGF) и цитокины (IL1, IL4, IL6, IL8). При этом наиболее выраженным активирующим эффектом и мощным стимулятором дифференцировки миофибробластов обладает TGF-β1 [23, 38, 39, 56, 58]. Он обеспечивает выделение маркера дифференцировки гладкой мускулатуры – α-SM актина. Повышенная экспрессия α-SM актина, в свою очередь, непосредственно коррелирует с усилением генерации сил миофибробластами, что приводит к сокращению мембраны и натяжению сетчатки.

Известно, что миофибробласты играют ключевую роль в процессе заживления раны. Активируясь в ответ на повреждение ткани, они секретируют белки экстрацеллюлярного матрикса путем стимулирования сокращения грануляции ткани через экспрессию сократительного белка, альфа-гладкомышечного актина (a-SMA), а после завершения процесса репарации подвергаются апоптозу. Доказано, что длительная персистенция миофибробластов приводит к развитию фиброза, в результате чего нарушается функция органа-мишени [44]. Формирование ЭРМ также представляется как процесс заживления ран, обусловленный многими факторами роста и цитокинами, который приводит к появлению сократительного «шрама» на внутренней поверхности сетчатки [72]. При этом миофибробласты является основными клетками, наличие которых свидетельствует о прогрессировании пролиферативного процесса и сокращении мембраны [40, 72]. Особым маркером для миофибробластов, подтверждающим их сократительную активность, является a-SMA [45, 129].

Процесс фиброгенеза на поверхности сетчатки также зависит от ремоделирования коллагена, который происходит в результате реорганизации внеклеточного или ЭЦМ [105]. В патологических условиях свойства ЭЦМ начинают изменяться. При повреждении структур витреоретинального

интерфейса в макулярной зоне, начавшийся репаративный процесс приводит к перманентной активности миофибробластов и чрезмерной аккумуляции компонентов ЭЦМ (фибронектин, гиалуроновая кислота, интерстициальные коллагены, протеогликаны), формируя тем самым соединительнотканный рубец. Количество коллагена, откладываемого фибробластами, непрерывно регулируется за счет его синтеза и катаболизма. Однако увеличенный пул трансдифференцированных клеток приводит к дисбалансу и продукция коллагена начинает превышать его распад [44].

Еще одним доказательством трансформации клеток в миофибробластоподобные является выявление с помощью иммуногистохимического метода в иЭРМ солокализации GFAP и a-SMA [104]. Первый представляет собой промежуточный белок, который содержится в глиальных клетках, тогда как a-SMA считается промежуточным белком, необходимым для внеклеточного матричного сокращения фибробластов [45, 139]. Интересно отметить, что в проведенном Kohno R. с его коллегами исследовании, положительные клетки a-SMA располагались, главным образом в участке, где произошло сморщивание сетчатки за счет ЭРМ, в то время как положительные клетки GFAP присутствовали в периферических, неконтрактильных областях ЭРМ во всех образцах [104].

Многообразие клеточных элементов соединительной ткани, их функциональные различия на разных стадиях дифференцировки, сложные взаимосвязи в процессах регуляции синтетической активности представляют обширное поле для исследований с целью целенаправленной коррекции роста и формирования соединительной ткани, в том числе репарации при раневом процессе. Детальное изучение клеточного состава эпиретинальных мембран необходимо для систематизирования имеющихся данных о морфологии основных клеток, входящих в их состав с целью предложить современную концепцию идиопатического фибротического процесса в области витреоретинального интерфейса и определить алгоритм диагностических и лечебных процедур.

1.2.5. Трансформирующий фактор роста β 1 и его роль в развитии фиброза

В настоящее время активно изучают влияние цитокинов и факторов роста на протекание пролиферативных процессов в сетчатке.

Одним из ведущих молекулярных индукторов ЭМТ, способствующих фенотипическому программированию превращения эпителиальных клеток в мезенхимальные (фибробласты), является трансформирующий фактор роста β1 (TGF-β1) [38, 39]. Это первый исследованный цитокин большого семейства, состоящего из более чем 40 молекул со схожей структурой, которые синтезируются практически во всех клетках и тканях организма. Он обладает плейотропным действием на пролиферацию и дифференцировку широкого спектра клеток, и, таким образом, регулирует многие физиологические и патофизиологические процессы: иммунный ответ, фиброгенез, канцерогенез и апоптоз в различных органах [21, 43, 59]. У млекопитающих описано 3 изоформы TGF-β: 1, 2 и 3, которые кодируются уникальными последовательностями на разных хромосомах. TGF-β представляет собой гомодимер с размером субъединиц в 12,5 кДа, соединенных между собой дисульфидными мостиками. TGF-β1 является изоформой, экспрессирующейся преимущественно в иммунной системе. Цитокин синтезируется как предшественник и секретируется в неактивной форме, так называемой латентной. Для связывания с соответствующим рецептором необходима внеклеточная активация белка, которая происходит под действием протеаз и приводит к диссоциации латентного комплекса. TGF-β1 считается главным профиброгенным цитокином, который при повреждении ткани органа оказывает стимулирующий эффект на продукцию коллагена фибробластами и эффекторными клетками [21, 59, 117]. Источниками TGF-β в поврежденной ткани могут быть клетки эпителия, фибробласты, лимфоциты, макрофаги и миофибробласты. Среди различных функций TGF-β наиболее важной следует считать его участие в регенерации тканей путем стимуляции продукции коллагена фибробластами, фибронектина и повышения

внедрения этих белков в ЭЦМ [23, 146]. Кроме того, он влияет на клеточную пролиферацию и дифференцировку различных типов клеток, участвующих в патогенезе различных фиброзных заболеваний [117, 129, 146]. При этом механизм фиброзирования схож с вышедшим из-под контроля процессом заживления ран, но вместо замещения только поврежденных клеток он приводит к замещению нормальной ткани на соединительную. Цитокин стимулирует активацию ряда клеток, приобретающих в результате свойства миофибробластов, которые, в свою очередь, начинают продуцировать белки ЭЦМ, усугубляя ремоделирование пораженной ткани [117, 124].

Можно констатировать, что современные исследования отмечают ключевую роль клеточных субпопуляций фибробластов/миофибробластов в формировании иЭРМ. На сегодня активно проводится изучение молекулярных медиаторов иЭРФ, что служит импульсом для разработки новых диагностических и прогностических критериев заболевания. Понимание же механизмов развития ЭРФ, функций основных клеток, участвующих в процессах фиброобразования, репаративных процессах, позволит начать поиск эффективных методов терапевтического и усовершенствовать технологии хирургического лечения данной патологии.

1.2.6. Способы лечения эпиретинального фиброза

Следует отметить, что в настоящее время не существует эффективных средств и способов консервативного лечения, способных остановить прогрессирование пролиферативного процесса и констрикцию мембраны. Хирургическое удаление иЭРМ остается эффективным методом устранения тракционного воздействия на сетчатку. Впервые хирургическое удаление ЭРМ было выполнено Machemer R. в середине 1970-х годов, что показало эффективность метода посредством улучшения зрения [119].

Благодаря разработке новых хирургических комбайнов, микроскопов, инструментария, внедрению интравитреальных способов визуализации

эпиретинальных структур, витрэктомия стала прецизионным и очень безопасным способом лечения [130, 135]. Данную операцию в случае лечения иЭРФ выполняют микроинвазивным доступом с использованием ультратонких инструментов калибра 25 – 27 Gauge, с удалением эпиретинальной и внутренней пограничной мембран и применением для их визуализации биосовместимых красителей [50, 73, 81, 112, 135, 149]. В заключение операции витреальная полость может быть тампонирована газо-воздушной смесью [178].

Одним из дискутабельных вопросов при выполнении хирургического лечения иЭРФ остается целесообразность пилинга ВПМ. Сопоставимые результаты разных исследований свидетельствуют о том, что удаление ЭРМ само по себе улучшает остроту зрения и одновременный пилинг ВМП может не играть никакой роли в улучшении остроты зрения. [61, 62, 83, 101, 107, 110, 118, 126, 148, 173, 174]. В результате проведенных многочисленных рандомизированных и ретроспективных исследований, сравнивающих результаты лечения с удалением только ЭРМ или обеих мембран, были получены противоречивые результаты. Часть исследователей утверждает, что оставление ВПМ увеличивает риск повторного возникновения ЭРФ, так как ВПМ служит поверхностью (активной подложкой) для пролиферации клеток [42, 47, 51, 74, 81, 85, 97, 115, 134, 160]. Другие говорят о незначительной разнице возникновения рецидивов заболевания при удалении только ЭРМ или ЭРМ/ВПМ [61, 88, 159, 165, 173, 177]. Также в данных исследованиях отмечали более высокие показатели остроты зрения в течение первого года наблюдения у пациентов, которым удаление ВПМ не проводили. По мнению авторов, это может быть связано с отсутствием повреждения сетчатки, а именно клеток Мюллера и диссоциацией слоя нервных волокон при выполнении процедуры пилинга [61, 88, 98, 115, 171, 173]. Однако в более отдаленном периоде максимальное восстановление остроты зрения отмечено в группе с удалением обеих мембран [1, 61]. Тем не менее, можно констатировать, что в настоящее время пилинг ВПМ при иЭРФ является общепринятым этапом хирургического вмешательства.

Следующим нерешенным вопросом остается определение сроков оперативного вмешательства. Относительно недавно хирургическое лечение иЭРМ выполнялось только при значительном снижении остроты зрения [144]. Однако после проведенного хирургического лечения не всегда удается получить высокие зрительные функции [63, 137]. Неудовлетворительные функциональные результаты у пациентов с послеоперационными низкими зрительными функциями, по данным отечественной и зарубежной литературы, послужили поводом для более глубокого изучения данного вопроса [15, 17, 62, 63, 150]. По мнению некоторых исследователей, это может быть связано со структурными изменениями зоны витрео-макулярного интерфейса, которые выражаются в незаконченности и задержке восстановления ее функции и морфологии после пилинга ЭРМ и ВПМ [15, 17, 98]. По данным ряда авторов достижение нормального фовеального профиля и нормальной толщины сетчатки происходит лишь в 5-28% случаев [121, 122]. Дело в том, что за счет плотной адгезии иЭРМ и ВПМ у данной категории пациентов при удалении последней может происходить повреждение слоя нервных волокон, что приводит к дефектам в поле зрения [98]. Это также связано с высоким количеством и степенью зрелости коллагеновых структур мембран, обеспечивающих высокую степень адгезии мембраны к поверхности сетчатки и деструкцию структурных элементов витреомакулярного интерфейса [74]. Кроме этого, функциональный прогноз операции напрямую зависит от степени сохранности линии соединения наружных и внутренних частей фоторецепторов [150, 161, 178]. Поэтому в настоящее время ведется активное изучение морфологического состава мембран и измененных ВПМ с целью понимания патогенетических механизмов формирования иЭРМ и степени вызываемых ими нарушений в различные фазы пролиферативного процесса.

Таким образом, несмотря на обширный арсенал диагностических исследований области витрео-макулярного интерфейса, несмотря на детально разработанную технологию оперативного вмешательства при данной патологии и достаточно высокий клинический эффект в контексте анатомического восстановления поврежденных структур глаза, конечный функциональный

результат, по мнению ряда офтальмохирургов, далеко не всегда удовлетворяет пациента и врача. Многие исследователи пытаются найти причину невысоких функциональных результатов хирургического лечения иЭРМ с помощью морфологического анализа структур витреомакулярной области. Последние данные экспериментальных исследований существенно меняют взгляд на концепцию патогенетических механизмов ЭРФ и смещают акценты в стратегии хирургического лечения данной патологии. На сегодня основополагающую роль в процессе формировании иЭРМ играет процесс трансдифференцировки различных типов клеток в миофибробластоподобные. В этой связи, актуальным направлением с целью повышения клинической эффективности оперативного вмешательства при иЭРМ является изучение морфологического состава мембран в зависимости от стадии фиброзирования и адекватное прогнозирование результатов операции с учетом оптимального выбора сроков ее проведения.

Глава 2. МАТЕРИАЛЫ И МЕТОДЫ ИССЛЕДОВАНИЯ

Исходя из поставленных задач работы, исследования состоят из лабораторных методов исследования 2D культуры РПЭ в эксперименте in vitro и образцов удаленных иЭРМ, клинико-морфологическая и клинико-функциональных результатов хирургического лечения иЭРМ.

Все лабораторные методы исследования проводились на базе лабораторий Центра фундаментальных и прикладных медико-биологических проблем (ЦМБП) ФГАУ «НМИЦ «МНТК «Микрохирургия глаза» им. акад. С.Н. Федорова» Минздрава России, под руководством заведующего ЦМБП д.м.н., профессора, академика РАЕН С.А. Борзенка.

Клиническая часть работы выполнялась в отделе витреоретинальной хирургии и диабета глаза ФГАУ «НМИЦ «МНТК «Микрохирургия глаза» им. акад. С.Н. Федорова» Минздрава России, под руководством заведующего д.м.н., профессора В.Д. Захарова.

Лабораторная часть работы посвящена определению феномена эпителиально-мезенхимальной трансформации и степени нарастания фиброзного процесса в эксперименте in vitro на 2D модели РПЭ с помощью иммуноцитохимического метода. А также выявление подобного феномена ЭМТ с помощью иммуногистохимического метода в образцах удаленных иЭРМ, уровень коллагенов IV и VI типов и клеток участвующих в развитии и прогрессировании фиброзного процесса. ЭМТ наблюдается в любых зрелых клетках организма и участвует в процессе фиброзообразования в различных органах. Для изучения феномена ЭМТ был взят РПЭ, так как данную культуру удается выделить в чистом виде без примесей других типов клеток. Глиальные клетки играют ключевую роль в развитии и прогрессировании иЭРМ [25, 57, 140], но для эксперимента данный фенотип получить не представлялось возможным. Однако глиальные клетки и РПЭ имеют нейрональное происхождение и выполняют опорную функцию в сетчатой оболочке.

В клинико-морфологический раздел результатов хирургического лечения иЭРМ включал в себя анализ оценки морфологического состава образцов мембран и характера их удаления во время хирургического вмешательства в сравнении дооперационными клинико-функциональными результатами обследования у пациентов с различной остротой зрения.

Клинико-функциональный раздел хирургического лечения иЭРМ заключался в наборе, хирургическом лечении, до- и послеоперационном наблюдении за пациентами с иЭРМ, оценке клинико-функциональных результатов и корреляции их с полученными в лабораторных исследованиях данными с целью определения оптимального срока проведения оперативного вмешательства при клинически значимой иЭРМ.

2.1. Лабораторные методы исследования

Все манипуляции с тканями и клеточными культурами проводили в стерильных условиях ламинарных боксов II класса безопасности (Scientific Technologies, Германия).

2.1.1. Характеристика донорского материала трупа для создания модели 2 D ретинального пигментного эпителия

В качестве первичного источника клеток РПЭ использовали глазные яблоки доноров-трупов без роговично-склеральных дисков, удаленных для целей трансплантации роговицы в Глазном тканевом банке ФГАУ «НМИЦ «МНТК «МГ» им. акад. С.Н. Федорова» г. Москва (заведующая Глазным тканевым банком к.м.н. Хубецова М.Х.), согласно разрешению на применение медицинской технологии ФС от 24 июня 2010 года № 2010/243 «Алгоритм заготовки трупных роговиц человека для трансплантации» и Лицензии Учреждения Федеральной государственной службы по надзору за Здравоохранением от 30.04.2008 № 99-01-005317 и от 18.02.2013 № ФС-99-01-008251 на вид медицинской деятельности по

забору и заготовки трупных органов и тканей человека для трансплантации. После удаления роговично-склеральных дисков передавались глазные яблоки доноров-трупов в ЦМБП МНТК «МГ» (заведующий ЦМБП – профессор С.А. Борзенок). Экспериментальные исследования на тканях, выделенных из трупных человеческих глаз, проводились в соответствии с официально принятыми процедурами и специальным разрешением в рамках законодательства РФ. Глазной тканевой банк МНТК «МГ» получает трупные человеческие глаза из танатологических отделений Бюро судебно-медицинской экспертизы Департамента Здравоохранения города Москвы. Лицензия на данный вид медицинской деятельности позволяет использовать ткани, выделенные из трупных человеческих глаз для целей трансплантации и научных исследований. В связи с установленным режимом работы в Глазном тканевом банке и Лаборатории клеточных технологий ЦМБП МНТК «МГ», к глазным яблокам доноров-трупов предъявляли требования инфекционной безопасности согласно СанПин [6]. Глазные яблоки доноров-трупов поступали в Глазной тканевой банк МНТК «МГ» из танатологических отделений Бюро судебномедицинской экспертизы, согласно действующему договору. Перед выкраиванием роговично-лимбальных дисков проводилась серологическая диагностика доноров-трупов на инфицированность вирусами ВИЧ I/II, гепатитов В и С, сифилиса, как наиболее опасных возбудителей заболеваний, представляющих потенциальную угрозу для персонала. Клинико-лабораторная диагностика указанных инфекций проводилась в клинической лаборатории МНТК «МГ» по образцам крови, поставляемым вместе с тканями глазных яблок доноров-трупов.

2.1.2. Выделение и клеточное 2D культивирование ретинального пигментного эпителия

Для выделения РПЭ в опытной группе было использовано 5 глазных яблок от 5 доноров показатели адреналиновой пробы С.А. Борзенка – Проба А. Из кадаверных глаз производили выделение клеток РПЭ сетчатки по оригинальной

методике предложенной Борзенком С.А. и Поповым И.А. с соавторами (патент РФ на изобретение № 2569481 от 25.12.2014 «Способ получения культуры клеток ретинального пигментного эпителия из глаза взрослого донора-трупа»). Так как данная техника обеспечивает выделение РПЭ почти в чистом виде, без примесей других клеточных структур. Глазное яблоко, соответствующее критериям описанных в главе 2.1.1., полностью погружали в стерильную чашку Петри (10 см) (Corning, США), наполненную DMEM/F12 (Sigma Aldrich, Канада), нагретым в инкубаторе до 37°С, в качестве иммерсионной среды. Склеру рассекали спереди назад тремя меридиональными разрезами длиной 2/3 длины глазного яблока, параллельными переднезадней оси глаза через равные промежутки с получением трех «лепестков» склеры. «Лепестки» склеры поочередно отгибали, и со стороны супрахориоидального пространства пересекали вортикозные вены и внутрисклеральную часть зрительного нерва, после чего склеру удаляли из операционного поля. Далее наносили три разреза ХПК – первый круговой разрез – на расстоянии 1 мм от зубчатой линии, один меридиональный разрез – в любом меридиане в направлении от первого разреза спереди назад к культе диска зрительного нерва и второй круговой разрез – на расстоянии 1 мм от культи зрительного нерва; далее ХПК аккуратно отделяли от нейральной сетчатки пинцетом и укладывали на дно стерильной чашки Петри в положении «клетками РПЭ вверх», заливали двумя мл смеси раствора 0,25% трипсина-ЭДТА и раствора Версена (ПанЭко, Россия) в соотношении 1:1 по объему, инкубировали в стандартных условиях (37°С, 5% CO_2) в течение 20 минут. По окончании инкубации в чашку Петри для нейтрализации ферментативной смеси добавляли 1 мл эмбриональной телячьей сыворотки (FBS) (HyClone, TermoFisherScientific, США) и отделяли клетки РПЭ от мембраны Бруха гидродинамически многократным промыванием струей стерильного фосфатно-солевого буфера под напором из шприца. Полученную суспензию клеток РПЭ переносили в центрифужную пробирку 15 мл (Corning, США).

Суспензию клеток центрифугировали в режиме 1800 об/мин в течение 5 мин (центрифуга SL-40 R, Thermo Scientific, Германия). Надосадочную жидкость

удаляли, а осадок разбавляли 2 мл питательной среды на основе полной ростовой среды Игла в модификации Дульбекко и среды Хэма F12 (DMEM/F12, Sigma, США) в соотношении 1:1 по объему с L-глутамином (DMEM/F12; 89% об.) (TermoFisherScientific, США) с добавлением эмбриональной телячьей сыворотки (Fetal bovine serum, FBS; 10 % об.) (HyClone, TermoFisherScientific, США), смеси антибиотиков (1,0 % об.) (пенициллин 10000 МЕ/мл, стрептомицин 10000 мкг/мл, амфотерицин 25 мкг/мл) (Sigma Aldrich, Канада).

Далее осуществлялся забор 10 мкл жидкости с культурой РПЭ и проводили подсчет клеток при помощи автоматического счетчика клеток Luna II (Logos biosystems, Корея). Отмеряли количество суспензии, содержащее 0,3х106 клеток РПЭ и переносили в чашку Петри (35 мм) (SPL, Корея), поверхность которой была предварительно смочена FBS. Чашку Петри накрывали крышкой и инкубировали в стандартных условиях. Первую смену питательной среды проводили спустя 10 дней культивирования, далее – каждые 3-4 дня. Таким образом получали первичную клеточную культуру т.н. нулевого пассажа - P0.

По достижении 80%-й конфлюентности культурального матраса питательную среду аспирировали и клетки РПЭ ферментативно дезагрегировали раствором 0,25% трипсина-ЭДТА в течение 5 минут. Далее к суспензии клеток добавляли 1 мл питательной среды, клетки переносили в пробирку объемом 10 мл и центрифугировали в течение 5 минут (1100 об./мин.). Затем из пробирки удаляли надосадочную жидкость, клетки разбавляли 3 мл питательной среды. Полученную смесь рассаживали на 3 культуральных матраса, в каждый матрас добавляли 4 мл питательной среды, таким образом получали культуру клеток РПЭ 1-го пассажа – P1.

Подобным образом производили рост клеток до 3-го и 5 -го пассажей (культура P3, P5).

Полученные 2D культуры на P1, P3, P5 использовали для проведения иммуноцитохимического исследования. Сроки культивирования РПЭ представлены в таблице 1.

Таблица 1 – Срок культивирования ретинального пигментного эпителия

	Срок культивирования
Первый пассаж (P1)	7 суток
Третий пассаж (P3)	14 суток
Пятый пассаж (P5)	14 суток

2.1.3. Иммуноцитохимическое исследование 2D культуры клеток РПЭ

Для определения изменений фенотипа полученных клеточных культур проводили иммуноцитохимическое исследование.

Для анализа 2D клеточных культур первого, третьего, пятого пассажей (P1, P3, P5) изучали экспрессию характерных маркеров ретинального пигментного эпителия (ZO-1, RPE65) [100, 138], а также, характерных молекул, определяющих мезенхимальный фенотип: белков цитоскелета (виментин); факторов сигнальной трансдукции и транскрипции (Snail1, Snail2 (Slug)), маркера миофиробластов (α-гладкомышечный актин). Появление молекул, определяющих мезенхимальный фенотип, указывает на феномен ЭМТ [5].

С этой целью использовали специальные 4-х или 8-ми луночные слайд-флаконы (SPL, Корея), в каждую лунку которого добавляли суспензию клеток, полученную согласно протоколам, описанным выше, в концентрации 5х103 с добавлением 0,8 мл соответствующей полной питательной среды. Культивирование проводили в течение 5 суток при стандартных условиях.

Протокол проведения иммуноцитохимического анализа для 2D клеточных культур на P1, P3, P5 был одинаков и включал в себя следующие этапы:

1. *Фиксация клеточных культур.*

Для этого фиксаж проводили в 10% растворе формалина (pH-7.4) (PanReac AppliChem, Германия) в течение 10 минут при комнатной температуре. Фиксатор отмывали 3 раза по 5 мин холодным раствором (+4^{0}C) фосфатно-солевого буфера (pH-7.4) (ПанЭко, Россия).

2. *Пермеабилизация клеток.*

Пермеабилизацию проводили 0,25% раствором Triton-X100 (PanReac AppliChem, Германия) в фосфатносолевом буфере в течение 10 минут. Далее клетки отмывали 3 раза по 5 минут раствором фосфатно-солевого буфера (pH-7.4). Для уменьшения неспецифического связывания антител производили обработку образцов раствором фосфатно-солевого буфера с добавлением 1% бычьего сывороточного альбумина и 0,1% Tween 20 (PanReac AppliChem, Германия).

3. *Окраска первичными антителами.*

Образцы инкубировали в течение 1 часа при комнатной температуре используя первичные антитела, разведенные в фосфатно-солевом буфере с добавлением 1% бычьего сывороточного альбумина и 0,1% Tween 20, концентрация антител представлена в таблице 2. По истечению времени тщательно отмывали образцы раствором фосфатно-солевого буфера (pH7.4) 3 раза по 5 мин при комнатной температуре.

4. *Окраска вторично-меченными антителами.*

Для определения первичных антител использовали вторичные антитела, коньюгированые с флуорохромными красителями, разведенными в фосфатно-солевом буфере (pH-7.4) с добавлением 1% бычьего сывороточного альбумина и 0,1% Tween 20, инкубировали в течение 1 часа, концентрация антител представлена в таблице 3. Вторичные антитела отмывали 3 раза по 5 мин раствором фосфатно-солевого буфера (pH-7.4).

5. *Контрастирование ядер.*

Контрастирование проводили бис-бензимидом (Hoechst 33258) (ПанЭко, Россия) 0,1 мг/мл в растворе фосфатно-солевого буфера (pH-7.4), по истечению времени краситель также удалялся раствором фосфатно-солевого буфера (pH-7.4) 3 раза по 5 мин.

6. *Заключение препарата под покровное стекло.*

Полученные образцы монтировали фиксирующим раствором под покровное стекло, стекла хранились при t+4ºC не более 2-х дней с момента окраски до момента анализа.

Исследование производили на инвертированном лазерносканирующем конфокальном микроскопе FLUOVIEW FV10i (OLYMPUS Corporation, Япония). Полученные снимки анализировали, используя программное обеспечение «CellProfiler», которое позволяет выделять необходимые для анализа клеточные компоненты, а именно ядро, цитоплазму или клетку (ядро + цитоплазма), и рассчитать интенсивность свечения каждой клетки, используя встроенные инструменты программного обеспечения.

Таблица 2 – Перечень используемых первичных антител

Название антител (а\т)		Каталожные номера	Разведение	Фирма производителя
Anti- RPE 65 antibody (RPE 65)	Поликлональное кроличье а\т	ab235950	1:200	Abcam (Cambridge, Великобритания)
Anti-ZO1 tight junction protein antibody (ZO-1)	Поликлональное кроличье а\т	ab96587	1:200	
Anti-Vimentin antibody (Виментин)	Моноклокальное мышиное а\т	ab8978	1:250	
Anti-alpha smooth muscle Actin antibody (α-SMA)	Поликлональное кроличье а\т	ab5694	1:100	

Anti-SNAIL + SLUG antibody (Snail-Slug)	Поликлональное кроличье а\т	ab85936	1:100	

Таблица 3 – Перечень используемых вторичных антител

Название антител (а\т)		Каталожные номера	Разведение	Фирма производителя
Goat anti-Mouse IgGH&L	Козье поликлональное антитело к антигенам мыши (AlexaFluor®594)	ab150116	1:250	Abcam (Cambridge, Великобритания)
Goat anti-Rabbit IgGH&L	Козье поликлональное антитело к антигенам кролика (AlexaFluor®488)	ab150077	1:250	

2.1.4. Иммуногистохимическое исследование образцов удаленных с помощью хирургического лечения идиопатических эпиретинальных мембран

Данная часть работы посвящена изучению процесса ЭМТ в иЭРМ, располагающихся в области витреомакулярного интерфейса, а также изучению закономерностей и степени прогрессирования фиброзного процесса, выявлению основных морфологических критериев, подтверждающих ремоделирование ткани сетчатки, исследованию уровня адгезии иЭРМ к поверхности сетчатки с помощью

иммуногистохимического метода на удаленных образцах мембран у 75 пациентов (75 глаз) на разных стадиях пролиферативного процесса. А также определение корреляции МКОЗ от степени зрелости иЭРМ. Для этого проводили выявление маркеров ЭМТ, к которым относят виментин, α-SM актин, Snail + Slug, определяли уровни экспрессии коллагенов IV и VI типов и уровень маркеров глиальных клеток и гиалоцитов.

2.1.5. Описание и подготовка биологического материала, взятого для иммуногистохимического исследования

Подробно этапы хирургического вмешательства описаны в подразделе 2.4.2. Удаленные ЭРМ и ВПМ с помощью эндовитреального пинцета 705.44 P или 711.44 P Grieshaber Revolution («Alcon Laboratories Inc.» (США)) переносили в стерильные пробирки типа эппендорф (GenFollower, Китай). Данные образцы заливались 2,0 мл 4% параформальдегида (PanReac AppliChem, Германия). Через 4 часа их переносили в стерильные пробирки с 2,0 мл физиологического раствора. Затем мембраны фиксировали на предметном стекле с полилизиновым покрытием (Thermo SCIENTIFIC, USA). Биоптаты мембран отмывали 3 раза по 5 мин холодным раствором (+4^{0}C) фосфатно-солевого буфера (pH-7.4). Пермеабилизацию мембран проводили 0,25% раствором Triton-X100 в фосфатносолевом буфере в течение 10 минут. Далее образцы отмывали 3 раза по 5 минут раствором фосфатно-солевого буфера (pH-7.4). Для уменьшения неспецифического связывания антител производили обработку образцов раствором фосфатно-солевого буфера с добавлением 1% бычьего сывороточного альбумина и 0,1% Tween 20. После чего, образцы инкубировали в течение 1 часа при комнатной температуре, используя первичные антитела, разведенные в фосфатно-солевом буфере с добавлением 1% бычьего сывороточного альбумина и 0,1% Tween 20, концентрация антител представлена в таблице 4.

По истечению времени тщательно отмывали образцы раствором фосфатно-солевого буфера (pH 7.4) 3 раза по 5 мин при комнатной температуре. Для

детекции первичных антител использовали вторичные антитела, коньюгированые с флуорохромными красителями, разведенными в фосфатно-солевом буфере (pH-7.4) с добавлением 1% бычьего сывороточного альбумина и 0,1% Tween 20, инкубировали в течение 1 часа, концентрация антител представлена в таблице 5. Вторичные антитела отмывали 3 раза по 5 мин раствором фосфатно-солевого буфера (pH-7.4). Контрастирование ядер проводили бис-бензимидом (Hoechst 33258) 0,1 мг/мл в растворе фосфатно-солевого буфера (pH-7.4), по истечении времени краситель также удалялся раствором фосфатно-солевого буфера (pH-7.4) 3 раза по 5 мин. Полученные образцы монтировали фиксирующим раствором под покровное стекло, стекла хранились при t+4°C не более 2-х дней с момента окраски до момента анализа. Исследование производили на инвертированном лазерносканирующем конфокальном микроскопе FLUOVIEW FV10i (OLYMPUS Corporation, Япония). Полученные снимки анализировали используя программное обеспечение «CellProfiler», которое позволяет выделять необходимые для анализа клеточные компоненты, а именно ядро, цитоплазму или клетку (ядро + цитоплазма), и рассчитать интенсивность свечения каждой клетки, используя встроенные инструменты программного обеспечения.

Таблица 4 – Перечень используемых первичных антител

Название антител (а\т)		Каталожные номера	Разведение	Фирма производителя
Anti-Vimentin antibody (Виментин)	Моноклокальное мышиное а\т	ab8978	1:250	
Anti-alpha smooth muscle	Поликлональное кроличье а\т	ab5694	1:100	

Actin antibody (α-SMA)				Abcam (Cambridge, Великобритания)
Anti-SNAIL + SLUG antibody (Snail-Slug)	Поликлональное кроличье а\т	ab85936	1:100	
Anti-Collagen VI antibody (коллаген IV)	Моноклокальное мышиное а\т	ab6311	1:200	
Anti-Collagen VI antibody (коллаген VI)	Поликлональное кроличье а\т	ab6588	1:250	
Anti-CD45 antibody	Моноклокальное мышиное а\т	ab10558	1:100	
Anti-GFAP antibody	Поликлональное кроличье а\т	ab7260	1:100	
Anti-	Поликлональное	ab154898	1:100	

CRALBP antibody	кроличье а\т			

Таблица 5 – Перечень используемых вторичных антител

Название антител (а\т)		Каталожные номера	Разведение	Фирма производителя
Goat anti-Mouse IgGH&L	Козье поликлональное антитело к антигенам мыши (AlexaFluor®594)	ab150116	1:250	Abcam (Cambridge, Великобритания)
Goat anti-Rabbit IgGH&L	Козье поликлональное антитело к антигенам кролика (AlexaFluor®488)	ab150077	1:250	

2.2. Характеристика клинического материала исследования

В исследование вошли 75 пациентов (75 глаз) с симптоматической идиопатической эпиретинальной мембраной. Отбор пациентов осуществлялся сплошным методом в период с 2016-2019 гг. Срок наблюдения пациентов составил 1, 3, 6 и 12 месяцев.

Все пациенты предъявляли жалобы на снижение остроты зрения. Метаморфопсии были у 100%, снижение центрального зрения - 75%, микропсии – 35 %, нарушение бинокулярного зрения - 63% и диплопия - 35%.

Пациенты разделены на 3 равные группы в зависимости от максимально корригируемой остроты зрения (МКОЗ):

1 группа – от 0,7 до 0,9;

2 группа – от 0,3 до 0,6;

3 группа – от 0,05 до 0,25.

Критериями включения для всех групп были: подтверждённый с помощью спектральной оптической когерентной томографии эпиретинальный фиброз с тагненциально – тракционным компонентом, макулярный отек (толщина сетчатки представлена в таблице 6), значительное увеличение выраженности жалоб на метаморфопсии, микропсии, по данным анамнеза, снижение остроты зрения хотя бы на одну строчку, длина глаза менее 25-ти мм, прозрачные оптические среды, а также подтвержденной с помощью в-сканирования наличие задней отслойки стекловидного тела. Кроме этого, пациентов из 1-ой группы ориентировали на хирургическое вмешательство только при усилении жалоб на метаморфопсии и снижении МКОЗ на 0,1 от исходных значений.

Критериями исключения были: острые и хронические воспалительные заболевания глаза и орбиты, наличие миопии высокой степени, глаукомы, диабетической ретинопатии, отслойки сетчатки, помутнения оптических сред на исследуемом глазу, любые острые внеглазные заболевания; соматические заболевания (бронхиальная астма, сахарный диабет, инсульт и инфаркт в анамнезе, аутоиммунные, онкологические заболевания и другая серьезная соматическая патология), отсутствие которых подтверждалось опросом, исследованием соматического статуса и анализом данных медицинской документации.

Допускались отдельные сопутствующие заболевания, такие как гипертоническая болезнь 1-2 стадии, мерцательная аритмия, стенокардия напряжения I-II функционального класса и т.п. У всех обследуемых лиц сопутствующая патология находилась в стадии компенсации.

Распределение больных по возрасту, полу и длине глаза в трех группах представлено в таблице 6.

Таблица 6 – Распределение пациентов по возрасту, полу и длине глаза в трех группах

Группы	**Средний возраст M±σ (Мин – Макс)**	**Пол**		**Длина глаза (мм)**
		Мужчины	**Женщины**	
1 группа	64,32 ± 7,69 (51 – 82)	5	20	23,61 ± 0,88
2 группа	71,76 ± 6,75 (58 - 86)	7	18	23,27 ± 0,98
3 группа	72,04 ± 7,26 (57 - 82)	6	19	23,67 ± 0,97

Таблица 7 – Толщина сетчатки в фовеальной области

Морфологические структуры сетчатки		**Группы пациентов (n=75)**		
		1 группа (n=25)	**2 группа (n=25)**	**3 группа (n=25)**
Толщина сетчатки (мкм)	Me (Q25; Q75)	415,00 (389,00; 445,00)	406,00 (393,00; 509,00)	471,00 (416,00; 507,00)
Me (Q25; Q75)	Min-max	257,00-483,00	291,00-589,00	334,00-721,00

2.3. Методы исследования

Отбор пациентов начинался с тщательного сбора анамнеза по поводу жалоб, срока их возникновения, течения и динамики заболевания, а также наличия сопутствующих заболеваний, предшествующих травм, либо офтальмологических вмешательств на органе зрения.

Всем пациентам проводили комплексно офтальмологическое обследование в сроки до и через 1, 3, 6 и 12 месяцев после проведенного хирургического лечения. Оно включало авторефрактометрию, визометрию, периметрию, тонометрию, биомикроскопию, офтальмоскопию, ультразвуковую эхобиометрию,

ультразвуковое сканирование в В-режиме, электрофизиологические исследования (определение порога электрической чувствительности и электрической лабильности), оптическую когерентную томографию (ОКТ), микропериметрию (МП).

Автокераторефрактометрию выполняли на аппаратах Nidek ARK–710A, Topcon KR–8100 (Япония) в естественных условиях.

Визометрию проводили без коррекции и с максимальной очковой коррекцией с использованием проектора знаков и фороптера фирмы CV-5000 (Topcon).

Периметрию выполняли в темном помещении на проекционном периметре ПРП -60 через каждые 30^0, используя объекты белого цвета различной яркости и величины. Обследование выполнялось после темновой адаптации пациента в течение 30-40 минут.

Тонометрию выполняли на пневмотонометре фирмы «Topcon» (Япония).

Биомикроскопию переднего отрезка глаза проводили с использованием щелевой лампы модели SL-120 фирмы «Carl Zeiss Meditec AG» (Германия).

Офтальмоскопию выполняли с помощью щелевой лампы при медикаментозном мидриазе с применением бесконтактной линзы для осмотра глазного дна OI-HM +78D производитель —Ocular Instruments lnc‖ (США).

Ультразвуковые методы исследования (эхобиометрию и В-сканирование) выполняли с помощью ультразвукового биометра «SSI» (Sonometrics Systems, Inc., США) для измерения длины переднезадней оси глазного яблока, толщины хрусталика и офтальмологического сканера «Eye Cubed» (Ellex Inc., Австралия) для оценки стекловидного тела и структур заднего полюса глаза.

Определение порога электрической чувствительности и электрической лабильности органа зрения проводили по стандартной методике с использованием «Фосфен-тестера» (Россия).

ОКТ производили на аппарате «3D OCT-2000 FA Plus» Topcon (Япония). Расширения зрачка не требовалось. Осуществляли сканирование макулярной области по протоколу «3D Macula» с последующим анализом, площади ЭРМ,

степени тангенциально-тракционного синдрома, толщины центральной зоны сетчатки, слоя IS\OS.

МП проводили на периметре (MAIA, CenterVue Inc., США). Применялась программа macula_12° 10 dB, которая оценивает светочувствительность (СЧ) сетчатки в зоне 12° с центром в фовеа (45 точек) и основана на пороговой стратегии 4-2. Исследование проводилось в затемненном помещении после темновой адаптации в течение 15 минут, на фоне медикаментозного мидриаза. Для оценки СЧ использовали стандартные стимулы размером 0,43° (Goldmann III) с экспозицией 200 мс. Компенсация движений глаз во время исследования осуществлялась с помощью опции «eye tracking», позволяющей проецировать световые стимулы на 55 строго определенные участки сетчатки. Кроме того, определение СЧ сетчатки в одних и тех же точках (опция «follow-up») позволяло проводить оценку результатов лечения в динамике. Рассчитывали среднюю центральную светочувствительность макулярной зоны сетчатки. Результат исследования представлялся в виде интерполированной цветовой карты, средняя СЧ сетчатки в макулярной зоне указывалась в децибелах (дБ).

Статистическую обработку клинических исследований проводили с использованием компьютерных программ Statistica 10.0 («StatSoft», США) и Microsoft Office Excel 2007 («Microsoft», США). Характер распределения данных оценивали с помощью критериев Шапиро-Уилка (при количестве наблюдений менее 50) и Колмогорова-Смирнова (при количестве наблюдений не менее 50). Данные с нормальным распределением представлены в формате M ± SD, где M – среднее арифметическое значение, SD – стандартное отклонение. Данные с распределением отличным от нормального, представлены в формате Me (Q25;Q75), где Me – медиана, Q25, Q75 – нижний и верхний квартиль. Для сравнения данных с нормальным распределением до и после операции использовали t-критерий Стьюдента для зависимых выборок, с отличным от нормального распределения – критерий Уилкоксона. Для выявления соотношения между количественными показателями проводили множественный регрессионный анализ, а также корреляционный анализ по Спирмену. Силу

корреляционной связи определяли в соответствии со шкалой Чеддока (по абсолютной величине): менее 0,10 – связь отсутствует, 0,1-0,3 – слабая, 0,3-0,5 – умеренная, 0,5-0,7 – средняя, 0,7-0,9 – высокая, 0,9 и более – очень высокая. Статистически достоверными признавали различия, при которых уровень достоверности (p) $p<0,05$.

2.4. Методика хирургического лечения пациентов с идиопатическим эпиретинальным фиброзом

2.4.1. Предоперационная подготовка пациентов

После проведения обследования при отсутствии соматических противопоказаний к выполнению хирургического вмешательства больных госпитализировали за сутки до операции. Необходимым условием успешного вмешательства является достижение достаточной величины мидриаза (не менее 5-6 мм), что способствует хорошей видимости и осуществлению эффективного контроля при внутриглазных манипуляциях во время выполнения всех этапов операции. Для этого использовали двукратные инстилляции в конъюнктивальную полость комплекса препаратов цикломед 1%, Мхолиноблокатора («PromedPvt. Ltd., Индия) и ирифрин 2, 5%, 46 адреномиметика («Promed exports Pvt. Ltd.», Индия) либо комбинированного лекарственного средства мидримакс («PromedexportsPvt. Ltd.», Индия).

Операции проводили с использованием местной инфильтрационной проводниковой анестезии с центральным потенциированием. За 40 минут до вмешательства проводили стандартную премедикацию: парентерально вводили кетарол 0,4 мг/кг («Dr. Reddy’sLaboratories Ltd.», Индия) с целью предотвращения чрезмерной активации ноцицептивных рецепторов, реланиум 0,15-0,2 мг/кг (Польша) для обеспечения анксиолитического эффекта и седации с сохранением сознания и релаксации, а также промедола 0,2 мг/кг («Московский эндокринный

завод», Россия) для снижения возбудимости болевых центров и снотворного эффекта.

Местная анестезия включала ретробульбарное введение 2,5 мл смеси из наропина 0,2 мг/кг («AstraZeneca», Швеция) и лидокаина 0,7 мг/кг («Армавирская биологическая фабрика», Россия). Акинезия достигалась использованием 8,0 мл 2% раствора лидокаина («Армавирская биологическая фабрика», Россия).

По ходу операции индивидуально подбирали дозы анальгетиков и нейролептиков.

Операционное поле обработали 0,5% антисептическим спиртовым раствором и проводили инстилляцию витабакта 0,005% («Novartis», Франция) в конъюнктивальную полость.

Зону операционного поля накрывали офтальмологической салфеткой с карманом и липким слоем («Здравмедтех-М», Москва). На ресничный край век и брови накладывали защитное пленочное покрытие («Tegaderm», Германия); для расширения и фиксации век использовали блефаростат.

2.4.2. Оборудование, инструменты и материалы необходимые для хирургического вмешательства

Операции проводили под операционными микроскопом OMS-800 OFFISS (Optical Fiber Free Intravitreal Surgery System – Оптическая безволоконная витреоретинальная хирургическая система, «TOPCON», Япония) с бесконтактной насадкой на микроскоп для выполнения витрэктомии «BIOM» для получения широкоугольного стереоскопического изображения высокого разрешения.

Стандартную субтотальную 25G, 27G трехпортовую витрэктомию с факоэмульсификацией катаркты и имплантаций интраокулярной линзы (ИОЛ)выполняли на хирургическом комбайне EVA (Dorc, Нидерланды) и Constellation (Alcon, США). Контрастирование ЭРМ проводили с использованием красителя membrane blue dual (DORC, Нидерланды). Далее с помощью эндовитреального пинцета 705.44 P или 711.44 P Grieshaber Revolution («Alcon

Laboratories Inc.» (США)) проводили удаление ЭРМ и внутренней пограничной мембраны (ВПМ) площадью до 2,5-3 диаметра ДЗН). Обращали внимание на характер их удаления: отдельно друг от друга (послойное удаление ЭРМ, ВПМ) или единым блоком. При выполнении эндовитреального хирургического вмешательства использовали ирригационный раствор BSS («Alcon LaboratoriesInc.», США) с целью поддержания объема витреальной полости. Оперативное вмешательство заканчивали без наложения швов с закладыванием в конъюнктивальную полость глазной мази «Декса-Гентамицин» (Урсафарм Арцнаймиттель ГмбХ, Германия). После удаления блефаростата на глаз накладывали защитную марлевую повязку. Удаленные ЭРМ и ВПМ пинцетом переносили в стерильные пробирки. Далее проводили иммуногистохимическое исследование удаленных образцов мембран (подробно описано в подразделе 2.1.6).

ГЛАВА 3. РЕЗУЛЬТАТЫ ИССЛЕДОВАНИЯ ЭПИТЕЛИАЛЬНО-МЕЗЕНХИМАЛЬНОЙ ТРАНСФОРМАЦИИ В ЭКСПЕРИМЕНТЕ IN VITRO НА 2D КУЛЬТУРЕ КЛЕТОК РПЭ И ИММУНОГИСТОХИМИЧЕСКИЕ РЕЗУЛЬТАТЫ ОБРАЗЦОВ УДАЛЕННЫХ ИЭРМ

Для идентификации эпителиально-мезенхимальной трансформации требовалось провести иммуноцитохимическое окрашивание в эксперименте in vitro на 2 D модели клеток ретинального пигментного эпителия и образцов удаленных идиопатических эпиретинальных мембран на маркеры и индукторы ЭМТ (виментин, α-SM актин, Snail + Slug). Кроме того, необходимо было изучить клеточный состав и прогрессирование фиброзного процесса, подтверждающее ремоделирование ткани идиопатических мембран с помощью иммуногистохимического окрашивания образцов мембран на GFAP, CD 45, CRALBP, коллаген VI и IV типов.

3.1. Иммуноцитохимическая характеристика 2D модели ретинального пигментного эпителия в эксперименте in vitro

Для того чтобы определить уровень маркеров и индукторов ЭМТ необходимо было провести иммуноцитохимическое окрашивание на первом, третьем и пятом пассажах в эксперименте in vitro.

3.1.1. Иммуноцитохимическая характеристика 2D модели культуры клеток ретинального пигментного эпителия первого пассажа

В исследовании на культуре клеток РПЭ первого пассажа (P1) был выявлен индуктор ЭМТ: Snail + Slug.

Иммуноцитолохимическое исследование показало, что культура клеток на P1 представлена небольшими группами клеток. Все клетки экспрессировали RPE65, ZO-1 (данные маркеры являются специфическими для ретинального

пигментного эпителия), что свидетельствовало о сохранности фенотипа полученных клеточных культур. (Рисунок 1 А, Б) [100, 138]. Так же была выявлена экспрессия маркера Snail + Slug. Специфическое окрашивание данным маркером устанавливало наличие начальных признаков ЭМТ, так как Snail + Slug является одним из основных активаторов программы трансформации [141, 189]. (Рисунок 1 В). Экспрессия виментина и α-SMA не была выявлена.

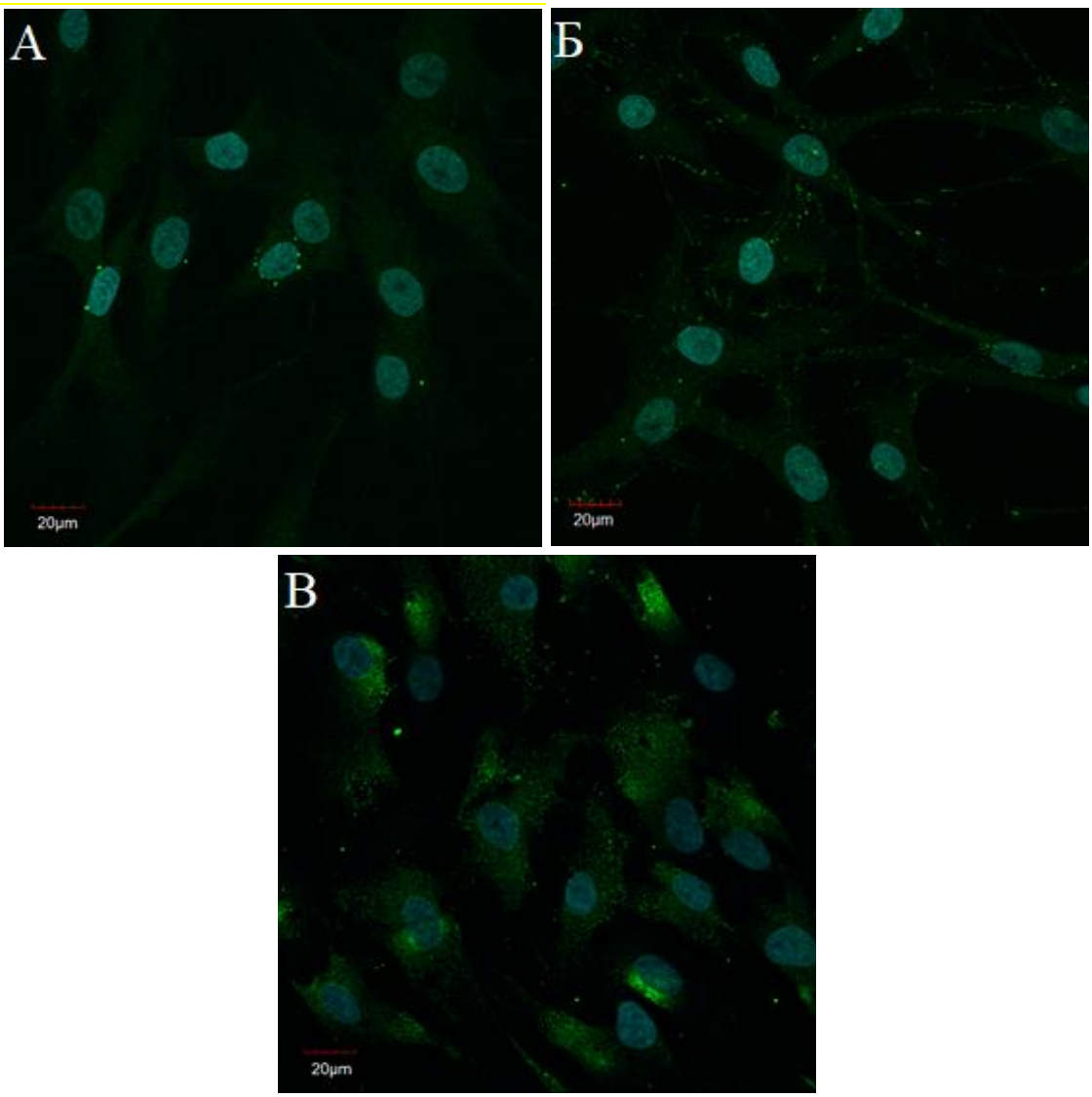

А – в клетках превалирует экспрессия цитоплазматического маркера RPE -65 (зеленое свечение); Б – в единичных клетках в культуре на мембране точечно локализовался маркер плотных контактов ZO-1(зеленое свечение); В - слабая экспрессия активатора процесса ЭМТ Snail + Slug (зеленое свечение);

Рисунок 1 – Иммуноцитохимический анализ культуры клеток ретинального пигментного эпителия на первом пассаже. Лазерная сканирующая конфокальная микроскопия, ядра ДНК (Hoechst, синее свечение). Увеличение Х 600

3.1.2. Иммуноцитохимическая характеристика 2D модели культуры клеток ретинального пигментного эпителия третьего пассажа

В исследовании на культуре клеток РПЭ третьего пассажа (Р3) были выявлены маркеры и индуктор ЭМТ: виментин, α-SM актин, Snail + Slug.

В культуре РПЭ Р3 наблюдалось изменение клеточной морфологии. Выявлены изменения профиля экспрессии маркеров в сторону мезенхимального фенотипа. Экспрессия маркеров RPE65 и ZO-1 не выявлялась, что обусловливало полную трансдифференцировку клеток в мезенхимальный фенотип. В то же время нарастала экспрессия Snail + Slug (Рисунок 2 А). В данном пассаже выявлены клетки, экспрессирующие виментин, который является маркером начальной стадии эпителиально-мезенхимальной трансформации. Его появление указывало на перестройку цитоскелета клетки, влекущую последующее изменение её функции [189]. Также в образцах был обнаружен α-SMA - маркер дифференцировки гладкой мускулатуры и активированных фибробластов. Его наличие подтверждало переход данных клеток в мезенхимальный фенотип, указывало на прогрессирование пролиферативного процесса и процесс трансформации (Рисунок 2 Б). Клетки, экспрессирующие α-SMA проявляют сократительную активность [45, 129, 189]. Перечисленные наблюдения указывали на проявления и нарастания феномена эпителиально-мезенхимальной трансформации клеточной культуры.

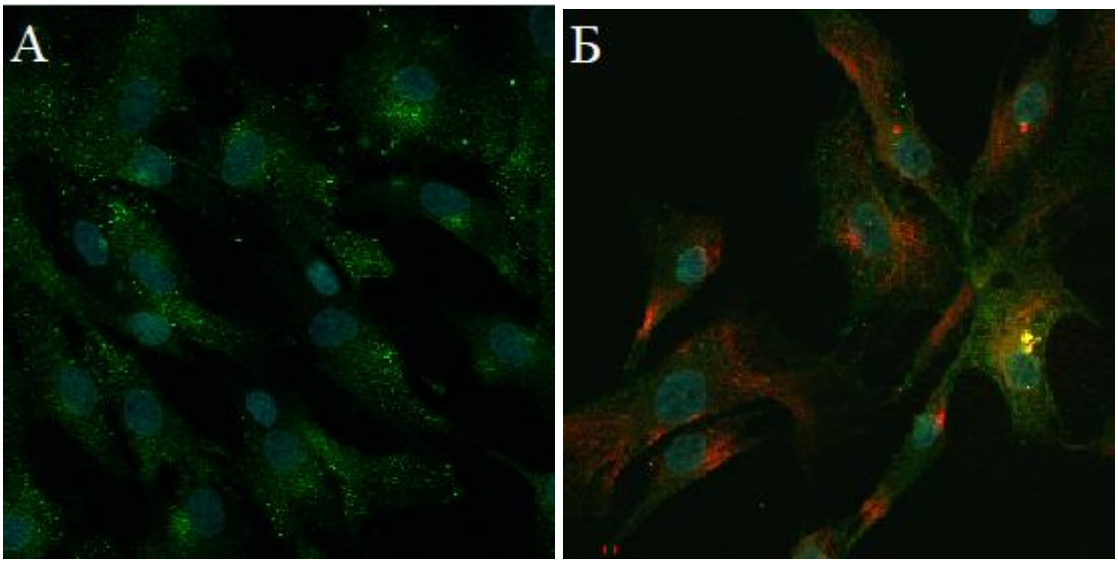

А – увеличение экспрессии активатора процесса ЭМТ Snail + slug (зеленое свечение); Б – появление в культуре клеток α-SM актина (зеленое свечение) и виментина (красное свечение);
Рисунок 2 – Иммуноцитохимический анализ культуры клеток ретинального пигментного эпителия на третьем пассаже. Иммуноцитохимическое окрашивание, лазерная сканирующая конфокальная микроскопия, ядра ДНК (Hoechst, синее свечение). Увеличение Х 600

3.1.3. Иммуноцитохимическая характеристика 2D модели культуры клеток ретинального пигментного эпителия пятого пассажа

В исследовании на культуре клеток РПЭ пятого пассажа (P5) было отмечено усиление экспрессии маркеров и индуктора ЭМТ: виментин, α-SM актин, Snail + Slug.

В культуре РПЭ пассажа P5 выявлено нарастание экспрессии маркеров мезенхимального фенотипа Snail + Slug (Рисунок 3 А), виментина, α-SM актина (Рисунок 3 Б), что обусловлено нарастанием пула миофибробластоподобных клеток и прогрессированием эпителиально-мезенхимальной трансформации клеточной культуры.

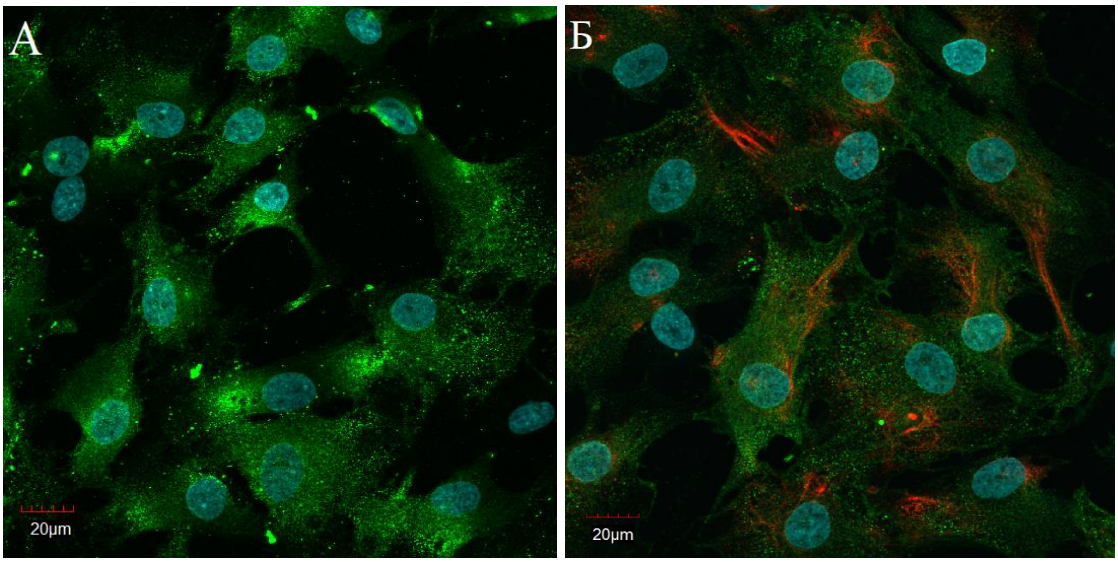

А – выраженная экспрессия активатора процесса ЭМТ Snail + Slug (зеленое свечение); Б – выраженная экспрессия в культуре клеток α-SM актина (зеленое свечение) и виментина (красное свечение);
Рисунок 3 – Иммуноцитохимический анализ культуры клеток ретинального пигментного эпителия на пятом пассаже. Иммуноцитохимическое окрашивание, лазерная сканирующая конфокальная микроскопия, ядра ДНК (Hoechst, синее свечение). Увеличение Х 600

При сравнительном анализе между экспрессией Snail + Slug на 1, 3 и 5 пассажах, выявлена статистически значимая разница ($p<0,05$) между экспрессией данного маркера в P1 и P5. Экспрессия данного маркера возрастает с P1 до P5 в среднем в 23,8 раз, что подтверждает прогрессирование процесса ЭМТ клеточного состава (Рисунок 4).

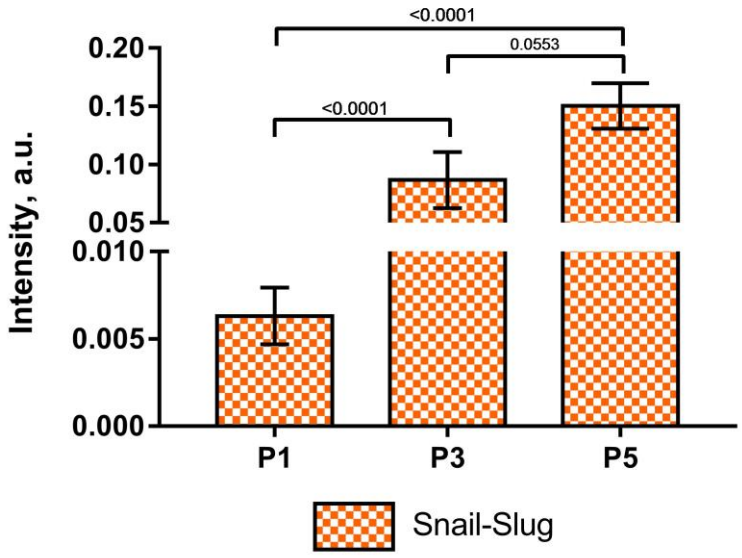

Рисунок 4 – Экспрессия маркера Snail + Slug на P1, P3, P5

В P1 пассаже экспрессия виментина и α-SM актина не выявлена. При сравнительном анализе P3 и P5 между экспрессией виментина статистически значимой разницы не выявлено ($p>0,05$), однако выявлена статистически значимая разница экспрессии α-SM актина, данный маркер нарастает в P5, что говорило об увеличении количества миофибробластоподобных клеток ($p<0,05$) (Рисунок 5). Отсутствие специфических маркеров РПЭ (RPE 65, ZO – 1) на P3 и P5 также подтверждало полную трансформацию клеток в мезенхимальный фенотип и потерю ими свойств эпителиальных клеток (Рисунок 6, 7).

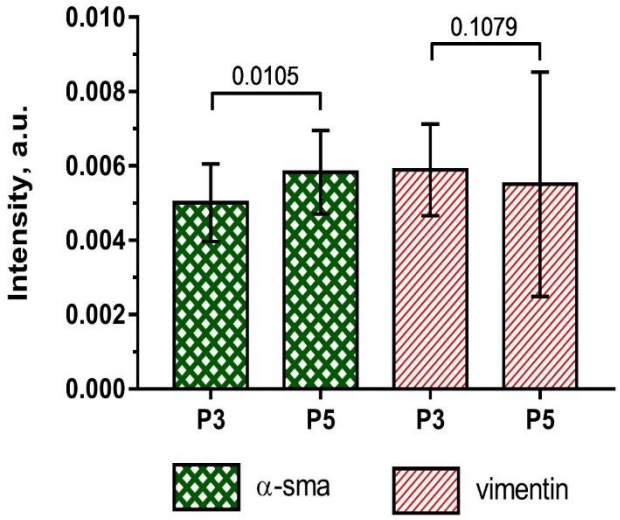

Рисунок 5 – Экспрессия маркера α-SM актин, виментин в P1, P3, P5

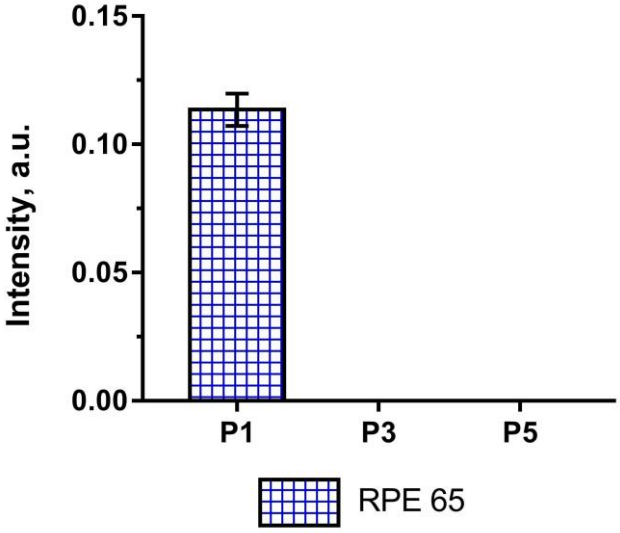

Рисунок 6 – Экспрессия маркера RPE 65 в P1, P3, P5

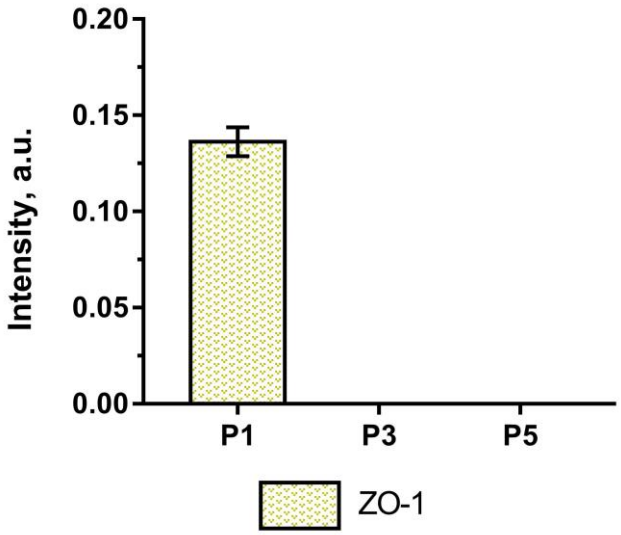

Рисунок 7 – Экспрессия маркера ZO – 1 в P1, P3, P5

Таким образом, проведенное экспериментальное исследование показало переход эпителиальных клеток в мезенхимальный фенотип путем процесса ЭМТ. При этом в клетках изменялась экспрессия большого числа белков: маркеров (виментина и α-SM актина), указывающих на активацию процессов и его регуляторов (Snail + Slug), непосредственно участвующих в осуществлении программирования процесса ЭМТ. В исследовании наблюдали перестройку клеточного состава, что выражалось в увеличении экспрессии вышеперечисленных специфических маркеров и регуляторов клетками. Следует отметить, что эпителиально - мезенхимальный переход позволял клетке находиться в промежуточном мезенхимальном состоянии с прогрессирующим нарастанием мезенхимальных признаков, что было продемонстрировано в исследовании. Было подтверждено, что ЭМТ является механизмом фибротического ремоделирования тканей.

3.2. Иммуногистохимическая характеристика образцов удаленных идиопатических эпиретинальных мембран

Для того чтобы исследовать эпителиально-мезенхимальную трансформацию, изучить клеточный состав и прогрессирование фиброзного процесса, необходимо было определить уровень маркеров и индукторов ЭМТ, а также GFAP, CRALBP, CD 45, коллагенов VI и IV типов в 75 образцах удаленных идиопатических эпиретинальных мембран у пациентов с МКОЗ 0,9 – 0,7, МКОЗ 0,6-0,3, МКОЗ 0,25 – 0,05.

3.2.1. Характеристика образцов удаленных идиопатических эпиретинальных мембран у пациентов с МКОЗ 0,9 - 0,7 (1 - ая группа)

В 25 образцов удаленных идиопатических эпиретинальных мембран отмечено появление экспрессии маркеров и индуктора ЭМТ: виментина, α-SM актина, Snail + Slug, компонентов ЭЦМ (коллаген IV и VI типов).

В подобных мембранах во всех образцах превалировало большое количество клеток глиального происхождения (клетки Мюллера и астроциты). Иммуногистохимическим маркером глиальных клеток сетчатки является глиальнокислый фибриллярный протеин (GFAP), клеточный ретинальдегид связывающий протеин (CRALBP), который представляет собой целлюлярный филаментобразующий белок, особенно представленный в клетках Мюллера [56] (Рисунок 8 А). В 7 случаях (28%) выявлены гиалоциты, маркер – CD 45, в 4-х случаях (16%) – клетки, экспрессирующие одновременно GFAP и α-SM актин (Рисунок 9 А). Преобладание астроцитов, клеток Мюллера в образцах данной группе подтверждало начальную стадию пролиферативного процесса. Находясь на поверхности витреоретинального интерфейса данные клетки со временем «активируются» – подвергаются морфологическим изменениям и трансдифференцировке и начинают проявлять сократительную активность.

В данных образцах мембран были выявлены единичные клетки, экспрессирующие виментин в 10 случаях (40 %), который является маркером начальной стадии ЭМТ (Рисунок 8 Б, 9 Б). Его появление указывало на перестройку цитоскелета клетки. Также в 14 случаях (56 %) был выявлен α-SMA – маркер дифференцировки гладкой мускулатуры и активированных фибробластов (Рисунок 8 Б, 9 Б). Его наличие подтверждало переход глиальных клеток и гиалоцитов в мезенхимальный фенотип, показывая начало пролиферативного процесса. Учитывая данные литературных источников основным пусковым механизмом, активирующим трансдифференцировку клеток Мюллера в миофибробластоподобные клетки, является выделение фактора роста TGF-β1 [21, 23, 117]. Миофибробластоподобные же клетки играют одну из ключевых ролей в формировании ЭРМ. Они выделяют компоненты внеклеточного матрикса – фибронектин и коллаген, а также белок α-SM актин, который обладает сократительной активностью и способствует усилению контракции ткани.

Кроме этого, во всех мембранах был выявлен маркер Snail + Slug, специфическое окрашивание которым свидетельствует об активации программы ЭМТ (Рисунок 8 В).

В 7 образцах (28%) выявлено незначительное количество коллагенов IV и VI типов (Рисунок 8 Г). Известно, что IV тип коллагена – является ключевым структурным компонентом ВПМ. Он формирует супрамолекулярную сеть базальной мембраны, оказывающую влияние на адгезию, миграцию и дифференцировку различных клеток. VI тип относят к классу «молодых» коллагенов, образующих микрофибриллы. Он играет важную роль в прикреплении клеток к фибриллам, а также обеспечивает клеточную адгезию путем присоединения к мембранным адгезивным белкам. Кроме того, данный тип коллагена может связываться с фибриллами интерстициальных коллагенов, протеогликанами и гликозаминогликанами, обеспечивая прочную связь между клетками и внеклеточным матриксом.

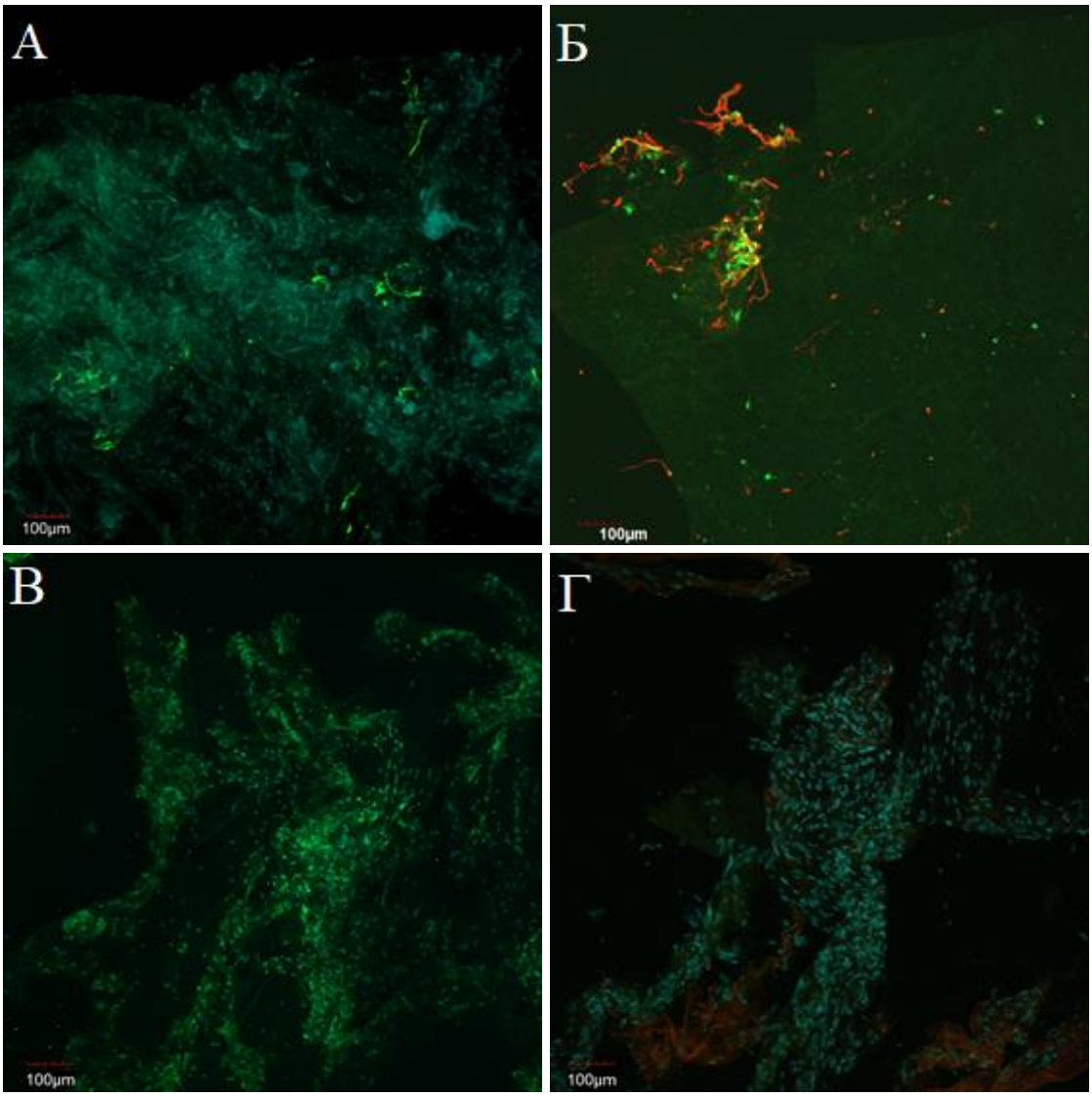

А – глиальные клетки, положительная экспрессия к GFAP (зеленое свечение)
Б – единичные миофибробластоподобные клетки экспрессирующие α-SM актин (зеленое свечение) и виментин (красное свечение); В – единичные клетки, экспрессирующие Snail + Slug (зеленое свечение); Г – слабая экспрессия коллагена VI (зеленое свечение) и коллагена IV (красное свечение)
Рисунок 8 – Фрагмент удаленной эпиретинальной мембраны из первой группы. Иммунофлуоресцентное окрашивание, лазерная сканирующая конфокальная микроскопия, ядра ДНК (Hoechst, синее свечение). Увеличение Х 100

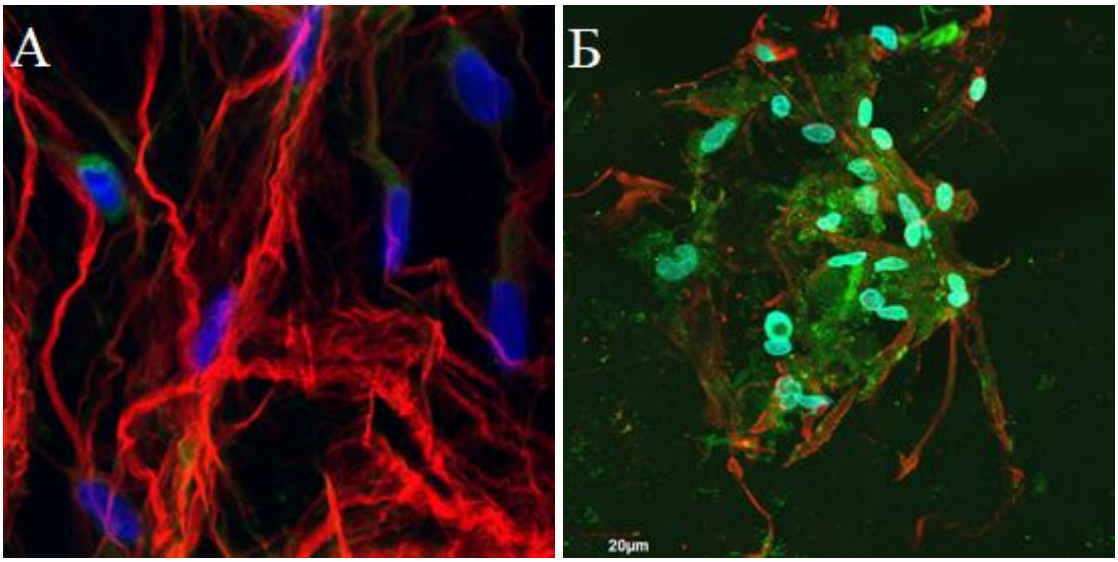

А – клетки, экспрессирующие одновременно белки GFAP (красное свечение) и α-SM актин (зеленое свечение); Б – единичные миофибробластоподобные клетки, экспрессирующие α-SM актин (зеленое свечение) и виментин (красное свечение);
Рисунок 9 – Фрагмент удаленной эпиретинальной мембраны из первой группы. Иммунофлуоресцентное окрашивание, лазерная сканирующая конфокальная микроскопия, ядра ДНК (Hoechst, синее свечение). Увеличение Х 600

3.2.2. Характеристика образцов удаленных идиопатических эпиретинальных мембран у пациентов с МКОЗ 0,6 - 0,3 (2 - ая группа)

В 25 образцов удаленных идиопатических эпиретинальных мембран выявлено прогрессирование экспрессии маркеров и индуктора ЭМТ: виментина, Snail + Slug, значительное увеличение количества клеток, экспрессирующих α-SMA, а также нарастание компонентов ЭЦМ (коллагены IV и VI типов).

В данных образцах выявлено снижение клеток, экспрессирующих GFAP (Рисунок 10 А), CD 45 и CRALBP, и одновременное увеличение клеток, экспрессирующих α-SMA, что говорило о прогрессировании процесса трансформации данных клеток в миофибробластоподобные. Приобретая свойства миофибробластов, снижается специфическое окрашивание исходных клеток. При этом отмечалось спиралевидное изменение их формы (глиальных клеток), что, в свою очередь, свидетельствовало о контрактильных процессах в ЭРМ (Рисунок 10 Е).

В образцах отмечено увеличение клеток, экспрессирующих виментин, α-SMA, Snail + Slug. Во всех мембранах 25 случаях (100 %) были выявлены подобные маркеры (Рисунок 10 А, Б, В). Увеличение в зонах фиброза гладкомышечного актина свидетельствовало о повышении пула мезенхимальных клеток. Увеличение количества активных пролиферирующих клеток свидетельствовало о прогрессировании патологического процесса.

Коллагены IV и VI типов был выявлен в 22 случаях (88%); увеличение в мембранах коллагенов также свидетельствовало об увеличении пула трансдифференциированных клеток в ЭРМ (Рисунок 10 Г).

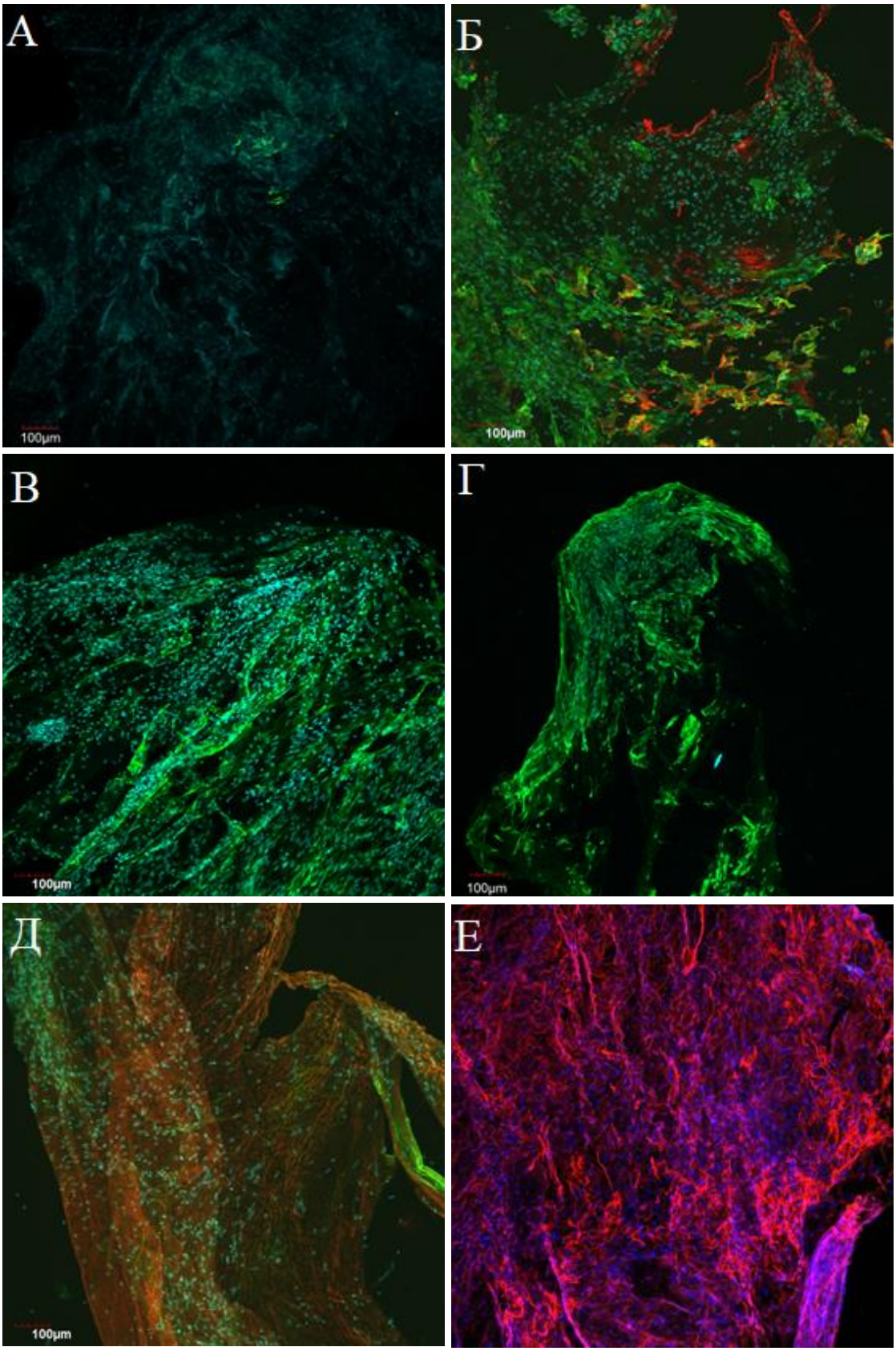

А – глиальные клетки, положительная экспрессия к GFAP (зеленое свечение); Б – увеличение количества миофибробластоподобных клеток, экспрессирующих α-SM актин (зеленое свечение) и виментин (красное свечение); В – миофибробластоподобные клетки, экспрессирующие α-SM актин (зеленое свечение); Г – умеренное количество клеток, экспрессирующие Snail + Slug

(зеленое свечение); Д – выраженная экспрессия коллагенов IV (красное свечение) и коллагена VI (зеленое свечение) типов; Е – GFAP и CRALBP (выделен красным). Глиальные клетки отличаются яркой красной флюоресценцией, спиралевидной формой, что указывает на контрактильный фенотип.
Рисунок 10 – Фрагмент удаленной эпиретинальной мембраны из второй группы. Иммунофлуоресцентное окрашивание, лазерная сканирующая конфокальная микроскопия, ядра ДНК (Hoechst, синее свечение). Увеличение X 100

3.2.3. Характеристика образцов удаленных идиопатических эпиретинальных мембран у пациентов с МКОЗ 0,25 - 0,05 (3 - ая группа)

В 25 образцах удаленных идиопатических эпиретинальных мембран выявлена гиперпродукция компонентов ЭЦМ (коллагены IV и VI типов) и еще более выраженное увеличение экспрессии маркеров и индуктора ЭМТ: виментина, α-SM актина, Snail + Slug, по сравнению с предыдущими группами, а также выраженное снижение количества глиальных клеток сетчатки и гиалоцитов.

Клетки, экспрессирующие GFAP и CRALBP, были обнаружены в 7 образцах (28 %) (Рисунок 11 А); в 5 образцах (20%) выявлены гиалоциты, маркером которых является CD 45 (Рисунок 12 А). Выраженное снижение данных маркеров свидетельствовало о снижении количества данных типов клеток в мембранах, что говорило о практически завершенном процессе трансформации клеточного состава.

Однако данные мембраны характеризовались прогрессирующим увеличением количества клеток, экспрессирующих α-SMA, Snail + Slug и виментина. Во всех мембранах 25 случаях (100 %) были выявлены подобные маркеры (Рисунок 11 Б, В). Также во всех 25 случаях (100%) выявлены коллагены IV и VI типов (Рисунок 11 Г, 12 Б). Превалирование в образцах мембран коллагенов обусловлено, в свою очередь, увеличением количества миофибробластоподобных клеток, ответственных за продукцию компонентов ЭЦМ. Выявленные изменения мембран свидетельствовали о завершении процессов пролиферации и трансформации клеток.

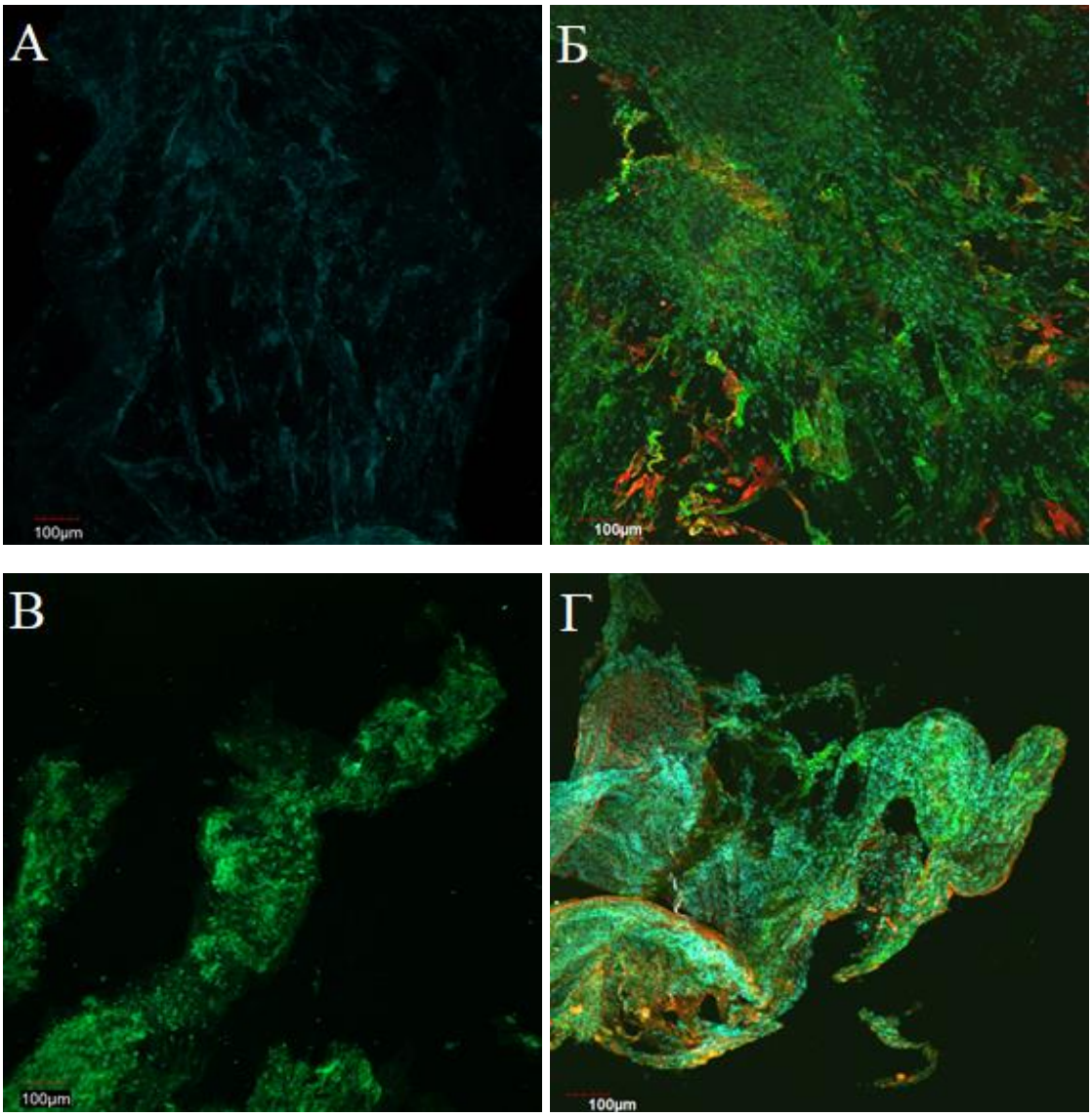

А – единичные глиальные клетки, положительная экспрессия к GFAP (зеленое свечение); Б – выраженное количество миофибробластоподобных клеток, экспрессирующих α-SM актин (зеленое свечение) и виментин (красное свечение); В – выраженное количество клеток, экспрессирующие Snail + Slug (зеленое свечение); Г – превалирующая экспрессия коллагенов IV (красное свечение) и коллагена VI (зеленое свечение) типов;

Рисунок 11 – Фрагмент удаленной эпиретинальной мембраны из третьей группы. Иммунофлуоресцентное окрашивание, лазерная сканирующая конфокальная микроскопия, ядра ДНК (Hoechst, синее свечение). Увеличение Х 100

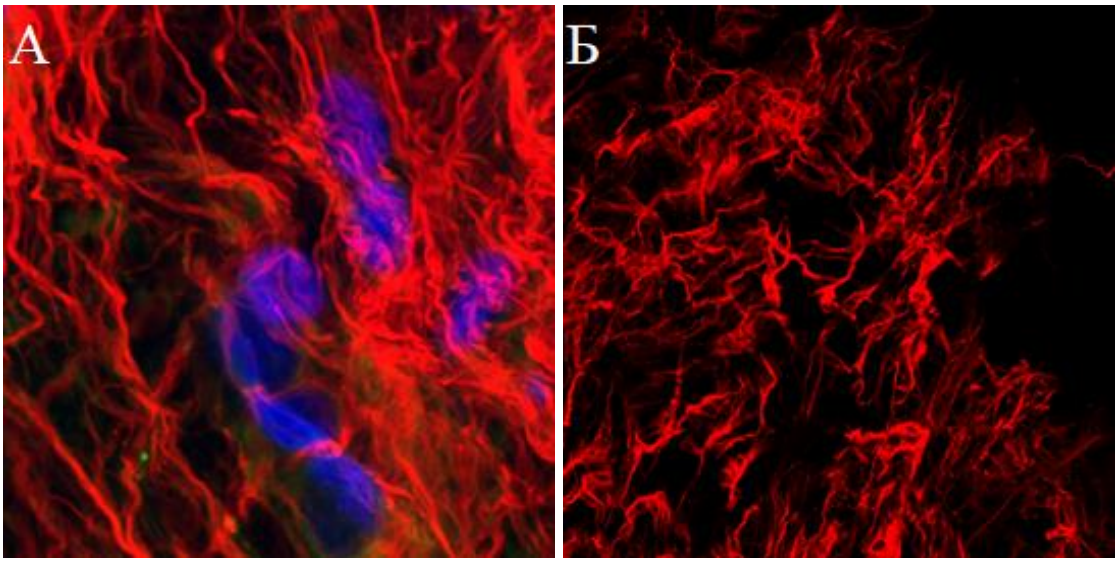

А – единичные глиальные клетки, экспрессирующие CD -45, миофибробластопободные клетки, экспрессирующие одновременно коллаген VI типа (красное свечение) и α-SM актин (зеленое свечение); Б – превалирующая экспрессия коллагена VI (красное свечение) типа;
Рисунок 12 – Фрагмент удаленной эпиретинальной мембраны из третьей группы. Иммунофлуоресцентное окрашивание, лазерная сканирующая конфокальная микроскопия, ядра ДНК (Hoechst, синее свечение). Увеличение Х 600

Согласно результатам проведенного исследования, эпиретинальные мембраны представляют собой многослойные образования, включающие один или несколько слоев различных типов клеток, произвольно ориентированные волокна экстрацеллюлярного матрикса, фрагменты ВПМ.

Процесс фиброгенеза на поверхности сетчатки зависит от ремоделирования коллагена в результате реорганизации внеклеточного матрикса [17]. В норме существует баланс между синтезом и распадом коллагена. Однако нарастание пула трансдифференцированных клеток в ЭРМ приводит к выраженному дисбалансу: продукция коллагена начинает превалировать над распадом, что и было продемонстрировано в данной работе.

С помощью проведенных иммуногистохимических исследований удалось проследить морфологические изменения клеточного состава ЭРМ. Обнаружение α-SM актина во всех исследуемых образцах подтверждает факт того, что клетки с ЭРМ с течением времени начинают приобретать способность к сокращению и

проявлять свойства фибробластоподобных элементов, которым принадлежит одна из ведущих ролей в процессе фиброзного преобразования макулярной области сетчатки. Следует отметить, что на начальных этапах и по мере прогрессирования патологического процесса отмечается увеличение продукции виментина и α-SM актина с вовлечением все большего количества клеток в процесс ЭМТ. Так же происходит нарастание Snail + Slug, что говорит о нарастании феномена ЭМТ и увеличении числа клеток, подвергающихся данному процессу. На заключительной же стадии фиброзирования сетчатки выявлено большое количество компонентов экстрацеллюлярного матрикса в виде коллагенов IV и VI типов и выраженное снижение количества клеток, экспрессирующих GFAP, CRALBP и CD45. Такие изменения отмечали у пациентов 3-ей группы. Они свидетельствует о завершении процесса ремоделирования ткани. С течением времени происходит прогрессирование патологического процесса, что выражалось в прогрессирующем снижении остроты зрения.

Таким образом, на примере прогрессирования идиопатического эпиретинального фиброза прослежена эпителиально-мезенхимальная трансформация клеточного состава в мезенхимальный фенотип, выражающаяся в постепенном вовлечении в процесс все большего количества клеток, их активации и трансдифференциации в миофибробластоподобные клетки, что проявлялось увеличением экспрессии виментина, α-SM актина, Snail + Slug, снижением экспрессии маркеров глиальных клеток и гиалоцитов - GFAP, CD45, а также появлением способности клеток к продуцированию компонентов внеклеточного матрикса. Внеклеточный матрикс был представлен коллагенами VI и IV типов характерных для мембранной архитектоники.

ГЛАВА 4. КЛИНИКО-МОРФОЛОГИЧЕСКАЯ ОЦЕНКА ХИРУРГИЧЕСКОГО ЛЕЧЕНИЯ ПАЦИЕНТОВ С ИДИОПАТИЧЕСКИМ ЭПИРЕТИНАЛЬНЫМ ФИБРОЗОМ

Для выполнения анализа морфологического состава образцов удаленных мембран и их изменений по мере прогрессирования патологического процесса, характера удаления мембран во время хирургического вмешательства, а также для определения зависимости данных показателей с дооперационными клинико-функциональными результатами обследования у пациентов с различной остротой зрения, необходимо было выполнить 2 этапа:

1. Оценить характер удаления эпиретинальной мембраны с поверхности сетчатки во время хирургического вмешательства и провести корреляцию с их морфологическим составом
2. Определить зависимость МКОЗ до операции от особенностей качественного состава образцов удаленных идиопатических мембран.

4.1. Характер удаления эпиретинальной мембраны с поверхности сетчатки во время хирургического вмешательства в зависимости от морфологического состава

Для оценки уровня адгезии эпиретинальной мембраны к поверхности сетчатки во время хирургического вмешательства обращали внимание на характер удаления иЭРМ и ВПМ: отдельно друг от друга (послойное удаление ЭРМ, ВПМ) или единым блоком, и морфологические особенности мембран у 75 пациентов (75 глаз) с МКОЗ 0,9 – 0,7, МКОЗ 0,6-0,3, МКОЗ 0,25 – 0,05.

4.1.1. Характер удаления эпиретинальной мембраны с поверхности сетчатки во время хирургического вмешательства у пациентов с МКОЗ 0,9 - 0,7 (1 - ая группа)

У пациентов из 1-ой группы с МКОЗ от 0,7 до 0,9, в 23 случаях (92%) ЭРМ удаляли отдельно от ВПМ (Рисунок 13). Это было обусловлено меньшей степенью адгезии данных мембран с ВПМ и сетчаткой, что подтверждалось результатами иммуногистохимического исследования (см. главу 3.2). В подобных мембранах выявлено большее количество клеток, не подвергшихся трансформации, а также минимальное количество миофибробластоподобных клеток способных продуцировать компоненты экстрацеллюлярного матрикса. В результате данные структуры не имели выраженной спаянности друг с другом.

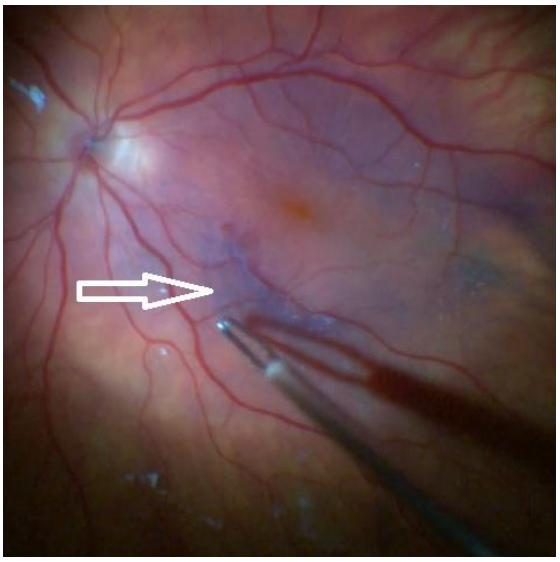

Удаление ЭРМ с поверхности сетчатки отдельно от ВПМ
Рисунок 13 – Снимок интраоперационного удаления эпиретинальной мембраны прямым эндовитреальным пинцетом с поверхности сетчатки

4.1.2. Характер удаления эпиретинальной мембраны с поверхности сетчатки во время хирургического вмешательства у пациентов с МКОЗ 0,6 - 0,3 (2 - ая группа)

Эпиретинальные мембраны из 2-ой группы удаляли в 20 случаях (80%) с поверхности сетчатки единым блоком с ВПМ, что свидетельствовало о более

плотной адгезии данных структур (Рисунок 14), ввиду значительных изменений клеточного состава ЭРМ в мезенхимальный фенотип и увеличения продукции коллагенов; выявлена статистически значимая разница между уровнем экспрессии коллагенов IV и VI типов между 1 и 2 группой ($p<0,05$) (рисунок 16).

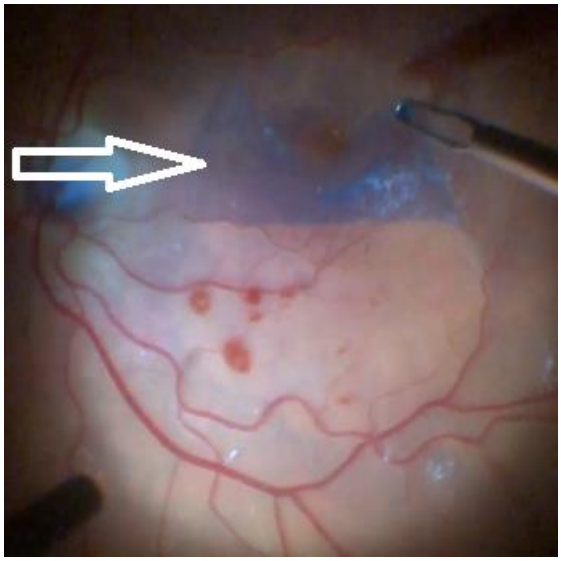

Удаление ЭРМ и ВПМ единым блоком
Рисунок 14 – Снимок интраоперационного удаления эпиретинальной мембраны прямым эндовитреальным пинцетом с поверхности сетчатки

4.1.3. Характер удаления эпиретинальной мембраны с поверхности сетчатки во время хирургического вмешательства у пациентов с МКОЗ 0,25 - 0,05 (3 - ая группа)

ЭРМ и ВПМ удаляли с поверхности сетчатки единым блоком во всех случаях (100%) (Рисунок 15). В 19 случаях (76%) сращение мембран с сетчаткой было настолько плотным, что удаление таких участков могло привести к повреждению последней. В связи с этим в данных местах проводили иссечение остатков ЭРМ витреотомом. В подобных мембранах возрастало количество мезенхимальных маркеров, в большем количестве определялись коллагены IV и VI типов (Рисунок 16). Выявленные изменения мембран пациентов 3-ей группы свидетельствовали о завершении процессов пролиферации и трансформации клеток. Для предотвращения излишней травматизации сетчатой оболочки во время удаления мембраны ввиду повышения уровня адгезии подобных мембран к

поверхности сетчатки иЭРМ удаляли по «лепестковой» техники. Для этого формировали край первого лоскута иЭРМ эндовитреальным пинцетом, при помощи щипка в месте наименьшей ее фиксации, и вели данный лоскут по дуге воображаемой окружности, отсепаровывая иЭРМ по направлению к центру фовеа, при этом контролировали, чтобы участок фиксации иЭРМ к фовеа оставался интактным, далее переходили к формированию второго лоскута иЭРМ рядом с первым и по такой же технике, провдят его удаление, осуществляя направление движения до фовеа, где оставляли иЭРМ нетронутой, при выявлении участков выраженной фиксации иЭРМ к сетчатке отсекали лоскут мембраны от сетчатки витреотомом по кругу, оставляя место сращения тканей интактным, остатки иЭРМ пинцетом отсепаровывали до фовеа, подобным образом формировали каждый последующий лоскут в направлении по часовой стрелке и собирают 7 – 10 лоскутов иЭРМ в области фовеа, далее проводили удаление иЭРМ за нижний лоскут, проводя ее через фовеа вверх. (патент РФ № 2620660). Оперативное вмешательство заканчивали без наложения швов с закладыванием в конъюнктивальную полость глазной мази «Декса-Гентамицин» (Урсафарм Арцнаймиттель ГмбХ, Германия).

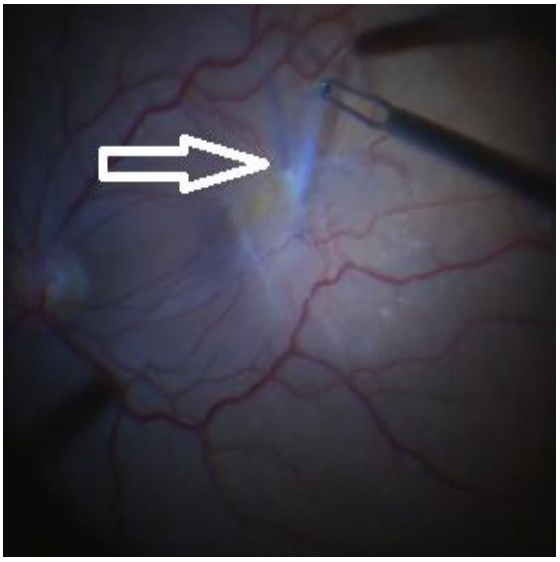

Выраженная фиксация ЭРМ к поверхности сетчатки

Рисунок 15 – Снимок интраоперационного удаления эпиретинальной мембраны прямым эндовитреальным пинцетом с поверхности сетчатки

4.2. Зависимость МКОЗ до операции от особенностей клеточного состава образцов удаленных идиопатических мембран

Для выявления зависимости МКОЗ до операции и факторов уровня экспрессии маркеров виментин, α-SMA, колагены IV и VI типов, GFAP, Snail + Slug, CD 45, CRALBP у пациентов с идиопатической эпиретинальной мембраной при объединении групп 1, 2 и 3 проводили корреляционный анализ Спирмена (Таблица 7).

Таблица 7 – Зависимость МКОЗ до операции и уровнь экспрессии маркеров виментин, α-SMA, колагены IV и VI типов, GFAP, Snail + Slug, CD 45, CRALBP у пациентов с идиопатической эпиретинальной мембраной

Фактор	МКОЗ до операции	
	R	p-уровень
Виментин	-0,788	0,004
α-SMA	-0,934	<0,000
Коллаген IV типа	-0,923	<0,001
Коллаген VI типа	-0,949	<0,000
GFAP	0,992	<0,000
Snail+Slug	-0,941	<0,001
CD 45	0,949	<0,000
CRALBP	0,979	<0,000

Выявлено, что все исследуемые маркеры (виментин, α-SMA, колагены IV и VI типов, GFAP, Snail + Slug, CD 45, CRALBP) имели статистически значимую корреляционную связь с МКОЗ до операции у пациентов с иЭРМ ($p<0,001$). При чем маркер виментин имел сильную обратную корреляционную связь ($r=-0,788$, $p=0,004$), маркеры α-SMA, колагены IV и VI типов, Snail + Slug имели сильную обратную корреляционную связь ($r<-0,9$, $p<0,001$), а факторы GFAP, CD 45,

CRALBP – сильную прямую корреляционную связь ($r>0,9$, $p<0,000$) с МКОЗ до операции у пациентов с идиопатической ЭРМ (Таблица 6).

При сравнительном анализе между экспрессией маркеров и индуктора ЭМТ: виментин, α-SM актин, Snail + Slug, компонентов ЭЦМ (коллагены IV и VI типов), а также маркеров глиальных клеток (GFAP, CRALBP) и гиалоцитов (CD 45) в трех группах. Выявлено статистически значимая разница снижения экспрессии GFAP, CRALBP и CD 45 ($p<0,05$) между тремя группами, а также статистически значимая разница увеличения экспрессии компонентов ЭЦМ (коллагенов IV и VI) между группами ($p<0,05$). Статистически достоверная разница выявлена при возрастании экспрессии виментина, α-SM актина, Snail + Slug между первой и третьей группами ($p<0,05$) (Рисунок 16). Полученные данные подтверждают прогрессию фиброзного процесса, нарастание процессов трансформации клеточного состава и ремоделирование мембран, что проявляется в прогрессирующем снижении остроты зрения. Уровень экспрессии данных маркеров во всех трех группах представлен на рисунке 16.

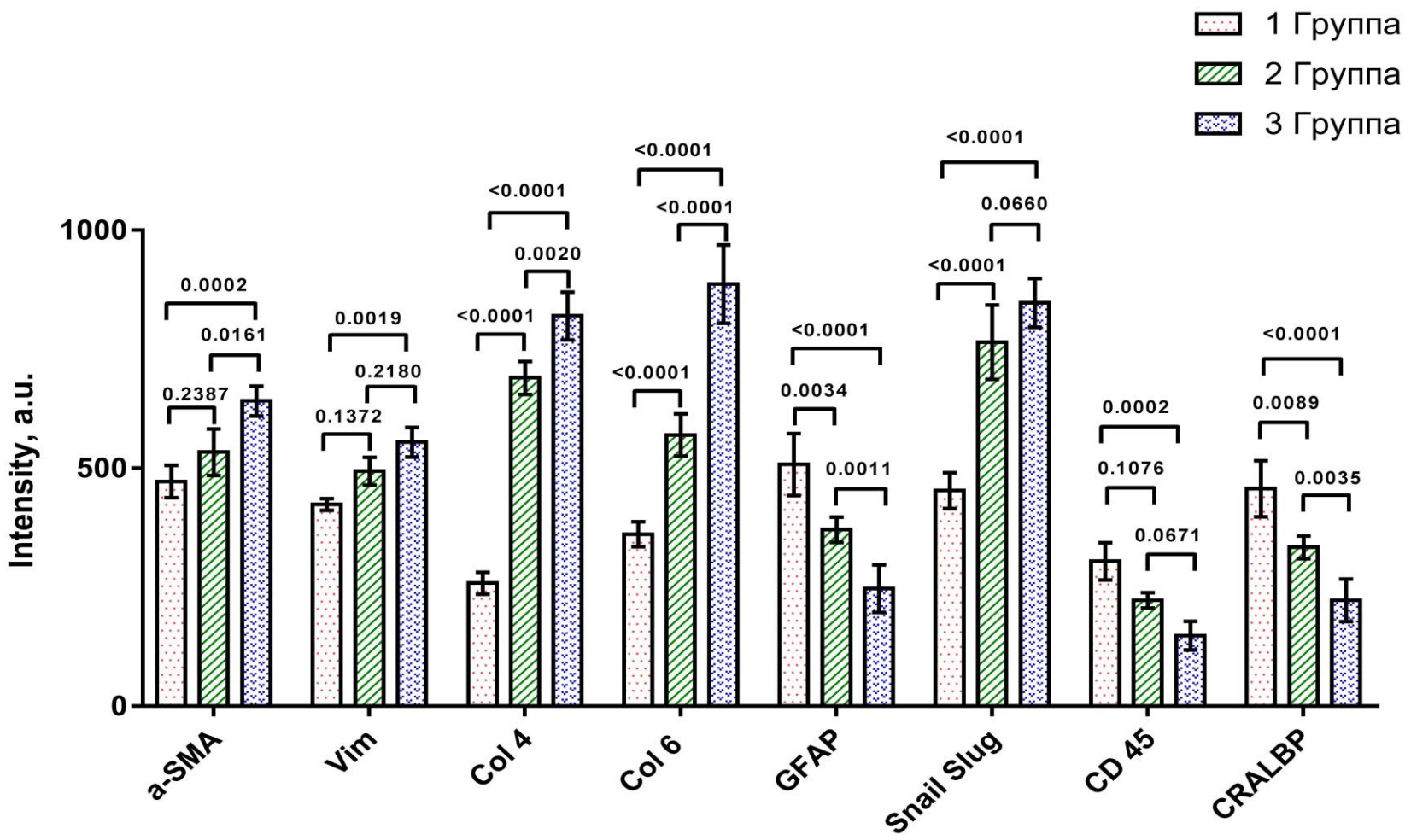

Рисунок 16 – Уровень экспрессии маркеров α-SM актин, виментин, коллагены VI, VI типов, GFAP, Snail + Slug, CD 45, CRALBP

Таким образом, у пациентов с идиопатической ЭРМ выявлена сильная обратная корреляционная связь между МКОЗ и экспрессией виментина (r=-0,788, p=0,004), сильная обратная корреляционная связь с экспрессией маркеров альфа-гладкомышечного актина, коллагены VI, VI типов, Snail + Slug (r<-0,9, p<0,001), а с факторами, являющимися маркерами глиальных клеток и гиалоцитов – GFAP, CRALBP, CD 45, имелась сильная прямая корреляционная связь (r>0,9, p<0,000), то есть чем выше МКОЗ, тем выше уровень маркеров глиальных клеток и гиалоцитов и ниже уровень мезенхимальных маркеров, что проявлялось в меньшей степени адгезии подобных мембран к поверхности сетчатки. И наоборот, чем ниже МКОЗ, тем ниже уровень маркеров глиальных клеток и гиалоцитов и выше уровень мезенхимальных маркеров, что свидетельствует о процессах трансдифференцировки клеток в мезенхемальный фенотип (миофибробластоподобные клетки), обеспечивающих гиперпродукцию компонентов ЭЦМ, в результате чего степень адгезии мембран к поверхности сетчатки значительно усиливается. С течением времени пролиферативный процесс прогрессирует и захватывает все большее количество клеток, подвергающихся ЭМТ, приводя к ремоделированию сетчатки, грубым анатомо-функциональным повреждениям, в том числе, необратимому снижению остроты зрения.

ГЛАВА 5. КЛИНИКО-ФУНКЦИОНАЛЬНЫЕ РЕЗУЛЬТАТЫ ХИРУРГИЧЕСКОГО ЛЕЧЕНИЯ ПАЦИЕНТОВ С ИДИОПАТИЧЕСКИМ ЭПИРЕТИНАЛЬНЫМ ФИБРОЗОМ

Для оценки анатомической и клинико-функциональной эффективности хирургического лечения идиопатических эпиретинальных мембран с различной остротой зрения и определения прогностически значимых критериев функциональных исходов хирургического удаления мембран в зависимости от сроков проведения операции необходимо было выполнить 2 этапа:

1. Провести сравнительный анализ анатомических и клинико-функциональных результатов хирургического лечения у пациентов с различной остротой зрения на разных сроках наблюдения.
2. Провести корреляционный и регрессионный анализы зависимости послеоперационной МКОЗ от дооперационных параметров

5.1. Сравнительный анализ анатомических и клинико-функциональных результатов хирургического лечения у пациентов с различной остротой зрения на разных сроках наблюдения

Для оценки эффективности и безопасности хирургического лечения был проведен анализ клинико-функциональных результатов 75 пациентов (75 глаз) с идиопатическим эпиретинальным фиброзом в 1-ой, 2-ой, 3-ей группах. Отбор пациентов осуществлялся сплошным методом в период с 2016-2019. Срок наблюдения пациентов составил 1, 3, 6 и 12 месяцев.

Пациенты были разделены на 3 равные группы в зависимости от максимально корригируемой остроты зрения (МКОЗ): 1 группа – от 0,7 до 0,9; 2 группа – от 0,3 до 0,6; 3 группа – от 0,05 до 0,25.

На сроках 1, 3, 6 и 12 месяцев после операции в группе 1 отмечено статистически значимое увеличение данных максимально корригированной остроты зрения (МКОЗ) по сравнению с дооперационными данными (p<0,001), острота зрения улучшалась уже в течение первого месяца после лечения и составила 0,80 (0,70; 1,00), максимальных значений достигала к 6-12 месяцам наблюдений и составила 1,0 (0,8; 1,0); 1,0 (0,8; 1,0), соответственно. Однако у одного пациента через 1 месяц после проведенного хирургического вмешательства было отмечено снижение остроты зрения до 0,5, подобное снижение обусловлено, по всей видимости, нарастанием отека сетчатки в центральной зоне. Но к 3-му и последующим месяцам осмотра МКОЗ улучшилась и достигла максимальных значений (таблица 8). Динамика МКОЗ в группе 1 (Рисунок 17).

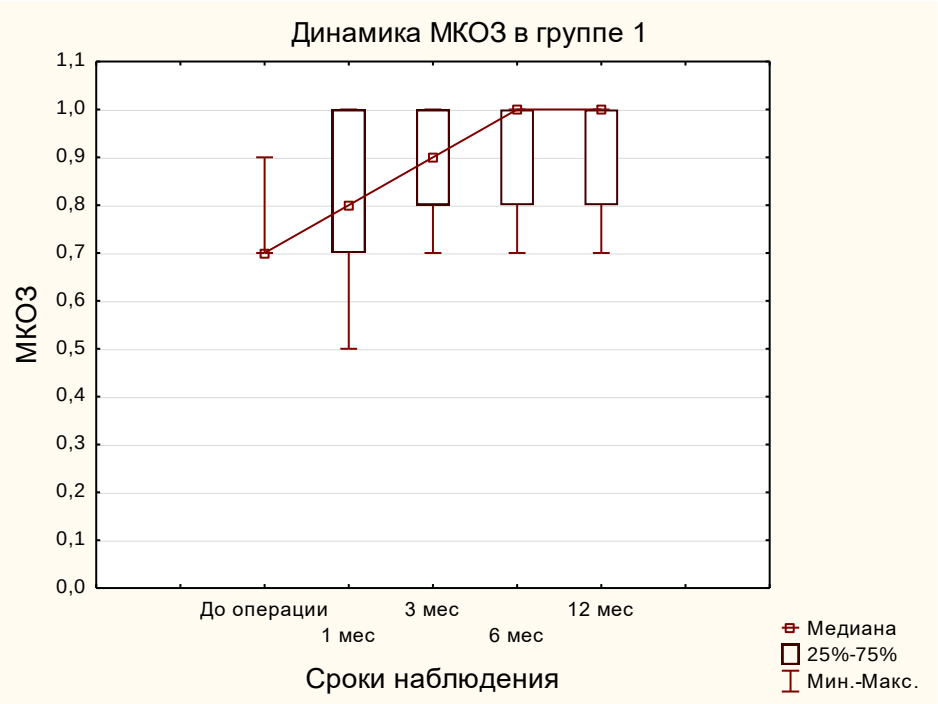

Рисунок 17 – Динамика МКОЗ в группе 1

Также выявлено статистически значимое увеличение данных светочувствительности (СЧ) сетчатки по сравнению с дооперационными данными (p<0,001) таблица 8. Динамика светочувствительности сетчатки в группе 1 (Рисунок 18). На графике видно плавное и постепенное увеличение параметров СЧ.

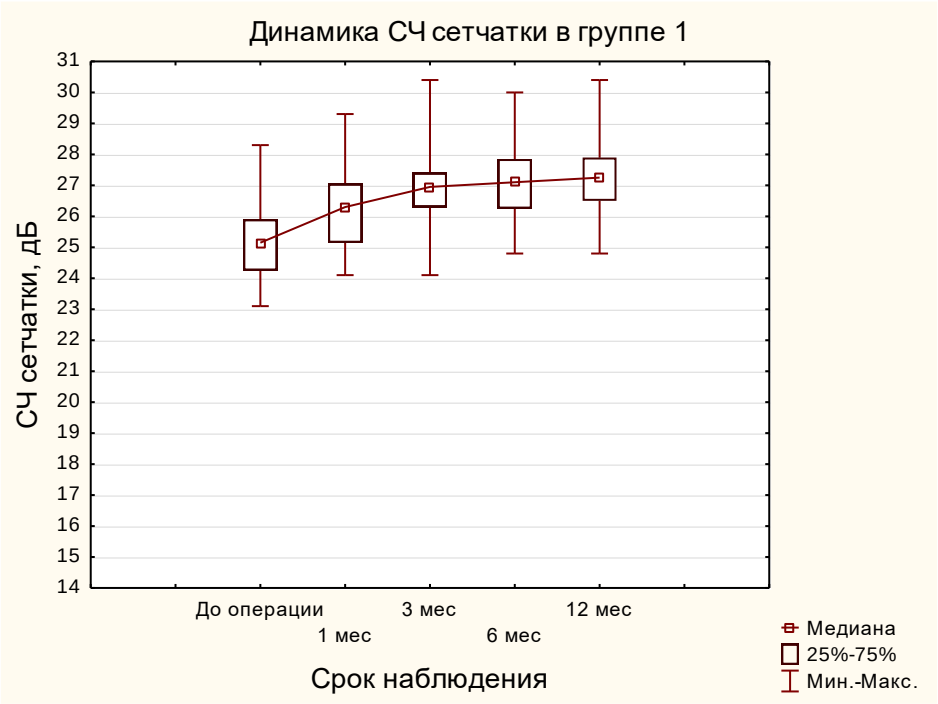

Рисунок 18 – Динамика светочувствительности сетчатки в группе 1

Вместе с тем, выявлено статистически значимое уменьшение данных центральной толщины сетчатки в фовеа (ЦТС) на всех сроках наблюдения по сравнению с дооперационными данными ($p<0,001$) таблица 8. Динамика центральной толщины сетчатки в группе 1 (Рисунок 19).

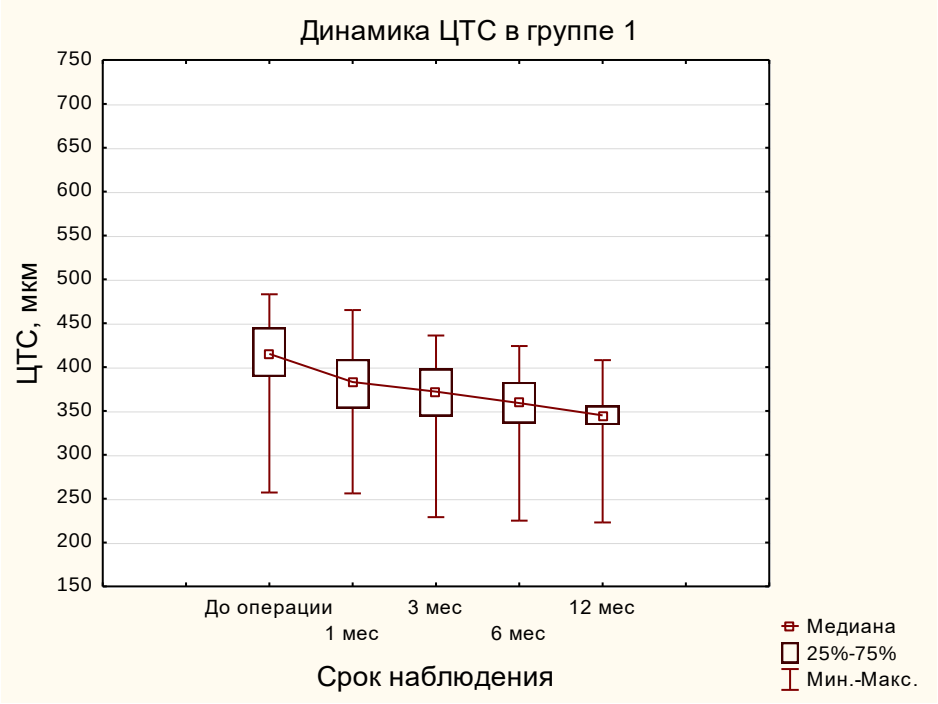

Рисунок 19 – Динамика центральной толщины сетчатки в группе 1

Таблица 8 – Клинико-морфофункциональные данные до и после операции в группе 1

Параметр	Показатель	До операции	Срок после операции, мес			
			1	3	6	12
МКОЗ	N	25	25	25	25	25
	Me (Q25; Q75)	0,70 (0,70; 0,70)	0,80 (0,70; 1,00)	0,90 (0,80; 1,00)	1,00 (0,80; 1,00)	1,00 (0,80; 1,00)
	Min-max	0,70-0,90	0,50-1,00	0,70-1,00	0,70-1,00	0,70-1,00
	p-уровень*	-	<0,001	<0,001	<0,001	<0,001
СЧ сетчатки, дБ	M±SD	25,19±1,39	26,32±1,49	27,01±1,45	27,19±1,33	27,38±1,40
	Me (Q25; Q75)	25,15 (24,25; 25,90)	26,30 (25,15; 27,05)	26,95 (26,30; 27,40)	27,10 (26,25; 27,85)	27,25 (26,50; 27,90)
	Min-max	23,10-28,30	24,10-29,30	24,10-30,40	24,80-30,00	24,80-30,40
	p-уровень**	-	<0,001	<0,001	<0,001	<0,001
ЦТС, мкм	Me (Q25; Q75)	415,00 (389,00; 445,00)	383,00 (353,00; 409,00)	372,00 (344,00; 398,00)	359,00 (336,00; 383,00)	345,00 (334,00; 356,00)
	Min-max	257,00-483,00	256,00-465,00	229,00-436,00	225,00-424,00	223,00-408,00
	p-уровень*	-	<0,001	<0,001	<0,001	<0,001

Примечание: * - сравнение с данными до операции (критерий Уилкоксона); ** - сравнение с данными до операции (t-критерий для зависимых выборок)

Безопасность хирургического лечения представлена в таблице 9. В результате хирургического лечения через 12 месяцев у 1 пациента (4 %) МКОЗ осталась на том же уровне, однако у 24 пациентов (96 %) МКОЗ улучшилась на 1 и более строк. Выявленные данные демонстрируют безопасность хирургического лечения. На рисунке 20 продемонстрированы данные параметры.

Таблица 9 – Безопасность операции в группе 1 (потеря/прибавка строк МКОЗ через 12 месяцев после операции)

Параметр	Количество глаз	
	Абс.	%
Потеря 2 и более строк	0	0
Потеря 1 сроки	0	0
Без изменения	1	4
Прибавка 1 и более строк	24	96

Рисунок 20 – Безопасность операции в группе 1

На сроках 1, 3, 6 и 12 месяцев после операции в группе 2 отмечено статистически значимое увеличение МКОЗ по сравнению с дооперационными данными ($p<0,01$). Максимальных значений удалось достичь только через 12 месяцев и составило 0,80 (0,60; 0,90) (таблица 9). Динамика МКОЗ в группе 2 представлена на рисунке 21.

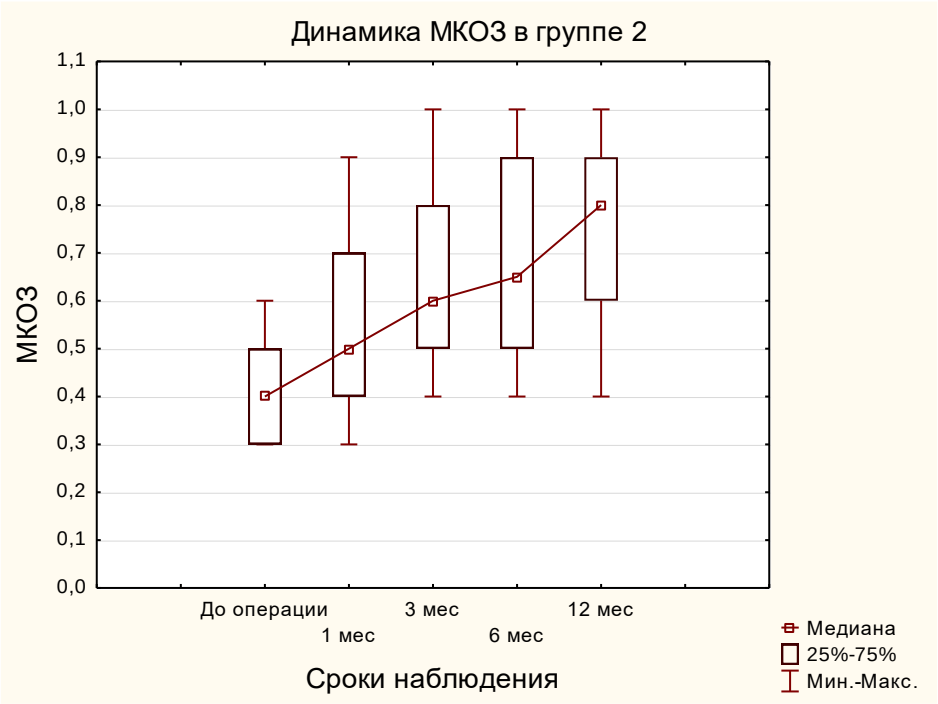

Рисунок 21 – Динамика МКОЗ в группе 2

Также выявлено статистически значимое увеличение данных светочувствительности (СЧ) сетчатки по сравнению с дооперационными данными ($p<0,001$) (таблица 11). Динамика светочувствительности сетчатки в группе 2 представлена на рисунке 22. На графике видно плавное и постепенное увеличение параметров СЧ.

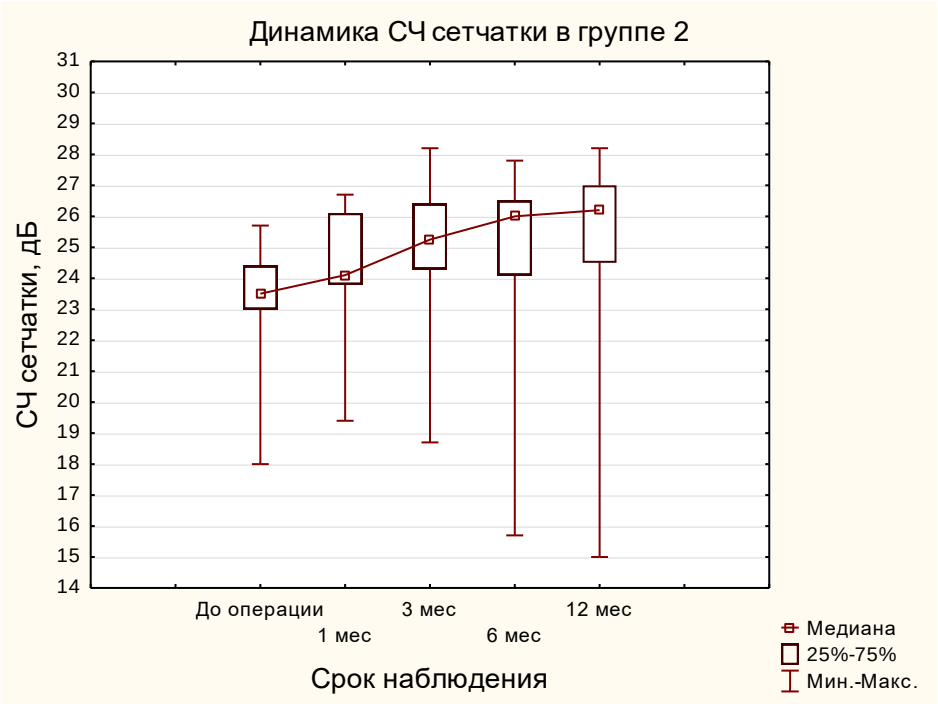

Рисунок 22 – Динамика светочувствительности сетчатки в группе 2

Вместе с тем, выявлено статистически значимое уменьшение данных ЦТС на всех сроках наблюдения по сравнению с дооперационными данными ($p<0,001$) (таблица 11). Динамика центральной толщины сетчатки в группе 2 представлена на рисунке 23.

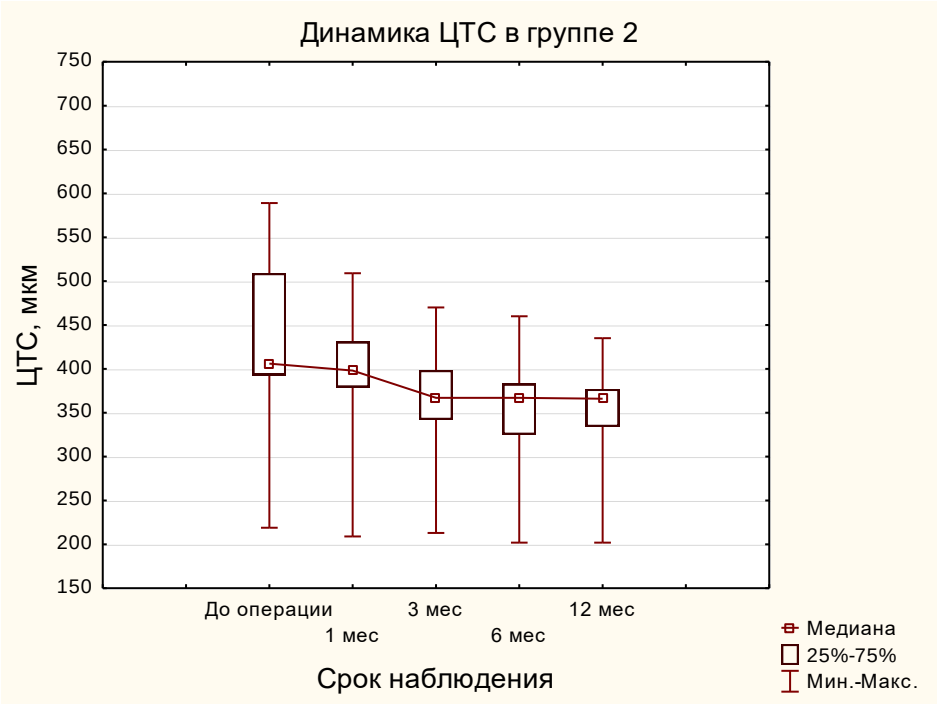

Рисунок 23 – Динамика центральной толщины сетчатки в группе 2

Данные безопасности операции в группе 2 представлены в таблице 10 и на рисунке 24. В результате хирургического лечения через 12 месяцев у 1 пациента (4%) наблюдалось снижение остроты зрения на одну строчку, МКОЗ без изменений наблюдалось также у 1 пациента (4%), однако у 23 пациентов (92%) МКОЗ улучшилась на 1 и более строк. Выявленные данные также демонстрируют безопасность хирургического лечения.

Таблица 10 – Безопасность операции в группе 2 (потеря/прибавка строк МКОЗ через 12 месяцев после операции)

Параметр	Количество глаз	
	Абс.	%
Потеря 2 и более строк	0	0
Потеря 1 сроки	1	4
Без изменения	1	4
Прибавка 1 и более строк	23	92

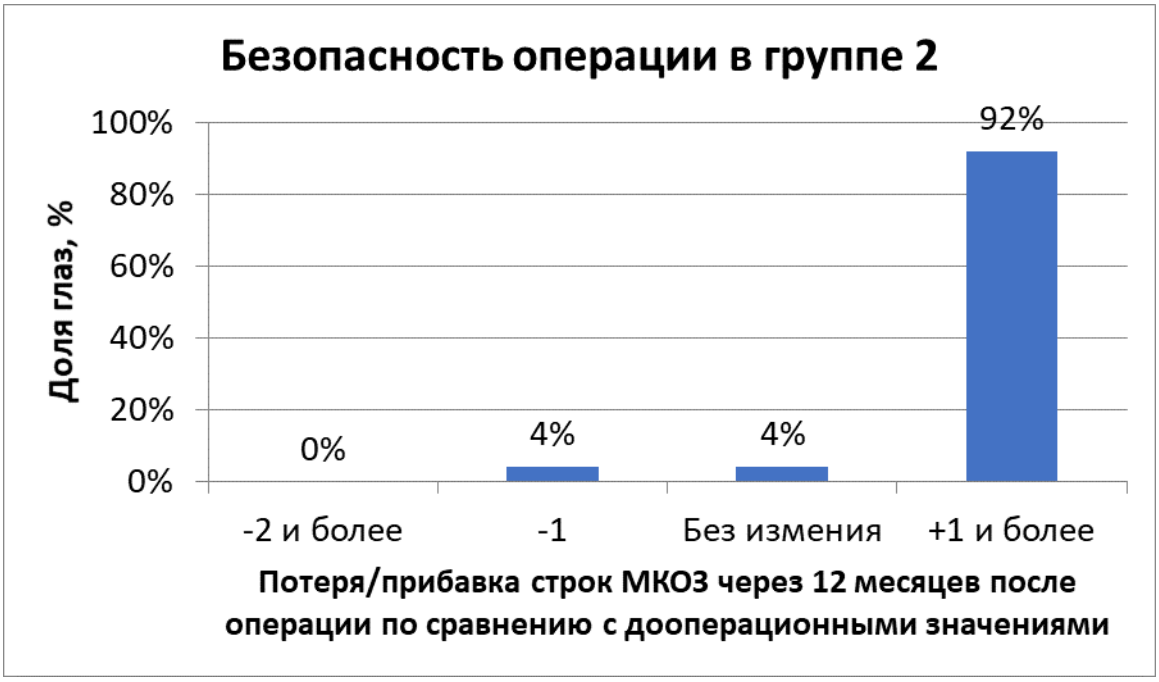

Рисунок 24 – Безопасность операции в группе 2

Таблица 11 – Клинико-морфофункциональные данные до и после операции в группе 2

Параметр	Показатель	До операции	Срок после операции, мес			
			1	3	6	12
МКОЗ	N	25	25	25	25	25
	Me (Q25; Q75)	0,40 (0,30; 0,50)	0,50 (0,40; 0,70)	0,60 (0,50; 0,80)	0,65 (0,50; 0,90)	0,80 (0,60; 0,90)
	Min-max	0,30-0,60	0,30-0,90	0,40-1,00	0,40-1,00	0,40-1,00
	p-уровень*	-	0,005	<0,001	<0,001	<0,001
СЧ сетчатки, дБ	Me (Q25; Q75)	23,50 (23,00; 24,40)	24,10 (23,80; 26,10)	25,25 (24,30; 26,40)	26,00 (24,10; 26,50)	26,20 (24,50; 27,00)
	Min-max	18,00-25,70	19,40-26,70	18,70-28,20	15,70-27,80	15,00-28,20
	p-уровень*	-	0,003	<0,001	0,003	0,002
ЦТС, мкм	Me (Q25; Q75)	406,00 (393,00; 509,00)	398,00 (379,00; 431,00)	367,00 (342,00; 398,50)	367,00 (325,00; 383,00)	366,00 (334,00; 377,00)
	Min-max	219,00-589,00	209,00-509,00	213,00-470,00	202,00-460,00	202,00-435,00
	p-уровень*	-	0,003	<0,001	<0,001	<0,001

Примечание: * - сравнение с данными до операции (критерий Уилкоксона)

На сроках 1, 3, 6 и 12 месяцев после операции в группе 3 отмечено статистически значимое увеличение МКОЗ по сравнению с дооперационными данными (p<0,001). По истечению всего периода наблюдения МКОЗ составила лишь 0,50 (0,30; 0,60). Что говорит о более грубых нарушениях в центральной зоне сетчатки. Динамика МКОЗ в группе 3 представлена на рисунке 25.

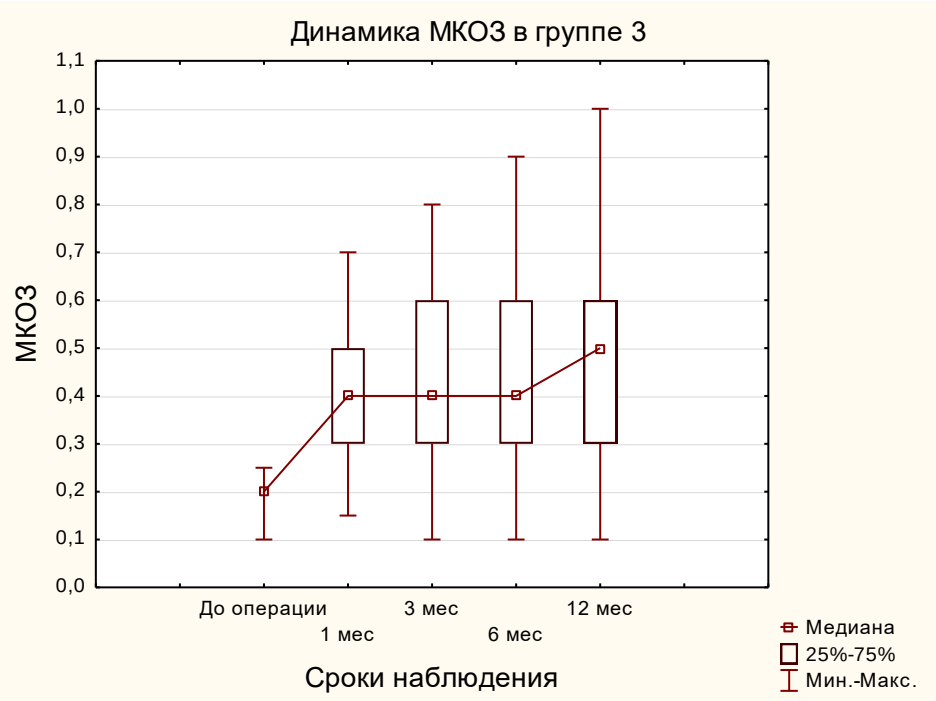

Рисунок 25 – Динамика МКОЗ в группе 3

В группе 3 данные светочувствительности сетчатки на сроках 1 и 3 месяца после операции статистически значимо не отличались от дооперационных данных (p>0,05), в то время как на сроках 6 и 12 месяцев выявлено статистически значимое увеличение данных параметров по сравнению со значением до операции (p<0,05).

Динамика светочувствительности сетчатки в группе 3 представлена на рисунке 26.

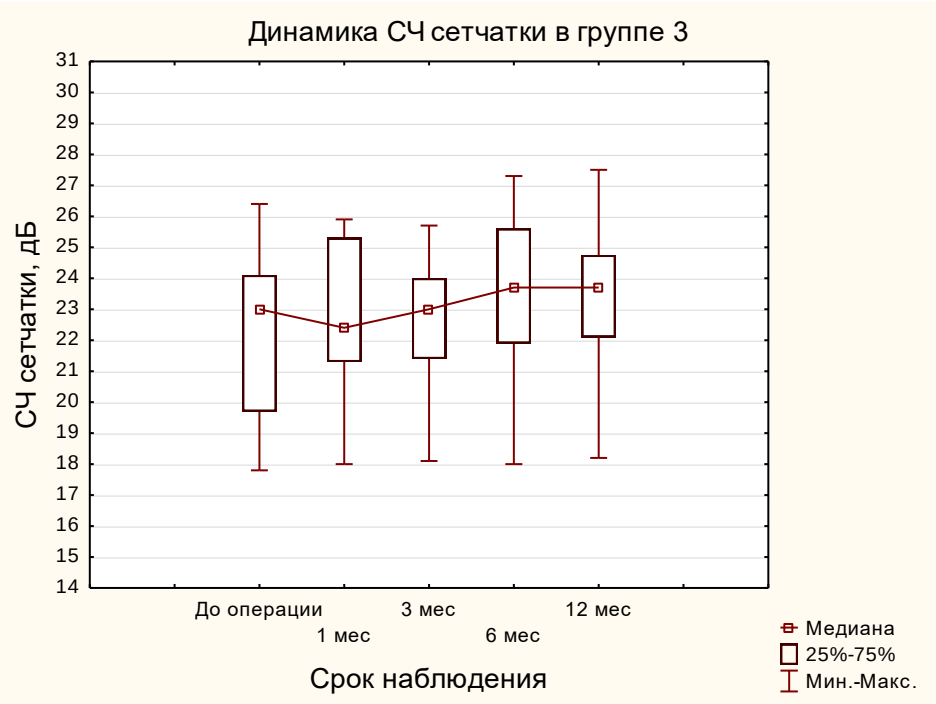

Рисунок 26 – Динамика светочувствительности сетчатки в группе 3

Выявлено статистически значимое уменьшение центральной толщины сетчатки на всех сроках наблюдения по сравнению с дооперационными данными (p<0,001) (таблица 12).

Динамика центральной толщины сетчатки в группе 3 представлена на рисунке 27.

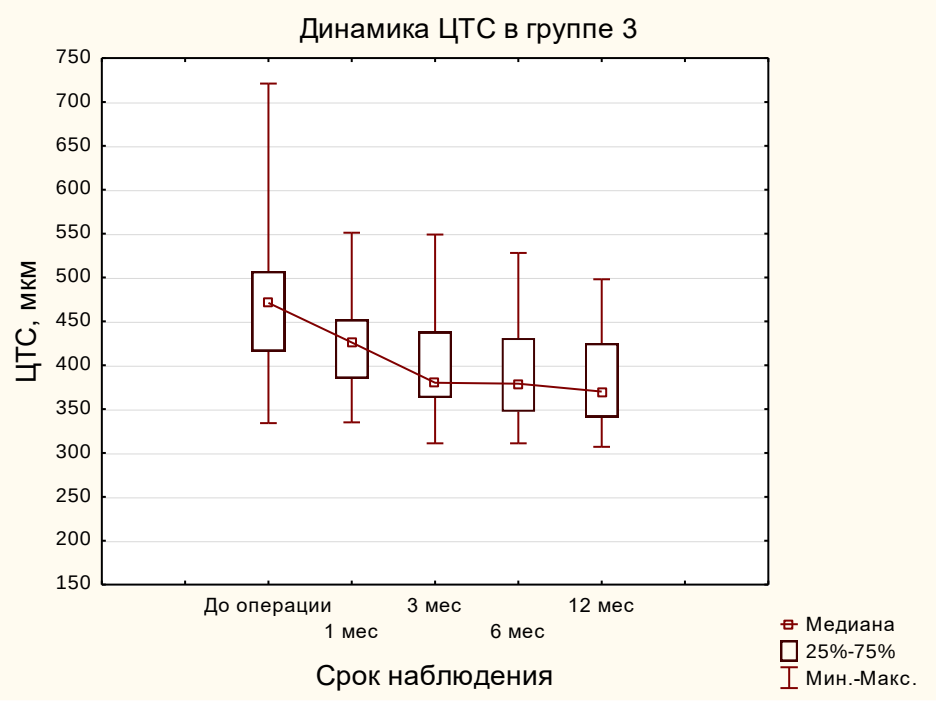

Рисунок 27 – Динамика центральной толщины сетчатки в группе 3

Таблица 12 – Клинико-морфофункциональные данные до и после операции в группе 3

Параметр	Показатель	До операции	Срок после операции, мес			
			1	3	6	12
МКОЗ	N	25	25	25	25	25
	Me (Q25; Q75)	0,20 (0,20; 0,20)	0,40 (0,30; 0,50)	0,40 (0,30; 0,60)	0,40 (0,30; 0,60)	0,50 (0,30; 0,60)
	Min-max	0,10-0,25	0,15-0,70	0,10-0,80	0,10-0,90	0,10-1,00
	p-уровень*	-	<0,001	<0,001	<0,001	<0,001
СЧ сетчатки, дБ	M±SD	22,19±2,60	22,64±2,44	22,65±2,10	23,31±2,59	23,34±2,45
	Me (Q25; Q75)	23,00 (19,70; 24,10)	22,40 (21,30; 25,30)	23,00 (21,40; 24,00)	23,70 (21,90; 25,60)	23,70 (22,10; 24,75)
	Min-max	17,80-26,40	18,00-25,90	18,10-25,70	18,00-27,30	18,20-27,50
	p-уровень**	-	0,219	0,170	0,019	0,017
ЦТС, мкм	M±SD	482,28±92,78	420,92±51,35	399,20±52,14	391,16±52,14	383,12±50,34
	Me (Q25; Q75)	471,00 (416,00; 507,00)	426,00 (385,00; 452,00)	380,00 (363,00; 438,00)	379,00 (347,00; 431,00)	370,00 (341,00; 425,00)
	Min-max	334,00-721,00	335,00-551,00	311,00-549,00	311,00-528,00	307,00-498,00
	p-уровень**	-	<0,001	<0,001	<0,001	<0,001

Примечание: * - сравнение с данными до операции (критерий Уилкоксона); ** - сравнение с данными до операции (t-критерий для зависимых выборок).

Данные безопасности операции в группе 3 представлены в таблице 13 и на рисунке 28. В результате хирургического лечения через 12 месяцев у 2 пациентов (8%) наблюдалось снижение остроты зрения на одну строчку, без изменений МКОЗ наблюдалось у 2 пациентов (8%), однако у 21 пациентов (84%) МКОЗ улучшилась на 1 и более строк.

Таблица 13 – Безопасность операции в группе 3 (потеря/прибавка строк МКОЗ через 12 месяцев после операции)

Параметр	Количество глаз	
	Абс.	%
Потеря 2 и более строк	0	0
Потеря 1 сроки	2	8
Без изменения	2	8
Прибавка 1 и более строк	21	84

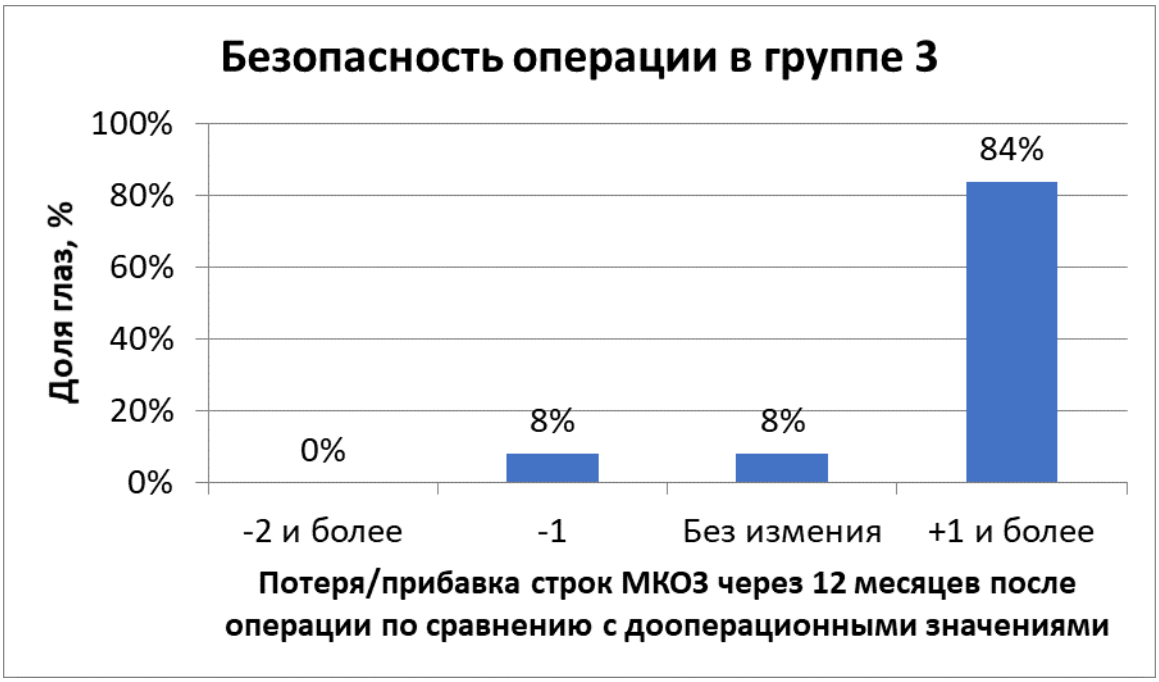

Рисунок 28 – Безопасность операции в группе 3

При анализе результатов функциональных исследований между 3 группами было выявлено, пациенты из 1 и 2 групп отмечали улучшение остроты зрения и уменьшение жалоб на метаморфопсии в послеоперационном периоде. В 1-ой группе – уже через месяц после проведенного лечения, далее происходило стремительное снижение жалоб вплоть до 6 месяца; во 2-й группе отмечали постепенное уменьшение жалоб

до 6-12 месяца; в 3-ей – жалобы снижались к 6-9 месяцу, однако у 14 пациентов сохранялись в течение всего периода наблюдения.

В результате анализа хирургического лечения в трех группах, у пациентов из 1-ой группы МКОЗ через 12 месяцев составляла 1,00 (0,80; 1,00), СЧ 27,25 (26,50; 27,90) Дб, из 2-ой группы 0,80 (0,60; 0,90), СЧ 26,20 (24,50; 27,00); из 3-ий группы 0,50 (0,30; 0,60), 23,70 (22,10; 24,75). Повышение остроты зрения коррелировало со снижением толщины сетчатки и составляла: 1-ая группа- 345,00 (334,00; 356,00); 2 – ая группа - 366,00 (334,00; 377,00); 3 – ая группа - 370,00 (341,00; 425,00).

Согласно результатам многочисленных исследований, после проведенного хирургического лечения иЭРФ происходит увеличение МКОЗ на 20% и более у 50 % прооперированных пациентов. Около 10% не отмечают улучшения остроты зрения [63, 112, 130]. При этом необходимо отметить, что дооперационная МКОЗ зачастую составляет не выше 0,4-0,5 н/к. Также у данных пациентов длительно сохраняются жалобы, а для максимального восстановления функций необходимо около 12-24 месяцев [110, 170, 176]. Согласно данным проведенного нами исследования, подобные результаты могут быть получены при проведении лечения на поздних стадиях пролиферативного процесса.

Таким образом, во всех трех группах повышение МКОЗ коррелировало со снижением толщины сетчатки, высокий показатель МКОЗ удалось достичь в 1-ой группе уже через 1 месяц после хирургического вмешательства 0,80 (0,70; 1,00), через 12 месяцев МКОЗ составляла 1,00 (0,80; 1,00), во 2-ой группе – через 6-12 месяцев 0,65 (0,50; 0,90), 0,80 (0,60; 0,90) соответственно, а в 3-ей МКОЗ улучшилась незначительно только к 12 месяцу наблюдения и составила 0,50 (0,30; 0,60), выявленные показатели определяют эффективность и безопасность хирургического вмешательства на ранних стадиях у пациентов из первой группы.

5.2. Анализ зависимости послеоперационной МКОЗ от дооперационных параметров

Для выявления факторов, позволяющих спрогнозировать увеличение МКОЗ через 12 месяцев после хирургического удаления идиопатической ЭРМ были выбраны следующие показатели: возраст пациента, центральная толщина сетчатки в фовеа, МКОЗ и светочувствительность сетчатки до операции.

На первом этапе при объединении групп 1, 2 и 3 (с различными исходными данными МКОЗ) проводили корреляционный анализ Спирмена. Результаты данного анализа представлены в таблице 14.

Таблица 14 – Зависимость МКОЗ через 12 месяцев после операции от различных дооперационных факторов

Фактор	МКОЗ через 12 месяцев после удаления иЭРМ	
	R	p-уровень
Возраст	-0,345	0,002
МКОЗ до операции	0,731	<0,000
ЦТС до операции	-0,286	0,013
СЧ сетчатки до операции	0,581	<0,000

Все исследуемые факторы имели статистически значимую корреляционную связь с МКОЗ через 12 месяцев после удаления иЭРМ, однако, имели различную выраженность и характер (прямая/обратная). Стоит отметить, что наиболее выраженная зависимость выявлена между данными МКОЗ до операции и через 12 месяцев после удаления иЭРМ, которая характеризовалась как прямая, сильная корреляционная связь ($r=0,731$, $p<0,000$) (рисунок 29).

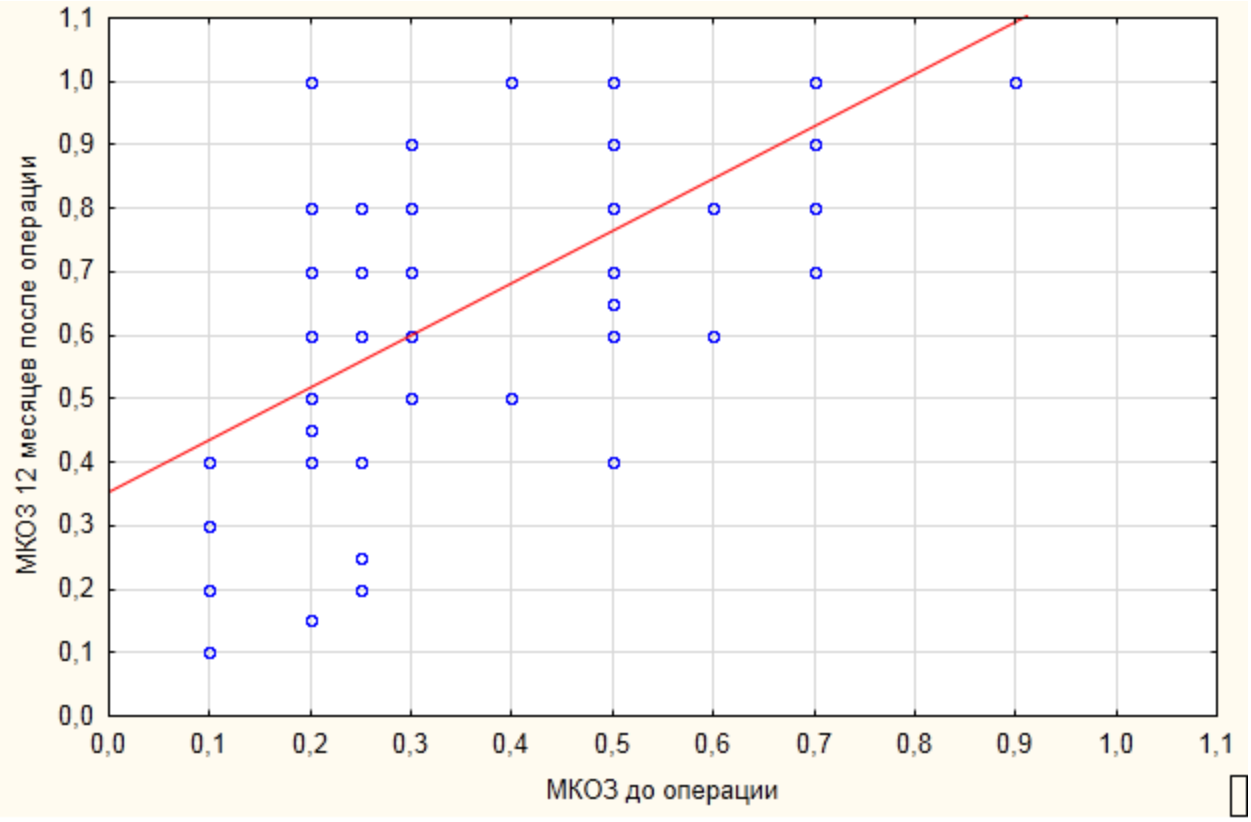

Рисунок 29 – Зависимость МКОЗ через 12 месяцев после операции от данных МКОЗ до операции

На втором этапе проводили множественный регрессионный анализ с пошаговым включением. В результате данного анализа из четырех факторов (возраст, МКОЗ, СЧ сетчатки и ЦТС до операции) в модель прогнозирования результатов МКОЗ через 12 месяцев после хирургического удаления иЭРМ программой были включены МКОЗ до операции ($p<0,000$) и светочувствительность сетчатки до операции ($p=0,026$). Остальные факторы (возраст и ЦТС сетчатки до операции) не имели статистической значимости ($p>0,05$). В связи с этим, была получена формула зависимости МКОЗ через 12 месяцев после операции от МКОЗ и светочувствительности сетчатки до операции:

МКОЗ 12 месяцев п/оп = -0,252+0,694*МКОЗ до/оп+0,029*СЧ сетчатки до/оп

Данная формула имеет скорректированный коэффициент детерминации R^2=0,567 (p<0,000).

Таким образом, результаты проведенного исследования показали, эффективность, безопасность и целесообразность хирургического удаления идиопатической ЭРМ у пациентов с высокой МКОЗ. У данных пациентов МКОЗ через 12 месяцев после операции имеет прямую, сильную корреляционную связь с МКОЗ до операции (r=0,731, p<0,000) и прямую среднюю корреляционную связь со светочувствительностью сетчатки до операции (r=0,581, p<0,000).

КЛИНИЧЕСКИЕ ПРИМЕРЫ

Клинический случай 1. Пациентка П., 60 лет.

Жалобы на снижение остроты зрение правым глазом, искажение линий, предметов, сложности при чтении текста, даже при использовании очков.

Анамнез: вышеперечисленные жалобы начали беспокоить около 5-ми месяцев назад. Травмы и операции пациентка отрицает.

При биомикроскопии: глаз спокойный. Передний отрезок без особенностей. Уплотнение в ядре хрусталика. При офтальмоскопии: ДЗН бледно-розовый, границы четкие. В макулярной зоне определяется белесоватая пленка, с начальными признаками тангенциально-тракционного синдрома.

Диагноз: ОД – Идиопатический эпиретинальный фиброз. Начальная катаракта.

Острота зрения с коррекцией составляла 0,7. По предоперационным данным ОКТ в центральной зоне определяется эпиретинальная мембрана, тангенциальный тракционный синдром. ЦТС в фовеа 354 мкр. (Рисунок 30). По данным микропериметрии перед операцией: среднее значение центральной светочувствительности 28,3 дБ (Рисунок 31).



Рисунок 30 – ОКТ макулярной зоны сетчатки пациентки П. перед операцией

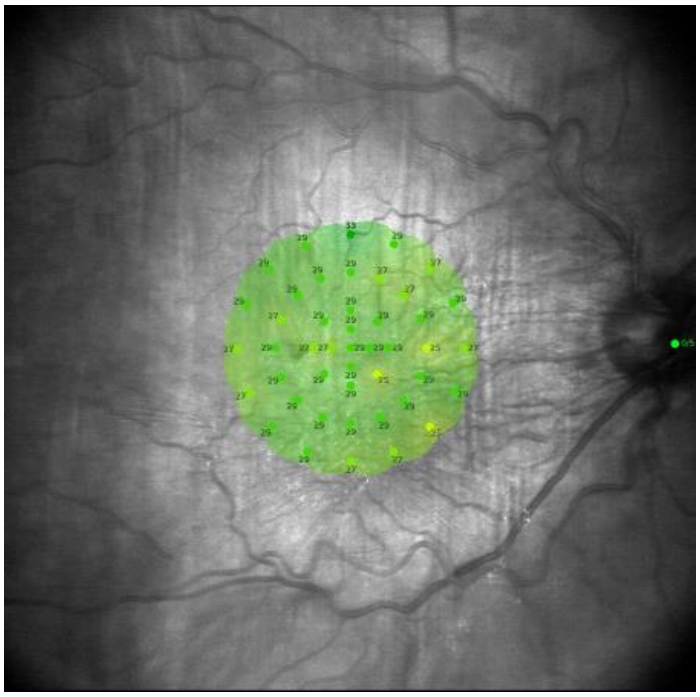

Рисунок 31 – Интерполированная карта СЧ сетчатки пациента П. до операции

Пациентке была проведена факоэмульсификация катаракты с имплантацией ИОЛ, микроинвазивная субтотальная витрэктомия с удалением идиопатической эпиретинальной мембраны и внутренней пограничной мембраны. Во время хирургического удаления ЭРМ и ВПМ обе структуры удалялись отдельно друг от друга. Удаленные иЭРМ и ВПМ взяты на иммуногистохимическое исследование.

При иммуногистохимическом анализе выявлено, что в подобной мембране присутствовало большое количество глиальных клеток и в меньшем количестве гиалоцитов, однако, имеется небольшое количество α-SM актина, что выражалось в снижение остроты зрения и усилении жалоб на метаморфопсии и говорило о начале перестройки клеточного состава в миофибробластопобобные клетки (Рисунок 32). Также в данной мембране выявлен виментин, что подтверждает перестройку клеточного состава. Коллаген IV и VI типов не был выявлен.

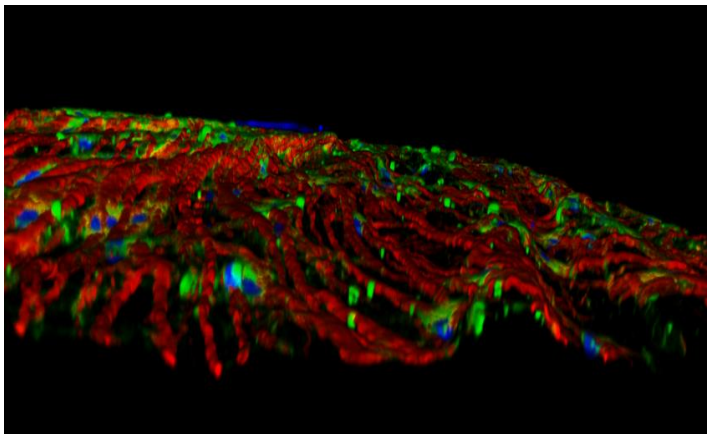

Рисунок 32 – Фрагмент удаленной эпиретинальной мембраны. GFAP-позитивные астроциты и клетки Мюллера (выделены красным), α-SM актин (зеленое свечение), ядерная ДНК (Hoehst, синее свечение). Иммунофлуоресцентное окрашивание, лазерная сканирующая конфокальная микроскопия, ядра ДНК (Hoechst, синее свечение). Увеличение X 100

Через 1 месяц после операции острота зрения с коррекцией составила 0,5. Пациентка отметила отсутствие жалоб на метаморфопсии. По данным ОКТ: ЦТС в фовеа составляла 328 мкр. (Рисунок 33). По данным микропериметрии: увеличение среднего значения центральной светочувствительности до 28,8 дБ (Рисунок 34).

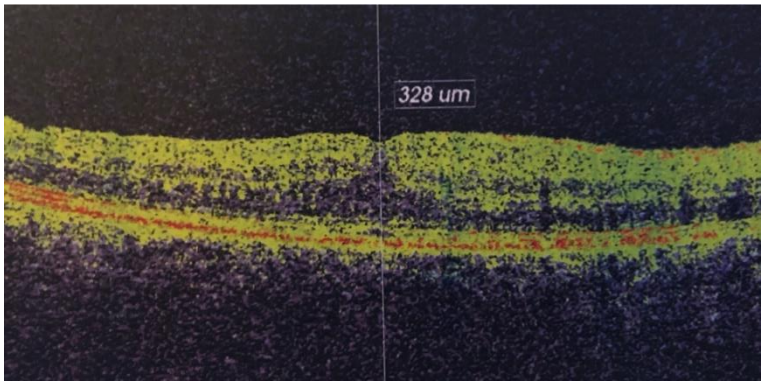

Рисунок 33 – ОКТ макулярной зоны сетчатки пациентки П. через 1 месяцев после операции

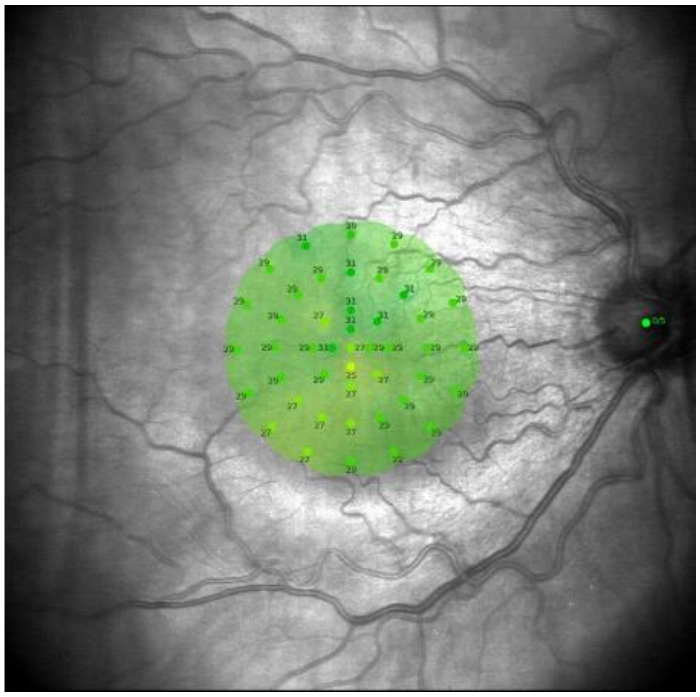

Рисунок 34 – Интерполированная карта СЧ сетчатки пациента П. Через 1 месяц после операции

Через 12 месяцев после операции острота зрения с коррекцией составила 1. По данным ОКТ: ЦТС в фовеа составляла 322 мкр. (Рисунок 35). По данным микропериметрии: увеличение среднего значения центральной светочувствительности до 29,1 дБ (Рисунок 36).

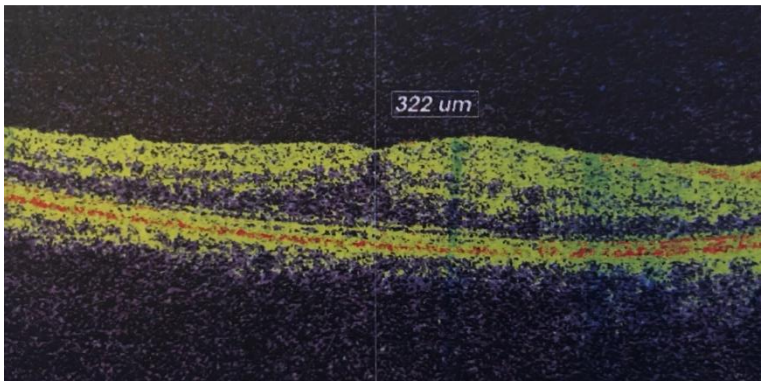

Рисунок 35 – ОКТ макулярной зоны сетчатки пациентки П. через 12 месяцев после операции

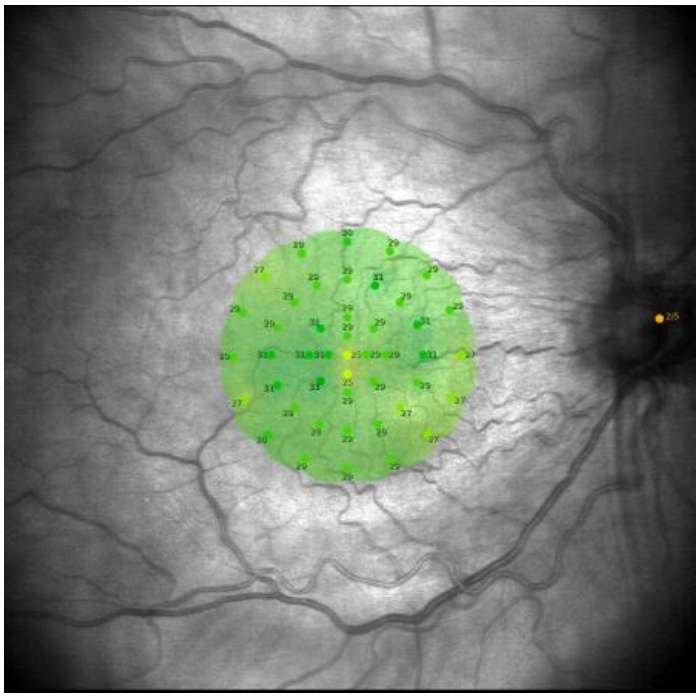

Рисунок 36 – Интерполированная карта СЧ сетчатки пациентки П. Через 12 месяц после операции

Клинический случай 2. Пациентка А., 67 лет

Жалобы на снижение остроты зрение левым глазом, искажение линий, предметов, сложности при чтении текста, даже при использовании очков.

Анамнез: жалобы появились 9 месяцев назад. Травмы и операции пациентка отрицает.

При биомикроскопии: глаз спокойный. Передний отрезок без особенностей. Помутнение в кортикальных слоях хрусталика. При офтальмоскопии: ДЗН бледно-розовый, границы четкие. В макулярной зоне определяется белая пленка с тангенциально-тракционным компонентом.

Диагноз: OS – Идиопатический эпиретинальный фиброз. Возрастная катаракта.

Острота зрения с коррекцией составляла 0,5. По предоперационным данным ОКТ в центральной зоне определяется эпиретинальная мембрана с тангенциальным тракционным синдромом. ЦТС в фовеа 395 мкр. (Рисунок 37). По данным микропериметрии перед операцией: среднее значение центральной светочувствительности 25,7 дБ (Рисунок 38).

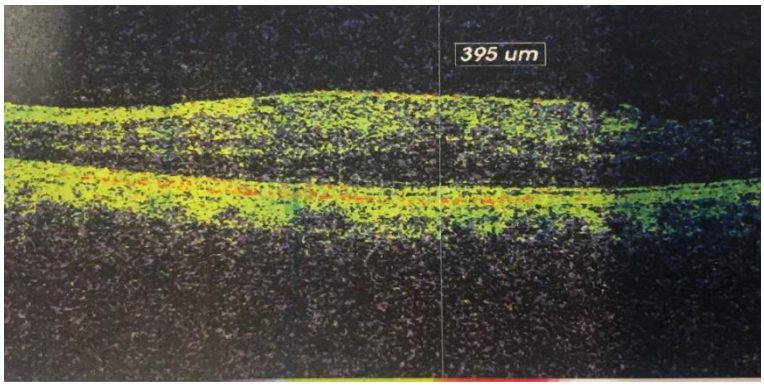

Рисунок 37 – ОКТ макулярной зоны сетчатки пациентки А. до операции

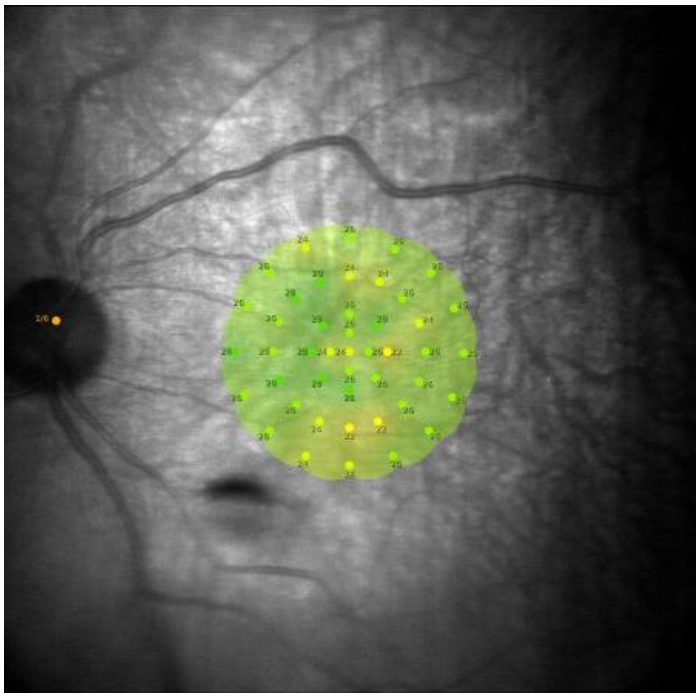

Рисунок 38 – Интерполированная карта СЧ сетчатки пациентки А. до операции

Пациентке была проведена факоэмульсификация катаракты с имплантацией ИОЛ, микроинвазивная субтотальная витрэктомия с удалением идиопатической эпиретинальной мембраны и внутренней пограничной мембраны. Во время хирургического удаления ЭРМ и ВПМ обе структуры удалялись единым блоком. Удаленные иЭРМ и ВПМ взяты на иммуногистохимическое исследование.

При иммуногистохимическом исследовании образца удаленной ЭРМ и ВПМ выявлено, что в подобной мембране превалирует α-SM актин, что выражалось в снижение остроты зрения, усилении жалоб на метаморфопсии и подтверждает прогрессирование процесса пролиферации с вовлечением все

большего количества клеток в процесс трансформации (Рисунок 39). Также были выявлены коллаген IV в большем количестве и VI типов в меньшем количестве.

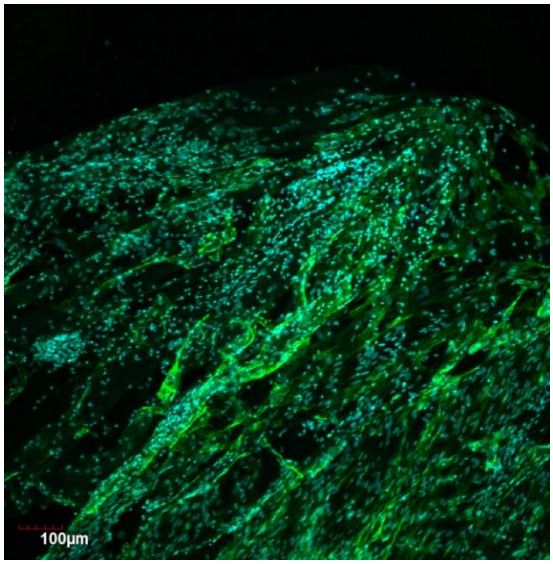

Рисунок 39 – Фрагмент удаленной эпиретинальной мембраны. α-SM актин (зеленое свечение), ядерная ДНК (Hoehst, синее свечение). Прогрессирование патологического процесса. Значительное количество миофибробластоподобных клеток, экспрессирующих α-SM актин. Иммунофлуоресцентное окрашивание, лазерная сканирующая конфокальная микроскопия, ядра ДНК (Hoechst, синее свечение). Увеличение X 100

Через 1 месяц после операции острота зрения с коррекцией составила 0,6. Пациентка отметила снижение жалоб на метаморфопсии. По данным ОКТ: ЦТС в фовеа составляла 406 мкр. (Рисунок 40). По данным микропериметрии: увеличение среднего значения центральной светочувствительности до 27,2 дБ (Рисунок 41).

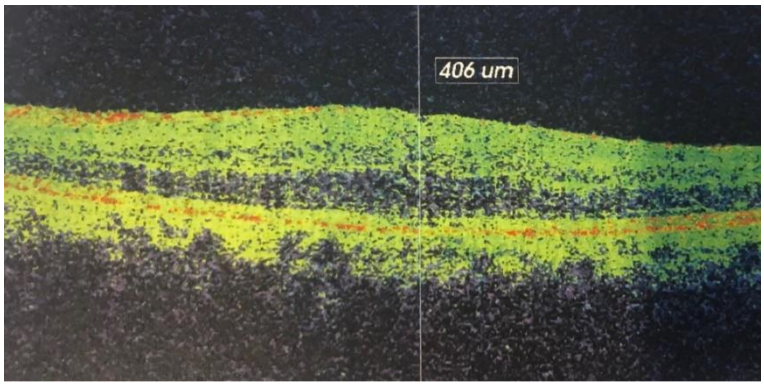

Рисунок 40 – ОКТ макулярной зоны сетчатки пациентки А. через 1 месяцев после операции

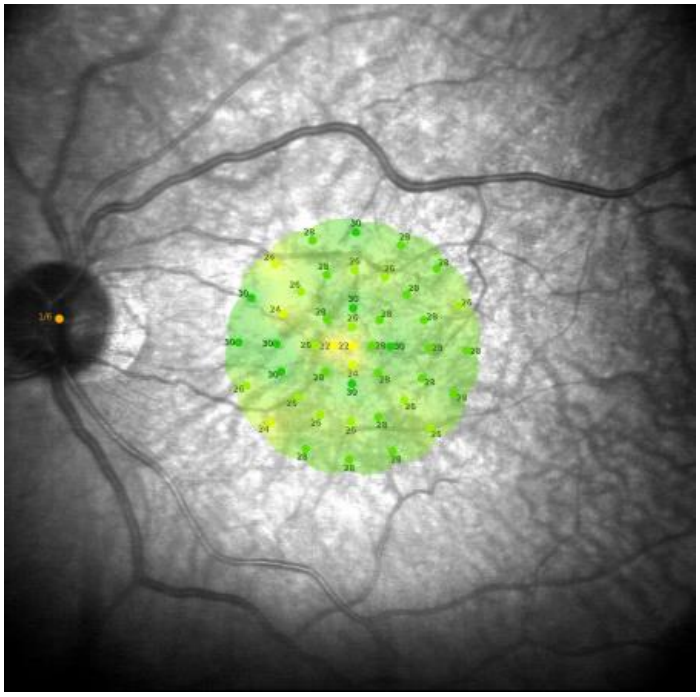

Рисунок 41 – Интерполированная карта СЧ сетчатки пациентки П. Через 12 месяц после операции

Через 12 месяцев после операции острота зрения с коррекцией составила 0,6. Пациентка на протяжении всего периода наблюдения предъявляла жалобы на метаморфопсии. По данным ОКТ: ЦТС в фовеа составляла 359 мкр. (Рисунок 42). По данным микропериметрии: увеличение среднего значения центральной светочувствительности до 27,4 дБ (Рисунок 43).

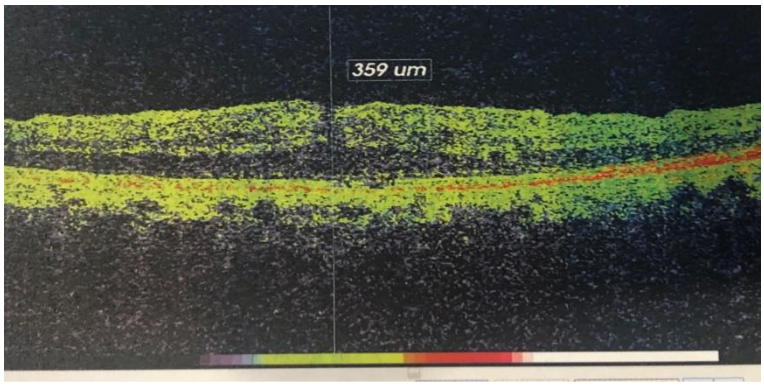

Рисунок 42 – ОКТ макулярной зоны сетчатки пациентки П. через 12 месяцев после операции

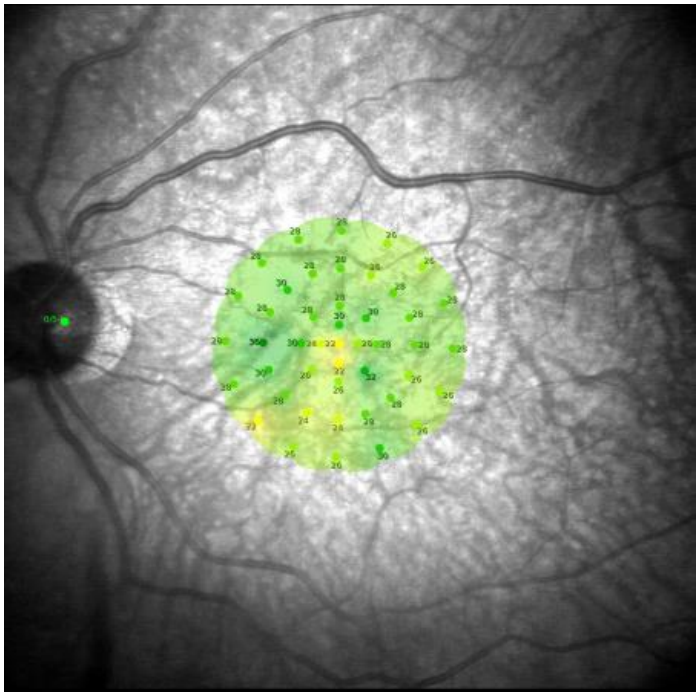

Рисунок 43 – Интерполированная карта СЧ сетчатки пациентки П. Через 12 месяц после операции

Клинический случай 3. Пациент Г., 75 лет

Жалобы на снижение остроты зрение правым глазом, искажении линий, предметов, сложности при чтении текста, даже при использовании очков.

Анамнез: жалобы появились более 12-ти месяцев назад. Травмы и операции пациент отрицает.

При биомикроскопии: глаз спокойный. Передний отрезок без особенностей. Помутнение в кортикальных слоях хрусталика. При

офтальмоскопии: ДЗН бледно-розовый, границы четкие. В макулярной зоне определяется белая пленка с тангенциально-тракционным компонентом.

Диагноз: ОД – Идиопатический эпиретинальный фиброз. Возрастная катаракта.

Острота зрения с коррекцией составляла 0,2. По предоперационным данным ОКТ в центральной зоне определяется эпиретинальная мембрана, тангенциальный тракционный синдром. ЦТС в фовеа 593 мкр. (Рисунок 44). По данным микропериметрии перед операцией: среднее значение центральной светочувствительности 20,1 дБ (Рисунок 45).

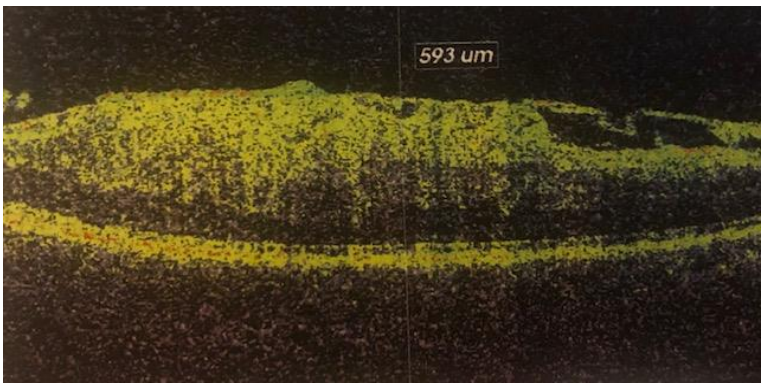

Рисунок 44 – ОКТ макулярной зоны сетчатки пациента Г. перед операцией

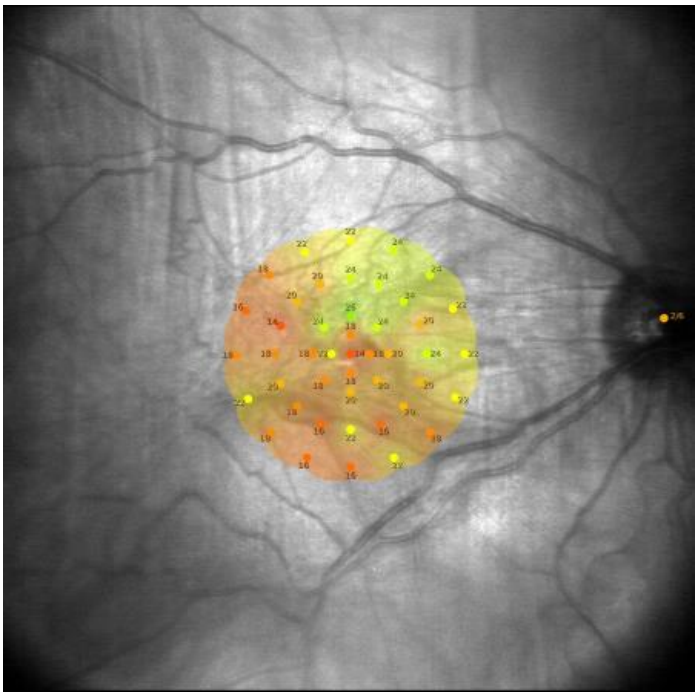

Рисунок 45 – Интерполированная карта СЧ сетчатки пациента Г. до операции

Пациенту было проведено факоэмульсификация катаракты с имплантацией ИОЛ, микроинвазивная субтотальная витрэктомия с удалением идиопатической эпиретинальной мембраны и внутренней пограничной мембраны. Во время хирургического удаления ЭРМ и ВПМ были спаяны друг с другом, удалялись единым блоком. Образец удаленной иЭРМ и ВПМ взят на иммуногистохимическое исследование.

При иммуногистохимическом анализе выявлено, что в подобной мембране превалирует большое количество α-SM актин, коллаген IV и VI типов (Рисунок 46).

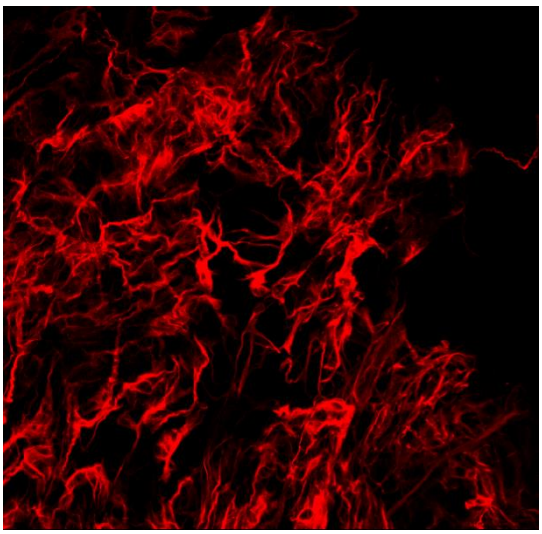

Рисунок 46 – Фрагмент удаленной эпиретинальной мембраны. Коллаген VI (красное свечение), ядерная ДНК (Hoehst, синее свечение). Превалирующая экспрессия коллагенов VI. Иммунофлуоресцентное окрашивание, лазерная сканирующая конфокальная микроскопия, ядра ДНК (Hoechst, синее свечение). Увеличение X 100

Через 1 месяц после операции острота зрения с коррекцией составила 0,5. Пациент предъявлял жалобы на метаморфопсии. По данным ОКТ: ЦТС в фовеа составляла 525 мкр. (Рисунок 47). По данным микропериметрии: увеличение среднего значения центральной светочувствительности до 21,7 дБ (Рисунок 48).



Рисунок 47 – ОКТ макулярной зоны сетчатки пациента Г. через 1 месяцев после операции

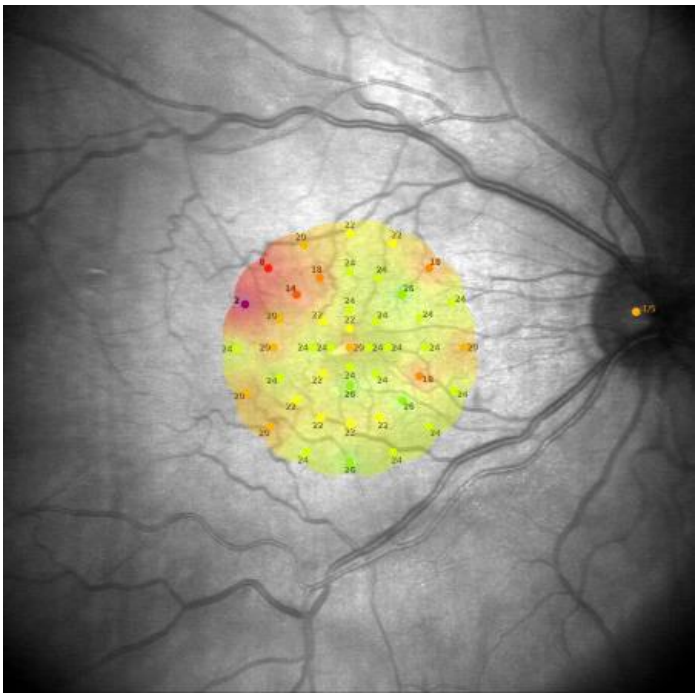

Рисунок 48 – Интерполированная карта СЧ сетчатки пациента Г. через 1 месяц после операции

Через 12 месяцев после операции острота зрения с коррекцией составила 0,6. Пациент отметил незначительное снижение искажений линий. По данным ОКТ: ЦТС в фовеа составляла 416 мкр. (Рисунок 49). По данным микропериметрии: увеличение среднего значения центральной светочувствительности до 20,4 дБ (Рисунок 50).



Рисунок 49 – ОКТ макулярной зоны сетчатки пациента Г. через 12 месяцев после операции

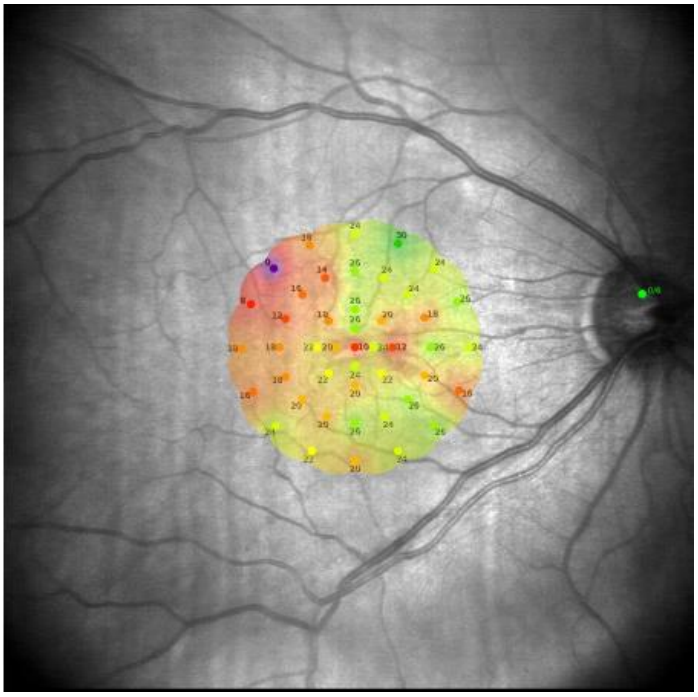

Рисунок 50 – Интерполированная карта СЧ сетчатки пациента Г. через 12 месяцев после операции

ЗАКЛЮЧЕНИЕ

Заболевания сетчатки, а именно в макулярной области занимают особое место в офтальмологии и продолжают оставаться одной из главных причин слабовидения в развитых странах.

На сегодняшний день, соединительная ткань привлекает внимание все большего количества исследователей, ввиду поиска возможностей и разработки различных методов управления её ростом и развитием с целью предотвращения различных патологических состояний. К одному из таких патологических состояний относится фиброз. Данный процесс развивается, как универсальный патофизиологический ответ на повреждение тканей и характеризуется разрастанием и уплотнением соединительной ткани, постепенно приводящим к нарушению органом своей функции [43]. Большой интерес в вопросах патогенетических механизмов формирования фиброза вызывает теория эпителиально - мезенхимальной трансформации (ЭМТ) или эпителиально - мезенхимального перехода (ЭМП) [108, 109].

Согласно описанию в зарубежных литературных источниках, ЭМТ представляет собой временную утрату клетками эпителиального фенотипа и временное приобретение ими фенотипа мезенхимальных клеток. Это удавалось наблюдать в эмбриогенезе, а также в процессе опухолевого роста. Кроме того, последние данные свидетельствуют, что эмбрионально-мезенхимальную трансформацию можно наблюдать в зрелых дифференцированных клетках при репарации тканей и формировании фиброза [5, 10, 52, 82, 93, 162, 175].

Известно, что в основе патогенеза идиопатического эпиретинального фиброза также лежат процессы дифференцировки и трансформации различных типов клеток. Эпиретинальный фиброз по своей структуре представляет собой пролиферативное образование, которое развивается в области контакта стекловидного тела с внутренней поверхностью сетчатки [3]. Эпиретинальные мембраны (ЭРМ) обладают способностью к

сокращению и могут приводить к искривлению поверхности витреомакулярного интерфейса, что приводит к снижению остроты зрения и развитию метаморфопсий [15, 31, 120, 169].

Понимание механизмов ЭМТ может помочь в выявлении важных патогенетических особенностей развития фиброза в различных органах, в том числе в глазном яблоке, а именно при формировании иЭРМ.

Также одним из нерешенных вопросов остается определение оптимальных сроков оперативного лечения данной патологии. До недавнего времени хирургическое лечение иЭРМ выполнялось только при значительном снижении остроты зрения [144, 176]. Неудовлетворительные функциональные результаты у пациентов с низкими зрительными функциями по данным отечественной и зарубежной литературы послужили поводом для более глубокого изучения данного вопроса. По мнению некоторых исследователей, это может быть связано со структурными изменениями зоны витрео-макулярного интерфейса (персистирующий макулярный отек, повреждение линии IS/OS и различных клеток сетчатки), которые приводят к незаконченности восстановления ее морфологии и функции после удаления ЭРМ и ВПМ [15, 17, 98]. Причиной этого, зачастую, является также хроническое тракционное воздействие на ткань сетчатки. Кроме этого, в результате длительного существования мембраны в области витреомакулярного интерфейса происходит постепенное сморщивание поверхности макулы и дезорганизация слоев сетчатки. Постепенное изменение её качественного состава приводит к утолщению сетчатки, образованию сращений ЭРМ и ВПМ. В результате за счет плотной адгезии мембран у данной категории пациентов интраоперационно может также происходить повреждение слоя нервных волокон, что приводит к дефектам в поле зрения [88, 98, 171, 173, 174]. Кроме того, функциональный прогноз операции напрямую зависит от степени сохранности линии соединения наружных и внутренних частей фоторецепторов [150, 161, 178]. Это также связано с высоким количеством и степенью зрелости коллагеновых структур

мембран, обеспечивающих высокую степень адгезии к поверхности сетчатки и деструкцию структурных элементов витреомакулярного интерфейса [74]. Поэтому в настоящее время ведется активное изучение морфологического состава мембран и измененных ВПМ с целью понимания патогенетических механизмов формирования иЭРМ и степени вызываемых ими нарушений в различные фазы пролиферативного процесса.

Целью нашего исследования являлось изучение патофизиологических механизмов формирования и прогрессирования идиопатического эпиретинального фиброза и обоснование сроков хирургического лечения пациентов в зависимости от стадии пролиферативного процесса.

Для достижения указанной цели предстояло в эксперименте in vitro создать модель эпителиально-мезенхимальной пластичности и изучить иммуноцитохимическим методом патофизиологические механизмы перехода клеток в мезенхимальный фенотип на примере ретинального пигментного эпителия; методом иммуногистохимии изучить морфо-функциональные закономерности эпителиально-мезенхимальной пластичности в формировании и развитии идиопатических эпиретинальных мембран, полученных от пациентов с различной остротой зрения, с учетом фенотипа клеточного состава, типов коллагена и его зрелости; определить морфологические и клинико-функциональные закономерности между стадиями пролиферативного процесса в зависимости от степени зрелости идиопатических эпиретинальных мембран; обосновать и оценить анатомическую и клинико-функциональную эффективность хирургического лечения идиопатических эпиретинальных мембран разной степени зрелости у пациентов с различной остротой зрения; на основании регрессионного и корреляционного анализов определить прогностически значимые критерии функциональных исходов хирургического удаления идиопатических эпиретинальных мембран в зависимости от сроков проведения операции.

Для выполнения поставленных задач в настоящее исследование были включены результаты лабораторных и клинических исследований.

Для лабораторной части работы из 5 кадаверных глаз произвели выделение клеток ретинального пигментного эпителия сетчатки по оригинальной методике разработанной Борзенком С.А. и Поповым И.А. с соавторами (патент РФ на изобретение № 2569481 от 25.12.2014 «Способ получения культуры клеток ретинального пигментного эпителия из глаза взрослого донора-трупа»). Производили культивирование РПЭ до 1-го, 3-го и 5-го пассажей (P1, P3, P5). Далее производили иммуноцитохимическое окрашивание на ряд специфических белковых маркеров – RPE65, ZO-1, виментин, a-SM актин, Snail + Slug.

А также выполняли иммуногистохимическое исследование удаленных образцов ЭРМ и ВПМ у пациентов с различной остротой зрения. Техника операции описана ниже. Данные образцы удаленных ЭРМ и ВПМ помещались в пробирки с 2,0 мл 4% параформальдегида. Через 4 часа их переносили в пробирки с 2,0 мл физиологического раствора. Затем мембраны фиксировали на предметном стекле с полилизиновым покрытием. (Thermo SCIENTIFIC, USA). Далее проводили иммуногистохимическое окрашивание, направленное на выявление и визуализацию следующих антигенов: виментин, α-гладкомышечный актин (α-SMA), глиальнокислый фибриллярный протеин (GFAP), клеточный ретинальдегид связывающий протеин (CRALBP), CD45, а также коллаген IV, VI типов.

Для клинической части были отобраны 75 пациентов (75 глаз) с симптоматической идиопатической эпиретинальной мембраной, оперированных в ФГАУ «НМИЦ «МНТК «Микрохирургия глаза» им. акад. С.Н. Федорова» Минздрава России, в 2016-19 гг. Отбор пациентов осуществлялся сплошным методом.

Все пациенты предъявляли жалобы на снижение остроты зрения. Метаморфопсии были у 90%, снижение центрального зрения – 75%, микропсии – 35%, нарушение бинокулярного зрения – 63% и диплопия – 35%.

Пациенты были разделены на 3 равные группы в зависимости от максимально корригируемой остроты зрения (МКОЗ):

1 группа – от 0,7 до 0,9,

2 группа – от 0,3 до 0,6,

3 группа – от 0,05 до 0,25

Критериями включения для всех групп были: подтверждённый с помощью спектральной оптической когерентной томографии эпиретинальный фиброз с тагненциально – тракционным компонентом, макулярный отек, значительное увеличение выраженности жалоб на метаморфопсии, микропсии, по данным анамнеза, снижение остроты зрения хотя бы на одну строчку, длина глаза менее 25-ти мм, прозрачные оптические среды, а также подтвержденной с помощью в-сканирования наличие задней отслойки стекловидного тела. Кроме этого, пациентов из 1-ой группы ориентировали на хирургическое вмешательство только при усилении жалоб на метаморфопсии и снижении МКОЗ на 0,1 от исходных значений.

Критериями исключения были: острые и хронические воспалительные заболевания глаза и орбиты, наличие миопии высокой степени, глаукомы, диабетической ретинопатии, отслойки сетчатки, помутнения оптических сред на исследуемом глазу, любые острые внеглазные заболевания; соматические заболевания (бронхиальная астма, сахарный диабет, инсульт и инфаркт в анамнезе, аутоиммунные, онкологические заболевания и другая серьезная соматическая патология), отсутствие которых подтверждалось опросом, исследованием соматического статуса и анализом данных медицинской документации.

Всем пациентам проводились стандарные (авторефрактометрия, визометрия, тонометрия, периметрия, биомикроскопия, офтальмоскопия, ультразвуковое исследование (А- и В- сканирование) и специальные (фоторегистрация глазного дна, ОКТ, микропериметрия) методы исследования до операции и в сроки - 1 сутки, через 1,3, 6, 12 месяцев.

Пациентам было выполнено хирургическое вмешательство – стандартная трехпортовая 25-27 Gauge хромовитрэктомия. Контрастирование ЭРМ проводили с использованием красителя membrane blue dual (DORC, Нидерланды). Далее с помощью эндовитреального пинцета проводили удаление ЭРМ и внутренней пограничной мембраны (ВПМ). При этом обращали внимание на характер их удаления: отдельно друг от друга (послойное удаление ЭРМ, ВПМ) или единым блоком.

Для первой части исследования необходимо было идентифицировать эпителиально-мезенхимальною трансформацию для этого требовалось провести иммуноцитохимическое окрашивание в эксперименте in vitro на 2 D модели клеток ретинального пигментного эпителия и образцов удаленных идиопатических эпиретинальных мембран на маркеры и индукторы ЭМТ (виментин, α-SM актин, Snail + Slug). Кроме того, необходимо было изучить клеточный состав и прогрессирование фиброзного процесса, подтверждающее ремоделирование ткани идиопатических мембран с помощью иммуногистохимического окрашивания.

Проведенное экспериментальное исследование на 2D культуре РПЭ показало переход эпителиальных клеток в мезенхимальный фенотип путем процесса ЭМТ. При этом в клетках изменялась экспрессия большого числа белков: маркеров (виментина и α-SM актина), указывающих на активацию процессов и его регуляторов (Snail + Slug), непосредственно участвующих в осуществлении программирования процесса ЭМТ. В исследовании наблюдали перестройку клеточного состава, что выражалось в увеличении экспрессии вышеперечисленных специфических маркеров и регуляторов клетками. Следует отметить, что эпителиально - мезенхимальный переход позволял клетке находиться в промежуточном мезенхимальном состоянии с прогрессирующим нарастанием мезенхимальных признаков, что было продемонстрировано в исследовании. Было подтверждено, что ЭМТ является механизмом фибротического ремоделирования тканей.

В образцах удаленных идиопатических эпиретинальных мембран 1-ой группы были выявлены глиальные клетки, которые были представлены клетками Мюллера и астроцитами. Иммуногистохимическим маркером глиальных клеток сетчатки является глиальнокислый фибриллярный протеин (GFAP), клеточный ретинальдегид связывающий протеин (CRALBP), который представляет собой целлюлярный филаментобразующий белок, особенно представленный в клетках Мюллера [56]. В 7 случаях (28%) выявлялись гиалоциты – CD 45. Во всех исследуемых образцах преобладали GFAP и CRALBP – позитивные клетки, а также выявлены в 10 случаях (40%) глиальные клетки, экспрессирующие виментин, который является оптимальным маркером ранних этапов трансформации клеток. Его появление указывало на перестройку цитоскелета клетки, влекущую последующее изменение её функции. Также в 14 образцах (56%) был обнаружен α-SMA - маркер дифференцировки гладкой мускулатуры и активированных фибробластов. Его наличие подтверждало переход данных клеток в мезенхимальный фенотип, а именно в фибробластоподобный, показывая начало пролиферативного процесса. Клетки, экспрессирующие α-SMA проявляли сократительную активность, обусловливая сморщивание самой мембраны и объясняя появление жалоб у пациентов на метаморфопсию, при относительно высокой МКОЗ. Также во всех образцах был выявлен Snail + Slug, что свидетельствовало об активации программы ЭМТ. В 7 случаях (28%) были выявлены коллагены IV и VI типов.

При иммуногистохимических исследованиях у пациентов из 2-ой группы выявлено снижение клеток, экспрессирующие GFAP, CRALBP и CD 45, что говорит о трансформации данных клеток в миофибробластоподобные. Однако во всех 25 образцах (100%) выявлено увеличение клеток экспрессирующих виментин, α-SMA, Snail + Slug. Увеличение количества активных пролиферирующих клеток свидетельствовало о прогрессировании патологического процесса. В 22 случаях (88%) были выявлены коллагены IV и VI типов.

В образцах 3-ей группы в 7 случаях (28%) выявлены клетки экспрессирующие GFAP, CRALBP и в 5 случаях (20%) – CD 45. Выраженное снижение данных маркеров свидетельствовало о снижении количества глиальныых клеток и гиалоцитов, что говорило о заключительном процессе трансформации клеточного состава. Однако, выявлено увеличение виментина, α-SM актина, Snail + Slug, во всех 25 образцах (100%) были выявлены коллаген IV и VI типов.

Таким образом, на примере прогрессирования идиопатического эпиретинального фиброза прослежена эпителиально-мезенхимальная трансформация клеточного состава в мезенхимальный фенотип, выражающаяся в постепенном вовлечении в процесс все большего количества клеток их активации и трансдифференциации в миофибробластоподобные клетки, что проявлялось увеличением экспрессии: виментина, α-SM актина, Snail + Slug, снижением экспрессии GFAP, CRALBP, CD45, а также появлением способности клеток к гиперпродукции компонентов внеклеточного матрикса. Внеклеточный матрикс был представлен коллагенами VI и IV типов характерных для мембранной архитектоники. Глиальные клетки в удаленных ЭРМ были представлены клетками Мюллера и астроцитами.

Следующей частью исследования было оценить морфологический состав образцов мембран и характер их удаления во время хирургического вмешательства в сравнении дооперационными клинико-функциональными результатами обследования у пациентов с различной остротой зрения.

В результате исследования выявлено, что у пациентов из 1-ой группы с МКОЗ от 0,7 до 0,9, в 23 случаях (92%) ЭРМ удалялись отдельно от ВПМ. Это было обусловлено меньшей степенью адгезии данных мембран с ВПМ и сетчаткой. В подобных мембранах выявлено определенное количество клеток еще не подвергшихся трансформации, а также обнаружены миофибробластоподобные клетки, способные продуцировать экстрацеллюлярный матрикс и обладающие сократительной активностью. В

результате данные структуры не имели выраженной спаянности друг с другом.

Эпиретинальные мембраны из 2-ой группы удалялись в 20 случаях (80%) с поверхности сетчатки единым блоком с ВПМ, что свидетельствовало о более плотной адгезии данных структур, ввиду значительных изменений клеточных элементов ЭРМ и в увеличении продукции коллагена, выявлена статистически значимая разница между уровнем экспрессии коллагенов IV и VI типов между 1 и 2 группой ($p<0,05$).

В третьей группе ЭРМ и ВПМ удаляли с поверхности сетчатки единым блоком во всех случаях (100%). В 19 случаях (76%) сращение мембран с сетчаткой было настолько плотным, что удаление таких участков могло привести к повреждению последней. В связи с этим в данных местах проводили иссечение остатков ЭРМ витреотомом. В подобных мембранах возрастало количество мезенхимальных маркеров, в большем количестве определялись коллаген IV и VI типов. Выявленные изменения мембран пациентов 3-ий группы свидетельствовали о завершении процессов пролиферации и трансформации клеток.

Для выявления зависимости МКОЗ до операции и уровня экспрессии маркеров виментина, α-SMA, коллагенов IV и VI типов, GFAP, Snail+Slug, CD 45, CRALBP у пациентов с идиопатической эпиретинальной мембраной при объединении групп 1, 2 и 3 проводили корреляционный анализ Спирмена.

Выявлено, что все исследуемые маркеры (виментин, α-SMA, коллагены IV и VI типов, GFAP, Snail+Slug, CD 45, CRALBP) имели статистически значимую корреляционную связь с МКОЗ до операции у пациентов с иЭРМ ($p<0,001$). При чем, маркер виментин имел сильную обратную корреляционную связь ($r=-0,788$, $p=0,004$), маркеры α-SMA, коллагены IV и VI типов, Snail+Slug имели сильную обратную корреляционную связь ($r<-0,9$, $p<0,001$), а маркеры GFAP, CD 45, CRALBP – сильную прямую

корреляционную связь (r>0,9, p<0,000) с МКОЗ до операции у пациентов с идиопатической ЭРМ.

Таким образом, чем выше МКОЗ, тем выше уровень маркеров глиальных клеток и гиалоцитов (CFAP, CRALBP, CD 45) и ниже уровень мезенхимальных маркеров (виментин, α-SMA, коллагены IV и VI типов, GFAP, Snail+Slug, CD 45, CRALBP), что проявлялось в меньшей степени адгезии подобных мембран к поверхности сетчатки и наоборот, чем ниже МКОЗ, тем ниже уровень маркеров глиальных клеток и гиалоцитов и выше уровень мезенхимальных маркеров, что проявлялось в усилении степени адгезии мембран к поверхности сетчатки. С течением времени пролиферативный процесс прогрессирует и захватывает все большее количество клеток, приводя к грубым и необратимым анатомо-функциональным повреждениям, выражающимся в значительном снижении качества зрения.

Клинические исследования основаны на анализе клинико-функциональных результатов хирургического лечения 75 пациентов (75 глаз) с идиопатической эпиретинальной мембраной.

Все пациенты отмечали улучшение остроты зрения и уменьшение жалоб на метаморфопсии в послеоперационном периоде. В 1-ой группе - уже через месяц после проведенного лечения, далее происходило стремительное снижение жалоб вплоть до 6 месяца; во 2-й группе отмечали постепенное уменьшение жалоб до 6-12 месяца; в 3-ей – жалобы снижались к 6-9 месяцу, у 14 пациентов сохранялись в течение всего периода наблюдения.

У пациентов 1-й группы с МКОЗ от 0,7 до 0,9 острота зрения улучшалась уже в течение первого месяца после лечения, максимальных значений достигала к 6-12 месяцам наблюдений и составила 1,0 (0,8; 1,0); 1,0 (0,8; 1,0), соответственно. В течение года происходило постепенное снижение толщины сетчатки и к 12 месяцам она составляла в среднем 345,00 (334,00; 356,00) мкм.

Во 2-ой группе также наблюдалось постепенное и плавное повышение остроты зрения в течение всего периода наблюдения через 6 месяцев МКОЗ составила 0,65 (0,50; 0,90), а по истечению всего периода наблюдения через 12 месяцев - 0,80 (0,60; 0,90). Центральная толщина сетчатки через 12 месяцев составила 366,00 (334,00; 377,00) мкр.

В 3-ей группе происходило менее прогрессивное повышение остроты зрения, при этом к 3-му месяцу наблюдения МКОЗ достигала значения 0,40 (0,30; 0,60). На дальнейших сроках наблюдения отмечали незначительную прибавку зрения с последующей стабилизацией показателей на уровне 0,50 (0,30; 0,60).

При сравнении показателей толщины сетчатки в центральной зоне в трех группах по данным ОКТ происходило ее постепенное уменьшение в течение всего периода наблюдения. Однако в третьей группе наблюдали наименее прогрессивное восстановление профиля сетчатки и к 12 месяцам составила 370,00 (341,00; 425,00). При сравнении показателей светочувствительности было установлено, что в первой группе наблюдался более выраженный рост показателей светочувствительности (СЧ) на протяжении всего периода наблюдения. В результате анализа хирургического лечения в трех группах, у пациентов из 1-ой группы СЧ 27,25 (26,50; 27,90) Дб, из 2-ой группы СЧ 26,20 (24,50; 27,00); из 3-ий группы 23,70 (22,10; 24,75).

При анализе зависимости послеоперационной МКОЗ от дооперационных параметров на первом этапе при объединении групп 1, 2 и 3 (с различными исходными данными МКОЗ) проводили корреляционный анализ Спирмена, было выявлено МКОЗ через 12 месяцев после операции имеет прямую, сильную корреляционную связь с МКОЗ до операции ($r=0,731$, $p<0,000$); и прямую среднюю корреляционную связь со светочувствительностью сетчатки до операции ($r=0,581$, $p<0,000$). На втором этапе данного подраздела проводили множественный регрессионный анализ с пошаговым включением. В результате данного анализа из четырех

факторов (возраст, МКОЗ, СЧ сетчатки и ЦТС до операции) в модель прогнозирования результатов МКОЗ через 12 месяцев после хирургического удаления иЭРМ программой были включены МКОЗ до операции (p<0,000) и светочувствительность сетчатки до операции (p=0,026). Остальные факторы (возраст и ЦТС сетчатки до операции) не имели статистической значимости (p>0,05). В связи с этим, была получена формула зависимости МКОЗ через 12 месяцев после операции от МКОЗ и светочувствительности сетчатки до операции:

МКОЗ 12 месяцев п/оп = -0,252+0,694*МКОЗ до/оп+0,029*СЧ сетчатки до/оп

Данная формула имеет скорректированный коэффициент детерминации R^2=0,567 (p<0,000).

Таким образом, результаты проведенного исследования показали, эффективность, безопасность и целесообразность хирургического удаления идиопатической ЭРМ у пациентов с высокой МКОЗ. У данных пациентов МКОЗ через 12 месяцев после операции имеет прямую, сильную корреляционную связь с МКОЗ до операции (r=0,731, p<0,000) и прямую среднюю корреляционную связь со светочувствительностью сетчатки до операции (r=0,581, p<0,000).

Согласно результатам многочисленных исследований, после проведенного хирургического лечения иЭРФ происходит увеличение МКОЗ на 20% и более у 50 % прооперированных пациентов. Около 10% не отмечали улучшения остроты зрения [63, 112, 130]. При этом, необходимо отметить, что дооперационная МКОЗ зачастую составляет не выше 0,4-0,5 н/к. Также у данных пациентов длительно сохраняются жалобы, а для максимального восстановления функций необходимо около 12-24 месяцев [110, 170, 176]. Согласно данным проведенного нами исследования,

подобные результаты могут быть получены при проведении лечения на поздних стадиях пролиферативного процесса.

Известно, что функциональный прогноз операции зависит от исходной предоперационной остроты зрения, давности жалоб пациента, дооперационного анатомического статуса фовеи и всех слоев макулярной области. Замечено, что чем выше предоперационная МКОЗ, тем выше острота зрения в послеоперационном периоде [50, 103, 144, 176, 178]. Неполное восстановление остроты зрения у пациентов с предоперационно низкими функциями свидетельствует о незаконченном анатомическом восстановлении макулярной области. Это происходит ввиду хронического тракционного синдрома, который приводит к последующей дистрофии макулы из-за постоянного сосудистого ликеджа. Персистирующий кистозный макулярный отек также ограничивают восстановление макулярной анатомии и функции.

С целью выявления корреляции между анатомо-функциональными показателями в до- и послеоперационном периоде и степенью морфологических изменений центральной зоны сетчатки у пациентов с различной остротой зрения нами были проведены иммуногистохимические исследования удаленных во время хирургического вмешательства образцов ЭРМ/ВПМ.

Согласно полученным результатам, на ранних стадиях образцы содержат большее количество неизмененных клеток и меньше компонентов экстрацеллюлярного матрикса. Подобные мембраны удаляются легче с поверхности сетчатки и отдельно от ВПМ, а пациенты значительно быстрее восстанавливают зрительные функции. Обнаружение α-SM актина свидетельствует о том, что исходные клетки начинают синтезировать сократительные волокна и проявлять свойства фибробластоподобных клеток. Именно им принадлежит одна из ведущих ролей в процессе фиброзного преобразования макулярной области сетчатки. По мере прогрессирования патологического процесса отмечали увеличение продукции маркеров

глиальных клеток и α-SM актина с вовлечением все большего количества клеток в процесс трансдифференцировки. Эти изменения выявлены в основном у пациентов 2-й группы. Во время витрэктомии у данных пациентов ЭРМ чаще удаляются с поверхности макулы единым блоком с ВПМ, что связано с более выраженными морфологическими изменениями обеих мембран, зрительные функции восстанавливаются медленнее и, зачастую, не достигают максимальных значений. По данным ОСТ у подобных пациентов может сохраняться персистирующий макулярный отек, препятствующий повышению остроты зрения. Именно длительно существующий массивный макулярный отек приводит к гибели фоторецепторных клеток и впоследствии обуславливает необратимую потерю остроты зрения [40]. Полученные результаты свидетельствуют о значительном вовлечении сетчатки в пролиферативный процесс с наличием необратимых интраретинальных изменений, препятствующих её анатомо-функциональному восстановлению после проведенного лечения. На этапе практически полной дифференцировки клеток происходит нарастание экспресии мезенхимальных маркеров α-SM актина и виментина, что было выявлено у пациентов 3-й группы. Отсутствие у данных пациентов исходных клеток и обнаружение у них большого количества компонентов экстрацеллюлярного матрикса в виде коллагена IV и VI типов говорят о завершении процесса ремоделирования ткани. ЭРМ у данных пациентов также удаляются единым блоком с ВПМ. Кроме того, в результате грубых морфологических изменений как на поверхности, так и внутри сетчатки, они имеют места сращения с данной оболочкой и могут быть удалены с её поверхности не полностью. В результате у данных пациентов наблюдаются низкие зрительные функции даже после 12 месяцев послеоперационного наблюдения. Полученные результаты подтверждают, что ключевым моментом в процессе формирования и прогрессирования ЭРМ является их трансдифференциация в фибробластоподобные (миофибробласты) клетки, которые проявляют сократительные свойства, способствуя сморщиванию

мембраны и натяжению сетчатки. Кроме того, увеличивающийся пул данных клеток приводит к гиперпродукции коллагена, в то время как катаболизм продуктов ЭЦМ замедляется. Это вызывает дальнейшее усиление симптомов у пациента, а именно прогрессирование снижения остроты зрения и увеличении метаморфопсий. Сравнительный анализ послеоперационных функциональных результатов показал, что скорость восстановления остроты зрения и степень регресса толщины сетчатки в центральной зоне соответствует тяжести пролиферативных изменений в макулярной области. Согласно полученным в нашем исследовании данным четко прослеживается взаимосвязь сроков оперативного вмешательства и полученных анатомо - функиональных результатов. Повышение остроты зрения после операции было достигнуто во всех группах. Однако значительно быстрее восстановление функций происходило у пациентов 1-ой группы уже через 1 месяц после хирургического лечения. Во 2-й группе МКОЗ достигала максимальных значений, лишь по истечению всего периода наблюдения, а в 3-ей группе отмечалась тенденция к наиболее низкой остроте зрения в течение всех 12-ти месяцев наблюдения. При этом уменьшение толщины сетчатки коррелировало с функциональными результатами и достигало минимальных значений также через год после лечения. Проведенное исследование свидетельствует о том, что морфо-функциональные нарушения, вызванные иЭРМ являются необратимыми и, зачастую, зависят не столько от техники хирургического сопровождения, сколько от сроков его проведения. С этой точки зрения раннее выполнение хирургического вмешательства является более рациональным, так как может предотвратить развитие необратимых повреждений сетчатки в макулярной области, а также, способствовать более быстрому восстановлению зрительных функций ввиду удаления нежной патологической ткани без излишнего травматического воздействия на сетчатку за счет минимальной адгезии мембраны к поверхности сетчатки.

ВЫВОДЫ

1. На основании эксперимента in vitro на 2D модели ретинального пигментного эпителия выявлено, что в основе прогрессирования фиброзного патологического процесса лежит перестройка исходного клеточного состава в мезенхимальный фенотип, выражающаяся в увеличении экспрессии маркеров мезенхимальных клеток Snail + Slug в 23,8 раз ($p<0,05$), виментина и α-SM актина клетками ($p<0,05$) с последующим изменением их морфологии и функциональных свойств.

2. Методом иммуногистохимии было прослежено прогрессирование пролиферативного процесса с течением времени, что выражалось в массивной трансдифференцировке клеток в миофибробластоподобные с гиперпродукцией компонентов экстрацеллюлярного матрикса – коллагенов VI и IV типов и ремоделированием ткани сетчатки, что коррелировало с функциональными изменениями ($r<-0,9$, $p<0,000$) и приводило к нарастанию специфических жалоб на метаморфопсии и постепенному необратимому снижению остроты зрения.

3. Анализ морфологического состава удаленных образцов иЭРМ в 3-х группах и их изменений по мере прогрессирования фиброзного процесса показал статистически значимую разницу в снижении экспрессии маркеров глиальных клеток и гиалоцитов ($p<0,05$), а также увеличении маркеров мезенхимальных клеток и компонентов экстрацеллюлярного матрикса ($p<0,05$), что выражалось в усилении адгезии ЭРМ и ВПМ с течением времени с последующим возникновением участков сращения с сетчаткой.

4. Анализ клинико-функциональных результатов хирургического лечения иЭРМ различной степени зрелости показал, что скорость восстановления МКОЗ, СЧ и степень регресса изменений центральной толщины соответствовало тяжести дооперационных пролиферативных изменений: в 1-ой группе восстановление максимальных значений МКОЗ до 1,00 (0,80; 1,00) происходило к 6-му месяцу, СЧ до 27,25 (26,50; 27,90) Дб к

12-му месяцу; во 2-ой группе высоких показателей МКОЗ не достигала даже по истечению всего периода наблюдения и составляла 0,80 (0,60; 0,90), СЧ 26,20 (24,50; 27,00); в 3-ей группе через 12 месяцев МКОЗ составляла 0,50 (0,30; 0,60), СЧ 23,70 (22,10; 24,75) Дб. Уменьшение толщины сетчатки достигало минимальных значений через 12 месяцев после операции.

5. С помощью корреляционного и регрессионного анализов выявлено, что МКОЗ и СЧ сетчатки являются прогностически значимыми критериями исходов оперативного лечения иЭРМ ($r=0,731$, $p<0,000$), а также доказана эффективность, безопасность и целесообразность хирургического удаления идиопатической ЭРМ у пациентов с высокой МКОЗ (коэффициент детерминации $R^2=0,567$ ($p<0,000$)) при снижении остроты зрения на 0,1 от исходных значений и прогрессировании жалоб на метаморфопсии в течение периода наблюдения.

ПРАКТИЧЕСКИЕ РЕКОМЕНДАЦИИ

1. Для проведения научного исследования эпителиально-мезенхимальной трансформации разработаны методологические подходы и методы исследований, которые могут применяться для формирования экспериментальных исследований в области витреоретинальной хирургии. С помощью иммуногистохимического анализа могут быть изучены следующие ростовые факторы: виметин, α-SM актин, Snail + Slug, коллагены 4 и 6 типов, которые оказывают влияние на раннее и позднее коллагенообразование, фиброзирование и ремоделирование ткани сетчатки в различные сроки наблюдения и в зависимости от конституциональных особенностей индивида.

2. Раннее хирургическое лечение пациентов с высокой МКОЗ с диагнозом идиопатический эпиретинальный фиброз можно быть рекомендовано в случае нарастания жалоб в течение наблюдения и снижения остроты зрения в данный период на 0,1 от исходных данных.

3. Проведение раннего хирургического лечения пациентов с идиопатическими эпиретинальными мембранами позволяет удалять патологическую ткань с поверхности сетчатки без излишнего травматического воздействия ввиду менее выраженной трансформации клеточного состава и низкого уровня содержания компонентов экстрацеллюлярного матрикса, которые приводят к ремоделированию ткани сетчатки и прогрессирующему снижению остроты зрения, что позволяет улучшить функциональные результаты лечения данной патологии, ускорить медицинскую и социальную реабилитацию пациентов за счет повышения остроты и качества зрения, повысить удовлетворенность результатами операции.

СПИСОК СОКРАЩЕНИЙ

ВПМ	внутренняя пограничная мембрана
ВМИ	витреомакулярный интерфейс
ЗГМ	задняя гиалоидная мембрана
ЗОСТ	задняя отслойка стекловидного тела
иЭРМ	идиопатическая эпиретинальная мембрана
иЭРФ	идиопатический эпиретинальный фиброз
КМ	клетки Мюллера
МП	микропериметрия
МКОЗ	максимальная коррегированная острота зрения
ОКТ	оптическая когерентная томография
РПЭ	ретинальный пигментный эпителий
СТ	стекловидное тело
ЭМТ	эпителиально-мезенхимальная трансформация
ЭЦМ	экстрацеллюлярный матрикс
Дб	децибелы
Мкм	микрометры
СЧ	светочувствительность
2D	*англ.* two-dimensional, двухмерный
TGF β2	трансформирующий фактор роста

СПИСОК ЛИТЕРАТУРЫ:

1. Артемьева О.В., Самойлов А.Н., Жернаков С.В. Пролиферативная витреоретинопатия: современные представления об этиологии и патогенезе // Вестник офтальмологии. 2014. №3. С.67-71.
2. Балашевич Л.И., Джусоев Т.М., Байбородов Я.В. и др. Изучение особенностей патологии витреомакулярного интерфейса при отслойке задней гиалоидной мембраны на основе метода оптической когерентной томографии // Офтальмохирургия. – 2006. – №1. – С.24-28.
3. Балашевич Л.И., Байбородов Я.В., Жоголев К.С. Хирургическое лечение патологии витреомакулярного интерфейса. Обзор литературы в вопросах и ответах // Офтальмохирургия. – 2015. №2. – С.80-85.
4. Баринов Э.Ф., Сулаева О.Н. Гастроинтестинальные миофибробласты — роль в регуляции физиологической активности и репарации желудочно-кишечного тракта // Российский журнал гастро-энетрологии, гепатологии, колопроктологии. – 2010. – Т.20. – №3. – С.9-18.
5. Батюшин М.М., Пасечник Д.Г. Выявление виментина, панцитокератина, гладкомышечного актина, е-катгерина и антител к cd-10 – маркеров эпителиально-мезенхимальной трансформации при хроническом гломерулонефрите // Нефрология. – 2014. – Т.18. – №5. – С.52-58.
6. Борзенок С.А. Медико-технологические и методологические основы эффективной деятельности глазных тканевых банков России в обеспечении операций по сквозной трансплантации роговицы: – дис . д-ра мед. наук. – Москва. – 2008. – С.306.
7. Васильев Ю.М. Перестройки молекулярной морфологии эпителиальных и соединительно-тканных клеток в нормальных морфогенезах и при канцерогенезе (Обзор) // Биохимия. – 2008. – Т.73. – №5. – С.656-660.

8. Васильев Ю.М., Самойлов В.И. Механизмы социального поведения тканевых клеток позвоночных: культуральные модел // Общая Биология. – 2009. – Т.70. – №3. – С.239-244.
9. Волков К.С., Крамар С.Б. Роль эпителиально-мезенхимального перехода в патогенезе заживления кожных ран // Морфология. – 2015. – Т.9. – №2. – С.7-10.
10. Галишон П., Гертиг А. Эпителиально-мезенхимальная трансформация как биомаркер почечного фиброза: готовы ли мы применить теоретические знания на практике? // Нефрология. – 2013. – Т.17. – №4. – С.9-16.
11. Григорян Э.Н. Маркеры дифференцировки клеточных типов сетчатки в исследованиях развития и регенерации глаза у позвоночных // Онтогенез. – 2001. – Т.32. – №.2. – С.85-105.
12. Егорова Э.В., Узунян Д.Г., Винник Н.А., Казиев С.Н. Ультразвуковая биомикроскопия в диагностике патологии периферии сетчатки и прилежащего стекловидного тела у пациентов с периферическими дистрофиями сетчатки // Офтальмология. – 2014. – Т.9. – №.1. – С.63-66.
13. Захаров В.Д., Кислицына, Н.М., Колесник С.В. и др. Ультраструктурные особенности витреоретинального интерфейса у пациентов с регматогенной отслойкой сетчатки, осложненной пролиферативной витреоретинопатией // Практическая медицина. – 2017. – Т.2. – №.9 – С.86-90.
14. Захаров В.Д., Кислицына Н.М., Новиков С.В., Беликова С.В. Изучение анатомо-топографических особенностей строения витреоретинального интерфейса у пациентов с регматогенной отслойкой сетчатки в ходе хромовитрэктомии с использованием суспензии «Витреоконтраст» для интраоперационного контрастирования структур стекловидного тела // Современные технологии лечения витреоретинальной патологии: Сб. тезисов. Москва. – 2012. – С.82.

15. Качалина Г.Ф., Дога А.В., Касмынина Т.А., Куранова О.И. Эпиретинальный фиброз: патогенез, исходы, способы лечения // Офтальмохирургия. – 2013. – №4. – С.108.
16. Кузнецова А.В., Григорян Э.Н., Александрова М.А. Ретинальный пигментный эпителий глаза взрослого человека-потенциальный источник клеток для восстановления сетчатки // Цитология. – 2011. – Т.53. – №6. – С.505-512.
17. Куранова О.И. Изучение эффективности микроимпульсного лазерного воздействия длиной волны 577 нм при макулярном отеке после хирургического удаления идиопатической эпиретинальной мембраны: Дис. канд. мед. наук. – Москва, 2014.
18. Лазаревич Н.Л. Эпителиально-мезенхимальный переход при прогрессии гепатокарцином // Вестн. РОНЦ им. Н. Н. Блохина РАМН. 2003. – №3. – С.76-82.
19. Лыскин П.В., Захаров В.Д., Письменская В.А. Микроанатомия витреоретинальных взаимоотношений в аспекте практической хирургии // Современные технологии лечения витреоретинальной патологии: Сб. тезисов. Москва. – 2010. – С.97-98.
20. Маляцинский И.А., Захаров В.Д., Ходжаев Н.С., Горшков И.М. Результаты хирургического лечения рецидива отслойки сетчатки в нижнем сегменте с проведением частичной ретинотомии на основе микроинвазивной эндовитреальной хирургии 25 G // Практическая медицина. – 2012. – Т.2. – №4. – С.117-119.
21. Мехтиев С.Н., Зиновьева Е.Н., Степаненко В.В. Современные представления о фиброзе печени и методах его коррекции // Фарматека. – 2014. – №6. – С.80-87.
22. Нероев В.В. Сарыгина О.И., Бычков П.А., Илюхин П.А. Клинико-функциональные особенности состояния макулы при хирургии первичных эпиретинальных мембран // Современные технологии в офтальмологии. – 2014. – №.1. – С.78-79.

23. Никитин Н.А., Кузбеков Ш.Р. Роль TGFβ в офтальмологии // Цитокины и воспаление. – 2009. – Т.8. – №.1. – С.3-9.

24. Онищенко Н.А., Базиева Ф.Х. Экстракорпоральное подключение систем биоискусственной поддержки печени в комплексном лечении гепатоцеребральной дистрофии // Вестник трансплантологии и искусственных органов. – 1999. – №1. – С.54-59.

25. Пономарева Е.Н., Казарян А.А. Идиопатическая эпиретинальная мембрана: определение, классификация, современные представления о патогенезе // Вестник офтальмологии. – 2014. – №3. – С.72-76.

26. Пучинская М.В. Эпителиально-мезенхимальный переход в норме и патологии //Архив патологии. – 2015. – Т.77. – №1. – С.75-83.

27. Репин В.С., Сабурина И.Н. Обратимые эпителио-мезенхимальные траснформации клеток в эмбриогенезе и постнатальном обновлении тканей // Клет. транспл. и тканевая инженерия. – 2006. – Т.1. – №3. – С.64-72.

28. Русакова С.Э., Бирина В.В., Камардин Е.В. Мезенхима, эпителии и «эпителиально-мезенхимальные переходы» // Вопросы морфологии XXI Века. – №5 – С.40-46.

29. Сабурина И.Н, Репин В.С. 3D-культивирование: от отдельных клеток к регенерационной ткани (к вопросу о феномене эпителио-мезенхимальной пластичности) // Гены и клетки. – 2010. – Т.5. – №2. – С.75-86.

30. Сдобникова С.В., Козлова И.В., Дорошенко Е.В. и др. Изменения поля зрения после витреомакулярной хирургии - критерий качества лечения // Вестник Офтальмологии. – 2013. – Т.129. – №5. – С.114-126.

31. Столяренко Г.Е., Колчин А.А., Диденко Л.В. и др. Особенности витреомакулярного интерфейса при эпиретинальном фиброзе // X Съезд офтальмологов России. – 2015. – С.162.

32. Танковский В.Э., Мизерова О. В. Вазопролиферация при тромбозах ретинальных вен // Пролиферативный синдром в офтальмологии. – М., 2000. – С.20-21.

33. Тахчиди Х.П., Шкворченко Д.О., Шарафетдинов И.Х. и др. Экспериментальное обоснование использования миниплазмина с целью индукции задней отслойки стекловидного тела (предварительное сообщение) // сборник тезисов – Москва – 2011. – С.164-166.

34. Тихонович М.В., Иойлева Е.Э., Гаврилова С.А. Роль воспаления в развитии пролиферативной витреоретинопатии // Клиническая медицина. – 2015. – Т.93. – №7 – С.14-20.

35. Травкин А.Г., Ромашенко А.Д. Травматический гемофтальм и клеточная пролиферация в формировании соединительнотканных шварт // Пролиферативный синдром в офтальмологии. – М., 2002. – С.16-17.

36. Фадеенко Г. Д., Кравченко Н. А. Патогенетические механизмы фиброза печени. Инновационные диагностические и прогностические критерии // Украинский терапевтический журнал. – 2010. – №1. – С.19-25.

37. Файзрахманов Р.Р., Зайнуллин Р.М. Сравнительное исследование эффективности комбинированного хирургического лечения диабетического макулярного отёка // Современные технологии в офтальмологииию. – 2018. – №1. – С.370-372.

38. Хорошилова-Маслова И.П., Лепарская Н.Л. Роль тромбоцитарного фактора роста в патобиологии эпиретинальных мембран при пролиферативной витреоретинопатии (экспериментально-морфологическое исследование) // Российский офтальмологический журнал. – 2016. – Т.9. – №4. – С.59-63.

39. Хорошилова-Маслова И.П., Лепарская Н.Л. Экспериментальное исследование роли тромбоцитарного фактора роста на ретинальный пигментный эпителий и его значение в патогенезе пвр // Современные технологии в офтальмологии. – 2018. – №1. – С.385-388.

40. Хорошилова-Маслова И.П., Лепарская Н.Л., Воротеляк Е.А., Васильев А.В. Роль фибробластов в моделировании пролиферативной витреоретинопатии // Вестник офтальмологии. – 2017. – Т.133. – №5. – С.4-10.
41. Чиж Л.В. Диабетический макулярный отек // Офтальмохирургия и терапия. – 2004. – Т.4. – №3. – С.47-54.
42. Шкворченко Д.О., Захаров В.Д., Русановская А.В. и др. Сравнительный анализ хирургического лечения витреофовеолярного тракционного синдрома // Офтальмологические ведомости. – 2014. – Т.7. – №3. – С.28-33.
43. Шкурупий В.А., Ким Л.Б., Ковнер А.В., Черданцева Л.А. Соединительная ткань и проблемы ее патологических состояний // Бюллетень сибирской медицины. – 2017. – Т.16. – №.4. – С.75-85.
44. Шурыгина И.А., Шурыгин М.Г., Аюшинова Н.И., Каня О.В. Фибробласты и их роль в развитии соединительной ткани // Сибирский медицинский журнал (Иркутск). – 2012. – Т.110. – №.3. – С.8-12.
45. Arnoldi R., Hiltbrunner A., Dugina V. et al. Smooth muscle actin isoforms: A tug of war between contraction and compliance // Eur. J. Cell Biol. – 2013. – №92. – P.187-200.
46. Angi M., Kalirai H., Coupland S. et al. Proteomic analyses of the vitreous humour // Mediators of Inflammation. – 2012. – P.148039.
47. Aung K., Makeyeva G., Adams M. et al. The prevalence and risk factors of epiretinal membranes: the Melbourne Collaborative CohortStudy // Retina. – 2013. – Vol.33. - №5. – P.1026-1034.
48. Balazs E.A. Molecular morphology of the vitreous body. In: Smelser GK (Hrsg) The structure of the eye // Academic Press, NewYork. – 1961 – P.293-310.
49. Balazs E.A., Toth L.Z., Eckl E.A., Mitchell A.P. Studies on the structure of the vitreous body: XII. Cytological and histochemicalstudies on the cortical tissue layer // Exp. Eye Res. – Vol.3 – P.57-71.

50. Banker T., Reilly G., Jalaj S., Weichel E. Epiretinal membrane and cystoid macular edema after retinal detachment repair with small-gauge pars plana vitrectomy // Eur. J. Ophthalmol. – 2015. – Vol.25 – №6. – P.565-570.

51. Berrod J., Poirson A. [Which epiretinal membranes should be operated?] // J. Fr. Ophtalmol. – 2008. – Vol.31. – №2. – P.192-199.

52. Biamonti G., Catillo M., Pignataro D. et al. The alternative splicing side of cancer // Semin. Cell Dev. Biol. – 2014. – №14. – P.44-49.

53. Bianchi R., Garbuglia M., Verzini M et al. S100 protein and annexin II2 - pl12 (calpactin I) actin concert to regulate the state of assembly of GFAP intermediate fi laments in vitro // Biochem. Biophys. Res. Commun. – 1995. – Vol.208. – №3. – P.910-918.

54. Bishop P.N. Structural macromolecules and supramolecular organisation of the vitreous gel // Prog. Retin. Eye Res. – 2000. – Vol.19. – P.323-344.

55. Bloom G., Balazs E. An electron microscope study of hyalocytes // Exp. Eye Res. – 1965. – Vol.4. – №3. – P.249-255.

56. Bochaton-Piallat M., Kapetanios A., Donati G. et al. TGF-ß1, TGF-ß receptor II and ED-A Fibronectin expression in myofibroblast of vitreoretinopathy // Invest. Ophthalmol. Vis. Sci. – 2000. – Vol.41. – P.2336-2342.

57. Bringman A., Wiedemann P. Muller Glial cells in retinal Disease // Ophthalmologica. – 2012. – Vol.227. – №1. – P.1-19.

58. Bu S., Kuijer R., van der Worp R. et al. Immunohistochemical Evaluation of Idiopathic Epiretinal Membranes and In Vitro Studies on the Effect of TGF-β on Müller Cells iERMs, Müller Cells, and TGF-β // Investigative ophthalmology & visual science. – 2015. – T.56. – №.11. – P.6506-6514.

59. Bucala R. Fibrocytes: Discovery of a Circulating Connective Tissue Cell Progenitor. Fibrocytes: new insights into tissue repair and systemic fibrosis // World Scientific Publishing Co. Pte. – 2007. – Vol.2-3. – P.268.

60. Candiello J., Cole G., Halfter W. Age-dependent changes in the structure, composition and biophysical properties of a human basement membrane //

Matrix biology: journal of the International Society for Matrix Biology. – 2010. – Vol.29. – P.402-410.

61. Chang, W., Lin C., Lee C. et al. Vitrectomy with or without internal limiting membrane peeling for idiopathic epiretinal membrane: A meta-analysis // PloS one. – 2017. – Vol.12. – №.6. – P.179-185.
62. Chuang L-H, Wang N-K, Chen Y-P. et al. Comparison of visual outcomes after epiretinal membrane surgery // Taiwan J. of Ophthalmol. – 2012. – Vol.2. – №2. – P.56-59.
63. Dawson S., Shunmugam M., Williamson T. Visual acuity outcomes following surgery for idiopathic epiretinal membrane: an analysis of data from 2001 to 2011 // Eye (Lond). – 2014. – Vol.28. – №2. – P.219-224.
64. Duan X., Liang Y., Friedman D. et al. Prevalence and associations of epiretinal membranes in a rural chinese adult population: The Handan Eye Study // Invest. Ophthalmol. Vis. Sci. – 2009. – Vol.50. – №5. – P.2018-2023.
65. Edwards M., McLeod D., Bhutto I. et al. Idiopathic preretinal glia in aging and age-related macular degeneration // Exp. Eye Res. – 2016. – №150. – P.44-61.
66. Eng L., Ghirnikar R., Lee Y. Glial fi brillary acidic protein: GFAP-thirty-one years (1969—2000) // Neurochem. Res. – 2000. – Vol.25. – P.1439-1451.
67. Foos R. Vitreoretinal juncture; epiretinal membranes and vitreous // Invest. Ophthalmol. Vis. Sci. – 1977. – Vol.16. – №5. – P.416-422.
68. Foos R. Vitreoretinal juncture: simple epiretinal membranes // Albrecht von Graefes Archiv fur Klinische und Experimentelle Ophthalmologie – 1974. – Vol.189. – №4. – P.231-250.
69. Fragiadaki M., Mason R. Epithelial-mesenchymal transition in renal fibrosis — evidence for and against // Int. J. Exp. Pathol. – 2011. – Vol.92. – №3. – P.143-150.

70. Fraser-Bell S., Guzowski M., Rochtchina E. et al. Five-year cumulative incidence and progression of epiretinal membranes: the Blue Mountains Eye Study // Ophthalmology. – 2003. – Vol.110. – №1. – P.34-44.

71. Fraser-Bell S, Ying-Lai M, Klein R, Varma R. Prevalence and associations of epiretinal membranes in latinos: the Los Angeles Latino Eye Study // Invest. Ophthalmol. Vis. Sci. – 2004. – Vol.45. – P.1732-1736.

72. Gabbiani G. The myofibroblast in wound healing and fibrocontractive diseases // J. Pathol. – 2003. – Vol.200. – №4. – P.500-503.

73. Galway G., Drury B., Cronin B., Bourke R. A comparison of induced astigmatism in 20- vs 25-gauge vitrectomy procedures // Eye. – 2010. – Vol.24. – P.315-317.

74. Gandorfer A., Haritoglou C., Scheler R. et al Residual cellular proliferation on the internal limiting membrane in macular pucker surgery // Retina. – 2012. – Vol.32. – №3. – P.477 – 485.

75. Gass J. Stereoscopic atlas of macular diseases (diagnostic and treatment). Second Ed // St. Louis: Mosby Co. – 1977. – P.411.

76. Gloor B. Cellular proliferation on the vitreous surface after photocoagulation // Graefes Arch. Clin. Exp. Ophthalmol. – 1969. – №178. – P.99-113.

77. Grinnell F. Fibroblasts, myofibroblasts, and wound contraction // J. Cell Biol. – 1994. – №124. – P.401-404.

78. Guerin C., Wolfshagen R., Eifrig D., Anderson D. Immunocytochemical identification of Muller’s glia as a component of human epiretinal membranes // Invest. Ophthalmol. Vis. Sci. – 1990. – №31. – P.1483-1491.

79. Guidry C. Isolation and characterization of porcine Muller cells. Myofibroblastic dedifferentiation in culture // Invest. Ophthalmol. Vis. Sci. – 1996. – №37. – P.740-752.

80. Guidry C., Bradley K., King J. Tractional force generation by human Muller cells: growth factor responsiveness and integrin receptor involvement // Invest. Ophthalmol. Vis. Sci. – 2003. – №44. – P.1355-1363.

81. Haritoglou C, Eibl K, Schaumberger M. et al. Functional outcome after trypan blueassisted vitrectomy for macular pucker: a prospective, randomized, comparative trial // Am. J. Ophthalmol. – 2004. – Vol.138. – №1. – P.1-5.

82. Hay E. The mesenchymal cell, its role in the embryo, and the remarkable signaling mechanisms that create it // Developmental Dynamics. – 2005. – Vol.233. – № 3. – P.706-720.

83. Heegaard S. Morphology of the vitreoretinal border region // Acta. Ophthalmol. Scand. Suppl. – 1997. – Vol.222. – P.1-31.

84. Henrich P. Nanoscale topographic and biomechanical studies of the human internal limiting membrane // Invest. Ophthalmol. Vis. Sci. – 2012. – Vol. 53. - №3. – P.2561-2570.

85. Hisatomi T., Enaida H., Sakamoto T. et al. A new method for comprehensive bird's-eye analysis of the surgically excised internal limiting membrane // Am. J. Ophthalmol. – 2005. – Vol.139. – №6. – P.1121-1122.

86. Hogan M., Alvarado J., Weddel J. Histology of the human eye: an atlas and textbook // Philadelphia: WB Saunders. – 1971. – P.492-497.

87. Ishida S. et al. Macular hole retinal detachment in highly myopic eyes: ultrastructure of surgically removed epiretinal membrane and clinicopathologic correlation // Retina (Philadelphia, Pa.). – 2000. – V. 20. – №. 2. – P.176-183.

88. Ito Y., Terasaki H., Takahashi A. et al. Dissociated optic nerve fiber layer appearance after internal limiting membrane peeling for idiopathic macular holes // Ophthalmology. – 2005. – Vol.112. – №8. – P.1415-1420.

89. Iwano M., Plieth D., Danoff T. et al. Evidence that fibroblasts derive from epithelium during tissue fibrosis // J. Clin. Invest. – 2002. – Vol.110. – №3. – P.341-350.

90. Iwanoff A. Beitrage zur normalen und pathologischen Anatomie des Auges // Graefes Arch. Clin. Exp. Ophthalmol. – 1865. – Vol.11. – №1. – P.135-170.

91. Johnson M. Posterior vitreous detachment: evolution and complications of its early stages // American Journal of Ophthalmology. – 2010. – Vol.149. – №3. – P.371-382.

92. Joshi M., Agrawal S., Christoforidis J. Inflammatory mechanisms of idiopathic epiretinal membrane formation // Mediators of inflammation. – 2013. – Vol.2013. – P.192582

93. Kalluri R., Weinberg R. The basic of epithelial-mesenchymal transition // J. Clin. Invest. – 2009. – Vol.119. – №6. – P.1420-1428.

94. Kampik A., Green W., Michels R., Nase P. Ultrastructural features of progressive idiopathic epiretinal membranes removed by vitreous surgery // Am. J. Ophthalmol. – 1980. – Vol.90. – № 6. – P.797-809.

95. Kampik A., Kenyon K., Michels R. et al. Epiretinal and vitreous membranes. Comparative study of 56 cases // Arch. Ophthalmol. – 1981. – Vol.99. – №8. – P.1445-1454.

96. Kase S., Saito W., Yokoi M. et al. Expression of glutamine synthetase and cell proliferation in human idiopatnic epiretinal membrane // British Journal of Ophthalmology. – 2006. – Vol.90. – №1. – P.96-98.

97. Khokhar A., Faiz-ur-Rab K., Akhtar H. Management of macular pucker // Journal of the College of Physicians and Surgeons Pakistan. – 2003. – Vol.13. – №12. – P.701-703.

98. Kim C., Lee J., Lee S. et al. Visual field defect caused by nerve fiber layer damage associated with an internal limiting lamina defect after uneventful epiretinal membrane surgery // Am. J. Ophthalmol. – 2002. – Vol.133. - №4. – P.569-571.

99. Kirchhoff F., Wolburg H., Lu Y. et al. Viscoelastic properties of individual glial cells and neurons in the CNS // Proc. Natl. Acad. Sci. USA. – 2006. – Vol.103. – №47. – P.17759-17764.

100. Kiser P., Palczewski K. Membrane-binding and enzymatic properties of RPE65 // Prog Retin Eye Res. – 2010. – Vol.29. – №5. – P.428-442.

101. Kishi S, Demaria C, Shimizu K. Vitreous cortex remnants at the fovea after spontaneous vitreous detachment // Int. Ophthalmol. – 1986. – Vol.9. – №4. – P.253-260.

102. Klein R., Klein B., Wang Q., Moss S. The epidemiology of epiretinal membranes // Trans. Am. Ophthalmol. Soc. – 1994. – Vol.92. – P.403-425.

103. Kofod M., Christensen U., Cour M. Deferral of surgery for epiretinal membranes: Is it safe? Results of a randomised controlled trial // Br. J. Ophthalmol. – 2016. – Vol.100. – №5. – P.688-692.

104. Kohno R., Hata Y., Kawahara S. et al. Possible contribution hyalocytes to idiopathic epiretinal membrane formation and its contraction // British Journal of Ophthalmology. – 2009. – Vol.93. – №8. – P.1020-1026.

105. Kritzenberger M., Junglas B., Framme C. et al. Different collagen types define two types of idiopathic epiretinal membranes // Histopathology. – 2011. – Vol.58. – №6. – P.953-965.

106. Kriz W., Kaissling B., Le Hir M. Epithelial-mesenchymal transition (EMT) in kidney fibrosis: fact or fantasy? // J. Clin. Invest. – 2011. – Vol.121. – №2. – P.468-474.

107. Kwok A., Lai T., Yew D., Li W. Internal limiting membrane staining with various concentrations of indocyanine green dye under air in macular surgeries // Am. J. Ophthalmol. – 2003. – Vol. 136. - № 2. - P. 223 – 230.

108. Lee J., Dedhar S., Kalluri R. Thompson E. The epithelial-mesenchymal transition: new insights in signaling, development, and disease // J. Cell. Biol. – 2006. – Vol.172. – №7. – P.973-981.

109. Lee J., Semela D., Iredale J., Shah V. Sinusoidal remodeling and angiogenesis: A new function for the liver-specific pericytes? // Hepatol. – 2007. – Vol.45. – №3. – P.817-825.

110. Lee J.W., Kim I.T. Outcomes of idiopathic macular epiretinal membrane removal with and without internal limiting membrane peeling: a comparative study // Jpn. J. Ophthalmol. – 2010. – Vol.54. – №2. – P.129-134.

111. Lee K., Nelson C. New insights into the regulation of epithelial mesenchymal transition and tissue fibrosis // Int. Rev. Cell Mol. Biol. – 2012. – Vol.294. – P.171-221.

112. Lee P., Cheng K., Wu W. Anatomic and functional outcome after surgical removal of idiopathic macular epiretinal membrane // Kaohsiung J. Med. Sci. – 2011. – Vol.27. – №7. – P.268-275.

113. Lewis G., Erickson P., Kaska D., Fisher S. An immunocytochemical comparison of Muller cells and astrocytes in the cat retina // Exp. Eye Res. – 1988. – Vol.47. – №6. – P.839-853.

114. Lewis G., Kaska D., Vaughan D., Fisher S. An immunocytochemical study of cat retinal Muller cells in culture // Exp. Eye Res. – 1988. – Vol.47. – №6. – P.855-868.

115. Liu H., Zuo S., Ding C. et al. Comparison of the Effectiveness of Pars Plana Vitrectomy with and without Internal Limiting Membrane Peeling for Idiopathic Retinal Membrane Removal: A Meta-Analysis // J. Ophthalmol. – 2015. – P.974568.

116. Lyle D.J. Detachment of the internal limiting membrane of the retina (hyaloid membrane) // Trans. Am. Ophthalmol. Soc. – 1934. – Vol.39. – P.201-217.

117. Ma J., Zhang Q., Moe M., Zhu T. Regulation of cell-mediated collagen gel contraction in human retinal pigment epithelium cells by vascular endothelial growth factor compared with transforming growth factor-beta2 // Clin. Experiment Ophthalmol. – 2012. – Vol.40. – №1. – P.e76-86.

118. Machado L., Furlani B., Navarro R. et al. Preoperative and intraoperative prognostic factors of epiretinal membranes using chromovitrectomy and internal limiting membrane peeling // Ophthalmic Surg. Lasers Imaging Retina. – 2015. – Vol.46. – №4. – P.457-462.

119. Machemer R. The surgical removal of epiretinal macular membranes (macular puckers) (author’s transl) (in German) // Klin. Monatsbl. Augenheilkd. – 1978. – Vol.173. – №1. – P.36-42.

120. Mandal N., Kofod M., Vorum H. et al. Proteomic analysis of human vitreous associated with idiopathic epiretinal membrane // Acta Ophthalmologica. – 2013. – Vol.91. – №4. – P.e333-334.
121. Massin P., Allouch C., Haouchine B. et al. Optical coherence tomography of idiopathic macular epiretinal membranes before and after surgery // Am. J. Ophthalmol. – 2000. – Vol.130. – №6. – P.732-739.
122. Mazit C., Scholtes F., Rabaut C. et al. Assessment of macular profile using optical coherence tomography after epiretinal membrane surgery // J. Fr. Ophtalmol. – 2008. – Vol.31. – №7. – P.667-672.
123. McDonald H., Aaberg T. Idiopathic epiretinal membranes // Semin. Ophthalmol. – 1986. – Vol.1. – №3. – P.189-195.
124. McDonald H., Johnson R., Everett A., Jumper J. Macular epiretinal membranes // Stephen. J.R. Retina. – 2005. – Vol.3. – Section 4. – Chapter 147. – P.2509-2527.
125. McDonald H., Johnson R., Ai E. Macular Epiretinal Membranes // Philadelphia: WB Saunders Company. – 2006.
126. Meyer C., Rodrigues E., Mennel S. et al. Spontaneous separation of epiretinal membrane in young subjects: personal observations and review of the literature // Graefes Arch. Clin. Exp. Ophthalmol. – 2004. – Vol.242. – №12. – P.977-985.
127. Michels R. A clinical and histopathologic study of epiretinal membranes affecting the macula and removed by vitreous surgery // Trans. Am. Ophthalmol. Soc. – 1982. – Vol.80. – P.580-656.
128. Mitchell P., Smith W., Chey T. et al. Prevalence and associations of epiretinal membranes. The Blue Mountains Eye Study. Australia // Ophthalmology. – 1997. – Vol.104. – №6. – P.1033-1040.
129. Minchiotti S., Stampachiacchiere B., Micera A. et al. Human idiopathic epiretinal membranes express NGF and NGF receptors // Retina. – 2008. – Vol.28. – №4. – P.628-637.

130. Moisseiev E., Davidovitch Z., Kinori M. et al. Vitrectomy for idiopathic epiretinal membrane in elderly patients: surgical outcomes and visual prognosis // Curr. Eye Res. – 2012. – Vol.37. – №1. – P.50-54.

131. Nakazawa T., Takeda M., Lewis G. et al. Attenuated glial reactions and photoreceptor degeneration after retinal detachment in mice deficient in glial fibrillary acidic protein and vimentin // Invest. Ophthalmol. Vis. Sci. – 2007. – Vol.48. – №6. – P.2760-2768.

132. Ng C., Cheung N., Wang J. et al. Prevalence and risk factors for epiretinal membranes in a multi-ethnic United States population // Ophthalmology. – 2011. – Vol.118. – №4. – P.694-699.

133. Oberstein S., Byun J., Herrera D. et al. Cell proliferation in human epiretinal membranes: characterization of cell types and correlation with disease condition and duration // Mol. Vis. – 2011. – Vol.17. – P.1794-1805.

134. Oono Y., Nakamura S., Yoshimura K. et al. Recurrence after spontaneous resolution of an idiopathic epiretinal membrane // Case Rep. Ophthalmol. – 2011. – Vol.2. – №1. – P.55-58.

135. Oshima Y., Wakabayashi T., Sato T. et al. A 27-gauge instrument system for transconjunctival sutureless microincision vitrectomy surgery // Ophthalmology. – 2010. – Vol.117. – №1. – P.93-102.

136. Packo K. Spontaneous avulsions of the ILM. A possible etiology of macular puckers // Paper presented at: Retina Society Annual Meeting; September 14. – 2016. – San Diego, Calif.

137. Panos D., Gottrau P. Idiopathic macular epiretinal membrane surgery with simultaneous internal limiting membranepeeling. The experience of the Fribourg Eye Clinic // Swiss. Med. Wkly. – 2013. – Vol.143. – P.w13876

138. Paris L., Tonutti L., Vannini C., Bazzoni G. Structural organization of the tight junctions // Biochim. Biophys. Acta. – 2008. – Vol.1778. – №3. – P.646-659.

139. Parolini B., Schumann R., Cereda M. et al. Lamellar macular hole: a clinicopathologic correlation of surgically excised epiretinal membranes //

Investigative Ophthalmology Visual Science. – 2011. – Vol.52. – №12. – P.9074-9083.

140. Patronas M., Kroll A., Lou P., Ryan E. Review of Vitreoretinal Interface Pathology // Int. Ophthalmol. Clin. – 2009. – Vol.49. – №1. – P.133-143.

141. Peinado H., Olmeda D., Cano A. Snail, Zeb and bHLH factors in tumour progression: an alliance against the epithelial phenotype? // Nature reviews. Cancer. – 2007. – V. 7. – № 6. – P.415–428.

142. Ponsioen T., Hooymans J., Los L. Remodelling of the human vitreous and vitreoretinal interface - a dynamic process // Prog. Retin. Eye Res. – 2010. – Vol.29. – P.580-595.

143. Qiao H., Hisatomi T., Sonoda K. et al. The characterization of hyalocytes: the origin, phenotype, and turnover // Br. J. Ophthalmol. – 2005. – Vol.89. – №4. – P.513-517.

144. Rahman R., Stephenson J. Early surgery for epiretinal membrane preserves more vision for patients // Eye. – 2014. – Vol.28. – №4. – P.410-414.

145. Reeves S., Helman L., Allison A., Israel M. Molecular cloning and primary structure of human glial fi brillary acidic protein // Proc. Natl. Acad. Sci. USA. – 1989. – Vol.86. – №13. – P.5178-5182.

146. Reichenbach A., Germer A., Bringmann A. et al. Glio-neuronel interactions in retinal development. N.-Y.: Springer; 1998.

147. Rentsch F. Morphological aspects of preretinal macular fibrosis // in Proceedings of the 3rd European Club for Ophthalmic Fine Structure, Marburg, Germany, April 1975

148. Ripandelli G., Scarinci F., Piaggi P. et al. Macular pucker: to peel or not to peel the internal limiting membrane? A microperimetric response // Retina. – 2015. – Vol.35. – №3. – P.498-507.

149. Rizzo S., Genovesi-Ebert F., Murri S. 25-gauge, sutureless vitrectomy and standard 20-gauge pars plana vitrectomy in idiopathic epiretinal membrane surgery: a comparative pilot study // Graefes Arch. Clin. Exp. Ophthalmol. 2006. – Vol.244. – №4. – P.472-479.

150. Romano M., Cennamo G., Amoroso F. et al. Intraretinal changes in the presence of epiretinal traction // Graefes Arch. Clin. Exp. Ophthalmol. – 2017. – Vol.255. – №1. – P.31-38.

151. Roth A., Foos R. Surface wrinkling retinopathy in eye enucleated at autopsy // Trans. Am. Acad. Ophthalmol. Otolaryngol. – 1971. – Vol.75. – №5. – P.1047-1058.

152. Saga T., Tagawa Y., Takeuchi T. et al. Electron microscopic study of cellsin vitreous of guinea pig // Jpn. J. Ophthalmol. – 1984. – Vol.28. – №3. – P.239-247

153. Savagner P. Leaving the neighborhood: molecular mechanisms involved during epithelial-mesenchymal transition // Bioessays. – 2001. – Vol.23. – №.10. – P.912-923.

154. Sebag J. Anomalous posterior vitreous detachment: A unifying concept in vitreo-retinal disease // Graefe’s Arch. Clin. Exp. Ophthalmol. – 2004. – Vol.242. – №8. – P.690-698.

155. Sebag J. The vitreoretinal interface and its role in the pathogenesis of vitreomaculopathies. // Ophthalmologe. – 2015. – Vol.112. – №1. – P.10-19.

156. Sebag J. Vitreoschisis // Graefe's Archive for Clinical and Experimental Ophthalmology. – 2008. – Vol.246. – №3. – P.329-332.

157. Sebag J., Binder S. Re: Maggio et al. Vitreomacular adhesion and the risk of neovascular age-related macular degeneration (Ophthalmology. – 2017. – Vol.124. – P.657-666) // Ophthalmology. – 2018. – Vol.125. – №1. – P.e6.

158. Selgas R., Bajo M., Aguilera A. et al. Epithelial-mesenchymal transition in fibrosing processes. Mesothelial cells obtained ex vivo from patients treated with peritoneal dialysis as transdifferentiation model // Nefrologia. – 2004. – Vol.24. – №1. – P.34-39.

159. Semeraro F., Morescalchi F., Duse S. et al. Current trends about Inner Limiting Membrane Peeling in surgery for Epiretinal Membranes // Journal of ophthalmology. – 2015. – P.1-13.

160. Schechet S., DeVience E., Thompson J. The effect of internal limiting membrane peeling on idiopathic epiretinal membrane surgery, with a review of literature // Retina. – 2017. – Vol.37. – №5. – P.873-880.

161. Scheerlinck L., Valk R., Leeuwen R. Predictive factors for postoperative visual acuity in idiopathic epiretinal membrane: a systematic review // Acta. Ophthalmol. – 2015. – Vol.93 – №3. – P.203-212.

162. Schindeler A., Kolind M., Little D. Cellular transitions and tissue engineering // Cell Reprogram. – 2013. – Vol.15. – №2. – P.101-107.

163. Schubert H. Cystoid macular edema: the apparent role of mechanical factors // Progress in Clinical and Biological Research. – 1989. – Vol.312. – P.277-291.

164. Schumann R., Eibl K., Zhao F. Immunocytochemical and ultrastructural evidence of glial cells and hyalocytes in internal limiting membrane specimens of idiopathic macular holes // Invest. Ophthalmol. Vis. Sci. – 2011. – Vol.52. – №11. – P.7822-7834.

165. Shimada H., Nakashizuka H., Hattori T. et al. Double staining with brilliant blue G and double peeling for epiretinal membranes // Ophthalmology. – 2009. – Vol.116. – №7. – P.1370-1376.

166. Shinoda K, Hirakata A, Hida T. Ultrastructural and immunohistochemical findings in five patients with vitreomacular traction syndrome // Retina. – 2000. – Vol.20. – №3. – P.289-293.

167. Smith A.N., Willis E., Chan V.T. et al. MSCs induce dermal fibroblast response to injury // Exp. Cell Res. – 2010. – Vol.316. – №1. – P.48-54.

168. Snead D., Cullen N., James S. et al. Hyperconvolution of the inner limiting membrane in vitreomaculopathies // Graefes Arch. Clin. Exp. Ophthalmol. – 2004. – Vol.242. – №10. – P.853-862.

169. Snead D., James S., Snead M. Pathological changes in the vitreoretinal junction 1: epiretinal membrane formation // Eye. – 2008. – Vol.22. – №10. – P.1310-1317.

170. Song S., Kuriyan A., Smiddy W. Results and Prognostic Factors for Visual Improvement after Pars Plana Vitrectomy for Idiopathic Epiretinal Membrane // Retina. – 2015. – Vol.35. – №5. – P.866-872.

171. Spaide R. Dissociated optic nerve fiber layer appearance after internal limiting membrane removal is inner retinal dimpling // Retina. – 2012. – Vol.32. – №9. – P.1719-1726.

172. Stevenson W., Prospero P., Agarwal D. et al. Epiretinal membrane: optical coherence tomography-based diagnosis and classification // Clin. Ophthalmol. – 2016. – Vol.10. – P.527-534.

173. Tadayoni R., Paques M., Massin P. et al. Dissociated optic nerve fiber layer appearance of the fundus after idiopathic epiretinal membrane removal // Ophthalmology. – 2001. – Vol.108. – №12. – P.2279-2283.

174. Tari S., Vidne-Hay O., Greenstein V. et al. Functional and structural measurements for the assessment of internal limiting membrane peeling in idiopathic macular pucker // Retina. – 2007. – Vol.27. – №5. – P.567-572.

175. Thiery J., Acloque H., Huang R., Nieto M. Epithelial - mesenchymal transitions in development and disease // Cell. – 2009. – Vol.139. – №5. – P.871-890.

176. Thompson J. Vitrectomy for epiretinal membranes with good visual acuity // Trans. Am. Ophthalmol. Soc. – 2004. – Vol.102. – P.97-103.

177. Tranos P., Koukoula S., Charteris D. et al. The role of internal limiting membrane peeling in epiretinal membrane surgery: a randomised controlled trial // Br. J. Ophthalmol. – 2017. – Vol.101. – №6. – P.719-724.

178. Tsilimbaris M., Tsika C., Kontadakis G., Giarmoukakis A. Surgical Management of Epiretinal Membrane // Advances in Eye Surgery. InTech. – 2016. – Chapter 7 – P.115-137.

179. Verzijl N., DeGroot J., Oldehinkel E. et al. Age-related accumulation of Maillard reaction products in human articular cartilage collagen // Biochem. J. – 2000. – Vol.350. – P.381-387.

180. Vinores S., Campochiaro P., McGehee R. et al. Ultrastructural and immunocytochemical changes in retinal pigment epithelium, retinal glia, and fibroblasts in vitreous culture // Investigative Ophthalmology and Visual Science. – 1990. – Vol.31. – №12. – P.2529-2545.
181. Wiedemann P., Yandiev Y., Hui Y., Wang Y. Pathogenesis of proliferative vitreoretinopathy // Retina 5th ed. – 2013. – Vol.3. – P.1640-1646.
182. Wolter J. Pores in the internal limiting membrane of the human retina // Acta. Ophthalmol. – 1964. – Vol. 42. – P.971-974.
183. Wong L., Davis B. Monochromatic gating method by flow cytometry for high purity monocyte analysis // Cytometry B. Clin. Cytom. – 2013. – Vol.84. – №2. – P.119-124.
184. Xiao Y., Zhou Y., Chen Y. et al. The expression of epithelial–mesenchymal transition–related proteins in biliary epithelial cells is associated with liver fibrosis in biliary atresia //Pediatric research. – 2014. – Vol.77. – №.2. – P.310-315.
185. Xiao W., Chen X., Yan W. et al. Prevalence and risk factors of epiretinal membranes: a systematic review and meta-analysis of population based studies // BMJ Open. – 2017. – Vol.7. – №9. – P.1-10.
186. Yanoff M., Fine B. Ocular pathology (a text and atlas) // J.B. Lippincott Co., Philadelfia. – 1989. – P.737.
187. You Q., Xu L., Jonas J. Prevalence and associations of epiretinal membranes in adult Chinese: the Beijing eye study // Eye (Lond). – 2008. – Vol 22. – №7. – P.874-879.
188. Zeisberg E., Potenta S., Sugimoto H. et al. Fibroblasts in kidney fibrosis emerge via endothelial-to-mesenchymal transition // J. Am. Soc. Nephrol. - 2008. – Vol.19. – №12. – P.2282-2287.
189. Zeisberg M., Neilson E. Biomarkers for epithelial-mesenchymal transitions // J. Clin. Invest. – 2009. – Vol.119. – №6. – P.1429-1937.
190. Zhao F., Gandorfer A., Haritoglou C. et al. Epiretinal cell proliferation in macular pucker and vitreomacular traction syndrome: analysis of flat-

mounted internal limiting membrane specimens // Retina. – 2013. – Vol.33. – №1. – P.77-88.

191. Zhu X., Peng J., Zou H. et al. Prevalence and risk factors of idiopathic epiretinal membranes in Beixinjing blocks, Shanghai, China // PLoS One. – 2012. – Vol.7. – №12. – P.e51445.