ФЕДЕРАЛЬНОЕ ГОСУДАРСТВЕННОЕ АВТОНОМНОЕ УЧРЕЖДЕНИЕ
«НАЦИОНАЛЬНЫЙ МЕДИЦИНСКИЙ ИССЛЕДОВАТЕЛЬСКИЙ ЦЕНТР
«МЕЖОТРАСЛЕВОЙ НАУЧНО-ТЕХНИЧЕСКИЙ КОМПЛЕКС
«МИКРОХИРУРГИЯ ГЛАЗА» ИМЕНИ АКАДЕМИКА С.Н. ФЕДОРОВА»
МИНИСТЕРСТВА ЗДРАВООХРАНЕНИЯ РОССИЙСКОЙ ФЕДЕРАЦИИ

На правах рукописи

КОЛЕНКО ОЛЕГ ВЛАДИМИРОВИЧ

СИСТЕМА ПРОГНОЗИРОВАНИЯ И ПРОФИЛАКТИКИ РЕТИНАЛЬНЫХ СОСУДИСТЫХ РАССТРОЙСТВ У ЖЕНЩИН ПОСЛЕ ПЕРЕНЕСЕННОЙ ПРЕЭКЛАМПСИИ

14.01.07 – глазные болезни

ДИССЕРТАЦИЯ

на соискание ученой степени доктора медицинских наук

Научные консультанты:
доктор медицинских наук,
профессор Е.Л. Сорокин

доктор медицинских наук,
профессор Г.В. Чижова

Москва – 2019

ОГЛАВЛЕНИЕ

ВВЕДЕНИЕ 7

ГЛАВА 1. СОСУДИСТЫЕ ОСЛОЖНЕНИЯ ГЛАЗА В ОТДАЛЕННОМ ПОСТРОДОВОМ ПЕРИОДЕ ПОСЛЕ ПЕРЕНЕСЕННОЙ ПРЕЭКЛАМПСИИ (ОБЗОР ЛИТЕРАТУРЫ) 17

1.1. Преэклампсия, патогенез 17

1.2. Отдаленные последствия перенесенной преэклампсии для организма женщины, связанная с ней клиническая патология 18

1.3. Патогенетическая роль эндотелиальной дисфункции в формировании осложнений после перенесенной преэклампсии 21

1.4. Эндотелиальная дисфункция и сосуды глаза 23

1.5. Офтальмологические изменения при беременности, осложненной преэклампсией 26

ГЛАВА 2. МАТЕРИАЛ И МЕТОДЫ ИССЛЕДОВАНИЯ 34

2.1. Общая характеристика клинического материала 34

2.2. Методы исследования 50

2.2.1. Акушерские методы 50

2.2.2. Офтальмологические методы 52

2.2.3. Биохимические методы 58

2.3. Методы статистической обработки материала 60

ГЛАВА 3. ЧАСТОТА И СТРУКТУРА СОСУДИСТОЙ РЕТИНАЛЬНОЙ ПАТОЛОГИИ В ПОСТРОДОВОМ ПЕРИОДЕ У ЖЕНЩИН С ПРЕЭКЛАМПСИЕЙ, ВЛИЯНИЕ СОПУТСТВУЮЩЕЙ СИСТЕМНОЙ СОСУДИСТОЙ ПАТОЛОГИИ НА ЕЕ ФОРМИРОВАНИЕ (АРХИВНЫЕ ДАННЫЕ) 62

3.1. Частота сосудистой ретинальной патологии после перенесенной преэклампсии 62

3.1.1. Частота встречаемости и нозологическая структура сосудистой ретинальной патологии у женщин после перенесенной преэклампсии 62
3.1.2. Изучение вероятной взаимосвязи формирования сосудистой ретинальной патологии с перенесенной преэклампсией 69
3.1.3. Значение возраста, кратности беременностей у женщин с преэклампсией для риска формирования сосудистой ретинальной патологии в постродовом периоде 75
3.2. Частота и структура системной сосудистой патологии у женщин после преэклампсии и при ее сочетании с хронической артериальной гипертензией 79
3.2.1. Системная сосудистая патология у женщин после преэклампсии и при ее сочетании с хронической артериальной гипертензией 79
3.2.2. Частота и структура сосудистой ретинальной патологии у женщин после преэклампсии и при ее сочетании с хронической артериальной гипертензией . 83
ГЛАВА 4. ИССЛЕДОВАНИЕ БИОХИМИЧЕСКИХ ФАКТОРОВ ЭНДОТЕЛИАЛЬНОЙ ДИСФУНКЦИИ, СОСТОЯНИЯ СВОБОДНОРАДИКАЛЬНОГО ОКИСЛЕНИЯ И ИХ ВЛИЯНИЕ НА УРОВЕНЬ ХОРИОРЕТИНАЛЬНОЙ ГЕМОДИНАМИКИ У ЖЕНЩИН С ПРЕЭКЛАМПСИЕЙ В ПЕРИОД БЕРЕМЕННОСТИ И ПОСЛЕ РОДОВ (СОБСТВЕННОЕ ИССЛЕДОВАНИЕ) 90
4.1. Эндотелиальная дисфункция и свободнорадикальное окисления у женщин с преэклампсией в период беременности и после родов 90
4.1.1. Содержание эндотелина-1 в слезной жидкости и фактора Виллебранда в плазме крови у женщин с физиологическим течением беременности и преэклампсией 91
4.1.2. Сравнительный анализ содержания биохимических факторов эндотелиальной дисфункции у женщин с преэклампсией и при сосудистой ретинальной патологии 97

4.1.3. Содержание продуктов свободнорадикального окисления в слезной жидкости у женщин с физиологическим течением беременности и преэклампсией в III триместре, их взаимосвязь с уровнем эндотелина-1 в слезной жидкости 100

4.1.4. Частота формирования сосудистой ретинальной патологии у женщин в отдаленном периоде после перенесенной преэклампсиии, оценка ее взаимосвязи с исходным содержанием маркеров эндотелиальной дисфункции, наиболее типичные сроки ее развития после родов 102

4.2. Особенности хориоретинальной гемодинамики и морфометрических показателей макулярной области у женщин с преэклампсией в период беременности и после родов 109

4.2.1. Состояние хориоидальной гемодинамики у женщин с различными вариантами течения беременности 109

4.2.2. Особенности макулярного кровотока при преэклампсии в III триместре беременности и после родов 113

4.2.3. Морфометрическое состояние макулярной зоны при преэклампсии в III триместре беременности и после родов 117

4.2.4. Состояние реологических свойств крови у женщин с преэклампсией и с физиологическим течением беременности 121

4.3. Взаимосвязь хориоретинальной гемодинамики, объема макулярной области и коагуляционного гемостаза с маркерами эндотелиальной дисфункции и свободнорадикального окисления регионарной системы глаза у беременных женщин с преэклампсией 124

4.3.1. Особенности макулярного кровотока во взаимосвязи с маркерами эндотелиальной дисфункции и показателями свободнорадикального окисления у беременных женщин с преэклампсией 124

4.3.2. Особенности хориоидальной гемодинамики во взаимосвязи с маркерами эндотелиальной дисфункции и свободнорадикального окисления у беременных женщин с преэклампсией 127

4.3.3. Морфометрические показатели макулярной зоны во взаимосвязи с маркерами эндотелиальной дисфункции и свободнорадикального окисления у женщин с преэклампсией 129

4.3.4. Показатели коагуляционного гемостаза во взаимосвязи с маркерами эндотелиальной дисфункции и свободнорадикального окисления у женщин с преэклампсией 129

ГЛАВА 5. ПРОГНОСТИЧЕСКИЙ АЛГОРИТМ РИСКА ФОРМИРОВАНИЯ СОСУДИСТОЙ РЕТИНАЛЬНОЙ ПАТОЛОГИИ ПОСЛЕ ПЕРЕНЕСЕННОЙ ПРЕЭКЛАМПСИИ НА ОСНОВЕ СОБСТВЕННОЙ КОНЦЕПЦИИ ПАТОГЕНЕЗА 133

5.1. Собственная концепция патогенеза формирования сосудистой ретинальной патологии в различные сроки после перенесенной преэклампсии 133

5.2. Прогностический алгоритм риска формирования сосудистой ретинальной патологии после перенесенной преэклампсии 138

5.2.1. Выявление факторов риска сосудистой ретинальной патологии у женщин после перенесенной преэклампсии 138

5.2.2. Алгоритм прогнозирования сосудистой ретинальной патологии в отдаленном периоде после родов у женщин, перенесших преэклампсию 141

5.2.3. Эффективность разработанных вариантов алгоритма прогнозирования сосудистой ретинальной патологии у женщин после перенесенной преэклампсии 149

ГЛАВА 6. РАЗРАБОТКА И ОБОСНОВАНИЕ КУРСОВ ПРОФИЛАКТИЧЕСКОГО МЕДИКАМЕНТОЗНОГО ЛЕЧЕНИЯ ЖЕНЩИН, СОСТАВЛЯЮЩИХ ГРУППУ РИСКА ФОРМИРОВАНИЯ СОСУДИСТОЙ

РЕТИНАЛЬНОЙ ПАТОЛОГИИ ПОСЛЕ ПЕРЕНЕСЕННОЙ ПРЕЭКЛАМПСИИ 153

6.1 Профилактическое лечение женщин группы риска формирования сосудистой ретинальной патологии после перенесенной преэклампсии……...153

6.2. Клиническая эффективность профилактического лечения женщин группы риска формирования сосудистой ретинальной патологии после перенесенной преэклампсии..... 156

6.2.1. Оценка клинической эффективности предложенных курсов профилактического медикаментозного лечения у женщин группы риска формирования сосудистой ретинальной патологии после перенесенной преэклампсии..... 157

6.2.2. Динамика показателей хориоретинальной гемодинамики у женщин группы риска формирования сосудистой ретинальной патологии после проведенных курсов профилактического медикаментозного лечения 161

6.3. Организационный алгоритм лечебно-диагностических мероприятий группы риска формирования сосудистой ретинальной патологии среди беременных женщин с преэклампсией 163

ЗАКЛЮЧЕНИЕ 166

ВЫВОДЫ 180

ПРАКТИЧЕСКИЕ РЕКОМЕНДАЦИИ 183

СПИСОК СОКРАЩЕНИЙ 184

СПИСОК ЛИТЕРАТУРЫ 186

ВВЕДЕНИЕ

Актуальность темы исследования

В последние годы отмечено повышение частоты формирования сосудистой ретинальной патологии. Особенно это проявляется у женщин в возрастной группе от 40 лет и выше (Астахов Ю. С. с соавт., 2004; Щуко А. Г. с соавт., 2014). В структуре сосудистой ретинальной патологии превалируют окклюзии центральной вены сетчатки (ЦВС) и ее ветвей, посттромботическая ретинопатия (Тульцева С. Н. с соавт., 2009). Их лечение далеко не всегда позволяет восстановить сниженные зрительные функции. В связи с этим, проблема прогнозирования риска развития сосудистой ретинальной патологии приобретает особую важность.

Преэклампсия (ПЭ), возникшая во время беременности, является одним из факторов риска формирования системной сосудистой патологии, острых сосудистых катастроф (McDonald S. D. et al., 2008; Воробьева Е. Н. с соавт., 2010; Вериго Я. И. с соавт., 2014). В общей популяции беременных частота ПЭ высока и варьирует от 12% до 19% (Саркисова Л. А. с соавт., 2013; Lambert G., 2014).

В основе полиорганных расстройств, характерных для ПЭ, лежит формирование системной эндотелиальной дисфункции (ЭД). Она проявляется ангиоспазмом вследствие чрезмерной выработки эндотелина-1, приводя к снижению тканевой перфузии и формированию тканевой гипоксии (Киселева Н. И., 2006; Сухих Г. Т. с соавт., 2009; Сергеева О. Н., 2018).

К настоящему времени доказано, что ЭД, возникающая при ПЭ, способна сохраняться в течение многих лет, являясь основной причиной формирования системных сосудистых расстройств. Последние могут развиваться не только в ближайшие, но и в отдаленные периоды после родов (Chambers J. C. et al., 2001; Sattar N. et al., 2003; Сухих Г. Т. с соавт., 2008; Сергеева О. Н. с соавт., 2015;).

Доказана ведущая роль ЭД в формировании сосудистой ретинальной патологии (Haefliger I. O. et al., 1993; Bukley C., et al., 2002; Chauban B. C. et al., 2004; Haufschild T. et al., 2004; Тульцева С. Н., 2009; Астахов Ю. С. с соавт., 2016).

Поскольку сосудистый эндотелий глаза играет важную роль: формирует внутренний гемато-офтальмический барьер, регулирует тонус сосудов сетчатки и хориоидеи, соответственно, при ретинальном ангиоспазме повышается риск острого нарушения кровообращения в ретинальных сосудах, формируется ретинальная гипоксия с транссудативным либо ишемическим макулярным отеком (Штерн Л. С., 1968; Ухина Т. В., 1986; Сидоренко Е. И., 1995; Морозов В. И. с соавт., 2002; Володин П. Л. с соавт., 2019). Ввиду формирования ЭД после перенесенной ПЭ вполне возможно развитие сосудистых ретинальных расстройств. Об этом свидетельствуют отдельные высказывания (Gass D. M. et al., 1985; Brancato R. et al., 1987; Prado R. S. Do et al., 2002), но проблема до сих пор остается неисследованной.

Уместно также предположить, что с повышением возраста пациенток, перенесших ранее ПЭ, риск формирования у них ретинальных сосудистых расстройств может существенно возрастать под влиянием развития дополнительной соматической патологии, негативных условий внешней среды (Курочка М. П., 2013; Фаррахова К. Л. с соавт., 2018).

Поскольку вполне вероятно негативное влияние ПЭ на состояние сосудов глаза, а ее частота достаточно велика, ряд офтальмологов стали приходить к пониманию того, что беременным женщинам с ПЭ необходимо обязательно выполнять офтальмологическое обследование (Арабаджанян С. И., Анжелова Д. В., Полунина Е. Г. с соавт., 2018; Трубилин В. Н., Полунина Е. Г. с соавт., 2018).

Учитывая вероятный повышенный риск формирования сосудистой ретинальной патологии у женщин, перенесших ПЭ вследствие системной ЭД, высокая актуальность данных исследований очевидна.

В клинической медицине последних лет все активнее появляются

исследования по прогнозированию риска формирования той или иной патологии. В офтальмологии, в частности, имеются работы по прогнозированию риска сосудистой патологии сетчатки, острого приступа глаукомы, макулярного отека после факоэмульсификации катаракты. (Марченко А. Н. 2012; Веселовская Н. Н. 2013; Помыткина Н. В. 2013; Руденко В. А. 2013).

Подобная направленность представляется нам перспективной и актуальной. Между тем, исследование возможностей прогнозирования риска ретинальных сосудистых расстройств у женщин, перенесших беременность, осложненную ПЭ, до сих пор не проводились.

Полученные сведения, на наш взгляд, могут иметь важное практическое значение, поскольку позволят не только выделить среди беременных с ПЭ группу риска формирования сосудистой ретинальной патологии, но и создать патогенетически ориентированную систему лечебно-профилактических мероприятий.

Цель исследования

Разработать систему прогнозирования и профилактики сосудистых ретинальных расстройств у женщин после перенесенной преэклампсии на основе выявления высокоинформативных диагностических критериев, позволяющих ранжировать пациенток по степени риска их развития, для своевременного осуществления комплекса лечебно-профилактических мероприятий.

Задачи исследования

1. На основании изучения частоты и структуры сосудистой ретинальной патологии в отдаленном постродовом периоде у женщин с преэклампсией и физиологическим течением беременности оценить патологическое влияние преэклампсии на орган зрения.

2. На основании изучения частоты и структуры сопутствующей системной

сосудистой патологии у женщин после перенесенной преэклампсии выяснить ее влияние на формирование сосудистой ретинальной патологии в отдаленном постродовом периоде.

3. На основании исследования содержания маркеров эндотелиальной дисфункции, продуктов свободнорадикального окисления в слезной жидкости и плазме крови в период беременности и после родов провести оценку их роли в формировании сосудистой ретинальной патологии у женщин после перенесенной преэклампсии.

4. На основании изучения состояния хориоидальной гемодинамики и макулярного кровотока, морфометрических показателей макулярной зоны у женщин в III триместре беременности, осложненной преэклампсией, выяснить наличие и степени их расстройств.

5. Исследовать взаимосвязь гемодинамических и морфометрических показателей макулярной зоны с выраженностью проявлений эндотелиальной дисфункции в регионарной сосудистой системе глаза в период беременности, осложненной преэклампсией, и после родов.

6. Создать научно обоснованную концепцию патогенеза формирования сосудистой ретинальной патологии в отдаленном постродовом периоде у женщин, перенесших преэклампсию.

7. На основе установленных прогностически неблагоприятных факторов разработать прогностический алгоритм выявления риска формирования сосудистой ретинальной патологии в различные сроки после перенесенной преэклампсии.

8. Разработать методы лечебной профилактики сосудистой ретинальной патологии у женщин, перенесших преэклампсию, на основе выявленных патогенетических закономерностей ее формирования.

9. Исследовать клиническую эффективность лечебно-профилактических мероприятий у женщин группы риска формирования сосудистой ретинальной

патологии после перенесенной преэклампсии.

Научная новизна

1. Изучено влияние сопутствующей системной патологии, возраста женщины, клинических вариантов течения преэклампсии на возникновение риска сосудистой ретинальной патологии, определены наиболее частые сроки ее формирования у женщин в постродовом периоде.

2. Исследованы закономерности хориоидальной гемодинамики и макулярного кровотока у женщин при беременности, осложненной преэклампсией, выявлены их характерные особенности, создающие риск формирования сосудистой ретинальной патологии в постродовом периоде.

3. Изучены морфометрические показатели макулярной зоны у женщин в период беременности, осложненной преэклампсией, выявлены закономерности их динамики в различные сроки после родов.

4. Исследованы биохимические показатели эндотелиальной дисфункции и свободнорадикального окисления в слезной жидкости и плазме крови; изучены их градации и наличие взаимосвязей с показателями хориоретинальной гемодинамики и морфометрическими параметрами макулярной зоны у женщин с преэклампсией в период беременности и после родов.

5. Создана концепция патогенеза формирования сосудистой ретинальной патологии у женщин, перенесших преэклампсию.

6. Выявлены предикторы риска формирования сосудистой ретинальной патологии у женщин, перенесших преэклампсию (организменные и внутриглазные).

7. Исследована эффективность профилактического лечения эндотелиальной дисфункции для улучшения хориоретинальной гемодинамики у женщин, составляющих группу риска формирования сосудистой ретинальной патологии после перенесенной преэклампсии.

Практическая значимость

1. Изучены частота и нозологическая структура сосудистой ретинальной патологии у женщин, перенесших преэклампсию, выявлены факторы риска ее формирования.

2. Разработаны три варианта прогностического алгоритма выявления риска формирования сосудистой ретинальной патологии у женщин, перенесших преэклампсию, отличающихся друг от друга различными наборами предикторов и ориентированных для использования в условиях специализированной офтальмологической клиники, офтальмологического кабинета поликлиники и женской консультации.

3. Предложен метод лечебной профилактики сосудистой ретинальной патологии в отдаленные сроки постродового периода у женщин, перенесших преэклампсию.

4. Предложен организационный алгоритм лечебно-диагностических мероприятий для женщин группы риска формирования сосудистой ретинальной патологии среди беременных с преэклампсией.

Основные положения, выносимые на защиту

1. Преэклампсия повышает риск формирования сосудистой ретинальной патологии в отдаленном постродовом периоде в сравнении с физиологическим течением беременности.

2 Созданный на основе выявленных потенциальных предикторов прогностический алгоритм позволяет выявлять риск формирования сосудистой ретинальной патологии у женщин, перенесших преэклампсию, в сроки до 10 лет после родов.

3. Разработанный метод лечебной профилактики формирования сосудистой ретинальной патологии у женщин группы риска направлен на медикаментозную коррекцию эндотелиальной дисфункции с помощью систематических курсов

антиагрегантных и антиоксидантных препаратов, что позволяет снизить риск ее формирования в отдаленном постродовом периоде.

Апробация работы

Основные положения диссертационной работы доложены и обсуждены на IX Съезде офтальмологов России (Москва, 2010); на 5-м Международном конгрессе Азиатско-Тихоокеанского витреоретинального общества (5th Asia-Pacific Vitreo-retina Society Congress) (Сингапур, 2010); на IX, XI, XVI, XVII Научно-практических конференциях «Современные технологии лечения витреоретинальной патологии» (Москва, 2011, 2013; Санкт-Петербург, 2018; Сочи, 2019); на 11-м, 12-м, 14-м, 15-м, 18-м Конгрессах Европейского общества ретинальных специалистов «Евроретина» (EURETINA Congress) (Лондон, 2011, 2014; Милан, 2012; Ницца, 2015; Вена, 2018); на 6-м Всемирном конгрессе по спорным вопросам офтальмологии (6th World Congress on Controversies in Ophthalmology (Соренто, 2015); на 10-й Межрегиональной научно-практической конференции «Новые технологии диагностики и лечения заболеваний органа зрения в Дальневосточном регионе» (Хабаровск, 2015); на 123-м, 124-м, 125-м Международных конгрессах Французского общества офтальмологов (Congrès International de la Société Française d'Ophtalmologie) (Париж, 2017, 2018, 2019); на 36-м Конгрессе Европейского общества катарактальной и рефракционной хирургии (ESCRS Congress) (Вена, 2018); на XI Российском общенациональном офтальмологическом форуме (Москва, 2018); на Всероссийской научно-практической конференции с международным участием «Лазерная интраокулярная и рефракционная хирургия» (Санкт-Петербург, 2019);на научно-клинической конференции ФГАУ «НМИЦ «МНТК «Микрохирургия глаза» им. акад. С.Н. Федорова» Минздрава России (Москва, 2019).

Объем и структура диссертации

Диссертационная работа изложена на 237 страницах печатного текста и включает введение, 6 глав: 1 глава – обзор литературы, 2 глава – материал и методы, 3-6 главы – результаты собственных исследований, заключение, выводы, практические рекомендации, список литературы. Работа содержит 31 таблицу, 30 рисунков. Библиографический показатель включает 400 источников, из них 193 – российских, 207 – зарубежных.

Публикации

По теме диссертации опубликовано 65 печатные работы, из них – 14 статей в журналах, ркомендованных ВАК РФ. Получено 4 патента РФ на изобретения.

Внедрение в практику

Разработанные методики внедрены в практическую деятельность Хабаровского, Иркутского, Краснодарского, Новосибирского, Оренбургского, Чебоксарского филиалов ФГАУ «НМИЦ «МНТК «Микрохирургия глаза» им. акад. С.Н. Федорова» Минздрава России, а также КГБУЗ «Перинатальный центр» министерство здравоохранения Хабаровского края. Материалы диссертационного исследования внедрены в научно-практическую и педагогическую деятельность кафедры офтальмологии, включены в материалы сертификационного цикла и цикла профессиональной переподготовки врачей-офтальмологов ФГБОУ ВО «Дальневосточный государственный медицинский университет» Минздрава России и КГБОУ ДПО «Институт повышения квалификации специалистов здравоохранения» министерства здравоохранения Хабаровского края.

Выражаю благодарность своему научному консультанту, заслуженному врачу РФ, заслуженному деятелю науки Хабаровского края, заместителю директора по научной работе Хабаровского филиала ФГАУ «НМИЦ «МНТК «Микрохирургия глаза» им. акад. С.Н. Федорова» Минздрава России, д.м.н.,

профессору Сорокину Евгению Леонидовичу за большую методологическую и консультативную помощь, моральную поддержку в многолетней работе над данным исследованием.

Выражаю также благодарность и признательность ректору КГБОУ ДПО «Институт повышения квалификации специалистов здравоохранения» министерства здравоохранения Хабаровского края, заслуженному врачу РФ, научному консультанту диссертационной работы, д.м.н., профессору, заведующей кафедры акушерства и гинекологии Чижовой Галине Всеволодовне за ценные советы и консультации.

Выражаю большую признательность всему коллективу Хабаровского филиала ФГАУ «НМИЦ «МНТК «Микрохирургия глаза» им. акад. С.Н. Федорова» Минздрава России и лично его директору в годы моей основной работы над диссертацией – заслуженному врачу РФ, д.м.н., профессору Егорову Виктору Васильевичу.

Выражаю признательность главному врачу КГБУЗ «Перинатальный центр» министерства здравоохранения Хабаровского края Бердакову Юрию Николаевичу за помощь в выполнении данного исследования.

Выражаю благодарность за возможность выполнения бимохимических исследований сотрудникам Центральной научно-исследовательской лаборатории ФГБОУ ВО «Дальневосточный государственный медицинский универтситет» Минздрава России и лично бывшему заведующему Центральной научно-исследовательской лаборатории, Заслуженному деятелю науки РФ, д.м.н., профессору Тимошину Сергею Серафимовичу.

Выражаю благодарность за помощь в статистической обработке полученных данных, в составлении прогностического алгоритма младшему научному сотруднику Хабаровского филиала ФГАУ «НМИЦ «МНТК «Микрохирургия глаза» им. акад. С.Н. Федорова» Минздрава России Пашенцеву Ярославу Евгеньевичу.

Выражаю также признательность за большую помощь в оформлении диссертационной работы сотрудникам научного отдела Хабаровского филиала ФГАУ «НМИЦ «МНТК «Микрохирургия глаза» им. акад. С.Н. Федорова» Минздрава России: Филь Анастасии Александровне, Карповой Дарье Викторовне, Пашенцевой Ирине Михайловне.

ГЛАВА 1. СОСУДИСТЫЕ ОСЛОЖНЕНИЯ ГЛАЗА В ОТДАЛЕННОМ ПОСТРОДОВОМ ПЕРИОДЕ ПОСЛЕ ПЕРЕНЕСЕННОЙ ПРЕЭКЛАМПСИИ (ОБЗОР ЛИТЕРАТУРЫ)

1.1. Преэклампсия, патогенез

ПЭ – патологическое состояние, возникающее во 2-й половине беременности (после 20-й недели), характеризующееся артериальной гипертензией (АГ) в сочетании с протеинурией (более или равно 0,3 г/л в суточной моче), нередко – отеками и проявлениями полиорганной/полисистемной дисфункции/недостаточности [42, 44, 196, 197, 203, 231, 287, 319, 340, 356, 362,]. До недавних пор отеки при ПЭ являлись классическим признаком. Но, учитывая отсутствие их специфичности, они уже не считаются ее диагностическим критерием [196, 197].

ПЭ является основной причиной материнской и перинатальной заболеваемости и смертности [44, 356]. Из-за ПЭ и связанных с ней осложнений ежегодно во всем мире умирают примерно 76 тыс. женщин [203].

Частота ПЭ составляет до 10 % в структуре всех беременностей, причем она не имеет тенденции к снижению, особенно в развивающихся странах [142, 340]. Клинические признаки ПЭ появляются во второй половине беременности, но ее исходные патофизиологические механизмы формируются гораздо раньше [340].

В зависимости от степени тяжести ПЭ, могут проявляться и дополнительные ее симптомы. Среди них нередко имеют место неврологические расстройства, тромбоцитопения, эпигастральная боль, дисфункция печени, головная боль и судороги, почечная недостаточность. Эти осложнения ПЭ известны, как синдром HELLP [314, 340, 341, 362].

1.2. Отдаленные последствия перенесенной преэклампсии для организма женщины, связанная с ней клиническая патология

В последние годы появилось множество данных о том, что помимо осложнений ПЭ в дородовом периоде и во время родов, она повышает риск развития системной сосудистой патологии в краткосрочном и долгосрочном постродовом периодах. Целый ряд исследователей отмечает, что в отдаленном периоде после беременности и родов, осложненных ПЭ, значительно повышается риск развития сердечно-сосудистой, цереброваскулярной патологии, поражения почек [29, 54, 297, 204, 205, 209, 218, 232, 253, 269, 324, 344, 347, 382, 399].

В частности, в нескольких выполненных крупных метаанализах, ПЭ признана независимым фактором риска формирования сердечно-сосудистой патологии у матери спустя 10-15 лет после индексной беременности [219, 229, 272, 337, 396].

Данные масштабного ретроспективного анализа 3 488 160 женщин, из которых 198 252 имели в анамнезе ПЭ, выявили, что у женщин с ПЭ в течение 10-15 лет после родов создается повышенный риск развития АГ ($p<0,001$), ишемической болезни сердца (ИБС) ($p=0,001$), инсульта ($p=0,001$) [337].

Доказано, что существует прямая взаимосвязь между риском развития сердечно-сосудистой патологии и тяжестью ПЭ, который повышается при умеренной форме ПЭ в 1,2 раза, при тяжелой форме – в 2,7 раза, в сравнении с нормально протекающей беременностью [295]. По данным McDonald et al. (2008), степень подобного повышения оказалась гораздо выше и составила 5,3 и 2 раза соответственно [219].

По данным Ahmed et al. (2014), у жительниц Норвегии, перенесших ПЭ, отмечено 8-кратное повышение уровня смертности в результате сердечно-сосудистых заболеваний (ССЗ), по сравнению с нормальной беременностью. У

американских женщин выявлено 2- и 3-кратное увеличение риска ССЗ при умеренной и тяжелой формах ПЭ соответственно.

При манифестировании ПЭ до 34 недель, этот риск увеличивался до 9 раз. Наконец, тайваньские женщины, перенесшие ПЭ, показали 12-кратное увеличение риска ССЗ [198].

В течение 5 лет после беременности, осложненной ПЭ, отмечена повышенная артериальная жесткость сосудов, наличие маркеров атеросклероза [266, 269, 278, 283, 323, 332, 347, 368, 388].

Повышенная частота сердечно-сосудистой патологии у женщин после перенесенной ПЭ достигала даже 20-25-летнего срока после родов [220, 225, 234, 296, 352, 361].

Помимо ПЭ, одним из факторов высокого риска цереброваскулярных и сердечно-сосудистых расстройств у женщин в постродовом периоде является также АГ. Ее патогенетическое действие реализуется через формирование ЭД [121, 271, 284].

Так, Ditisheim et al. (2018) обнаружили, что у 57,4% женщин с ПЭ через 3 месяца после родов сформировалась АГ [345]. McDonald et al. (2013) отмечали более высокую частоту хронической АГ у пациенток после перенесенной ПЭ, в сравнении с физиологической беременностью (32% против 10%, $p < 0{,}0001$) [304].

Lazdam et al. (2012), изучив состояние здоровья 140 женщин с перенесенной ПЭ, выявили, что спустя 6-13 лет имеют место повышенные значения артериального давления (АД) (как минимум, на 5-10 мм рт.ст., $p<0{,}001$); повышенное содержание липопротеинов высокой плотности ($p<0{,}003$); резистентность к инсулину ($p<0{,}04$); повышенная артериальную жесткость ($p<0{,}04$), высокий индекс массы тела ($p<0{,}005$). Примерно у 12% женщин с перенесенной ПЭ в постродовом периоде обнаруживается АГ, которая, по некоторым данным, ассоциируется с долгосрочным сердечно-сосудистым риском и повышенной частотой повреждения органов-мишеней [202, 325, 385].

Leslie et al. (2016), провели масштабный метаанализ с использованием баз данных MEDLINE, Scopus, CINAHL, Сети знаний ISI и Кокрановской базы. Они включили в свое исследование три систематических обзора с метаанализом. Таким образом, всего было ими отобрано 48 уникальных исследований из 20 стран (n=3 598601). Авторы на столь обширном материале выяснили, что у женщин с перенесенной ПЭ в 3 раза повышался риск развития хронической АГ, в 2 раза – ССЗ и в 2 раза – смертельного или не фатального инсульта [292].

При развитии АГ в период беременности, т.е. при гестационной АГ, возрастает риск постродовых сосудистых цереброваскулярных расстройств, ИБС, в сравнении с возрастной АГ [121]. У женщин с перенесенными ПЭ либо ПЭ на фоне хронической АГ, в более старшем возрасте повышается риск развития острого нарушения мозгового кровообращения (ОНМК) и ИБС [217, 219].

У пациенток, перенесших ПЭ, при сроках наблюдения до 14 лет возрастает в 2 раза риск смерти от сердечно-сосудистых и цереброваскулярных заболеваний, по сравнению с женщинами, у которых беременность протекала без осложнений. Причем, в случаях раннего дебюта ПЭ (до 34 недель беременности) риск смерти возрастает до 4 раз [329]. Большинство случаев геморрагических инсультов в постродовом периоде ассоциируются с перенесенной осложненной беременностью [284].

На 6-й и 12-й неделях постродового периода у женщин после ПЭ формируется прогрессирующая вазоконстрикция сосудов головного мозга, глазничной артерии (ГА), центральной артерии сетчатки (ЦАС), что свидетельствует об ишемии головного мозга [324]. Отмечается параллелизм между этими закономерностями и степенями тяжести, перенесенной ПЭ [339, 387].

В отдаленные сроки после перенесенной ПЭ существенно возрастает частота изменений белого вещества головного мозга, в сравнении с физиологической беременностью (37% и 21% соответственно) [297]. При раннем

начале ПЭ, с преждевременными родами – до 32 недель гестации, мертворождением или задержкой роста плода риск данных сосудистых осложнений становится наиболее высоким [229].

Однако, все же, далеко не у всех женщин с ПЭ развиваются сосудистые изменения. Так, ряд исследователей отмечает их отсутствие у женщин после перенесенной ПЭ [221, 268, 238, 349].

Таким образом, уже стало очевидным, что ПЭ не заканчивается после родоразрешения или прерывания беременности [257, 342]. Являясь системным полиорганным расстройством, она оказывает свое негативное влияние и в отдаленные сроки после родов, формируя повышенный и высокий риск сосудистых катастроф в более позднем периоде жизни [206, 226, 276, 282, 299].

1.3. Патогенетическая роль эндотелиальной дисфункции в формировании осложнений после перенесенной преэклампсии

Ряд ученых считают, что точного объяснения столь тесной связи между ПЭ и сердечно-сосудистой патологией до сих пор не найдено. Однако, большинство исследователей полагает, что столь значимое повышение риска ее развития у женщин, перенесших ПЭ, скорее всего отражает факт того, что на клиническом уровне ПЭ и ССЗ имеют общие факторы риска, большая часть которых является следствием формирования генерализованной ЭД [44, 177, 332, 344].

Формируясь в период осложненной беременности, ЭД способна сохраняться длительный период после родов более 15-25 лет [302, 352].

Взаимосвязь ЭД с повышенным риском развития ССЗ и смертности от всех причин была показана в целом ряде исследований [260, 261, 274, 275, 298, 388].

Сосудистый эндотелий представляет из себя монослой клеток, выстилающий внутреннюю поверхность кровеносных, лимфатических сосудов и

сердечных полостей. Он является барьером, регулирующим прохождение питательных веществ и клеток через него [104, 239, 316].

Эндотелий сосудов регулирует сосудистый тонус, синтезируя как вазоконстрикторы, так и вазодилататоры, которые в нормальных условиях должны находиться в условиях взаимного баланса. К вазоконстрикторам, синтезируемым сосудистым эндотелием, относится, прежде всего, эндотелин-1, а также катехоламины и другие вазоактивные пептиды. К вазодилататорам относится оксид азота (NO), эндотелиальный гиперполяризующий фактор, простациклин или натрийуретические пептиды [215, 309, 310, 365]. Эндотелиальные вазодилататоры обладают также и антиагрегативными свойствами, предотвращая тем самым образование тромбов и сосудистый стеноз [364]. Кроме того, эндотелий сосудов предотвращает адгезию и агрегацию иммунных клеток, инфильтрацию моноцитов в субэндотелиальное пространство областей, подверженных поражению [223, 291].

Ключевую роль в развитии ЭД при ПЭ играет повышенная выработка вазоконстриктора – эндотелина, приводящая к дисбалансу его содержания с антагонистом, NO, что усугубляется формированием при этом окислительным стрессом [95, 124, 191, 227, 273].

ЭД является ключевым звеном в патогенезе многих заболеваний, за счет формирования ангиоспазма, тромбоза сосудов с последующей тканевой ишемией, венозным застоем [25, 104, 233].

В ходе генерализованной ЭД разрушается эндотелиальный монослой, что может способствовать нарушению гематоэнцефалического барьера, формируя судороги и другую неврологическую симптоматику [262, 281, 375].

1.4. Эндотелиальная дисфункция и сосуды глаза

Сосудистый эндотелий играет особо важную роль в регуляции тонуса сосудов сетчатки, зрительного нерва и хориоидеи [248, 259, 358]. Впервые эта связь была показана в исследовании Haefliger et al. (2001) где авторы выявили, что NO и эндотелин являются мощными регуляторами экстраокулярного кровотока в ГА и цилиарной артерии свиньи. Выявленный ими эффект уменьшения диаметра сосудов при повышении дисбаланса NO – эндотелина в сторону преобладания последнего, по мнению авторов, позволяет говорить о важной роли ЭД в патогенезе целого ряда офтальмологической патологии. В частности, это касается некоторых форм глаукомы, диабетической ретинопатии, атеросклеротических и гипертонических ретинальных поражений, связанных с глазными вазоспазмами [237, 259]. Впоследствии, ряд авторов доказали, что NO и эндотелин участвуют в контроле базального кровотока в хориоидее, зрительном нерве и сетчатке [201, 251, 307, 315, 400]. Cellini et al. (2012) выявили, что у 40 больных первичной открытоугольной глаукомой имеется повышенный уровень эндотелина ($p<0,001$), уменьшены показатели потоко-опосредованной дилатации ($p<0,001$), в сравнении со здоровыми лицами [236].

В ряде экспериментальных и клинических исследований ЭД рассматривалась, как одна из важных составляющих сосудистой патологии органа зрения [195, 254, 326, 398]. Например, Su et al. (2006) показали, что повышение уровня эндотелина в крови связано с нарушением релаксации сосудов и ранней ретинопатией у крыс с диабетом. В исследовании также было показано, что активация рецепторов конечных продуктов гликозилирования сопровождается усилением выработки эндотелина, свободных радикалов и синтазы азота, что оказывает повреждающие действие на ретинальные сосуды [195].

Изучая экспрессию TNF-альфа и его рецептора (TNF-R1) в головке зрительного нерва у глаукоматозных пациентов с различными стадиями

заболевания, Yuan et al. (2000) выявили, что TNF-альфа способствует прогрессированию апоптоза зрительного нерва при глаукоме как прямым воздействием на аксоны ганглизозных клеток сетчатки, так и индуцированием NOS-2 в его астроцитах [398].

При изучении пациентов с диабетической макулопатией Colubovic-Arsovska (2006) выявил, что усиленная экспрессия эндотелина способствует развитию пролиферативной и препролиферативной стадий диабетической ретинопатии, а также определяет выраженность макулопатии [254]. В исследовании Iannaccone et al. (1998) выявлен повышенный уровень эндотелина в плазме крови у пациентов с окклюзией ретинальных вен, в сравнении со здоровыми пациентами ($p<0,05$) и пациентами с гипертонической болезнью ($p<0,05$). Самые высокие концентрации циркулирующего эндотелина были обнаружены у пациентов с окклюзией ретинальных вен ишемического типа [326].

Ряд отечественных авторов указывают на важную патогенетическую роль ЭД в формировании сосудистой ретинальной патологии [12, 13, 192].

Следует отметить тот факт, что эндотелий ретинальных сосудов играет в глазу важную роль, осуществляя функцию гемато-ретинального барьера (ГРБ) [106].

Изучая изменения сетчатки при нормальной беременности, Lupton et al. (2013) наблюдали, что снижение среднего уровня системного АД между 13- и 19-недельными сроками беременности ($p=0,001$) коррелировало с изменением диаметра ретинальных сосудов (центральный артериолярный ретинальный эквивалент: $p<0,001$, центральный ретинальный эквивалент: $p=0,007$). Однако, у женщин с ПЭ центральный артериолярный и центральный венулярный эквиваленты сетчатки были значительно снижены как на 13, так и на 19 гестационной неделях ($p=0,03$; $p=0,007$ и $p=0,001$ соответственно [372].

Имеются данные о возможности повреждения ГРБ при ПЭ. Клинически это проявляется серозной отслойкой сетчатки [207].

Li et al. (2012), изучая влияние повышенного АД на микроциркуляцию глаза у женщин с ПЭ во время беременности выявили, что увеличение среднего уровня АД на каждые 10 мм рт.ст. статистически значимо коррелировало с уменьшением калибра ретинальных артериол, угла их ветвления и фрактальной размерности: $p<0,001$, $p=0,05$ и $p<0,01$ соответственно [210].

Сужение и уменьшение диаметра ретинальных артериол во время беременности ($p= 0,001$ и $p=0,008$) и в послеродовом периоде у женщин с ПЭ выявили также Brückmann et al. (2015), что они связали с начальной микрососудистой дисфункции сетчатки [199].

Paes et al. (2015) выявили, что при тяжелой форме ПЭ средние значения пиковой систолической скорости кровотока в ретинальных сосудах составили 40,36 ± 5,61 см/с, что значительно выше, чем в группе женщин с легкой ПЭ и в у здоровых женщин (34,53 ± 6,82 см/с, 31,03 ± 4,72 см/с и 34,35 ± 6,43 см/с) [321].

Изменение параметров сетчатки в зависимости от степени тяжести ПЭ отметил и Oliveira et al. (2012). По его данным, средние значения индекса резистентности, пульсационного индекса и пиковой скорости кровотока в ретинальных сосудах в группах легкой и тяжелой форм ПЭ, при нормально протекающей беременности составляли: 0,73, 1,63 и 0,65; 0,63, 1,13 и 0,89 (± 0,12) и 0,73, 1,66 и 0,66 соответственно [330].

Grechuta et al. (2004) изучая у 63 женщин влияние гестационной АГ на зрительный, слуховой и соматосенсорный вызванные потенциалы выявили, что ПЭ значительно изменяет их параметры. Была установлена корреляция между и средним уровнем АД, латентностью P100 зрительных вызванных потенциалов и N20 соматосенсорных вызванных потенциалов [255].

1.5. Офтальмологические изменения при беременности, осложненной преэклампсией

Множество исследователей свидетельствует о том, что различные зрительные расстройства формируются примерно у 25% женщин с тяжелой ПЭ. Они проявляются затуманиванием, снижением зрения, фотопсиями, скотомами. В отдельных, тяжелых случаях, из-за очагового отека головного мозга может развиваться диплопия, амавроз, гомонимная гемианопсия, кортикальная слепота [93, 196, 209, 228, 359, 371, 391].

Окулярные осложнения ПЭ включают формирования окклюзий ЦАС, папиллофлебита, ишемической оптической нейропатии с атрофией зрительного нерва, оптического неврита, ретинопатии Purtscher [93, 212, 241, 250, 328, 331, 366].

Хотя в большинстве случаев после ПЭ зрительные функции восстанавливаются до исходных в течение нескольких недель или месяцев, все же, в редких случаях может формироваться значительное снижение зрения, вплоть до полной его потери [93, 196, 208, 249, 318, 351, 391, 394].

Нарушения зрения у женщин с ПЭ способны оказать значимое влияние на ход беременности, поэтому, по мнению авторов, женщин с ПЭ должен обязательно наблюдать офтальмолог. Это необходимо для снижения риска данных осложнений, выбора оптимальной терапевтической стратегии и улучшения прогноза ПЭ [319].

Негативное влияние ПЭ на орган зрения проявляется в расстройствах гемодинамики глаза. Формируется ретинальный вазоспазм, нарастающий с увеличением тяжести ПЭ, с развитием гиповолемии (вследствие повышенной проницаемости сосудов, аномальной экскреции белка). Все эти сосудистые изменения обусловлены ЭД [45, 93, 377, 277, 354, 360, 376, 381].

Ряд авторов свидетельствует, что у женщин с тяжелой степенью ПЭ неизбежно формируются патологические офтальмологические состояния [249, 369, 380].

Например, в исследовании Garg et al. (2014) выявили у женщин с тяжелой формой ПЭ (n=15) повышение объема макулы (9,0±0,4 мм^3 против 8,7±0,5 мм^3, p=0,006), в сравнении с нормотезивными беременными (n=15); большую толщину хориоидеи (425±90 мкм против 354±140 мкм соответственно, p=0,021) [249].

В исследовании Neudorfer et al. (2014) приняли участие 27 женщин с ПЭ. Согласно данным проведенной им оптической когерентной томографии (ОКТ) макулярной зоны, у них был выявлен отек макулы, скопления субретинальной жидкости, у 2 женщин обнаружились поражения на уровне ретинального пигментного эпителия. Средняя толщина слоя нервных волокон сетчатки у них оказалась значительно выше, чем у женщин с нормальными окулярными показателями (p=0,009). По мнению авторов, это однозначно указывает на скрытую вовлеченность центральной нервной системы в патологический процесс. Отличием всех женщин с выявленными окулярными патологиями от женщин без их развития являлось наличие у всех тяжелой степени ПЭ, более высокого уровня систолического АД (p=0,03) [380].

Сравнительный анализ значений субфовеолярной толщины хориоидеи (СТХ), проведенный у 119 женщин (3 группы: ПЭ, физиологической беременности, а также небеременных, здоровых женщин), показал, что она составила соответственно: 333,8±55,3 мкм, 368,6±67,6 мкм и 334,8±59,9 мкм. Авторами выявлено, что при ПЭ ее значения оказались наименьшими, что по мнению авторов, обусловлено расстройствами компенсаторного механизма вазодилации [369].

В исследовании Belfort et al. (1999) направленном на сравнительное изучение скорости кровотока в ГА, ЦАС и в средней мозговой артерии (СМА) при различных вариантах беременности было выявлено, что при нормальной

беременности индекс сосудистой резистентности уменьшался с увеличением среднего АД во всех трех исследованных сосудах (ГА r=-0,33; ЦАС r =-0,43; СМА r=-0,30). Однако, при тех же условиях у женщин с ПЭ индекс резистентности ГА и ЦАС, напротив, увеличивался (r=0,54 и r=0,65 соответственно), в то время, как в СМА он уменьшался (r=-0,25). Это свидетельствует о выраженном вазоспазме магистральных сосудов глаза при ПЭ [230]

Ю.П. Вдовиченко и Л.Н. Мочалова (2013) показали, что у 30 беременных женщин с ПЭ, на фоне формирования ангиопатии формируется снижение трофики внутренних оболочек глаза, а при наличии миопии наблюдается утяжеление ее степени [29].

Морфометрические параметры макулярной сетчатки были изучены у 77 беременных женщин (154 глаза) с ПЭ. Выявлены случаи статистически достоверного увеличения толщины макулы в группах со средней и тяжелой степенями ПЭ, особенно в III триместре беременности. Через 2-4 мес. после родов данный показатель значительно уменьшался, хотя и оставался повышенным [78, 83, 156].

Kim et al. (2017) на обширном клиническом материале (233 женщины с ПЭ) выявили зависимость между частотой возникновения отслойки сетчатки и степенью протеинурии. Так, в группах с массивной, умеренной и легкой протеинурии частота отслойки сетчатки составила: 11,5%; 3,0%; 1,3% соответственно (p=0,009) [286].

Brussé et al. (2018) провели сравнительный анализ функционального состояния нейронов зрительного пути у 48 женщин с ПЭ и у 29 женщин с физиологическим течением беременности. Использовался метод зрительно вызванных потенциалов. Было выявлено, что для женщин с ПЭ была характерна удлиненная латентность зрительных вызванных потенциалов, по сравнению с женщинами, чья беременность протекала без осложнений (p=0,006), хотя после родов эта разница нивелировалась. Авторы предполагают, что у женщин с ПЭ

существенно снижается нейрофизиологическая адаптация зрительной коры головного мозга к беременности [392].

Maalej et al. (2014) сообщают о двух случаях развития многофокальной хориоидальной ишемии на фоне ПЭ. В первом случае пациентка была осведомлена о своем состоянии и контролировала осложнения; во втором случае произошло развитие HELLP-синдрома, приведшее к внутриутробной смерти плода на 26-й гестационной неделе. Обе пациентки поступили с жалобами на потерю зрения. У обеих женщин была выявлена многофокальная хориоидальная ишемия: в острой стадии – у первой пациентки, в стадии рубцевания – у второй [313]. Çelik et al. (2015) зафиксировали случай двусторонней серозной отслойки сетчатки у пациентки с тяжелой ПЭ, а также двустороннее кровоизлияние в макулу – у другой пациентки с HELLP-синдромом [209].

Swende et al. (2009) утверждали, что развившаяся кортикальная слепота на фоне тяжелой ПЭ у одной пациентки была полностью устранена после срочного выполнения операции кесарева сечения и интенсивной терапии [353].

Ferhi et al. (2018) у 24-летней беременной женщины с ПЭ зарегистрировали случай двусторонней транссудативной отслойки сетчатки на 35-й неделе беременности. Ей было срочно выполнено кесарево сечение. В течение 3 недель после родов острота зрения у нее вернулась к дородовым показателям без какого-либо дальнейшего лечения [386].

Л.Д. Белоцерковцева с соавт. (2010) описали случай двусторонней отслойки сетчатки при тяжелой ПЭ, которая саморазрешилась на 11-й день после проведенной экстренной операции кесарева сечения [76].

Sathish et al. (2000) сообщили о случае двусторонней хориоидальной ишемии с отслойкой сетчатки, выявленной у 26-летней пациентки с ПЭ. После родов у нее произошло спонтанное разрешение серозной отслойки и хориоидальных изменений, хотя впоследствии сформировались остаточная хориоретинальная диспигментация [357].

Androudi et al. (2007) описывают случай двусторонней серозной отслойки макулярной зоны у 33-летней женщины с тяжелой формой ПЭ. Это выражалось снижением центрального зрения на оба глаза. При проведении ОКТ было обнаружено скопление субретинальной и внутриретинальной жидкости в области макулы обоих глаз [317].

А.В. Зуев с соавт. (2015) выявили наличие отслойки сетчатки без макулярного разрыва на обоих глазах у 29-летней пациентки после перенесенной ПЭ. На 3-и сутки послеродового периода у нее возникли внезапно жалобы на снижение остроты зрения. Пациентке был рекомендован постельный режим, проводилась консервативная терапия, направленная на нормализацию АД. При повторном осмотре произошло прилегание сетчатки обоих глаз, что сопровождалось повышением зрительных функций [60].

Ряд авторов полагает, что поздние ретинальные осложнения перенесенной ПЭ являются последствием ретинальной ишемии и проявляться геморрагическими расстройствами вследствие активации системы тромбопластина-фибриногена [212, 250].

По мнению Gass et al. (1985) к окулярной патологии, формирующейся под влиянием перенесенной тяжелой формы ПЭ, следует отнести сужение калибра ретинальных артериол, эпителиопатию ретинального пигментного эпителия, формирование зон хориоидальной атрофии [250].

Е.С. Иойлева с соавт. (2017) описали случай резкого ухудшения зрения у пациентки с ПЭ через 1 мес. после родов. При офтальмологическом осмотре была выявлена двусторонняя нейроретинопатия, обусловленная перенесенной ПЭ. Назначенный курс лечения способствовал повышению у нее зрительных функций [65].

Fastenberg et al. (1980) выполнили офтальмологическое обследование 27 пациенток после перенесенной ПЭ, в сроки от 2 дней до 8 мес. У 8 чел. был выявлен отек макулы и диска зрительного нерва, ретинальные геморрагии в виде

полос, формирование очаговых зон ретинальной и хориоидальной ишемии, снижение оптической плотности макулярного пигмента, дефекты пигментного эпителия сетчатки. Авторы считают, что выявленная ими хориоидальная сосудистая недостаточность является первичной основой для вторичной отслойки сетчатки, наблюдаемой периодически при ПЭ [224].

Офтальмологические последствия ПЭ были также изучены Auger et al. (2017) в масштабном ретроспективном когортном исследовании (n= 1 108 541). Они установили более высокую частоту госпитализаций в долгосрочном периоде среди женщин с перенесенной ПЭ, в сравнении с женщинами, перенесшими физиологическую беременность: по поводу отслойки сетчатки, (52,9 и 23,9/10000 соответственно), ретинопатии (60,5 и 8,0/10000 соответственно) и других ретинальных нарушений (13,3 и 7,3/10000 соответственно). По данным авторов, ПЭ наиболее значимо ассоциировалась с тяжелой отслойкой сетчатки, ретинальными разрывами, диабетической ретинопатией [336]. В другом исследовании данных авторов, ими отмечен также более высокий риск возникновения катаракты, в сравнении с женщинами без ПЭ [338].

Beharier et al. (2016) также выявили повышенную частоту долговременной офтальмологической заболеваемости у женщин с перенесенной ПЭ (диабетическая ретинопатия, отслойка сетчатки). Кроме того, была обнаружена положительная линейная корреляция между степенью ПЭ и риском формирования офтальмологической патологии, возрастающей с возрастом пациентки ($p < 0,001$) [335].

Проведенное масштабное, когортное исследование, включавшее более 1 млн. женщин, родивших в медицинских учреждениях Канады в период с 1989 по 2013 гг. выявило, что перенесенная ПЭ является фактором высокого риска патологии сетчатки у женщин в отдаленные сроки постродового периода [336]. Выявлено также, что через 4-6 лет после перенесенной ПЭ у 21% женщин развились сосудистые расстройства сетчатки [82].

Представленные многочисленные данные о формировании различной сосудистой патологии глаз после перенесенной ПЭ дают веские основания предполагать, что ее последствия, в том числе и офтальмологические, должны строго контролироваться как в краткосрочном, так и в долгосрочном периодах времени [343]. Но зачастую, те или иные окулярные изменения, выявляемые у женщин через длительный срок после перенесенной ПЭ, никак не связываются с ПЭ, ни офтальмологами, ни самими пациентками. Однако, на сегодняшний день как в России, так и за рубежом, все больше регистрируется случаев серьезных офтальмологических осложнений, возникших после беременности, осложненной ПЭ. Как отмечают отдельные исследователи, большая их часть саморазрешается либо проходит после надлежащего лечения [353]. Но данная проблема требует серьезного, взвешенного изучения, чего до сих пор не было выполнено.

Таким образом, проведенный анализ данных литературы позволяет утверждать, что ПЭ следует рассматривать как патологию, грозящую риском формирования сосудистой ретинальной патологии как в краткосрочном, так и в долгосрочном периодах после родов. Основная патогенетическую роль в данных сосудистых расстройствах обусловлена развитием генерализованной ЭД. Однако, в литературе уделено недостаточное внимание вопросу изучения офтальмологической патологии, возникшей на фоне ранее перенесенной ПЭ. Как видно, из отдельных высказываний, она развивается достаточно часто, особенно после перенесенной ее тяжелой формы. Соответственно, при выявлении офтальмологической патологии у женщин с ранее перенесенной ПЭ не обнаруживается ее связь с ней. Немалую роль в этом играет слабая степень осведомленности офтальмологов о неблагоприятных последствиях ПЭ, их убежденность в том, что все возникшие зрительные расстройства непременно исчезнут после родоразрешения. Ввиду этого, проблема углубленного изучения частоты формирования сосудистой ретинальной патологии у женщин после перенесенной ПЭ представляется нам достаточно актуальной. Поэтому, настоящее

исследование посвящается изучению частоты сосудистой ретинальной патологии у женщин после перенесенной ПЭ, выявлению факторов риска ее формирования, созданию алгоритма прогнозирования, разработке патогенетически обоснованных методов профилактики.

ГЛАВА 2. МАТЕРИАЛ И МЕТОДЫ ИССЛЕДОВАНИЯ

2.1. Общая характеристика клинического материала

Работа проводилась в Хабаровском филиале ФГАУ «НМИЦ «МНТК «Микрохирургия глаза» им. акад. С.Н. Федорова» Минздрава России, при тесном сотрудничестве с КГБУЗ «Перинатальный центр» министерства здравоохранения Хабаровского края.

Максимальный период продолжительности исследования, включавшего 10 этапов, составил 17 лет (с 2002 по 2019 гг.).

Для осуществления данного исследования с 2002 года был заключен договор о научно-практическом сотрудничестве между ФГАУ «НМИЦ «МНТК «Микрохирургия глаза» им. акад. С.Н. Федорова» Минздрава России и КГБУЗ «Перинатальный центр» министерства здравоохранения Хабаровского края. Согласно данному договору, всем женщинам с беременностью на фоне ПЭ проводилось углубленное обследование в условиях Хабаровского филиала ФГАУ «НМИЦ «МНТК «Микрохирургия глаза» им. акад. С.Н. Федорова» Минздрава России.

Группы обследуемых женщин были сформированы на добровольных началах, в полном соответствии с Хельсинской декларацией Всемирной медицинской ассоциации: «Этические принципы проведения научных медицинских исследований с участием человека» (1964 г., с поправками 2000 г.) и Федеральным законом Российской Федерации от 21 ноября 2011 г. № 323-ФЗ «Об основах охраны здоровья граждан в Российской Федерации».

На **первом этапе** для подтверждения актуальности данной проблемы был выполнен ретроспективный сравнительный анализ частоты и структуры сосудистой ретинальной патологии у женщин после физиологической

беременности и осложненной ПЭ. Для этого была проведена сплошная выборка медицинских карт женщин, перенесших беременность, осложненную ПЭ за период 2004 – 2007 гг. Использовались данные архивного материала КГБУЗ «Перинатальный центр» министерства здравоохранения Хабаровского края.

Критерии включения:

- беременность, завершившаяся родами;

- сроки после родов: от 3 до 12 лет;

-отсутствие тяжёлой соматической патологии: ревматизма, декомпенсированного сахарного диабета, онкологии;

- отсутствие сопутствующей глазной патологии: осложненной миопии, диабетической ретинопатии, возрастной макулярной дегенерации, врожденных аномалий развития глаза и последствия воспалительных заболеваний сетчатки и зрительного нерва.

Была отобрана 121 история болезни. В основную группу была включена история болезни 71 женщины после перенесенной преэклампсии, в возрасте от 23 лет до 41 года (в среднем 30±6,9 года). Среди пациенток данной группы, у 55 женщин имела место умеренная степень ПЭ, у 16 женщин – ее тяжелая степень. У 5 женщин беременность завершилась преждевременными родами (26-я – 28-я недели). В основной группе у 50 женщин родоразрешение проводилось естественным путем, 17 женщинам выполнялась операция кесарева сечения.

Группа сравнения была сформирована из историй болезни 50 женщин в возрасте 23-29 лет (в среднем 29,8±5,1 лет), перенесших физиологическую беременность, завершившуюся родами. Критерии включения– физиологическое течение беременности, отсутствие подъема АД, протеинурии, отеков. Их возраст варьировал от 23 до 39 лет. У 31 женщины беременность была первой, у 19 – повторной. Сроки после родов составили от 3 до 12 лет (в среднем 6,5±2,2 года). После изучения историй болезни для продолжения исследования пациентки были вызваны для офтальмологического осмотра.

Для субъективной оценки влияния беременности на орган зрения всем женщинам было проведено анкетирование, включавшее целенаправленные вопросы о появлении зрительного дискомфорта, снижения зрения после беременности.

Выявив повышенную частоту встречаемости сосудистой ретинальной патологии в основной группе и учитывая данные литературы о том, что в основе формирования любой сосудистой патологии, в том числе, ретинальной у женщин после перенесенной ПЭ лежит генерализованная ЭД [13, 50, 84, 97]. Следующий, **второй этап** исследования был посвящен вопросу возможного влияния возраста и кратности родов на риск формирования сосудистой ретинальной патологии у женщин с ПЭ в постродовом периоде. Для выполнения данного этапа была проведена обширная выборка медицинской документации 120 женщин различных возрастных групп, чья беременность была осложнена ПЭ (архивный материал КГБУЗ «Перинатальный центр» министерства Здравоохранения Хабаровского края, за 2011 – 2014 гг.).

Исследование проведено в соответствии с Хельсинской декларацией (1964 г.), пересмотренной в 2000-ом г. (Эдинбург, Шотландия). От каждой пациентки было получено информированное согласие. Все истории болезни женщин, в зависимости от возраста и кратности беременностей были разделены на 4 группы.

1-я группа была представлена историями болезни 30 женщин, чей возраст находился в диапазоне от 18 до 35 лет (в среднем 26±5 лет). Все женщины данной группы были первородящими. Умеренная степень ПЭ была отмечена у 27 женщин, тяжелая степень – у 3 чел.

2-я группа – 30 историй болезни женщин, которые находились в позднем репродуктивном возрасте (36-45 лет), в среднем их возраст составил 40±3 года. Все женщины данной группы также были первородящими. Умеренная степень ПЭ была отмечена у 23 женщин, тяжелая степень – у 7 чел.

3-я группа – представлена историями болезни 30 женщин, которые находились в раннем репродуктивном возрасте (18-35 лет). Их беременность отягощена ПЭ и была повторной. В среднем их возраст составил 27±5,4 лет. У 28 женщин была диагностирована умеренная степень ПЭ, у 2 – ее тяжелая степень. Предыдущие беременности также были осложнены ПЭ.

4-я группа – 30 историй болезни повторнобеременных женщин, которые находились в позднем репродуктивном возрасте (36-45 лет). В среднем их возраст составил 39±3,5 лет. У 27 женщин была диагностирована умеренная степень ПЭ, у 3 – ее тяжелая степень. Предыдущие беременности также были осложнены ПЭ.

Сроки после родов в группах были сопоставимыми и составляли от 6 до 8 лет.

Для проведения исследования все женщины были приглашены на офтальмологический осмотр. Особое внимание придавалось выявлению сосудистой ретинальной патологии в данных группах.

В ходе проведенного исследования было выявлено, что частота формирования сосудистой ретинальной патологии у женщин после беременности, осложненной ПЭ увеличивалась с возрастом, что вероятно, было связано, с присоединением системной соматической патологии. В связи с этим **третий этап** исследований посвящен изучению возможного влияния сопутствующей системной сосудистой патологии при беременности на состояние сетчатки.

По данным архивного материала – медицинские карты пациенток КГБУЗ «Перинатальный центр» министерства здравоохранения Хабаровского края за период 2006 – 2012 гг. методом: сплошной выборки была отобрана 231 история болезни беременных женщин с различными вариантами течения беременности.

Критерии исключения – наличие системной эндокринной, аутоиммунной, ревматической патологии до беременности; вредные привычки.

Используя информацию историй болезни, на основании международной классификации болезней десятого пересмотра (МКБ-10), из всей совокупности отобранных историй болезни были сформированы следующие их группы.

1-я основная группа, (Код МКБ-10 – О11). Сюда были включены 47 женщин, перенесших беременность, осложненную ПЭ на фоне хронической АГ. Критерии включения – наличие повышенных значений АД до беременности, наличие значимой протеинурии (более 0,3 г/л) [42]. В период беременности их возраст составил от 20 до 41 года (средний: 29±6,2 лет). У 33 женщин это была первая беременность, у 14-ти женщин – повторная. Сроки после родов составили: от 6 до 11 лет. Уровень АД во время беременности составлял от 145/95 до 200/110 мм рт.ст. Уровень суточной протеинурии не превышал 0,8-2,3 г/сут. Следует отметить, что родоразрешение через естественные родовые пути проводилось у 37 женщин, операция кесарева сечения была проведена 10 женщинам. При этом во время родовой деятельности у 2 женщин было зафиксировано повышение АД до 180/100 мм рт.ст.

2-ю основную группу составили 48 женщин с ПЭ в период беременности, (МКБ-10 – О14). Во всех случаях ПЭ возникла после 20-й недели беременности (20-я – 27-я неделя). Их возраст в период беременности составлял от 21 до 34 лет, средний возраст: 28±4 лет. У 35 женщин это была первая беременность, у 13 женщин – повторная. Уровень АД в период беременности составил от 145/95 до 200/115 мм рт.ст. Суточная протеинурии варьировали от 1,2 до 5,4 г/л. У 32 женщин имела место умеренная степень ПЭ, у 16 женщин – ее тяжелая степень. У 5 женщин с тяжелой ПЭ беременность завершилась преждевременными родами (26-я – 28-я неделя).

В 1-ю группу сравнения были включены женщины, у которых беременность сопровождалась наличием гестационной АГ, (МКБ-10 – О13). Критерии включения – наличие повышенных значений АД после 20-й недели беременности. В данную группу вошли 50 женщин, возраст которых в период беременности

варьировал от 18 до 38 лет, средний возраст: 28±5,3 лет. Из них – 30 первородящих и 20 женщин с повторной беременностью. Уровень АД находился в пределах от 140/80 до 160/100 мм рт.ст.

2-я группа сравнения была представлена женщинами, у которых во время беременности отмечались отеки и протеинурия, но без АГ, (МКБ-10 – O12). Критерии включения: отеки нижних конечностей, появляющиеся во 2-й половине дня; уровень АД – не более 130/80 мм рт.ст., протеинурия – до 0,3 г/сут. В данную группу были включены 36 женщин, возраст которых в период беременности составил от 19 до 39 лет (средний возраст: 29±6,2 лет). Из их числа 25 женщин были первородящими, у 11 женщин беременность была повторной. У всех женщин данной группы роды проведены через естественные родовые пути.

Клинический материал контрольной группы был представлен историями болезни женщин с физиологической беременностью, (МКБ-10 – Z34). Критерии включения – физиологическое течение беременности, отсутствие подъема АД, протеинурии, отеков. В данную группу вошли 50 женщин, во время беременности имеющих возраст от 18 до 37 лет, средний возраст: 28,5±5,8 лет. Из них, у 29 беременность была первой, у 21 женщины – повторной. У всех женщин данной группы родоразрешение проводили через естественные родовые пути.

Пациентки всех групп были подобраны сопоставимыми по возрасту, срокам после родов (от 6 до 12 лет).

Для проведения исследования женщины по отобранным историям болезни были приглашены на обследование. Все женщины предварительно были обследованы кардиологом, неврологом. Оценивался их анамнез, данные медицинской документации: амбулаторных карт наблюдения в участковой поликлинике, а также результаты клинических обследований и заключений узких специалистов. Затем проводился их офтальмологический осмотр. На момент проведения данного исследования возраст женщин общей совокупности варьировал от 28 до 51 года, составив в среднем 39±6,2 года.

На данном этапе удалось подтвердить, что ПЭ является одним из факторов риска формирования сосудистой ретинальной патологии в отдаленном периоде после родов при беременности, осложненной ПЭ.

Подтвердив на предыдущих этапах, что на формирование сосудистой ретинальной патологии действительно оказывает влияние беременность, осложненная ПЭ, на следующем, **четвертом этапе** исследования, проводилось исследование роли ЭД регионарной системы глаза у женщин при беременности, осложненной ПЭ, выявлялась ее взаимосвязь с частотой развития сосудистой ретинальной патологии. Основная группа была представлена 62 беременными женщинами с наличием ПЭ (124 глаза). Их возраст варьировал от 22 до 43 лет (30±6,9 лет). Умеренная степень ПЭ имела место у 44 женщин, тяжелая степень ПЭ – у 18 беременных. Первородящих было 38 чел., вторую и последующие беременности отметили у 24 чел. У 46 женщин роды проводились через естественные родовые пути, 16 женщинам проведена операция кесарева сечения.

Группой сравнения явились 20 женщин (40 глаз) с физиологическим течением беременности, сопоставимого возраста и сроков беременности. У всех женщин данной группы роды проводились через естественные родовые пути.

Была также подобрана группа контроля, куда были включены 20 соматически здоровых женщин аналогичной возрастной группы, без наличия беременности.

Сроки динамического наблюдения составили от 3 до 12 лет, составив в среднем 5±1,5 года.

Всей совокупности женщин проводилось биохимическое исследование содержания биомаркеров ЭД: эндотелина-1 и продуктов свободнорадикального окислния (СРО) в слезной жидкости (СЖ), фактора Виллебранда (ФВ) в плазме крови. Исследования уровней эндотелина-1 в СЖ и ФВ в плазме крови выполнялись двукратно: в III триместре беременности и спустя 6-8 мес. после родов. В свою очередь исследование продуктов СРО в СЖ осуществлялось однократно, в III триместре беременности.

В ходе данного этапа исследования было выяснено, что критерием риска формирования сосудистой ретинальной патологии после перенесенной ПЭ является сочетание высоких уровней: эндотелина-1 свыше 3,1 нг/мл и уровня ФВ в плазме крови свыше 120%.

На **пятом этапе** исследовалось состояние хориоретинальной гемодинамики, морфометрические особенности макулярной зоны у женщин при ПЭ, во время беременности и после родов.

В основную группу А было отобрано 96 беременных женщин с ПЭ. В них вошли 30 женщин, отобранных в основную группу на предыдущем этапе исследования, которым проводилось исследование маркеров ЭД и продуктов СРО. Возраст женщин основной группы составил от 21 до 40 лет (в среднем 29,4±6,2 лет). Умеренная степень ПЭ была диагностирована у 61 женщины; тяжелая степень – у 35 женщин. Первая беременность имела место у 49 женщин, повторная – у 47 женщин. У 71 женщины роды осуществлялись через естественные родовые пути, у 25 женщин путем операции кесарева сечения.

Группа сравнения А была сформирована 50 женщинами с физиологическим течением беременности. Сюда были включены 20 женщин, которым на предыдущем этапе проводилось исследование маркеров ЭД продуктов СРО. Возраст женщин группы сравнения варьировал от 19 до 38 лет (в среднем 29,05±6 лет). У всех женщин роды прошли через естественные родовые пути, без осложнений.

Контролем явились 50 здоровых, небеременных женщин сопоставимого возраста. Сюда вошли 20 женщин, которым на предыдущем этапе проводилось исследование маркеров ЭД продуктов СРО.

Всей совокупности женщин выполнялось исследование линейной скорости кровотока (ЛСК) в задних коротких цилиарных артериях (ЗКЦА), изучалось состояние макулярного кровотока, оценивались показатели толщины фовеальной сетчатки (ТФС), суммарного объема макулярной области (ОМ).

В основной группе А и в группе сравнения А проводимые исследования выполнялись двукратно: в III триместре беременности (35-36 недель) и спустя 6-8 мес. после родов. В контрольной группе они выполнялись однократно.

В ходе данного этапа исследования было выявлено, что при беременности, осложненной ПЭ имеет место ухудшение хориоретинальной гемодинамики и увеличение объема макулярной сетчатки.

На **шестом этапе** изучались особенности коагуляционного гемостаза у женщин, чья беременность была осложнена ПЭ.

Основная группа была сформирована 62 беременными женщинами с ПЭ. Их возраст составил от 20 до 41 года (в среднем 29,6±6,5 лет). У 48 чел. это была первая беременность, у 20 – повторная.

В соответствии со степенями тяжести ПЭ было сформировано две подгруппы основной группы.

1-я подгруппа: умеренная степень тяжести – 44 женщина, в возрасте: от 21 до 34 лет (в среднем 28±4 лет). У 10 женщин это была первая беременность, у 34 женщин – повторная.

2-я подгруппа: тяжелая степенью ПЭ – 18 женщин. Их возраст составил от 20 до 41 года (в среднем 29±6,2 лет). У 8 женщин беременность была первая, повторно беременные – 10 чел.

В группу сравнения были подобраны 20 женщин (40 глаз) с физиологическим течением беременности. Их возраст составил от 18 до 37 лет, средний возраст: 28,5±5,8 лет. Из них, у 29 женщин была первая беременность, у 21 женщины – повторная.

Всей совокупности женщин проводилось изучение показателей коагуляционного гемостаза в III триместре беременности. Согласно утвержденному стандарту обследования беременных, данные исследования в обязательном порядке выполняются всем беременным в III триместре [137]. Исследовались следующие показатели: тромбоцитарное звено (число

тромбоцитов), показатели плазменного звена гемостаза (уровень фибриногена, активированное частичное тромбопластиновое время (АЧТВ), тромбиновое время).

Было выявлено, что у женщин с ПЭ формируются нарушения как сосудисто-тромбоцитарного, так и коагуляционного звеньев гемостаза. Они выражались в снижении общего числа тромбоцитов крови и повышении уровня фибриногена, при этом данные показатели коррелировали со степенью тяжести ПЭ.

Предыдущие этапы исследования указывали на то, что в основе формирования сосудистой ретинальной патологии у женщин после перенесенной ПЭ лежит не один, а целый комплекс патогенетических факторов ЭД, который выражается в регионарном ангиоспазме сосудов заднего отрезка глаз и нарушениях внутрисосудистого гемостаза.

Учитывая комплексное воздействие ЭД на возможное формирование сосудистой ретинальной патологии, на **седьмом этапе** была предпринята попытка выявления взаимосвязей у беременных женщин с ПЭ между маркерами ЭД и СРО регионарной системы глаза и состоянием хориоретинальной гемодинамики, объемом макулярной области, коагуляционным гемостазом.

Из основной группы А были отобраны 30 беременных женщин с наличием ПЭ (60 глаз). Их возраст варьировал от 22 до 40 лет (28±3,4 лет). Умеренная степень ПЭ имела место у 22 женщин, ее тяжелая степень у 8 чел.

На данном этапе были обнаружены прямые и обратные корреляционные взаимосвязи между маркерами ЭД, СРО регионарной системы глаза и показателями хориоретинальной гемодинамики, объема макулярной области, коагуляционного гемостаза.

Суммируя полученные данные, была сформирована концепция патогенеза сосудистых ретинальных расстройств у женщин после перенесенной ПЭ.

На основании выявленных факторов, влияющих на возможное формирование сосудистой ретинальной патологии, на **восьмом этапе** были

созданы три варианта прогностического алгоритма выявления риска формирования сосудистой ретинальной патологии в различные сроки после родов у женщин при беременности, осложненной ПЭ.

На основании проведенного анализа, в качестве потенциальных предикторов был отобран ряд клинических признаков, имеющих статистически значимые отличия между группами.

Поскольку потенциальные предикторы носили как количественный, так и качественный характер, для выполнения данного исследования был выбран метод бинарной логистической регрессии, который позволяет предсказывать исход по значениям множества предикторов с помощью зависимой переменной, принимающей лишь одно из двух значений — 0 (событие не случилось) или 1 (событие случилось).

В обучающую группу были включены 100 глаз женщин, перенесших ПЭ, была составлена обучающая матрица наблюдений. На ее основе в программе IBM SPSS Statistics 20 определены коэффициенты логистической регрессии. Затем, на экзаменационной группе пациентов (21 женщина, перенесшая ПЭ – 33 глаза), не участвующей в создании алгоритма прогнозирования, верифицировались эффективность и обоснованность полученного алгоритма прогнозирования варианта клинического течения постродового периода.

На основе полученного алгоритма прогнозировалось возникновение сосудистой ретинальной патологии после беременности, осложненной ПЭ, в течение 10-летнего срока.

На девятом этапе было предложено профилактическое лечение для женщин, включенных в группу риска формирования сосудистой ретинальной патологии после перенесенной ПЭ.

Для улучшения состояния сосудистого эндотелия у женщин после перенесенной ПЭ были использованы препараты: «Сулодексид» – в качестве антикоагулянта и ангиопротектора; «Танакан» – как средство, обладающее

высокой степенью тропности к эндотелию сосудов и восстанавливающее его целостность, улучшающее ретинальную гемодинамику; «Аскорбиновая кислота» – в качестве антиоксиданта при окислительном стрессе, для улучшения эндотелиальной функции. Данная комбинация лекарственных препаратов была одобрена клиническими фармакологами. Все эти препараты использовались нами в качестве профилактических мер прогрессирования ЭД и назначались перорально.

Применялись следующие суточные дозы препаратов:

«Сулодексид» –250 Липопротеинлипазных единиц – ЛЕ, 1 капсула х 2 раза в день;

«Танакан» –40 мг, 1 капсула х 3 раза в день;

«Аскорбиновая кислота» – 100 мг, 2 драже х 1 раз в день.

Суточная и курсовая дозы составили: «Сулодексид» – 500 ЛЕ. и 15 000 ЛЕ; «Танакан» – 120 мг и 3,6 г; «Аскорбиновая кислота» – 100 мг и 3,0 г соответственно. Длительность проведения курса профилактического лечения составляла 1 мес., периодичность – через каждые 6 мес.

И наконец, на **десятом** этапе была исследована эффективность применения разработанного профилактического лечения ЭД, проводимого женщинам, включенным в группу риска формирования сосудистой ретинальной патологии после перенесенной ПЭ.

Из исследования были исключены женщины с наличием системных эндокринных, аутоиммунных заболеваний: сахарного диабета, ревматической патологии, а также с нарушением сосудистого гемостаза и функций почек.

Из общей совокупности беременных женщин с ПЭ, находящихся под динамическим наблюдением (128 женщин), с использованием созданных прогностических алгоритмов была отобрана 91 женщина с риском развития сосудистой ретинальной патологии. Согласно данному алгоритму, выявлялись следующие критерии риска:

Клинико-анамнестические:

- ранее перенесенная ПЭ, особенно, ее сочетание с хронической АГ;

- поздний репродуктивный период (старше 35 лет).

Инструментальные:

- сниженные в III триместре один либо несколько показателей оптической когерентной томографии с функцией ангиографии (ангио-ОКТ) макулы;

- показатели ЛСК в ЗКЦА, сниженные в III триместре.

Фактором риска считалось наличие сочетания хотя бы одного из клинико-анамнестических и инструментальных факторов (системных и регионарных).

В основную группу Б было отобрано 40 женщин в возрасте от 24 до 43 лет. Их средний возраст составил 35±4,9 лет. У всех беременность завершилась родами. У 7 женщин ПЭ протекала на фоне хронической АГ.

При подборе основной группы Б в значительной мере учитывалась также мотивация женщины сохранить свое здоровье, что было необходимо для аккуратного соблюдения ею комплаенса при приеме назначенных лекарственных препаратов.

Со всеми участницами исследования была проведена беседа, в которой им было объяснено наличие у них риска формирования сосудистой ретинальной патологии. Пациентки основной группы были также информированы о том, что назначаемые им курсы профилактического лечения направлены на минимизацию риска развития данной патологии. Особо их внимание было обращено на то, что абсолютно недопустим самостоятельный прием лекарственных препаратов, способствующих тромбообразованию. В первую очередь, это касается оральных контрацептивов.

Группу сравнения Б составили 51 женщина сопоставимого возраста, также перенесших ПЭ и входящих в группу риска формирования сосудистой ретинальной патологии. У всех имелись примерно сопоставимые с основной группой клинико-анамнестические и инструментальные факторы риска. Их

средний возраст составил 37±5 лет. Из их числа, у 8 женщин была ПЭ тяжелой степени, у 6 человек – ПЭ на фоне хронической АГ. Группе сравнения не проводились курсы профилактического лечения.

Основной группе Б проводились систематические курсы профилактического медикаментозного лечения, направленного на коррекцию ЭД. Длительность каждого курса составляла 1 мес., интервалы между курсами – 6 мес. Общие сроки их проведения варьировали от 3 до 4,5 лет.

Группе сравнения Б профилактического лечения не проводилось.

Проведен сравнительный анализ частоты развития сосудистой ретинальной патологии в обеих группах через 4-4,5 года. В ходе данного этапа исследования выяснилось, что систематическое проведение курсов профилактического лечения антиагрегантами и антикоагулянтами в течение данного периода у женщин группы риска снизило частоту развития сосудистой ретинальной патологии с 34% до 15% ($p<0,05$).

В рамках данного этапа также дана оценка состоянию показателей хориоретинальной гемодинамики. Из основной группы Б отобраны 30 женщин, которым было назначено профилактическое лечение, направленное на коррекцию ЭД. Их средний возраст составил 34±3,9 лет. У всех беременность завершилась родами. У 5 женщин ПЭ протекала на фоне хронической АГ. Из группы сравнения Б отобраны 30 женщин, которые не получали профилактического лечение. Их средний возраст составил 36±3,5 лет. Из их числа, у 5 женщин была ПЭ тяжелой степени, у 4 человек – ПЭ на фоне хронической АГ.

Группа контроля была представлена 30 женщинами, которые перенесли физиологическую беременность. Их возраст варьировался от 19 до 38 лет (в среднем 29,05±6 лет). У всех женщин роды прошли через естественные родовые пути, без осложнений.

У всей совокупности женщин перед началом проведения заключительного этапа исследования сроки после родов составили 6-8 мес.

В ходе данного этапа было выявлено, что использование профилактического лечения с целью коррекции ЭД значительно улучшило состояние хориоретинальной гемодинамики, по сравнению с женщинами, у которых профилактическое лечение не применялось, $p<0,01$.

Объем исследования

Общая совокупность пациенток, принимавших участие в различных этапах выполненного исследования, составила 459 человек (Таблица 1).

Из их числа, непосредственно клинический материал составили 228 женщин. Из их числа были представлены – 128 женщин с беременностью, осложненной ПЭ; 50 женщин с физиологическим течением беременности; 50 небеременных, соматически здоровых женщин.

Были также использованы данные архивного материала 231 женщин с различными вариантами течения беременности, наблюдавшихся КГБУЗ «Перинатальный центр» министерства здравоохранения Хабаровского края.

Этапность выполнения проведенного исследования отражена в Таблице 1.

Таблица 1 – Этапы выполнения исследования

Этапы исследования	Проводимые диагностические обследования	Архивный материал	Собственный клинический материал
1-й этап	Ретроспективный сравнительный анализ частоты и структуры сосудистой патологии заднего отрезка глаз у женщин после нормальной беременности и родов и осложненной ПЭ	Основная группа – 71 чел. Группа сравнения – 50 чел.	
2-й этап	Изучение влияния возраста и кратности родов на повышения риска формирования сосудистой ретинальной патологии в постродовом периоде, после беременности, осложненной ПЭ	1-я группа – 30 чел. 2-я группа – 30 чел. 3-я группа – 30 чел. 4-я группа – 30 чел.	

Продолжение таблицы 1

1	2	3	4
3-й этап	Изучение возможного влияния сопутствующей системной сосудистой патологии на состояние сетчатки в период беременности	1-я основная – 47 чел. 2-я основная – 48 чел. 1-я сравнения – 50 чел. 2-я сравнения – 36 чел. Контрольная – 50 чел.	
4-й этап	Исследования биохимических маркеров ЭД у женщин с ПЭ и их взаимосвязь с частотой развития сосудистой ретинальной патологии		Основная группа – 62 чел. Группа сравнения – 20 чел. Группа контроля – 20 чел.
5-й этап	Исследование состояния хориоретинальной гемодинамики, морфометрических особенностей макулярной сетчатки у женщин в период беременности, осложненной ПЭ		Основная группа А – 96 чел. Группа сравнения А – 50 чел. Группа контроля А – 50 чел
6-й этап	Изучение особенностей коагуляционного гемостаза у женщин, чья беременность была осложнена ПЭ		Основная группа – 62 чел. Группа сравнения – 20 чел.
7-й этап	Изучение взаимосвязей хориоретинальной гемодинамики, объема макулярной области, коагуляционного гемостаза с маркерами ЭД и СРО регионарной системы глаза у беременных женщин с ПЭ		Основная группа В – 30 чел. Группа сравнения В – 20 чел.
8-й этап	Создание прогностического алгоритма для выявления высокого риска сосудистых ретинальных расстройств в различные сроки после родов при беременности, осложненной ПЭ		Обучающая группа – 62 чел. Экзаменационная группа – 21 чел.

Продолжение таблицы 1

1	2	3	4
9-й этап	Разработка профилактических мероприятий для группы высокого риска сосудистой ретинальной патологии у женщин после перенесенной ПЭ, оценка его эффективности		Основная Б группа – 40 чел. Группа сравнения Б – 51 чел.
10-й этап	Оценка клинической эффективности профилактического лечения у женщин после перенесенной преэклампсии, составляющих группу повышенного риска развития сосудистой ретинальной патологии		Подгруппа основной группы Б – 30 чел. Подгруппа группы сравнения Б – 30 чел. Группа контроля – 30 чел

2.2. Методы исследования

Использовались акушерские, офтальмологические, биохимические методы исследования.

2.2.1. Акушерские методы

Все беременные женщины проходили стандартное обследование в условиях женской консультации, необходимое, в соответствии со стандартом лечения, при диспансерном наблюдении по поводу беременности. Стандарт диагностических исследований включал в себя: комплекс лабораторного обследования (мазок на флору и атипичные клетки; общий анализ мочи; общий анализ крови; коагулограмма; биохимический анализ крови; анализ на группу крови и резус-фактор; анализ крови на ВИЧ, гепатит В и С, сифилис), консультации смежных специалистов (терапевт, эндокринолог, офтальмолог, оториноларинголог, кардиолог, стоматолог), скрининговое ультразвуковое исследование (11-14 недель, 18-21 неделю и 30-34 недели), исследование компенсаторно-

приспособительных реакций плода по данным кардиотокографии (33-36 недель) [137].

Отбор пациенток в группы выполнялся на основе заключений врачей акушеров-гинекологов, после анализа данных лабораторных обследований, данных анамнеза, гинекологического осмотра и консультаций узких специалистов.

Степень тяжести ПЭ идентифицировались в соответствии с заключениями врачей акушеров-гинекологов, согласно общепринятой клинической классификации ПЭ Российской ассоциации акушеров-гинекологов в соответствии с МКБ-10 [11], а также в соответствии с требованиями Всемирной организации здравоохранения и клиническими рекомендациями, утвержденными Минздравом России 7 июня 2016 г. [42].

Согласно данной классификации, умеренная степень тяжести ПЭ верифицировалась при уровне систолического и диастолического артериального давления (САД, ДАД): 140-159/90-109 мм рт.ст., протеинурии свыше 0,3 г/л в сутки или более 0,3 г/л в сутки в двух разовых порциях мочи взятых с интервалом в 6 часов (по величине в тест-полосках «1+»).

Тяжелая степень ПЭ верифицировалась при наличии САД от 160 мм рт.ст. и выше; ДАД от 110 мм рт.ст. и выше, отёков нижних конечностей, передней брюшной стенки и лица; протеинурии – более 3 г/л в сутки (в тест-полосках «3+») [42].

Во всех случаях ПЭ выполнялось стационарное лечение в условиях акушерской клиники (гипотензивные препараты, профилактика судорожного синдрома, профилактика тромбогеморрагического синдрома).

Все женщины в период осложненной или физиологической беременности проходили углубленное обследование в Хабаровский филиал ФГАУ «НМИЦ «МНТК «Микрохирургия глаза» им. акад. С.Н. Федорова» Минздрава России. В исключительных случаях, при тяжелой степени ПЭ (43 чел.) дожидались стабилизации состояния беременной. После этого при помощи реанимобиля

Перинатального центра осуществлялась перевозка женщин в Хабаровский филиал ФГАУ «НМИЦ «МНТК «Микрохирургия глаза» им. акад. С.Н. Федорова» Минздрава России для проведения офтальмологического обследования.

После родов спустя 6-8 мес. все женщины приглашались в плановом порядке для проведения повторного офтальмологического осмотра.

2.2.2. Офтальмологические методы

В их структуре были представлены стандартные методики и углубленное обследование.

Стандартное офтальмологическое обследование, проводимое всем женщинам, включало комплекс клинических исследований: визометрия (фороптер «Huvitz», модель CCP-3100 (Япония)), офтальмометрия и рефрактометрия (аторефрактометр «Canon», модель KR – 3000 A (Япония)), ультразвуковая биометрия А-метод (ультразвуковой сканер «Ultrasonic biometer», модель 820, ультразвуковой датчик 10 МГц («Allergan-Humphrey», США)). Последняя была необходима для определения размеров переднезадней оси (ПЗО). Тонометрия глаза выполнялась по Маклакову, по общепринятой методике.

Биомикроскопия переднего и заднего отрезков глазного яблока осуществлялась на щелевой лампе («Opton», модель SL 120 (Германия)), использовалось увеличение в 8, 16 раз и коаксиальное освещение. Осмотр глазного дна осуществлялся методом обратной офтальмоскопии, с помощью налобного бинокулярного безрефлексного офтальмоскопа «OMEGA500» («Heine», Германия) использовались бесконтактные линзы «VOLK Double Aspheric 20D» («Volk», США) (Рисунок 1).

Рисунок 1 – Осмотр глазного дна методом обратной офтальмоскопии, с помощью налобного бинокулярного безрефлексного офтальмоскопа «OMEGA500» («Heine», Германия)

Кроме того, применялась биомикроскопия макулярной зоны, выполняемая с помощью щелевой лампы и безконтактных линз 90 дптр («Max Field» («Ocular Instruments», США)). Все исследования заднего отрезка глаза проводились в условиях полного отсутствия освещенности и максимально достижимого мидриаза. Для создания мидриаза проводились 1-3 кратные инстилляции 1% раствора мидриацила, с интервалами через 3-5 мин. (Рисунок 2).

Проводилась фоторегистрация состояния глазного дна, с помощью цифровой фундус-камеры «VISUCAM 500» («Carl Zeiss», Германия) (Рисунок 3).

У женщин с тяжелой степенью ПЭ фоторегистрацию осуществляли в палате интенсивной терапии КГБУЗ «Перинатальный центр» министерства здравоохранения Хабаровского края, с помощью переносной портативной цифровой камеры «Optomed», модель Smartscope M5 EY3 (Финляндия).

Для более углубленного офтальмологического обследования использовались методы углубленного офтальмологического исследования.

Рисунок 2 – Проведение биомикроскопии макулярной зоны с помощью щелевой линзы и безконтактной линзы

Они включали: ОКТ, ангио-ОКТ, цветное доплеровское картирование (ЦДК). Ангио-ОКТ макулярной зоны, проводилась при помощи «RTVue XR Avanti» («Optovue», США). (Рисунок 4).

Рисунок 3 – Фоторегистрация глазного дна с помощью цифровой фундус-камеры «VISUCAM 500» («Carl Zeiss», Германия)

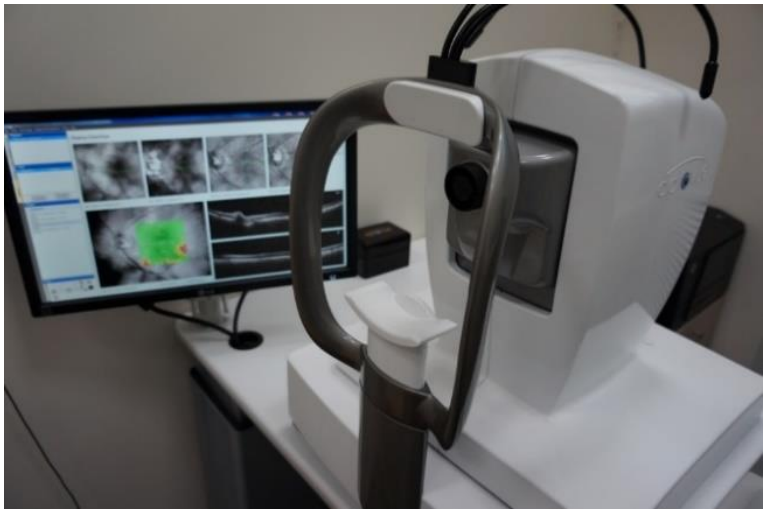

Рисунок 4 – Оптический когерентный томограф с функцией ангиографии, «RTVue XR Avanti» («Optovue», США)

Система «RTVue XR Avanti» представляет собой томограф с функцией ангиографии, на сегодняшний день, является современным и эффективным способом получения изображения при помощи регистрации изменения контраста, вызванные кровотоком. Это позволяет визуализировать микрососудистую сеть без дополнительного введения в организм контрастного вещества. Данный метод базируется на оценке амплитуды сигнала. Он получил название ангиография с разделением спектра и амплитудной декорреляцией (split-spectrum amlitude-decorrelation angiography – SSADA). Алгоритм SSADA дает возможность оценить кровоток в просвете сосуда, фиксируя колебания амплитуды отраженного сигнала ОКТ между последовательными поперечными срезами. После завершения сканирования с быстрым перемещением луча по оси X, а затем по оси Y, программное обеспечение при помощи расчетов по технологии корреляции движений. При этом она строит откорректированную ОКТ-ангиограмму всех слоев сетчатки. Оптический когерентный томограф имеет скорость сканирования 70 000 А-сканов в секунду, используя источник света с длинной волны 840 нм и шириной полосы 45 нм. Оптическое осевое разрешение составляет 5 мкм, а ширина луча 22 мкм.

В ходе работы использовался протокол сканирования «HD Angio Retina 6*6». Оценивались следующие показатели:

-общая средняя плотность поверхностного сосудистого сплетения в макулярной области (ОПС, %);

-плотность поверхностного сосудистого сплетения в фовеа (ФПС, %);

-плотность поверхностного сосудистого сплетения в парафовеа (ППС, %);

-площадь аваскулярной зоны сетчатки (ПАЗ, мм^2).

Субфовеолярная толщина хориоидеи (СТХ, мкм), определялась с использованием протокола сканирования «Retina Map» (протокол карты сетчатки): расстояние по вертикали от пигментного эпителия до границы склера/хориоидея.

Морфометрические показатели макулярной области сетчатки также оценивались с использованием ОКТ, «CIRRUS HD OCT», модель 4000 («Carl Zeiss», Германия). Система «CIRRUS HD OCT» включает в себя все компоненты аппаратного обеспечения, которые находятся внутри прибора, за исключением клавиатуры, мыши и принтера. К ним относятся оптические блоки для получения сканов, интерферометр и спектрометр, компьютер системы и глазной монитор. В основе действия томографа лежит метод интерферометрии с низкой когерентностью. Входящий в состав ретинального томографа интерферометр, обеспечивает получение информации о структурах глаза путем измерения времени задержки светового эхосигнала, возникающего в результате отражения и рассеяния света различными микроструктурами сетчатки. Оптический когерентный томограф «CIRRUS HD OCT», используя в качестве источника света сверхлюминесцентный диод, проецирует на сетчатку широкополосный луч света в диапазоне, близком к инфракрасному (820 мкм). Затем времена задержки эхосигналов от света, отраженного от сетчатки, сравниваются со временами задержки эхосигналов для такого же светового пучка, но отраженного от контрольного зеркала, расположенного на известном расстоянии. При объединении световых импульсов возникает явление, называемое

интерференцией. Параметры интерференции регистрируются и измеряются с помощью фотодетектора (Рисунок 5).

Компьютерный ретинальный томограф отличается высокой разрешающей способностью и позволяет получать прижизненное изображение поперечных срезов внутренней структуры сетчатки с аксиальным разрешением 5 мкм.

Рисунок 5 – Исследование сетчатки с помощью оптического когерентного томографа «CIRRUS HD OCT», модель 4000 («Carl Zeiss», Германия)

Для исследования использовался протокол обследования «Macular Cube 512*128 Combo». Генерирует куб данных через квадратную сетку 6 мм. При этом получается серия из 128 горизонтальных сканирующих линий, каждая из которых состоит из 512 А-сканов.

Для анализа полученных данных мы использовали протокол анализа «Macular Tickness Analysis». Данный протокол позволяет получить для каждого глаза две круговые макулярные карты, отцентрированные в фовеоле, показывающие толщину и объем макулярной области, так же сводную таблицу толщины, объема в отдельных топографических зонах макулы для обоих глаз. С помощью цветовой кодировки на верхней карте отображается толщина сетчатки макулярной области. На нижней карте отображается либо средняя толщина сетчатки (в мкм), либо средний объем (в мм^3) для каждой зоны макулы.

Методом ЦДК исследовалась ЛСК в ЗКЦА (многофункциональный ультразвуковой диагностический прибор «Logiq e», («General Electric», США), линейный мультичастотный датчик от 4 до 12 МГц). Определялись: максимальная систолическая скорость (Vmax), конечная диастолическая скорость (Vmin), средняя скорость (Vmed), индекс резистентности или периферического сопротивления (RI), пульсационный индекс (PI).

2.2.3. Биохимические методы

Согласно данным литературы, биохимическое состояние СЖ объективно отражает состояние регионарной системы глаза [102, 129, 169, 172, 267]. Ввиду этого, для более адресной оценки содержания уровней эндотелина-1, показателей СРО при ПЭ было решено исследовать их в СЖ. Это обусловлено тем, что содержание данных биохимических факторов в крови достаточно хорошо и подробно изучено во множестве различных исследований [93, 95, 176]. Наряду с этим, изучая данные литературы, были найдены данные об изучении уровня эндотелина-1 в регионарной системе глаза [6, 93, 102, 104, 146, 267], однако у женщин с осложненной беременностью исследование уровня маркеров ЭД в СЖ ранее не проводилось.

Забор СЖ проводился в утренние часы. СЖ собирали микропипеткой из конъюнктивальной полости у внутреннего угла глазной щели в объеме 25 мкл. Забор осуществлялся в микропробирку. Образцы СЖ транспортировались в Центральную научно-исследовательскую лабораторию ФГБОУ ВО «Дальневосточный государственный медицинский университет» Минздрава России, где проводился ее биохимический анализ.

Определение уровня эндотелина-1 в образцах СЖ выполняли на полуавтоматическом анализаторе для иммуноферментного анализа с

использованием набора реактивов Endotelin (1–21) («Biomedica», Австрия) [93, 133].

Уровень СРО в СЖ изучался методом хемилюминесценции (ХМЛ). Использовался люминесцентный спектрометр «LS 50B» («Perkin Elmer», США). Стандартизацию сигнала и математическую обработку кривых ХМЛ выполняли с помощью встроенной компьютерной программы «Finlab» (Рисунок 6).

Рисунок 6 – Спектрометр «LS 50B» («Perkin Elmer», США) для исследования хемилюминесценции биологических жидкостей

Определялись следующие параметры:

Ssp – светосумма за 1 минуту спонтанной ХМЛ. Величина данного показателя прямо коррелирует с интенсивностью СРО;

Sind – светосумма за 2 минуты Fe^{2+}-индуцированной ХМЛ. Данный показатель отражает скорость образования перекисных радикалов преимущественно липидной природы;

h – максимум амплитуды быстрой вспышки Fe^{2+}-индуцированного свечения. Данный показатель свидетельствует об уровне содержания гидроперекисей липидов.

Интенсивность ХМЛ, измеренную в милливольтах, рассчитывали на 1 мл исследуемого биосубстрата. Она выражалась в относительных единицах.

Фактор Виллебранда (ФВ) является одним из общепризнанных маркеров ЭД. Он представляет собой мультимерный гликопротеин с высоким молекулярным весом, который выделяется в кровообращении только активированным эндотелием. ФВ играет важную роль в качестве медиатора адгезии тромбоцитов к поврежденным артериальным стенкам. Доказана также его роль, как маркера ЭД при многих сосудистых заболеваниях [152, 311, 344, 390].

Исследовалось содержание ФВ в плазме крови. Это было обусловлено тем, что данный показатель характеризует не регионарный, а организменный уровень содержания ФВ. Тем самым объективно подтверждалось наличие генерализованной ЭД [152, 311, 344]. В совокупности с оценкой уровня эндотелина-1 в регионарной системе глаза складывалась более полная картина наличия генерализованной и регионарной ЭД.

После центрифугирования 5 мл цельной крови получали плазму без тромбоцитов (25 мкл), которую смешивали со стандартной суспензией тромбоцитов (250 мкл). К полученной смеси добавляли ристоцетин (25 мкл), после чего измеряли агрегацию тромбоцитов. По калибровочному графику определяли процентное содержание ФВ в плазме [52].

2.3. Методы статистической обработки материала

Статистическая обработка данных выполнялась в программе IBM SPSS Statistics Version 20. Проверка нормальности распределений осуществлялась с помощью критерия Шапиро-Уилка. Данные представлены в виде M±σ, где M – среднее значение, σ – стандартное отклонение либо в виде Me(Q25;Q75), где Me – медиана, Q25 и Q75 – 25% и 75% квантили соответственно. Качественные признаки исследуемых групп сравнивались между собой с использованием

точного двустороннего критерия Фишера, количественные – t-критерием Стьюдента для независимых нормально распределенных выборок либо использовался критерий Краскела-Уоллиса с апостериорным попарным сравнением групп с помощью критерия Манна-Уитни для независимых выборок. Связанные выборки сравнивались с помощью критерия Вилкоксона.

Использовался корреляционный анализ Пирсона (r).

Прогнозирование рисков формирования сосудистой ретинальной патологии осуществлялось методом бинарной логистической регрессии с последующим ROC-анализом и верификацией алгоритмов прогнозирования на независимой экзаменационной группе пациенток.

Критический уровень значимости принимался равным 0,05.

ГЛАВА 3. ЧАСТОТА И СТРУКТУРА СОСУДИСТОЙ РЕТИНАЛЬНОЙ ПАТОЛОГИИ В ПОСТРОДОВОМ ПЕРИОДЕ У ЖЕНЩИН С ПРЕЭКЛАМПСИЕЙ, ВЛИЯНИЕ СОПУТСТВУЮЩЕЙ СИСТЕМНОЙ СОСУДИСТОЙ ПАТОЛОГИИ НА ЕЕ ФОРМИРОВАНИЕ (АРХИВНЫЕ ДАННЫЕ)

Для выявления факта формирования сосудистой ретинальной патологии у женщин после перенесенной ПЭ были изучена частота и нозологическая структура сосудистой ретинальной патологии, влияние на ее формирование сопутствующей системной сосудистой патологии.

3.1. Частота сосудистой ретинальной патологии после перенесенной преэклампсии

Целью первого этапа исследования явилось изучение наличия и частоты сосудистой ретинальной патологии у женщин в отдаленном периоде после родов.

Чтобы достичь цель данного этапа исследования была изучена частота встречаемости и нозологическая структура сосудистой ретинальной патологии, ее вероятная взаимосвязь с перенесенной ПЭ, а также возможное влияние возраста и кратности беременностей на формирование сосудистой ретинальной патологии у женщин после ПЭ.

3.1.1. Частота встречаемости и нозологическая структура сосудистой ретинальной патологии у женщин после перенесенной преэклампсии

В основную группу были включены истории болезни 71 женщины, которые перенесли беременность, осложненную ПЭ. Они были отобраны методом сплошной выборки, по данным архива КГБУЗ «Перинатальный центр»

министерства здравоохранения Хабаровского края, за период 2004-2007 гг. Возраст женщин колебался от 23 лет до 41 года (в среднем 30±6,9 лет). Среди них, у 55 женщин имела место умеренная степень ПЭ, у 16 женщин – ее тяжелая степень. У 4 женщин с тяжелой степенью ПЭ беременность завершилась ее прерыванием, у 5 женщин – преждевременными родами (26-я – 28-я неделя). У 50 женщин родоразрешение проводилось естественным путем, 17 женщинам проводилась операция кесарева сечения. Сроки после родов варьировали от 3 до 12 лет (в среднем 6,5±2,2 года).

Группа сравнения была сформирована историями болезни 50 женщин, перенесших физиологическую беременность, завершившуюся родами. Их возраст варьировал от 23 до 39 лет (в среднем 29,8±5,1 лет). У 31 женщины беременность была первой, у 19 – повторной.

Критерием сравнения групп являлись: наличие и частота формирования сосудистой ретинальной патологии после родов. Сроки после родов находились в пределах от 3 до 12 лет (в среднем 6±2 года).

Все женщины для проведения исследования были приглашены в офтальмологическую клинику. Особое внимание, при этом, обращалось на наличие у них сосудистой патологии заднего отрезка глаз, возникшей за период после родов. Тщательно изучался анамнез, данные медицинской документации.

Как показали результаты, за период после родов в основной группе сосудистая ретинальная патология сформировалась у 14 женщин (14 глаз). Это составило 20% от общей совокупности основной группы. В структуре сосудистой ретинальной патологии были представлены: окклюзии ветвей ЦВС – 14 чел. (14 глаз), в 8 глазах окклюзия ветви ЦВС была осложнена пролиферативной ретинапатией (Рисунок 7).

Рисунок 7 – Частота и структура сосудистой ретинальной патологии в основной группе

Острота зрения во всех глазах с сосудистой ретинальной патологией была снижена и составила от 0,7 до 0,2. Передние отрезки глаз были интактными, во всех глазах была достигнута достаточная степень медикаментозного мидриаза. В 4 глазах имелся умеренный факосклероз. Уровень внутриглазного давления (ВГД) составил от 18 до 21 мм рт.ст

В 4 из 6 глаз с окклюзиями ветвей ЦВС была поражена верхне-височная ветвь, в 2 глазах – нижне-височная ветвь (Рисунок 8).

Офтальмоскопически у всех 6 женщин с окклюзиями ветвей ЦВС, определялась различная степень выраженности и давности геморрагических ретинальных изменений, «ватообразные» экссудаты по ходу пораженной сосудистой ветви, фокальный или диффузный макулярный отек. Объем макулы, во всех 6 глазах, по данным ОКТ, был увеличен до 9,9-12,2 мм^3, что свидетельствовало о различных градациях диффузного макулярного отека. При проведении ангио-ОКТ, в 4 глазах были выявлены зоны ишемии и неперфузии (Рисунок 9).

Рисунок 8 – Фотография глазного дна левого глаза пациентки М. Окклюзия верхне-височной ветви центральной вены сетчатки, ишемический тип. Множественные ретинальные геморрагии и «ватообразные» очаги по ходу верхне-височной сосудистой аркады, макулярный отек

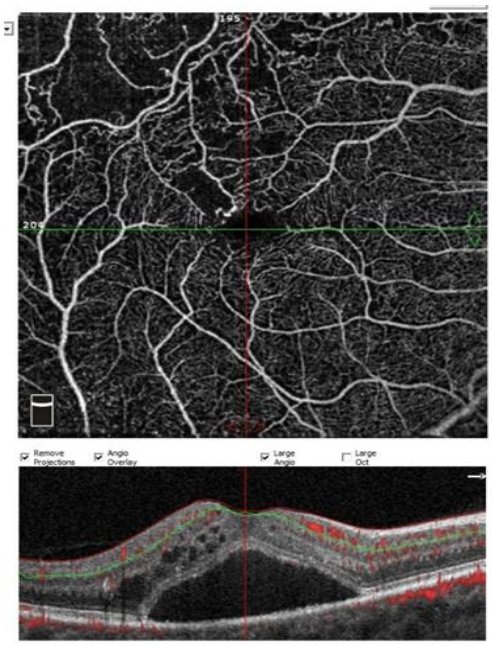

Рисунок 9 – Ангио-ОКТ и ОКТ макулярной области правого глаза пациентки М. Обширные зоны капиллярной неперфузии по ходу верхне-височной ветви центральной вены сетчатки, диффузный макулярный отек, субфовеальная отслойка нейроэпителия

У 4 женщин были выявлены признаки пролиферативной ретинопатии (4 глаза). Это проявлялось наличием дилатированных интраретинальных капилляров, сосудистых коллатералей, шунтов. По данным ангио-ОКТ, были выявлены зоны ишемии и неперфузии сетчатки, располагавшиеся в области экватора либо в назальном квадранте.

Ретроспективно было установлено, что у всех 14 женщин со сформировавшейся сосудистой ретинальной патологией имела место ПЭ тяжелой степени. Ни в одном случае, в первый год постродового периода при офтальмологическом осмотре у них не было обнаружено офтальмологической патологии.

Пациентка К., 44 года. Из анамнеза: 8 лет тому назад перенесла ПЭ тяжёлой степени. Со слов пациентки, 1,5 года тому назад почувствовала пелену перед левым глазом. На основе жалоб и офтальмологического осмотра, был выставлен диагноз: Окклюзия нижне-височной ветви ЦВС, по этому поводу проходила курс стационарного лечения в офтальмологической клинике (Рисунок 10).

К моменту нашего осмотра максимально корригированная острота зрения (МКОЗ) левого глаза составила 0,3. Передний отрезок глаза – без особенностей, умеренный факосклероз. При достижении медикаментозного мидриза зрачок 5 мм. Офтальмоскопически, по ходу верхне-височной сосудистой аркады выявлялись запустевание сосудов, шунты, интраретинальные геморрагии.

По данным ОКТ определялся диффузный макулярный отек, объем макулярной сетчатки составил 11,7 мм^3. По данным ангио-ОКТ, были выявлены зоны ишемии и капиллярной неперфузии. На момент осмотра был выставлен диагноз: Окклюзия нижне-височной ветви ЦВС, ишемический тип левого глаза.

Рисунок 10 – Фото глазного дна левого глаза пациентки К. Окклюзия нижне-височной ветви ЦВС, ишемический тип. По ходу верхне-височной сосудистой аркады выявлялись запустевание сосудов, шунты, интраретинальные геморрагии

Пациентка С., 38 лет. 5 лет назад перенесла вторую беременность, которая была осложнена ПЭ тяжелой степени. Беременность завершилась родами. При беременности и в раннем послеродовом периоде имел место периодическое затуманивание изображения, что офтальмолог участковой поликлиники связывал с повышенным уровнем АД (150/90-100 мм рт.ст.). На момент нашего осмотра, женщина предъявляла жалобы на снижение зрения левого глаза, которое возникло около 1 мес. тому назад. При осмотре – МКОЗ правого глаза составила 0,7 н/к. При биомикроскопии – передний отрезок правого глаза без особенностей, оптические среды прозрачны. При создании медикаментозного мидриаза зрачок расширился до 5 мм, выявлено умеренное уплотнение ядра хрусталика. Офтальмоскопически, по ходу нижне-височной сосудистой аркады визуализируются штрихообразные, интраретинальные геморрагии. По данным ОКТ, определяется фокальный макулярный отек. Объем макулы составил 10,3 мм^3. По данным ангио-ОКТ макулы, капиллярная перфузия сохранена. На момент осмотра был выставлен диагноз: Окклюзия

нижне-височной ветви ЦВС, фокальный макулярный отек правого глаза (Рисунок 11).

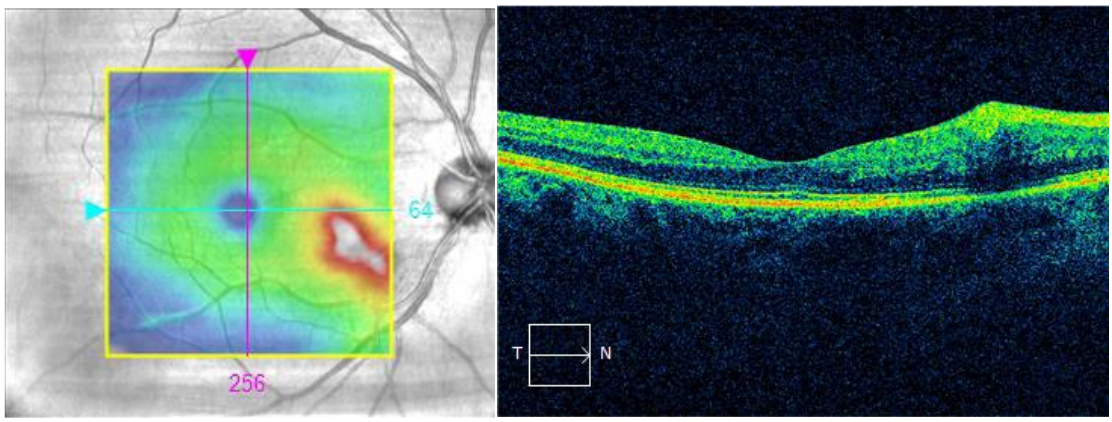

Рисунок 11 – ОКТ макулярной области левого глаза пациентки С. Фокальный макулярный отек

В группе сравнения у одной женщины за прошедший период после родов сформировалась окклюзия ветви ЦВС на правом глазу (2%). Пациентка Н., 40 лет. Паритет представлен одной беременностью. Роды велись через естественные родовые пути, прошли без осложнений. Уровень АД после родов составил 120-125/80 мм рт.ст. Спустя 7 лет после беременности сформировалась окклюзия верхне-височной ветви ЦВС правого глаза. 2 года тому назад впервые были зафиксированы подъемы АД до 160/90 мм рт.ст., врач-кардиолог выставил ей диагноз АГ 2-й степени, однако гипотензивные препараты принимала лишь эпизодически. На момент обследования пациентка предъявляла жалобы на сниженное зрение и «пелену» перед правым глазом. МКОЗ правого глаза составила 0,6 н/к. При биомикроскопии – передний отрезок глаза спокоен, оптические среды прозрачны. При достижении медикаментозного мидриаза (6 мм), офтальмоскопически по ходу верхне-височной сосудистой аркады определяются следы интраретинальных, штрихообразных геморрагий, единичные мелкие, «ватообразные» экссудаты. По данным ОКТ определялись признаки фокального макулярного отека. При проведении ангио-ОКТ зон неперфузии не обнаружено.

Полученные данные побудили нас более углубленно оценить возможное влияние перенесенной беременности, осложненной ПЭ, на формирование сосудистой ретинальной патологии.

3.1.2. Изучение вероятной взаимосвязи формирования сосудистой ретинальной патологии с перенесенной преэклампсией

Поскольку, на предыдущем этапе исследования было выявлено статистически значимое повышение частоты формирования сосудистой ретинальной патологии у женщин, ранее перенесших ПЭ, возник вполне правомерный вопрос: «Возникали ли какие-либо зрительные жалобы у этих женщин, возможно, предшествующие развитию сосудистой ретинальной патологии, были ли они каким-либо образом связаны с перенесенной ПЭ?»

Клинический материал составили те же группы женщин, что и в предыдущем подразделе (основная и сравнения), они описаны выше, в подглаве 3.1.1.

Сроки после родов в общей совокупности женщин варьировали от 3 до 12 лет (в среднем 6,5±2,2 года). Всем им при офтальмологическом обследовании параллельно проводилось анкетирование. Использовался специально разработанный опросник, предназначенный для углубленного выяснения зрительных жалоб у женщин в период беременности и после родов. В частности, в нем были сформулированы вопросы, изложенные в Таблице 2.

Таблица 2 – Анкета для субъективной оценки возможного возникновения сосудистой патологии органа зрения у женщин, после перенесенной осложненной беременности

Вопросы	Ответ
1. Ваш возраст?	1.18-35 лет – 1 балл 2. 35-45 лет – 3 балла
2. Во время беременности отмечалось ли повышение артериального давления свыше 140/90 мм рт.ст.?	1.Да – 3 балла 2. Нет – 0 баллов

Продолжение таблицы 2

3. Ощущали ли вы какие-либо изменения зрения в период беременности и в первые месяцы после родов?	1.Да – 3 балла 2. Нет – 0 баллов
4. Беспокоили ли вас какие-либо жалобы со стороны органа зрения во время беременности и в первые месяцы после родов, в чем именно они проявлялись?	1.Затуманивание изображения – 3 баллов 2. Снижение зрения – 3 балла 3.Плавающие помутнения перед глазом – 3 балла 4. Вспышки «молний» – 3 балла 5. Жалобы отсутствовали – 0 баллов
5. Жалобы со стороны органа зрения носили эпизодический, периодический или постоянный характер?	1.Беспокоили постоянно – 3 балла 2.Беспокоили периодически – 2 балла 3. Жалобы не беспокоили – 0 баллов
6. Отмечали ли вы снижение зрения во время беременности или сразу после родов?	1.Да – 3 балла 2. Нет – 0 баллов
7. При снижении зрения во время беременности или после родов вы отмечали ли дальнейшее его прогрессирование?	1.Ухудшение по-прежнему прогрессирует – 3 балла 2.Отмечается восстановление зрения – 1 балл 3. Снижение зрения не беспокоило – 0 баллов
8. Если у вас возникли явления зрительного дискомфорта, то в какой период беременности или после родов возникли?	1.Во время беременности – 3 балла; 2.Сразу после родов – 2 балла 3.Спустя 6 месяцев и более – 1 балла 4. Зрительный дискомфорт не беспокоил – 0 баллов
9. По истечении какого времени перестали беспокоить жалобы на зрительный дискомфорт?	1.Зрительный дискомфорт не беспокоил – 0 баллов 2.Сразу после родов – 1 балл 3.Спустя 6 месяцев и более – 2 балла 4.Данные жалобы по-прежнему беспокоят – 3 балла
10. Нормализовалось ли АД после перенесённой осложненной беременности?	1.Да – 1 баллов 2.Нет – 3 балла 3.Во время беременности АД не повышалось – 0 баллов
11. Имелась ли на тот период сопутствующая соматическая патология? (артериальная гипертензия, сахарный диабет)	1.Да (наличие сахарного диабета, артериальной гипертензии) – 3 балла 2. Да (наличие сахарного диабета) – 2 балла 3. Да (наличие артериальной гипертензии) – 2 балла 4. Нет – 0 баллов

Результаты проведенного анкетирования всей совокупности женщин представлены в Таблице 3.

Таблица 3 – Результаты анкетирования исследуемых групп женщин

Вопросы	Основная группа, N=71 Абс. (%)	Группа сравнения, N=50 Абс. (%)
1.Ваш возраст в период беременности	1.18-35 лет – 27 (38)	1.18-35 лет – 32 (64)
	2. 36 и более лет – 44 (62)	2. 36 и более лет – 18 (36)
2. Отмечалось ли повышение артериального давления свыше 140/90 мм.рт.ст. во время беременности	1.Да – 71 (100)	1.Да – 0
	2. Нет – 0	2. Нет – 50 (100)
3. Ощущали ли вы какие-либо изменения зрения в период беременности и в первые месяцы после родов?	1.Да– 20 (28)	1.Да – 3 (6)
	2. Нет– 51 (72)	2. Нет – 47(94)
4. Беспокоили ли вас какие-либо жалобы со стороны органа зрения во время беременности и в первые месяцы после родов, в чем именно они проявлялись?	1.Затуманивание изображения – 10(14)	1.Затуманивание изображения – 2(4)
	2. Снижение зрения – 3(4)	2. Снижение зрения –0
	3.Плавающие помутнения перед глазом – 4 (6)	3.Плавающие помутнения перед глазом – 1 (2)
	4. Вспышки «молний» – 3 (4)	4. Вспышки «молний» – 0
	5. Жалобы отсутствовали – 0 баллов – 51 (72)	5. Жалобы отсутствовали – 47 (94)
5. Жалобы со стороны органа зрения носили эпизодический, периодический или постоянный характер?	1. Беспокоили постоянно – 15 (21)	1.Беспокоили постоянно – 0
	2.Беспокоили периодически – 5(7)	2.Беспокоили периодически – 3(6)
	3. Жалобы не беспокоили – 51(72)	3. Жалобы не беспокоили – 47(94)
6. Отмечали ли вы снижение зрения во время беременности или сразу после родов?	1.Да – 3(4)	1.Да –0
	2. Нет – 68(96)	2. Нет –50(100)

Продолжение таблицы 3

1	2	3
7. При снижении зрения во время беременности или после родов вы отметили дальнейшее его прогрессирование?	1.Ухудшение по-прежнему прогрессирует – 14(20)	1.Ухудшение по-прежнему прогрессирует – 1(2)
	2.Отмечается восстановление зрения – 6 (8)	2.Отмечается восстановление зрения –2(4)
	3. Снижение зрения не беспокоило – 51(72)	3. Снижение зрения не беспокоило – 47(94)
8. Если у вас возникли явления зрительного дискомфорта, то в какие сроки они возникли?	1.Во время беременности – 20(28)	1.Во время беременности – 3(6)
	2.Сразу после родов	2.Сразу после родов – 0
	3.Спустя 6 месяцев и более – 0	3.Спустя 6 месяцев и более – 0
	4. Зрительный дискомфорт не беспокоил – 51(72)	4. Зрительный дискомфорт не беспокоил – 47(94)
9. По истечении какого времени перестали беспокоить жалобы на зрительный дискомфорт?	1.Зрительный дискомфорт не беспокоил – 51(72)	1.Зрительный дискомфорт не беспокоил – 47(94)
	2.Сразу после родов – 3(4)	2.Сразу после родов – 1(2)
	3.Спустя 6 месяцев и более – 3(4)	3.Спустя 6 месяцев и более – 1(2)
	4.Данные жалобы по-прежнему беспокоят –14(20)	4.Данные жалобы по-прежнему беспокоят – 1(2)
10. После перенесённой осложненной беременности, нормализовалось ли АД?	1.Да – 66(86)	1.Да – 0
	2.Нет – 5 (14)	2.Нет – 0
	3.Во время беременности АД не повышалось – 0	3.Во время беременности АД не повышалось – 50(100)

Продолжение таблицы 3

1	2	3
11. Имелась ли на тот период сопутствующая соматическая патология? (артериальная гипертензия, сахарный диабет)	1.Да (наличие сахарного диабета, артериальной гипертензии) – 0	1.Да (наличие сахарного диабета, артериальной гипертензии) – 0
	2. Да (наличие сахарного диабета) – 1(1)	2. Да (наличие сахарного диабета) – 1(2)
	3. Да (наличие артериальной гипертензии) – 7(10)	3. Да (наличие артериальной гипертензии) – 0
	4. Нет – 63(89)	4. Нет – 49(98)
Общая средняя сумма баллов	24±5	6±3

По данным Таблицы 3 видно, что на момент опроса большая часть женщин основной группы – 44 чел. (62%) находились в позднем репродуктивном возрасте (36 лет и более). В свою очередь, среди женщин с физиологическим течением беременности, большинство – 32 чел. (64%), напротив, пребывало в раннем репродуктивном возрасте (20-35 лет).

Было выявлено, что в период беременности у 20 женщин основной группы имели место различные жалобы со стороны органа зрения, которые они связывали с патологическим течением беременности (28%) (Рисунок 12). Среди жалоб были представлены: появление плавающих помутнений перед глазами – 4 чел. (6%), «вспышек молний» – 3 чел. (4%), прогрессирующее снижение зрения – 3 чел. (4%), затуманивание изображения, особенно в утренние часы – 10 чел. (14%). Следует отметить, что у 20 женщин (28%) жалобы на зрительный дискомфорт возникли во время осложненной беременности. Нарушения зрительных функций возникли у 4 женщин с умеренной степенью ПЭ (7%) и у 16 чел. – с тяжелой степенью ПЭ (100%).

Рисунок 12 – Структура офтальмологических жалоб среди женщин основной группы

Среди женщин группы сравнения, жалобы на зрительный дискомфорт предъявляли 3 женщины (6%). При этом, в структуре возникших жалоб были: появление плавающих помутнений (2%) и затуманивание изображения, особенно в утренние часы (4%).

По данным опроса, у 7 женщин основной группы (10%), ПЭ протекала на фоне хронической АГ. У 5 женщин основной группы (14%) уровень АД не нормализовался после родов.

Подсчет суммы баллов у каждой пациентки в обеих группах показал, что в основной группе она варьировала от 20 до 32 баллов, составив в среднем 24±5 балла; в группе сравнения: от 1 до 8 баллов, т.е., в среднем 6±3 балла. Разница суммы баллов обеих групп оказалась статистически значимой, $p<0,05$.

Обращал на себя внимание тот факт, что общая средняя сумма баллов оказалась наибольшей: у 14 женщин (20%) основной группы, у которых впоследствии развилась сосудистая ретинальная патология (30±2 баллов).

В связи с полученными данными, представилось целесообразным провести дальнейшее исследование, направленное на поиски взаимосвязей между перенесенной ПЭ и наличием сопутствующей системной сосудистой патологии.

3.1.3. Значение возраста, кратности беременностей у женщин с преэклампсией для риска формирования сосудистой ретинальной патологии в постродовом периоде

Проведена обширная, сплошная выборка историй болезни 120 женщин. Был использован архивный материал КГБУЗ: «Перинатальный центр» министерства здравоохранения Хабаровского края, г. Хабаровск. Исследование охватывало период с 2011-го по 2014-й гг. Критериями отбора явились: беременность, осложненная ПЭ, сроки после родов от 6 до 8 лет.

Из отобранных историй болезни пациенток, с осложненным течением беременности было сформировано 4 группы. Распределение мндицинских карт пациенток происходила в соответствии с общепринятой классификацией репродуктивного возраста [15, 118, 175].

1-я группа включала в себя 30 историй болезни женщин, чей возраст находился в диапазоне от 18 до 35 лет (в среднем 26±5 лет). Все женщины данной группы были первородящими. Умеренная степень ПЭ была отмечена у 27 женщин, тяжелая степень – у 3 чел.

Во 2-ю группу были включены 30 историй болезни женщин, находившихся в позднем репродуктивном возрасте (36-45 лет). Их средний возраст составил 40±3 года. Все женщины данной группы также были первородящими. Умеренная степень ПЭ была отмечена у 23 женщин, тяжелая степень – у 7 чел.

3-я группа была представлена 30 историями болезни женщин, которые находились в раннем репродуктивном возрасте (18-35 лет). Их беременность отягощена ПЭ и была повторной. В среднем их возраст составил 27±5,4 лет. У 28 женщин была диагностирована умеренная степень ПЭ, у 2 чел.– ее тяжелая степень. Предыдущие беременности также были осложнены ПЭ.

4-я группа – 30 историй болезни повторнородящих женщин, которые находились в позднем репродуктивном возрасте (36-45 лет). В среднем их возраст составил 39±3,5 лет. У 27 женщин была диагностирована умеренная

степень ПЭ, у 3 чел. – ее тяжелая степень. Предыдущие беременности также были осложнены ПЭ.

Все женщины были приглашены для проведения офтальмологического осмотра. Он включал осмотр переднего и заднего отрезков глаза, особое внимание придавалось выявлению сосудистой ретинальной патологии в данных группах. При необходимости, выполнялись дополнительные исследования: ОКТ и ангио-ОКТ макулярной зоны.

Результаты проведенного офтальмологического обследования выявили наличие сосудистой ретинальной патологии у 25 женщин (21%). В ее структуре был представлен один случай окклюзии ЦАС, 24 случая окклюзий височной ветви ЦВС, при этом в 10 глазах они осложнялись пролиферативной ретинопатией. Полученные данные представлены в Таблице 4.

Таблица 4 – Сравнительная характеристика частоты и нозологической структуры сосудистой ретинальной патологии в исследуемых группах, возникшей после беременности и родов

Виды сосудистой глазной патологии	Группы, абс. (%)			
	1-я группа (N=30)	2-я группа (N=30)	3-я группа (N=30)	4-я группа (N=30)
Окклюзии височной ветви центральной вены сетчатки	1	5	2	6
Окклюзии височной ветви центральной вены сетчатки, осложненные пролиферативной ретинопатией	-	4	1	5
Окклюзия центральной артерии сетчатки	-	-	-	1
Всего	1(3)	9(30)*	3(10)	12(40)**
Примечание: * Статистически значимые отличия от 1-й группы (p<0,05); ** Статистически значимые от 3-й группы (p<0,05).				

По данным Таблицы 4 видно, что наибольшая частота случаев ретинальной сосудистой патологии была выявлена у женщин 4-й группы – 12 чел. (40%). Среди данной патологии встречались: окклюзия височной ветви ЦВС (6 глаз), пролиферативная ретинопатия (5 глаза) и окклюзия ЦАС (1 глаз).

В свою очередь, наименьшее количество сосудистой ретинальной патологии было выявлено в 1-й группе (один случай окклюзии верхне-височной ветви ЦВС – 1 глаз).

В 3-й и 2-й группах сосудистая ретинальная патология была выявлена у 3 и 9 пациенток (10% и 30% случаев соответственно). При сравнительном анализе частоты сосудистой ретинальной патологии в группах выявлена статистическая значимая разница между 1-й и 2-й группами (3% и 30%, $p<0,05$), а также между 3-й и 4-й группами (10% и 40%, $p<0,05$).

Сосудистая ретинальная патология у 24 женщин была представлена: окклюзиями височных ветвей ЦВС – 14 глаз, окклюзиями височной ветви ЦВС, осложненными пролиферативной ретинопатией – 11 глаз. Офтальмоскопически и по данным ОКТ определялась различная степень выраженности интраретинальных геморрагий, «ватообразные» фокусы по ходу пораженной сосудистой ветви, фокальный или диффузный макулярный отек. Объем макулы, по данным ОКТ, был увеличен до 10,3-12,1 мм^3. Ангио-ОКТ, в случаях ишемического тромбоза, выявляла зоны неперфузии сетчатки по ходу заинтересованной сосудистой ветви в заднем полюсе.

В свою очередь, у 4 пациенток с пролиферативной ретинопатией было выявлено наличие рецидивирующих гемофтальмов на фоне исходно высокой остроты зрения. В данных глазах были выявлены зоны ретинальной неоваскуляризации, локализованной на экваторе, что сопровождалось формированием участков глиоза и зон локальной тракционной отслойки сетчатки.

У одной пациентки (39 лет) спустя 8 лет после родов сформировалась окклюзия нижне-височной ветви ЦАС правого глаза. При осмотре, зрительные функции правого глаза были резко сниженными (0,005 н/к), офтальмоскопически определяется ишемический отек зоны фовеа и по ходу пораженной ветви ЦАС (Рисунок 13). На ОКТ визуализировалась зона дезорганизации сетчатки с потерей структурности слоев (ишемический некроз).

Таким образом, результаты сравнительного исследования частоты формирования сосудистой ретинальной патологии спустя от 3 до 12 лет после беременности и родов показали, что у женщин, перенесших беременность с ПЭ она сформировались в 20% случаев, в то время как после физиологической беременности – лишь в 2% случаев (группа сравнения). Разница показателей оказалась статистически значимой ($p<0,05$). Большинство женщин, перенесших ПЭ испытывали различные зрительные жалобы и дискомфорт в период беременности и после родов, в то время как у большей части женщин группы сравнения отсутствовали какие-либо зрительные жалобы. В ходе проведенного исследования также было выявлено, что частота формирования сосудистой ретинальной патологии у женщин после беременности, осложненной ПЭ повышалась с возрастом.

Рисунок 13 – Фотография глазного дна правого глаза пациентки В. Окклюзия нижне-височной ветви центральной артерии сетчатки. Ишемический отёк сетчатки в макуле и по ходу нижне-височной сосудистой аркады

3.2. Частота и структура системной сосудистой патологии у женщин после преэклампсии и при ее сочетании с хронической артериальной гипертензией

Цель данного этапа исследования – изучение частоты и структуры системной сосудистой патологии у женщин, перенесших ПЭ и ПЭ на фоне хронической АГ.

Для ее достижения была изучена структура системой сосудистой патологии, а также ее влияние на возможное формирование сосудистой ретинальной патологии у женщин после перенесенной ПЭ.

3.2.1. Системная сосудистая патология у женщин после преэклампсии и при ее сочетании с хронической артериальной гипертензией

Методом сплошной выборки было отобрано 231 история болезни беременной женщины с различными вариантами течения беременности. Использовались данные архивного материала – истории болезни пациенток КГБУЗ «Перинатальный центр» министерства здравоохранения Хабаровского края за период с 2006-го по 2012-й гг.

Критерии исключения – наличие системной эндокринной, аутоиммунной, ревматической патологии до беременности, вредные привычки.

Ретроспективно, используя информацию, имеющуюся в историях болезни, с использованием МКБ-10 были сформированы следующие группы.

Две основные группы, включали истории болезни женщин, перенесших ПЭ. 1-я основная группа (Код МКБ-10 – О11) была сформирована историями болезни женщин, перенесших ПЭ на фоне хронической АГ. Критерии включения – наличие повышенных значений АД до беременности, наличие значимой протеинурии (более 0,3 г/л) [42]. Данную группу составили 47 женщин. В период беременности их возраст составил от 20 до 41 года (средний: 29±6,2 лет). У 33 женщин это была первая беременность, у 14 женщин –

повторная. Сроки после родов составили: от 6 до 11 лет. Уровень АД во время беременности составлял от 145/95 до 200/110 мм рт.ст. Уровень суточной протеинурии не превышал 0,8-2,3 г/сут. Следует отметить, что родоразрешение через естественные родовые пути проводилось у 37 женщин, операция кесарева сечения была проведена 10 женщинам. При этом во время родовой деятельности у 2 женщин было зафиксировано повышение АД до 180/100 мм рт.ст.

2-ю основную группу составили истории болезни 48 женщин с ПЭ в период беременности, (МКБ-10 – О14). Во всех случаях ПЭ возникла после 20-й недели беременности (20-я – 27-я недели). Их возраст в период беременности составлял от 21 года до 34 лет, средний возраст: 28±4 лет. У 35 женщин это была первая беременность, у 13 женщин – повторная. Уровень АД в период беременности составил 145/95-200/115 мм рт.ст. Суточная протеинурия варьировала от 1,2 до 5,4 г/л. У 32 женщин имела место умеренная степень ПЭ, у 16 женщин – ее тяжелая степень. У 4 женщин с тяжелой ПЭ беременность завершилась ее прерыванием, у 5 женщин – преждевременными родами (26-я – 28-я недели).

В 1-ю группу сравнения были включены истории болезни женщины, у которых беременность сопровождалась наличием гестационной АГ (МКБ-10 – О13). Критерии включения – наличие повышенных значений АД после 20-й недели беременности. В данную группу вошли 50 женщин, возраст которых в период беременности варьировал от 18 до 38 лет, средний возраст: 28±5,3 лет. Из них – 30 первородящих и 20 женщин с повторной беременностью. Уровень АД находился в пределах 140/80-160/100 мм рт.ст.

2-я группа сравнения была представлена историями болезни женщин, у которых отмечались отеки с протеинурией, вызванные беременностью, без АГ, (МКБ-10 – О12.2). Критерии включения: отеки нижних конечностей, появляющиеся во 2-й половине дня; уровень АД – не более 120/80 мм рт.ст., протеинурия – 0,3-0,5 г/сут. В данную группу были включены 36 женщин, возраст которых в период беременности составил от 19 до 39 лет (средний

возраст: 29±6,2 лет). Из их числа, 25 женщин были первородящими, у 11 женщин беременность была повторной. У всех женщин данной группы роды проведены через естественные родовые пути.

Клинический материал контрольной группы был представлен историями болезни 50 женщин с физиологической беременностью, (МКБ-10 – Z34). Критерии включения – физиологическое течение беременности, отсутствие подъема АД, протеинурии, отеков. Возраст женщин во время беременности составлял от 18 до 37 лет, в среднем 28,5±5,8 лет. Из них, у 29 женщин беременность была первой, у 21 – повторной. У всех женщин данной группы родоразрешение проводили через естественные родовые пути.

Женщины, чьи истории болезни были распределены по группам, подобраны сопоставимыми по возрасту, срокам после родов.

Сроки после родов составляли от 6 до 12 лет. На момент проведения данного исследования возраст женщин общей совокупности варьировал от 28 до 51 года, в среднем 39±6,2 года.

Согласно совместному научному проекту по исследованию последствий ПЭ для органа зрения (Договор о научно-практическом сотрудничестве между ФГАУ «НМИЦ «МНТК «Микрохирургия глаза» им. акад. С.Н. Федорова» Минздрава России и КГБУЗ «Перинатальный центр» министерства здравоохранения Хабаровского края с 2002 г.), все данные женщины предварительно были обследованы кардиологом, неврологом.

Кардиологом и неврологом оценивался их анамнез, исследовались данные медицинской документации амбулаторных карт наблюдения в участковой поликлинике, данные клинических обследований и заключений узких специалистов. Особое внимание уделялось случаям формирования системных сосудистых расстройств в постродовом периоде: АГ, ИБС, инфарктов миокарда, ОНМК. Всем пациентам выполнялось измерение АД, электрокардиограмма (ЭКГ). При необходимости, пациенты направлялись на проведение магниторезонансной томографии головного мозга. После заключений кардиолога, невролога, они были направлены в нашу клинику.

Результаты клинического обследования кардиолога и невролога по наличию и структуре системной сосудистой патологии показало, что у 91 женщины (39%) из общей совокупности была диагностирована системная сосудистая патология, при этом у 47 женщин системная сосудистая патология существовала и до беременности, что осложняло течение ПЭ. Данные о структуре и частоте формирования сосудистой патологии представлены в Таблице 5.

Таблица 5 – Частота и структура формирования системной сосудистой патологии в исследуемых группах

Виды патологий	Группы, абс. (%)					Всего, количество нозологических единиц сосудистой патологии
	Контроль (N=50)	1-я сравнения (N=50)	2-я сравнения (N=36)	1-я основная (N=47)	2-я основная (N=48)	
Артериальная гипертензия	2	4	5	47	15	73
Ишемическая болезнь сердца	–	3	1	5	9	18
Острые инфаркты миокарда	–	–	–	2	3	5
Острое нарушение мозгового кровообращения	–	–	–	2	2	4
Всего, количество женщин с сосудистой патологией	2 (4)*	7 (14)*	6 (17)*	47 (100)	29 (60)**	100 (43) / 91 (39)

Примечание: * Статистически значимые отличия от 1-й и 2-й основных групп; ** Статистически значимые отличия от 1-й основной группы (p<0,01).

Структура системной сосудистой патологии в общей совокупности пациенток оказалась следующей: у 73 женщин она была представлена АГ 2-3-й степени, (преимущественно, в возрасте 26-42 лет); у 18 женщин – ИБС: стенокардия напряжения, преимущественно, 2-го функционального класса. 5

женщин за данный период перенесли острый мелкоочаговый инфаркт миокарда, у 4 женщин развилась ОНМК по ишемическому типу. Следует отметить тот факт, что у 9 женщин 1-й основной группы на фоне артериальной гипертензии сформировались: ИБС (5 чел.), острый инфаркт миокарда (2 чел.), ОНМК (2 чел.).

При сравнительном анализе частоты системной сосудистой патологии в исследуемых группах было обнаружено, что в 1-й и 2-й основных группах она оказалась статистически значимо выше ($p<0,01$).

Так, частота формирования системной сосудистой патологии в 1-й и 2-й основных группах составила 100% и 60% соответственно против 14%, 17% и 4% в 1-й, 2-й группах сравнения и контрольной соответственно ($p<0,01$). В свою очередь, частота развития системной сосудистой патологии оказалась статистически значимо выше в 1-й основной группе, в сравнении со 2-й основной группой ($p<0,01$).

3.2.2. Частота и структура сосудистой ретинальной патологии у женщин после преэклампсии и при ее сочетании с хронической артериальной гипертензией

Клинический материал был представлен теми же группами, что и в подразделе главы 3 (3.2.1.). Сроки после родов составляли от 6 до 12 лет.

Спустя данные сроки пациентки всех групп были приглашены для выполнения офтальмологического осмотра. Он включал биомикроскопию переднего отрезка глаз, офтальмоскопию. Выяснялось наличие сосудистой ретинальной патологии, при необходимости выполнялись дополнительные методы исследования – ОКТ и ангио-ОКТ.

Как показали результаты обследования, формирование сосудистой ретинальной патологии за период, прошедший после родов, произошло у 28 женщин общей совокупности (12%) (Таблица 6). Их возраст, на момент осмотра составлял от 29 до 46 лет.

Таблица 6 – Сравнительная характеристика частоты и нозологической структуры сосудистой ретинальной патологии в исследуемых группах, возникшей после беременности и родов

Виды сосудистой глазной патологии	Группы, абс. (%)					Всего (N=231)
	Контроль (N=50)	1-я сравнения (N=50)	2-я сравнения (N=36)	1-я основная (N=47)	2-я основная (N=48)	
Окклюзии ветви центральной вены сетчатки	2	2	2	6	7	19
Окклюзии ветви центральной вены сетчатки, осложненные пролиферативной ретинопатией	-	-	-	3	5	8
Окклюзия центральной артерии сетчатки	-	-	-	1	-	1
Всего	2 (4)*	2 (4)*	2 (6)*	10 (21)	12 (25)	28 (12)
Примечание: * Статистически значимые отличия от 1-й и 2-й основных групп (p<0,05).						

В структуре сосудистой ретинальной патологии у 19 женщин имели место окклюзии ретинальных вен (19 глаз). В большинстве случаев (15 чел.) они были представлены поражением височных ветвей ЦВС с диффузным макулярным отеком. Офтальмоскопически и по данным ОКТ определялась различная степень выраженности геморрагических явлений, «ватообразные» фокусы по ходу пораженной сосудистой ветви, фокальный или диффузный макулярный отек. Объем макулы, по данным ОКТ, был увеличен до 10,8-11,2 мм^3. У 10 женщин имело место наличие ишемической окклюзии ретинальных вен, что характеризовалось наличием обширных зон неперфузии, по данным ангио-ОКТ (Рисунок 14).

У 8 пациенток (8 глаз) выявлена пролиферативная ретинопатия, проявлявшаяся у 4 пациенток рецидивирующими гемофтальмами на фоне исходно высокой остроты зрения (0,6-0,8). В данных глазах были выявлены зоны ретинальной неоваскуляризации, локализовавшиеся в области экватора. Они сочетались с формированием участков глиоза и зон локальной тракционной отслойки сетчатки (Рисунок 15).

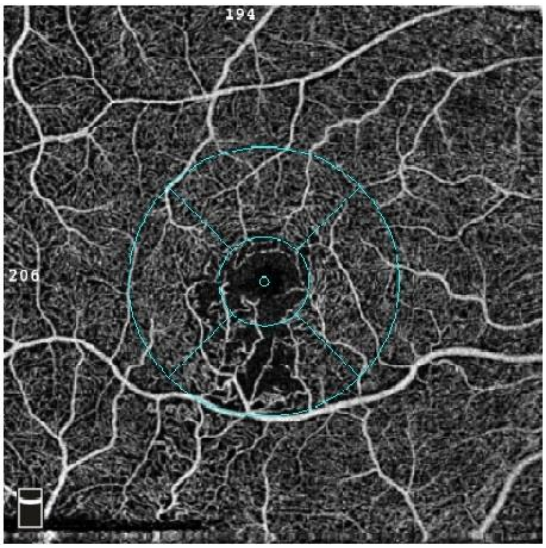

Рисунок 14 – Ангио-ОКТ макулярной области правого глаза пациентки К. Расширение центральной аваскулярной зоны, зона капиллярной неперфузии по ходу нижне-височной сосудистой аркады

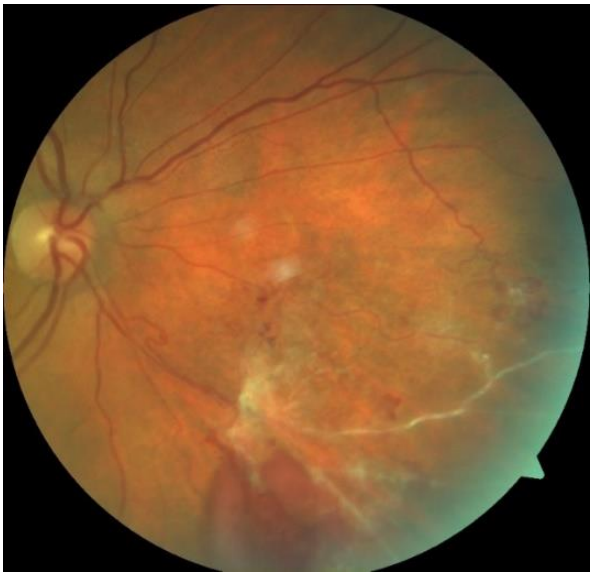

Рисунок 15 – Фотография глазного дна правого глаза пациентки Т. Окклюзия нижне-височной ветви ЦВС, осложненная пролиферативной ретинопатией. Облитерация нижне-височной ветви центральной вены сетчатки, по ее ходу – массивный глиоз, ретинальная неоваскуляризация, преретинальные геморрагии

Пациентка В, 47 лет. В анамнезе имеется факт перенесенной ПЭ. Спустя 8 лет после родов внезапно произошло выраженное снижение зрения на левом глазу. Выявлено наличие окклюзии верхне-височной ветви ЦАС левого глаза.

Зрительные функции левого глаза остались резко сниженными (МКОЗ – 0,005 н/к); офтальмоскопически определялся ишемический отек зоны фовеа и по ходу пораженной окклюзированной ветви ЦАС. На ОКТ визуализировалась зона дезорганизации сетчатки с потерей структурности слоев (ишемический некроз) (Рисунок 16).

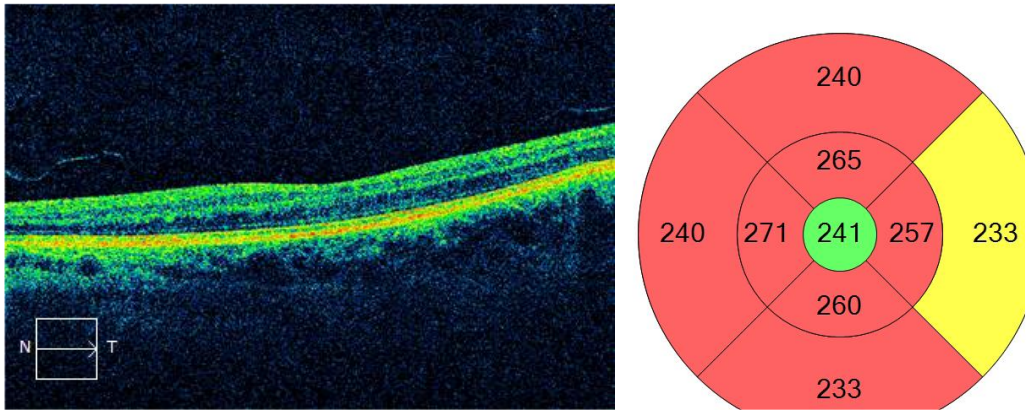

Рисунок 16 – ОКТ макулярной области левого глаза пациентки В. Дезорганизация сетчатки в макулярной области с потерей структурности слоев

Следует отметить, что формирование сосудистой ретинальной патологии у 19 из 28 женщин общей совокупности произошло в возрасте старше 38-40 лет (68%). При этом, распределение частоты сосудистой ретинальной патологии в группах оказалось значительно неравномерным.

Так, доли сосудистой ретинальной патологии в 1-й и 2-й основных группах оказались максимально высокими – 21% (10 женщин) и 25% (12 женщины) соответственно. В 1-й основной группе она была представлена 6 окклюзиями ретинальных вен (6 чел.); 3 случаями пролиферативной ретинопатии (3 чел.), одним случаем окклюзии ЦАС.

Во 2-й основной группе у 7 женщин развились окклюзии ретинальных вен (7 глаз), у 5 чел. обнаружена пролиферативная ретинопатия (5 глаз).

Выявлена статистически значимая разница частоты формирования сосудистой ретинальной патологии в 1-й и 2-й основных группах относительно

1-й и 2-й групп сравнения и контроля (21%, 25% и 4%, 6%, 4% соответственно, $p<0,05$).

Следует отметить, что сроки формирования сосудистой ретинальной патологии после перенесенной беременности и родов в общей совокупности исследуемых групп варьировали от 3 до 11 лет, составив в среднем 7,4±2,2 года. У 4 женщин они не превышали 5 лет, у 12 чел. – от 5 до 8 лет, у 12 чел. – свыше 8 лет. Данные представлены в Таблице 7.

Таблица 7 – Сравнительная частота и сроки формирования сосудистой ретинальной патологии после беременности в исследуемых группах

Сроки после беременности	Группы, абс. (%)					Всего (N=231)
	Контроль (N=50)	1-я сравнения (N=50)	2-я сравнения (N=36)	1-я основная (N=47)	2-я основная (N=48)	
До 5 лет	-	-	-	2	2	4
5-8 лет	-	-	2	4	6	12
Свыше 8 лет	2	2	-	4	4	12
Итого	2	2	2	10	12	28

Обращал на себя внимание тот факт, что в группах с ПЭ на фоне хронической АГ и ПЭ (1-я и 2-я основные группы) наиболее часто сосудистая ретинальная патология развивалась в сроки от 5-ти лет и более после родов (18 чел., 64%).

Прослеживались также определенные особенности сосудистой ретинальной патологии в зависимости от сроков ее возникновения после родов. В частности, было выявлено, что окклюзии ретинальных вен, развившиеся в сроки до 5 лет после перенесенной осложненной беременности (4 чел.) носили более благоприятный прогноз. Они характеризовались сохранением капиллярной перфузии сетчатки, по данным ангио-ОКТ.

В свою очередь, ретинальные окклюзии, возникшие у 15 женщин в более поздние сроки (свыше 5 лет после родов) сопровождались обширными зонами капиллярной неперфузии, расширением аваскулярной зоны, что подтверждалось данными ангио-ОКТ. Формирование посттромботической

ретинопатии отмечено в 8 глазах. Оно произошло в более отдаленные сроки (более 5 лет) после перенесенной беременности. Пролиферативная ретинопатия характеризовалась явлениями пролиферации, сопровождающимися частыми рецидивами гемофтальмов. Так, в 3 глазах произошло два случая рецидива гемофтальма, в 2 глазах – от 3 и более рецидивов гемофтальма. Они были частичными во всех случаях и рассасывались самостоятельно, в течение 1-1,5 мес.

Был также проведен ретроспективный углубленный анализ особенностей клинического течения ПЭ, а также ПЭ на фоне хронической АГ (1-я и 2-я основные группы) у женщин со сформировавшейся после родов сосудистой ретинальной патологией.

Оказалось, что у 6 женщин 1-й основной группы уровень АД в период осложненной беременности был значительно высоким: 180/90-200/110 мм рт.ст. Впоследствии у 2 из этих 6 женщин развилась ИБС, у 1 женщины – острые инфаркты миокарда, у 1 чел. – ОНМК.

Удалось также выяснить, что у 2 женщин 2-й основной группы с развитием окклюзий ветвей ЦВС роды были преждевременными (26-28 недель). Кроме того, окклюзии ветвей ЦВС также сформировались у 2 из 4 женщин с ранним формированием ПЭ (20-я – 34-я недели гестационного периода).

Таким образом, результаты исследования выявили, что при ретроспективном анализе 181 пациентки, перенесших осложненную беременность, частота развития системной сосудистой патологии составила 50%, что оказалось статистически значимо выше группы физиологической беременности (4%), $p<0,01$. Частота системной сосудистой патология была выше в группе женщин, где ПЭ протекала на фоне хронической АГ, что статистически значимо отличалось от группы женщин с ПЭ, $p<0,01$. В группе женщин с ПЭ (2-я основная группа) ее частота составила 60%, в группе женщин с ПЭ на фоне хронической АГ (1-я основная группа) – 100% ($p<0,01$).

Частота сосудистой ретинальной патологии в 1-й и 2-й основных группах составила 21% и 25% соответственно, что оказалось статистически значимо выше, показателей контрольной группы, 1-й и 2-й групп сравнения (4%, 4%, 6% соответственно, $p<0,01$). Более высокая, статистически значимая частота формирования сосудистой ретинальной патологии в 1-й и 2-й основных группах объективно свидетельствовала о приоритетной роли ПЭ и ПЭ на фоне хронической АГ в формировании ЭД.

ГЛАВА 4. ИССЛЕДОВАНИЕ БИОХИМИЧЕСКИХ ФАКТОРОВ ЭНДОТЕЛИАЛЬНОЙ ДИСФУНКЦИИ, СОСТОЯНИЯ СВОБОДНОРАДИКАЛЬНОГО ОКИСЛЕНИЯ И ИХ ВЛИЯНИЕ НА УРОВЕНЬ ХОРИОРЕТИНАЛЬНОЙ ГЕМОДИНАМИКИ У ЖЕНЩИН С ПРЕЭКЛАМПСИЕЙ В ПЕРИОД БЕРЕМЕННОСТИ И ПОСЛЕ РОДОВ (СОБСТВЕННОЕ ИССЛЕДОВАНИЕ)

Для выяснения наличия ЭД и ее влияния на состояние хориоретинальной гемодинамики было изучено содержание маркеров ЭД, показателей СРО регионарной системы глаза у женщин в период беременности, осложненной ПЭ и после родов. Исследованы особенности хориоретинальной гемодинамики, морфометрических показателей макулярной зоны и их взаимосвязь с маркерами ЭД.

4.1. Эндотелиальная дисфункция и свободнорадикальное окисления у женщин с преэклампсией в период беременности и после родов

Целью данного этапа исследования явилось изучения факта наличия ЭД у женщин с ПЭ в период беременности и после родов.

Для достижения поставленной цели было изучено содержание эндотелина-1 в СЖ и ФВ в плазме крови, проведен сравнительный анализ содержания биохимических маркеров ЭД у женщин с ПЭ и при сосудистой ретинальной патологии; изучено содержание показателей СРО в СЖ у женщин с физиологическим течением беременности и ПЭ в III триместре и в постродовом периоде. Дана оценка взаимосвязи исходного уровня содержания маркеров ЭД с формированием сосудистой ретинальной патологии.

4.1.1. Содержание эндотелина-1 в слезной жидкости и фактора Виллебранда в плазме крови у женщин с физиологическим течением беременности и преэклампсией

Основная группа была сформирована 62 беременными женщинами с наличием ПЭ (124 глаза). Их возраст варьировал от 22 до 43 лет (30±6,9 лет). Умеренная степень ПЭ имела место у 44 беременных, тяжелая степень ПЭ – у 18 беременных. Первая беременность была зафиксирована у 38 женщин, 2 и последующие беременности отметили у 24 чел. У 46 женщин роды проводились через естественные родовые пути, 16 женщинам проведена операция кесарева сечения.

Группой сравнения явились 20 женщин (40 глаз) с физиологическим течением беременности, сопоставимого возраста и сроков беременности. У всех женщин данной группы роды проводились через естественные родовые пути.

Была также подобрана группа контроля, куда были включены 20 соматически здоровых женщин аналогичной возрастной группы, без наличия беременности.

Сроки динамического наблюдения составили от 3 до 12 лет, составив в среднем 5±1,5 года.

Всей совокупности женщин проводилось биохимическое исследование содержания биомаркеров ЭД: уровня эндотелина-1 в СЖ, ФВ в плазме крови. Исследования выполнялись двукратно, в динамике: в III триместре беременности и спустя 6-8 мес. после родов.

Данные представлены в Таблице 8.

Как видно из Таблицы 8, в основной группе женщин в III триместре беременности имело место статистически значимое повышение уровней эндотелина-1 в СЖ и ФВ в плазме крови относительно группы контроля (2,69±1,49 нг/мл и 109,3±33,2% против 0,86±0,25 нг/мл и 66,5±12,4% соответственно, $p<0,05$).

Таблица 8 – Сравнительная динамика уровней эндотелина-1 и фактора Виллебранда в III триместре беременности и спустя 6-8 месяцев после родов в исследуемых группах

Группы	III триместр		6-8 месяцев после родов	
	Эндотелин-1, нг/мл	Фактор Виллебранда, %	Эндотелин-1, нг/мл	Фактор Виллебранда, %
Основная, N=62	2,69±1,49	109,3±33,2	2,34±1,52	100,9±33,8
Сравнения, N=20	1,05±0,34*	74,1±18,1*	0,96±0,28*	64,3±7,3*
Контроль, N=20	0,86±0,25*	66,5±12,4*	0,86±0,25*	66,5±12,4*
Примечание: *Статистически значимые отличия с основной группой (p<0,05).				

Через 6-8 мес. после родов уровни эндотелина-1 в СЖ и ФВ в основной группе оставались высокими относительно группы контроля (2,34±1,52 нг/мл и 100,9±33,8% против 0,86±0,25 нг/мл и 66,5±12,4 % соответственно, p<0,05) (Рисунок 17, 18).

Поскольку градации значений эндотелина-1 и ФВ у женщин основной группы к 6-8 мес. после родов широко варьировали (от 0,91до 5,8 нг/мл и от 50 до 162% соответственно), было решено их систематизировать. Поэтому, из общей совокупности женщин основной группы, по исходным уровням эндотелина-1 и ФВ, были условно выделены три подгруппы. При этом, за нормальные значения были взяты показатели содержания эндотелина-1 и ФВ в группе контроля.

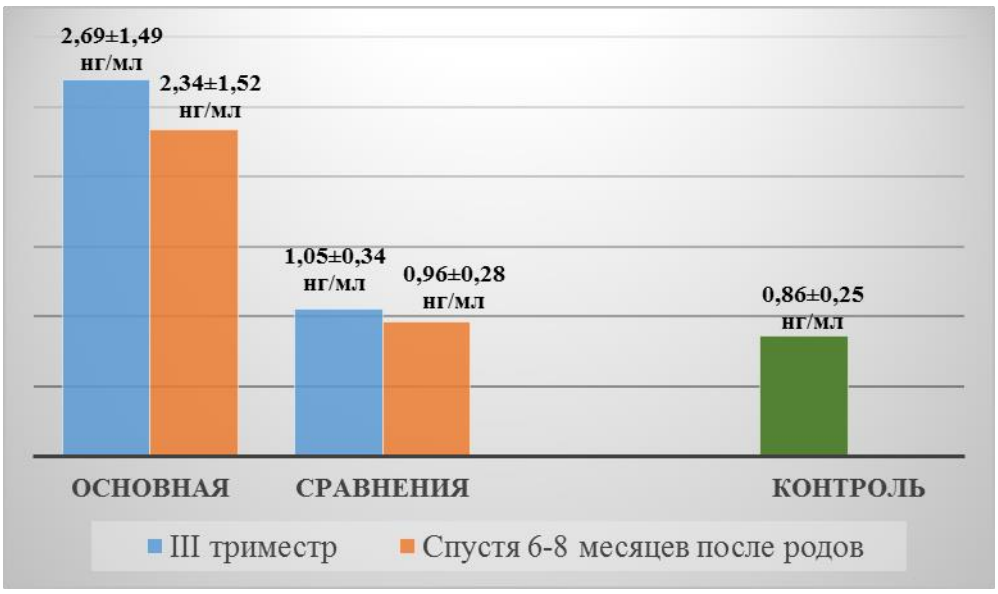

Рисунок 17 – Сравнительная динамика уровня эндотелина-1 слезной жидкости у женщин с физиологическим течением беременности и преэклампсией в III триместре беременности и спустя 6-8 месяцев после родов

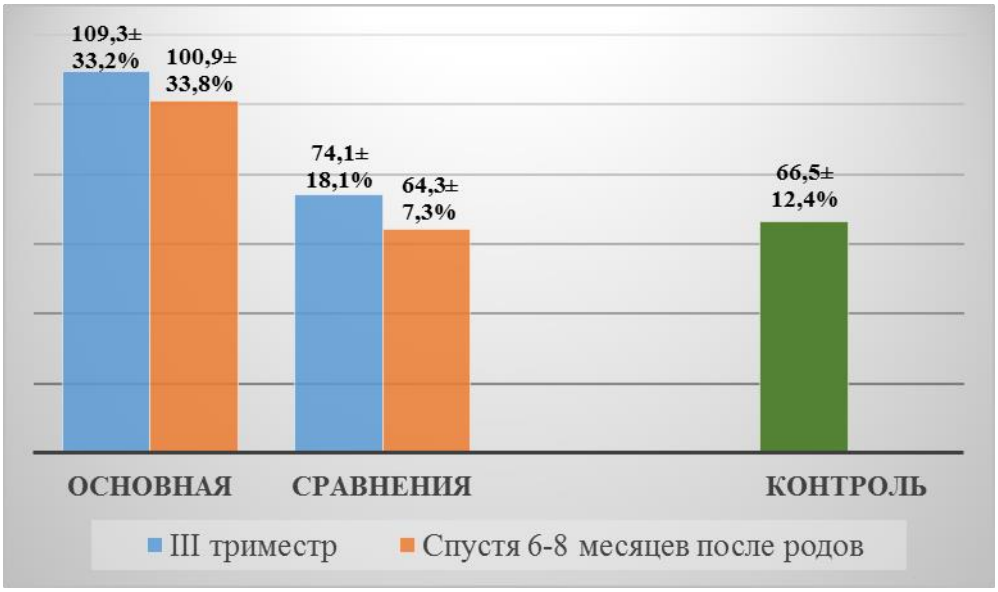

Рисунок 18 – Сравнительная динамика уровня фактора Виллебранда в плазме крови у женщин с физиологическим течением беременности и преэклампсией в III триместре беременности и спустя 6-8 месяцев после родов

Первая условная градация данных показателей соответствовала нормальному содержанию эндотелина-1 в СЖ и ФВ в плазме крови – 0,91-1,3 нг/мл и 50-75% соответственно;

Вторая градация показателей эндотелина-1 и ФВ соответствовала их умеренному повышению относительно группы контроля – 1,4-3,1 нг/мл и 76-119% соответственно;

Третья их градация показывала значительное повышение исследуемых показателей относительно контроля – более 3,1 нг/мл и 120-162% соответственно.

Полученные данные представлены в Таблице 9.

Таблица 9 – Условные градации уровней эндотелина в слезной жидкости и фактора Виллебранда в плазме крови у женщин спустя 6-8 месяцев после родов, при беременности, осложненной преэклампсией

Уровень эндотелина-1 в слезной жидкости	N	Уровень фактора Виллебранда в плазме крови		
		50-75%	76-119%	120-162%
		Число пациенток	Число пациенток	Число пациенток
0,91-1,3 нг/мл	62	10	12	3
1,4-3,1 нг/мл		7	5	5
Более 3,1 нг/мл		3	3	14
Контроль 0,3-1,0 нг/мл	20	15	5	0

По данным, представленным в Таблице 9 видно, что у 14 женщин основной группы (23%) спустя 6-8 мес. после родов имело место сочетание высоких значений как ФВ в плазме крови, так и эндотелина-1 в СЖ (120-162% и 3,2-5,8 нг/мл соответственно).

Учитывая полученные данные, мы решили провести оценку уровней эндотелина-1 в СЖ и ФВ в плазме крови, в зависимости от степени тяжести ПЭ. Все пациентки основной группы были распределены по подгруппам, в зависимости от степени тяжести ПЭ. 1-я подгруппа была представлена 44 женщинами с умеренной степенью ПЭ; 2-я подгруппа – 18 женщинами с ее тяжелой степенью. Данные представлены в Таблице 10.

Таблица 10 – Сравнительная динамика уровней эндотелина-1 и фактора Виллебранда в подгруппах в III триместре беременности и спустя 6-8 месяцев после родов, в зависимости от степени тяжести преэклампсии

Степени тяжести преэклампсии	III триместр		6-8 месяцев после родов	
	Эндотелин-1, нг/мл	Фактор Виллебранда, %	Эндотелин-1, нг/мл	Фактор Виллебранда, %
Умеренная, N=44	2,2±0,3*/**	117,2±8,5*/**	1,6±0,4*/**	100±3,7*/**
Тяжелая, N=18	3,2±0,3*	157±9,5*	2,8±0,3*	127±4,6*
Контроль, N=20	0,86±0,25	66,5±12,4	0,86±0,25	66,5±12,4*
Примечание: * Статистически значимые отличия от группы контроля; ** Статистически значимые отличия от подгруппы с тяжелой степенью преэклампсии (p<0,05).				

Из Таблицы 10 видно, что во 2-й подгруппе в III триместре беременности показатели уровней эндотелина-1 в СЖ и ФВ в плазме крови оказались статистически значимо выше 1-й подгруппы: 3,2±0,3 нг/мл и 157±9,5 % против 2,2±0,3 нг/мл и 117,2±8,5 % соответственно (p<0,05). При этом, спустя 6-8 мес. после родов показатели эндотелина-1 в СЖ имели тенденцию к снижению как при умеренной (1-я подгруппа), так и при тяжелой степенях ПЭ (2-я подгруппа): 1,6±0,4 нг/мл и 2,8±0,3 нг/мл соответственно. Однако, значения данных показателей статистически значимо отличались от контрольной группы: 0,86±0,25 нг/мл (p<0,05). Аналогичная ситуация отмечалась и для уровня ФВ к 6-8 мес. после родов: 100±3,7 % и 127±4,6 % в в 1-й и 2-й подгруппа соответственно, при этом также отмечались их статистически значимые отличия от контрольной группы: 66,5±12,4 % (p<0,05) (Рисунок 19, 20).

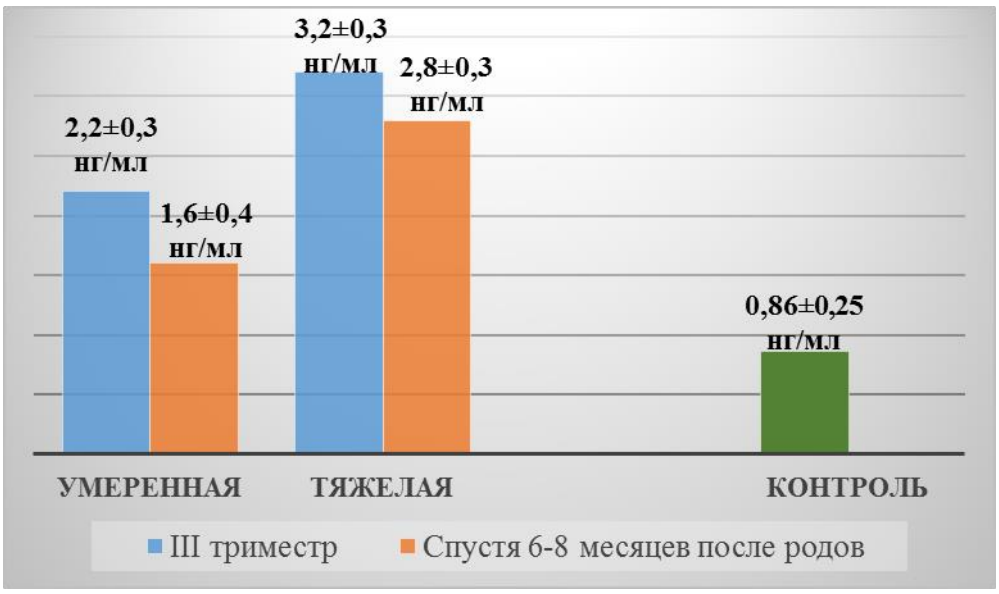

Рисунок 19 – Сравнительная динамика уровня эндотелина-1 слезной жидкости у женщин с умеренной и тяжелой степенями преэклампсии в III триместре беременности и спустя 6-8 месяцев после родов

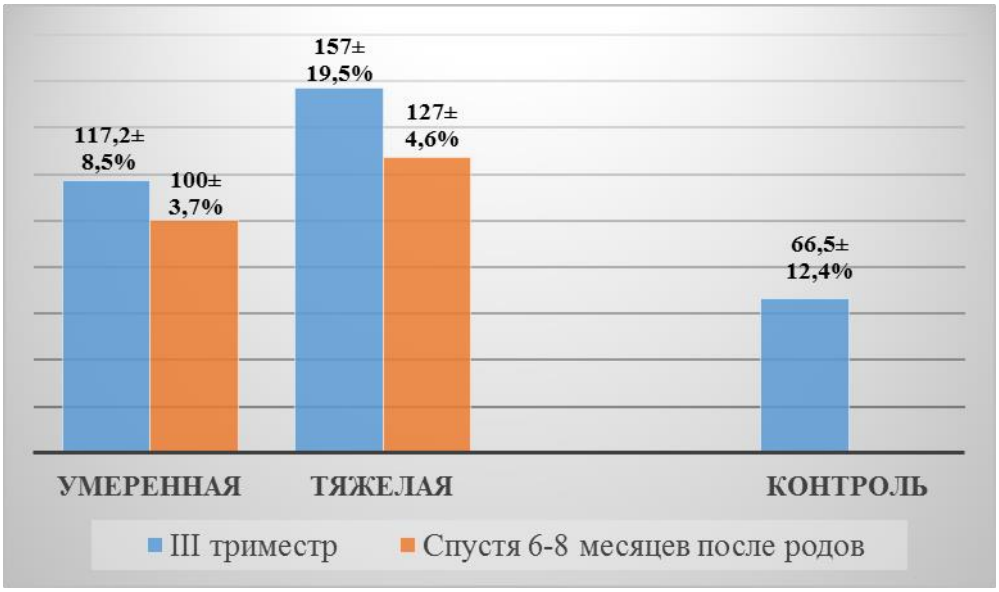

Рисунок 20 – Сравнительная динамика уровня фактора Виллебранда в плазме крови у женщин с умеренной и тяжелой степенями преэклампсии в III триместре беременности и спустя 6-8 месяцев после родов

4.1.2. Сравнительный анализ содержания биохимических факторов эндотелиальной дисфункции у женщин с преэклампсией и при сосудистой ретинальной патологии

Основная группа была представлена 62 беременными женщинами с ПЭ, которые были подробно описаны в подглаве 4.1.1.

1-я группа сравнения была сформирована 20 женщинами с физиологическим течением беременности, сопоставимого возраста и сроков беременности.

Во 2-ю группу были включены 16 небеременных женщин с наличием окклюзий верхне-височных ветвей ЦВС (16 глаз). Их возраст составил от 34 до 45 лет, в среднем 38±3,4 лет. Давность окклюзий составляла от 1 до 3 мес. МКОЗ варьировалась от 0,1 до 0,6 (в среднем 0,42±0,17). Офтальмоскопически во всех случаях определялось наличие интраретинальных геморрагий, «ватообразные» экссудаты по ходу верхне-височной либо нижне-височной сосудистых аркад. По данным ОКТ, объем макулы составил до 10,2-13,5 мм^3. По данным ангио-ОКТ, в макулярной области определялись участки локальной ишемии и расширение аваскулярной зоны.

В качестве контрольной группы было подобрано 20 соматически здоровых, небеременных женщин (40 глаз).

Женщинам всех групп исследовался уровень эндотелина-1 в СЖ и ФВ в плазме крови. Исследования проводилось дважды: в основной и 1-й сравнения группах (III триместр беременности и спустя 3-8 мес. после родов). В контрольной и 2-й сравнения группах они выполнялись однократно. Сравнительная характеристика полученных данных представлена в Таблице 11.

Таблица 11 – Сравнительная характеристика уровней эндотелина-1 и фактора Виллебранда в группах

Группы	III триместр		6-8 месяцев после родов	
	Эндотелин-1, нг/мл	Фактор Виллебранда, %	Эндотелин-1, нг/мл	Фактор Виллебранда, %
Основная группа (N=62)	2,69±1,49*	109,3±33,2*	2,34±1,52*	100,9±33,8*
1-я группа сравнения (N=20)	1,05±0,34	74,1±18,1	0,96±0,28	64,3±7,3
2-я группа сравнения (N=16)	2,6±0,4*	110,3±29,2*	-	-
Контрольная группа (N=20)	0,86±0,25	66,5±12,4	-	-
Примечание: * Статистически значимые отличия от контрольной группы (p<0,05).				

По данным, представленным в Таблице 11, видно, что как в основной, так и во 2-й группе сравнения отмечены наиболее высокие уровни эндотелина-1 в СЖ: 2,69±1,49 нг/мл и 2,6±0,4 нг/мл соответственно. Они статистически значимо отличались от контрольной группы: 0,86±0,25 нг/мл (p<0,05).

Уровень ФВ оказался также наиболее высоким в основной группе и во 2-й группе сравнения относительно контрольной группы: 109,3±33,2% и 110,3±29,2% против 66,5±12,4% соответственно (p<0,05). Как видно, значения показателя ФВ в основной и 1-й группе сравнения оказались вполне сопоставимыми.

Спустя 6-8 мес. после родов в основной группе показатели эндотелина-1 в СЖ и ФВ в плазме крови имели тенденцию к снижению (2,34±1,52 нг/мл и 100,9±33,8% соответственно), хотя к данному сроку их значения еще были сопоставимыми со 2-й группой сравнения (p>0,05) (Рисунок 21, 22).

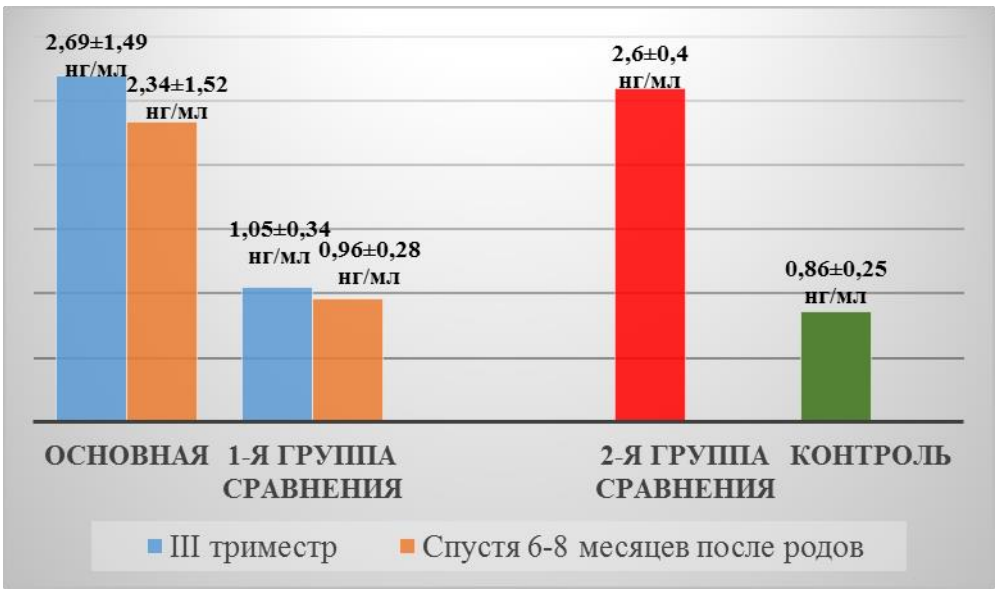

Рисунок 21 – Сравнительная динамика уровней эндотелина-1 у женщин с физиологическим течением беременности, преэклампсией в III триместре беременности и спустя 6-8 месяцев после родов и у небеременных женщин с сосудистой ретинальной патологией

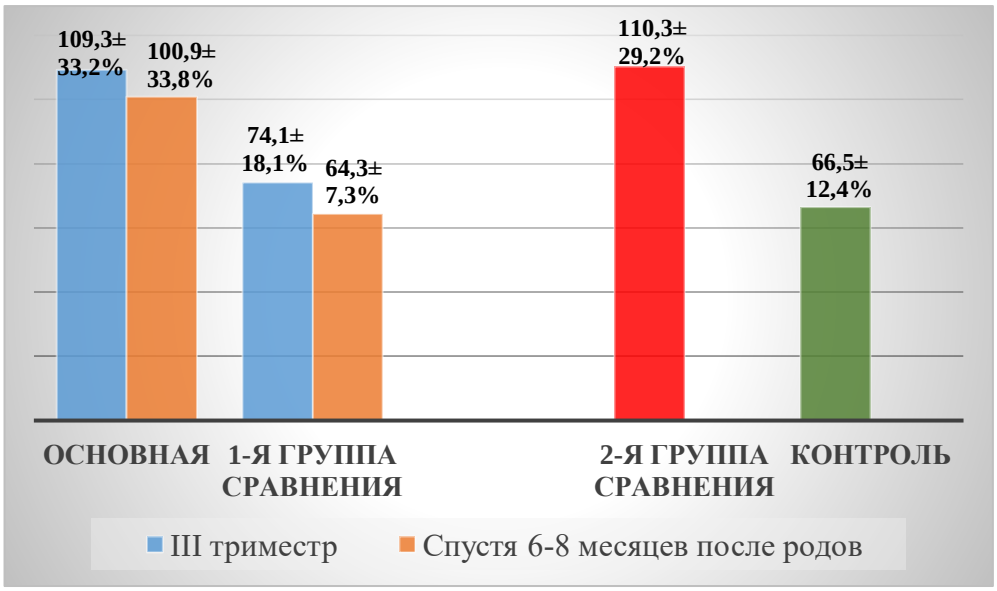

Рисунок 22 – Сравнительная динамика уровней фактора Виллебранда в плазме крови у женщин с физиологическим течением беременности, преэклампсией в III триместре беременности и спустя 6-8 месяцев после родов и у небеременных женщин с сосудистой ретинальной патологией

4.1.3. Содержание продуктов свободнорадикального окисления в слезной жидкости у женщин с физиологическим течением беременности и преэклампсией в III триместре, их взаимосвязь с уровнем эндотелина-1 в слезной жидкости

Основную группу составили 62 беременные женщины с ПЭ, которые были подробно описаны в подглаве 4.1.1. Соответственно степеням тяжести ПЭ, было сформировано две подгруппы основной группы: 1-я подгруппа – 44 беременных женщины – умеренная степень; 2-я подгруппа – 18 беременных женщин – тяжелая степень.

Группа сравнения была сформирована 20 беременными женщинами с физиологическим течением беременности. Их возраст составил от 19 до 38 лет (в среднем 29±6 лет). У 13 чел. это была первая беременность, у 7 чел. – повторная. У всех женщин данной группы роды проводились через естественные родовые пути, без осложнений.

Во всех группах исследовались уровни эндотелина-1 и показатели СРО. Все исследования выполнялись однократно, в III триместре беременности.

Проведен сравнительный анализ исследуемых показателей между группами. Полученные данные отражены в Таблице 12.

Как видно из Таблицы 12, показатели уровня эндотелина-1 в СЖ в 1-й подгруппе основной группы оказались статистически значимо выше группы сравнения (2,2±0,3 нг/мл и против 0,6±0,1 нг/мл соответственно, $p<0,01$). В 1-й подгруппе также отмечено статистически значимое повышение показателей СРО против группы сравнения (Ssp, Sind, h: 0,0132±0,0016; 0,051±0,006; 0,0136±0,0016, $p<0,01$).

Во 2-й подгруппе основной группы средний уровень эндотелина-1 оказался максимально высоким, в сравнении с 1-й подгруппой (3,2±0,3 нг/мл против 2,2±0,3 нг/мл соответственно, $p<0,01$).

Таблица 12 – Сравнительная характеристика уровней эндотелина-1 и показателей свободнорадикального окисления слезной жидкости в III триместре беременности в группах

Группы		Показатели эндотелиальной дисфункции	Показатели свободнорадикального окисления		
		Эндотелин-1, (нг/мл)	Интенсивность СРО, Ssp	Скорость образования перекисных радикалов, Sind	Содержание гидроперекисей липидов, h
Основная (N=62)	1-я подгруппа (N=44)	2,2±0,3 **/***	0,0132±0,0016 **/***	0,051±0,006 **/***	0,0136±0,0016 **/***
	2-я подгруппа (N=18)	3,2±0,3 */***	0,0220±0,0028 */***	0,076±0,008 */***	0,068±0,0043 */***
Сравнения (N=20)		0,6±0,1 */**	0,0036±0,0015 */**	0,011±0,002 */**	0,0061±0,0012 */**
Примечание: * Статистически значимые отличия с 1-й подгруппой, (p<0,01); ** Статистически значимые отличия со 2-й подгруппой, (p<0,01); *** Статистически значимые отличия с группой сравнения, (p<0,01).					

Подобная тенденция имела место и для показателей СРО. Так, Ssp, Sind и h во 2-й подгруппе составили 0,0220±0,0028; 0,076±0,008; 0,068±0,0043 соответственно, что было статистически значимо выше аналогичных значений группы сравнения и 1-й подгруппы основной группы (p<0,01).

Получив эти данные, было решено выяснить наличие взаимосвязей между уровнем эндотелина-1 и показателями СРО в основной группе. В ходе проведенного корреляционного анализа были выявлены сильные прямые статистически значимые связи между показателем эндотелина-1 и:

1) Ssp (r=0,74, p<0,01),
2) Sind (r=0,71, p<0,01),
3) h (r=0,76, p<0,01).

В частности, была выявлена прямая, сильная, статистически значимая взаимосвязь между повышением уровней эндотелина-1 и СРО (коэффициенты корреляции от 0,71 до 0,76). Полученные данные свидетельствуют о том, что

показатели СРО в СЖ могут являться объективными, прогностическими маркерами риска ретинальных осложнений при ПЭ, наряду с уровнем эндотелина-1 в СЖ.

Выявленные факты статистически значимого повышения показателей эндотелина-1 и СРО в СЖ, а также ФВ в плазме крови при ПЭ, объективно указывают на формирование ЭД, которая способна оказывать деструктивное действие на эндотелий сосудов глаза.

Но, при этом остался неясным вопрос, влияет ли повышенное содержание маркеров ЭД и продуктов СРО на формирование сосудистой ретинальной патологии в отдаленном периоде после беременности, осложненной ПЭ.

4.1.4. Частота формирования сосудистой ретинальной патологии у женщин в отдаленном периоде после перенесенной преэклампсии, оценка ее взаимосвязи с исходным содержанием маркеров эндотелиальной дисфункции, наиболее типичные сроки ее развития после родов

Основную группу составили 62 женщины, перенесшие беременность, осложненную ПЭ. Всем данным женщинам исследовался уровень факторов ЭД: в III триместре и спустя 6-8 мес. после родов. Эти данные подробно представлены в предыдущих подглавах: 4.1.1. и 4.1.3. Было проведено длительное динамическое наблюдение всех женщин, его срок составил от 4,5 до 12 лет, в среднем 7,5±1,5 лет.

В период беременности возраст женщин основной группы варьировал от 22 до 43 лет (30±6,9 лет). Умеренная степень ПЭ была диагностирована у 44 женщин, тяжелая степень ПЭ – у 18 беременных. У 46 женщин роды проводились через естественные родовые пути, 16 женщинам была выполнена операция кесарева сечения.

Группой сравнения явились 20 женщин с физиологическим течением беременности, сопоставимого возраста. У всех женщин данной группы роды проводились через естественные родовые пути.

Была также сформирована группа контроля, куда были включены 20 соматически здоровых женщин аналогичной возрастной группы (от 21 до 43 лет), без наличия беременности.

Динамическое наблюдение всех групп выражалось периодическими офтальмологическими исследованиями в условиях офтальмологической клиники, проводимыми 1 раз в 1-1,5 года. Они включали: визометрию, осмотр переднего и заднего отрезков глаза. При необходимости, выполнялись дополнительные исследования: ОКТ и ангио-ОКТ макулярной области.

Критерий сравнительной оценки – выяснение случаев сосудистой ретинальной патологии в отдаленном периоде после родов.

Результаты показали, что сосудистая ретинальная патология развилась у 13 женщин основной группы (13 глаз, 21%). Сроки ее формирования варьировали от 1,5 до 5-ти лет, (в среднем 3,5±1,2 лет). В ее структуре были представлены:

6 глаз – окклюзии ветви ЦВС;

7 глаз – окклюзии ветви ЦВС, осложненные пролиферативной ретинопатией.

Выявленные случаи окклюзии ветвей ЦВС в основной группе имели давность до 3 мес. У 6 женщин они были представлены поражениями височных ветвей ЦВС, с макулярным отеком. Офтальмоскопически и по данным ОКТ определялась различная степень выраженности геморрагических ретинальных явлений, «ватообразные» экссудаты по ходу пораженной сосудистой ветви, фокальный или диффузный макулярный отек (Рисунок 23).

Рисунок 23 – Фотография глазного дна левого глаза пациентки М. Окклюзия верхне-височной ветви центральной вены сетчатки. Интраретинальные геморрагии и «ватообразные» очаги по ходу верхне-височной сосудистой аркады, фокальный макулярный отек

Объем макулы, по данным ОКТ, был увеличен до 10,3-11,2 мм^3. По данным ангио-ОКТ, в 3 глазах были выявлены зоны капиллярной неперфузии сетчатки в центральной зоне (Рисунок 24).

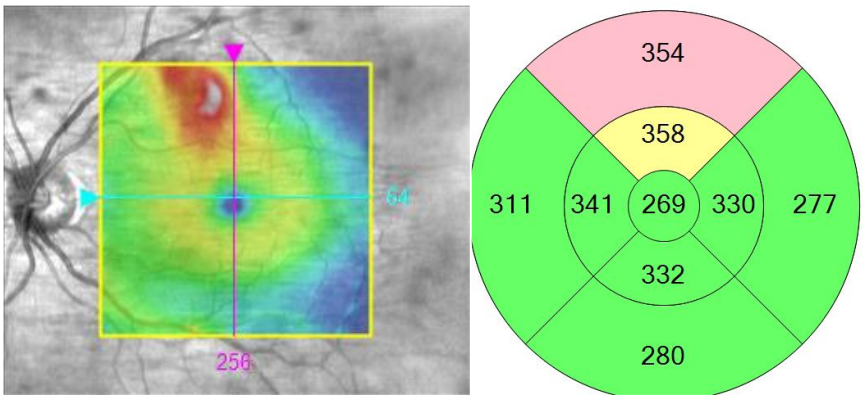

Рисунок 24 – ОКТ макулярной области левого глаза пациентки М. Фокальный макулярный отек

У 7 женщин (7 глаз) офтальмоскопически были выявлены признаки пролиферативной ретинопатии. Они выражались наличием сосудистых

коллатералей, шунтов, дилатированных интраретинальных капилляров, зонами отложений «твердого» экссудата (Рисунок 25).

По данным ангио-ОКТ, были выявлены зоны ишемии и неперфузии, располагавшиеся в области экватора либо в назальном квадранте. По данным офтальмоскопической картины, а также анализа имеющейся медицинской документации, давность перенесенных окклюзий ветви ЦВС составляла от 1 до 2,5 лет.

В группах сравнения и контроля за данный период не возникло ни одного случая сосудистой ретинальной патологии.

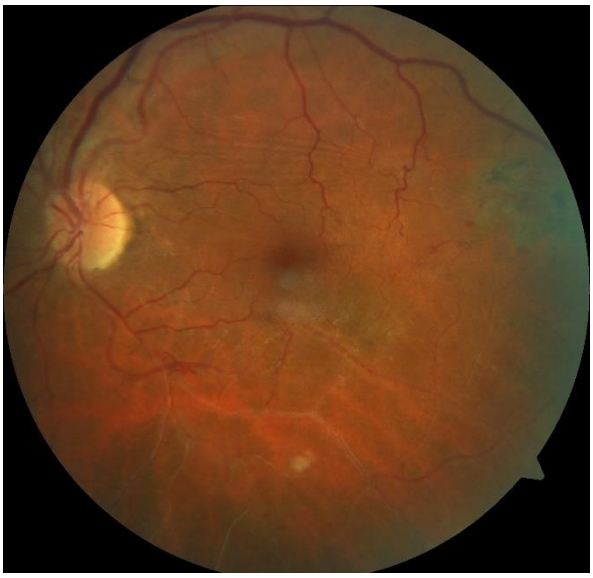

Рисунок 25– Фотография глазного дна левого глаза пациентки Р. Окклюзия нижне-височной ветви ЦВС, осложненная пролиферативной ретинопатией. Облитерация нижне-височной ветви центральной вены сетчатки, по ее ходу – ретинальная неоваскуляризация, участки глиоза, грубый эпиретинальный фиброз в заднем полюсе

В ходе углубленного ретроспективного анализа 13 женщин основной группы, у которых сформировались окклюзии ретинальных вен и их последствия, нам удалось выяснить, что исходно, у 6 из этих женщин имела место умеренная степень ПЭ, у 7 женщин – ее тяжелая степень. Кроме того, возраст на момент родов у 8 из этих женщин был старше 35 лет (36-40 лет). 5

женщин с развившейся ретинальной патологией к моменту родов находились, напротив, в раннем репродуктивном возрасте (18-35 лет). При этом у них была повторная беременность. Кроме того, у 2 из 5 этих женщин в анамнезе имелись данные о перенесенной ПЭ.

За период динамического наблюдения в контрольной группе и в группе сравнения не было выявлено случаев ретинальной сосудистой патологии.

Для выяснения клинического значения исходных уровней эндотелина-1 в СЖ на формирование сосудистой ретинальной патологии были взяты те же две группы.

В основной группе и в контроле был проведен сравнительный анализ уровней эндотелина-1 в СЖ и ФВ в плазме крови через 6-8 мес. после родов. При их оценке использовались три уровня их условных градаций (подглава 4.1.1.):

1-я градация соответствовал их нормальному содержанию: 0,91-1,3 нг/мл и 50-75% (эндотелин-1 и ФВ соответственно). Они имело место у 15 женщин группы контроля (75%); 2-я градация данных показателей соответствовала умеренному их повышению относительно группы контроля: на 50 % и 30 % – 1,4-3,1 нг/мл и 76-119% соответственно; 3-я градация значений показателей эндотелина-1 в СЖ и ФВ в плазме крови соответствовала значительному их повышению относительно контроля (на 70 % и 50%): – более 3,1 нг/мл и 120-162% соответственно.

Полученные данные представлены в Таблице 13.

Как видно из Таблицы 13, нами была обнаружены характерные закономерности.

При исходно нормальных и умеренно повышенных значениях эндотелина-1 и ФВ в группе контроля (20 чел.) спустя указанный срок наблюдения не было выявлено ни одного случая сосудистой ретинальной патологии.

Таблица 13 – Взаимосвязь между формированием сосудистой ретинальной патологии в отдаленные сроки после родов с уровнями эндотелина-1 в слезной жидкости и фактором Виллебранда в сыворотке крови у женщин через 6-8 месяцев после перенесенной преэклампсии

Градации уровня эндотелина-1 в слезной жидкости		Уровень фактора Виллебранда в плазме крови					
		50-75%		76-119%		120-162%	
		Число пациен-ток Абс.(%)	Число ретиналь-ной патологии Абс.(%)	Число пациен-ток Абс.(%)	Число ретиналь-ной патологии Абс.(%)	Число пациенто к Абс.(%)	Число ретиналь-ной патологии Абс.(%)
Основная (N=62)	0,91-1,3 нг/мл	10(16)	-	12(19)	-	3(5)	-
	1,4-3,1 нг/мл	7(11)	-	5(8)	-	5(8)	3(5)
	Более 3,1 нг/мл	3(5)	-	3(5)	1(2)	14(23)	9(15)
Контроль (N=20) 0,3-1,0 нг/мл		15(75)	-	5(25)	-	-	-

У 5-ти женщин основной группы с умеренным повышением эндотелина-1 в СЖ и при значительном повышении уровня ФВ в плазме крови (1,4-3,1 нг/мл и 120% и более соответственно) имело место 3 случая сосудистой ретинальной патологии. У 9 из 13 женщин, у которых сформировалась сосудистая ретинальная патология, через 6-8 мес. после родов имело место сочетание наиболее высоких уровней обоих исследуемых показателей: эндотелин-1 в СЖ (более 3,1 нг/мл) и ФВ в плазме крови (от 120% и более).

И наконец, у 14 женщин с одновременно высокими значениями показателей эндотелина-1 в СЖ (более 3,1 нг/мл) и ФВ в плазме крови (от 120% и более) через 6-8 мес. после родов сосудистая ретинальная патология в период до 5 лет после родов сформировались у 9 женщин (64%). Это статистически значимо превосходило частоту формирования сосудистой ретинальной

патологии у 4 женщин из 48 (8%) без одновременного наличия высоких уровней эндотелин-1 и ФВ ($p<0,05$).

Анализируя выявленные закономерности, было предположено, что повышение уровня эндотелина-1 в СЖ до определенных значений при ПЭ, несмотря на выраженный ретинальный вазоспазм, все же в большинстве случаев, не приводит к повреждению эндотелия ретинальных сосудов. Это подтверждается тем, что у подавляющего большинства женщин (49 чел.), несмотря на повышенный уровень эндотелина-1, все же не возникло сосудистой ретинальной патологии. Она развилась лишь в тех случаях (9 из 13 женщин), где имело место обязательное сочетание наиболее высоких уровней обоих исследуемых показателей: эндотелина-1 в СЖ (более 3,1 нг/мл) и ФВ (120-162%).

Таким образом, результаты показали, что при беременности, осложненной ПЭ в III триместре имеет место статистически значимое повышение уровней эндотелина-1 в СЖ и ФВ в плазме крови – 2,69±1,49 нг/мл и 109,3±33,2% соответственно, в сравнении с группой контроля – 0,86±0,25 нг/мл и 66,5±12,4%, которые сохранялись на высоком уровне и спустя 6-8 мес. после родов ($p<0,05$).

Сравнительный анализ показателей эндотелина-1 в СЖ и ФВ в плазме крови в исследуемых группах выявил наличие их высоких значений в группах беременных с ПЭ, а также, у женщин с сосудистой ретинальной патологией без беременности (2-я группа сравнения). Через 6-8 мес. после перенесенной ПЭ в основной группе значения данных показателей все еще оставались на высоком уровне и соответствовали показателям группы женщин с сосудистой ретинальной патологией, без беременности.

Проведенное исследование показало, что уровень эндотелина-1 и продуктов СРО в СЖ у пациенток основной группы оказались статистически значимо повышенными, в сравнении с физиологической беременностью. Они напрямую зависели от степени тяжести ПЭ. Это объективно подтверждается наличием прямой, сильной, статистически значимой корреляционной

взаимосвязи между повышенными уровнями эндотелина-1 в СЖ, продуктов СРО в регионарной системе глаза и степенью тяжести ПЭ.

Таким образом, одним из критериев риска формирования сосудистой ретинальной патологии после перенесенной ПЭ является сочетание высоких уровней эндотелина-1 – свыше 3,1 нг/мл, и ФВ в плазме крови – свыше 120%.

4.2. Особенности хориоретинальной гемодинамики и морфометрических показателей макулярной области у женщин с преэклампсией в период беременности и после родов

На предыдущих этапах исследования был выявлен факт наличия ЭД у женщин с ПЭ, что в свою очередь, оказывает влияние на формирование сосудистой ретинальной патологии в послродовом периоде. В связи с этим возникает цель изучить наличие возможного влияния ЭД на изменения хориоретинальной гемодинамики и морфометрических показателей макулярной области. Для достижения поставленной цели было изучено состояние хориоидальной гемодинамики, макулярного кровотока и морфометрических показателей макулярной области. Исследовано состояние реологических свойств крови у женщин с ПЭ и физиологическим течением беременности.

4.2.1. Состояние хориоидальной гемодинамики у женщин с различными вариантами течения беременности

В основную группу А было отобрано 96 беременных женщин с ПЭ. Их возраст составил от 21 до 40 лет (в среднем 29,4±6,2 лет). При этом сюда вошли 30 женщин, взятых из основной группы предыдущего этапа, кому проводились исследования маркеров ЭД и продуктов СРО. Умеренная степень ПЭ была диагностирована у 61 женщины; тяжелая степень – у 35 женщин. Первая беременность имела место у 49 женщин, повторная – у 47 женщин. у 71

женщины роды осуществлялись через естественные родовые пути, у 25 женщин путем кесарева сечения.

Группа сравнения А была сформирована 50 женщинами с физиологическим течением беременности. Их возраст варьировался от 19 до 38 лет (в среднем 29,05±6 лет). У всех женщин роды прошли через естественные родовые пути, без осложнений.

В контрольную группу были взяты 50 здоровых, небеременных женщин, сопоставимого возраста.

Всей совокупности женщин выполнялось исследование ЛСК в ЗКЦА.

Проводимые исследования выполнялись двукратно в основной группе А и в группе сравнения А: в III триместре беременности (35-36 недель) и спустя 6-8 мес. после родов. В контрольной группе они выполнялись однократно.

Проведен сравнительный анализ исследуемых показателей в динамике, а также в сравнении с аналогичными показаниями других групп.

Полученные данные отражены в Таблице 14.

Таблица 14 – Сравнительный анализ показателей линейной скорости кровотока в задних коротких цилиарных артериях в исследуемых группах в III триместре беременности и через 6-8 мес. после родов

Группы	Vmax, см/с	Vmin, см/с	Vmed, см/с	PI	RI
	III триместр беременности				
Основная А	9,87±1,21 */**	3,86±0,64 */**	5,89±0,58 */**	1,17±0,14 */**	0,84±0,14 */**
Сравнения А	14,19±1,43	5,1±0,81	8,4±1,07	1,05±0,18	0,65±0,12
Контроль	13,32±1,40	5,02±0,62	7,91±0,83	1,02±0,13	0,67±0,11
	6-8 месяцев после родов				
Основная А	11,54±1,66 *	4,05±0,36 *	6,54±0,70 *	1,12±0,17 *	0,79±0,15 *
Сравнения А	14,25±1,35	5,3±0,59	8,1±0,61	1,01±0,22	0,62±0,13
Примечание: * Статистически значимые отличия от группы сравнения А; ** Статистически значимые отличия от группы контроля (p<0,05).					

В группе сравнения А, в III триместре, показатели Vmax, Vmin, Vmed были практически сопоставимыми с контролем (14,19±1,43 см/с, 5,1±0,81 см/с,

8,4±1,07 см/с против 13,32±1,4 см/с, 5,02±0,62 см/с, 7,91±0,83 см/с соответственно, p>0,05). Это указывает, на то, что показатели ЛСК в ЗКЦА в III триместре физиологической беременности изменялись незначительно, не обнаружив достоверной разницы с показателями контроля (p>0,05).

В основной группе А к III триместру беременности показатели: Vmax, Vmin, Vmed, имели статистически значимо более низкие значения, в сравнении с группами сравнения А и контроля: 9,87±1,21 см/с, 3,86±0,64 см/с, 5,89±0,58 см/с против 14,19±1,43 см/с, 5,1±0,81 см/с, 8,4±1,07 см/с и 13,32±1,40 см/с, 5,02±0,62 см/с, 7,91±0,83 см/с соответственно (p<0,05). Индексы PI и RI оказались, напротив, статистически значимо повышенными, в сравнении с группами сравнения А и контроля: 1,17±0,14 и 0,84±0,14 против 1,02±0,13 и 0,67±0,11, 1,05±0,18 и 0,65±0,12 соответственно (p<0,05).

Через 6-8 мес. после родов в основной группе А произошло статистически значимое увеличение средних значений Vmax и Vmed (11,54±1,66 см/сек и 6,54±0,7 см/сек против исходных 9,87±1,21 и 5,89±0,58 см/сек соответственно, p<0,05).

При динамическом наблюдении обеих групп оказалось, что спустя 3-5 лет после родов у 23 женщин основной группы А сформировалась сосудистая ретинальная патология (24%). Она была представлена окклюзиями ветвей ЦВС (17 глаз – неишемический тип и 6 глаз – ишемический тип).

Для ретроспективной оценки исходных показателей ЛСК в ЗКЦА вся совокупность основной группы А была разделена на две подгруппы. В 1-ю подгруппу были включены 23 женщины с формированием окклюзий ретинальных вен. Во 2-ю подгруппу мы включили 73 женщины, у которых не развилась сосудистая ретинальная патология за данный период (76%). Полученные данные представлены в Таблице 15.

Таблица 15 – Сравнительная характеристика линейной скорости кровотока в задних коротких цилиарных артериях в подгруппах со сформировавшейся сосудистой ретинальной патологией и без нее

Подгруппы основной группы А	Vmax, см/с	Vmin, см/с	Vmed, см/с	PI	RI
	III триместр беременности				
1-я подгруппа (N=23)	8,54±1,14 *	2,46±0,37 *	4,77±0,55 *	1,20±0,17	0,92±0,14 *
2-я подгруппа (N=73)	10,40±1,26 */**	4,42±0,39 */**	6,35±0,62 */**	1,16±0,16 **	0,81±0,12 */**
	6-8 месяцев после родов				
1-я подгруппа (N=23)	7,98±1,08 *	2,21±0,31 *	4,42±0,56 *	1,32±0,20 *	0,97±0,16 *
2-я подгруппа (N=73)	12,95±1,71 */**	4,79±0,40 */**	7,38±0,73 */**	1,04±0,15 */**	0,72±0,14 */**
Примечание: * Статистически значимые отличия между подгруппами в один и тот же период (p<0,05); ** Статистически значимые отличия одной и той же подгруппы в различные периоды (p<0,05).					

Ретроспективный анализ выявил, что в 1-й подгруппе основной группы А, к III триместру беременности показатели Vmax, Vmin, Vmed оказались статистически значимо ниже таковых 2-й подгруппы основной группы А: 8,54±1,14 см/с, 2,46±0,37 см/с, 4,77±0,55 см/с против 10,40±1,26 см/с, 4,42±0,39 см/с, 6,35±0,62 см/с (p<0,05).

Через 6-8 мес. после родов в 1-й подгруппе основной группы А имела место статистически незначимая тенденция к дальнейшему снижению всех 3 средних показателей, по сравнению с III триместром беременности: Vmax, Vmin, Vmed: 7,98±1,08 см/с, 2,21±0,31 см/с, 4,42±0,56 см/с против 8,54±1,14 см/с, 2,46±0,37 см/с, 4,77±0,55 см/с соответственно (p>0,05). Наряду с этим, спустя 6-8 мес. после родов в 1-й подгруппе основной группы А отмечено повышение показателей PI и RI, по сравнению с их значениями в III триместре, хотя разница значений была статистически незначимой (1,32±0,20 и 0,97±0,16 против 1,20±0,17 и 0,92±0,14 соответственно, p>0,05).

В то же время, во 2-й подгруппе основной группы А к 6-8 мес. после родов, напротив, показатели Vmax, Vmin, Vmed, значимо повысились, составив – 12,95±1,71 см/с, 4,79±0,4 см/с, 7,38±0,73 см/с против 10,4±1,26 см/с, 4,42±0,39

см/с, 6,35±0,62 см/с в III триместре беременности (p<0,05). Хотя, у 12 женщин 2-й подгруппы основной группы А в III триместре Vmax соответствовал значениям нижних границ группы контроля, что было принято условно за норму (7,4-7,6 см/с). Данные значения показателей значительно не повысились через 6-8 мес. после родов: 7,7-7,9 см/с (p>0,05).

Как видно, в основной группе А в III триместре беременности имело место снижение средних показателей ЛСК в ЗКЦА, хотя к 6-8 мес. после родов у 73 чел. (76%) они повысились до нормальных значений. У 23 женщин основной группы А данные показатели оказались сниженными и спустя 3-5 лет сформировалась сосудистая ретинальная патология.

4.2.2. Особенности макулярного кровотока при преэклампсии в III триместре беременности и после родов

Основную группу А, группы сравнения А и контроля составили женщины, которые подробно описаны в подглаве 4.2.1.

Состояние макулярного кровотока во всех группах изучалось при помощи ангио-ОКТ-исследования. Оно выполнялось на обоих глазах. В расчет брался наихудший показатель одного из парных глаз. Показатели макулярного кровотока исследовались в основной группе А и в группе сравнения А двукратно: в III триместре беременности (35-36 недели) и спустя 6-8 мес. после родов. В контрольной группе исследование проводилось однократно.

Полученные данные отражены в Таблице 16.

Как видно из данных, представленных в Таблице 16, в группе сравнения А в III триместре беременности показатели ОПС, ФПС, ППС, ПАЗ и СТХ имели статистически значимые отличия от их значений в группе контроля: 47,8±2,6%, 23,6±4,1%, 44,2±4,0%, 0,476±0,109 мм^2, 237±12 мкм против 53,6±2,4%, 33,5±5,8%, 55,9±4,4%, 0,253±0,073 мм^2, 287±16 мкм, (p<0,01).

Таблица 16 – Сравнительная характеристика особенностей макулярного кровотока у женщин с физиологическим течением беременности и преэклампсией в III триместре и спустя 6-8 месяцев после родов

Группы	Общая плотность сосудов, %	Фовеальная плотность сосудов, %	Парафовеальная плотность сосудов, %	Площадь аваскулярной зоны, мм^2	Субфовеальная толщина хориоидеи, мкм
	III триместр беременности				
Основная А	43,1±2,3 */**	18,1±3,4 */**	35,0±3,8 */**	0,531±0,170 **	228±16 **
Сравнения А	47,8±2,6 **	23,6±4,1 **	44,2±4,0 **	0,476±0,109 **	237±12 **
Контроль	53,6±2,4 *	33,5±5,8 *	55,9±4,4 *	0,253±0,073 *	287±16 *
	6-8 месяцев после родов				
Основная А	48,2±2,5 */**	27,2±5,5 */**	43,2±3,7 */**	0,461±0,098 */**	268±17 */**
Сравнения А	51,0±2,5	30,5±6,0	48,9±3,9	0,354±0,113	278±16

Примечание: * Статистически значимые отличия от группы сравнения А, (p<0,01); ** Статистически значимые отличия от группы контроля, (p<0,01).

В основной группе А в III триместре беременности средние значения показателей ОПС, ФПС, ППС имели статистически значимые отличия от контрольной и группы сравнения А (p<0,01). Наряду с этим, не было выявлено статистически значимых отличий показателей ПАЗ и СТХ между основной группой А и группой сравнения А (0,531±0,170 мм^2 и 228±16 мкм против 0,476±0,109 мм^2 и 237±12 мкм, p>0,01).

Спустя 6-8 мес. после родов, в основной группе А средние значения показателей: ОПС, ФПС, ППС статистически значимо повысились: с 43,1±2,3%; 18,1±3,4%, 35,0±3,8% до 48,2±2,5%; 27,2±5,5% и 43,2±3,7% соответственно (p<0,01). Но, несмотря на их повышение, все же сохранялись их статистически значимые различия с контрольной группой (p<0,01). Средний показатель СТХ в основной группе А через 6-8 мес. после родов также значимо повысился (с 228±16 до 268±17, p<0,01). При этом, средний показатель ПАЗ в основной группе А хотя и уменьшился, но незначимо (с 0,531±0,170 до 0,461±0,098 мм^2, p>0,01).

При динамическом наблюдении женщин основной группы А оказалось, что через 3-5 лет после родов у 23 чел. сформировались окклюзии ветвей ЦВС (17 глаз – неишемический тип и 6 глаз – ишемический тип). Во всех глазах это сопровождалось множественными ретинальными геморрагиями по ходу пораженных венозных ветвей и в макуле, диффузным макулярным отеком, «ватообразными» очагами по ходу пораженной сосудистой ветви. Объем макулы, по данным ОКТ, был повышен до 10,5-12,2 мм^3.

Для выяснения вероятных факторов риска развития сосудистой ретинальной патологии, взаимосвязанных с перенесенной ПЭ, был проведен ретроспективный анализ исходного состояния показателей макулярного кровотока у данных 23 женщин со сформировавшейся сосудистой ретинальной патологией. Они составили 1-ю подгруппу основной группы А.

Во 2-ю подгруппу основной группы А были включены остальные 73 женщины, у которых не развилась сосудистая ретинальная патология. Проведен их сравнительный анализ.

Данные отражены в Таблице 17.

Таблица 17 – Сравнительная характеристика макулярного кровотока в подгруппах со сформировавшейся сосудистой ретинальной патологией и без нее

Подгруппы основной группы А	Общая плотность сосудов, %	Фовеальная плотность сосудов, %	Парафовеальная плотность сосудов, %	Площадь аваскулярной зоны, мм^2	Субфовеальная толщина хориоидеи, мкм
	III триместр беременности				
1-я подгруппа (N=23)	42,7±2,5	17,8±3,0	33,9±3,1	0,539±0,127	225±16
2-я подгруппа (N=73)	43,2±2,2*	18,2±3,5*	35,2±3,9*	0,529±0,179*	229±15*
	6-8 месяцев после родов				
1-я подгруппа (N=23)	43,9±3,1	16,8±3,4	32,3±3,1	0,556±0,074	224±14
2-я подгруппа (N=73)	49,1±2,3	29,4±5,5	45,5±3,9	0,441±0,090	277±19
Примечание: * Статистически значимые отличия от соответствующей подгруппы в период 6-8 месяцев после родов (p<0,01).					

Как видно из ретроспективного анализа, представленного в Таблице 17, у всех 23 женщин с 1-й подгруппы основной группы А имели место характерные закономерности показателей ангио-ОКТ. Хотя в 1-й и 2-й подгруппах основной группы А имело место снижение данных показателей в III триместре, но они значимо не отличались друг от друга ($p>0,05$). Характерным отличием 1-й подгруппы основной группы А явилось отсутствие тенденции к их значимому повышению через 6-8 мес. после родов – 42,7±2,5%, 17,8±3,0%, 33,9±3,1%, 225±16 мкм против 43,9±3,1%, 16,8±3,4%, 32,3±3,1%, 224±14 мкм соответственно ($p>0,01$). Кроме того, в 1-й подгруппе основной группы А имело место также снижение ПАЗ в III триместре беременности 0,539±0,127 мм^2 против 0,556±0,074 мм^2 соответственно ($p>0,01$).

В то же время, во 2-й подгруппе основной группы А все 5 исследуемых показателей к 6-8 мес. после родов отличались их значимым улучшением: с 43,2±2,2%, 18,2±3,5%, 35,2±3,9%, 229±15 мкм до 49,1±2,3%, 29,4±5,5%,45,5±3,9%, 277±19 мкм соответственно ($p<0,01$). При этом, произошло также статистически значимое уменьшение ПАЗ – с 0,529±0,179 мм^2 до 0,441±0,090 мм^2, ($p<0,01$).

Проведенное исследование позволило выявить, что у женщин с формированием сосудистой ретинальной патологии после перенесенной ПЭ имело место дальнейшее ухудшение показателей макулярного кровотока к 6-8 мес. после родов, хотя в группе женщин с перенесенной ПЭ, где не произошло формирования сосудистой ретинальной патологии в постродовом периоде, подобная тенденция отсутствовала.

В связи с этим у нас закономерно возник вопрос о морфометрическом состоянии макулы при беременности, осложненной ПЭ.

4.2.3. Морфометрическое состояние макулярной зоны при преэклампсии в III триместре беременности и после родов

Основную группу А, группы сравнения А и контроля составили женщины, которые были подробно описаны в подглаве 4.2.1.

Комплекс углубленного офтальмологического обследования включал оценку ТФС, ОМ. Использовался метод ОКТ макулярной зоны (прибор «STRATUS 3000», фирма «Carl Zeiss», Германия) с применением протокола «Macular Thickness Map», («Macular Thickness Volume»).

Все исследования в основной группе А и в группе сравнения А выполнялись двукратно: в III триместре беременности и спустя 6-8 мес. после родов. В группе контроля ОКТ выполнялось дважды, с интервалами в 2-3 мес. Для исключения погрешности рассчитывался средний показатель по группе.

Полученные результаты представлены в Таблице 18.

Таблица 18 – Морфометрические особенности макулярной зоны у женщин с физиологическим течением беременности и преэклампсией в III триместре и спустя 6-8 месяцев после родов

Показатели	III триместр беременности		6-8 месяцев после родов		Контрольная группа
	Основная группа А	Группа сравнения А	Основная группа А	Группа сравнения А	
Толщина фовеолярной сетчтаки, мкм	299,8±4,1 */**	266,8±4,1	297±4,8 */**	259,4±4,6	267,6±4,4
Объем макулы, мм^3	10,39±0,05 */**	9,31±0,02	10,38±0,05	9,25±0,02	9,28±0,02
Примечание: * Статистически значимое отличие от группы сравнения А, ($p<0,05$); ** Статистически значимое отличие от группы контроля, ($p<0,05$).					

Как видно из Таблицы 18, в основной группе А показатель ТФС в III триместре был статистически значимо выше относительно контрольной группы А и группы сравнения А: 299,8±4,1 мкм против 266,8±4,1 мкм и 267,6±4,4 мкм соответственно ($p<0,05$). Одновременно с этим, показатель ОМ основной группы А также был повышен в среднем на 12% относительно контрольной

группы и группы сравнения А: 10,39±0,05 мм^3 против 9,31±0,02 мм^3 и 9,28±0,02 мм^3 соответственно (p<0,05).

В свою очередь, в группе сравнения А показатели ТФС и ОМ в III триместре беременности оказались сопоставимыми с группой контроля, составив 266,8±4,1 мкм и 9,31±0,02 мм³ против 267,6±4,4 мкм и 9,28±0,02 мм^3 соответственно (p>0,05).

Следует отметить тот факт, что спустя 6-8 мес. после родов показатель ТФС у женщин с осложненной беременностью, хотя и имел тенденцию к уменьшению, однако статистически значимо не отличался от значений III триместра (297±4,8 мкм против 299,8±4,1 мкм, p>0,05).

Для сравнительной оценки состояния морфометрических показателей макулы во взаимосвязи со степенями тяжести ПЭ, были сформированы две подгруппы основной группы А. 1-я подгруппа включала 61 женщину с умеренной степенью ПЭ, 2-я подгруппа – 35 женщин с ее тяжелой степенью. Данные представлены в Таблице 19.

Таблица 19 – Морфометрические особенности макулярной зоны у женщин с физиологическим течением беременности и преэклампсией в III триместре

Параметр		Основная группа А		Группа сравнения А (N=50)	Группа контроля (N=50)
		1-я подгруппа (N=61)	2-я подгруппа (N=35)		
Толщина фовеолярной сетчтаки, мкм	фовеа	283,8±4,2*/**	298,3±4,5*/**	257,8±4,1	258,6±4,4
	1 мм от фовеа	298,1±6,2*	312,8±7,5*/**	285,7±6,2	283,5±6,5
	3 мм от фовеа	305,2±15,7*/**	344,9±17,5*/**	275,9±7,5	275,4±8,3
	6 мм от фовеа	281,8±13,6*/**	320,3±16,3*/**	259,4±10,0	261,9±11,2
Объем макулы, мм^3		10,38±0,05*/**	10,90±0,07*/**	9,31±0,02	9,28±0,02
Примечание: * Статистически значимые отличия с группой сравнения А; ** Статистически значимые отличия с предыдущей подгруппой основной группы А, p<0,05.					

Оказалось, что в 33 глазах (54%) 1-й подгруппы основной группы А, к III триместру определялся выраженный спазм ретинальных артериол, что сочеталось с извитыми, застойными ретинальными венулами, с неравномерным

их калибром. У 3 пациенток (6 глаз) офтальмоскопически определялся фокальный отек макулы. В одном глазу было выявлено локальное отложение твердого экссудата с утолщением слоя нервных волокон (верхне-височная ветвь сосудистой аркады).

Показатель ТФС в 1-й подгруппе основной группы А варьировал от 270,3 до 297,7 мкм, составив в среднем 283,8±4,2 мкм (статистически значимая разница с группами контроля и сравнения А: 258,6±4,4 и 257,8±4,1 мкм соответственно, $p<0,05$).

В 28 глазах (46%) 1-й подгруппы в III триместре произошло увеличение показателя ОМ: от 9,67 до 10,5 мм^3. Соответственно средний показатель ОМ составил 10,38±0,05 мм^3 против 9,31±0,02 мм^3 и 9,28±0,02 мм^3 групп сравнения А и контроля ($p<0,05$).

Во 2-й подгруппе основной группы А показатель ОМ составил 10,90±0,07 мм^3, что статистически значимо отличалось от групп сравнения А и контроля – 9,31±0,02 мм^3 и 9,28±0,02 мм^3 соответственно ($p<0,05$). У 13 женщин (37%) 2-й подгруппы основной группы А в III триместре офтальмоскопически определялись мелкие штрихообразные, интраретинальные геморрагии, на фоне выраженного спазма ретинальных артериол, в сочетании с извитостью полнокровных венул (Рисунок 26). В 4 глазах (3 женщины) сформировался перипапиллярный отек сетчатки; у одной женщины на обоих глазах появились очаги «ватных» экссудатов по ходу сосудистых аркад; у 2 женщин сформировался макулярный отек со штрихообразными геморрагиями по ходу сосудистых аркад.

В 56 глазах (80%) 2-й подгруппы основной группы А в III триместре отмечено достоверное увеличение показателя ТФС (от 278 до 310 мкм), в остальных 14 глазах также произошло его увеличение, но более умеренное (в пределах, от 256 до 270 мкм). Соответственно средний показатель ТФС 2-й подгруппы основной группы А составил 298,3±4,5 мкм (достоверность разницы с 1-й подгруппой основной группы А: 283,8±4,2 мкм, $p<0,05$).

Средний показатель ОМ во 2-й подгруппе основной группы А в III триместре оказался наиболее высоким, в сравнении с 1-й подгруппой основной группы А: 10,90±0,07 мм^3 против 10,38±0,05 мм^3 соответственно ($p<0,05$).

Рисунок 26 – Фотография глазного дна левого глаза пациентки К. Интраретинальные геморрагии по ходу нижне-височной сосудистой аркады

В то же время, показатели ТФС и ОМ в группе сравнения А статистически значимо не отличались от группы контроля (257,8±4,1 мкм и 9,31±0,02 мм^3 против 258,6±4,4 мкм и 9,28±0,02 мм^3 соответственно, $p>0,05$)

Обращает на себя внимание тот факт, что у одной женщины с тяжелой степенью ПЭ в III триместре беременности отмечалось утолщение сетчатки на обоих глазах. При этом, значения ТФС составили 310 мкм для правого глаза, 311 мкм для левого глаза. ОМ правого глаза – 11 мм^3, левого глаза – 11,2 мм^3. Однако, при проведении офтальмоскопии макулярная область не была изменена, что характеризовало наличие субклинического макулярного отека (Рисунок 27).

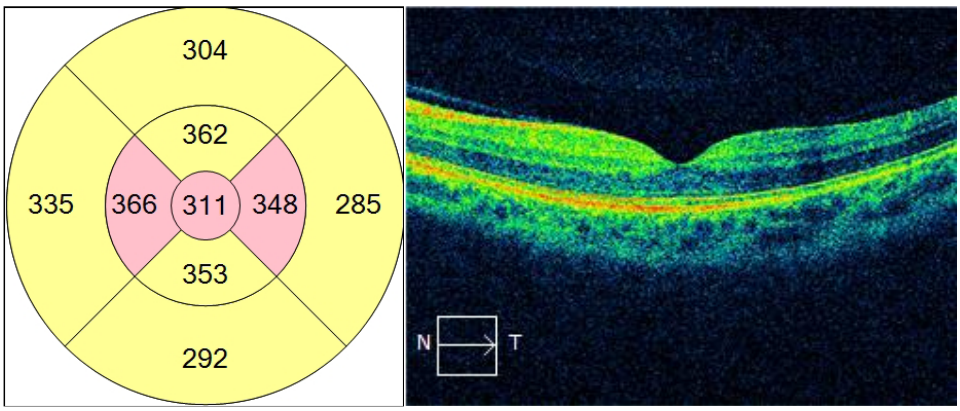

Рисунок 27 – ОКТ макулярной области левого глаза пациентки Д. Утолщение сетчатки макулярной области (субклинический макулярный отек)

4.2.4. Состояние реологических свойств крови у женщин с преэклампсией и с физиологическим течением беременности

Основную группу и группу сравнения составили женщины, которые были подробно описаны в подглаве 4.2.1.

В соответствии со степенями тяжести ПЭ было сформировано две подгруппы.

1-я подгруппа: умеренная степень тяжести ПЭ, 44 женщина в возрасте от 21 года до 34 лет; (в среднем 28±4 лет). У 10 женщин это была первая беременность, у 34 женщин – повторная.

2-я подгруппа: тяжелая степень ПЭ – 18 женщин. Их возраст составил от 20 до 41 года (в среднем 29±6,2 лет). У 8 женщин беременность была первая, повторнобеременные – 10 чел.

Всей совокупности женщин проводилось изучение показателей коагуляционного гемостаза в III триместре беременности. Данные исследования выполняются в обязательном порядке всем беременным, в III триместре, согласно стандарту обследования беременных [137]. Исследовались следующие показатели: тромбоцитарное звено (число тромбоцитов), показатели плазменного звена гемостаза (уровень фибриногена, активированное частичное тромбопластиновое время (АЧТВ), тромбиновое время).

Проведен сравнительный анализ показателей коагулограмм в обеих группах. Полученные данные отражены в Таблице 20.

Таблица 20 – Сравнительная характеристика показателей коагулограммы у женщин с физиологическим течением беременности и преэклампсией в III триместре беременности

Группы		Число тромбоцитов ($x10^9$/л)	Фибриноген (г/л)	АЧТВ (сек)	Тромбиновое время (сек)
Основная группа	1-я подгруппа	195±6,6***	5,87±0,2***	25,76±0,85	14,7±0,3
	2-я подгруппа	172±13,5***	5,97±0,16***	25,19±0,91	14,3±0,5
Группа сравнения		225±9,95*/**	5,27±0,13*/**	27,95±0,92	15,7±0,9

Примечание: * Статистически значимые отличия с 1-й подгруппой, (p<0,01); ** Статистически значимые отличия со 2-й подгруппой, (p<0,01); *** Статистически значимые отличия с группой сравнения, (p<0,01).

Как видно из данных, представленных в Таблице 20, в 1-й и 2-й подгруппах имело место снижение среднего числа тромбоцитов относительно группы сравнения 195±6,6 $x10^9$/л и 172±13,5 $x10^9$/л против 225±9,95 $x10^9$/л (p<0,01). Эти данные объективно характеризуют нарушения тромбоцитарного звена коагуляционного гемостаза в основной группе в III триместре беременности.

Уровень фибриногена у женщин 1-й и 2-й подгрупп, напротив, оказался статистически значимо выше показателей группы сравнения, составив 5,97±0,16 г/л и 5,87±0,2 г/л против 5,27±0,13 г/л соответ ственно (p<0,01).

Наряду с этим, не было выявлено тенденции к нарушению эффективности «внутреннего» (путь контактной активации) и общего путей свертывания в исследуемых группах. Об этом свидетельствовал находившийся в пределах своих референсных значений показатель АЧТВ как в 1-й, 2-й подгруппах основной группы, так и в группе сравнения. Его значения составили

соответственно: 25,76±0,85 сек.; 25,19±0,91 сек. и 27,95±0,92 сек., что не имело статистически значимых отличий (p>0,05).

В 1-й и 2-й подгруппах основной группы отмечалась также тенденция к укорочению среднего показателя тромбинового времени: 14,7±0,3 сек. и 14,3±0,5 сек., хотя статистически значимого его отличия от группы сравнения не выявлено: 15,7±0,9 сек. (p>0,05). Вероятно, укорочение среднего показателя времени формирования фибрина под действием тромбина было связано с увеличением уровня фибриногена в 1-й и 2-й подгруппах основной группы.

Таким образом, проведенное исследование выявило, что при беременности, осложненной ПЭ маркерами риска формирования сосудистой ретинальной патологии могут являться сниженные в III триместре показатели ЛСК в ЗКЦА в среднем на 24-30% при отсутствии их повышения до нормальных значений в течение года после родов.

В свою очередь показатели макулярного кровотока в III триместре беременности у женщин с ПЭ ухудшились в среднем на 4-23% относительно аналогичных показателей при физиологической беременности.

Одновременно с этим, показатель ОМ основной группы был повышен в среднем на 12% относительно контрольной группы и группы сравнения (p<0,05).

Наряду с этим, в ходе проведенного исследование было выявлено нарушение реологических свойств крови, на что указывало снижение числа тромбоцитов у женщин, чья беременность была осложнена ПЭ, а также повышение уровня фибриногена относительно группы женщин, чья беременность протекала физиологически (p<0,01)

4.3. Взаимосвязь хориоретинальной гемодинамики, объема макулярной области и коагуляционного гемостаза с маркерами эндотелиальной дисфункции и свободнорадикального окисления регионарной системы глаза у беременных женщин с преэклампсией

На предыдущих этапах исследования было выявлено, что патогенетической основой формирования сосудистой ретинальной патологии является генерализованная ЭД. В связи с этим возникает необходимость выявления возможных взаимосвязей между маркерами ЭД и морфометрическими показателями макулярной области, хориоретинальной гемодинамики, состоянием реологических свойств крови.

Для решения поставленной цели был проведен статистический корреляционный анализ выявления возможных взаимосвязей между уровнем маркеров ЭД и морфометрическими показателями макулярной области, хориоретинальной гемодинамики, реологических свойств крови.

4.3.1. Особенности макулярного кровотока во взаимосвязи с маркерами эндотелиальной дисфункции и показателями свободнорадикального окисления у беременных женщин с преэклампсией

В основную группу В были отобраны 30 беременных женщин с ПЭ (60 глаз). Их возраст варьировал от 22 до 40 лет (28±3,4 лет). Умеренная степень ПЭ имела место у 22 женщин, ее тяжелая степень у 8 чел.

В группу сравнения В были взяты 20 женщин (40 глаз) с физиологическим течением беременности, сопоставимого возраста и сроков гестации. У всех женщин данной группы роды проводились через естественные родовые пути.

Полученные данные представлены в Таблице 21.

Из Таблицы 21 видно, что у женщин основной группы В, по сравнению с группой сравнения В, определялось наличие ЭД, что объективно

подтверждалось повышением ее маркеров: эндотелина-1 в СЖ и ФВ в плазме крови (2,25±0,3 нг/мл и 121±8,3% против 0,6±0,1 нг/мл и 71,8±5,5% соответственно, p<0,01). Кроме того, проявления ЭД в основной группе В выражалось также статистически значимо повышенными показателями СРО, объективно свидетельствующими о наличии оксидативного стресса.

Так, показатели Ssp, Sind, h в СЖ статистически значимо отличались от группы сравнения В – 0,0148±0,0015, 0,054±0,005, 0,0291±0,0011 против 0,0036±0,0015, 0,011±0,002, 0,0061±0,0012 соответственно (p<0,01). Это указывает на наличие повреждающего действия продуктов СРО на клетки и ткани регионарной системы глаза.

По данным Таблицы 21, видно, что на фоне повышения показателей ЭД и СРО имело место снижение показателей макулярного кровотока в основной группе В. Так, показатель ОПС оказался снижен и статистически значимо отличался от группы сравнения В: 43,2±2,3% против 47,4±1,8% соответственно (p<0,01). Одновременно с этим отмечалась тенденция к увеличению показателя ПАЗ и уменьшению СТХ в основной группе В, хотя статистически значимого отличия от группы сравнения В не было выявлено (0,524±0,150 мм^3 и 227±16 мкм против 0,456±0,108 мм^3 и 238±13 мкм соответственно, p>0,01).

При статистическом анализе полученных показателей были выявлены характерные объективные закономерности. Они выражались наличием прямых и обратных корреляционных взаимосвязей умеренной степени выраженности между содержанием эндотелина-1 в СЖ и следующими показателями макулярного кровотока в III триместре:

1. ОПС – r = -0,45 (p<0,01);
2. ПАЗ – r = 0,69 (p<0,01);
3. СТХ – r = -0,57 (p<0,01).

Спустя 6-8 мес. после родов показатели ЭД и СРО в основной группе В сохранялись на высоком уровне (Таблица 21), не имея статистически значимого отличия от аналогичных показателей в III триместре беременности

Таблица 21 – Сравнительная характеристика показателей макулярного кровотока во взаимосвязи с маркерами эндотелиальной дисфункции и свободнорадикального окисления в группах в III триместре беременности и спустя 6-8 месяцев после родов.

Группы В	III триместр беременности							
	Показатели эндотелиальной дисфункции		Показатели свободнорадикального окисления			Показатели макулярного кровотока		
	Эндотелин, нг/мл	Фактор Виллебранд, %	Интенсивность свободно-радикального окисления, Ssp	Скорость образования перекисных радикалов, Sind	Содержание гидроперекисей липидов, h	Общая плотность сосудов, %	Площадь аваскулярной зоны, мм^3	Субфовеальная толщина хориоидеи, мкм
Основная, N=30	2,25±0,3*	121±8,3*	0,0148±0,0015*	0,054±0,005*	0,0291±0,0011*	43,2±2,3*	0,524±0,150	227±16
Сравнения, N=20	0,6±0,1	71,8±5,5	0,0036±0,0015	0,011±0,002	0,0061±0,0012	47,4±1,8	0,456±0,108	238±13
	6-8 месяцев после родов							
Основная, N=30	2,23±0,4*	118±7,9*	0,0145±0,0014*	0,052±0,005*	0,0293±0,0012*	44,2±2,3*	0,504±0,153	234±18
Сравнения, N=20	0,62±0,2	72,1±0,4	0,0032±0,0012	0,010±0,003	0,0063±0,0014	49,4±3,8	0,446±0,108	2342±16
Примечание: * Статистически значимые отличия от группы сравнения В (p<0,01).								

(p>0,01). Наряду с этим, у женщин основной группы В, спустя 6-8 мес. после родов произошло снижение среднего показателя ОПС, хотя статистически значимого его отличия от III триместра не выявлено (44,2±2,3% против 43,2±2,3% соответственно, p>0,01).

4.3.2. Особенности хориоидальной гемодинамики во взаимосвязи с маркерами эндотелиальной дисфункции и свободнорадикального окисления у беременных женщин с преэклампсией

В основную и сравнения группы В были включены те же женщины, которые подробно описаны в подглаве 4.3.1.

Полученные данные представлены в Таблице 22.

Из Таблицы 22 видно, что на фоне высоких показателей уровня Э в СЖ отмечается повышение показателей СРО и снижение ЛСК в системе ЗКЦА (подглава 6.5.1.). Так, показатели Vmax, Vmin, Vmed имели статистически значимые отличия от группы сравнения В – 9,92±1,21 см/с, 3,94±0,65 см/с, 6,58±0,65 см/с против 14,12±1,42 см/с, 5,2±0,83 см/с, 8,3±0,85 см/с соответственно (p<0,01). В свою очередь, PI и RI у женщин основной группы В оказались повышенными и имели также статистически значимые отличия от группы сравнения В (1,16±0,13 и 0,82±0,15 против 1,02±0,12 и 0,67±0,11 соответственно, p<0,01).

Следует отметить что, при статистическом анализе данных результатов были также выявлены прямые и обратные корреляционные взаимосвязи умеренной степени выраженности между содержанием эндотелина-1 в СЖ и следующими показателями ЛСК в ЗКЦА в III триместре:

1. Vmax – r = -0,55 (p<0,01);
2. Vmin – r = -0,49 (p<0,01);
3. Vmed – r = -0,57 (p<0,01);
4. PI – r = 0,65 (p<0,01);
5. RI – r = 0,69 (p<0,01).

Таблица 22 – Сравнительная характеристика показателей хориоидальной гемодинамики во взаимосвязи с маркерами эндотелиальной дисфункции и свободнорадикального окисления в группах в III триместре беременности и спустя 6-8 месяцев после родов

Группы В	III триместр беременности									
	Показатели эндотелиальной дисфункции		Показатели свободнорадикального окисления			Показатели линейной скорости кровотока в задних коротких цилиарных артериях				
	Эндотелин, нг/мл	Фактор Виллебранда, %	Интенсивность свободно-радикального окисления, Ssp	Скорость образования перекисных радикалов, Sind	Содержание гидроперекисей липидов, h	Vmax, см/с	Vmin, см/с	Vmed, см/с	PI	RI
Основная, N=30	2,25±0,3*	121±8,3*	0,0148±0,0015*	0,054±0,005*	0,0291±0,0011*	9,92±1,21*	3,94±0,65*	5,95±0,61*	1,16±0,13*	0,82±0,15*
Сравнения, N=20	0,6±0,1	71,8±5,5	0,0036±0,0015	0,011±0,002	0,0061±0,0012	14,12±1,42	5,2±0,83	8,3±0,85	1,02±0,12	0,67±0,11
	6-8 месяцев после родов									
Основная, N=30	2,23±0,4*	118±7,9*	0,0145±0,0014*	0,052±0,005*	0,0293±0,0012*	10,98±1,20*	4,04±0,68*	6,58±0,65*	1,10±0,15*	0,75±0,12*
Сравнения, N=20	0,62±0,2	72,1±0,4	0,0032±0,0012	0,010±0,003	0,0063±0,0014	14,18±1,40	5,5±0,68	8,4±0,82	1,0±0,05	0,65±0,09

Примечание: * Статистически значимые отличия от группы сравнения В ($p<0,01$).

Спустя 6-8 мес. после родов у женщин основной группы В отмечена тенденция к увеличению показателей ЛСК в ЗКЦА, хотя статистически значимых отличий от их значений в III триместре не было выявлено (p>0,01).

4.3.3. Морфометрические показатели макулярной зоны во взаимосвязи с маркерами эндотелиальной дисфункции и свободнорадикального окисления у женщин с преэклампсией

В основную и сравнения группы В были включены те же женщины, подробно описанные в подглаве 4.3.1.

Полученный данные представлены в Таблице 23.

У женщин основной группы В отмечалось повышение объема макулы (Таблица 23), по сравнению с группой сравнения В – 10,36±0,3 мм^3 против 9,21±0,2 мм^3 соответственно (p<0,01). Спустя 6-8 мес. после родов у женщин основной группы В отмечалась тенденция к уменьшению ОМ, однако статистически значимые отличия от их значений в III триместре отсутствовали (10,29±0,2 мм^3 против 10,36±0,3 мм^3 соответственно, p>0,01.

В ходе проведенного статистического анализа полученных результатов оказалось, что имеется прямая, сильная, статистически значимая взаимосвязь между показателями эндотелин-1 в СЖ и ОМ – r =0,78 (p<0,01) в III триместре.

4.3.4. Показатели коагуляционного гемостаза во взаимосвязи с маркерами эндотелиальной дисфункции и свободнорадикального окисления у женщин с преэклампсией

В основную и сравнения группы В были включены те же женщины, подробно описанные в подглаве 4.3.1.

Полученные данные представлены в Таблице 24.

Таблица 23 – Сравнительная характеристика объема макулярной области во взаимосвязи с маркерами эндотелиальной дисфункции и показателями свободнорадикального окисления в группах в III триместре беременности и спустя 6-8 месяцев после родов

Группы В	III триместр беременности					
	Объем макулярной сетчатки, мм^3	Показатели эндотелиальной дисфункции		Показатели свободнорадикального окисления		
		Эндотелин, нг/мл	Фактор Виллебранда, %	Интенсивность свободно-радикального окисления, Ssp	Скорость образования перекисных радикалов, Sind	Содержание гидроперекисей липидов, h
Основная, N=30	10,36±0,3*	2,25±0,3*	121±8,3*	0,0148±0,0015*	0,054±0,005*	0,0291±0,0011*
Сравнения, N=20	9,21±0,2	0,6±0,1	71,8±5,5	0,0036±0,0015	0,011±0,002	0,0061±0,0012
	6-8 месяцев после родов					
Основная, N=30	10,29±0,2*	2,23±0,4*	118±7,9*	0,0145±0,0014*	0,052±0,005*	0,0293±0,0012*
Сравнения, N=20	9,19±0,3	0,62±0,2	72,1±0,4	0,0032±0,0012	0,010±0,003	0,0063±0,0014
Примечание: * Статистически значимые отличия от группы сравнения В (p<0,01).						

Таблица 24 – Сравнительная характеристика показателей коагуляционного гемостаза во взаимосвязи с маркерами эндотелиальной дисфункции и показателями свободнорадикального окисления в группах в III триместре беременности

Группы В	III триместр беременности				
	Показатели эндотелиальной дисфункции		Показатели свободнорадикального окисления		
	Эндотелин, нг/мл	Фактор Виллебранда, %	Интенсивность свободно-радикального окисления, Ssp	Скорость образования перекисных радикалов, Sind	Содержание гидроперекисей липидов, h
Основная, N=30	2,25±0,3*	121±8,3*	0,0148±0,001*	0,054±0,005*	0,0291±0,001*
Сравнения, N=20	0,6±0,1	71,8±5,5	0,0036±0,0015	0,011±0,002	0,0061±0,0012

	Показатели коагуляционного гемостаза			
	Число тромбоцитов ($x10^9$/л)	Фибриноген (г/л)	АЧТВ (сек)	Тромбиновое время (сек)
Основная, N=30	172±12,5*	5,97±0,09*	25,19±0,91	14,3±0,5
Сравнения, N=20	225±9,95	5,27±0,13	27,95±0,92	15,7±0,9

Примечание: * Статистически значимые отличия от группы сравнения (p<0,01).

По данным Таблицы 24, видно, что в основной группе В против группы сравнения В выявлено статистически значимое повышение уровней эндотелина-1 в СЖ и ФВ в плазме крови – 2,25±0,3 нг/мл и 121±8,3% против 0,6±0,1 нг/мл и 71,8±5,5% соответственно (p<0,01). Все это сочеталось с повышенными показателями СРО (p<0,01), статистически значимым снижением числа тромбоцитов и повышением уровня фибриногена: 172±12,5x10^9/л и 5,97±0,09 г/л против 225±9,95 x10^9/л и 5,27±0,13 г/л соответственно (p<0,01).

При проведении статистического анализа полученных результатов нами были выявлены прямые и обратные, умеренно выраженные корреляционные взаимосвязи между показателем эндотелин-1 в СЖ и следующими показателями коагулограммы в III триместре:

1. Число тромбоцитов в крови – r = -0,52 (p<0,01);

2. Уровень фибриногена – r = 0,51 (p<0,01).

Таким образом, в ходе проведенного корреляционного анализа были выявлены статистически значимые корреляционные взаимосвязи между уровнем эндотелина-1 в СЖ в III триместре и следующими показателями:

- ОПС – r = -0,45 (p<0,01);
- ПАЗ – r = 0,69 (p<0,01);
- СТХ – r = -0,57 (p<0,01);
- Vmax – r = -0,55 (p<0,01);
- Vmin – r = -0,49 (p<0,01);
- Vmed – r = -0,57 (p<0,01);
- ОМ – r =0,78 (p<0,01);
- число тромбоцитов в крови – r = -0,52 (p<0,01);
- уровнь фибриногена – r = 0,51 (p<0,01).

ГЛАВА 5. ПРОГНОСТИЧЕСКИЙ АЛГОРИТМ РИСКА ФОРМИРОВАНИЯ СОСУДИСТОЙ РЕТИНАЛЬНОЙ ПАТОЛОГИИ ПОСЛЕ ПЕРЕНЕСЕННОЙ ПРЕЭКЛАМПСИИ НА ОСНОВЕ СОБСТВЕННОЙ КОНЦЕПЦИИ ПАТОГЕНЕЗА

Для выявления риска сосудистой ретинальной патологии у женщин после перенесенной ПЭ был выявлен ряд предикторов, на основе которых необходимо создать собственную концепцию патогенеза формирования сосудистой ретинальной патологии в различные сроки после перенесенной ПЭ и прогностический алгоритм.

5.1. Собственная концепция патогенеза формирования сосудистой ретинальной патологии в различные сроки после перенесенной преэклампсии

С целью понимания причин формирования сосудистой ретинальной патологии у женщин в разичные сроки после перенесенной ПЭ возникла задача разработать собственную концепцию патогенеза формирования сосудистй ретинальной патологии после ПЭ.

До недавнего времени большинство авторов полагало, что негативное действие ПЭ исчезает сразу после родов, однако в последние годы установлено, что ЭД у родившей женщины может сохраняться долгие годы, даже после одного эпизода ПЭ [28, 219, 225, 390].

Основной причиной возникновения ПЭ и ее негативных полиорганных последствий является формирование генерализованной ЭД [43, 85, 108, 130]. При ПЭ, вследствие плацентарной ишемии при формировании плаценты происходит нарушение ремоделирования ее спиральных артерий. Это способствует повышенной выработке эндотелина, что в свою очередь влечет за

собой развитие оксидативного стресса, формируя повреждение клеток сосудистого эндотелия и генерализованную ЭД [43, 108, 145].

ЭД, имеет также ведущее патогенетическое значение, помимо ПЭ и в формировании целого ряда системных сосудистых расстройств: при сахарном диабете, при атеросклеросклеротическом поражении сосудов, при АГ [50, 97, 126, 127, 301].

С развитием ЭД связывают и возникновение целого ряда офтальмологической патологии: окклюзия ретинальных вен, диабетическая ретинопатия, глаукома, пигментный ретинит и другие заболевания [13, 186, 192].

Термин ЭД был предложен Furchgott и Zawadzki в 80-х годах XX века, при определении ими роли NO в формировании недостаточной эндотелийзависимой вазодилатации аорты в эксперименте на крысах [243].

Патогенез формирования ЭД тесно связан с окислительным стрессом. Последний формируется за счет нарушения нормального, физиологического баланса между содержанием в крови основного вазоконстриктора – эндотелина и вазодилататора – NO в сторону преобладания эндотелина [165, 245, 256, 350].

Дефицит NO запускает целый каскад событий – формируется стойкая вазоконстрикция и оксидативный стресс, которые приводят к активации провоспалительных цитокинов, агрегации тромбоцитов и ишемии тканей. Все это способствует гиперкоагуляции крови, что наряду с вазоспазмом и замедлением скорости кровотока в сосудах создает повышенный риск внутрисосудистого тромбоза [179, 263, 327].

Проведенные нами исследования полностью согласуются с представленными данными литературы относительно роли ЭД в формировании ретинальной сосудистой патологии.

По многочисленным данным, объективным показателем биохимического гомеостаза регионарной системы глаза является состояние СЖ. Поэтому, при изучении закономерностей течения различной глазной патологии активно

используется биохимические, иммунологические исследования СЖ [76, 101, 102, 136].

Ввиду этого, за основу был взят метод биохимического исследования СЖ. При исследовании уровня эндотелина-1 в СЖ у женщин с ПЭ в III триместре беременности, было обнаружено статистически значимое повышение содержания эндотелина-1 в СЖ и ФВ в плазме крови (подглава 4.1.1.), в сравнении с физиологической беременностью (2,69±1,49 нг/мл и 109,3±33,2 % против 1,05±0,34 нг/мл и 74,1±18,1% соответственно, $p<0,05$). Это сочеталось с повышенным содержанием продуктов СРО в СЖ, в сравнении с физиологической беременностью, что также сопровождалось взаимосвязью с уровнем эндотелина-1 в СЖ (подглава 4.1.3). Выявлена прямая, сильная, статистически значимая корреляционная взаимосвязь между повышением уровней эндотелина-1 в СЖ и факторов СРО в регионарной системе глаза при ПЭ.

На фоне развивающейся ЭД у беременных женщин с ПЭ, сопровождающейся оксидативным стрессом, происходило снижение хориоретинальной гемодинамики. Так, показатели Vmax, Vmin, Vmed в ЗКЦА у них оказались снижены, в сравнении с группой женщин с физиологической беременностью: 9,92±1,21 см/с, 3,94±0,65 см/с, 5,95±0,61 см/с против 14,12±1,42 см/с, 5,2±0,83 см/с, 8,3±0,85 см/с соответственно, $p<0,01$ (подглава 4.2.1.). В III триместре беременности, осложненной ПЭ имело место также достоверное снижение макулярного кровотока, о чем свидетельствовали: сниженный показатель ОПС и ППС, по сравнению с физиологической беременностью: 43,2±2,3% и 34,9±2,9% против 47,4±1,8% и 44,2±4,0% соответственно, $p<0,01$ (подглава 4.2.2.).

Помимо этого, в III триместре беременности, осложненной ПЭ также были обнаружены и нарушения коагуляционного гемостаза, в виде тромбоцитопении и гиперфибриногенемии, степени которых усугублялись, в зависимости от степени тяжести ПЭ. Так, количество тромбоцитов и уровень фибриногена при умеренной и тяжелой степенях ПЭ составляли соответственно – 195±6,6 $x10^9$/л,

5,97±0,16 г/л и 172±13,5 х10^9/л, 5,87±0,2 г/л, что статистически значимо отличалось от показателей группы женщин с физиологическим течением беременности – 225±9,95 х10^9/л и 5,27±0,13 г/л соответственно, $p<0,01$ (подглава 4.2.4.)

В III триместре беременности, осложненной ПЭ было выявлено повышение объема макулярной области, в сравнении с физиологической беременностью – 8,5±0,7 мм^3 против 6,7±0,2 мм^3 соответственно, $p<0,01$ (4.2.3.). Этот факт объективно указывает на формирование субклинического макулярного отека. Этому могла способствовать повышенная проницаемость эндотелия ретинальных сосудов, возникшая за счет повреждающего воздействия повышенного содержания эндотелина-1 и продуктов СРО, а также, вероятно, и нарушение коагуляционного гемостаза.

У части женщин, перенесших ПЭ, как показали исследования, после родоразрешения спустя 6-8 мес. выявлялся повышенный уровень эндотелина-1. Это способствовало стойкой генерализованной вазоконстрикции сосудов заднего отрезка глаз.

Вероятно, под воздействием сформированной ЭД возникают нарушения сосудистого и внутрисосудистого звеньев гомеостаза в сосудах хориоидеи и сетчатки. Это сопровождается повреждением эндотелия ретинальных сосудов, являющимся внутренним ГРБ. Последнее приводит к формированию субклинического макулярного отека, что косвенно свидетельствует не только о повышении проницаемости внутреннего ГРБ, но и о снижении ретинального метаболизма.

Все вышеперечисленное, в совокупности создает условия для формирования окклюзионных поражений ретинальных сосудов. Наиболее частыми зонами их локализации являются зоны артерио-венозного перекреста, где создается наибольшее затруднение кровотока, за счет механического сдавливания артериолой просвета венулы, за счет наличия общей адвентициальной оболочки. Это доказано результатами исследований на

предыдущих этапах, а также данными литературы [9, 58, 57, 64, 78, 82, 83, 107, 156, 157, 256, 327].

Таким образом, патогенез ретинальных сосудистых расстройств представляется нам следующим образом (Рисунок 28).

Рисунок 28 – Схема патогенеза формирования сосудистой ретинальной патологии у женщин после беременности, осложненной преэклампсией

Повышенные уровни ФВ в плазме крови и эндотелина-1 в СЖ при ПЭ, характеризующие системную и местную ЭД, сохраняются у ряда женщин после родов. Это формирует явления оксидативного стресса в регионарной сосудистой системе глаза, проявляющегося выбросом повышенного уровня продуктов СРО.

Это, в свою очередь, оказывает негативное, деструктивное влияние на уровень хориоретинальной гемодинамики и состояние коагуляционного гемостаза. Данные гемодинамические и реологические изменения в сосудах глаза способствуют повреждению внутреннего ГРБ, снижению трофики макулярной зоны, что проявляется в III триместре беременности в виде субклинического макулярного отека.

Данный сформированный патологический комплекс, в свою очередь, способствует замедлению скорости кровотока в ретинальных сосудах, что неизбежно сопровождается повышением венозного давления и снижением перфузионного давления. В сочетании с нарушениями коагуляционного гемостаза это способно приводить у части женщин к формированию повышенного риска сосудистых ретинальных расстройств в различные сроки после родов.

5.2. Прогностический алгоритм риска сосудистой ретинальной патологии после перенесенной преэклампсии

Поняв патогенез формирования сосудистой ретинальной патологии после пернесенной ПЭ, возникла задача разработать прогностический алгоритм риска формирования сосудистой ртинальной патологии после перенесенной ПЭ. Для решения поставленной задачи были выявлены факторы высокого риска сосудистой ретинальной патологии; созданы три варианта алгоритма прогнозирования сосудистой ретинальной патологии в отдаленном периоде после родов у женщин, перенесших ПЭ, дана оценка эффективности разработанных вариантов алгоритма.

5.2.1. Выявление факторов риска сосудистой ретинальной патологии у женщин после перенесенной преэклампсии

Исследование проведено на 128 пациентках (223 глаз). Все женщины во время беременности перенесли ПЭ: умеренная степень ПЭ была

диагностирована у 85 чел., ее тяжела степень у 43 чел. Первая беременность имела место у 67 женщин, повторная – у 61 женщины. Роды через естественные родовые пути проводились у 97 женщин, операция кесарева сечения проведена 31 женщине. Средний возраст женщин на момент беременности составил 29,4±7,1 лет.

По критерию наличия/отсутствия сосудистой ретинальной патологии были сформированы две группы.

В 1-ю группу были включены 33 женщины с формированием сосудистой ретинальной патологии в различные периоды после родов (33 глаза).

2-ю группу составили 95 женщины, у которых за данный период после родов не возникло сосудистой ретинальной патологии (190 глаз).

Проведен сравнительный ретроспективный анализ обеих групп. Сравнивались степень тяжести ПЭ, наличие хронической АГ.

Кроме того, изучались также показатели хориоретинальной гемодинамики заднего отрезка глаза в III триместре и через 6-8 мес. после родов.

Для выявления факторов, влияющих на возможное формирование сосудистой ретинальной патологии, особое внимание было уделено сравнительному анализу показателей III триместра беременности (ЛСК в ЗКЦА, кровоток макулярной области, субфовеолярная толщина хориоидеи, объем макулярной области).

Сравнительные данные представлены в Таблице 25.

Таблица 25 – Сравнительная клиническая оценка исходного состояния глаз и соматического состояния пациенток обеих групп

Исходные параметры заднего отрезка глаза	1-я группа (N=33)	2-я группа (N=190)
Возраст на момент родов (лет)	35,6±5,1	29,5±5,6 *
Переднезадняя ось (ПЗО,мм)	23,45±0,53	23,33±0,64
Общая плотность сосудов в поверхностном сосудистом сплетении (ОПС, %)	48,7±1,3	53,4±2,1 *

Площадь фовеальной аваскулярной зоны (ПАЗ, мм^2)	0,405±0,051	0,302±0,056 *
Субфовеолярная толщина хориоидеи (СТХ, мкм)	236±31	298±37 *
Максимальная систолическая скорость ЗКЦА (Vmax, см/с)	9,98±1,71	13,83±1,70 *
Конечная диастолическая скорость ЗКЦА (Vmin, см/с)	3,41±0,77	5,57±1,17 *
Средняя скорость ЗКЦА (Vmed, см/с)	5,66±1,17	8,51±1,62 *
Индекс резистентности ЗКЦА (RI)	0,66±0,05	0,61±0,09 *
Пульсационный индекс ЗКЦА (PI)	1,17±0,16	0,98±0,34 *
Объем макулярной области (ОМ, мм^3)	10,20±0,82	8,66±0,72 *
Хроническая АГ (абс, %)	17 (52)	28 (29) *
Тяжелая степень ПЭ (абс, %)	15 (45)	34 (36) *
Примечание: * Значимые отличия с 1-й группой (p<0,01).		

Как видно из Таблицы 25, у женщин со сформировавшейся в различные сроки после родов сосудистой ретинальной патологией (1-я группа) имело место статистически значимое снижение показателей хориоретинальной гемодинамики (Vmax, Vmin, Vmed, ОПС, ПАЗ и СТХ).

Углубленный сравнительный анализ факторов, оказывающих влияние на формирование сосудистой ретинальной патологии после беременности, осложненной ПЭ выявил наличие сочетаний большинства исследуемых факторов у всех женщин 1-й группы как в сочетании, так и изолированно: тяжелая степень ПЭ (15 чел., 45%), хроническая АГ (17 чел., 52%), исходно сниженные показатели макулярного кровотока (28 чел., 85%) и ЛСК в ЗКЦС (30 чел., 91%).

Было выявлено, что женщины, у которых в отдаленном периоде после перенесенной ПЭ сформировалась сосудистая ретинальная патология (1-я группа), на момент родов соответствовали более старшей возрастной группе, в сравнении со 2-й группой – 35,6±5,1 лет против 29,5±5,6 лет соответственно (p<0,01).

По данным Таблицы 25, также видно, что в 1-й группе в III триместре беременности показатели: Vmax, Vmin, Vmed, имели статистически значимо более низкие значения, в сравнении со 2-й группой: 9,98±1,71 см/с, 3,41±0,77

см/с, 5,66±1,17 см/с против 13,83±1,70 см/с, 5,57±1,17 см/с, 8,51±1,62 см/с соответственно (p<0,01). Показатели PI и RI оказались, напротив, статистически значимо повышенными, в сравнении со 2-й группой: 1,17±0,16 и 0,66±0,05 против 0,98±0,34 и 0,61±0,09 соответственно (p<0,01).

Наряду с этим было выявлено что, в 1-й группе показатели ОПС, ПАЗ и СТХ имели статистически значимые отличия от 2-й группы: 48,7±1,3%, 0,405±0,051 мм^2, 236±31 мкм против 53,4±2,1%, 0,302±0,056 мм^2, 298±37 мкм (p<0,01).

Кроме того, отмечены также характерные изменения морфометрических параметров макулярной области в 1-й группе. Так, средний показатель ОМ в ней оказался статистически значимо выше аналогичного значения 2-й группы – 10,20±0,82 мм^2 против 8,66±0,72 мм^2 соответственно (p<0,01).

Обращал также на себя внимание тот факт, что частота наличия хронической АГ и тяжелой степени ПЭ у женщин 1-й группы оказались статистически значимо выше – 17 чел. и 15 чел. (52% и 45%), чем во 2-й группе – 28 чел. и 34 чел. (29% и 36%) соответственно (p<0,01).

Не было выявлено значимых отличий показателя ПЗО глаз. Так, в 1-й группе он составил 23,45±0,53 мм, во 2-й группе – 23,33±0,64 мм (p>0,05).

5.2.2. Алгоритм прогнозирования сосудистой ретинальной патологии в отдаленном периоде после родов у женщин, перенесших преэклампсию

Учитывая формирование сосудистой ретинальной расстройств у 33 женщин (26 %) в различные сроки после родов, при беременности, осложненной ПЭ, следующей задачей явилась разработка алгоритма прогнозирования сосудистой ретинальной патологии.

В связи с тем, что прогнозирование сосудистой ретинальной патологии мы решили проводить для отдаленного периода после родов, т.е. в течение ближайших 10 лет, из исследования нами были исключены женщины, которых

мы не смогли динамически пронаблюдать на протяжении указанного срока (45 чел.).

Для создания алгоритма прогнозирования была отобрана группа, состоящая из 83 женщин (133 глаза), которые перенесли ПЭ, завершившуюся родами. Для пациенток с развившейся ретинальной патологией в расчет брались показатели пораженного глаза, для остальных – показатели обоих глаз.

Возраст пациенток на момент беременности варьировал от 18 до 45 лет (в среднем 31,9±6,1 лет). У 33 женщин в различные сроки после родов сформировалась сосудистая ретинальная патология (33 глаза). У 50 женщин (100 глаз) после родов при беременности, осложненной ПЭ не произошло формирования сосудистой ретинальной патологии в отдаленном периоде.

Вся совокупность пациенток (83 чел.) случайным образом была разделена на 2 группы (обучающую и экзаменационную), в примерном соотношении 3:1. Обучающая группа (62 женщины, 100 глаз) участвовала в создании алгоритма прогнозирования, а экзаменационная (21 женщина, 33 глаза) в верификации этого алгоритма и оценки его эффективности на независимых данных.

В качестве потенциальных предикторов были отобраны 12 клинических признаков, выявленных на предыдущих этапах исследования. Критерием их отбора было взято наличие их статистически значимых отличий от группы с отсутствием сосудистой ретинальной патологии (подглава 5.2.1., Таблица 25). Потенциально они могли создавать риск формирования сосудистой ретинальной патологии в различные сроки после родов при беременности, осложненной ПЭ.

Среди отобранных потенциальных предикторов оказались:

1) Возраст женщины на момент родов (лет)

2) Общая плотность сосудов в поверхностном сосудистом сплетении (ОПС, %)

3) Площадь фовеальной аваскулярной зоны (ПАЗ, мм^2)

4) Субфовеолярная толщина хориоидеи (СТХ, мкм)

5) Максимальная систолическая скорость в ЗКЦА (Vmax, см/с)

6) Конечная диастолическая скорость в ЗКЦА (Vmin, см/с)

7) Средняя скорость в ЗКЦА (Vmed, см/с)

8) Индекс резистентности ЗКЦА (RI)

9) Пульсационный индекс ЗКЦА (PI)

10) Объем макулярной области (ОМ, мм^3)

11) Наличие хронической артериальной гипертензии (хроническая АГ) (0 – нет, 1 – есть)

12) Степень ПЭ (0 – умеренная, 1 – тяжелая)

Исследование всех выявленных предикторов проводилось при специализированном, углубленном, офтальмологическом обследовании беременных женщин в III триместре.

Поскольку потенциальные предикторы носили как количественный, так и качественный характер, то для решения поставленной задачи прогнозирования был выбран статистический метод бинарной логистической регрессии, позволяющий предсказывать возникновение некоторого события (исход) по значениям множества предикторов, с помощью зависимой переменной, принимающей лишь одно из двух значений — 0 (событие не случилось) или 1 (событие случилось) [59, 181].

На основе отобранных 12 предикторов, а также исходов наблюдения (т.е. характера течения отдаленного периода после родов: 0 – без формирования сосудистой ретинальной патологии, 1 – формирование сосудистой ретинальной патологии), для всех 100 глаз женщин обучающей группы была составлена обучающая матрица наблюдений. На ее основе, в программе IBM SPSS Statistics 20, были определены коэффициенты логистической регрессии алгоритма № 1 (Таблица 26). Применялась модификация метода с так называемым, условным исключением предикторов, позволяющим отбрасывать те предикторы, которые не улучшают прогнозирование. Использовался стандартный F-тест исключения (F≥0,1) [91].

Проведенный анализ с условным исключением предикторов выявил прогностическую значимость следующих предикторов: «ОПС», «Vmax»,

«Vmin» и «Степень ПЭ». Остальные предикторы были исключены из модели, как не улучшающие прогнозирование.

Таблица 26 – Коэффициенты логистической регрессии алгоритма № 1

№ предиктора	Показатель	Коэффициент регрессии	Стандартная ошибка	p
1	Возраст на момент родов (лет)	исключен	-	-
2	Общая плотность сосудов в поверхностном сосудистом сплетении (%)	-1,434	0,452	0,001
3	Площадь фовеальной аваскулярной зоны (мм^2)	исключен	-	-
4	Субфовеолярная толщина хориоидеи (мкм)	исключен	-	-
5	Максимальная систолическая скорость ЗКЦА (см/с)	-1,141	0,521	0,029
6	Конечная диастолическая скорость ЗКЦА (см/с)	-1,273	0,697	0,068
7	Средняя скорость ЗКЦА (см/с)	исключен	-	-
8	Индекс резистентности ЗКЦА	исключен	-	-
9	Пульсационный индекс ЗКЦА	исключен	-	-
10	Объем макулярной области (мм^3)	исключен	-	-
11	Наличие хронической АГ (0 – нет, 1 – есть)	исключен	-	-
12	Степень ПЭ (0 – умеренная, 1 – тяжелая)	5,199	2,083	0,013
13	Константа	89,015	26,938	0,001

Логистическая регрессия алгоритма № 1 имеет следующий вид:

$f = 1/\{1+EXP[–(–1,434*X_2–1,141*X_5–1,273*X_6+5,199*X_{12}+89,015)]\}$ (1),

где X_i – значение i-го предиктора.

Далее, аналогично созданию алгоритма № 1, была предпринята попытка построения прогностического алгоритма № 2. Он отличался от алгоритма № 1 списком потенциальных предикторов, из которого специально были исключены следующие потенциальные предикторы: «ОПС», «ПАЗ», «СТХ» и «ОМ». Это было сделано для того, чтобы имелась возможность осуществления прогнозирования при отсутствии дорогостоящего оборудования, а именно ангио-ОКТ («RTVue XR Avanti», «Optovue», США). Ведь данная современная

диагностическая аппаратура на сегодняшний день, имеется далеко не во всех офтальмологических клиниках. Анализ выполнялся аналогичным методом, как и в алгоритме № 1. Были получены следующие коэффициенты логистической регрессии (Таблица 27).

Таблица 27 – Коэффициенты логистической регрессии алгоритма № 2

№ предиктора	Показатель	Коэффициент регрессии	Стандартная ошибка	p
1	Возраст на момент родов (лет)	0,184	0,093	0,048
5	Максимальная систолическая скорость ЗКЦА (см/с)	исключен	-	-
6	Конечная диастолическая скорость ЗКЦА (см/с)	-3,990	0,910	<0,001
7	Средняя скорость ЗКЦА (см/с)	исключен	-	-
8	Индекс резистентности ЗКЦА	-27,717	9,231	0,003
9	Пульсационный индекс ЗКЦА	исключен	-	-
11	Наличие хронической АГ (0 – нет, 1 – есть)	исключен	-	-
12	Степень ПЭ (0 – умеренная, 1 – тяжелая)	1,830	1,136	0,097
13	Константа	27,294	8,658	0,002

Как видно из данных, представленных в Таблице 27, проведенный анализ с условным исключением предикторов показал, прогностическую значимость следующих предикторов: «Возраст на момент родов», «Vmin», «RI» и «Степень ПЭ». Остальные предикторы были исключены программой из модели, как не улучшающие прогнозирование.

Логистическая регрессия алгоритма № 2 стала иметь следующий вид:

$$f = 1/\{1+EXP[-(0,184*X_1-3,99*X_6-27,717*X_8+1,83*X_{12}+27,294)]\} \quad (2).$$

Аналогично созданию алгоритмов № 1 и № 2, решено создать наиболее упрощенную модель прогностического алгоритма – № 3. В нем был максимально сокращен начальный список потенциальных предикторов. В частности, по сравнению с моделью алгоритма № 2, здесь были исключены еще 5 предикторов: «Vmax», «Vmin», «Vmed», «PI», «RI». Это было сделано для максимального упрощения прогностического алгоритма, что позволяло осуществить его в условиях женской консультации врачами акушерами-

гинекологами. Анализ выполнялся по тому же принципу, как и в алгоритмах № 1 и № 2. Были получены следующие коэффициенты логистической регрессии (Таблица 28).

Таблица 28 – Коэффициенты логистической регрессии алгоритма № 3

№ предиктора	Показатель	Коэффициент регрессии	Стандартная ошибка	p
1	Возраст на момент родов (лет)	0,200	0,052	<0,001
11	Наличие хронической АГ (0 – нет, 1 – есть)	исключен	-	-
12	Степень ПЭ (0 – умеренная, 1 – тяжелая)	0,160	0,104	0,086
13	Константа	-7,698	1,708	<0,001

Проведенный анализ с условным исключением предикторов выявил прогностическую значимость следующих из них: «Возраст на момент родов», «Степень ПЭ». Предиктор «Наличие хронической АГ» был исключен из модели, как не улучшающий прогнозирование.

Логистическая регрессия алгоритма № 3 приобрела следующий вид:

$$f = 1/\{1+EXP[-(0,2*X_1+0,16*X_{12}-7,698)]\} \quad (3).$$

По значению логистической функции f выполняется прогноз.

Точки отсечения (принятия решений) для всех трех алгоритмов прогнозирования находились с помощью ROC-анализа [40], исходя из условия максимальной суммарной чувствительности и специфичности модели. На Рисунке 29 представлены ROC-кривые для всех 3 алгоритмов.

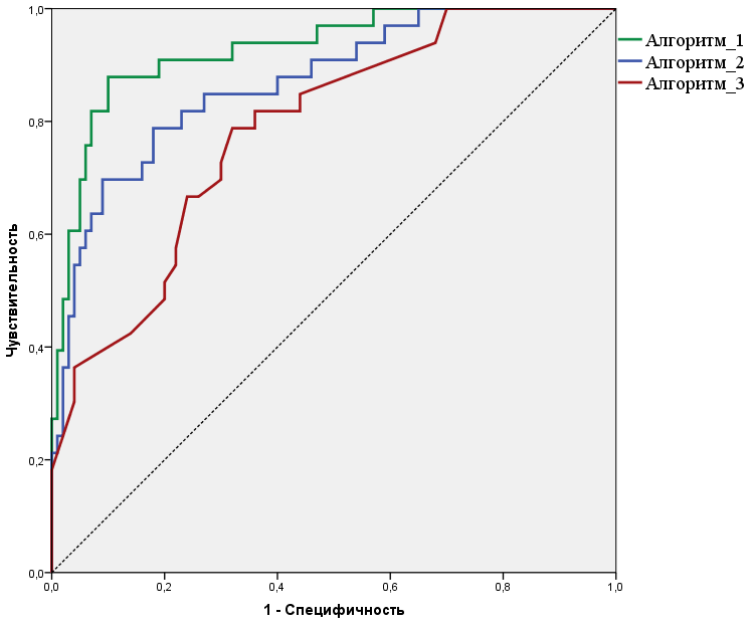

Рисунок 29 – ROC-кривые для 3 алгоритмов

Максимальная суммарная чувствительность и специфичность для алгоритма № 1 достигались в точке отсечения 0,44. При этом, чувствительность алгоритма составила 88%, специфичность – 90%. Аналогично, для алгоритма № 2 в точке отсечения 0,37 чувствительность составила 79%, специфичность – 82%. И наконец, для алгоритма № 3 в точке отсечения 0,25 максимум чувствительности и специфичности оказался равен 79% и 68% соответственно.

Сравнение алгоритмов между собой по площади под ROC-кривой (AUC) представлены в Таблице 29.

Таблица 29 – AUC для ROC-кривых трех алгоритмов прогнозирования

Алгоритм прогнозирования	AUC	Стандартная ошибка	Значимость[a)]	95%-й доверительный интервал	
				Нижняя граница	Верхняя граница
Алгоритм № 1	0,928	0,026	<0,001	0,877	0,979
Алгоритм № 2	0,869	0,036	<0,001	0,798	0,940
Алгоритм № 3	0,786	0,044	<0,001	0,701	0,871
а) Нулевая гипотеза: истинная площадь = 0,5					

Как видно из Таблицы 29, площадь под ROC-кривой для алгоритма № 1, как и следовало ожидать, оказалась максимальной, составив 0,928. Это

свидетельствует о прогнозировании отличного качества. Площадь под ROC-кривой для алгоритма № 2 составила 0,869, что характеризует его как прогнозирование очень хорошего качества.

Алгоритм прогнозирования сосудистой ретинальной патологии после перенесенной ПЭ № 2 несколько уступает в эффективности алгоритму № 1, однако, его существенным преимуществом является отсутствие необходимости использования дорогостоящего и редкого прибора – ангио-ОКТ («RTVue XR Avanti», «Optovue», США). И, наконец, алгоритм № 3 имеет показатель AUC, равный 0,786, что характеризует его как прогнозирование хорошего качества. Хотя он и уступает по качеству прогнозирования алгоритмам № 1 и № 2, но при этом вполне может быть применен в ситуациях, когда вообще отсутствует какая-либо офтальмологическая аппаратура.

Итак, в общем случае прогнозирование для каждого глаза пациентки осуществляется следующим образом:

1) в зависимости от наличия либо отсутствия офтальмологического оборудования выбирается тот или иной алгоритм прогнозирования:

- алгоритм № 1 в специализированной офтальмологической клинике при наличии всего необходимого комплекта дорогостоящего оборудования (ангио-ОКТ и многофункциональный ультразвуковой диагностический прибор);

- алгоритм № 2 – в амбулаторных условиях при наличии лишь многофункционального ультразвукового диагностического прибора;

- алгоритм № 3 – в условиях акушерского стационара при отсутствии всех вышеперечисленных диагностических приборов;

2) в зависимости от того или иного выбранного алгоритма, необходимо исследовать соответственные данному алгоритму предикторы в III триместре беременности, осложненной преэклампсией;

3) подставить количественные значения исследуемых предикторов в логистическую функцию f, соответствующую выбранному алгоритму (формулы 1, 2 или 3);

4) если для исследуемого глаза женщины значение логистической функции f ≥ значения отсечения (0,44 для алгоритма № 1; 0,37 для алгоритма № 2 и 0,25 для алгоритма № 3), то прогнозируется высокий риск формирования сосудистой ретинальной патологии. В противном случае прогнозируется отсутствие риска в течение 10 лет после родов.

5.2.3. Эффективность разработанных вариантов алгоритма прогнозирования сосудистой ретинальной патологии у женщин после перенесенной преэклампсии

На данном этапе была осуществлена проверка эффективности и обоснованности полученных вариантов алгоритма прогнозирования. Она проводилась на экзаменационной группе – 21 пациентка (33 глаза), которые не участвовали в создании алгоритма прогнозирования.

Для каждой из пациенток экзаменационной группы вычислялись риски возникновения сосудистой ретинальной патологии после перенесенной ПЭ в течение 10 лет после родов. При этом использовались все три разработанных варианта алгоритма. Затем, полученные три варианта прогнозов сравнивались с фактическими результатами 10-летнего наблюдения за этими пациентками. Результаты представлены в Таблице 30.

Как видно из Таблицы 30, используя алгоритм № 1, риск возникновения сосудистой ретинальной патологии в течение 10 лет после родов прогнозировался в 12 глазах, в 21 глазу прогноз был благоприятным. Алгоритм № 2 прогнозировал риск развития сосудистой ретинальной патологии в 13 глазах, в 20 глазах прогноз был благоприятным. Алгоритм № 3 прогнозировал риск развития сосудистой ретинальной патологии в 15 глазах, в 18 глазах прогноз был благоприятным.

Таблица 30 – Прогнозируемые и фактические исходы отдаленного периода после родов в экзаменационной группе пациенток

Алгоритм № 1		Прогнозируемые осложнения		
		Да	Нет	Всего
Фактические осложнения	Да	8	1	9
	Нет	4	20	24
	Всего	12	21	33
Алгоритм № 2		Прогнозируемые осложнения		
		Да	Нет	Всего
Фактические осложнения	Да	7	2	9
	Нет	6	18	24
	Всего	13	20	33
Алгоритм № 3		Прогнозируемые осложнения		
		Да	Нет	Всего
Фактические осложнения	Да	7	2	9
	Нет	8	16	24
	Всего	15	18	33

Фактически, в ходе динамического наблюдения женщин экзаменационной группы в течение 10 лет после родов было выявлено 9 глаз (9 пациенток) со сформировавшейся сосудистой ретинальной патологией. Она была представлена 5 случаями окклюзий ретинальных вен и 4 случаями посттромботической ретинопатии. В 24 глазах (12 пациенток) сосудистой ретинальной патологии за этот период не наблюдались.

Верификация алгоритмов на экзаменационной выборке пациентов показала для алгоритма № 1 чувствительность прогноза 89% (8 из 9), специфичность – 83% (20 из 24). Для алгоритма № 2 чувствительность прогноза составила 78% (7 из 9), специфичность – 75% (18 из 24). Для алгоритма № 3 чувствительность прогноза составила 78% (7 из 9), специфичность – 67% (16 из 24).

Полученные значения хорошо согласовываются с соответствующими значениями для обучающей группы, поэтому все представленные прогностические алгоритмы можно считать обоснованными и эффективными. Их можно рекомендовать врачам-клиницистам для отбора женщин, перенесших

ПЭ, в группу с высоким риском формирования сосудистой ретинальной патологии в отдаленные периоды после родов.

Пример прогнозирования по алгоритму № 1. Пациентка А, в возрасте 41 года перенесла беременность, осложненную ПЭ тяжелой степени. В III триместре беременности, по данным ангио-ОКТ, показатель ОПС левого глаза составил 48,54%. По данным универсального ультразвукового диагностического прибора, показатели Vmax и Vmin левого глаза составили 15,55 и 3,44 см/с соответственно.

Подстановка соответствующих значений в формулу (1) дает следующее значение логистической функции:

$$f = 1/\{1 + e^{[-(-1{,}434*48{,}54-1{,}141*15{,}55-1{,}273*3{,}44+5{,}199*1+89{,}015)]}\} = 0{,}923.$$

Поскольку значение 0,923>0,44, то в левом глазу прогнозируется возникновение сосудистой ретинальной патологии в течение 10 лет после родов. В действительности, спустя 4 года после родов у нее произошло формирование окклюзии верхне-височной ветви ЦВС левого глаза.

Пример прогнозирования по алгоритму № 2. Пациентка Б, в возрасте 35 лет перенесла беременность, осложненную ПЭ умеренной степени. В III триместре беременности, по данным универсального ультразвукового диагностического прибора, показатели Vmin и RI правого глаза составили 2,98 см/с и 0,69 соответственно.

Подстановка соответствующих значений в формулу (2) дает следующее значение логистической функции:

$$f = 1/\{1 + e^{[-(0{,}184*35-3{,}99*2{,}98-27{,}717*0{,}69+1{,}83*0+27{,}294)]}\} = 0{,}938.$$

Т.к. 0,938>0,37, то в данном глазу прогнозируется возникновение сосудистой ретинальной патологии в течение 10 лет после родов. В действительности, спустя 5,5 лет после родов при офтальмологическом осмотре было выявлено наличие посттромботической ретинопатии правого глаза.

Пример прогнозирования по алгоритму № 3. Пациентка В, в возрасте 25 лет перенесла беременность, осложненную ПЭ умеренной степени.

Подстановка соответствующих значений в формулу (3) дает следующее значение логистической функции:

$$f = 1/\{1 + e^{[-(0,2*25+0,16*0-7,698)]}\} = 0,063.$$

Т.к. 0,063<0,25, то для данной пациентки не прогнозируется возникновение сосудистой ретинальной патологии в течение 10 лет после родов. В действительности, по прошествии 10 лет при проведении офтальмологического обследование данных за наличие сосудистой ретинальной патологии выявлено не было.

Таким образом, в ходе проведенного этапа исследования были выявлены факторы риска сосудистой ретинальной патологии у женщин после перенесенной ПЭ. Они были представлены: поздним репродуктивным возрастом (старше 35 лет), ухудшением показателей хориоретинальной гемодинамики, увеличением объема макулярной области, наличием хронической АГ, тяжелой степенью ПЭ. Разработаны три варианта прогностического алгоритма риска формирования сосудистой ретинальной патологии у женщин в постродовом периоде перенесенной ПЭ, в сроки до 10 лет. Чувствительность и специфичность всех трех алгоритмов оказалась высокой от 90% до 68%.

ГЛАВА 6. РАЗРАБОТКА И ОБОСНОВАНИЕ КУРСОВ ПРОФИЛАКТИЧЕСКОГО МЕДИКАМЕНТОЗНОГО ЛЕЧЕНИЯ ЖЕНЩИН, СОСТАВЛЯЮЩИХ ГРУППУ РИСКА ФОРМИРОВАНИЯ СОСУДИСТОЙ РЕТИНАЛЬНОЙ ПАТОЛОГИИ ПОСЛЕ ПЕРЕНЕСЕННОЙ ПРЕЭКЛАМПСИИ

С целью снижения риска развития сосудистой ретинальной патологии у женщин после перенесенной ПЭ был разработан и обоснован курс профилактического медикаментозного лечения женщинам, составляющих группу риска развития сосудистой ретинальной патологии после перенесенной ПЭ, дана оценка клинической эффективности разработанного курса профилактического лечения, а также предложен организационный алгоритм выявления группы риска формирования сосудистой ретинальной патологии у беременных женщин с ПЭ.

6.1. Профилактическое лечение женщин группы риска формирования сосудистой ретинальной патологии после перенесенной преэклампсии

Возникает задача разработать вариант профилактического лечения женщин группы риска формирования сосудистой ретинальной патологии после перенесенной ПЭ. Для решения данной задачи был предложен возможный вариант профилактического лечения женщин группы повышенного риска.

На основании проведенных многолетних, углубленных исследований вероятных причин формирования сосудистой ретинальной патологии у женщин, перенесших ПЭ, нами были разработаны три варианта прогностического алгоритма. Они позволили при беременности, осложненной ПЭ, выделять группу риска формирования сосудистой ретинальной патологии в отдаленном периоде после родов. Согласно данным вариантам алгоритма были выделены определенные факторы, влияющие на возможное формирование

сосудистой ретинальной патологии. В их число входили: сочетание ПЭ с хронической АГ; сниженные в III триместре беременности показатели хориоретинальной гемодинамики, наличие субклинического отека макулы.

Исходя из данных литературы, а также, из собственных результатов исследований было доказано, что в основе развития сосудистой ретинальной патологии после перенесенной ПЭ лежит генерализованная ЭД. Поэтому, главным патогенетическим направлением профилактики риска формирования сосудистой ретинальной патологии нами были выбраны методы медикаментозной коррекции ЭД. Следует отметить, что идея медикаментозной коррекции ЭД активно используется в клинической практике при профилактике развития целого ряда патологии сердечно-сосудистой системы [35, 46, 98, 113, 181].

Изучив многочисленную литературу данной направленности, с учетом имеющегося подобного опыта других авторов по профилактике системной сосудистой патологии, нами были отобраны те медикаментозные препараты, которые зарекомендовали себя в качестве эффективных средств лечебного воздействия на основные патогенетические звенья ЭД [6, 35, 37, 54, 131, 173, 187].

Критериями отбора медикаментозных препаратов выбраны следующие:

- препараты, разрешенные для использовании в офтальмологии;

- не противопоказанные для назначения женщинам в возрастном диапазоне от 20 до 45 лет,

- обладающие минимальными побочными эффектами на организм женщины;

- зарекомендовавшие себя как эффективные препараты фармакологических групп антикоагулянтов, антиоксидантов, ангиопротекторов.

Используя данные критерии, был отобран следующий ряд препаратов:

«Сулодексид» (Альфасигма С.п.А., Италия). Фармакологическая группа – антикоагулянт. Разрешен для применения в офтальмологии. Является биологическим препаратом, представляет собой естественную смесь

гликозамингликанов: гепариноподобной фракции с молекулярной массой 8000 Да (80%) и дерматансульфата (20%). Оказывает выраженное ангиопротекторное действие, обладая тропизмом к сосудистой стенке и абсорбируясь в основном, сосудистым эндотелием. Восстанавливает плотность отрицательного электрического заряда базальной мембраны и целостность сосудистой стенки. Обладает также антитромботическим действием, поскольку подавляет активированный фактор Ха, тромбин, стимулирует синтез и секрецию простагландина I2, снижает уровень фибриногена [37, 370]. «Сулодексид» широко используется в офтальмологии при окклюзиях ретинальных вен с целью эндотелиопротекции и повышения фибринолитической функции крови [119, 167].

«Танакан» (Бофур Ипсен Индастри, Франция). Фармакологическая группа – ангиопротектор растительного происхождения. Разрешен для использования в офтальмологии. Активное вещество – экстракт листьев гинкго двулопастного (EGb 761). Эффективно улучшает ретинальную микроциркуляцию за счет расширения микрососудов и стабилизации проницаемости сосудистой стенки; оказывает также реологическое действие за счет снижения избыточной агрегации тромбоцитов и эритроцитов, а также, скорости тромбообразования; является антиоксидантом, участвуя в захвате свободных радикалов и активируя супероксиддисмутазу – основной антиоксидант организма [187, 288]. «Танакан» активно используется в офтальмологии при лечении окклюзий ретинальных вен, с целью улучшения микроциркуляции и реологических свойств крови [110, 252].

«Аскорбиновая кислота» (Фармстандарт-УфаВИТА, Россия) – водорастворимый витамин С. Фармакологическая группа – витамины и витаминоподобные средства. Разрешен для применения в офтальмологии [7, 8, 38]. Оказывает антиоксидантное действие, участвует в биосинтезе гема и белков, тканевом дыхании, а также других важнейших процессах тканевого метаболизма, препятствуя повышенной проницаемости и ломкости капилляров

[6]. «Аскорбиновая кислота» активно используется в офтальмологии при лечении сосудистой ретинальной патологии, в качестве антиоксиданта [47].

Таким образом, для улучшения состояния сосудистого эндотелия у женщин после перенесенной ПЭ были использованы: «Сулодексид» – в качестве антикоагулянта и ангиопротектора; «Танакан» – как средство, обладающее высокой степенью тропности к эндотелию сосудов и восстанавливающее его целостность, улучшающее ретинальную гемодинамику; «Аскорбиновая кислота» – в качестве антиоксиданта при окислительном стрессе, для улучшения эндотелиальной функции. Данная комбинация лекарственных препаратов была одобрена клиническими фармакологами. Все данные препараты использовались нами в качестве профилактических мер прогрессирования ЭД и назначались перорально.

Применялись следующие суточные дозы препаратов:

«Сулодексид» – 1 капсула (250 Липопротеинлипазных единиц – ЛЕ) 2 раза в день;

«Танакан» – 1 капсула (40 мг) 3 раза в день;

«Аскорбиновая кислота» – 2 драже (100 мг) 1 раз в день.

Суточная и курсовая дозы препаратов составили: «Сулодексид» – 500 ЛЕ. и 15 000 ЛЕ; «Танакан» – 120 мг и 3,6 г; «Аскорбиновая кислота» – 100 мг и 3,0 г соответственно. Длительность курса лечения составляла 1 мес., периодичность их проведения– через каждые 6 мес., в течение 5 лет в зависимости от результатов динамического наблюдения.

6.2. Клиническая эффективность профилактического лечения женщин группы риска формирования сосудистой ретинальной патологии после перенесенной преэклампсии

Возникает необходимость понять целесообразность назначения предложенного курса профилактического лечения женщинам, составляющим

группу риска формирования сосудистой ретинальной патологии после перенесенной ПЭ для этого дана оценка клинической эффективности предложенных курсов профилактического лечения и изучена динамика показателей хориоретинальной гемодинамики у женщин группы риска после проведенных курсов профилактического лечения.

6.2.1. Оценка клинической эффективности предложенных курсов профилактического медикаментозного лечения у женщин группы риска формирования сосудистой ретинальной патологии после перенесенной преэклампсии

На проведение данных курсов профилактического лечения было получено положительное заключение локального этического комитета КГБОУ ДПО «Институт повышения квалификации специалистов здравоохранения» министерства здравоохранения Хабаровского края.

Исследование проводилось в строгом соответствии с Хельсинской декларацией (1964 г.), пересмотренной в 2000 г. (Эдинбург, Шотландия). В обязательном порядке у каждой женщины было получено информированное согласие на проведение ей обследования и лечения.

Используя ранее разработанный алгоритм, из всех беременных женщин с ПЭ, находящихся под динамическим наблюдением была отобрана 91 женщина с высоким риском развития сосудистой ретинальной патологии.

Согласно алгоритму, выявлялись следующие критерии риска:

Клинико-анамнестические:

- ранее перенесенная ПЭ, особенно, ее сочетание с хронической АГ;
- поздний репродуктивный период (старше 35 лет).

Инструментальные:

- сниженные в III триместре один либо несколько показателей оптической когерентной томографии с функцией ангиографии (ангио-ОКТ) макулы;

- показатели ЛСК в ЗКЦА, сниженные в III триместре.

Наличие сочетаний хотя бы одного из системных и регионарных факторов считалось фактором риска.

Кроме того, из исследования были исключены женщины с наличием системных эндокринных, аутоиммунных заболеваний: сахарного диабета, ревматической патологии, аллергических реакций, а также с нарушением сосудистого гемостаза и функций почек, с патологией желудочно-кишечного тракта, ввиду перорального назначения препаратов.

В основную группу Б было отобрано 40 женщин в возрасте от 24 до 43 лет. Их средний возраст составил 35±4,9 лет. У всех беременность завершилась родами. У 7 женщин ПЭ протекала на фоне хронической АГ.

При подборе основной группы Б в значительно мере учитывалась также мотивация женщины сохранить свое здоровье, аккуратно соблюдать комплаенс при приеме назначенных ей лекарственных препаратов. Поскольку «Танакан» и «Сулодексид» не имеют доказанной безопасности при использовании их во время грудного вскармливания, одним из критериев формирования основной группы явилось завершение периода лактации на момент назначения профилактического лечения.

Со всеми участницами исследования была проведена беседа, в которой им было разъяснено о наличие у них повышенного риска формирования сосудистой ретинальной патологии, что назначаемые им курсы профилактического лечения направлены на минимизацию риска развития данной патологии. Особенно их внимание было обращено на то, что самостоятельный прием лекарственных препаратов, способствующих тромбообразованию, недопустим для них. В первую очередь это касается оральных контрацептивов.

Группу сравнения Б составила 51 женщина, перенесшая ПЭ и входящая в группу риска формирования сосудистой ретинальной патологии. Они были подобраны сопоставимыми по возрасту, степеням тяжести ПЭ, клинико-анамнестическим и инструментальным факторам риска с основной группой. Их

средний возраст составил 37±5 лет. Из их числа, у 8 женщин была ПЭ тяжелой степени, у 6 человек – ПЭ на фоне хронической АГ.

Основной группе Б проводились курсы профилактического лечения, описанные выше. Длительность проведения систематических профилактических курсов лечения составляла от 3 до 4,5 лет, интервалы между курсами 6 мес.

Соответственно группе сравнения Б не проводилось профилактического лечения.

Сроки динамического наблюдения обеих групп составили 3 до 4,5 лет. Критерием сравнения явилось наличие и частота случаев сосудистой ретинальной патологии к исходу срока наблюдения.

Все пациенты основной группы Б аккуратно выполняли предписанные назначения, что контролировалось при проведении периодических офтальмологических осмотрах и беседах с пациентками. Каких-либо побочных эффектов от приема курсов данных препаратов ни в одном случае не было выявлено.

Через 3-4,5 года пациентки основной группы Б получили от 6 до 9 курсов профилактического лечения. Из их числа сосудистая ретинальная патология сформировались у 6 женщин (6 глаз, 15%). Все они были представлены неишемическими окклюзиями верхне-височных ветвей ЦВС. Кроме того, у одной женщины после гипертонического криза развилось ОНМК.

В группе сравнения Б к исходу срока наблюдения сосудистая ретинальная патология сформировалась у 17 женщин (17 глаз, 34%). В их структуре были представлены: 8 окклюзий верхне-височной ветви ЦВС, 4 окклюзии нижне-височной ветви, 5 случаев пролиферативной ретинопатии.

В структуре венозных ретинальных окклюзий имело место 2 случая окклюзий нижне-височной ветви по ишемическому типу, 3 случая окклюзий верхне-височной ветви ЦВС по ишемическому типу, 2 случая окклюзий нижне-височной ветви ЦВС по неишемическому типу и 7 случаев окклюзий верхне-височной ветви по неишемическому типу (Рисунок 30). Все случаи сосудистой

ретинальной патологии (17 глаз) сопровождались диффузным макулярным отеком. Пролиферативная ретинопатия во всех 5 глазах проявлялась рецидивирующими гемофтальмами (от 2 до 5 рецидивов).

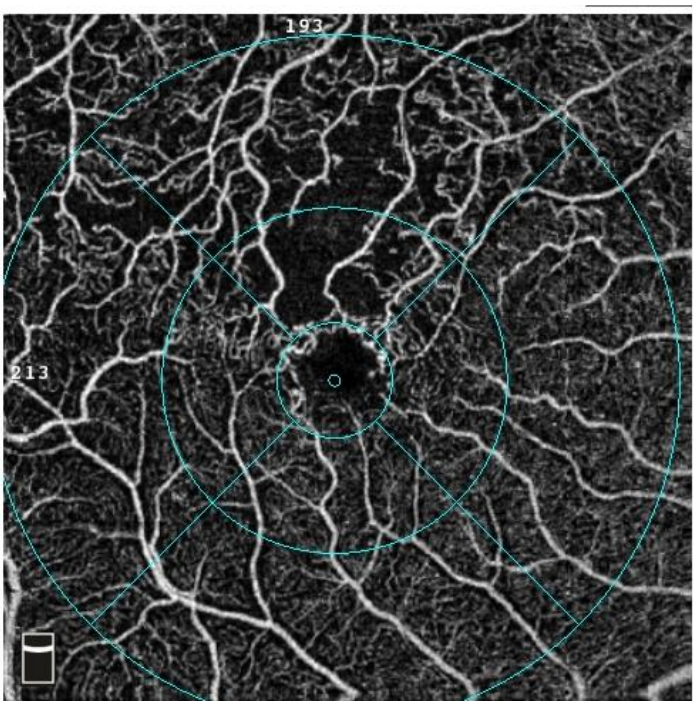

Рисунок 30 – Ангио-ОКТ макулярной зоны правого глаза пациентки Т. Обширные зоны капиллярной неперфузии по ходу верхне-височной сосудистой аркаде

Их причинами, как было выявлено при углубленном офтальмологическом обследовании, являлось формирование зон ретинальной неоваскуляризации в области экватора, а также в назальном квадранте. Это сочеталось с формированиями локальных участков ретинального глиоза и зон локальной тракционной отслойки сетчатки. Кроме того, у 3 женщин группы сравнения, после гипертонического криза развилось ОНМК, у одной женщины – инфаркт миокарда.

Выявлена статистически значимая разница между показателями частоты развития сосудистой ретинальной патологии в сравниваемых группах ($p<0,05$).

6.2.2. Динамика показателей хориоретинальной гемодинамики у женщин группы риска формирования сосудистой ретинальной патологии после проведенных курсов профилактического медикаментозного лечения

Методом случайной выборки из основной группы Б были выделены 30 женщин, которые составили 1-ю подгруппу. Их средний возраст составил 34±3,9 лет. У всех беременность завершилась родами. У 5 женщин ПЭ протекала на фоне хронической АГ.

Из группы сравнения Б, также случайным образом отобрано 30 женщин, которые составили 2-ю подгруппу Их средний возраст составил 36±3,5 лет. Из их числа, у 5 женщин была ПЭ тяжелой степени, у 4 человек – ПЭ на фоне хронической АГ.

Их отбор проводился согласно разработанному алгоритму прогнозирования сосудистой ретинальной патологии.

Группа контроля была представлена 30 женщинами, которые перенесли физиологическую беременность. Их возраст варьировался от 19 до 38 лет (в среднем 29,05±6 лет). У всех женщин роды прошли через естественные родовые пути, без осложнений.

Срок после родов перед началом проведения заключительного этапа исследования составил 6-8 мес. Всей совокупности женщин проводилось исследование макулярного кровотока (при помощи ангио-ОКТ) и ЛСК в системе ЗКЦА (при помощи многофункционального ультразвукового диагностического прибора). Исследование проводилось дважды: исходно, спустя 6-8 мес. после родов и спустя 3-4,5 года после родов.

Получение данные представлены, в Таблице 31. По данным Таблицы 31, видно, что исходно перед началом исследования (спустя 6-8 мес. после родов) показатели Vmax, Vmin, Vmed в 1-й и 2-й подгруппах были сопоставимы и статистически значимо отличались от группы контроля – 9,47±1,21см/с, 3,54±0,64 см/с, 5,37±0,58 см/с и 9,58±1,17 см/с, 3,76±0,63 см/с, 5,45±0,43 см/с против 13,32±1,40 см/с, 5,02±0,62 см/с, 8,91±0,83 см/с соответственно ($p<0,01$).

Таблица 31 – Сравнительная характеристика показателей хориоретинальной гемодинамики у женщин спустя 3 года после родов при беременности, осложненной преэклампсией

Подгруппы	Показатели линейной скорости кровотока в задних коротких цилиарных артериях					Показатели макулярного кровотока		
	спустя 6-8 месяцев после родов							
	Vmax, см/с	Vmin, см/с	Vmed, см/с	RI	PI	Общая плотность сосудов, %	Площадь аваскулярной зоны, мм^2	Субфовеальная толщина хориоидеи, мкм
1-я подгруппа, N=30	9,47±1,21 *	3,54±0,64 *	5,37±0,58 *	1,12±0,07 *	0,84±0,14 *	46,1±2,3 *	0,481±0,070 *	248±16 *
2-я подгруппа, N=30	9,58±1,17 *	3,76±0,63 *	5,45±0,43 *	1,15±0,08 *	0,84±0,14 *	47,1±1,9 *	0,531±0,170 *	238±15 *
Контрольная, N=30	13,32±1,40	5,02±0,62	8,91±0,83	1,02±0,03	0,67±0,04	53,6±1,4	0,283±0,045	287±16
	спустя 3 года после родов							
1-я подгруппа, N=30	12,32±1,20 **	5,02±0,42 **	8,91±0,63 **	1,00±0,06 **	0,60±0,08 **	54,6±1,8 **	0,320±0,053 **	298±16 **
2-я подгруппа, N=30	9,54±0,66 */***	3,05±0,32 */***	5,54±0,60 */***	1,13±0,08 */***	0,89±0,07 */***	49,2±1,5 */***	0,431±0,058 */***	258±12 */***
Контрольная, N=30	13,21±1,20	5,05±0,61	8,87±0,78	1,0±0,03	0,59±0,07	54,2±1,1	0,284±0,035	291±14

Примечание: * Статистически значимые отличия от группы контроля в один и тот же период, (p<0,01); ** Статистически значимые отличия от 1-й подгруппы в период спустя 6-8 мес. после родов (p<0,01); *** Статистически значимые отличия от 1-й подгруппы в период спустя 3 года после родов, (p<0,01).

В свою очередь RI и PI был повышен в 1-й и 2-й подгруппах и сопоставимы между собой (p>0,01), однако статистически значимо отличались от группы контроля – 1,12±0,14 и 0,84±0,14, 1,15±0,11и 0,84±0,14 против 1,02±0,03 и 0,67±0,04 соответственно (p<0,01). Следует также отметить, что исходные показатели ОПС, ПАЗ, СТХ также были сопоставимы между 1-й и 2-й подгруппами, при этом статистически значимо отличались от группы контроля – 46,1±2,3%, 0,481±0,070 мм^2, 248±16 мкм и 47,1±1,9%, 0,531±0,170 мм^2, 238±15 мкм против 53,6±1,4%, 0,283±0,045 мм^2, 287±16 мкм соответственно (p<0,01).

К концу срока наблюдения (3-4,5 года) в 1-й подгруппе произошло статистически значимое улучшение показателей хориоретинальной гемодинамики, в сравнении как со 2-й подгруппой в период спустя 3 года после родов, так и с показателями 1-й подгруппы спустя 6-8 мес. после родов. Так показатели Vmax, Vmin, Vmed 1-й подгруппы в период спустя 3 года после родов имели статистически значимое отличие от 1-й подгруппы в период спустя 6-8 мес. после родов и составили 12,32±1,20 см/с, 5,02±0,42 см/с, 8,91±0,63 см/м против 9,47±1,21 см/с, 3,54±0,64 см/с, 5,37±0,58 см/с соответственно (p<0,01). В свою очередь показатели 1-й подгруппы в период спустя 3 года после родов имели также статистически значимые отличия от показателей 2-й подгруппы в период спустя 3 года после родов. (p<0,01). Показатели макулярного кровотока у женщин 1-й подгруппы в период спустя 3 года после родов, также были сопоставимы с показателями группы контроля и статистически значимо отличались от показателей 1-й подгруппы в период 6-8 мес. после родов – 54,6±1,8%, 0,320±0,053мм2, 298±16 мкм и 54,2±1,1%, 0,284±0,035 мм2, 291±14 мкм против 46,1±2,3%, 0,481±0,070 мм2, 248±16 мкм соответственно, p<0,01.

Таким образом, исследование показало, что систематическое проведение курсов профилактического лечения, включающее антиагреганты и антиоксиданты у женщин, группы риска, заключающееся в медикаментозной коррекции ЭД оказалось эффективным, при сроках наблюдения от 3 до 4,5 лет,

позволив снизить частоту развития сосудистой ретинальной патологии с 34% до 15%, т.е. в 2,3 раза. ($p<0,05$).

Можно утверждать, что в группе женщин, которым проводилась длительная медикаментозная коррекция ЭД, произошло статистически значимое улучшение ряда показателей хорироретинальной гемодинамики, по сравнению с женщинами, которым профилактическое лечение не проводилось ($p<0,01$).

6.3. Организационный алгоритм лечебно-диагностических мероприятий группы риска формирования сосудистой ретинальной патологии среди беременных женщин с преэклампсией

С целю динамического диспансерного наблюдения женщин с риском формирования сосудистой ретинальной патологии после перенесенной ПЭ была предложена система лечебно-диагностических мероприятий у женщин группы риска формирования сосудистой ретинальной патологии после ПЭ.

Система лечебно-диагностических мероприятий включает в себя следующую последовательность действий. Беременных женщин с преэклампсией в III триместре акушер-гинеколог направляет в офтальмологическую клинику для осуществления прогнозирования, с использованием алгоритма № 1. В случаях, если на данной административной территории отсутствует специализированная офтальмологическая клиника, женщина направляется к офтальмологу поликлиники, где используется прогностический алгоритм № 2. При отсутствии необходимого оборудования для алгоритма № 2 в офтальмологическом кабинете поликлиники либо при отсутствии участкового офтальмолога, акушер-гинеколог самостоятельно выполняет прогнозирование, используя алгоритм № 3.

При выявлении риска формирования сосудистой ретинальной патологии после перенесенной ПЭ, начиная с 6-8 мес. после родов, при отсутствии

противопоказаний, офтальмологом участковой поликлиники женщине назначаются периодические курсы профилактического медикаментозного лечения в течении месяца. Они включают фармакологические группы препаратов – антиоксидантов, антиагрегантов: «Сулодексид» – 1 капсула (250 ЛЕ) 2 раза в день; «Танакан» – 1 капсула (40 мг) 3 раза в день; «Аскорбиновая кислота» – 2 драже (100 мг) 1 раз в день. Их периодичность составляет каждые 6 мес., длительность не менее 3 лет. За данными женщинами осуществляется динамическое наблюдение с оценкой состояния сетчатки и ретинальных сосудов в сроки до 5 лет (1 раз в 6 мес.).

ЗАКЛЮЧЕНИЕ

Одним из доказанных факторов риска формирования системной сосудистой патологии, острых сосудистых катастроф у женщин является ранее перенесенная беременность, осложненная ПЭ. Ее частота в общей популяции беременных достигает 19% [142].

Полиорганные расстройства, формирующиеся при ПЭ, развиваются вследствие системной ЭД, которая проявляется ангиоспазмом на фоне чрезмерной выработки эндотелина-1, приводя к снижению тканевой перфузии и развитию тканевой гипоксии. Патологические проявления ЭД после перенесенной ПЭ сохраняются в течение многих лет, являясь основной причиной развития системных сосудистых расстройств. Причем, сосудистые расстройства нередко формируются в отдаленные периоды после родов [124, 191, 204, 225].

Сосудистый эндотелий глаза играет важную роль: формирует внутренний гемато-офтальмический барьер, регулирует тонус сосудов сетчатки и хориоидеи, поэтому при ретинальном ангиоспазме повышается риск острого нарушения кровообращения в ретинальных сосудах, формируется ретинальная ишемия с ишемическим либо транссудативным макулярным отеком [106, 148, 149, 169, 190].

ЭД играет важную роль в формировании сосудистой ретинальной патологии [13, 168, 214, 259, 277, 308].

Ввиду этого, формирование ЭД после перенесенной ПЭ вполне способно оказывать влияние на возникновение сосудистых ретинальных расстройств, но эта проблема остается неисследованной. Вероятно, риск ретинальных сосудистых расстройств может существенно возрастать с повышением возраста пациенток под влиянием дополнительной соматической патологии, негативных условий внешней среды.

Хотя в последние годы появились отдельные сведения о формировании сосудистых расстройств глаза у женщин, перенесших ПЭ [254, 265, 326, 398], данная проблема остается неизученной, не доказана взаимосвязь с перенесенной ПЭ, не выяснены предикторы риска ее возникновения. Соответственно отсутствует алгоритм их прогнозирования, остается также неясным периодичность динамического наблюдения родивших женщин после перенесенной ПЭ.

Полученные сведения могут иметь важное практическое значение, поскольку позволят выделить группу риска формирования сосудистой ретинальной патологии среди беременных с ПЭ. На основе полученных данных станет возможным создание патогенетически ориентированной системы лечебно-профилактических мероприятий по профилактике сосудистой ретинальной патологии у женщин, входящих в группу риска.

В связи с этим, целью настоящего исследования явилась разработка системы прогнозирования и профилактики сосудистых ретинальных расстройств у женщин после перенесенной преэклампсии на основе выявления высокоинформативных диагностических критериев, позволяющих ранжировать пациенток по степени риска их развития, для своевременного осуществления комплекса лечебно-профилактических мероприятий.

Работа состояла из ряда последовательных этапов, выполнение которых было направлено на решение поставленных задач.

На первом этапе был проведен ретроспективный анализ частоты и структуры сосудистой ретинальной патологии у женщин после физиологической беременности и осложненной ПЭ. Исследование выполнено, по данным архивных материалов КГБУЗ «Перинатальный центр» министерства здравоохранения Хабаровского края, за период 2004-2007 гг. (метод сплошной выборки). В основную группу была включена история болезни 71 женщины после перенесенной ПЭ в возрасте от 23 лет до 41 года (в среднем 30±6,9 года). Группа сравнения была сформирована из историй болезни 50 женщин в

возрасте 23-29 лет (в среднем 29,8±5,1 лет), перенесших физиологическую беременность, завершившуюся родами.

Критериями сравнения групп являлись наличие и частота формирования сосудистой ретинальной патологии после родов.

Сроки после родов варьировали от 3 до 12 лет (в среднем 6,5±2,2 года). После изучения историй болезни для продолжения исследования пациентки были вызваны для офтальмологического осмотра.

Как показали результаты первого этапа, за период после родов в основной группе сосудистая ретинальная патология развилась у 14 женщин (14 глаз). Это составило 20% от общей совокупности основной группы. В ее структуре были представлены окклюзии ветвей ЦВС, в том числе и осложненные пролиферативной ретинопатией (8 глаз).

Для субъективной оценки влияния беременности на орган зрения было проведено анкетирование женщин, включавшее целенаправленные вопросы о появлении в период беременности и после родов зрительного дискомфорта, снижения зрения. Результаты показали, что 28% женщин основной группы испытывали различные зрительные жалобы, дискомфорт в период беременности и после родов, в то время как в группе сравнения какие-либо зрительные жалобы отмечались лишь у 6% женщин. Эти данные полностью согласуются с данными литературы [24, 76, 135].

На втором этапе исследования выяснялось возможное влияние возраста, кратности беременностей на формирование сосудистой ретинальной патологии в отдаленном периоде после родов при беременности, осложненной преэклампсией. Для выполнения данного этапа была изучена медицинская документация 120 женщин различных возрастных групп, чья беременность была осложнена преэклампсией (архивный материал КГБУЗ «Перинатальный центр» министерства здравоохранения Хабаровского края за 2011-2014 гг.).

Все истории болезни были разделены на 4 группы, в зависимости от репродуктивного возраста и кратности беременностей. Первая группа включала 30 женщин в возрасте от 18 до 35 лет (в среднем 26±5 лет). Клинический

материал 2-й группы представлен 30 женщинами позднего репродуктивного возраста (36-45 лет). Все женщины 1-й и 2-й групп являлись первородящими. Третья группа была представлена 30 женщинами, которые находились в раннем репродуктивном возрасте, у которых беременность была повторной и в анамнезе присутствовали данные о перенесенной ранее ПЭ. В 4-ю группу были включены 30 повторнородящих женщин позднего репродуктивного возраста с ранее перенесенной ПЭ. Сроки после родов во всех группах были сопоставимыми и составляли от 6 до 8 лет.

Спустя указанный срок, данная совокупность женщин была приглашена для проведения офтальмологического осмотра и выяснения наличия или отсутствия сосудистой ретинальной патологии. Оказалось, что чаще сосудистая ретинальная патология формируется у женщин позднего репродуктивного возраста (2-я и 4-я группы: 30 и 40% соответственно), в сравнении с женщинами раннего репродуктивного возраста (1-я и 3-я группы: 3 и 10% соответственно, $p<0,05$). Согласно данным литературы, поздний репродуктивный возраст для женщины несет повышенный риск возникновения сосудистых осложнений как системных, так и со стороны глаз [79, 90, 162].

Вероятно, высокая частота формирования сосудистой ретинальной патологии в позднем репродуктивном возрасте, в более старших возрастных группах обусловлена исходным наличием соматической полиморбидности, способствующей истощению компенсаторно-приспособительных реакций организма, срыву механизмов физиологической адаптации [1, 88, 175, 174, 222]. Обращал также на себя внимание тот факт, что частота формирования сосудистой ретинальной патологии в позднем репродуктивном возрасте (4-я группа) оказалась выше у повторнородящих – 40% (12 чел.), однако статистически значимой разницы от группы первородящих женщин позднего репродуктивного возраста выявлено не было – 30% (9 чел.), $p>0,05$. По-видимому, тенденция к увеличению частоты формирования сосудистой ретинальной патологии в позднем репродуктивном периоде при повторной беременности с ПЭ может быть обусловлена ослаблением, и даже срывом

физиологических механизмов компенсаторного гомеостаза организма у женщин позднего репродуктивного возраста после первой беременности, осложненной ПЭ, что полностью подтверждается данными литературы [1, 322].

На третьем этапе проводилось исследование возможного влияния сопутствующей системной сосудистой патологии на формирование ретинальной патологии у беременных женщин.

Клинический материал был представлен 231 историей болезни женщин с различными вариантами течения беременности (данные архива КГБУЗ «Перинатальный центр» министерства здравоохранения Хабаровского края, метод сплошной выборки). На основании МКБ-10, из всей совокупности отобранных историй болезни пациенток были сформированы несколько групп. В 1-ю основную группу были включены 47 женщин, перенесших беременность, осложненную сочетанием ПЭ с хронической АГ. 2-я основная группа была представлена 48 женщинами с беременностью, осложненной ПЭ. В 1-ю группу сравнения были отобраны 50 женщин, у которых вторая половина беременности протекала на фоне гестационной АГ. Во 2-ю группу сравнения вошли 36 женщин, у которых беременность сопровождалась отеками и протеинурией, но без АГ.

Контрольная группа была представлена 50 историями болезни женщин с физиологической беременностью. Пациентки всех групп были подобраны сопоставимыми по возрасту, срокам после родов (от 6 до 12 лет).

Для проведения исследования женщины по отобранным историям болезни были приглашены на обследование. Все женщины предварительно были обследованы кардиологом, неврологом. Оценивался их анамнез, данные медицинской документации: амбулаторных карт наблюдения в участковой поликлинике, а также результаты клинических обследований и заключений узких специалистов. Затем проводился их офтальмологический осмотр.

В результате анализа медицинских карт 181 пациентки, перенесшей осложненную беременность, выявили, что частота развития системной сосудистой патологии составила 50% (91 чел.): АГ, ишемическая болезнь

сердца, острые инфаркты миокарда, острое нарушение мозгового кровообращения. Полученные данные оказались статистически значимо выше группы физиологической беременности, где частота системной сосудистой патологии составила 4% (2 чел. из 50 чел.) ($p<0,01$). Наиболее высокой частота системной сосудистой патологии оказалась в группах женщин с ПЭ, а также при сочетании ПЭ с хронической АГ (60 и 100% соответственно).

На данном этапе удалось подтвердить, что действительно ПЭ, а также ПЭ на фоне хронической АГ являются одним из факторов повышенного риска формирования как сосудистой ретинальной патологии, так и системной в отдаленном периоде осложненной беременности. Полученный результаты полностью согласуются с данными литературы [29, 53, 204, 205, 218, 232, 253, 269, 270, 297, 324, 344, 347, 382, 397].

На четвертом этапе мы попытались выявить возможную роль ЭД регионарной системы глаза в формировании сосудистой ретинальной патологии у женщин после перенесенной беременности, осложненной ПЭ.

Основная группа была представлена 62 беременными женщинами (124 глаза) с наличием разной степени ПЭ. Группой сравнения явились 20 женщин (40 глаз) с физиологическим течением беременности, сопоставимого возраста и сроков беременности. В группу контроля были включены 20 соматически здоровых женщин аналогичной возрастной группы без наличия беременности.

Всей совокупности женщин проводились биохимические исследования содержания биомаркеров ЭД: эндотелина-1 в СЖ, фактора Виллебранда (ФВ) в плазме крови; показателей СРО в СЖ. Исследования выполнялись двукратно в основной группе и в группе сравнения: в III триместре беременности, а также спустя 6-8 мес. после родов. В группе контроля исследование выполнялось однократно. Сроки динамического наблюдения составили от 3 до 12 лет, в среднем 5±1,5 года. К концу срока наблюдения выясняли наличие либо отсутствие сосудистой ретинальной патологии. У женщин с развившейся сосудистой ретинальной патологией ретроспективно оценивали исходные уровни эндотелина-1, показателей СРО и ФВ.

Оказалось, что в III триместре беременности в основной группе имело место статистически значимое повышение уровней эндотелина-1 в СЖ и ФВ в плазме крови относительно групп сравнения и контроля (2,69±1,49 нг/мл и 109,3±33,2% против 0,86±0,25 нг/мл и 66,5±12,4% соответственно, $p<0,05$).

Через 6-8 мес. после родов в основной группе уровни эндотелина-1 и ФВ оставались высокими относительно групп сравнения и контроля: 2,34±1,52 нг/мл и 100,9±33,8% против 0,96±0,28 нг/мл и 64,3±7,3%, 0,86±0,25 нг/мл и 66,5±12,4% соответственно ($p<0,05$).

Среди женщин основной группы средний уровень эндотелина-1 оказался статистически значимо выше у женщин с тяжелой степенью ПЭ (18 чел.), в сравнении с умеренной степенью тяжести ПЭ (44 чел.): 3,2±0,3 нг/мл против 2,2±0,3 нг/мл соответственно ($p<0,05$). Статистически значимо выше оказались и показатели СРО при тяжелой степени ПЭ (Ssp, Sind и h составили 0,0220±0,0028, 0,076±0,008 и 0,068±0,0043 против умеренной степени преэклампсии: 0,0132±0,0016, 0,051±0,006 и 0,0136±0,0016 соответственно ($p<0,01$)). Данные значения показателей СРО были статистически значимо выше, чем у женщин группы сравнения с физиологическим течением беременности (Ssp, Sind и h: 0,0036±0,0015, 0,011±0,002 и 0,0061±0,0012 соответственно ($p<0,01$)).

По истечении срока динамического наблюдения было выявлено, что у 13 женщин основной группы сформировалась сосудистая ретинальная патология (13 глаз, 21%). При этом была выявлена характерная закономерность: у 9 из 13 женщин со сформировавшейся сосудистой ретинальной патологией ранее, через 6-8 мес. после родов, имело место сочетание высоких уровней эндотелина-1 (свыше 3,1 нг/мл) и уровня ФВ в плазме крови (свыше 120%).

Таким образом, исследование показало, что уровни эндотелина-1, продуктов СРО в СЖ через 6-8 мес. после родов оказались наиболее высокими при тяжелой степени ПЭ. Выявлено также, что у женщин с развившейся впоследствии сосудистой ретинальной патологией уровни эндотелина-1 и ФВ были максимально высокими исходно и спустя 6-8 мес. после родов.

Согласно данным литературы, в подавляющем большинстве случаев у беременных с ПЭ после родов происходит постепенная нормализация состояния эндотелия сосудов [150]. Однако, в ряде случаев эндотелиопатия может оставаться длительное время, формируя синдром ЭД с его негативными последствиями в сосудах сетчатки [68].

На пятом этапе проводилось исследование состояния хориоретинальной гемодинамики, морфометрических показателей макулярной зоны у женщин в III триместре беременности, осложненной ПЭ, и спустя 6-8 мес. после родов. В основную группу А было отобраны 96 беременных женщин с ПЭ. Группа сравнения А была сформирована 50 женщинами с физиологическим течением беременности. Контролем явились 50 здоровых небеременных женщин сопоставимого возраста. Всей совокупности женщин выполнялось исследование ЛСК в ЗКЦА. Кроме того, изучалось состояние макулярного кровотока с помощью ангио-ОКТ. Оценивались также морфометрические показатели макулярной зоны.

Проводимые исследования выполнялись двукратно в основной группе А и в группе сравнения А: в III триместре беременности (35-36 недель) и спустя 6-8 мес. после родов. В контрольной группе они выполнялись однократно.

В ходе данного этапа исследования было выявлено, что при осложненной беременности имеет место снижение показателей хориоретинальной гемодинамики и увеличение макулярной сетчатки.

Статистически значимое повышение показателей ТФС и ОМ в III триместре беременности объективно свидетельствуют о формировании субклинического отека макулярной зоны. В макулярной зоне наиболее тесно расположены фоторецепторы, осуществляющие функцию высокой остроты зрения. Ввиду этого, любое, даже преходящее, временное снижение уровня ретинальной гемодинамики способно негативно влиять на трофику макулярной зоны [25, 39, 48, 96, 171]. При этот, важно то, что в последующие периоды жизни женщины, это может являться благоприятным фоном для метаболических и сосудистых расстройств макулярной зоны. Полученные

результаты полностью согласуются с данными литературы о том, что даже полная редукция макулярного отека повышает риск макулярных осложнений [39, 48, 61, 62, 166].

На шестом этапе проведен ретроспективный анализ особенностей коагуляционного гемостаза у женщин, перенесших беременность, осложненную ПЭ.

В основную группу были включены 62 беременные женщины с различными степенями тяжести ПЭ, в соответствии с которыми были сформированы две подгруппы: 1-я подгруппа – умеренная степень ПЭ (44 чел.). 2-я подгруппа – тяжелая степень ПЭ (18 чел.). В группу сравнения были отобраны 20 женщин (40 глаз) с физиологическим течением беременности. У всей совокупности женщин был проведен анализ коагулограмм, исследованных в III триместре.

В ходе анализа коагулограмм было выявлено, что у женщин, чья беременность осложняется ПЭ, формируются нарушения как сосудисто-тромбоцитарного, так и коагуляционного гемостаза. Они выражались в снижении общего числа тромбоцитов крови и повышении уровня фибриногена, при этом данные показатели коррелировали со степенью ПЭ.

Можно полагать, что при беременности, осложненной ПЭ наличие выраженного ретинального вазоспазма и снижение хориоретинального кровотока обусловленны формированием ЭД, что также сопровождается расстройствами коагуляционного гемостаза. Все это в комплексе может способствовать формированию тромбоцитарно-фибриновых тромбов, что еще более усугубляет ретинальную гемодинамику нарушая целостность сосудистого эндотелия. Данные изменения могут сопровождаться рефлекторном повышением ретинального венозного давления, снижением перфузионного давления в ретинальных сосудах. Это, в свою очередь, способствует формированию ретинальной гипоксии [13, 36, 154, 244]. Весь данный комплекс патогенетических факторов может создавать риск

формирования сосудистых окклюзий ретинальных вен в различные периоды после родов при беременности, осложненной ПЭ.

Седьмой этап исследования был посвящен выявлению взаимосвязей между состоянием хориоретинальной гемодинамики, объемом макулярной области, коагуляционным гемостазом с одной стороны и маркерами ЭД и СРО регионарной системы глаза, с другой стороны у женщин, чья беременность была осложнена ПЭ. Суммируя полученные данны также была предпринята разработка собственной концепции патогенеза формирования сосудистой ретинальной патологии у женщин после перенесенной ПЭ. Их основной группы А были отобраны 30 беременными женщинами с наличием ПЭ. На данном этапе были обнаружены прямые и обратные корреляционные взаимосвязи между маркерами ЭД, СРО регионарной системы глаза и показателями хориоретинальной гемодинамики, объема макулярной области, коагуляционного гемостаза.

Проведенный анализ полученных результатов свидетельствует о том, что на фоне формирующейся ЭД, сопровождающейся проявлениями оксидативного стресса, возникает стойкая вазоконстрикция, что способствует снижению макулярного кровотока, о чем свидетельствуют снижение показателей ОПС, СТХ и увеличение ПАЗ. Происходит снижение ЛСК в ЗКЦА, что характеризуется выраженным вазоспазмом, увеличением PI и RI, повышением ретинального венозного давления. На фоне развития ЭД и оксидативного стресса (что выражалось в повышении уровней Э в СЖ, ФВ в плазме крови и продуктов СРО в СЖ), возникает повышение объема макулярной области. По данным проведенного исследования, развитие ЭД, сопровождающееся явлениями оксидативного стресса, неизбежно влечет за собой расстройства ретинального метаболизма [99, 105]. Его следствием может являться повышение сосудистой проницаемости, лежащее в основе формирования субклинического отека макулярной области [45, 61, 183].

В ходе проведенного исследования были выявлены предикторы, которые оказывают влияние на формирование сосудистой ретинальной патологии у

женщин после перенесенной ПЭ. В связи с этим, была разработана собственная концепция формирования сосудистой ретинальной патологии в постродовом периоде после ПЭ. Повышенные уровни эндотелина-1 в СЖ и ФВ в плазме крови характеризуют системную и местную ЭД, формирующиеся при ПЭ, сохраняются у них после родов и сопровождаются нарушениями коагуляционного гемостаза, оксидативным стрессом в регионарной системе глаза, формированием ретинального вазоспазма, снижением хориоретинальной гемодинамики, повреждением внутреннего ГРБ с субклиническим отеком макулы. Данные патологические изменения служат благоприятным фоном для формирования окклюзий ретинальных вен преимущественно в зонах артериоло-венозного перекреста.

На восьмом этапе был разработан прогностический алгоритм выявления высокого риска сосудистых ретинальных расстройств в различные сроки после родов у женщин при беременности, осложненной ПЭ. В обучающую группу были включены 100 глаз женщин, перенесших ПЭ, была составлена обучающая матрица наблюдений. На ее основе в программе IBM SPSS Statistics 20 определены коэффициенты логистической регрессии. Затем, на экзаменационной группе пациентов (21 женщина, перенесшая ПЭ – 33 глаза), не включенных при создании алгоритма прогнозирования, верифицировались эффективность и обоснованность полученного алгоритма прогнозирования варианта клинического течения постродового периода. На основе полученного алгоритма прогнозировалось возникновение сосудистой ретинальной патологии после беременности, осложненной ПЭ, в течение 10-летнего срока.

Исходя из данных литературы и из собственных результатов исследований было доказано, что в основе развития сосудистой ретинальной патологии после перенесенной ПЭ лежит генерализованная ЭД, главным патогенетическим направлением профилактики риска формирования сосудистой ретинальной патологии нами были выбраны методы медикаментозной коррекции ЭД. Подобная идея медикаментозной коррекции

ЭД активно используется в клинической практике при профилактике развития различной сердечно-сосудистой патологии [35, 46, 98, 113, 181].

На девятом этапе, изучив многочисленную литературу данной направленности, с учетом имеющегося подобного опыта других авторов по профилактике системной сосудистой патологии, нами были отобраны медикаментозные препараты, которые зарекомендовали себя в качестве эффективных средств лечебного воздействия на основные патогенетические звенья ЭД [6, 35, 37, 53, 131, 173, 187].

Таким образом, для улучшения состояния сосудистого эндотелия у женщин после перенесенной ПЭ были использованы препараты: «Сулодексид» – в качестве антикоагулянта и ангиопротектора; «Танакан» – как средство, обладающее высокой степенью тропности к эндотелию сосудов и восстанавливающее его целостность, улучшающее ретинальную гемодинамику; «Аскорбиновая кислота» – в качестве антиоксиданта при окислительном стрессе, для улучшения эндотелиальной функции. Данная комбинация лекарственных препаратов была одобрена клиническими фармакологами. Все эти препараты использовались нами в качестве профилактических мер прогрессирования ЭД и назначались перорально.

Применялись следующие суточные дозы препаратов:

«Сулодексид» –250 Липопротеинлипазных единиц – ЛЕ, 1 капсула х 2 раза в день;

«Танакан» –40 мг, 1 капсула х 3 раза в день;

«Аскорбиновая кислота» – 100 мг, 2 драже х 1 раз в день.

Суточная и курсовая дозы составили: «Сулодексид» – 500 ЛЕ. и 15 000 ЛЕ; «Танакан» – 120 мг и 3,6 г; «Аскорбиновая кислота» – 100 мг и 3,0 г соответственно. Длительность проведения курса профилактического лечения составляла 1 мес., периодичность – через каждые 6 мес.

Для проведения завершающего десятого этапа исследования с использованием созданного прогностического алгоритма была отобрана 91 женщина с риском развития сосудистой ретинальной патологии. Из их числа в

основную группу Б было включено 40 женщин в возрасте от 24 до 43 лет. Группу сравнения Б составила 51 женщина сопоставимого возраста, также перенесшая ПЭ и входящая в группу риска формирования сосудистой ретинальной патологии.

Пациенткам основной группы Б проводились курсы профилактического лечения, описанные выше (назначение препаратов групп антиоксидантов и антиагрегантов), а в группе сравнения Б указанные препараты не назначались. Длительность каждого курса составляла 1 мес., срок между курсами – 6 мес. Повторно назначаемые курсы проводили в течение периода от 3 до 4,5 лет. К концу указанного срока было выявлено, что в основной группе Б развитие сосудистой ретинальной патологии отмечено у 6 чел. (6 глаз, 15%), в то время как в группе сравнения Б – у 17 чел. (17 глаз, 34%). То есть, частота сосудистой ретинальной патологии в основной группе Б снизилась против группы сравнения Б с 34 до 15%, т.е. в 2,3 раза ($p<0,05$).

В рамках данного этапа также дана оценка состоянию показателей хориоретинальной гемодинамики. Из основной группы Б были выделены 30 женщин с перенесенной ПЭ, из них у 4 женщин была ПЭ тяжелой степени, у 5 – ПЭ протекала на фоне хронической АГ – подгруппа 1. Их средний возраст составил 34±3,9 лет.

Из группы сравнения Б были выделены также 30 женщин, которым профилактические курсы лечения не проводились – подгруппа 2. Из их числа у 5 женщин была ПЭ тяжелой степени, у 4 человек – ПЭ на фоне хронической АГ. Их средний возраст составил 36±3,5 лет.

Группа контроля была представлена 30 женщинами, которые перенесли физиологическую беременность. Их возраст варьировал от 19 до 38 лет (в среднем 29,05±6 лет). У всех женщин роды прошли через естественные родовые пути, без осложнений.

У всей совокупности женщин перед началом проведения заключительного этапа исследования сроки после родов составили 6-8 мес.

В ходе данного этапа было выявлено, что использование профилактического лечения с целью коррекции ЭД значительно улучшило состояние хориоретинальной гемодинамики, по сравнению с женщинами, у которых профилактическое лечение не применялось, $p<0,01$.

Таким образом, итогом проведенного исследования явилось выявление предикторов, оказывающих влияние на формирование сосудистой ретинальной патологии в отдаленном периоде после беременности, осложненной ПЭ. На их основе был разработан прогностический алгоритм, позволяющий выявлять группу риска формирования сосудистой ретинальной патологии среди женщин в различные сроки после перенесенной беременности, осложненной ПЭ. Было доказано, что назначение периодических курсов профилактического лечения в течение длительного времени женщинам группы риска формирования сосудистых ретинальных расстройств снижает его в 2,3 раза при сроках наблюдения от 3 до 4,5 лет, сохраняя им высокие зрительные функции.

ВЫВОДЫ

1. Частота сосудистой ретинальной патологии, сформировавшейся в сроки до 12 лет у женщин после перенесенной преэклампсии, по архивным данным составила 20%, по собственным наблюдениям 26% против 2% при физиологической беременности ($p<0,05$). В ее структуре были представлены окклюзии ретинальных вен (9%), в том числе осложненные пролиферативной ретинопатией (11%).

2. Исследованиями доказано, что преэклампсия повышает риск формирования сосудистой ретинальной патологии в отдаленном постродовом периоде, в сравнении с физиологическим течением беременности, ее сочетание с хронической артериальной гипертензией не оказывает дополнительного отягощающего влияния.

3. Определено, что у женщин в III триместре беременности, осложненной преэклампсией, формируется эндотелиальная дисфункция, проявляющаяся в статистически значимом повышении уровней эндотелина-1, продуктов свободнорадикального окисления в слезной жидкости, фактора Виллебранда в плазме крови, в сравнении с физиологической беременностью. При наличии сочетаний уровня эндотелина-1 свыше 3,1 нг/мл и фактора Виллебранда свыше 120% через 6-8 месяцев после родов в отдаленном постродовом периоде повышается риск формирования сосудистой ретинальной патологии.

4. Доказано, что у женщин в III триместре беременности, осложненной преэклампсией имело место ухудшение хориоретинальной гемодинамики, проявляющееся в снижении: показателей линейной скорости кровотока в задних коротких цилиарных артериях в среднем на 24-30%; макулярного кровотока в среднем на 4-23%; а также в повышении объема макулы в среднем на 12% в сравнении с физиологической беременностью. У 76% женщин данные показатели восстановились до значений группы контроля к 6-8 месяцу после родов.

5. Установлены взаимосвязи между маркером эндотелиальной дисфункции и хориоретинальной гемодинамикой, объемом макулы, заключающиеся в статистически значимых корреляционных взаимосвязях между уровнем эндотелина-1 в слезной жидкости в III триместре беременности, осложненной преэклампсией, и следующими показателями:

- общей плотности поверхностного сосудистого сплетения – $r = -0,45$ ($p<0,01$);

- площади аваскулярной зоны – $r = 0,69$ ($p<0,01$);

- субфовеальной толщины хориоидеи – $r = -0,57$ ($p<0,01$);

- максимальной систолической скорости в задних коротких цилиарных артериях – $r = -0,55$ ($p<0,01$);

- минимальной диастолической скорости в задних коротких цилиарных артериях – $r = -0,49$ ($p<0,01$);

- средней скорости в задних коротких цилиарных артериях – $r = -0,57$ ($p<0,01$);

- объема макулярной сетчатки – $r =0,78$ ($p<0,01$).

6. Повышение уровней фактора Виллебранда в плазме крови и эндотелина-1 в слезной жидкости, характеризующее системную и местную эндотелиальные дисфункции, развивающиеся при преэклампсии и сопровождающиеся расстройствами коагуляционного гемостаза, сохраняющимися после родов. В региональной сосудистой системе глаза проявления эндотелиальной дисфункции выражаются оксидативным стрессом, развитием ретинального вазоспазма со снижением хориоретинальной гемодинамики, нарушениями внутреннего гемато-ретинального барьера с формированием субклинического отека макулы. Данные патологические изменения служат благоприятным фоном для развития окклюзий ретинальных вен, преимущественно, в зонах артериоло-венозного перекреста. На основании изученных данных разработана концепция патогенеза формирования сосудистой ретинальной патологии в постродовом периоде после преэклампсии.

7. Разработанные три варианта прогностического алгоритма позволяют выявлять риск формирования сосудистой ретинальной патологии у женщин, перенесших беременность, осложненную преэклампсией, в сроки до 10 лет после родов. Они отличаются друг от друга различными наборами предикторов и ориентированы для использования в условиях специализированной офтальмологической клиники, офтальмологического кабинета поликлиники, женской консультации. Чувствительность и специфичность всех трех алгоритмов составила от 90% до 68%. На основании созданных прогностических алгоритмов сформирован организационный алгоритм выявления риска сосудистой ретинальной патологии у женщин, перенесших преэклампсию.

8. Предложена методика лечебной профилактики формирования сосудистой ретинальной патологии для женщин группы риска, перенесших преэклампсию, позволяющая осуществлять длительную медикаментозную коррекцию эндотелиальной дисфункции.

9. Доказано, что систематические курсы профилактической медикаментозной терапии, включающие антиоксиданты и антиагреганты, назначаемые каждые 6 месяцев в течение 3-4,5 лет женщинам группы риска формирования сосудистой ретинальной патологии после перенесенной преэклампсии, позволяют снизить частоту сосудистой ретинальной патологии в 2,3 раза и способстуют статистически значимому улучшению показателей их хориоретинальной гемодинамики.

ПРАКТИЧЕСКИЕ РЕКОМЕНДАЦИИ

1. Для осуществления прогнозирования риска формирования сосудистой ретинальной патологии акушер-гинеколог направляет беременных женщин с преэклампсией в III триместре в специализированную офтальмологическую клинику. Прогнозирование заключается в оценке показателей макулярного кровотока, линейной скорости кровотока в задних коротких цилиарных артериях, с использованием прогностического алгоритма №1.

2. При отсутствии на административной территории специализированной клиники акушер-гинеколог направляет беременных женщин с преэклампсией в III триместре к офтальмологу поликлиники, где исследуются показатели линейной скорости кровотока в задних коротких цилиарных артериях, с использованием прогностического алгоритма №2. При отсутствии необходимых условий для использования алгоритма №2 акушер-гинеколог самостоятельно выполняет прогнозирование, оценивая возраст беременной женщины, степень тяжести преэклампсии, используя алгоритм №3.

3. При выявлении риска формирования сосудистой ретинальной патологии у женщины после перенесенной преэклампсии, при отсутствии противопоказаний, начиная с 6-8 мес. после родов офтальмолог поликлиники назначает ей периодические курсы профилактического лечения, проводимые в течениу 1 месяца. Они включают прием препаратов фармакологических групп антиоксидантов, антиагрегантов: «Сулодексид» – 1 капсула (250 ЛЕ) 2 раза в день; «Танакан» – 1 капсула (40 мг) 3 раза в день; «Аскорбиновая кислота» – 2 драже (100 мг) 1 раз в день. Периодичность курсов составляет каждые 6 мес., длительность – не менее 3 лет. Офтальмологом осуществляется динамическое наблюдение женщин с оценкой состояния сетчатки и ретинальных сосудов, в срок не менее 5 лет (1 раз в 6 мес.).

СПИСОК СОКРАЩЕНИЙ

АД – артериальное давление

Ангио-ОКТ – оптическая когерентная томография с функцией ангиографии

АЧТВ – активированное частичное тромбопластическое время

ВГД – внутриглазное давление

ГА – глазничная артерия

ГРБ – гемато-ретинальный барьер

ДАД – диастолическое артериальное давление

ЗКЦА – задняя короткая цилиарная артерия

ИМ – инфаркт миокарда

ЛСК – линейная скорость кровотока

ЛЕ – липопротеинлипазная единица

МКОЗ – максимально корригированная острота зрения

МКБ-10 – международная классификация болезней десятого пересмотра

ОКТ – оптическая когерентная томография

ОМ – объем макулы

ОНМК – острое нарушение мозгового кровообращения

ОПС – общая плотность поверхностного сосудистого сплетения

ПАЗ – площадь фовеальной аваскулярной зоны

ППС – парафовеальная плотность поверхностного сосудистого сплетения

ПЭ – преэклампсия

САД – систолическое артериальное давление

СРО – свободнорадикальное окисление

ССЗ – сердечно-сосудистые заболевания

СМА – средняя мозговая артерия

СТХ – субфовеальная толщина хориоидеи

СЖ – слезная жидкость

ТФС – толщина фовеальной сетчатки

ФПС – фовеальная плотность поверхностного сосудистого сплетения

ФВ – фактор Виллебранда

ХМЛ – хемилюминесценция

ЦАС – центральная артерия сетчатки

ЦВС – центральная вена сетчатки

ЭД – эндотелиальная дисфункция

NO – оксид азота

PI – пульсационный индекс

RI – индекс резистентности

Vmax – максимальная систоическая скорость

Vmin – конечная диастолическая скорость

Vmed – средняя скорость

СПИСОК ЛИТЕРАТУРЫ

1. Абу Насер, М. А. Гестоз у многорожавших женщин : специальность 14.00.01 «Акушерство и гинекология» : автореферат диссертации на соискание ученой степени кандидата медицинских наук / Абу Насер Мансур Абдулкадер ; Дагестанская государственная медицинская академия. – Москва, 1999. – 24 с. – Текст : непосредственный.

2. Агеев, Ф. Т. Роль эндотелиальной дисфункции в развитии и прогрессировании сердечно-сосудистых заболеваний / Ф. Т. Агеев. – Текст : непосредственный // Сердечная недостаточность. – 2004. – Т. 4, № 1. – С. 22–23.

3. Акушерско-гинекологический анамнез с позиции факторов риска возникновения сердечно-сосудистых заболеваний / И. В. Нейфельд, А. И. Жирняков, В. Ф. Киричук [и др.]. – Текст : непосредственный // Вестник ТГМУ. – 2014. – Т. 19, № 3. – С. 986–990.

4. Анализ изменений уровня эндотелина-1 в сыворотке крови у пациентов с ретинальными венозными окклюзиями / А. В. Шеланкова, М. В. Будзинская, А. А. Плюхова [и др.]. – Текст : непосредственный // Казанский медицинский журнал. – 2017. – Т. 98, № 3. – С. 409–412.

5. Анализ показателей системы гемостаза при преэклампсии различной степени тяжести / А. М. Бен, Е. П. Гнатко, Е. И. Турос, Н. В. Брезицкая. – Текст : непосредственный // ScienceRise Medical Science. – 2016. – № 4. – С. 10–15.

6. Антиоксидантная терапия эндотелиальной дисфункции / И. Н. Тюренков, А. В. Воронков, А. А. Слиецанс [и др.]. – Текст : непосредственный // Обзоры по клинической фармакологии и лекарственной терапии. – 2013. – Т. 11, № 1. – С. 15–25.

7. Антиоксиданты в лечении заболеваний глаза у детей / Е. Ю. Маркова, Е. И. Сидоренко, И. Е. Хаценко, Л. И. Дергачева. – Текст : непосредственный // Российский вестник перинаталогии и педиатрии. – 2007. – № 3. – С. 61–63.

8. Антиоксиданты в лечении офтальмопатологии у детей / Е. Ю. Маркова, Е. И. Сидоренко, И. Е. Хаценко, А. В. Калинина. – Текст : непосредственный // Российская педиатрическая офтальмология. – 2007. – № 2. – С. 8–10.

9. Антифосфолипидный синдром как вероятный фактор формирования острых сосудистых расстройств сетчатки и зрительного нерва у женщин в отдаленные сроки после родов / О. В. Коленко, Е. Л. Сорокин, Н. В. Помыткина [и др.]. – Текст : непосредственный // Дальневосточный медицинский журнал. – 2011. – № 1. – С. 65–67.

10. Ариас, Ф. Беременность и роды высокого риска / Ф. Ариас. – Москва : Медицина, 1999. – 656 с. – Текст : непосредственный.

11. Артериальная гипертензия беременных: классификация, клиника, диагностика, акушерская тактика, лечение, профилактика и реабилитация / Н. И. Киселева, И. М. Арестова, Н. П. Жукова, Е, А. Колбасова. – Текст : непосредственный // Охрана материнства и детства. – 2016. – № 1. – С. 62–68.

12. Астахов, Ю. С. Мигрень как фактор риска развития глаукомы / Ю. С. Астахов, Д. М. Нефедова, В. А. Тургель. – Текст : непосредственный // Регионарное кровообращение и микроциркуляция. – 2016. – Т. 15, № 4. – С. 17–29.

13. Астахов, Ю. С. Роль дисфункции эндотелия в патогенезе сосудистых заболеваний органа зрения / Ю. С. Астахов, С. Н. Тульцева, А. И. Титаренко. – Текст : непосредственный // Регионарное кровообращение и микроциркуляция. – 2016. – Т. 15, № 4. – С. 5–16.

14. Астахов, Ю. С. Этиологические факторы развития тромбозов вен сетчатки у пациентов молодого возраста / Ю. С. Астахов, Т. Н. Тульцева. – Текст : непосредственный // Регионарное кровообращение и микроциркуляция. – 2004. – Т. 3, № 4. – С. 39–42.

15. Атавова, Н. М. Прегравидарная подготовка и тактика родоразрешения первобеременных в позднем репродуктивном возрасте : специальность 14.00.01 «Акушерство и гинекология» : автореферат диссертации на соискание ученой степени кандидата медицинских наук / Атавова Нажминат Магомедкамиловна ;

Дагестанская государственная медицинская академия. – Москва, 2016. – 25 с. – Место защиты: Моск. гос. мед.-стоматолог. ун-т им. А.И. Евдокимова. – Текст : непосредственный.

16. Баранова, Е. И. Прогностическое значение высокого артериального давления в период беременности / Е. И. Баранова, О. О. Большакова. – Текст : непосредственный // Артериальная гипертензия. – 2008. – Т. 14, № 1. – С. 22–26.

17. Баркаган, З. С. Основы диагностики нарушения гемостаза / З. С. Баркаган, А. П. Момот. – Москва : Ньюдиамед, 1999. – 224 с. – Текст : непосредственный.

18. Беременность и заболевания глаз (обзор литературы) / С. П. Синчихин, Л. Ш. Рамазанова, О. Б. Мамиев [и др.]. – Текст : непосредственный // Гинекология. – 2016. – Т. 18, № 6. – С. 43–50.

19. Беременность и роды у женщин позднего репродуктивного возраста / Н. В. Артымук, Л. Б. Николаева, А. Г. Тришкин, В. А. Калядов. – Текст : непосредственный // Вестник перинатологии, акушерства и гинекологии. – 2005. – № 12. – С. 156–161.

20. Беременность, роды и перинатальные исходы у женщин позднего репродуктивного возраста / Н. М. Подзолкова, С. В. Назарова, М. А. Чижова, И. А. Прилепина. – Текст : непосредственный // Фарматека. – 2016. – № 3. – С. 62–67.

21. Блощинская, И. А. Вазорегулирующая функция сосудистого эндотелия при физиологической беременности и гестозе / И. А. Блощинская, Т. А. Петричко, И. М. Давидович. – Текст : непосредственный // Журнал акушерства и женских болезней. – 2003. – Т. 52, № 1. – С. 26–32.

22. Братко, Г. В. Поздний гестоз беременности и функциональное состояние органа зрения (обзор литературы) / Г. В. Братко, А. Н. Трунов, В. В. Черных. – Текст : непосредственный // Сибирский медицинский журнал (Томск). – 2010. – Т. 25, № 4. – С. 15–18.

23. Бувальцев, В. И. Дисфункция эндотелия как новая концепция профилактики и лечения сердечно-сосудистых заболеваний / В. И. Бувальцев. – Текст : непосредственный // Международный медицинский журнал. Клиника. Диагностика. Лечение. – 2001. – Т. 7, № 3. – С. 202–208.

24. Букшпан, Э. И. Глазное дно при нормальной и патологической беременности / Э. И. Букшпан. – Москва, 1999. – 166 с. – Текст : непосредственный.

25. Бурнашева, М. А. Персонализированный анализ фовеальной аваскулярной зоны с помощью оптической когерентной томографии-ангиографии / М. А. Бурнашева, А. Н. Куликов, Д. С. Мальцев. – Текст : непосредственный // Офтальмологические ведомости. – 2017. –Т. 10, № 4. – С. 32–40.

26. Бухонкина, Ю. М. Изменение плодово-плацентарно-маточного кровотока и эндотелиальная дисфункция у беременных с артериальной гипертензией / Ю. М. Бухонкина, Р. И. Стрюк. – Текст : непосредственный // Диагностическая и интервенционная радиология. – 2010. – Т. 4, № 2. – С. 9–14.

27. Бышевский, А. Ш. Гемостаз при физиологической беременности, беременности с артериальной гипертензией и преэклампсией / А. Ш. Бышевский, В. А. Полякова, А. Ю. Рудзевич. – Текст : непосредственный // Тромбоз, гемостаз и реология. – 2010. – Т. 44, № 4. – С. 13–30.

28. Васильева, А. В. Отдаленный прогноз при артериальной гипертонии при беременности : специальность 14.00.06 «Кардиология» : диссертация на соискание ученой степени кандидата медицинских наук / Васильева Анна Викторовна ; Моск. гос. мед.-стоматолог. ун-т. – Москва, 2005. – 122 с. – Место защиты: Центральная клиническая больница № 1. – Текст : непосредственный.

29. Вдовиченко, Ю. П. Влияние осложнений беременности на изменения органа зрения / Ю. П. Вдовиченко, Л. Н. Мочалова. – Текст : непосредственный // Репродуктивное здоровье. Восточная Европа. – 2013. – № 5 – С. 67–71.

30. Веселовская, Н. Н. Оценка риска развития сосудистой патологии органа зрения по результатам анализа нейроархитектоники сетчатки / Н. Н.

Веселовская. – Текст : непосредственный // Офтальмология. Восточная Европа. – 2013. – № 1. – С. 49–54.

31. Вихляева, Е. М. Доклинические проявления системных нарушений, клинические исходы и отдаленные последствия преэклампсии / Е. М. Вихляева. – Текст : непосредственный // Акушерство и гинекология. – 2009. – № 1. – С. 3–6.

32. Волкович, Т. К. Защитные факторы слезной жидкости и их значение в диагностике заболеваний глаз / Т. К. Волкович. – Текст : непосредственный // Вестник ВГМУ. – 2008. – Т. 7, № 3. – С. 1–8.

33. Володин, П. Л. Современный подход к диагностике и лечению ретинальных венозных окклюзий / П. Л. Володин, Е. В. Иванова, Ю. И. Кухарская. – Текст : непосредственный // Сибирский научный медицинский журнал. – 2019. – Т. 39, № 3. – С. 109–116.

34. Ворожцова, С. И. Показатели вязкости крови у женщин репродуктивного возраста с неосложненным течением беременности / С. И. Ворожцова, В. В. Овчинников, С. А. Садков. – Текст : непосредственный // Клиническая лабораторная диагностика. – 2010. – № 10. – С. 6.

35. Воронков, А. В. Эндотелиальная дисфункция и пути ее фармакологической коррекции : специальность 14.03.06 «Фармакология, клиническая фармакология» : диссертация на соискание ученой степени доктора медицинских наук / Воронков Андрей Владиславович ; Волгогр. гос. мед. ун-т. – Волгоград, 2011. – 293 с. – Место защиты: Волгогр. гос. мед. ун-т. – Текст : непосредственный.

36. Выяснение особенностей биохимического состояния влаги передней камеры в зависимости от способа стойкой нормализации внутриглазного давления у пациента с катарактой на фоне первичной открытоугольной глаукомы. / Е. Л. Сорокин, В. В. Егоров, О. А. Лебедько [и др.]. – Текст : непосредственный // Дальневосточный медицинский журнал. – 2015. – № 4. – С. 65–68.

37. Гаврилова, Н. А. Влияние сулодексида на функциональное состояние эндотелия у больных сахарным диабетом и диабетической ретинопатией / Н. А. Гаврилова, О. Е. Тищенко. – Текст : непосредственный // Сахарный диабет. – 2011. – № 2. – С. 66–68.

38. Газизова, И. Р. Современные возможности коррекции нарушений клеточной энергетики в офтальмологии / И. Р. Газизова. – Текст : непосредственный // Казанский медицинский журнал. – 2012. – Т. 93, № 4. – С. 668–671.

39. Гацу, М. В. Классификация диабетических макулопатий / М. В. Гацу, Л. И. Балашевич. – Текст : непосредственный // Офтальмологические ведомости. – 2009. – Т. 2, № 4. – С. 52–58.

40. Герасимов, А. Н. Медицинская статистика / А. Н. Герасимов. – Москва : ООО «Медицинское информационное агентство», 2007. – 480 с. – Текст : непосредственный.

41. Гестационная гипертензия: роль дисфункции эндотелия в механизме формирования / И. А. Блощинская, И. М. Давидович, Т. А. Петричко, Т. А. Паршина. – Текст : непосредственный // Дальневосточный медицинский журнал. – 2002. – № 1. – С. 5–7.

42. Гипертензивные расстройства во время беременности, в родах и послеродовом периоде. Преэклампсия. Эклампсия : клинические рекомендации (протокол лечения) / Л. В. Адамян, Н. В. Артымук, Н. В. Башмакова [и др.]. – Москва : Минздрав России, 2016. – 72 с. – Текст : непосредственный.

43. Глухова, Т. Н. Патогенез расстройств системной гемодинамики, регионарного кровотока и микроциркуляции при гестозе. Патогенетическое обоснование их медикаментозной коррекции : специальность 14.00.16 «Патологическая физиология», специальность 14.00.01 «Акушерство и гинекология» : автореферат диссертации на соискание ученой степени доктора медицинских наук / Глухова Татьяна Николаевна ; Саратовский государственный медицинский университет. – Саратов, 2004. – 45 с. – Место

защиты: Саратовский государственный медицинский университет. – Текст : непосредственный.

44. Глухова, Т. Н. Современные представления о патогенезе гестоза, как совокупности типовых патологических процессов и патологических состояний, осложняющих течение беременности / Т. Н. Глухова, Н. П. Чеснокова, И. Е. Рогожина. – Текст : непосредственный // Научное обозрение. Медицинские науки. – 2016. – № 2. – С. 12–32.

45. Гранатович, Н. Н. Ретроспективный анализ материнской смертности при гестозе / Н. Н. Гранатович. – Текст : непосредственный // Проблемы беременности. – 2002. – № 6. – С. 24–26.

46. Даниленко, О. А. Возможности коррекци дисфункции сосудистого эндотелия и сосудистого гемостаза у больных, перенесших окклюзивные поражения сосудов сетчатки и зрительного нерва / О. А. Даниленко, Е. В. Маркова, Л. В. Терскова. – Текст : непосредственный // Медицинский вестник Башкортостана. – 2015. – Т. 10, № 2. – С. 61–63.

47. Данилова, Л. П. Современное состояние проблемы тромбоза вен сетчатки: клинико-эпидемологические аспекты, этиопатогенез, классификация, основные принципы диагностики, лечения и профилактики заболевания / Л. П. Данилова, В. В. Егоров, Г. П. Смолякова. – Текст : непосредственный // Здравоохранения Дальнего Востока. – 2014. – № 3. – С. 92–102.

48. Динамика состояния витреоретинального интерфейса при антиангиогенной терапии диабетического макулярного отека / А. Н. Куликов, Д. Х. Осканов, С. В. Сосновский [и др.]. – Текст : непосредственный // Современные технологии в офтальмологии. – 2018. – № 1. – С. 112–115.

49. Дисфункция сосудистого эндотелия при артериальной гипертонии и ишемической болезни сердца (обзор литературы) / Л. Б. Корякина, Ю. И. Пивоваров, Т. Е. Курильская [и др.]. – Текст : непосредственный // Acta Biomedica Scientifica. – 2013. – № 2. – С. 165–170.

50. Дисфункция эндотелия – ключевое звено в патогенезе атеросклероза / Е. Н. Воробьева, Г. И. Шумахер, М. А. Хорева, И. В. Осипова. – Текст :

непосредственный // Российский кардиологический журнал. – 2010. – № 2. – С. 84–91.

51. Дисфункция эндотелия и система гемостаза в группах риска по развитию акушерской патологии. Системный подход к диагностике и терапии / Э. М. Джобава, К. Р. Некрасова, Д. П. Артизанова [и др.]. – Текст : непосредственный // Акушерство. Гинекология. Репродукция. – 2013. – Т. 7, № 1. – С. 45–53.

52. Дифференциальная диагностика подтипов болезни Виллебранда и тромбоцитопатий на основе функциональных свойств тромбоцитов : инструкция по применению / Д. Г. Цвирко, К. В. Сальникова, Т. Н. Башманова [и др.]. – Республика Беларусь : Республиканский научно-практический центр гематологии и трансфузиологии, 2005. – 31 с. – Текст : непосредственный.

53. Егорова, А. Е. Особенности течения послеродового периода у родильниц, перенесших гестоз : специальность 14.00.01 «Акушерство и гинекология» : диссертация на соискание ученой степени кандидата медицинских наук: / Егорова Алиса Евгеньевна ; Московский областной научно-исследовательский институт акушерства и гинекологии. – Москва, 2002. – 139 с. – Место защиты: Московский областной научно-исследовательский институт акушерства и гинекологии. – Текст : непосредственный.

54. Егорова, Т. Е. Возможности применения Танакана в офтальмологии. Обзор литературы / Т. Е. Егорова. – Текст : непосредственный // РМЖ. Клиническая офтальмология. – 2009. – Т. 10, № 4. – С. 148–150.

55. Зайнулина, М. С. Особенности действия клофелина на сосудисто-тромбоцитарный гемостаз у беременных с поздним токсикозом : специальность 14.00.01 «Акушерство и гинекология», специальность 14.00.16 «Патологическая физиология» : автореферат диссертации на соискание ученой степени кандидата медицинских наук / Зайнулина Марина Сабировна ; С.-Петербург. гос. мед. ун-т им. И. П. Павлова. – Санкт-Петербург, 1995. – 20 с. –

Место защиты: С.-Петербург. гос. мед. ун-т им. И. П. Павлова. – Текст : непосредственный.

56. Зайнулина, М. С. Эндотелиальная дисфункция и ее маркеры при гестозе / М. С. Зайнулина, Н. М. Петрищев. – Текст : непосредственный // Журнал акушерства и женских болезней. – 1997. – № 3. – С. 19–22.

57. Закономерности макулярного кровотока у беременных с преэклампсией в III триместре и после родов, факторы риска развития сосудистой патологии заднего отрезка глаза / О. В. Коленко, Е. Л. Сорокин, Н. С. Ходжаев [и др.]. – Текст : непосредственный // Тихоокеанский медицинский журнал. – 2019. – № 2. – С. 25–28.

58. Закономерности морфометрического состояния макулы при преэклампсии, их клиническое значение / О. В. Коленко, Е. Л. Сорокин, Н. В. Помыткина [и др.]. – Текст : непосредственный // Тихоокеанский медицинский журнал. – 2018. – № 2. – С. 59–62.

59. Зиангирова, Г. Г. Перекисное окисление липидов в патогенезе первичной открытоугольной глаукомы / Г. Г. Зиангирова, О. В. Антонова. – Текст : непосредственный // Вестник офтальмологии. – 2003. – Т. 119, № 4. – С. 54–55.

60. Зуев, А. В. Билатеральная экссудативная отслойка сетчатки на фоне преэклампсии беременных. Клинический случай / А. В. Зуев, Е. К. Педанова, А. В. Колесник. – Текст : непосредственный // Современные технологии в офтальмологии. – 2015. – № 1. – С. 68–70.

61. Измайлов, А. С. Диабетическая ретинопатия и макулярный отек (диагностика и лазерное лечение): специальность 14.00.08 «Глазные болезни» : автореферат диссертации на соискание ученой степени доктора медицинских наук / Измайлов Александр Сергеевич ; Санкт-Петербургская Медицинская академия последипломного образования, Санкт-Петербургский филиал ГУ МНТК «Микрохирургия глаза» им. академика С.Н. Федорова. – Санкт-Петербург, 2004. – 46 с. – Место защиты: Воен.-мед. акад. им. С.М. Кирова. – Текст : непосредственный.

62. Измайлов, А. С. Клиническая классификация диабетического макулярного отека / А. С. Измайлов, Л. И. Балашевич. – Текст : непосредственный // Офтальмохирургия и терапия. – 2003. – Т. 3, № 1–2. – С. 42–45.

63. Изменения в эндотелиальной системе сосудов беременных при гестозе / В. И. Орлов, И. И. Крукиер, В. В. Авруцкая [и др.]. – Текст : непосредственный // Российский вестник акушера-гинеколога. – 2007. – № 1. – С. 4–6.

64. Изучение влияния эндотелиальной дисфункции на макулярный кровоток у беременных с преэклампсией в течение беременности и в послеродовом периоде / О. В. Коленко, Е. Л. Сорокин, Н. С. Ходжаев [и др.]. – Текст : непосредственный // Современные технологии в офтальмологии. – 2019. – № 1. – С. 281–284.

65. Иойлева, Е. С. Тактика лечения нейроретинопатии вследствие тяжелой преэклампсии / Е. Э. Иойлева, А. Ю. Сафроненко. – Текст : непосредственный // Российская детская офтальмология. – 2017. – № 4. – С. 20–23.

66. Исследование системного и локального уровней цитокинов при окклюзии вен сетчатки на фоне антиангиогенной терапии / Е. А. Дроздова, Д. Ю. Хохлова, Е. А. Мезенцева, К. В. Никушкина. – Текст : непосредственный // Медицинская иммунология. – 2018. – Т. 20, № 3. – С. 365–327.

67. Каневская, Н. П. Тромбоцитарно-сосудистая система гемостаза при метаболических нарушениях у женщин с артериальной гипертонией : специальность 14.00.06 «Кардиология» : диссертация на соискание ученой степени кандидата медицинских наук / Каневская Нила Петровна ; Башкирский государственный медицинский университет. – Оренбург, 2003. – 143 с. – Место защиты: Оренбургская гос. мед. акад. – Текст : непосредственный.

68. Карпов, Ю. А. Эндотелиальная дисфункция – важный этап развития атеросклеротического поражения сосудов / Ю. А. Карпов, О. В. Иванова, Г. Н.

Соболева. – Текст : непосредственный // Терапевтический архив. – 1997. – № 6. – С. 75–78.

69. Касаткина, С. Г. Значение дисфункции эндотелия у больных сахарным диабетом 2-го типа / С. Г. Касаткина, С. Н. Касаткин. – Текст : непосредственный // Фундаментальные исследования. – 2011. – № 7. – С. 248–252.

70. Каюмова, Л. Х. Гемостаз при физиологической и осложненной гестозом беременности / Л. Х. Каюмова. – Текст : непосредственный // Медицинский альманах. – 2009. – № 4. – С. 63–66.

71. Каюмова, Л. Х. Особенности состояния системы гемостаза после родов у женщин, беременность которых осложнилась преэклампсией : специальность 14.00.01 «Акушерство и гинекология» : автореферат диссертации на соискание ученой степени кандидата медицинских наук / Каюмова Лейсан Хасанзановна ; Казанский государственный медицинский университет. – Казань, 2011. – 21 с. – Место защиты: Казан. гос. мед. акад. – Текст : непосредственный.

72. Киселева, Н. И. Дисфункция эндотелия при гестозе: патогенез, диагностика и лечение / Н. И. Киселева. – Текст : непосредственный // Охрана материнства и детства. – 2006. – № 1. – С. 49–56.

73. Киселева, Н. И. Маркеры дисфункции эндотелия при гестозе / Н. И. Киселева, С. Н. Занько, А. П. Солодков. – Текст : непосредственный // Дисфункция эндотелия: экспериментальные и клинические исследования : сб. тр. конф. – Витебск : ВГМУ, 2004. – С. 201–204.

74. Клинико-анамнестические и молекулярно-генетические факторы при различных формах артериальной гипертензии и их взаимосвязь с течением и исходами беременности / В. С. Чулков, Н. К. Вереина, С. П. Синицын, В. Ф. Долгушина. – Текст : непосредственный // Вестник РАМН – 2013. – № 11. – С. 22–25.

75. Клинико-лабораторные показатели крови как вероятные предикторы преэклампсии с ранней и поздней манифестацией / Е. Г. Сюндюкова, Б. И.

Медведев, С. Л. Сашенков [и др.]. – Текст : непосредственный // Человек. Спорт. Медицина. – 2017. – Т. 17, № 1. – С. 57–66.

76. Клинические особенности офтальмологического статуса беременных / В. Н. Трубилин, Е. Г. Полунина, Д. В. Анжелова [и др.]. – Текст : непосредственный // Офтальмология. – 2018. – Т. 15, № 1. – С. 5–11.

77. Клинический случай преэклампсии, осложненной двухсторонней отслойкой сетчатки / Л. Д. Белоцерковцева, В. Н. Зинин, А. В. Фатеева [и др.]. – Текст : непосредственный // Вестник СурГУ. Медицина. – 2010. – № 3. – С. 92–95.

78. Клиническое значение антифосфолипидного синдрома и перенесенной беременности в формировании сосудистых поражений глаз у женщин детородного возраста в послеродовом периоде / О. В. Коленко, Е. Л. Сорокин, Н. В. Помыткина [и др.]. – Текст : непосредственный // Кубанский научный медицинский вестник. – 2011. – № 1. – С. 139–141.

79. Коваленко, М. С. Особенности гестационного процесса у первородящих женщин в подростоковом и стершем репродуктивном возрасте / М. С. Коваленко. – Текст : непосредственный // Акушерство. – 2011. – № 3. – С. 20–25.

80. Коваленко, М. С. Особенности течения беременности и родоразрешения первородящих критических возрастных групп / М. С. Коваленко, М. Г. Ефремова, Ю. В. Окорочкова. – Текст : непосредственный // Наука молодых – Eruditio Juvenium. – 2014. – № 1. – С. 94–99.

81. Коваленко, М. С. Особенности течения гестационного процесса и родов у первородящих женщин в критических возрастных группах / М. С. Коваленко, В. Г. Чикин, Л. М. Соломатина. – Текст : непосредственный // Российский медико-биологический вестник имени академика И.П. Павлова. – 2008. – Т. 16, № 1. – С. 101–104.

82. Коленко, О. В. Изучение возможной причинной связи между формированием острой сосудистой патологии глаза у женщин и перенесенным

ОПГ-гестозом / О. В. Коленко, Е. Л. Сорокин. – Текст : непосредственный // Бюллетень СО РАМН. – 2009. – № 4. – С. 85–87.

83. Коленко, О. В. Изучение закономерностей динамики микроморфометрических показателей макулярной сетчатки у беременных женщин при патологической беременности во взаимосвязи со степенью тяжести гестоза / О. В. Коленко, Е. Л. Сорокин, В. В. Егоров. – Текст : непосредственный // Кубанский научный медицинский вестник. – 2013. – № 2. – С. 48–52.

84. Коломоец, Н. М. Эндотелиальная дисфункция и ее клиническое значение: Новое направление в кардиологии / Н. М. Коломоец. – Текст : непосредственный // Военно-медицинский журнал. – 2001. – Т. 322, № 5. – С. 29–34.

85. Комилова, М. С. Значение эндотелия в развитиии осложнений гестационного период / М. С. Комилова, Ж. Е. Пахомова. – Текст : непосредственный // Российский вестник акушера-гинеколога. – 2015. – № 1. – С. 18–23.

86. Комплексная оценка факторов риска окклюзий ретинальных вен и разработка классификационных критериев ишемии сетчатки / А. Г. Щуко, И. В. Злобин, Т. Н. Юрьева, И. М. Михалевич. – Текст : непосредственный // Вестник офтальмологии. – 2014. – Т. 130, № 5. – С. 54–59.

87. Кравчук, Е. А. Роль свободнорадикального окисления в патогенезе заболеваий глаз / Е. А. Кравчук. – Текст : непосредственный // Вестник офтальмологии. – 2004. – № 5. – С. 48–51.

88. Курочка, М. П. Анализ факторов риска преэклампсии и эклампсии в случаях материнских сметрей / М. П. Курочка. – Текст : непосредственный // Саратовский научно-медицинский журнал. – 2013 – Т. 9, № 4. – С. 230–234.

89. Курышева, Н. И. Роль эндотелиальной дисфункции в прогресисровании глаукомной оптической нейропатии / Н. И. Курышева, Е. Ю. Иртегова, А. Н. Ясаманова. – Текст : непосредственный // Российский офтальмологический журнал. – 2015. – № 2. – С. 34–35.

90. Кушнеренко, Е. П. Течение беременности у женщин позднего репродуктивного возраста / Е. П. Кушнеренко. – Текст : непосредственный // Акутальные проблемы теоретической, экспериментальной, клинической медицины и фармации : сб. тр. конф. – Тюмень : РИЦ "Айвекс", 2018. – С. 38.

91. Ланг, Т. А. Как описывать статистику в медицине : аннотированное руководство для авторов, редакторов и рецензентов / Т. А. Ланг, М. Сесик. – Москва : Практическая медицина, 2011. – 480 с. – Текст : непосредственный.

92. Лупинская, З. А. Эндотелий сосудов – основной регулятор местного кровотока / З. А. Лупинская. – URL: https://krsu.edu.kg/vestnik/2003/v7/a26.html. – Текст : электронный // Вестник Кыргызско-Российского Славянского университета. – 2003. – № 7.

93. Макагон, А. С. Изменения органа зрения при нормальной и патологически протекающей беременности / А. С. Макагон – URL: https://docplayer.ru/383720-Izmeneniya-organa-zreniya-pri-normalnoy-i-patologicheski-protekayushchey-beremennosti.html. – Текст : электронный // Вестник Сибирской офтальмологии. – 2012. – № 1.

94. Макаров, О. В. Перспективы диагностики и прогнозирования преэклампсии / О. В. Макаров, Е. В. Волкова, Л. С. Джохадзе. – Текст : непосредственный // Российский вестник акушера-гинеколога. – 2012. – № 1. – С. 35–42.

95. Макулова, М. В. Эндотелиальная дисфункция в патогенезе гестоза / М. В. Макулова. – Текст : непосредственный // Журнал акушерства и женских болезней. – 2014. – Т. 63, № 6. – С. 44–54.

96. Макулярный отек как проявление диабетической ретинопатии / М. М. Бикбов, Р. Р. Файзрахманов, Р. М. Зайнуллин [и др.]. – Текст : непосредственный // Сахарный диабет. – 2017. – Т. 20, № 4. – С. 263–269.

97. Малая, Л. Т. Эндотелиальная дисфункция при патологии сердечно-сосудистой системы / Л. Т. Малая, А. Н. Корж, Л. Б. Балковая. – Харьков : Торсинг, 2000. – 432 с. – Текст : непосредственный.

98. Малыгин, А. Ю. Аспекты терапии острого ишемического инсульта: акцент на коррекции эндотелиальной дисфункции / А. Ю. Малыгин, А. Л. Хохлов. – Текст : непосредственный // Вестник Северо-Западного государственного медицинского университета им. И.И. Мечникова. – 2013. – Т. 5, № 1. – С. 51–62.

99. Малышева, Н. А. Патогенез, диагностика и лечение диабетической ретинопатии у детей, больных сахарным диабетом 1-го типа (обзор) / Н. А. Малышева, Т. Е. Потемина. – Текст : непосредственный // Медицинский альманах. – 2009. – № 4. – С. 171–175.

100. Маркеры дисфункции гемостаза у беременных с артериальной гипертензией / А. Б. Тусупкалиев, С. Н. Рыжкова, С. С. Жумагулова, А. Н. Гайдай. – Текст : непосредственный // Медицинский журнал Западного Казахстана. – 2015. – № 2. – С. 131–134.

101. Маркова, Е. В. Информативность исследования слезной жидкости у пациентов с псевдоэксфолиативной глаукомой / Е. В. Маркова, В. И. Баранов, С. М. Юдина. – Текст : непосредственный // Глаукома. Журнал НИИ ГБ РАМН. – 2013. – № 2. – С. 37–41.

102. Маркова, Е. В. Содержание эндотелина-1 в сыворотке крови и слезной жидкости у пациентов с псевдоэксфолиативной глаукомой / Е. В. Маркова, В. И. Баранов, О. А. Даниленко. – Текст : непосредственный // Медицинский вестник Башкортостана. – 2017. – Т. 12, № 2. – С. 97–99.

103. Марченко, А. Н. Роль морфометрических изменений хрусталика в механизме развития первичной закрытоугольной глаукомы на глазах с короткой переднезадней осью : специальность 14.01.07 «Глазные болезни» : автореферат диссертации на соискание ученой степени кандидата медицинских наук / Марченко Алексей Николаевич ; МНТК «Микрохирургия глаза» им. акад. С.Н. Федорова. – Москва, 2012. – 25 с. – Место защиты: Межотраслевой науч.-техн. комплекс "Микрохирургия глаза" им. акад. Святослава Федорова. – Текст : непосредственный.

104. Мельникова, Ю. С. Эндотелиальная дисфункция как центральное звено патогенеза хронических болезней / Ю. С. Мельникова, Т. П. Макарова. – Текст : непосредственный // Казанский медицинский журнал. – 2015. – Т. 96, № 4. – С. 659–665.

105. Молекулярно-клеточные механизмы патологии сетчатки у людей разного возраста / В. Е. Проняева, Н. С. Линькова, С. В. Трофимова, М. М Дьяконов. – Текст : непосредственный // Успехи геронтологии. – 2012. – Т. 25, № 2. – С. 232–238.

106. Морозов, В. И. Гематоофтальмический барьер (клинические и функциональные наблюдения) / В. И. Морозов, А. А. Яковлев. – Текст : непосредственный // Офтальмохирургия. – 2002. – № 2. – С. 45–49.

107. Морфометрические исследования макулярной сетчатки при беременности, осложненной преэклампсией / О. В. Коленко, Н. В. Помыткина, Е. Л. Сорокин, Я. Е. Пашенцев. – Текст : непосредственный // Практическая медицина. – 2018. – № 3. – С. 97–100.

108. Мурашко, Л. Е. Роль эндотелина в патогенезе преэклампсии / Л. Е. Мурашко, Л. З. Файзуллин, А. В. Мурашко. – Текст : непосредственный // Акушерство и гинекология. – 2013. – № 11. – С. 4–8.

109. Насонов, Е. Л. Маркеры активации эндотелия (тромбомодулин, антиген фактора Виллебранда и ангиотензинпревращающий фермент, клиническое значение / Е. Л. Насонов, А. А. Баранов, Л. П. Шилкина. – Текст : непосредственный // Клиническая медицина. – 1998. – № 11. – С. 4–10.

110. Наумов, С. С. Результаты применения Танакана у больных хронической артериальной недостаточностью нижних конечностей в условиях поликлинике / С. С. Наумов. – Текст : непосредственный // Танакан: опыт применения в медицинской практике в странах СНГ : сб. тез. – Москва, 2001. – С. 73–74.

111. Невзорова, В. А. Роль эндотелиальной дисфункции в прогрессировании метаболического синдрома от факторов риска до сосудистых катастроф / В. А. Невзорова, О. Г. Помогалова, О. В. Настрадин. – Текст :

непосредственный // Тихоокеанский медицинский журнал. – 2008. – № 3. – С. 69–74.

112. Нестеров, А. П. Роль местных факторов в патогенезе диабетической ретинопатии / А. П. Нестеров. – Текст : непосредственный // Вестник офтальмологии. – 1994. – Т. 110, № 4. – С. 7–9.

113. Новикова, Н. А. Дисфункция эндотелия – новая мишень медикаментозного воздействия при сердечно сосудистых заболеваниях / Н. А. Новикова. – Текст : непосредственный // Врач. – 2005. – № 8. – С. 51–53.

114. Окклюзия ветви центральной вены сетчатки. Патогенез, прогноз зрительных функций, современные способы лечения / С. Н. Тульцева, В. С. Куликова, И. В. Ширяев, Д. А. Яровой. – Текст : непосредственный // Офтальмологические ведомости. – 2009. – Т. 2, № 2. – С. 30–40.

115. Особенности взаимосвязи сосудисто-тромбоцитарного гемостаза матери и новорожденных детей при физиологической беременности и беременности, осложненной гестозом / Н. Г. Белова, Л. А. Агаркова, В. В. Удут, В. А. Желев. – Текст : непосредственный // Сибирский медицинский журнал. – 2010. – Т. 25, № 4. – С. 91–93.

116. Особенности диагностики диабетического макулярного отека по данным современных методик обследования глазного дна / С. А. Рыков, А. Н. Сергиенко, С. А. Сук, О. Г. Пархоменко. – Текст : непосредственный // Проблеми екологічноі медичноі генетики і клінічноі імунологіі. – 2011. – № 4. – С. 63–71.

117. Особенности локальной и системной продукции эндотелина при осложненной пролиферативной диабетической ретинопатии / В. В. Нероев, О. С. Слепова, О. В. Зайцева, З. В. Курчаева. – Текст : непосредственный // Российский офтальмологический журнал. – 2015. – Т. 8, № 3. – С. 31–37.

118. Особенности метаболизма и клеточного энергообмена у беременных старшего репродуктивного возраста при спонтанной и индуцированной беремеенности / Г. Б. Мальгина, Е. Е. Смирнова, Л. А. Пестряева [и др.]. –

Текст : непосредственный // Акушерство и гинекология. – 2018. – № 2. – С. 38–44.

119. Особенности тактики консервативного лечения тромбоза вен сетчатки / Л. А. Сухина, К. Э. Голубов, Г. А. Котлубей, А. Ф. Смирнова. – Текст : непосредственный // Сучасні медичні технології. – 2012. – № 2. – С. 252–253.

120. Особенности хориоидального кровотока глаза при беременности и в послеродовом периоде у женщин с преэклампсией, его клиническое значение для прогнозирования риска сосудистой патологии заднего отрезка глаза / Е. Л. Сорокин, О. В. Коленко, Н. С. Ходжаев [и др.]. – Текст : непосредственный // Тихоокеанский медицинский журнал. – 2019. – № 2. – С. 43–46.

121. Отдаленный прогноз при артериальной гипертензии в период гестации / А. П. Верткин, О. Н. Ткачева, А. Б. Васильева [и др.]. – Текст : непосредственный // Российский кардиологический журнал. – 2004. – Т. 9, № 3. – С. 42–46.

122. Папаян, Л. П. Болезнь Виллебранда: структура и функция фактора Виллебранда, классификация, клиническая картина и основные принципы диагностики / Л. П. Папаян. – Текст : непосредственный // Вопросы гематологии/онкологии и иммунопатологии в педиатрии. – 2012. – Т. 11, № 4. – С. 5–11.

123. Пархоменко, О. Г. Оптимизация диагностики диабетической макулопатии специальность 14.01.08 «Офтальмология» : диссертация на соискание ученой степени кандидата медицинских наук / Пархоменко Олег Георгиевич ; Национальная медицинская академия последипломного образования имени П.Л. Шупика. – Украина, Киев, 2016. – 187 с. – Место защиты: Национальная медицинская академия последипломного образования имени П.Л. Шупика. – Текст : непосредственный.

124. Патогенетическая взаимосвязь эндотелиальной дисфункции и нарушений коагуляционного потенциала крови при беременности, осложненной развитием преэклампсии / О. Н. Сергеева, Н. П. Чеснокова, Е. В.

Понукалина, И. Е. Рогожина. – Текст : непосредственный // Вестник Российской академии медицинских наук. – 2015. – Т. 70, № 5. – С. 599–603.

125. Перфилова, В. Н. Последствия гестоза (преэклампсии) / В. Н. Перфилова, Л. И. Михайлова, И. Н. Тюренков. – Текст : непосредственный // Российский вестник перинатологии и педиатрии. – 2014. – № 2. – С. 13–18.

126. Поликина, О. А. Эндотелиальная дисфункция и величина добавочного риска сердечно-сосудистой патологии у пациентов с метаболическим синдромом / О. А. Поликина, В. В. Викентьев. – Текст : непосредственный // Кардиоваскулярная терапия и профилактика. – 2008. – Т. 7, № 6 S1. – С. 296–299.

127. Полонецкий, О. Л. Дисфункция эндотелия и атеросклероз / О. Л. Полонецкий, Л. З. Полонецкий. – Текст : непосредственный // Медицинские новости. – 2012. – № 6. – С. 6–11.

128. Помыткина, Н. В. Влияние геомагнитных возмущений на возникновение тромбозов ретинальных вен у пациентов с гипертонической болезнью : специальность 14.01.07 «Глазные болезни» : автореферат диссертации на соискание ученой степени кандидата медицинских наук / Помыткина Наталья Викторовна ; МНТК «Микрохирургия глаза» им. акад. С.Н. Федорова. – Москва, 2013. – 25 с. – Место защиты: Межотраслевой науч.-техн. комплекс "Микрохирургия глаза" им. акад. Святослава Федорова. – Текст : непосредственный.

129. Пономаренко, Н. А. Адаптационные изменения центральной гемодинамики при физиологически развивающейся беременности / Н. А. Пономаренко, М. Г. Газазян, О. Ю. Иванова. – Текст : непосредственный // Вестник новых медицинских технологий. – 2008. – № 3. – С. 182–185.

130. Попова, А. А. Эндотелиальная дисфункция и механизмы ее формирования / А. А. Попова, Е. Н. Березикова, С. Д. Маянская. – Текст : непосредственный // Сибирское медицинское обозрение. – 2010. – № 4. – С. 7–11.

131. Применение гликозамингликанов в акушерской практике для коррекции эндотелиальной дисфункции / Г. А. Суханова, С. С. Мондоева, Н. М. Подзолкова, И. В. Кузнецова. – Текст : непосредственный // Медицинский алфавит. Современная гинекология. – 2018. – Т. 2, № 13. – С. 20–25.

132. Прогностическая роль эндотелина-1 и возможности его коррекции у больных с нестабильной стенокардией / А. Г. Автандилов, М. В. Киселев, И. А. Либов, В. Ю. Смирнова. – Текст : непосредственный // Русский медицинский журнал. – 2008. – Т. 16, № 4. – С. 211–216.

133. Радзинский, В. Е. Овариальный резерв и фертильность: сложности XXI века. Рациональный подход к сохранению репродуктивного резерва, как залог фертильности и осознанного деторождения / В. Е. Радзинский. – Москва : StatusPraesens, 2015. – 54 с. – Текст : непосредственный.

134. Роль окислительного стресса в патогенезе преэклампсии (обзор литературы) / Ф. Б. Кокоева, А. М. Торчинов, С. Г. Цахилова, Л. В. Балиос. – Текст : непосредственный // Проблемы репродуктологии. – 2014. – № 4. – С. 7–10.

135. Роль офтальмологического обследования при беременности / С. И. Арабаджян, Д. В. Анджелова, Е. Г. Полунина [и др.]. – Текст : непосредственный // Уральский медицинский журнал. – 2018. – № 1. – С. 108–111.

136. Роль слезной жидкости в диагностике острой сосудистой патологии сетчатки и зрительного нерва / Л. К. Мошетова, О. Ю. Яценко, Г. А. Яровая, Е. А. Нешкова. – Текст : непосредственный // Российские медицинские вести. – 2004. – № 4. – С. 50–53.

137. Российская Федерация. М-во здравоохранения. Об утверждении Порядка оказания медицинской помощи по профилю "акушерство и гинекология (за исключением использования вспомогательных репродуктивных технологий)" : приказ Минздрава России от 01.11.2012 N 572н ; [зарегистрировано в Минюсте России 02.04.2013 N 27960). – Доступ из справочно-правовой системы Консультант Плюс.

138. Руденко, В. А. Прогнозирование формирования тракционного макулярного отека после факоэмульсификации по поводу возрастной катаракты : специальность 14.01.07 «Глазные болезни» : автореферат диссертации на соискание ученой степени кандидата медицинских наук / Руденко Виктория Анатольевна ; МНТК «Микрохирургия глаза» им. акад. С.Н. Федорова. – Москва, 2015. – 25 с. – Место защиты: Межотраслевой науч.-техн. комплекс "Микрохирургия глаза" им. акад. Святослава Федорова. – Текст : непосредственный.

139. Рябинкина, Т. С. Старший репродуктивный возраст: контрацепция и не только. Рациональная контрацепция женщин старшего возраста: контрацептивные и неконтрацептивные аспекты / Т. С. Рябинкина, Х. Ю. Симоновская, О. Д. Руднева. – Москва : StatusPraesens, 2014. – 16 с. – Текст : непосредственный.

140. Рязанцева, Л. Т Ферменты-антиоксиданты: структурно-функциональные свойства и роль в регулировании метаболических процессов / Л. Т. Рязанцева. – Текст : непосредственный // Вестник Воронежского государственного технического университета. – 2011. – Т. 7, № 2. – С. 126–129.

141. Савина, Л. В. Слезная жидкость как индикатор обменных расстройств при сахарном диабете / Л. В. Савина, В. Г. Федотов. – Текст : непосредственный // Офтальмологический журнал. – 1991. – Т. 46, № 2. – С. 89–90.

142. Саркисова, Е. И. Способы прогнозирования тяжелых форм преэклампсии на ранних сроках беременности / Е. И. Саркисова, А. В. Орлов. – Текст : непосредственный // Медицинский вестник юга России. – 2013. – № 4. – С. 21–25.

143. Свободнорадикальное окисление и сердечно-сосудистая патология: коррекция антиоксидантами / А. П. Голиков, С. А. Бойцов, В, П. Михин, В. Ю. Полумисков. – Текст : непосредственный // Лечащий врач. – 2003. – № 4. – С. 70–74.

144. Свободнорадикальное окисление и старение / В. Х. Хавинсон, В. А. Баринов, А. В. Арутюнян, В. В. Малинин. – Санкт-Петербург : Наука, 2003. – 326 с. – Текст : непосредственный.

145. Сергеева, О. Н. Значение дисфункции эндотелия в патогенезе преэклампсии и возможности ее медикаментозной коррекции : специальность 14.01.01 «Акушерство и гинекология» : диссертация на соискание ученой степени кандидата медицинских наук / Сергеева Ольга Николаевна ; Саратовский государственный медицинский университет им. В.И. Разумовского. – Волгоград, 2018. – 128 с. – Место защиты: Волгогр. гос. мед. ун-т. – Текст : непосредственный.

146. Серебренникова, С. В. Содержание эндотелина-1 в плазме крови и слезной жидкости у больных с периферической витреохориоретинальной дистрофией в забайкальском крае / С. В. Серебренникова, Л. А. Голубина, Ю. А. Витковский. – Текст : непосредственный // Забайкальский медицинский вестник. – 2012. – № 2. – С. 17–19.

147. Сидельникова, В. М. Гемостаз и беременность / В. М. Сидельникова, П. А. Кирюшенкова. – Москва : Триада-Х, 2004. – 206 с. – Текст : непосредственный.

148. Сидоренко, Е. И. Оксигенотерапия в офтальмологии / Е. И. Сидоренко. – Москва, 1995. – 184 с. – Текст : непосредственный.

149. Сидоренко, Е. И. Роль циркуляторной гипоксии в развитии ретинопатии недоношенных / Е. И. Сидоренко, Г. В. Николаева, Е. Е. Сидоренко. – Текст : непосредственный // Офтальмология. – 2018. – Т. 15, № 2. – С. 160–166.

150. Сидорова, И. С. Особенности патогенеза эндотелиоза при преэклампсии / И. С. Сидорова, Н. А. Никитина. – Текст : непосредственный // Акушерство и гинекология. – 2015. – № 1. – С. 72–78.

151. Сидорова, И. С. Предиктивный, превентивный подход к ведению беременных группы риска развития преэклампсии / И. С. Сидорова, Н. А.

Никитина. – Текст : непосредственный // Российский вестник акушера-гинеколога. – 2014. – Т. 14, № 5. – С. 44–49.

152. Соколов, Е. И. Влияние фактора Виллебранда и эндотелина-1 на формирование тромболитического статуса при ишемической болезни сердца / Е. И. Соколов, Т. И. Гришина, С. Р. Штин. – Текст : непосредственный // Кардиология. – 2013. – № 3. – С. 25–30.

153. Солонина, С. Н. Анализ биохимических и иммунологических показателей у больных с пролиферативной витреоретинопатией / С. Н. Солонина. – Текст : непосредственный // Съезд офтальмологов России, 8-й : тезисы докладов. – Москва : Издательский центр МНТК «Микрохирургия глаза», 2005. – С. 306–307.

154. Сомов, Е. Е. Коагуляционная и фибринолитическая активность слезной жидкости у здоровых людей и при острых нарушениях кровообращения в глазу / Е. Е. Сомов, В. В. Бржеский. – Текст : непосредственный // Вестник офтальмологии. – 1992. – Т. 108, № 3. – С. 38–41.

155. Сорокин, Е. Л. Значение морфометрических параметров сетчатки в прогнозировании диабетического макулярного отека у больных сахарным диабетом 2 типа / Е. Л. Сорокин, М. В. Пшеничнов. – Текст : непосредственный // Сахарный диабет. – 2008. – № 3. – С. 32–35.

156. Состояние области макулы у женщин при эклампсии и после родов / О. В. Коленко, Е. Л. Сорокин, Н. В. Помыткина [и др.]. – Текст : непосредственный // Офтальмологический журнал. – 2015. – № 3. – С. 47–53.

157. Состояние объема макулярной сетчатки при различных степенях преэклампсии / О. В. Коленко, Н. В. Помыткина, Е. Л. Сорокин, Я. Е. Пашенцев. – Текст : непосредственный // Современные технологии в офтальмологии. – 2018. – № 1. – С. 196–199.

158. Состояние системы гемостаза крови и слезной жидкости при окклюзии ретинальных вен / Л. К. Мошетова, Г. А. Яровая, Т. В. Цихончук [и др.]. – Текст : непосредственный // Вестник офтальмологии. – 2016. – Т. 132, № 4. – С. 88–93.

159. Состояние системы гемостаза у беременных женщин с гестационной артериальной гипертензией до и после родоразрешения / Н. А. Тюрина, С. В. Абрамова, Ю. А. Дергунова, М. А. Нарваткина. – Текст : непосредственный // Журнал научных статей Здоровье и образование в XXI веке. – 2017. – Т. 19, № 7. – С. 66–68.

160. Сравнительная оценка молекулярных и ммуногистохимических маркеров иммунного поавреждения эндотелия сосудов у беременных с артериальной гипертензией и преэклампсией / И. С. Сидорова, А. Л. Унанян, Н. А. Никитина [и др.]. – Текст : непосредственный // Акушерство. Гинекология. Репродуктология. – 2012. – Т. 6, № 4. – С. 29–32.

161. Степанова, Р. Н. Преэклампсия, эклампсия: терминология и классификация / Р. Н. Степанова. – Текст : непосредственный // Ульяновский медико-биологический журнал. – 2018. – № 2. – С. 31–46.

162. Суплотова, Л. А. Распространенность метаболического синдрома и его компонентов у женщин в различных этнических группах / Л. А. Суплотова, С. А. Сметанина, Н. А. Новаковская. – Текст : непосредственный // Ожирение и метаболизм. – 2011. – № 2. – С. 48–51.

163. Сухих, Г. Т. Преэклампсия в акушерском анамнезе – фактор последующего материнского сердечно-сосудистого риска / Г. Т. Сухих, Е. М. Вихляева, А. М. Холин. – Текст : непосредственный // Терапевтический архив. – 2009. – № 10. – С. 5–9.

164. Типовые формы дисфункции эндотелия / Н. Н. Петрищев, Л. В. Васина, Т. Д. Власов, Н. А. Гавришева. – Текст : непосредственный // Клинико-лабораторный консилиум. – 2007. – № 18. – С. 31–35.

165. Титов, В. Н. Анатомические и функциональные основы эндотелий-зависимой вазодилатации, оксид азота и эндотелин / В. Н. Титов. – Текст : непосредственный // Российский кардиологический журнал. – 2008. – № 1. – С. 71–85.

166. Тульцева, С. Н. Роль воспаления в патогенезе посттромботического макулярного отека. Современные направления медикаментозного лечения / С.

Н. Тульцева, Ю. С. Астахов. – Текст : непосредственный // Офтальмологические ведомости. – 2012. – Т. 5, № 4. – С. 35–44.

167. Тульцева, С. Н. Современные направления тромболитической терапии при лечении тромбоза центральной вены сетчатки / С. Н. Тульцева, Т. С. Варганова, В. В. Рахманов. – Текст : непосредственный // Офтальмологические ведомости. – 2009. – Т. 2, № 2. – С. 6–14.

168. Тульцева, С. Н. Эндотелиальные регуляторы фибринолиза у больных с тромбозом вен сетчатки / С. Н. Тульцева. – Текст : непосредственный // Офтальмологические ведомости. – 2009. – Т. 2, № 1. – С. 4–11.

169. Ухина, Т. В. Исследование проницаемости гормонов через гемато-офтальмический барьер и их влияния на лизосомы тканей глаза : специальность 14.00.25 «Фармакология, клиническая фармакология» : автореферат диссертации на соискание ученой степени кандидата медицинских наук / Ухина Татьяна Викторовна ; 2-й Московский медицинский институт им. Н. И. Пирогова. – Смоленск, 1980. – 27 с. – Место защиты: Смоленский гос. мед. ин-т. – Текст : непосредственный.

170. Фадеева, Н. И. Фактор Виллебранда – как маркер эндотелиальной дисфункции у беременных женщин с гестозом и родившихся у них новорожденных / Н. И. Фадеева, А. В. Суворова, О. М. Малюга. – Текст : непосредственный // Сибирский медицинский журнал. – 2001. – Т. 24, № 1. – С. 28–32.

171. Файзрахманов, Р. Р. Наружные слои сетчатки в контексте современной оптической когерентной томографии / Р. Р. Файзрахманов, Т. Р. Гильманшин, З. А. Кудашева. – Текст : непосредственный // Точка зрения. Восток – Запад. – 2018. – № 2. – С. 108–111.

172. Фактор Виллебранда и его роль в дисфункции эндотелия при ишемической болезни сердца / Я. И. Вериго, И. В. Демко, М. М. Петрова [и др.]. – Текст : непосредственный // Сибирске медицинское обозрение. – 2014. – № 5. – С. 23–28.

173. Фармакологическая коррекция эндотелиальной дисфункции при атеросклеротической хронической ишемии головного мозга / А. И. Федин, Е. П. Старых, А. С. Парфенов [и др.]. – Текст : непосредственный // Журнал неврологии и психиатрии. – 2013. – № 10. – С. 45–48.

174. Фаррахова, К. Л. Беременность и роды у женщин старшего репродуктивного возраста / К. Л. Фаррахова, Н. М. Пашаева, И. В. Фомина. – URL: http://rep.bsmu.by/handle/BSMU/19861. – Текст : электронный // Фундаментальная наука в современной медицине - 2018: сб. материалов саттелитной дистанцион. науч.-практ. конф. студентов и молодых ученых. – Минск : БГМУ, 2018.

175. Фаррахова, К. Л. Течение беременности и родов у первородящих женщин старшего репродуктивного периода / К. Л. Фаррахова. – Текст : непосредственный // Смоленский медицинский Альманах. – 2018. – № 2. – С. 146–147.

176. Фархутдинов, Р. Р. Свободнорадикальное окисление: мифы и реальность (Избранные лекции) / Р. Р. Фархутдинов. – Текст : непосредственный // Медицинский вестник Башкортостана. – 2006. – Т. 1, № 1. – С. 146–152.

177. Физиологические функции сосудистого эндотелия / А. Х. Каде, С. А. Занин, Е. А. Губарева [и др.]. – Текст : непосредственный // Фундаментальные исследования. – 2011. – № 11–3. – С. 611–617.

178. Хохлова, Д. Ю. Значение основных маркеров эндотелиальной дисфункции в развитии макулярного отека при окклюзии вен сетчатки / Д. Ю. Хохлова, Е. А. Дроздова. – Текст : непосредственный // Современные технологии в офтальмологии. – 2016. – № 4. – С. 245–247.

179. Хурцилава, О. Г. Оксидативный стресс и воспаление: патогенетическое партнерство / О. Г. Хурцилава, Н. Н. Плужников, Я. А. Накатиса. – Санкт-Петербург : Издательсво СЗГМУ им. И.И. Мечникова, 2012. – 340 с. – Текст : непосредственный.

180. Цыбиков, Н. Н. Содержание эндотелина, нейронспецифической энолазы и аутоантител в сыворотке крови и слезной жидкости у больных сахарным диабетом 2-го типа / Н. Н. Цыбиков, О. Л. Шовдра, Е. В. Пруткина. – Текст : непосредственный // Вестник офтальмологии. – 2010. – Т. 126, № 4. – С. 14–16.

181. Чернявская, Т. К. Современные подходы к диагностике и коррекции эндотелиальной дисфункции у пациентов с артериальной гипертонией / Т. К. Чернявская. – Текст : непосредственный // Лечебное дело. – 2013. – № 2. – С. 118–130.

182. Чеснокова, Н. Б. Гидролитические ферменты слезной жидкости в норме и при патологии / Н. Б. Чеснокова, О. В. Безнос. – Текст : непосредственный // Российский офтальмологический журнал. – 2012. – Т. 5, № 4. – С. 107–111.

183. Чиж, Л. В. Диабетический макулярный отек (обзор литературы) / Л. В. Чиж. – Текст : непосредственный // Офтальмохирургия и терапия. – 2004. – Т. 4, № 3. – С. 47–54.

184. Чижова, М. А. Беременность, роды и перинатальные исходы у женщин позднего репродуктивного возраста : специальность 14.01.01 «Акушерство и гинекология» : диссертация на соискание ученой степени кандидата медицинских наук / Чижова Мария Андреевна ; Российская медицинская академия последипломного образования. – Москва, 2012. – 126 с. – Место защиты: ГОУВПО "Московский государственный медико-стоматологический университет". – Текст : непосредственный.

185. Шахбазова, Н. А. Оценка значимости факторов риска гипертензивных состояний, вызванных беременностью / Н. А. Шахбазова. – Текст : непосредственный // Российский кардиологический журнал. – 2014. – № 5. – С. 97–100.

186. Шелковникова, Т. В. Эндотелиальная дисфункция сосудов сетчатки в патогенезе диабетической макулопатии и ее коррекция / Т. В. Шелковникова,

Х. П. Тахчиди. – Текст : непосредственный // Современные технологии в офтальмологии. – 2014. – № 4. – С. 83–85.

187. Шилкин, Г. А. Опыт применения препарата Танакан (EGb 761) в офтальмологии (обзор литературы) / Г. А. Шилкин, М. Н. Колединцев, О. А. Юханова. – Текст : непосредственный // РМЖ. Клиническая офтальмология. – 2008. – Т. 9, № 2. – С. 63–66.

188. Шифман, Е. М. Преэклампсия, эклампсия, HELLP-синдром / Е. М. Шифман. – Петрозаводск : Интел Тек, 2002. – 432 с. – Текст : непосредственный.

189. Шишкин, А. Н. Эндотелиальная дисфункция и артериальная гипертензия / А. Н. Шишкин, М. Л. Лындина. – Текст : непосредственный // Артериальная гипертензия. – 2008. – Т. 14, № 4. – С. 315–319.

190. Штерн, Л. С. Физиология и патология гистогематических барьеров / Л. С. Штерн. – Москва : Наука, 1968. – 431 с. – Текст : непосредственный.

191. Эндотелиальная дисфункция в генезе перинатальной патологии / Г. Т. Сухих, Е. М. Вихляева, Л. В. Ванько [и др.]. – Текст : непосредственный // Акушерство и гинекология. – 2008. – № 5. – С. 3–7.

192. Эндотелиальная дисфункция и тромбоцитарный гемостаз при первичной открытоугольной глаукоме / Н. И. Курышева, Е. Ю. Иртегова, А. Н. Ясаманова, Т. Н. Киселева. – Текст : непосредственный // Национальный журнал глаукома. – 2015. – Т. 14, № 1. С. 27–36.

193. Юнкеров, В. И. Математико-статистическая обработка данных медицинских исследований / В. И. Юнкеров, С. Г. Григорьев. – Санкт-Петербург : ВМедА, 2002. – 266 с. – Текст : непосредственный.

194. A history of preeclampsia is associated with a risk for coronary artery calcification three decades later / W. M. White, M. M. Mielke, P. A. Araoz [et al.]. – DOI 10.1016/j.ajog.2016.02.003. – Text : electronic // American journal of obstetrics and gynecology. – 2016. – Vol. 214, № 4. – P. 519.e1–519.e8.

195. Abnormal flow-mediated vasodilation in normal-tension glaucoma using a noninvasive determination for peripheral endothelial dysfunction / W-W. Su, S-T.

Cheng, T-S. Hsu, W-J. Ho – Text : immediate // Investigative opthalmology and visual science. – 2006. – Vol. 47, № 8. – P. 3390–3394.

196. Abu Samra, K. The eye and visual system in the preeclampsia/eclampsia syndrome: What to expect? / K. Abu Samra. – Text : immediate // Saudi Journal of ophthalmology. – 2013. Vol. 27, № 1. – P. 51–53.

197. ACOG Committee on Obstetrics Practice. Diagnosis and management of preeclampsia and eclampsia : practice bulletin / ACOG Committee on Obstetrics Practice. – Text : immediate // Obstetrics and gynecology, 2002. – Vol. 99, № 1. – P. 159–167.

198. AlTalbishi, A. Elschnig's spots in the acute and remission stages in preeclampsia: spectral-domain optical coherence tomographic features / A. AlTalbishi, S. Khateb, R. Amer. – DOI 10.5301/ejo.5000586. – Text : electronic // European journal of ophthalmology. – 2015. – Vol. 25, № 5. – P. e84–87.

199. Altered retinal flicker response indicates microvascular dysfunction in women with preeclampsia / A. Brückmann, C. Seeliger, T. Lehmann [et al.]. – Text : immediate // Hypertension – 2015. – Vol. 66, № 4. – P. 900–905.

200. Anderson, T. J. Assessment and treatment of endothelial dysfunction in humans / T. J. Anderson. – Text : immediate // Journal of the American college of cardiology. – 1999. – Vol. 34, № 3. – P. 631–638.

201. Andrés-Guerrero, V. Nitric oxide-donating compounds for IOP lowering in glaucoma / V. Andrés-Guerrero, J. García-Feijoo. – Text : immediate // Archivos de la sociedad española de oftalmología. – 2018. – Vol. 93, № 6. – P. 290–299.

202. Angeli, F. Masked hypertension: evaluation, prognosis, and treatment / F. Angeli, G. Reboldi, P. Verdecchia. – Text : immediate // American journal of hypertension. – 2010. – Vol. 23, № 9. – P. 941–948.

203. Assessment of prevalence of preeclampsia from Dilla region of Ethiopia / P. K. Vata, N. M. Chauhan, A. Nallathambi, F. Hussein. – Text : electronic // BMC research notes. – 2015. –Vol. 8, № 1. – P. 816.

204. Association of maternal endothelial dysfunction with preeclampsia / J. C. Chambers, L. Fusi, I. S. Malik [et al.]. – Text : immediate // JAMA – 2001. – № 285. – P. 1607–1612.

205. Associations of pregnancy complications with calculated cardiovascular disease risk and cardiovascular risk factors in middle age / A. Fraser, S. M. Nelson, C. Macdonald-Wallis [et al.]. – Text : immediate // Circulation. – 2012. – Vol. 125, № 11. – P. 1367–1380.

206. Author response: Long-term cerebral white and gray matter changes after preeclampsia / T. Siepmann, H. Boardman, A. Bilderbeck [et al.]. – Text : immediate // Neurology. – 2017. – Vol. 89, № 12. – P. 1309–1310.

207. Bilateral retinal detachments caused by severe preeclampsia diagnosed with point-of-care ultrasound / J. Chenkin, C. L. Heslop, C. R. Atlin [et al.]. – Text : immediate // CJEM. – 2016. – Vol. 18, № 5. – P. 395–398.

208. Bilateral retinal occlusion progressing to long-lasting blindness in severe preeclampsia / E. Lara-Torre, M. S. Lee, M. A. Wolf, D. M. Shah. – Text : immediate // Obstetrics and gynecology. – 2002. – Vol. 100, № 5. – P. 940–942.

209. Bilateral vision loss after delivery in two cases: severe preeclampsia and HELLP Syndrome / G. Çelik, A. Eser, M. Günay, N. M. YenerelTurk. – Text : immediate // Türk Oftalmoloji Dergisi. – 2015. – Vol. 45, № 6. – P. 271–273.

210. Blood pressure and retinal microvascular characteristics during pregnancy / L-J. Li, C. Y-L. Cheung, M. K. Ikram [et al.]. – Text : immediate // Hypertension. – 2012. – Vol. 60, № 1. – P. 223–230.

211. Boeldt, D. S. Vascular adaptation in pregnancy and endothelial dysfunction in preeclampsia / D. S. Boeldt, I. M. Bird. – DOI 10.1530/joe-16-0340. – Text : electronic // Journal of endocrinology. – 2017. – Vol. 232, № 1. – P. R27–R44.

212. Brancato, R. Proliferative retinopathy and toxemia of pregnancy / R. Brancato, U. Menchini, F. Bandello. – Text : immediate // Annals of ophthalmology. – 1987. – Vol. 19, № 5. – P. 182–183.

213. Brennan, L. J. Vascular dysfunction in preeclampsia / L. J. Brennan, J. S. Morton, S. T. Davidge. – Text : immediate // Microcirculation. – 2014. – Vol. 21, № 1. P. 4–14.

214. Bukley, C. Systemic vascular endothelial cell dysfunction in normal pressure glaucoma / C. Buckley. – Text : immediate // British journal of ophthalmology. – 2002. – Vol. 86, № 2. – P. 227–232.

215. Busse, R. Vascular endothelium and blood flow / R. Busse, I. Fleming. – Text : immediate // Handbook of experimental pharmacology. – 2006. – Vol. 176, № 2. – P. 43–78.

216. Cardiovascular death in women who had hypertension in pregnancy: a case-control study / G. A. Arnadottir, R. T. Geisson, R. Armgrimsson, L. S. Jonsdottir. – Text : immediate // BJOG. – 2005. – Vol. 112, № 3. – P. 286–292.

217. Cardiovascular health after maternal placental syndromes (CHAMPS) population based retrospective cogort study / J. G. Ray, M. J. Vermeulen, M. J. Schull, D. A. Redelmeier. – Text : immediate // The lancet. – 2005. – Vol. 366, № 9499. – P. 1797–1803.

218. Cardiovascular risk, lipids and pregnancy: preeclampsia and the risk of later life cardiovascular disease / F. Charlton, J. Tooher, K-A. Rye, A. Hennessy. – Text : immediate // Heart, Lung and Circulation. – 2014. – Vol. 23, № 3. – P. 203–212.

219. Cardiovascular sequelae of preeclampsia/eclampsia; a systematic review and meta-analyses / S. D. McDonald, A. Malinowski, Q. Zhou [et al.]. – Text : immediate // American Heart Journal. – 2008. – Vol. 156, № 5. – P. 1243–1262.

220. Cardiovascular system during the postpartum state in women with a history of preeclampsia / C. S. Evans, L. Gooch, D. Flotta [et al.]. – Text : immediate // Hypertension. – 2011. – Vol. 58, № 1. – P. 57–62.

221. Changes in endothelial function precede the clinical disease in women in whom preeclampsia develops / F. Khan, J. J. F. Belch, M. MacLeod, G. Mires. – Text : immediate // Hypertension. – 2005. – Vol. 46, № 5. – P. 1123–1128.

222. Characteristics and severity of preeclampsia in young and elderly gravidas with hypertensive disease / N. Rymer-Haskel, I. Schushan-Eisen, Y. Hass [et al.]. – Text : immediate // European journal of obstetrics and gynecology and reproductive biology. – 2018. – Vol. 228. – P. 120–125.

223. Cheng, Z. J. Angiotensin II and vascular inflammation / Z. J. Cheng, H. Vapaatalo, E. Mervaala. – Text : electronic // JournalSeek entry for medical science monitor. – 2005. – Vol. 11, № 6. – P. RA194–RA 205.

224. Choroidal vascular changes in toxemia of pregnancy / D. M. Fastenberg, C. L. Fetkenhour, C. Earl, D. E. Shoch. – Text : immediate // American journal of ophthalmology. – 1980. – Vol. 89, № 3. – P. 362–368.

225. Classic and novel risk factor parameters in women with a history of preeclampsia / N. Sattar, J. Ramsay, L. Crawford [et al.]. – Text : immediate // Hypertension. – 2003. – Vol. 42, № 1. – P. 39–42.

226. Clinical significance of optical coherence tomography-guided angioplasty on treatment selection / J. Huang, K. Belmadani, M. Chatot [et al.]. – Text : immediate // Experimental and Therapeutic Medicine. – 2018. – Vol. 16, № 2. – P. 483–492.

227. Crosstalk of mitochondria with NADPH oxidase via reactive oxygen and nitrogen species signalling and its role for vascular function / A. Daiber, F. Di Lisa, M. Oelze [et al.]. – Text : immediate // British Journal of Pharmacology. – 2017. – Vol. 174, № 12. – P. 1670–1689.

228. Cunningham, F. G. Blindness associated with preeclampsia and eclampsia / F.G. Cunningham, C. O. Fernandez, C. Hernandez. – Text : immediate // American Journal of Obstetrics and Gynecology. – 1995. – Vol. 172, № 4. – P. 1291–1298.

229. Effectiveness-based guidelines for the prevention of cardiovascular disease in women – 2011 update / L. Mosca, E. J. Benjamin, K. Berra, J. L. Bezanson. – Text : immediate // Circulation. – 2011. – Vol. 123, № 11. – P. 1243–1262.

230. Effects of blood pressure on orbital and middle cerebral artery resistances in healthy pregnant women and women with preeclampsia / M. A. Belfort, G. R.

Saade, C. Grunewald [et al.]. – Text : immediate // American Journal of Obstetrics and Gynecology. – 1999. – Vol. 180, № 3 – P. 601–607.

231. Eiland, E. Preeclampsia 2012 / E. Eiland, C. Nzerue, M. Faulkner. – Text : immediate // Journal of pregnancy. – 2012. – Vol. 2012. – P. 1–7.

232. Electrocardiographic parameters in women ten years post early preeclampsia / J. T. Drost, Y. T. van der Schouw, J. P. Ottervanger [et al.]. – Text : immediate // Maturitas. – 2012. – Vol. 73, № 2. – P.148–151.

233. Endothelial dysfunction: from molecular mechanisms to measurement, clinical implications, and therapeutic opportunities / M. Le Brocq, S. J. Leslie, P. Milliken, I. L. Megson. – Text : immediate // Antioxidants and redox signaling. – 2008. – Vol. 10, № 9. – P. 1631–1674.

234. Endothelial function and circulating biomarkers are disturbed in women and children after preeclampsia / A. S. Kvehaugen, R. Dechend, H. B. Ramstad [et al.]. – Text : immediate // Hypertension. – 2011. – Vol. 58, № 1. – P. 63–69.

235. Endothelial function in hypertension: victim or culprit? / C. Bleakley, P. K. Hamilton, R. Pumb [et al.]. – Text : immediate // The Journal of Clinical Hypertension. – 2015. – Vol. 17, № 8. – P. 651–654.

236. Endothelin-1 plasma levels and vascular endothelial dysfunction in primary open angle glaucoma / M. Cellini, E. Strobbe, C. Gizzi [et al.]. – Text : immediate // Life Sciences. 2012. – Vol. 91, № 13–14. – P. 699–702.

237. Endothelium-dependent vasoactive modulation in the ophthalmic circulation / I. O. Haefliger, J. Flammer, J. L. Beny, T. F. Luscher. – Text : immediate // Progress in retinal and eye research. – 2001. – Vol. 20, № 2. – P. 209–225.

238. Endothelium-dependent vasodilatation in formerly preeclamptic women correlates inversely with body mass index and varies independently of plasma volume / T. Lommerse, R. Aardenburg, A. Houben, L. L. Peeters. – Text : immediate // Reproductive Sciences. – 2007. – Vol. 14, № 8. – P. 765–770.

239. Engin, A. Endothelial dysfunction in obesity / A. Engin. – Text : immediate // Obesity and Lipotoxicity. – 2017. – Vol. 960. – P. 345–379.

240. eNOS uncoupling in cardiovascular diseases--the role of oxidative stress and inflammation / S. Karbach, P. Wenzel, A. Waisman [et al.]. – Text : immediate // Current pharmaceutical design. – 2014. – Vol. 20, № 22. – P. 3579–3594.

241. Evaluation of the macula, retinal nerve fiber layer and choroid in preeclampsia, healthy pregnant and healthy non-pregnant women using spectral-domain optical coherence tomography/ M. Atas, G. Açmaz, H. Aksoy [et al.]. – Text : immediate // Hypertension in pregnancy. – 2014. – Vol. 33, № 3. – P. 299–310.

242. Fast alterations of vascular endothelial growth factor (VEGF) expression and that of its receptors (Flt-1, Flk-1 and Neuropilin) in the cochlea of guinea pigs after moderate noise exposure / O. Selivanova, U-R. Heinrich, J. Brieger [et al.]. – Text : immediate // European archives of oto-rhino-laryngology. – 2006. – Vol. 264, № 2. – P. 121–128.

243. Feletou, M. Endothelial dysfunction: a multifaceted disorder / M. Félétou, P. M. Vanhoutte. – Text : immediate // American journal of physiology-heart and circulatory physiology. – 2006. – Vol. 291, № 3. – P. 985–1002.

244. Flammer, J. Retinal venous pressure: the role of endothelin / J. Flammer, K. Konieczka. – Text : immediate // The EPMA Journal. – 2015. – Vol. 6. № 1. – P. 1–12.

245. Forstermann, U. Endothelial nitric oxide synthase in vascular disease / U. Förstermann, T. Münzel. – Text : immediate // Circulation. – 2006. – Vol. 113, № 13. – P. 1708–1714.

246. Franchini, M. Inside out the thrombus: defining the role of von Willebrand factor / M. Franchini, G. Lippi. – Text : immediate // Thrombosis Research. – 2016. – Vol. 144. – P. 234–235.

247. Free radical oxidation (peroxidation) products in plasma in normal and abnormal pregnancy / D. Wickens, M. H. Wilkins, J. Lunec [et al.]. – Text : immediate // Annals of clinical biochemistry: an international journal of biochemistry and laboratory medicine. – 1981. –Vol. 18, № 3. – P. 158–162.

248. Functional in vivo assessment of retinal artery microirregularities in glaucoma / K. E. Kotliar, E. Nagel, W. Vilser, I. M. Lanzl. – Text : immediate // Acta Ophthalmologica. – 2008. – Vol. 86, № 4. – P. 424–433.

249. Garg, A. Choroidal and retinal thickening in severe preeclampsia / A. Garg, R. J. Wapner, C. V. Ananth [et al.]. – Text : immediate // Investigative Opthalmology and Visual Science. – 2014. – Vol. 55, № 9. – P. 5723–5729.

250. Gass, D. M. Toxemia of pregnancy pigment epitheliopathy masquerading as a heredomacular dystrophy / D. M. Gass, S. E. Pautler. – Text : immediate // Transactions of the American Ophthalmological Society. – 1985. – Vol. 83. – P. 114–130.

251. Ghanem, A. A. Endothelin-1 and nitric oxide levels in patients with glaucoma / A. A. Ghanem, A. M. Elewa, L. F. Arafa. – Text : immediate // Ophthalmic Research. – 2011. – Vol. 46, № 2. – P. 98–102.

252. Ginkgo biloba extract increases ocular blood flow velocity / H. S. Chung, A. Harris, J. K. Kristinsson [et al.]. – Text : immediate // Journal of Ocular Pharmacology and Therapeutics. – 1999. – Vol. 15, № 3. – P. 233–240.

253. Global causes of maternal death: a WHO systematic analysis / L. Say, D. Chou, A. Gemmill [et al.]. – DOI 10.1016/S2214-109X(14)70227-X. – Text : electronic // The lancet global health. – 2014. – Vol. 2, № 6. – P. e323–e333.

254. Golubovic-Arsovska, M. Correlation of diabetic maculopathy and level of diabetic retinopathy / M. Golubovic-Arsovska. – Text : immediate // Prilozi. – 2006. – Vol. 27, № 2. – P. 139–150.

255. Grechuta, M. Visual, auditory and somatosensory evoked potentials in normal pregnancies and pregnancies complicated by preeclampsia / M. Grechuta. – Text : immediate // Wiadomosci lekarskie Abbreviation. – 2004. – Vol. 57, № 11–12. – P. 593–598.

256. Griendling, K. K. Oxidative stress and cardiovascular injury. Part I. Basic mechanisms and in vivo monitoring of ROS / K. K. Griendling, G. A. Fitzgerald. – Text : immediate // Circulation. – 2003. – Vol. 108, № 16. – P. 1912–1916.

257. Grotegut, C. A. Prevention of preeclampsia / C. A. Grotegut. – Text : immediate // Journal of clinical investigation. – 2016. – Vol. 126, № 12. – P. 4396–4398.

258. Haddad, B. Chronic hypertension in pregnancy / B. Haddad, B. M. Sibai. – Text : immediate // Annals of internal medicine. – 1999. – Vol. 31, № 4. – P. 246–252.

259. Haefliger, I. O. Heterogeneity of endothelium-dependent regulation in ophthalmic and ciliary arteries / I. O. Haefliger, J. Flammer, T. F. Lüscher. – Text : immediate // Investigative ophthalmology and visual science. – 1993. – Vol. 34, № 5. – P. 1722–1730.

260. Halcox, J. P. Prognostic value of coronary vascular endothelial dysfunction / J. P. Halcox, W. H. Schenke, G. Zalos. – Text : immediate // Circulation. – 2002. – Vol. 106, № 6. – P. 653–658.

261. Hamad, R. R. Decreased flow-mediated dilation is present 1 year after a preeclamptic pregnancy / R. R. Hamad, M. J. Eriksson, A. Silveira [et al.]. – Text : immediate // Journal of hypertension. – 2007. – Vol. 25, № 11. – P. 2301–2307.

262. Hammer, E. S. Cerebrovascular Dysfunction in Preeclamptic Pregnancies / E. S. Hammer, M. J. Cipolla. – DOI 10.1007/s11906-015-0575-8 – Text : electronic // Current Hypertension Reviews. – 2015. – Vol. 17, № 8. – P. 64.

263. Hanafy, K. A. NO, nitrotyrosine, and cyclic GMP in signal transduction / K. A. Hanafy, J. S. Krumenacker, F. Murad. – Text : immediate // Medical science monitor. – 2001. – Vol. 7, № 4. – P. 801–819.

264. Hariharan, N. Pathophysiology of hypertension in preeclampsia / N. Hariharan, A. Shoemaker, S. Wagner. – Text : immediate // Microvascular Research. – 2017. – Vol. 109. – P. 34–37.

265. Hellgren, M. Hemostasis during normal pregnancy and puerperium / M. Hellgren. – Text : immediate // Seminars in Thrombosis and Hemostasis. – 2003. – Vol. 29, № 2. – P. 125–130.

266. Hermes, W. Preeclampsia and cardiovascular risk / W. Hermes, F. Van Kesteren, C. J. M. De Groot. – Text : immediate // Minerva Ginecology. – 2012. – Vol. 64, № 4. – Vol. 281–292.

267. Herrmann, J. The endothelium: Dysfunction and beyond / J. Herrmann. – Text : immediate // Journal of nuclear cardiology. – 2001. – Vol. 8, № 2. – P. 197–206.

268. Houben, A. J. H. M. Configuration of the microcirculation in preeclampsia: possible role of the venular system / A. J. H. M. Houben, P.W. de Leeuw, L. L. H. Peeters. – Text : immediate // Journal of hypertension. – 2007. – Vol. 25, № 8. – P. 1665–1670.

269. Hypertension in pregnancy is associated with elevated homocysteine levels later in life / W. M. White, S. T. Turner, K. R. Bailey [et al.]. – DOI 10.1016/j.ajog.2013.06.030. – Text : electronic // American journal of obstetrics and gynecology. – 2013. –Vol. 209, № 5. – P. 454.e1–454.e7.

270. Hypertension negatively affects the pregnancy outcome in patients with antiphospholipid syndrome / V Canti, L Maggio, G. A Ramirez [et al.]. – Text : immediate // Lupus. – 2012. – Vol. 21, № 7. – P. 810–812.

271. Hypertensive diseases of pregnancy and risk of hypertension and stroke in later life: resurts from cogort study / B. J. Wilson, M. S. Watson, G. J. Prescott [et al.]. – Text : immediate // BMJ. – 2003. – Vol. 326, № 7394. – P. 845.

272. Hypertensive pregnancy disorders and subsequent cardiovascular morbidity and type 2 diabetes mellitus in the mother / J. A. Lykke, J. Langhoff-Roos, B. M. Sibai [et al.]. – Text : immediate // Hypertension. – 2009. – Vol. 53, № 6. – P. 944–951.

273. Impact of Glycemic Variability on Chromatin Remodeling, Oxidative Stress, and Endothelial Dysfunction in Patients With Type 2 Diabetes and With Target HbA1c Levels / S. Costantino, F. Paneni, R. Battista [et al.]. – Text : immediate // Diabetes. – 2017. – Vol. 66, № 9. – P. 2472–2482.

274. Impaired vascular dilatation in women with a history of preeclampsia / K. H. Lampinen, M. Rönnback, R. J. Kaaja, P-H. Groop. – Text : immediate // Journal of hypertension. – 2006. – Vol. 24, № 4. – P. 751–756.

275. Impairment of endothelial function in women with a history of preeclampsia: an indicator of cardiovascular risk / P. K. Agatisa, R. B. Ness, J. M. Roberts [et al.]. – DOI 10.1152/ajpheart.00298.2003. – Text : electronic // American Journal of physiology-heart and circulatory physiology. – 2004. – Vol. 286, № 4. – P. H1389–1393.

276. Incident coronary heart disease after preeclampsia: role of reduced fetal growth, preterm delivery, and parity / H. K. R. Riise, G. Sulo, G. S. Tell [et al.]. – DOI 10.1161/jaha.116.004158. – Text : electronic // Journal of the American heart association. – 2017. – Vol. 6, № 3. – P. e004158.

277. Increased endothelin-1 plasma level in young adults with retinal vascular occlusive diseases / T. Haufschild, C. Prunte, J. Messerli, J. Flammer. – Text : immediate // Klin Monatsbl Augenheilkd. – 2004. – Vol. 221, № 5. – P. 357–359.

278. Increased intima-media thickness after early-onset preeclampsia / J. Blaauw, M. G. van Pampus, J. J. van Doormaal [et al.]. – Text : immediate // Obstetrics and Gynecology. – 2006. – Vol. 107, № 6. – P. 1345–1351.

279. Increased lipid peroxide level and myeloperoxidase activity in the vitreous of patients suffering from proliferative vitreoretinopathy / T. Böker, A. J. Augustin, W. Breipohl [et al.]. – Text : immediate // Graefe's Archive for Clinical and Experimental Ophthalmology. – 1994. – Vol. 232, № 11. – P. 652–656.

280. Increased markers of thrombogenesis in chronic atrial fibrillation: effects of warfarin therapy / G. Y. Lip, G. D. Lowe, A. Rumley, F. G. Dunn. – Text : immediate // Heart. – 1995. – Vol. 73, № 6. – P. 527–533.

281. Increased oxidized low-density lipoprotein causes blood-brain barrier disruption in early-onset preeclampsia through LOX-1 / M. P. H. Schreurs, C. A. Hubel, I. M. Bernstein [et al.]. – Text : immediate // The FASEB journal. – 2013. – Vol. 27, № 3. – P. 1254–1263.

282. Influence of preeclampsia and late-life hypertension on MRI measures of cortical atrophy / M. R. Raman, N. Tosakulwong, S. M. Zuk [et al.]. – Text : immediate // Journal of hypertension. – 2017. – Vol. 35, № 12. – P. 2479–2485.

283. Influence of the menstrual cycle, pregnancy, and preeclampsia on arterial stiffness / A. O. Robb, N. L. Mills, J. N. Din [et al.]. – Text : immediate // Hypertension. – 2009. – Vol. 53, № 6. – P. 952–958.

284. Intracerebral hemorrhage in pregnancy: frequency, risk factors, and outcome / B. T. Bateman, H. C. Schumacher, C. D. Bushnell [et al.]. – Text : immediate // Neurology. – 2006. – Vol. 67, № 3. – P. 424–429.

285. Investigation of von Willebrand-factor as a marker of endothelial dysfunction in atherosclerotic patients / B. Horvath, D. Hegedus, L. Szapary [et al.]. – Text : immediate // Orvosi Hetilap. – 2003. –Vol. 144, № 50. P. 2471–2476.

286. Is massive proteinuria associated with maternal and fetal morbidities in preeclampsia? / M. J. Kim, Y. N. Kim, E. J. Jung [et al.]. – Text : immediate // Obstetrics and gynecology science. – 2017. – Vol. 60, № 3. – P. 260–265.

287. Jeyabalan, A. Epidemiology of preeclampsia: impact of obesity / A. Jeyabalan. – DOI 10.1111/nure.12055. – Text : electronic // Nutrition Reviews. – 2013. – Vol. 71. – P. S18–S25.

288. Kang, J. M. Ginkgo biloba and its potential role in glaucoma / J. M. Kang, S. Lin. – Text : immediate // Current opinion in ophthalmology. – 2018. – Vol. 29, № 2. – P. 116–120.

289. Katz, D. Disorders of coagulation in pregnancy / D. Katz, Y. Beilin. – DOI 10.1093/bja/aev374. – Text : electronic // British journal of anaesthesia. – 2015. – Vol. 115. – P. ii75–ii88.

290. Kuymcuoglu, U. Comparison of the risk factors for adverse perinatal outcomees in adolescent age pregnancies and advanted age pregnancies / U. Kuymcuoglu, A. L. Gusel, Y. Celik. – Text : immediate //Ginecologia Polska. – 2012. – Vol. 83, № 1. – P. 33–37.

291. Lau, D. Myeloperoxidase and its contributory role in inflammatory vascular disease / D. Lau, S. Baldus. – Text : immediate // Pharmacology and therapeutics. – 2006. – Vol. 111, № 1. – P. 16–26.

292. Leslie, M. S. Preeclampsia and the risk of future vascular disease and mortality: A Review / M. S. Leslie, L. A. Briggs. – Text : immediate // Journal of midwifery and women's health. – 2016. – Vol. 61, № 3. – P. 315–324.

293. Linsenmeier, R. A. Metabolic dependence of photoreceptors on the choroid in the normal and detached retina / R. Linsenmeier, L. Padnick-Silver. – Text : immediate // Investigative ophthalmology and visual science. – 2000. – Vol. 41, № 10. – P. 3117–3123.

294. Livingston, J. C. Chronic hypertension in pregnancy / J. C. Livingston, B. M. Sibai. – Text : immediate /// Obstetrics and gynecology clinics of North America. – 2001. – Vol. 28, № 3. – P. 447–463.

295. Long term mortality of mothers and fathers after preeclampsia: population based cohort study / H. U. Irgens, L. Reisater, L. M. Irgens [et al.]. – Text : immediate // BMJ. – 2001. – Vol. 323, № 7323. – P. 1213–1217.

296. Longitudinal assessment of maternal endothelial function and markers of inflammation and placental function throughout pregnancy in lean and obese mothers / F. M. Stewart, D. J. Freeman, J. E. Ramsay [et al.]. – Text : immediate // The journal of clinical endocrinology and metabolism. – 2007. – Vol. 92, № 3. – P. 969–975.

297. Long-term cerebral imaging after preeclampsia / A. M. Aukes, J. C. De Groot, M. J. Wiegman [et al.]. – Text : immediate // BJOG. – 2012. – Vol. 119, № 9. – P. 1117–1122.

298. Long-term follow-up of patients with mild coronary artery disease and endothelial dysfunction / J. A. Suwaidi, S. Hamasaki, S. T. Higano [et al.]. – Text : immediate // Circulation. – 2000. – Vol. 101, № 9. – P. 948–954.

299. Long-term maternal atherosclerotic morbidity in women with preeclampsia / R. Kessous, I. Shoham-Vardi, G. Pariente [et al.]. – Text : immediate // Heart. – 2015. – Vol. 101, № 6. – P. 442–446.

300. Low urinary placental growth factor is a marker of preeclampsia / P. K. Aggarwal, V. Jain, V. Sakhuja [et al.]. – Text : immediate // Kidney International. – 2006. – Vol. 69, № 3. – P. 621–624.

301. Lusher, T. F. Biology of endothelium / T. F. Lusher, M. Barton. – Text : immediate // Clinical cardiology. – 1997. – Vol. 20, № 11. – P. 3–10.

302. Masked hypertension and target organ damage in treated hypertensive patients / M. Tomiyama, T. Horio, M. Yoshii [et al.]. – Text : immediate // American journal of hypertension. – 2006. – Vol. 19, № 9. – P. 880–886.

303. Mathews, T. J. Delayed childbearing: more women are having their first child later in life / T. J. Mathews, B. E. Hamilton. – Text : immediate // National center for health statistics data brief. – 2009. – Vol. 21. – P. 1–8.

304. Measures of cardiovascular risk and subclinical atherosclerosis in a cohort of women with a remote history of preeclampsia / S. D. McDonald, J. Ray, K. Teo [et al.]. – Text : immediate // Atherosclerosis. – 2013. – Vol. 229, № 1. – P. 234–239.

305. Mechanisms and clinical significance of endothelial dysfunction in high-risk pregnancies / K. McLaughlin, M. C. Audette, J. D. Parker, J. C. Kingdom. – Text : immediate // Canadian journal of cardiology. – 2018. – Vol. 34, № 4. – P. 371–380.

306. Miller, K. Diabetic macular edema: current understanding, pharmacologic treatment options, and developing therapies / K. Miller, J. A. Fortun. – Text : immediate // Asia-Pacific journal of ophthalmology. – 2018. – Vol. 7, № 1. – P. 28–35.

307. Mishra, A. Inhibition of inducible nitric oxide synthase reverses the loss of functional hyperemia in diabetic retinopathy / A. Mishra, E. A. Newman. – Text : immediate // Glia. – 2010. – Vol. 58, № 16. – P. 1996–2004.

308. Model of endothelin-1-induced chronic optic neuropathy in rat / B. C. Chauban, T. L. LeVatte, C. A. Jollimore [et al.]. – Text : immediate // Investigative Ophthalmology and Visual Science. – 2004. – Vol. 45, № 1. – P. 144–152.

309. Mombouli, J. V. Endothelial dysfunction: from physiology to therapy / J. V. Mombouli, P. M. Vanhoutte. – Text : immediate // Journal of molecular and cellular cardiology. – 1999. – Vol. 31, № 1. – P. 61–74.

310. Moncada, S. Nitric oxide and the vascular endothelium / S. Moncada, E. A. Higgs. – Text : immediate // Handbook of experimental pharmacology. – 2006. – Vol. 176, № 1. – P. 213–254.

311. Montoro-Garcia, S. Potential value of targeting von Willebrand factor in atherosclerotic cardiovascular disease / S. Montoro-García, E. Shantsila, G. Y. H. Lip. – Text : immediate // Expert opinion on therapeutic targets. – 2014. – Vol. 18, № 1. – P. 43–53.

312. Morphologic and functional changes in retinal vessels associated with branch retinal vein occlusion / Y. Muraoka, A. Tsujikawa, T. Murakami [et al.]. – Text : immediate // Ophthalmology. – 2013. – Vol. 120, № 1. – P. 91–99.

313. Multifocal choroidal ischemia in preeclampsia: report of two cases. / A. Maalej, B. Ben Romdhane, O. Kaharrat [et al.]. – Text : immediate // Journal Français d'ophtalmologie. – 2014. – Vol. 37, № 3. – P. 183–187.

314. Neurofilament as neuronal injury blood marker in preeclampsia / K. S. Evers, A. Atkinson, C. Barro [et al.]. – Text : immediate // Hypertension. – 2018. – Vol. 71, № 6. – P. 1178–1184.

315. Nitric oxide and oxidative stress is associated with severity of diabetic retinopathy and retinal structural alterations / S. Sharma, S. Saxena, K. Srivastav [et al.]. – Text : immediate // Clinical and experimental ophthalmology. – 2015. – Vol. 43, № 5. – P. 429–436.

316. Nucleic acid delivery for endothelial dysfunction in cardiovascular diseases / D. Deshpande, D. R. Janero, V. Segura-Ibarra [et al.]. – Text : immediate // Methodist DeBakey cardiovascular journal. – 2016. – Vol. 12, № 3. – P. 134–140.

317. OCT-3 study of serous retinal detachment in a preeclamptic patient / S. Androudi, P. Ekonomidis, L. Kump [et al.]. – Text : immediate // Seminars ophthalmology. – 2007. – Vol. 22, № 3. – P. 189–191.

318. Ocular changes during pregnancy / F. Mackensen, W. E. Paulus, R. Max, T. Ness. – Text : immediate // Deutsches Aerzteblatt Online. – 2014. – Vol. 111, № 33–34. – P. 567–575.

319. Ocular changes in preeclampsia / D. Mihu, C. M. Mihu, S. Tălu [et al.]. – Text : immediate // Oftalmologia. – 2008. – Vol. 52, № 2. – P. 16–22.

320. Oxidative stress increases synthesis of big endothelin-1 by activation of the endothelin-1 promoter / J. Kähler, S. Mendel, J. Weckmüller [et al.]. – Text : immediate // J. Mol. Cell. Cardiol. – 2000. – Vol. 32, № 8. – P. 1429–1437.

321. Paes, M. M. B. M. Chronic perfusion changes and reduction in preeclampsia incidence in pregnant smokers: an ophthalmic artery doppler study / M. M. B. M. Paes, A. L. D. Diniz. – Text : immediate // The journal of maternal-fetal and neonatal medicine. – 2015. – Vol. 28, № 17. – P. 2074–2079.

322. Palatnik, A. Is a history of preeclampsia associated with an increased risk of a small for gestational age infant in a future pregnancy? / A. Palatnik, W. A. Grobman, E. S. Miller. – DOI 10.1016/j.ajog.2016.03.011. – Text : electronic // American journal of obstetrics and gynecology. – 2016. – Vol. 215, № 3. – P. 355.e1–355.e6.

323. Parallel decrease in arterial distensibility and in endothelium-dependent dilatation in young women with a history of preeclampsia / O. Pàez, J. Alfie, M. Gorosito [et al.]. – Text : immediate // Clinical and Experimental Hypertension. – 2009. – Vol. 31, № 7. – P. 544–552.

324. Persistent cerebrovascular changes in postpartum preeclamptic women: a Doppler evaluation / G. Giannina, M. A. Belfort, A. L. Cruz, J. A. Herd. – Text : immediate // The American journal of obstetrics and gynecology. – 1997. – Vol. 177, № 5. – P. 1213–1218.

325. Pierdomenico, S. D. Prognostic value of white-coat and masked hypertension diagnosed by ambulatory monitoring in initially untreated subjects: an updated met analysis / S. D. Pierdomenico, F. Cuccurullo. – Text : immediate // American journal of hypertension. – 2011. – Vol. 24, № 1. – P. 52–58.

326. Plasma endothelin-1 concentrations in patients with retinal vein occlusions / A. Iannaccone, C. Letizia, S. Pazzaglia [et al.]. – Text : immediate // British journal of ophthalmology. – 1998. – Vol. 82, № 5. – P. 498–503.

327. Polak, K. Altered nitric oxide system in patients with open-angle glaucoma / K. Polak. – Text : immediate // Archives of ophthalmology. – 2007. – Vol. 125, № 4. – P. 494–498.

328. Postpartum optic neuritis: etiologic and pathophysiologic considerations / H. Leiba, J. S. Glaser, N. J. Schatz, M. R. Siatkowski. – Text : immediate // Journal of neuro-ophthalmology. – 2000. – Vol. 20, № 2. – P. 85–88.

329. Powe, C. E. Preeclampsia, a disease of the maternal endothelium / C. E. Powe, R. J. Levine, S. A. Karumanchi. – Text : immediate // Circulation. – 2011. – Vol. 123, № 24. – P. 2856–2869.

330. PP 082. Ophthalmic artery doppler for identification of severe preeclampsia in pregnancies complicated by hypertension / C. A. D. Oliveira, R. A. M. D. Sá, L. G. C. Velarde [et al.]. – Text : immediate // Pregnancy Hypertension: An International Journal of Women's Cardiovascular Health. – 2012. – Vol. 2, № 3. – P. 284–285.

331. Prado, R. S. do, Retinal detachment in preeclampsia / R. S. do Prado, E. L. Figueiredo, T. V. B. Magalhães. – Text : immediate // Arquivos Brasileiros de Cardiologia. – 2002. – Vol. 79, № 2. – P. 183–186.

332. Preclinical atherosclerosis at the time of preeclamptic pregnancies and up to 10 years postpartum: systematic review and meta-analysis / N. M. Milic, J. Milin-Lazovic, T. L. Weissgerber [et al.]. – Text : immediate // Ultrasound in obstetrics and gynecology. – 2017. – Vol. 49, № 1. – P. 110–115.

333. Predictive values of coagulation/fibrinolysis parameters for the termination of pregnancy complicated by severe preeclampsia / T. Kobayashi, N. Tokunaga, M. Sugimura [et al.]. – Text : immediate // Seminars in thrombosis and hemostasis. – 2001. – Vol. 27, № 2. – P. 137–141.

334. Preeclampsia and future cardiovascular risk among women: a review / R. Ahmed, J. Dunford, R. Mehran [et al.]. – Text : immediate / Journal of the American College of Cardiology. – 2014. – Vol. 63, № 18. – P. 1815–1822.

335. Preeclampsia and future risk for maternal ophthalmic complications / O. Behatier, E. Davidson, R. Sergienko [et al.]. – Text : immediate // American Journal of Perinatology. – 2016. – Vol. 33, № 7. – P. 703–707.

336. Preeclampsia and long-term risk of maternal retinal disorders / N. Auger, W. D. Fraser, G. Paradis [et al.]. – Text : immediate // Obstetrics and gynecology. – 2017. – Vol. 129, № 1. – P. 42–49.

337. Preeclampsia and risk of cardiovascular disease and cancer in later life: systematic review and meta-analysis / L. Bellamy, J-P. Casas, A. D. Hingorani, D. J. Williams. – DOI 10.1136/bmj.39335.385301.be. – Text : electronic // BMJ. – 2007. – Vol. 335, № 7627. – P. 974.

338. Preeclampsia and the risk of cataract extraction in life / N. Auger, M-A. Rhéaume, G. Paradis [et al.]. – DOI 10.1016/j.ajog.2016.11.1043. – Text : electronic // American journal of obstetrics and gynecology. – 2017. – Vol. 216, № 4. – P. 417.e1–417.e8.

339. Preeclampsia and the risk of end-stage renal disease / B. E. Vikse, L. M. Irgens, T. Leivestad, R. Skjærven – Text : immediate // New England journal of medicine. – 2008. – Vol. 359, № 8. – P. 800–809.

340. Preeclampsia: an update / G. Lambert, J. F. Brichant, G. Hartstein [et al.]. – Text : immediate // Acta anaesthesiologica Belgica. – 2014. – Vol. 65, № 4. – P. 137–149.

341. Preeclampsia: prevalence and perinatal repercussions in a University Hospital in Rio de Janeiro, Brazil / K. B. Rezende, R. G. Bornia, A. P. V. dos Santos Esteves [et al.]. – Text : immediate // Pregnancy hypertension: an international journal of women's cardiovascular health. – 2016. – Vol. 6, № 4. – P. 253–255.

342. Preeclampsia: updates in pathogenesis, definitions, and guidelines / E. Phipps, D. Prasanna, W. Brima, B. Jim. – Text : immediate // Clinical journal of the American society of nephrology. – 2016. – Vol. 11, № 6. – P. 1102–1113.

343. Preeclampsia; short and long-term consequences for mother and neonate / A. Bokslag, M. van Weissenbruch, B. W. Mol, C. J .M. de Groot. – Text : immediate // Early Human Development. – 2016. – Vol. 102. – P. 47–50.

344. Prevalence of chronic kidney disease after preeclampsia / V. A. Lopes van Balen, J. J. Spaan, T. Cornelis, M. E. A. Spaanderman. – Text : immediate // Journal of Nephrology. – 2017. – Vol. 30, № 3. – P. 403–409.

345. Prevalence of hypertensive phenotypes after preeclampsia / A. Ditisheim, G. Wuerzner, B. Ponte [et al.]. – Text : immediate // Hypertension. – 2018. – Vol. 71, № 1. – P. 103–109.

346. Prevalence, trends, and outcomes of chronic hypertension: a nationwide sample of delivery admissions / B. T. Bateman, P. Bansil, S. Hernandez-Diaz [et al.]. – DOI 10.1016/j.ajog.2011.10.878. – Text : electronic // American Journal of Obstetrics and Gynecology. – 2012. – Vol. 206, № 2. – P.134.e1–134.e8.

347. Prevention of vascular dysfunction after preeclampsia: a potential long-term outcome measure and an emerging goal for treatment / M. Lazdam, E. F. Davis, A. J. Lewandowski [et al.]. – DOI 10.1155/2012/704146. – Text : electronic // Journal of Pregnancy. – 2012. – Vol. 2012. – P. 704146.

348. Pries, A. R. Normal endothelium / A. R. Pries, W. M. Kuebler. – Text : immediate // Handbook of experimental pharmacology. – 2006. – Vol. 176, № 1. – P. 1–40.

349. Prospective study of placental angiogenic factors and maternal vascular function before and after preeclampsia and gestational hypertension / M. Noori, A. E. Donald, A. Angelakopoulou [et al.]. – Text : immediate // Circulation. – 2010. – Vol. 122, № 5. – P. 478–487.

350. Rabelink, T. J. Endothelial nitric oxide synthase: host defense enzyme of the endothelium? / T. J. Rabelink, T. F. Luscher. – Text : immediate // Arteriosclerosis, thrombosis and vascular biology. – 2006. – Vol. 26, № 2. – P. 267–271.

351. Radha Bai Prabhu T. Serious visual (ocular) complications in preeclampsia and eclampsia / T. Radha Bai Prabhu. – Text : immediate // The Journal of Obstetrics and Gynecology of India. – 2017. – Vol. 67, № 5. – P. 343–348.

352. Ramsay, J. E. Microvascular dysfunction: a link between preeclampsia and maternal coronary heart disease / J. E. Ramsay. – Text : immediate // BJOG: an

international journal of obstetrics and gynaecology. – 2003. – Vol. 110, № 11. – P. 1029–1031.

353. Reversible blindness in fulminating preeclampsia / T. Z. Swende, T. Abwa – Text : immediate // Annals of African medicine. – 2009. – Vol. 8, № 3. – P. 189–191.

354. Roberts, J. M. Preeclampsia: more than pregnancy-induced hypertension / J. M. Roberts, C.W.G. Redman. – Text : immediate // The lancet. – 1993. – Vol. 341, № 8858. – P. 1447–1451.

355. Role of endothelial dysfunction and arterial stiffness in the development of diabetic retinopathy: figure 1 / G. Siasos, N. Gouliopoulos, M. M. Moschos [et al.]. – DOI 10.2337/dc14-1741. – Text : electronic // Diabetes care. – 2015. – Vol. 38, № 1. – P. e9–e10.

356. Rosser, M. L. Preeclampsia: an obstetrician's perspective / M. L. Rosser, N. T. Katz. – Text : immediate // Advances in chronic kidney disease. – 2013. – Vol. 20, № 3. – P. 287–296.

357. Sathish, S. Bilateral choroidal ischaemia and serous retinal detachment in preeclampsia / S. Sathish, J. J. Arnold. – Text : immediate // Clinical and experimental ophthalmology. – 2000. – Vol. 28, № 5. – P. 387–390.

358. Schmetterer, L. Role of nitric oxide in the control of ocular blood flow / L. Schmetterer, K. Polak. – Text : immediate // Progress in Retinal and Eye Research. – 2001. – Vol. 20, № 6. – P. 823–847.

359. Schultz, K. L. Ocular disease in pregnancy / K. L Schultz, A. D. Birnbaum, D. A. Goldstein. – Text : immediate // Current opinion in ophthalmology. – 2005. – Vol. 16, № 5. – P. 308–314.

360. Seki, H. The role of the renin-angiotensin system in the pathogenesis of preeclampsia – new insights into the renin-angiotensin system in preeclampsia / H. Seki. Text : immediate // Medical hypotheses. – 2014. – Vol. 82, № 3. – P. 362–367.

361. Short- and long-term changes in plasma inflammatory markers associated with preeclampsia / D. J. Freeman, F. McManus, E. A. Brown [et al.]. – Text : immediate // Hypertension. – 2004. – Vol. 44, № 5. – P. 708–714.

362. Sibai B.M. What we have learned about preeclampsia / B. M Sibai, S. Caritis, J. Hauth. – Text : immediate // Seminars in perinatology. – 2003. – Vol. 27, № 3. – P. 239–246.

363. Smith, G. C. S. Pregnancy complications and maternal risk of ischaemic heart disease: a retrospective cohort study of 129,290 births / G. C. S. Smith, J. P. Pell, D. Walsh. – Text : immediate // The lancet. – 2001. – Vol. 357, № 9273. – P. 2002–2006.

364. Specific platelet mediators and unstable coronary artery lesions. Experimental evidence and potential clinical implications / J. T. Willerson, P. Golino, J. Eidt [et al.]. – Text : immediate // Circulation. – 1989. – Vol. 80, № 1. – P. 198–205.

365. Spieker, L. E. The vascular endothelium in hypertension / L. E. Spieker, A. J. Flammer, T. F. Lüscher. – Text : immediate // Handbook of experimental pharmacology. – 2006. – Vol. 176, № 2. – P. 249–283.

366. Srećković, S. B. Bilateral retinal detachment in a case of preeclampsia / S. B. Srećković, M. A. Janićijević-Petrović, I. B. Stefanović [et al.]. – Text : immediate // Bosnian journal of basic medical sciences. – 2011. – Vol. 11, № 2. – P. 129–131.

367. Steven, S. Exploiting the pleiotropic antioxidant effects of established drugs in cardiovascular disease / S. Steven, T. Münzel, A. Daiber. – Text : immediate // International journal of molecular sciences. – 2015. – Vol. 16, № 8. – P. 18185–18223.

368. Stiffness of the arterial wall, joints and skin in women with a history of preeclampsia / A. Elvan-Taspinar, M. L Bots, A. Franx [et al.]. – Text : immediate // Journal of hypertension. – 2005. – Vol. 23, № 1. – P. 147–151.

369. Subfoveal choroidal thickness in preeclampsia: comparison with normal pregnant and nonpregnant women / N. Sayin, N. Kara, D. Pirhan [et al.]. – Text : immediate // Seminars in ophthalmology. – 2014. – Vol. 29, № 1. – P. 11–17.

370. Sulodexide inhibits retinal neovascularization in a mouse model of oxygen-induced retinopathy / H. Jo, S. H. Jung, J. Kang [et al.]. – Text : immediate // BMB Reports. – 2014. – Vol. 47, № 11. – P. 637–642.

371. Sunness, J. S. The pregnant woman's eye / J. S. Sunness. – Text : immediate // Survey of ophthalmology. – 1988. – Vol. 32, № 4. – P. 219–238.

372. Temporal changes in retinal microvascular caliber and blood pressure during pregnancy / S. J. Lupton, C. L. Chiu, L. A. B. Hodgson [et al.]. – Text : immediate // Hypertension. – 2013. – Vol. 61, № 4. – P. 880–885.

373. The accuracy of reporting of the hypertensive disorders of pregnancy in population health data / C. L. Roberts, J. C. Bell, J. B. Ford [et al.]. – Text : immediate // Hypertension in pregnancy. – 2008. – Vol. 27, № 3. – P. 285–297.

374. The Association of oxidative stress with hypertensive retinopathy / M. Karaca, E. Coban, R. Felek, M. Unal. – Text : immediate // Clinical and Experimental Hypertension. – 2013. – Vol. 35, № 1. – P. 16–19.

375. The effects of superoxide dismutase mimetic MnTMPyP on the altered blood-brain barrier integrity in experimental preeclampsia with or without seizures in rats / N. Orhan, C. U. Yilmaz, O. Ekizoglu [et al.]. – Text : immediate // Brain Research. – 2014. – Vol. 1563. – P. 91–102.

376. The emerging role of endothelin-1 in the pathogenesis of preeclampsia / L. Saleh, K. Verdonk, W. Visser [et al.]. – Text : immediate // Therapeutic advances in cardiovascular disease. – 2016. – Vol. 10, № 5. – P. 282–293.

377. The endothelin type a receptor as a potential therapeutic target in preeclampsia / B. Bakrania, J. Duncan, J. Warrington, J. Granger. – DOI 10.3390/ijms18030522. – Text : electronic // International Journal of Molecular Sciences. – 2017. – Vol. 18, № 3. – P. 522.

378. The free radical theory of aging revisited: the cell signaling disruption theory of aging / J. Viña, C. Borras, K. M. Abdelaziz [et al.]. – Text : immediate // Antioxidants and redox signaling. – 2013. – Vol. 19, № 8. – P. 779–787.

379. The preeclampsia community guideline (PRECOG): how to screen for and detect onset of preeclampsia in the community / F. Milne, C. Redman, J. Walker [et al.]. – Text : immediate // BMJ. – 2005. – Vol. 330, № 7491. – P. 576–580.

380. The prevalence of retinal and optical coherence tomography findings in preeclamptic women / M. Neudorfer, O. Spierer, M. Goder [et al.]. – Text : immediate // Retina. – 2014. – Vol. 34, № 7. – P. 1376–1383.

381. The renin-angiotensin-aldosterone system in preeclampsia: the delicate balance between good and bad / K. Verdonk, W. Visser, A. H. Van Den Meiracker, A. H. J. Danse. – Text : immediate // Clinical science. – 2014. – Vol. 126, № 8. – P. 537–544.

382. The risk of maternal ischaemic heart disease after gestational hypertensive disease / A-K. Wikstrom, B. Haglund, M. Olovsson, S. N. Lindeberg – Text : immediate // BJOG: an international journal of obstetrics and gynaecology. – 2005. – Vol. 112, № 11. – P. 1486–1491.

383. The role of nitric oxide and endothelin on optic nerve head blood flow autoregulation / D. Schmidl, A. Boltz, S. Kaya [et al.]. – DOI 10.1186/2050-6511-13-s1-a28. – Text : electronic // BMC Pharmacology and Toxicology. – 2012. – Vol. 13, № 1. – P. A28.

384. The vascular endothelium as a regulator of the ocular circulation: a new concept in ophthalmology? / I. O. Haefliger, P. Meyer, J. Flammer, T. F. Luscher. – Text : immediate // Survey of Ophthalmology. – 1994. – Vol. 39, № 2. – P. 123–132.

385. Thomas, M. J. The role of free radicals and antioxidants: how do we know that they are working? / M. J. Thomas. – Text : immediate // Critical reviews in food science and nutrition. – 1995. – Vol. 35, № 1–2. – P. 21–39.

386. Ultrasound assessment of visual loss during severe preeclampsia: a case report / F. Ferhi, A. Khlifi, F. Hachani [et al.]. – DOI 10.1186/s13089-018-0087-2. – Text : electronic // Critical Ultrasound Journal. – 2018. – Vol. 10, № 1. – P. 6.

387. Valdiviezo, C. Preeclampsia and hypertensivedisease in pregnancy: their contributions to cardiovascular risk / C. Valdiviezo, V. D. Garovic, P. Ouyang. – Text : immediate // Clinical Cardiology. – 2012. – Vol. 35, №3. – P. 160–165.

388. Vascular dysfunction in women with a history of preeclampsia and intrauterine growth restriction: insights into future vascular risk / Y. Yinon, J. C. P.

Kingdom, A. Odutayo [et al.]. – Text : immediate // Circulation. – 2010. – Vol. 122, № 18. – P. 1846–1853.

389. Vascular endothelial growth factor levels in tears of patients with retinal vein occlusion / M. Kasza, Z. Balogh, L. Biro [et al.]. – Text : immediate // Graefe's archive for clinical and experimental ophthalmology. – 2015. – Vol. 253, № 9. – P. 1581–1586.

390. Vischer, U. M. von Willebrand factor, endothelial dysfunction, and cardiovascular disease / U. M. Vischer. – Text : immediate // Journal of thrombosis and haemostasis. – 2006. – Vol. 4, № 6. – P. 1186–1193.

391. Visual disturbances in (pre)eclampsia / N. M. Roos, M. J. Wiegman, N. M. Jansonius, G. G. Zeeman. – Text : immediate // Obstetrical and gynecological survey. – 2012. – Vol. 67, № 4. – P. 242–250.

392. Visual evoked potentials in women with and without preeclampsia during pregnancy and postpartum / I. A. Brussé, C. B. van den Berg, J. J. Duvekot [et al.]. – Text : immediate // Journal of hypertension. – 2018. – Vol. 36, № 2. – P. 319–325.

393. vWf levels as a circulating marker of endothelial dysfunction in patients with hypertrophic cardiomyopathy / E. Varol, M. Ozaydin, M. Sahin [et al.]. – Text : immediate // Indian heart journal. – 2005. – Vol. 57, № 6. – P. 655–657.

394. Waziri-Erameh, M. J. Bilateral total loss of vision following eclampsia--a case report / M. J. M. Waziri-Erameh, A. E. Omoti, O. T. Edema. – Text : immediate // African journal of reproductive health. – 2003. – Vol. 7, № 2. – P. 106–108.

395. Williams, D. Long-term complications of preeclampsia / D. Williams. – Text : immediate // Seminars in Nephrology. – 2011. – Vol. 31, № 1. – P. 111–122.

396. Williams, D. Preeclampsia and long-term maternal health / D. Williams. – Text : immediate // Obstetric medicine. – 2012. – Vol. 5, № 3. – P. 98–104.

397. Young, B. Physicians' knowledgeof future vascular disease in women with preeclampsia / B. Young, M. R. Hacker, S. Rana. – Text : immediate // Hypertension in pregnancy. – 2011. – Vol. 31, № 1. – P. 50–58.

398. Yuan, L. Tumor necrosis factor-alpha: a potentially neurodestructive cytokine produced by glia in the human glaucomatous optic nerve head / L. Yuan, A. H. Neufeld. – Text : immediate // Glia. – 2000. – Vol. 32, № 1. – P. 42–50.

399. Yucel, O. The association between endothelial dysfunction and hypertensive retinopathy in essential hypertension / O. Yucel. – Text : immediate // Medical Science Monitor. – 2014. – Vol. 20. – P. 78–82.

400. Zheng, L. Role of nitric oxide, superoxide, peroxynitrite and PARP in diabetic retinopathy / L. Zheng, T.S. Kern. – Text : immediate // Frontiers in Bioscience. – 2009. – Vol. 14. – P. 3974–39.