ФЕДЕРАЛЬНОЕ ГОСУДАРСТВЕННОЕ АВТОНОМНОЕ УЧРЕЖДЕНИЕ
«МЕЖОТРАСЛЕВОЙ НАУЧНО – ТЕХНИЧЕСКИЙ КОМПЛЕКС
«МИКРОХИРУРГИЯ ГЛАЗА» ИМЕНИ АКАДЕМИКА С.Н. ФЕДОРОВА»
МИНИСТЕРСТВА ЗДРАВООХРАНЕНИЯ РОССИЙСКОЙ ФЕДЕРАЦИИ

На правах рукописи

ПРОНКИН ИВАН АЛЕКСАНДРОВИЧ

РАЗРАБОТКА МЕТОДА ТЕРАПИИ РЕЦИДИВИРУЮЩИХ ЭПИТЕЛИАЛЬНЫХ ДЕФЕКТОВ РОГОВИЦЫ НА ОСНОВЕ «ПРОТЕКТОРА ЭПИТЕЛИЯ РОГОВИЦЫ ГЕЛЕВОГО»

14.01.07 - глазные болезни

ДИССЕРТАЦИЯ
на соискание степени кандидата медицинских наук

Научный руководитель:
доктор медицинских наук,
Майчук Дмитрий Юрьевич

Москва 2017

ОГЛАВЛЕНИЕ

ВВЕДЕНИЕ 4

ГЛАВА 1. ОБЗОР ЛИТЕРАТУРЫ. РЕЦИДИВИРУЮЩИЕ ЭПИТЕЛИАЛЬНЫЕ ДЕФЕКТЫ РОГОВИЦЫ (ЭРОЗИЯ И НИТЧАТЫЙ КЕРАТИТ): ЭТИОЛОГИЯ, ПАТОГЕНЕЗ, МЕТОДЫ ЛЕЧЕНИЯ, ИХ ПРЕИМУЩЕСТВА И НЕДОСТАТКИ……. 12

1.1. Понятие рецидивирующего эпителиального дефекта 14

1.1.1. Рецидивирующая эрозия роговицы 14

1.1.1.1. Этиология и патогенез ……..... 15

1.1.1.2. Клиника и диагностика ……..... 19

1.1.1.3. Морфология …..……..... 21

1.1.1.4. Методы лечения ……..……..... 24

1.1.1.5. Современный этап развития терапии рецидивирующих …….....……. 28

1.1.2. Нитчатый кератит 30

1.1.2.1. Этиология и патогенез ……..... 30

1.1.2.2. Клиника и диагностика ……..... 32

1.1.2.3. Морфология …..……..……..... 33

1.1.2.4. Методы лечения …….……..... 34

1.1.2.5. Современный этап развития терапии нитчатого кератита …… 39

1.2. Новое изделие медицинского назначения «Протектор эпителия роговицы гелевый» .....…… 40

1.3. Схемы оценки окрашивания и расчёт индекса поражения роговицы ……. 41

ГЛАВА 2. МАТЕРИАЛЫ И МЕТОДЫ.

2.1. Экспериментальная часть. Применение ПЭРГ в лечении эпителиальных дефектов роговицы кроликов ……. 46

2.1.1. Материалы и методы экспериментальной части 46
2.2. Клиническая часть. Исследование эффективности терапии рецидивирующих эпителиальных дефектов на основе применения ПЭРГ 49
2.2.1. Общая характеристика клинических групп 49
2.2.2. Схемы лечения в группах ……..……..……. 52
2.2.3. Клинико-функциональные методы исследования …….……. 53
2.2.4. Статистические методы 57

ГЛАВА 3. РЕЗУЛЬТАТЫ СОБСТВЕННЫХ ИССЛЕДОВАНИЙ
3.1. Разработка схемы оценки окрашивания и определения индекса поражения роговицы при рецидивирующих эпителиальных дефектах ……..……..… 59
3.2. Результаты экспериментальной части 61
3.2.1. Результаты клинического метода ……..... 61
3.2.2. Анализ морфологических изменений 66
3.3. Результаты клинической части …….....…… 68
3.3.1. Результаты диагностики при первичном осмотре пациентов с РЭ и НК..... 68
3.3.2. Результаты клинико-функциональных методов обследования в динамике 71
3.3.3. Анализ уровня полиморбидности у пациентов с нитчатым кератитом по результатам одномоментного описательного исследования ……..… 83
3.3.4. Осложнения, возникшие в ходе клинической части исследования 85

ЗАКЛЮЧЕНИЕ ……..... 86
ВЫВОДЫ 93
ПРАКТИЧЕСКИЕ РЕКОМЕНДАЦИИ 95
ОСНОВНЫЕ ОБОЗНАЧЕНИЯ И СОКРАЩЕНИЯ 96
БИБЛИОГРАФИЯ 97

ВВЕДЕНИЕ

Рецидивирующие эпителиальные дефекты роговицы – собирательное понятие, описывающее хронический воспалительный процесс невыясненной этиологии, характеризующийся рецидивирующими нарушениями целостности роговичного эпителия, трудностью подбора адекватной терапии, определенными, различной продолжительности периодами ремиссии и внезапными рецидивами [10, 49, 65, 89, 95, 120, 196, 201, 233, 238]. Заболевание всегда сопровождается симптомами ССГ, а также зачастую сопутствующими общими заболеваниями: системными, ревматоидными, генетическими, хроническими воспалительными, эндокринными или экзокринными и прочими. [196, 201, 233, 238]. Среди рецидивирующих эпителиальных дефектов можно выделить два основных типа, разных по форме, но схожих по сути: рецидивирующая эрозия роговицы и нитчатый кератит.

Рецидивирующая эпителиальная эрозия роговицы – заболевание, протекающее с периодами ремиссии и обострения, характеризующееся образованием эпителиального дефекта роговицы на одном и том же месте [10, 55, 65, 106, 141].

Существует несколько этиологических теорий рецидивирующих дефектов эпителия роговицы. Среди них: травматическая (39,3 – 60%), наследственная (29 - 50%), ассоциированная с дистрофиями роговицы (17,1 - 29%), послеоперационная (7,7 -17,1%), невыясненной этиологии (8 - 18,8%) и другие (лекарственная, теория хронического эпителиального отёка, ассоциации с сопутствующими системными, кожными и другими заболеваниями). Что касается патогенеза, то очевидно, что проблема кроется в нарушении или отсутствии должной адгезии эпителия к базальной мембране, причиной которой, в соответствии с этиологическими теориями, могут быть протеолитические ферменты, липолитики, токсические субстанции и прочие агенты [6, 45, 54, 55, 65, 87, 89, 141, 149, 176, 209, 228]. Лечение рецидивирующих эрозий – комплексный и не до конца решённый

вопрос. До сих пор не найдено максимально эффективного и доказанного метода, обеспечивающего длительную стабилизацию процесса. Среди используемых методик: применение кортикостероидов [4, 206], МКЛ [109, 126, 139, 153], скарификация эпителия [179, 182], ФТК [75], использование различных покровных материалов [19, 132], сыворотки, препаратов крови [215, 216] и фибронектина [67, 82, 159, 190, 237] и прочее. В последние годы с развитием клеточных и биоинженерных нанотехнологий появляется всё больше интересных научных исследований, в основе которых лежит применение у таких пациентов пептидных препаратов (Тимозин-бета-4, нексагон, «MPAPO») [72, 108, 144, 146, 172], а также опиоидных антагонистов, например, налтрексона, активатора муковисцидозного регулятора трансмембранной проводимости (CFTR), третиноина-а (аналога витамина А), эпителиальных факторов роста, стволовых клеток и других [20, 25, 73, 85, 119, 156, 165, 211].

Другой тип рецидивирующего дефекта роговицы - нитчатый кератит – представляет собой хроническое, рецидивирующее состояние роговицы, сопровождающееся образованием на роговице единичных, а чаще множественных эпителиальных разрастаний в виде нитей, фиксированных одним концом к ее эпителию [33, 62, 95, 120, 201, 233]. Нитчатый кератит до сих пор относится к заболеваниям невыясненной этиологии. Согласно современным классификациям синдрома «сухого глаза» (Мадридская международная классификация DEWS, 2007г., классификация по Бржескому В.В. и Сомову Е.Е., 2001г.), нитчатый кератит принято относить к проявлениям тяжелого течения ССГ, к выраженному роговично-конъюнктивальному ксерозу [3, 154]. Однако, совершенно очевидно, что не все пациенты с тяжёлым течением ССГ страдают НК, исходя из чего, можно сделать вывод о наличии других этиологических факторов, провоцирующих появление нитей.

Морфологически нити выглядят совершенно отлично от эрозии [196, 197], однако, причина их появления очень коррелирует с таковой при РЭ, а именно: нарушение адекватной адгезии эпителия к базальной мембране [62, 95, 120, 226].

В выборе предпочтительных методов лечения также нет единого мнения, и разные исследователи используют различные методы: препараты крови [28, 38, 86, 215, 236], МКЛ и покровные материалы [6, 37], препараты искусственной слезы [26, 215, 218], репаративные средства [3, 214] и окклюдеры слёзных точек [137, 143, 229], противовоспалительные препараты [2, 3, 31, 91], циклоспорин [102, 105], ботулотоксин [93]. Также, как и при рецидивирующей эрозии, по причине схожей этиологии в лечении нитчатого кератита нашли своё применение гликозаминогликаны, биологические препараты [24, 62, 120].

На современном этапе развития офтальмологии наиболее перспективными направлениями лечения эпителиальных дефектов роговицы являются генная инженерия, нанотехнологии, разработка биологически активных синтетических и биологических препаратов. Биоматериалы нового поколения на основе природных биорезорбируемых полимеров (биополимеров) обладают набором уникальных качеств, позволяющих преднамеренно осуществлять восстановление поврежденных органов и тканей собственными строительными материалами. Это продукты гиалуроновой, полимолочной, гликолевой кислот, коллаген и другие природные компоненты [1, 4, 6, 12, 13, 17, 23, 24, 144, 156, 211, 234, 237].

Однако, к основным недостаткам имеющихся на рынке препаратов биологической природы относятся: высокая иммуногенность, быстрая биодеградация при имплантации, слабо выраженные биостимулирующие свойства препаратов, неспособность к неоваскуляризации и неоиннервации, невозможность стерилизации без изменения свойств и другие [1, 6, 13, 17, 23, 156, 211].

Поэтому проблема поиска эффективных и безопасных средств, ускоряющих процессы регенерации роговичного эпителия, способных обеспечить длительный эффект ввиду низкой биодеградации, а также являться носителем, питательной средой и субстратом для клеточных структур, остается актуальной и перспективной.

В России несколько лет назад был создан препарат Сферо®ГЕЛЬ (ЗАО «Биомир Сервис») - результат биоинженерного синтеза, гетерогенный биополимерный гель, получаемый из гидролизата эмбриональных или постнатальных коллагенсодержащих тканей животного происхождения, коллагена не ниже VII типа, что делает протектор минимум иммуногенным [13, 16]. В состав препарата входят все компоненты внеклеточного матрикса: как основные (коллаген, протеогликаны и гликопротеины), так и множество других биологически активных веществ, включая пептиды, аминокислоты и факторы роста. С 2006 года препарат успешно используют в ортопедии [15, 18], нейрохирургии [17, 22], пластической хирургии и косметологии [13], трансплантологии [9, 13] и других областях медицины. Ярко выраженный регенерирующий эффект на клеточном и молекулярном уровне, высокие биостимулирующие свойства, гипоаллергенность, низкая иммуногенность и медленная биодеградация легли в основу идеи разработки препарата для использования в офтальмологии. Компоненты внеклеточного матрикса, биологически активные вещества в составе, а также низкая иммуногенность препарата делает его весьма привлекательным для быстрого закрытия эрозий (посттравматических, посткератопластических, и в особенности, рецидивирующих).

Цель: Разработать метод терапии рецидивирующих эпителиальных дефектов роговицы, обеспечивающий ускоренную реэпителизацию и стойкую ремиссию, на основе применения изделия медицинского назначения «Протектора эпителия роговицы гелевого».

Задачи:

1. Оценить в эксперименте переносимость предложенной офтальмологической формы изделия медицинского назначения «Протектора эпителия роговицы гелевого» и эффективность регенерации эпителия при включении данного изделия в схему терапии;

2. Разработать схему оценки окрашивания роговицы флюоресцеином и подсчёта индекса поражения роговицы при рецидивирующей эрозии и нитчатом кератите;

3. На основании результатов клинического исследования оценить скорость регенерации тканей роговицы при включении в схему терапии «Протектора эпителия роговицы гелевого» в лечении рецидивирующих эрозий и нитчатого кератита;

4. Провести анализ клинических и функциональных показателей при использовании новой схемы лечения с включением в неё «Протектора эпителия роговицы гелевого» в ранние и отдалённые сроки терапии;

5. Провести анализ полиморбидности на основе междисциплинарного дескриптивного исследования в группе пациентов с нитчатым кератитом.

Научная новизна

1. Впервые в эксперименте доказано, что при применении «Протектора эпителия роговицы гелевого» в сравнении со стандартной схемой терапии наблюдается более правильное восстановление морфологической структуры эпителия и подлежащих тканей на модели ожога роговицы;

2. Впервые проведена оценка клинико-функциональных показателей применения нового медицинского изделия «Протектора эпителия роговицы гелевого» в лечении хронических рецидивирующих дефектов роговицы в сравнении с известными методами терапии, которая выявила более быстрое восстановление функций, стабилизацию всех показателей и более длительный период ремиссии в группе с применением «Протектора эпителия роговицы гелевого».

3. Разработана новая комплексная система оценки окрашивания и определения индекса поражения роговицы у пациентов с рецидивирующей эрозией и нитчатым кератитом, имеющая качественные и количественные

критерии, которая позволяет стандартизировать определение степени тяжести данных заболеваний.

Практическая значимость

1. Разработан и внедрён в клинику усовершенствованный метод лечения хронических и рецидивирующих эпителиальных дефектов на основе нового изделия медицинского назначения – «Протектора эпителия роговицы гелевого»[1];
2. Предложенная методика позволяет значительно сократить сроки эпителизации дефектов на 41,5% как при рецидивирующих эрозиях, так и при нитчатом кератите;
3. Показано, что применение новой методики терапии продлевает период ремиссии и во многих случаях предотвращает рецидивирование хронических дефектов эпителия в среднем на 21%, а также повышает качество жизни пациентов и удовлетворённость лечением;
4. Разработана новая дифференциальная схема оценки окрашивания и определения индекса поражения роговицы, которая имеет конкретные количественные и качественные характеристики параметров, удовлетворяющих как РЭ, так и НК.

Основные положения диссертации, выносимые на защиту

1. Изделие медицинского назначения «Протектор эпителия роговицы гелевый» является безопасным и эффективным средством ускорения регенерации эпителия роговицы и способствует восстановлению его морфологической структуры;
2. Применение «Протектора эпителия роговицы гелевого» в терапии рецидивирующих эпителиальных дефектов роговицы способствует достижению

---

[1] Патент РФ №2575590 «Способ лечения рецидивирующих эрозий роговицы» от 25.01.2016г.

стойкой ремиссии патологического процесса и значительному снижению количества рецидивов заболевания;

3. Предложенная новая дифференциальная схема оценки окрашивания и определения индекса поражения роговицы имеет количественные и качественные характеристики параметров, более удовлетворяющие критериям РЭ и НК в сравнении с общепринятыми системами.

Апробация работы

Результаты научно-исследовательской работы были успешно доложены и обсуждены на научно-практической конференции молодых ученых «Актуальные проблемы офтальмологии» (Москва, 2013), на научном конгрессе Европейской Ассоциации зрения и исследований глаза EVER (Ницца, 2013), на научно-практической конференции «Федоровские чтения» (Москва, 2013), на 5-м конгрессе Европейского роговичного общества EuCornea (Лондон, 2014), на XXXIII конгрессе Европейского общества Катарактально-рефракционных хирургов ESCRS (Барселона, 2015), на научно-практической конференции «Федоровские чтения» (Москва, 2016), на еженедельной научно-клинической конференции ФГАУ «МНТК «Микрохирургия глаза» им. акад. С.Н. Федорова» (Москва, 2017).

Публикации

По теме диссертации опубликовано 10 печатных работ, из них – 5 в научных журналах, рецензируемых ВАК РФ. Получен 1 патент РФ на изобретение.

Внедрение результатов работы

Основные положения работы включены в тематику лекций цикла повышения квалификации врачей-офтальмологов и института поликлинического врача в ФГАУ «МНТК «Микрохирургии глаза» им. акад. С.Н. Федорова»

Минздрава России, в цикл лекций для студентов ГБОУ ВПО «МГМСУ им. А.И. Евдокимова». Результаты проведенных исследований использованы при разработке патента на изобретение, изложены в докладах на научно-практических конференциях, публикациях, кандидатской диссертации.

Структура и объём работы

Текст диссертации изложен на 119 страницах, включает 19 таблиц и 12 рисунков. Работа состоит из введения и 3-х глав, включающих обзор литературы, материалы и методы исследования, результаты экспериментально-морфологических и клинических исследований, содержит общее заключение и выводы. Список литературы состоит из 239 источников, включающих 24 отечественных и 215 иностранных публикаций.

Изделие медицинского назначения “Протектор эпителия роговицы гелевый” изготовлено и предоставлено для экспериментальных и клинических исследований производителем - АО «Биомир сервис».

Технические испытания и токсикологическая экспертиза медицинского изделия «Протектор эпителия роговицы гелевый», а также экспериментальные исследования *in vivo* выполнены на базе АНО «Институт медико-биологических исследований и технологий».

Клинические исследования проведены на базе отдела терапевтической офтальмологии и консультативно - диагностического отделения поликлиники клиники головной организации ФГАУ «МНТК «Микрохирургия глаза» им. акад. С.Н. Федорова» Минздрава России.

ГЛАВА 1. ОБЗОР ЛИТЕРАТУРЫ.

РЕЦИДИВИРУЮЩИЕ ЭПИТЕЛИАЛЬНЫЕ ДЕФЕКТЫ РОГОВИЦЫ (ЭРОЗИЯ И НИТЧАТЫЙ КЕРАТИТ): ЭТИОЛОГИЯ, ПАТОГЕНЕЗ, МЕТОДЫ ЛЕЧЕНИЯ, ИХ ПРЕИМУЩЕСТВА И НЕДОСТАТКИ

Интактный роговичный эпителий – одна из важнейших структур, отвечающих за здоровье глаза в анатомическом и функциональном отношениях. Эпителий обеспечивает регулярность поверхности роговицы, её прозрачность, питание, является барьером для инфекционных агентов и др. Морфологически он представляет собой структуру, состоящую из нескольких слоёв неороговевающих сквамозных эпителиоцитов, соединённых с помощью десмосом и щелевидных контактов [6, 168, 189, 232]. Базальные мембраны в различных тканях обладают одинаковыми характеристиками и выполняют одни и те же функции: определяют форму, размер и ориентацию клеток, служат основой и связующим звеном между клетками разных слоёв ткани и отвечают за её стабильность [39, 40, 83, 209].

В биохимическом составе базальной мембраны содержатся многие уникальные компоненты. Три наиболее важных компонента базальной мембраны – это гепаран-сульфат протеогликан (HSPG), ламинин и коллаген IV типа [83, 209]. HSPG ответственен за соединение фибронектина, ламинина и за клеточную ассоциацию. Эти данные свидетельствуют о том, что HSPG может способствовать адгезии эпителия к базальной мембране. Однако HSPG – не единственный рецептор организации цитоскелета экстрацеллюлярного матрикса.

Фибронектин, локализующийся в базальной мембране в области волосяных фолликулов и сальных желёз, является высокомолекулярным гликопротеином с дисульфидной связью, отвечает за соединение фибриногена, фибрина, коллагена и клеточных поверхностей [194, 237]. Фибронектин обнаруживается на поверхности роговицы сразу после травмы при образовании эрозии и исчезает после реэпителизации дефекта [82, 159]. Эксперименты на культивированных фибробластах человека доказывают, что фибронектин, проколлаген и

протеогликаны организуются на поверхности клеток и играют роль в формировании коллагенового матрикса [148].

Ламинин – это неколлагеновый высокомолекулярный гликопротеин, продуцируемый эпителиальными клетками lamina lucida и поверхностью базальных клеток [207]. Ламинин ответственен за соединение эпителиальных клеток с базальной мембраной путём взаимодействия с коллагеном IV типа, протеинами плазматической мембраны базальных клеток, HSPG и другими молекулами ламинина [104, 180, 191, 207, 208]. Возможно, он вызывает поляризацию клеток и, подобно фибронектину, участвует в организации поверхности базальных клеток [207, 208]. Продукцию ламинина могут нарушать инсулин и другие гормоны. Неправильное функционирование ламинина может играть роль в утолщении БМ при диабете, аутоиммунных процессах и распространении бактериальных инфекций и канцерогенных клеток [207].

Основным структурным элементом БМ является коллаген IV типа (фибриллы размером 4 - 6 нм). Он продуцируется эпителиальными клетками, локализуется в lamina densa и организован в виде пчелиных сот или ретикулярного паттерна [180, 191]. При культивировании коллаген IV типа, ламинин и HSPG появляются одновременно при дифференциации эмбриональных лимбальных мезенхимальных клеток. Это говорит о том, что регуляция генеза этих трёх важнейших компонентов БМ осуществляется координированно [129].

В норме дефекты эпителия самостоятельно закрываются в течение 1-7 суток благодаря быстрой пролиферации эпителиальных клеток на базальной мембране [35]. Однако, ещё Khodadoust в 1968г. в экспериментах на кроликах показал, что при удалении БМ процесс реэпителизации занимал несколько недель до полного синтеза БМ и формирования гемидесмосом [118]. При некоторых состояниях дефектов базальной мембраны, например, при химическом или термическом ожоге, механической травме, синдроме Шегрена, нейротрофической кератопатии, некоторых дистрофиях роговицы и других, развивается состояние, при котором самостоятельная эпителизация затрудняется или становится невозможной, то есть появляется «рецидивирующая эрозия роговицы» [65, 106, 232].

1.1. Понятие рецидивирующего эпителиального дефекта

Рецидивирующие эпителиальные дефекты роговицы – собирательное понятие, описывающее хронический воспалительный процесс невыясненной этиологии, характеризующийся рецидивирующими нарушениями целостности роговичного эпителия, трудностью подбора адекватной терапии, короткими периодами ремиссии и внезапными рецидивами [10, 11, 65, 89, 95, 120, 196, 201, 233, 238]. Заболевание в основном сопровождается симптомами ССГ, а также зачастую сопутствующими общими заболеваниями: системными, ревматоидными, генетическими, хроническими воспалительными, эндокринными или экзокринными и прочими [196, 201, 233, 238]. Острота зрения при этом часто остается достаточно высокой. Исходом заболевания могут быть как состояние полного излечения, так и незаживающие длительно эрозии, вплоть до перфорации роговицы в случае запущенного осложнённого течения [65, 89, 95, 120]. Дебют заболевания обычно приходится на средний возраст, происходит внезапно, однако всегда спровоцирован тем или иным триггером: операция на глазах, травма роговицы, дисгормональное состояние, ношение МКЛ и прочее [65, 89, 95].

Среди рецидивирующих эпителиальных дефектов можно выделить два основных типа, разных по форме, но схожих по сути: рецидивирующая эрозия роговицы и нитчатый кератит.

1.1.1. Рецидивирующая эрозия роговицы

Рецидивирующая эрозия роговицы была впервые описана более 150 лет назад. В 1872 Hansen опубликовал статью, в которой назвал её «перемежающийся невралгический везикулярный кератит» [98]. Arlt von F. в 1874г. впервые использовал термин «рецидивирующая эрозия роговицы» [30]. В 1800-х гг. для обозначения рецидивирующей эрозии часто использовали термины «кераталгия» или «невралгия» [48, 54]. Но первое наиболее полное комплексное описание

клинической и офтальмоскопической картины заболевания, его форм, условий проявления и гипотезы возникновения представил Szily A. в 1900г. [195], а затем уточнённые данные Duke-Elder в 1965г. [70].

1.1.1.1. Этиология и патогенез

Ассоциативную связь между травмой и рецидивирующей эрозией заметили ещё в первых описаниях заболевания в XIX веке [30, 96, 179]. В настоящее время приверженцы травматической теории в большинстве своём считают, что при врождённой патологии, не проявляющейся много лет, провоцирующим фактором является травма не из-за механического повреждения целостности эпителия, а по причине сопутствующего проникновения воспалительного агента в толщу эпителия. Он разрушает экстрацеллюлярные соединения роговичного эпителия, а металлопротеиназы матрикса способствуют разрушению строительных белков, в результате чего образуются эрозии с последующим каскадом изменений и рецидивов [232].

Наследственная теория рецидивирующих эрозий родилась, когда в 1928г. Franceschetti сообщил о семье, 6 поколений которой находились под его наблюдением с доминантным типом наследования заболевания [79]. Chandler в 1945г. и Wales в 1955г. сообщали о подобном семейном наследовании данного заболевания [54, 223], Valle в 1967г. сообщал о семейном наследовании заболевания, сопряжённым с дистрофией Фукса [219]. Laibson и Krachmer в 1975 описывали семейное наследование рецидивирующей эрозии вместе с передней мембранной дистрофией [125]. В 1981г. Bron A., Burges S. выделили 2 группы наследственных рецидивирующих эрозий роговицы: ассоциированные с первичными эпителиальными дистрофиями (дистрофия Franceschetti, розеткоподобная дистрофия, патологии базальной мембраны, дистрофия Meesmann) и ассоциированные с передней пограничной мембраной, стромальными и эндотелиальными дистрофиями. Авторы выделяли и третий

вариант – буллёзный эпидермолиз, при котором рецидивирующие эрозии являлись лишь одним из проявлений более сложного системного заболевания [45]. Williams и Buckley в 1985г. сообщали о высокой частоте рецидивирующих эрозий у пациентов с так называемой MDF-дистрофией (map-dot-fingerprint dystrophy), сочетающей признаки географической, точечной дистрофии и в виде отпечатков пальцев [228].

В 1967г. Thiel и Behnke опубликовали исследование о неизвестной им дистрофии Боуменовой мембраны, сопровождающейся рецидивирующей эрозией, которую они наблюдали у 4-х поколений семьи [204]. А в 1997г. группой учёных под руководством Yee R. был выявлен локус, в котором происходит поломка при дистрофии Thiel-Behnke (названную так по фамилиям авторов, впервые её описавших) – CDB2 – заболевания с выраженной гетерогенностью фенотипических и генотипических признаков [235].

Ещё один вид дистрофии с проявлением в виде рецидивирующих эрозий, описанный Hammar с соавт. в 2008г. – дистрофия Helsinglandica (по географическому названию местности, в которой проживала семья, 7 поколений которой (43 человека) наследовали её по аутосомно-доминантному типу [97].

Частным случаем рецидивирующих эрозий является Dystrophia Smolandiensis, описанная впервые в 2010г. тоже – как и предыдущая дистрофия Hammar с соавторами. [96]. Этот вид дистрофии наследуется по аутосомно-доминантному типу и, наряду с рецидивами эрозий, у половины пациентов формируется центральное келлоидоподобное помутнение роговицы. Боуменова мембрана в центральной области у них отсутствует, наблюдается гиперплазия эпителия, его истончение, по периферии все слои роговицы не имеют особенностей, отличных от нормальной. Также изменено субэпителиальное нервное сплетение по данным конфокальной микроскопии (нервные волокна имели разную толщину, неправильную хаотичную ориентацию, извилистую форму, неравномерное распределение). По данным иммуногистохимического анализа центральная субэпителиальная строма была богата фибронектином и

совпадала с областью субэпителиального фиброза. Кератоциты в этой области показывали выраженную иммунореактивность к S100A4 [96].

В 2008г. международным роговичным сообществом (World Cornea Society) была опубликована подробная классификация дистрофий роговицы IC3D (Classification of Corneal Dystrophies), которая является на сегодняшний день единственной признанной и наиболее подробной классификацией, основанной на клинической картине, гистопатологических исследованиях и генетическом анализе. В 3-й редакции данной классификации выделяют группу дистрофий с рецидивирующими эпителиальными эрозиями, в которую входят дистрофии Smolandientis, Franceschetti и Helsinglandica. Кроме того, выделяют группу TGFBI-дистрофий (от англ. «transforming growth factor beta-induced», т.е. вызванные трансформирующим фактором роста бета), которые также проявляются рецидивирующими эрозиями, к которым относят дистрофии Reis-Buckler и Thiel-Behnke. Однако при этих дистрофиях поражается ещё и строма роговицы, поэтому их проще отличить от остальных групп [224].

Созвучной с наследственной теорией является теория дистрофическая, приверженцы которой утверждают тесную взаимосвязь рецидивирующих эрозий с субэпителиальными дистрофиями. Так, в 1971г. Bron и Brown в исследовании 40 пациентов с различными поверхностными дистрофиями («отпечатков пальцев», кистозные, сетчатые), выявили у 38% рецидивирующие эрозии [44]; а затем они же в 1976 г., исследуя 80 пациентов с РЭ, выявили у 59% из них различные дистрофии («отпечатков пальцев», кистозные, сетчатые, географические). Подобные находки публиковали и Trobe и Laibson в 1972 г. [210]. В 1982 г. Bron и Burges выделили 2 группы дистрофий, ассоциированных с РЭ: первичные эпителиальные и стромальные, эндотелиальные [45].

По теории Cogan (1941г.), гипотоничность слезы в утренние часы, обусловленная отсутствием испарения в ночное время, провоцирует скопление жидкости в пространствах между эпителием и стромой в местах неплотного прилегания [59], его поддерживал и Thygeson (1959г.), настаивающий на

существенном влиянии персистирующего эпителиального отёка в развитии рецидивирующей эрозии роговицы [206]. Chandler P. (1945г.) и Theodore F. (1982г.) также объясняли то, что чаще всего эрозия появляется в утренние часы, скоплением жидкости под эпителием, а также указывали на возможное повреждение эндотелиального слоя (дистрофия Фукса и др.), которое позволяло влаге передней камеры проникать в толщу роговицы и скапливаться под эпителием [54, 201].

Химические и термические ожоги, а также бактериальная и вирусная инфекции также провоцируют возникновение рецидивирующей эрозии [6, 232]. У пациентов с буллёзной кератопатией, узловой дистрофией Зальцмана, лентовидной кератопатией, сухим кератоконъюнктивитом, нейропаралитическим кератитом рецидивирующая эрозия может возникнуть и без предшествующей травмы [50, 55, 65, 72, 81, 87, 112, 141, 176, 220].

В настоящее время среди основных этиологических факторов исследователи выделяют предшествующую микротравму, дистрофию базальной эпителиальной мембраны, предшествующие рефракционные операции и невыясненной этиологии [6, 45, 54, 55, 57, 65, 87, 89, 141, 145, 149, 176, 209, 228], частота встречаемости которых по данным различных авторов представлена в таблице 1.

Таблица 1 - Современный взгляд на этиологию рецидивирующей эрозии роговицы

Этиологический фактор	Частота встречаемости, % (по данным различных авторов)
Микротравма	39,3 – 60
Дистрофия базальной эпителиальной мембраны	17,1 – 29
ФРК в анамнезе	9 - 17,1
ЛАЗИК в анамнезе	3 - 7,7
Неуточнённой этиологии (сопутствующие кожные, системные заболевания, дистрофии различных слоёв роговицы, применение некоторых лекарственных препаратов и пр.)	8 - 18,8

В 2015г. впервые была опубликована теория влияния человеческого гормона роста на пролиферацию эпителиальных клеток. Исследователи выявили способность гормона роста активировать транскрипцию 5 и стимулировать миграцию эпителиоцитов в системе ко-культуры роговичных эпителиоцитов и фибробластов. Таким образом, данное открытие является перспективным направлением в лечении дефектов роговицы [230].

1.1.1.2. Клиника и диагностика

Ещё в 1972г. Trobe и Laibson доказали, что важным аспектом правильной и своевременной диагностики рецидивирующей эрозии роговицы является настороженность врача к заболеванию [210]. Наличие сопутствующих заболеваний, описанных выше, характерных симптомов и биомикроскопических

признаков должно сразу вызвать у специалиста подозрение на рецидивирующую эрозию.

Клиническая картина рецидивирующей эрозии представлена ярким роговичным синдромом: у пациента возникает резкая боль в глазу (характерна утренняя боль сразу после того, как пациент откроет глаза), чувство инородного тела, покраснение, слезотечение и светобоязнь. Биомикроскопически эпителий вздут, разрыхлен, отслоен или уже локально отсутствует. Разрыхление окружающего эпителия – постоянный и характерный признак рецидивирующей эрозии. Эпителий, подобно пленке на воде, легко сдвигается и отторгается из-за склеивания с ним век. Через определенные интервалы (недели, месяцы, годы) могут возникать рецидивы эрозии, но постепенно с возрастом интенсивность их спадает. Излюбленная локализация эрозий – нижняя парацентральная зона (68,4%), в верхней зоне роговицы эрозия располагается в 21,3% случаев, в 27,3% - локализация обширная. Зачастую рецидивирующая эрозия сопровождается дисфункцией мейбомиевых желёз (59-100% случаев по данным различных авторов) [65, 106]. В 53% случаев у пациентов с рецидивирующими эрозиями выявляется повышенный уровень антигенов к вирусу простого герпеса [6, 84, 92, 167]. Также сообщали о генетическом маркёре, наличие которого говорит о высокой степени риска развития рецидивирующих эрозий при наследственной дистрофии – ИЛ-6-ген – 174 аллели. Напротив, при наличии генотипа ИЛ-8 – 781ТТ склонность к развитию рецидивирующей эрозии крайне невелика [8].

В 1930г. Vogt впервые описал точки и прозрачные стекловидные линии, которые позже назвали «дактилоскопическими отпечатками», на роговице пациентов с рецидивирующей эрозией после реэпителизации дефекта [221]. В 1950г. Brückner A. продемонстрировал «переднюю роговичную мозаику», невидную при биомикроскопии, но хорошо различимую при рефлектографической технике Фишера и правильном использовании ретроиллюминации [51]. Другие авторы отмечали наличие белых и серых пятен на роговице после заживления, которые позже были идентифицированы

гистологически и представляли собой микрокисты («кисты Когана»). Они чаще всего прозрачные, плохо окрашиваются, могут достигать довольно больших размеров [47]. Trobe и Laibson связывали наличие микрокист Когана с «географической дистрофией» роговицы (лакунарной дистрофией Bietti), «дактилоскопическими отпечатками» и рецидивирующими эрозиями [210]. Эту гипотезу подтверждали в своих исследованиях Brodric, Dark и Peace в 1974г. [42], Kaufman и Clower в 1966г. [117].

1.1.1.3 Морфология

Роговичный эпителий лежит на базальной мембране, которая представляет из себя четырёхслойную структуру [83, 198]. Самый поверхностный слой содержит большое количество фосфолипидов, и хотя редкие тонкие фибриллы пересекают его, соединяя эпителиальные клетки с подлежащим ретикулярным слоем, плотное прилегание эпителия к базальной мембране по большей части зависит как раз от липидного слоя [127]. Причиной отслойки эпителия могут служить различные факторы, такие как протеолитические ферменты и липолитики.

В 1964г. Cogan с соавторами описывали микрокистозную дистрофию роговицы с интраэпителиальными кистами, содержащими пикнотическое ядро, и цитоплазматическим дебрисом под аномальной БМ. Он объяснял рецидивы эрозий тем, что кисты мигрировали в более поверхностные слои и открывались на поверхности роговицы [58].

При локальном повреждении эпителия окружающие клетки моментально выделяют фермент коллагеназу, разрушающую соединения с базальной мембраной с целью стимуляции регенерации и свободного деления клеток для скорейшего закрытия эпителиального дефекта с дальнейшим формированием плотной адгезии. Если при травме базальная мембрана осталась интактной, то эпителий растёт вдоль неё довольно быстро, и для закрытия дефекта требуется

пара дней. В случаях, когда базальная мембрана повреждена, регенерирующие эпителиальные клетки участвуют в построении новой базальной мембраны в месте травмы, и в этом случае для формирования плотной адгезии новых и подлежащих тканей может потребоваться уже несколько недель [118].

В 1969 г. Goldman, Dohlman и Kravitt изучали образец роговицы с рецидивирующей эрозией эпителия с помощью электронной микроскопии. Наиболее важными находками явились: отсутствие базальной мембраны и гемидесмосом в одном месте и патологическая прерывистость базальной мембраны в другом. Боуменова мембрана и передняя строма были интактны. Подобную прерывистость БМ учёные объясняли отсутствием формирования новой БМ из эпителиальных клеток, закрывших дефект, на месте предшествующей травмы [89].

В 1972г. Tripathi R. и Bron A. из Лондонского университета впервые представили описание гистологического препарата эпителия при рецидивирующей эрозии роговицы, а также морфологию клеток при световой и электронной микроскопии [209]. Световая микроскопия выявила интра- и интерцеллюлярный отёк эпителия. Клетки сами по себе сохраняли свои нативные структурные элементы, имели одинаково неправильную форму, но гладкие контуры и полноценную мембрану. Авторы отмечали единичные интраэпителиальные кисты, в большинстве своём располагающиеся в верхней трети эпителия, некоторые из которых открывались на поверхность. Этим, а также эксфолиацией поверхностных эпителиальных клеток, объясняли шероховатость эпителия. Интраэпителиальные кисты имели овальную форму и размер от 10 до 100 мкм. Базальная мембрана была резко Грамм-позитивной, местами полностью интактна и плотно прилегала к базальным эпителиальным клеткам. А в области слабоокрашенных клеток базальная мембрана плохо или вовсе не прилегала к эпителию [209].

Электронная микроскопия подтвердила отмеченную при световой микроскопии низкую целлюлярную плотность «бледных клеток» и их базальную

локализацию. Десмосомальные контакты этих клеток были менее плотными и встречались межклеточные промежутки. Клеточная мембрана слабо дифференцировалась, а местами отсутствовала. Клеточные органеллы также были изменены: эндоплазматический ретикулум содержал кисты и был местами расширен, митохондрии были отёчны и также кистозно изменены. На периферии кисты имели электронно-пустое пространство, а центр был заполнен либо клеточными компонентами с нуклеарными и цитоплазматическими элементами, либо клеточным дебрисом, среди которых слабо угадывались разрушенные органеллы. Субэпителиальная базальная мембрана была средней электронной плотности и варьировала по толщине от 50 до 100 нм. Она состояла из аморфных и тонко-фибриллярных элементов. Соединение базальной мембраны и базальных эпителиальных клеток осуществлялось гемидесмосомами, которых, однако, было значительно меньше или они отсутствовали вовсе в области «бледных» базальных клеток; поэтому соединения между клетками были слабыми, а местами отсутствовали, также на некоторых участках гранулярный материал встречался между базальной мембраной и «бледными» базальными клетками [209].

Морфологическая находка в виде «бледных» клеток была интерпретирована как интрацеллюлярный отёк, что также было доказано в исследованиях других учёных (Hogan, Zimmerman, 1962; Duke-Elder, Leigh, 1965; Khodadoust et al., 1968; Goldman, Kuwabara, 1969; Tripathi, 1972; Iwamoto, DeVoe, 1971) [70, 89, 104, 118, 209].

Таким образом, обнаруженные морфологические особенности объясняют клинические симптомы течения заболевания, а именно то, что отсутствие соединения базальной мембраны с эпителием в некоторых местах приводит к формированию эрозий.

1.1.1.3. Методы лечения

Подходы к лечению РЭ стали искать, как только было идентифицировано само заболевание. Тогда, в 1898 г. для лечения РЭ использовали антисептические мази [116, 152, 175, 192, 222]. Schreiber в 1914 г. использовал гипертоническую красную мазь, 5% «Шарлахзальбе» (от нем. Scharlach – багряный и Salbe - мазь), состоящую из амидоазотолуола, В-нафтола, оливкового масла и вазилина, давящую повязку на 5-8 дней с ежедневным закладыванием 3% мази борной кислоты [184]. Chandler в 1945г. использовал 10% мазь борной кислоты [54], Fleischanderl в 1954г. – 20% мазь цинка сульфата [78]. Атропин, куинин, местная анестезия, повязки и капли арсениевой кислоты (при стойких эрозиях) также использовали в начале 1900-х гг. [30, 87, 103, 220]. Сообщалось также об опыте применения покрытия эрозии конъюнктивальным лоскутом и субконъюнктивальной инъекции аутокрови [142, 151, 212]. Franqois и Neetons в 1953г., а также Leigh в 1959г. применяли ламеллярную кератопластику в самых сложных случаях РЭ [80, 133]. В период с 1930 по 1950 гг. неоднократно сообщалось об успешном применении рентгеновских лучей в лечении РЭ [36, 60, 130, 178].

Bronner в 1889г. и McNabb в 1933г. применяли скарификацию эпителия [48, 150], а Nettleship в 1898г. и некоторые последователи прижигали роговицу гальваническим элементом [48, 116, 175]. Кроме гальваники для прижигания применяли также нитрат серебра, раскалённую петлю из платины и др. [63, 167, 220].

Кортикостероиды в лечении РЭ впервые были использованы Thygeson в 1959г. – 0,5 – 1% р-р гидрокортизона в форме глазных капель [206]. Однако Trobe и Laibson сообщили о том, что ни у одного из их пациентов с РЭ применение кортикостероидов не было эффективным [210]. Кроме этого для предотвращения склеивания эпителия с пальпебральной конъюнктивой использовали лубриканты на ночь, в качестве которых выступали парафиновое масло, 10% борная мазь,

мазь 5% хлорида натрия и прочие, несколько позже - метилцеллюлоза, рекомендованная Guyard и Perdreil в 1961 г. [94].

МКЛ и гибридные КЛ в лечении РЭ применяют довольно широко как покровный метод для минимизации контакта роговицы с веком [109, 126, 139, 153, 163, 203], назначая их от 1 недели до 2-х месяцев, однако эффект от них был кратковременным и нестабильным у многих пациентов, а также сообщали об осложнениях, связанных с длительным ношением МКЛ (отёк эпителия или стромы роговицы, неоваскуляризация, язвенные дефекты, инфильтраты и прочее) [68, 113, 181, 205].

Микродиатермокоагуляцию применял в лечении РЭ Wood T. (1984г.) с целью создания микропаннуса. Паннус препятствовал скоплению жидкости в субэпителиальном пространстве, тем самым продляя ремиссию РЭ [232].

В настоящее время подобные инвазивные методы применяются крайне редко по причине возможности формирования помутнений, зрительных нарушений в виде засветов и нечёткого зрения, а также процент рецидивов после подобного лечения может оставаться довольно высоким [21, 53, 73, 179, 200].

В литературе встречаются и различные методы консервативного лечение РЭ также с низкой степенью эффективности: гипотензивные препараты [202], ацетилхолин и экстракт прополиса [164], цианоакрилатный клей [90] и другие [110].

Возможно прибегнуть и к фототерапевтической кератэктомии (ФТК). Существует несколько способов: субэпителиальная техника подразумевает удаление эпителия с последующей абляцией 5-10 мкм Боуменовой мембраны; трансэпителиальная техника осуществляется без предварительного удаления эпителия; агрессивная ФТК – техника, характеризующаяся более глубокой абляцией (до 20 мкм). Последняя более опасна осложнениями (хэйз), однако является наиболее эффективной в плане достижения стабильной ремиссии РЭ [75, 166]. Haschemi с соавторами сообщали о том, что инстилляция митомицина С после ФТК ведёт к более стабильной ремиссии [101]. Как и при поверхностной

кератэктомии, этот метод способствует реэпителизации с большей силой адгезии к новой базальной мембране [75].

Сообщалось об эффективности применения препаратов-ингибиторов металлопротеиназ-2 и -9, которые расщепляют коллаген IV, V, VII и X типов [73, 85, 155, 157, 169]. Последние исследования обнаруживают большое содержание желатиназ (металлопротеиназ - 2 и 9) в базальных эпителиальных клетках, благодаря чему они играют важную роль в процессе реэпителизации эпителиальных дефектов [73, 85, 155, 165].

Эффективным методом лечения рецидивирующих эрозий является использование покровных материалов (амниотическая мембрана, конъюнктивальный лоскут, лоскут слизистой ротовой полости), а также ушивание век [56, 64, 69, 99, 122]. В 1997г. Lee и Tseng впервые продемонстрировали успешное использование АМ в лечении РЭ [132]. По данным авторов в 80% случаев потребовалась повторная неоднократная трансплантация АМ, при этом полная эпителизация была достигнута в 82% случаев. Метод довольно быстро получил широкое распространение в лечении различных патологий роговицы, демонстрируя очевидный эффект [41, 99, 122, 124, 170, 171, 186, 187, 193, 213].

Первое использование гомологичной сыворотки в лечении заболеваний передней поверхности глаза относится ещё к 1975г., когда группа учёных Ralph R., Doane M. и Dohlman C. использовали её для лечения щелочных ожогов [173]. Однако первое использование глазных капель аутологичной сыворотки в лечении рецидивирующих эрозий выполнялось в исследовании Tsubota K. с соавторами в 1999г. [215, 216]. Концепция использования плазмы крови в лечении рецидивирующих эрозий основана на том, что в ней содержатся необходимые глазной поверхности питательные вещества, такие как эпидермальный фактор роста (EGF), трансформирующий фактор роста бета (TGF-β), тромбоцитарные факторы роста (PDGF), нейротрофические факторы, фибронектин, витамины А и Е, цитокины и бактериостатические компоненты, которых нет в препаратах искусственной слезы, но которые присутствуют в физиологической слёзной

жидкости [107, 239]. Осмолярность, pH и биомеханические характеристики плазмы также напоминают таковые в естественной слезе. Как дополнительный и немаловажный факт, в плазме нет консервантов, стабилизаторов и других добавок. Однако, концентрация эпителиотропных факторов роста в слезе и плазме различна [107, 177]. Например, TGF-β имеет дозозависимый антипролиферативный эффект, а его концентрация в плазме в 5 раз выше, чем в слезной жидкости, поэтому чаще всего для инстилляции в глаз используют 20% раствор плазмы во избежание этого потенциально опасного эффекта [131, 134]. Частота рецидивирования варьирует от 5 до 25 % случаев по данным различных авторов [38, 111, 160, 239].

Начиная с 1987г. сообщается об эффективности применения человеческого гомологичного фибронектина в виде глазных капель, стимулирующего эпителизацию дефекта при язвах, а позже и при РЭ [190]. Фибронектин – это гликопротеин с высоким молекулярным весом, который был обнаружен в растворимой форме в плазме (Morrison с соавторами, 1948г.) и некоторых эффузионных жидкостях (Lee с соавторами, 1989г., Kwon с соавторами, 1989г.), а в нерастворимой форме на поверхности клеток и в экстрацеллюлярном матриксе (Rouslahti и Vaheri, 1974г., Stenman и Vaheri, 1978г.). Он имеет сходство со многими субстанциями, такими как коллаген, фибриноген, желатин, гепарин, гиалуроновая кислота, актин и даже микроорганизмами (Kleinman, 1982г., Mosher, 1980г., Switalski, 1984г.). Благодаря таким свойствам фибронектин принимает участие в дифференцировке, регенерации и неспецифической иммунной защите [237]. Как компонент плазмы он принимает участие в репаративных процессах на всех ее стадиях Фибронектин является хемоаттрактантом для многих клеток, участвующих в процессе заживления: макрофагов, полиморфноядерных лейкоцитов, фибробластов, эндотелиальных и эпителиальных клеток, а также он является матриксом для миграции фибробластов и соединяет волокна коллагена [67, 82, 159, 190, 237].

1.1.1.4. Современный этап развития терапии рецидивирующей эрозии

Современный этап развития терапии РЭ подразумевает комплексный подход и этапность [110]. Новейшие разработки связаны с очень сложными процессами экстракции, биополимеризации и нанотехнологиями.

Тимозин-бета-4 является синтетическим аналогом естественного пептида, относящегося к семейству бета-пептидов - из класса актин-связывающих белков, ответственных за регенерацию. Они содержатся в большинстве клеток и тканей организма человека, особенно в большом количестве в тромбоцитах и лейкоцитах, и экстрацеллюллярно в плазме крови [108]. Тимозин-бета-4 представляет собой белок, обладающий заживляющим и противовоспалительным эффектами благодаря стимуляции мобилизации, миграции кератоцитов и дифференциации стволовых прогениторных клеток (соединяется с актином) и эндотелиальных клеток, увеличению депо коллагена, стимуляции ангиогенеза. Также он снижает количество миофибробластов, уменьшая вероятность формирования фиброза [146]. В клинических исследованиях Dunn S. с соавторами продемонстрировали многообещающие результаты в лечении РЭ из 9 пациентов, которым в течение 28 или 49 дней закапывали тимозин-бета-4 в виде глазных капель. Особенно быструю и стойкую реэпителизацию авторы отмечают у 6 пациентов с географическим типом эрозий, в то время как у пациентов с микроочаговыми дефектами эффект был намного медленнее [72].

Препарат Нексагон был разработан для лечения кожных эпителиальных дефектов. Вскоре после этого стал применяться в исследованиях на роговичном эпителии. Действующим началом в нём является вещество CODA001 – олигонуклеотидная молекула ДНК, селективно ингибирующая экспрессию коннексина 43 – структурного элемента щелевидных межклеточных соединений, блокирующее механизмы, препятствующие реэпителизации благодаря модуляции межклеточного взаимодействия в местах щелевидных соединений (находится на 2-ой стадии клинического исследования эффективности и безопасности) [162,

172].

Также уже на клинических стадиях изучается эффективность новых препаратов в лечении рецидивирующих эрозий: опиоидных антагонистов, например, налтрексона, активаторов CFTR, третиноина-а (аналога витамина А), эпителиальных факторов роста и других [50, 76, 121, 230, 234].

Регенеративная терапия – новейший, активно разрабатываемый и изучаемый метод лечения в офтальмологии, который обещает стать так называемой «next-generation» терапией. Мезенхимальные стволовые клетки благодаря таким качествам, как высокая пролиферативная активность и высокая продолжительность жизни, стали использовать прежде всего в кератопластике высокого риска в виде лимбальных трансплантатов и инъекций [20, 25, 119, 156]. Доказанная эффективность лучшей эпителизации при их использовании легла в основу использования при персистирующих эрозиях роговицы в виде капель и субконъюнктивальных инъекций [20, 119, 156]. Наряду со стволовыми клетками применяют и факторы роста, которые сохраняют и потенциируют функции стволовых клеток [119, 211].

В 2015г. впервые сообщали о новом веществе, синтезированном методом генной инженерии, - рекомбинантном гипофизарном полипептиде, активирующем аденилат-циклазу (PACAP, от англ. «pituitary adenylate cyclase-activating polypeptide»), под рабочим названием «MPAPO», обладающим высокой стабильностью и PAC-1 специфичным потенциалом. По результатам исследований на крысах и кроликах было выявлено, что MPAPO значительно усиливает пролиферацию эпителиальных клеток роговицы, а также рост синапсов ганглионарных клеток тройничного нерва, кроме того, в значительной мере угнетает неоваскуляризацию. Помимо вышеперечисленных функций, MPAPO также стимулирует секрецию слёзной железы, что позитивно сказывается на прогнозе реэпителизации и рецидивирования [144].

Таким образом, существует множество разнообразных схем лечения рецидивирующих эрозий, основанных на этиопатогенезе и клинических

симптомах, однако, выбор в пользу того или иного вида следует делать, основываясь на степени поражения роговицы, сопутствующей патологии (наличие или отсутствие дистрофии роговицы и/или системных заболеваний), локализации дефекта (в или вне оптической зоны), а также, придерживаясь тактики этапного комплексного и индивидуализированного лечения.

1.1.2. Нитчатый кератит

Нитчатый кератит – это хроническое, рецидивирующее состояние роговицы, сопровождающееся образованием на роговице единичных, а чаще множественных эпителиальных разрастаний в виде нитей, фиксированных одним концом к ее эпителию [33, 62, 95, 120, 147, 201, 233].

Первое упоминание о нитчатом кератите относят к 1882г., когда Leber описал характерные нити на передней поверхности эпителия [128], а в 1889г. Fisher впервые использовал название «filaments» (с англ. «нити»), которое позже стали использовать в названии «filamentary keratitis» (с англ. «нитчатый кератит») [77, 174].

1.1.2.1. Этиология и патогенез

Нитчатый кератит (НК) до сих пор относится к заболеваниям невыясненной этиологии. Согласно современным классификациям синдрома «сухого глаза» (Мадридская международная классификация DEWS, классификация по Бржескому В.В. и Сомову Е.Е.), нитчатый кератит принято относить к проявлениям тяжелого течения синдрома «сухого глаза», к тяжелому роговично-конъюнктивальному ксерозу [3,154]. Однако, совершенно очевидно, что не все пациенты с тяжёлым течением ССГ страдают НК, исходя из чего можно сделать

вывод о наличии других этиологических факторов, провоцирующих появление нитей.

Ещё в 1935г. Beetham W. отмечал, что НК является хроническим воспалительным процессом роговицы, которое всегда сопровождается тем или иным системным или аутоиммунным заболеванием: дисфункцией желёз внутренней секреции (щитовидной - аутоиммунный тиреоидит, зоб; поджелудочной – сахарный диабет и других), артритом, гормональной дисфункцией (нарушением функции половых гормонов, менопауза и прочими), нейротрофическими заболеваниями (невриты лицевого, тройничного нервов), авитаминозом, онкологическими заболеваниями [33]. Кроме этого, нитчатый кератит встречался и при заболеваниях желёз наружной секреции: синдроме Шегрена, лимфоме и лимфосаркоме слюнных желёз, инфекционном поражении слюнных и слёзных желёз, ССГ и прочих [43, 88, 217, 225, 227]. Многие авторы, публикующие статьи о нитчатом кератите, отмечают наличие данных заболеваний в качестве сопутствующих, добавляя к вышеперечисленным гематологические заболевания, ревматоидные заболевания, метаболический синдром, некоторые заболевания сердечно-сосудистой системы, гематологические и другие [3, 33, 225, 226].

Кроме этого, выделяют и группу вторичных причин НК, к которым относят ожоговые и послеоперационные поражения слёзной железы, осложнения после трахомы, дифтерии и других заболеваний, а также ношение КЛ [61, 62, 120, 226].

Так или иначе все эти заболевания влияют на функцию слёзных желёз, что ведёт к пересыханию глазной поверхности, изменению состава слезы, десквамации эпителиальных клеток, которые аккумулируются в виде нитей, свисающих с передней поверхности эпителия. Механическое трение нитей о внутреннюю поверхность век, а также изменение состава слёзной плёнки провоцируют все проявления симптомов воспаления глазной поверхности, а иногда и присоединение вторичной инфекции [26, 62, 66, 100, 123, 138].

Не смотря на уже полученный опыт в определении нозологических причин нитчатого кератита, описательные (дескриптивные) исследования заболевания продолжаются.

1.1.2.2. Клиника и диагностика

Нитчатый кератит, как и большинство воспалительных заболеваний глазной поверхности, проявляется характерным, но умеренно выраженным роговичным синдромом: жалобами на светобоязнь, слезотечение, чувство инородного тела, иногда зуд, слизистое отделяемое из глаз, снижение остроты зрения [3, 120, 123].

Объективно отмечают умеренную гиперемию конъюнктивы, иногда с наличием папиллярной гипертрофии. Роговица может быть от прозрачной до матово-мутной с эрозиями, точечными помутнениями или инфильтратами. Отличительной особенностью нитчатого кератита является наличие на поврежденной роговице небольших свисающих нитей, образованных из дегенерированных клеток эпителия роговицы. Обычно образуется несколько тяжей, имеющих длину 1-5 мм. Развитие тяжа начинается с образования эпителиального возвышения, которое постепенно увеличивается. Обрывается тяж с частью эпителия роговицы, однако он очень быстро рецидивирует. Тяжи образуются одновременно или их количество постоянно увеличивается. Роговая оболочка поражается чаще в нижней половине. Чувствительность роговицы сохраняется. Процесс обычно двусторонний. Острота зрения может остаться достаточно высокой. Исход заболевания: от полного излечения, до перфорации роговицы в случае запущенного осложнённого течения [3, 120, 123, 233].

Характерной особенностью нитчатого кератита является затяжное течение со слабоположительной динамикой и непродолжительными периодами ремиссии,

зависящими от активности сопутствующего общего заболевания и эффективности его лечения [33, 62, 95, 120, 201, 233].

1.1.2.3. Морфология

В исследованиях H. Tanioka с соавторами в 2009г. нити, свисающие с поверхности роговицы при нитчатом кератите, были изучены методом световой микроскопии, а затем подвергнуты непрямому флуоресцентному иммуногистохимическому анализу. Кроме самих нитей исследовали также роговичный и конъюнктивальный эпителий. Иммуноокрашивание проводили с первичными антителами, включая цитокины (CK1, -4, -6, -10, -12, and -13), муцины (MUC1, -4, -5AC, and -16) и протеины, отвечающие за кератинизацию (трансглутаминаза [TGase]-1 и филаггрин), маркёры клеточной пролиферации Ki67 и маркёры клеточной инфильтрации (HLA-DR и нейтрофил-эластаза). Для детекции апоптоза использовали TUNEL-окрашивание [197].

При проведении световой микроскопии выявили, что нить имела структуру с центральным стержнем, состоящим из эозинофилов, имеющих веретенообразное ядро и цитоплазму, и окружающей стержень муфтой, состоящей из базофильных волокон и базофильных ацеллюлярных областей, включающих базофильные сегменты и полиморфные ядерные клетки [197].

При проведении иммуноокрашивания было выявлено, что центральная часть нити (хорда) представляла собой CK12-позитивные эозинофильные клетки (клетки роговичного эпителия) и имела спиральную структуру. Снаружи хорда была покрыта муфтой из MUC5AC (в области бокаловидных клеток) и -16-позитивных муцинов, включая CK4- и -13-позитивные клетки (клетки конъюнктивального эпителия). Также в муфтах обнаружили сломанные клетки и обрывки нитей ДНК разрушенных ядер, которые позитивно окрашивались по TUNEL и преобладали на свободном конце нити. Однако эти области слабо

окрашивались CK6 (отвечающим за пролиферацию и заживление), очень слабо - CK1 и CK10 (главные цитокератины в эпидермисе кожи), MUC1 и MUC4 (в области конъюнктивального эпителия), и вообще не окрашивались маркером клеточной пролиферации Ki67, маркерами протеина кератинизации (TGase-1 и филагрин). Наличие нейтрофил-эластаза-позитивных и HLA-DR-позитивных инфильтративных клеток подтверждало наличие хронического воспаления [197].

Полученные данные иммуногистохимического анализа привели авторов к выводу о механизме формирования нитей при нитчатом кератите. Формирование нити начинается с повреждения поверхности роговичного эпителия по той или иной причине, после чего, в результате трения пальпебральной конъюнктивы о повреждённую поверхность роговичного эпителия при моргании, формируется хорда нити. Затем при повторном трении век она скручивается, оборачиваясь в муцин, клетки конъюнктивального эпителия, волокна ДНК разрушенных ядер и воспалительные клетки, формируя цельную нить с хордой и муфтой. Данный процесс зачастую сочетается с активным воспалением и отслойкой базальных клеток эпителия от Боуменовой мембраны по причине механического трения при моргании [197].

1.1.2.4. Методы лечения

В XIX веке, не понимая до конца патогенеза заболевания, нитчатый кератит лечили симптоматически каплями и мазями, пытаясь убрать дискомфорт. Использовали также и анестезирующие мази, мазь, насыщенную р-ром Рингера для дополнительного увлажнения [33, 95, 183, 188].

Позже учёные выявили наличие большого количества лимфатических клеток в слёзной железе при этом заболевании. Тогда предложили разрушать эти клетки воздействием рентгеновского излучения. Кроме того, оно должно было стимулировать оставшуюся ткань слёзной железы к секреции большего количества слёзной жидкости. После удачного опыта на 10 пациентах данный

метод стали использовать для стимуляции слюнных желёз у этих же пациентов, страдающих от сухости во рту [183].

Beetham предложил проводить деструкцию назо-лакримального канала для обогащения конъюнктивального мешка слезой. Для этого использовали каутеризацию слёзных точек и диатермокоагуляцию канала до слёзного мешка [33].

Препараты искусственной слезы используются в качестве симптоматической и патогенетической терапии синдрома сухого глаза как одной из причин или проявлений нитчатого кератита [88, 140, 188]. Они обеспечивают большую стабильность слёзной плёнки, постоянное увлажнение глазной поверхности, устранение дискомфорта. Регулярное применение препаратов этой группы благоприятно сказывается на течении и исходе нитчатого кератита. Однако, консерванты в препаратах искусственной слезы могут, напротив, ухудшить состояние, усиливая клеточную эксфолиацию и провоцируя цитотоксическую реакцию в роговичном эпителии, что может повлечь формирование новых нитей [26, 27, 215, 218].

5% гель декспантенола, содержащий пантотеновую кислоту, является эффективным стимулятором процессов регенерации в роговице. Пантотеновая кислота, как компонент коэнзима А, присутствует во всех живых тканях, а их повреждение резко увеличивает потребность в ней. Применение 5% декспантенола стимулирует митоз и сокращает сроки эпителизации. Гистохимические исследования показали, что препараты декспантенола усиливают пролиферативную активность эпителиальных клеток, а также стимулируют миграцию клеток, способствуя более быстрой эпителизации раневого дефекта [2, 3, 214].

Окклюдеры слёзных точек впервые использовали с 1987 г. для лечения синдрома сухого глаза [229]. Создавая механическую преграду оттоку слезы, они способствуют более долгому присутствию слёзной жидкости на глазной поверхности, а следовательно, большему её увлажнению [136, 137, 143, 229].

Силиконовые окклюдеры эксплантирует врач, коллагеновые рассасываются самостоятельно в течение определённого времени. Изолировано эффективность применения окклюдеров ставится под сомнение, т.к. не они воздействуют на основное звено патогенеза – изменённый состав слёзной плёнки, т.о. дополнительное увлажнение, создаваемое окклюдером, является по сути ложным, т.к. задерживает на глазу слезу неэффективного состава.

МКЛ также используют для лечения нитчатого кератита, как и при большинстве патологий роговой оболочки, сопровождающихся болевым синдромом и чувством инородного тела [29, 37].

Противовоспалительная терапия является частью комплексного лечения нитчатого кератита как воспалительного заболевания [2, 3, 11, 31, 91].

Важнейшим методом лечения нитчатого кератита признано применение местных кортикостероидов [2, 3, 31]. Кортикостероиды как мощное противовоспалительное средство стабилизируют клеточные мембраны тучных клеток и лизосом, оказывают антиэкссудативный эффект; уменьшают проницаемость капилляров; ингибируют экспрессию генов, кодирующих синтез провоспалительных белков; обладают иммуносупрессивным и антипролиферативным действиями. Под действием кортикостероидов уменьшается не только количество Т-лимфоцитов, но также снижается и их влияние на В-лимфоциты, они также ингибируют выработку иммуноглобулинов. Кортикостероиды помимо прочего оказывают влияние и на систему комплемента. Таким образом, кортикостероиды влияют на все звенья воспалительного процесса. Терапия с помощью препаратов, содержащих стероиды, безусловно является доказано эффективной, но имеет и свои побочные действия, такие, как повышение внутриглазного давления, развитие катаракты и глаукомы, замедление эпителизации и другие [2, 3, 11, 31].

Одним из перспективных противовоспалительных препаратов в офтальмологии является 0,05% раствор циклоспорина А. В низких концентрациях при местном применении препарат оказывает противовоспалительное и

иммуномодулирующее действие [102, 105]. Циклоспорин блокирует выработку интерлейкинов-2, -3, -4 и γ-интерферона Т-клетками. Подавляя Т-хелперами продукцию интерлейкина-2, циклоспорин тем самым ингибирует пролиферацию и образование Т-киллеров в начальных фазах их развития. При этом он не воздействует на субпопуляции Т-супрессоров. Кроме того, циклоспорин подавляет дегрануляцию тучных клеток и базофильных гранулоцитов, одновременно угнетая продукцию интерлейкинов-3 и -5 этими клетками. В литературе есть данные, доказывающие эффективность препарата в концентрациях 0,5, 1 и 2% при таких заболеваниях как весенний катар, язва роговицы на фоне ревматоидного артрита, поверхностный точечный кератит Тайджесона, реакция отторжения роговичного трансплантата, передний увеит, синдром Бехчета, синдром Когана, герпетический стромальный кератит, язва Мурена, атопический кератоконъюнктивит, субэпителиальные инфильтраты роговицы после эпидемического кератоконъюнктивита, постаденовирусные субэпителиальные инфильтраты [102, 105]. Кроме того, в литературе есть данные об успешном применении циклоспорина в более низкой концентрации (0,05%) (Рестасис) в офтальмологии для коррекции местного иммунологического статуса [102]. Препарат на российском рынке зарегистрирован для лечения синдрома «сухого глаза». Также нет данных о проведении исследований по применению 0,05 % раствора циклоспорина с целью снижения процента рецидивирования нитчатого кератита.

Препараты крови (цельная депротеинизированная кровь и препараты сыворотки) также применяются для лечения нитчатого кератита в рамках клинических исследований различными авторами с 2010г. изолированно или в сочетании с другими методами [28, 38, 86, 215, 236]. На сегодняшний день наиболее эффективным считается применение аутологичной плазмы [38, 86].

Ботулотоксин впервые использовали для лечения нитчатого кератита в 2012 г. Так Gumus K. с соавторами доложили результаты проведённого исследования,

где использовался ботулотоксин А в виде подкожной инъекции верхнего и нижнего века в дозе 10U/0,1 мл [93].

Некоторое время назад в офтальмологическую практику все шире начали входить гликозаминогликаны, способные влиять на пролиферацию и дифференцировку клеток. Гликозаминогликаны, являясь структурным компонентом соединительной ткани, могут регулировать многие клеточные реакции и физиологические процессы. Сульфатированные гликозаминогликаны (сГАГ) могут осуществлять тонкую регуляцию воспалительного процесса и коллагенеза [4, 12]. Широкое применение сГАГ вошло в офтальмологию благодаря их возможностям изменять конфигурацию различных молекул, регулировать продукцию цитокинов. При репаративных процессах сГАГ регулируют агрегацию молекул коллагена [12]. Гелевая форма сГАГ обладает антипролиферативными свойствами [4]. Так в 2003 году был создан новый лекарственный препарат «Азидарег» на основе высокоспецифичных гликозаминогликанов: кератосульфата и хондроитин сульфата из роговицы глаз сельскохозяйственных животных [1]. Авторы сообщали, что под действием «Азидарега» происходит ускорение пролиферации клеток эпителия и стромы роговицы, восстановление ее структуры и прозрачности. Препарат сокращает сроки эпителизации, ускоряет резорбцию воспалительного инфильтрата [1].

В лечении различных патологических состояний роговицы в настоящее время используются нанотехнологии и биопластические материалы. В научно-производственной лаборатории клеточных технологий Оренбургского государственного университета был разработан наноструктурированный биопластический материал «Гиаматрикс» [6, 24], представляющий собой биополимер гиалуроновой кислоты. Применяя «Гиаматрикс» при лечении рецидивирующих эрозий и ожогов роговицы, Яхина О.М. в 2013 г. показала, что эпителизация дефекта наступает в 1,5 раза быстрее по сравнению с другими методами лечения [24]. Применение «Гиаматрикса» при ожогах уменьшает отек и гиперемию, сокращает экссудативную фазу воспаления и приводит к

формированию более нежного помутнения с меньшей васкуляризацией бельма [6].

1.1.2.5. Современный этап развития терапии нитчатого кератита

Поиск эффективной патогенетически обоснованной схемы лечения данной патологии остаётся актуальной проблемой терапевтической офтальмологии.

В настоящее время предложено достаточно много средств и методов лечения эпителиальных дефектов роговицы, однако процент неблагоприятных исходов и осложнений все еще остается довольно высоким. На современном этапе развития офтальмологии наиболее перспективными направлениями являются генная инженерия, нанотехнологии, разработка биологически активных синтетических и биологических препаратов [1, 6, 13, 17, 23, 24, 144, 156, 234]. Биоматериалы нового поколения на основе природных биорезорбируемых полимеров (биополимеров) обладают набором уникальных качеств, позволяющих преднамеренно осуществлять восстановление поврежденных органов и тканей собственными строительными материалами. Это продукты гиалуроновой, полимолочной, гликолевой кислот, коллаген и другие природные компоненты [28, 144, 156, 200, 211, 237].

Однако, к основным недостаткам имеющихся на рынке препаратов биологической природы относятся: высокая иммуногенность, быстрая их биодеградация при имплантации, слабо выраженные биостимулирующие свойства препаратов, неспособность к неоваскуляризации и неоиннервации, невозможность стерилизации без изменения свойств и другие [1, 5, 17, 23, 156, 211].

Поэтому проблема поиска эффективных и безопасных средств, ускоряющих процессы регенерации роговичного эпителия, способных обеспечить длительный эффект ввиду низкой биодеградации, являться носителем, питательной средой и субстратом для клеточных структур, остается актуальной и перспективной.

1.1.3. Новое изделие медицинского назначения «Протектор эпителия роговицы гелевый» (ПЭРГ) (ТУ9398-003-54969743-2015)

АО «Биомир сервис» уже много лет успешно производит биополимерные замещающие гели для разных областей медицины. Например, изделие Сферо®ГЕЛЬ предназначено для замещения и восполнения объема мягких тканей за счет стимуляции жизнеспособных клеток синтезировать собственный внеклеточный матрикс, который постепенно замещает резорбирующийся гель [13, 16]. Биоимплантат изначально разрабатывался как матрикс для трансплантации аутологичных стволовых клеток при лечении травм спинного мозга. Варьируя состав и размер микрочастиц из сшитого гидролизата или коллагена от 30 до 300 мкм, а также соотношение гетерогенной фазы из микрочастиц и жидкой фазы из исходного гидролизата, был получен ряд композиций с разными реологическими свойствами и временем биорезорбции, что позволило существенно расширить область применения биоимплантата. На территории Российской Федерации с 2006 года препарат успешно используют в ортопедии [15, 18], нейрохирургии [17, 22], пластической хирургии и косметологии [13], трансплантологии [9, 13] и других областях медицины.

Ярко выраженный регенерирующий эффект на клеточном и молекулярном уровне, высокие биостимулирующие свойства, гипоаллергенность, низкая иммуногенность и медленная биодеградация легли в основу идеи разработки препарата для использования в офтальмологии с целью ускорения эпителизации персистирующих и рецидивирующих дефектов роговицы. Так был создан «Протектор эпителия роговицы гелевый» (ПЭРГ) (ТУ9398-003-54969743-2015) - результат биоинженерного синтеза, гетерогенный биополимерный гель, получаемый из гидролизата эмбриональных или постнатальных коллагенсодержащих тканей животного происхождения, коллагена не ниже VII типа, что делает протектор минимально иммуногенным. В состав препарата

входят все компоненты внеклеточного матрикса: как основные (коллаген, протеогликаны и гликопротеины), так и множество других биологически активных веществ, включая пептиды, аминокислоты и факторы роста, которые будут способствовать быстрой регенерации эпителиальных клеток при дефектах роговичного эпителия, а также построению эндогенного коллагена.

Гель по структуре представляет собой вязкую прозрачную гелеобразную жидкость в шприце или в монодозах, состоит из уникального комплекса пептидов, уроновых кислот, гексозаминов, аминокислот, факторов роста и других биологически активных веществ. Изделие успешно прошло технические испытания согласно процедуре и соответствует установленным требованиям и нормативным документам (акт № 470.15.0484.Т от 18.09.2015). Также изделие успешно прошло токсикологическую экспертизу и по санитарно-химическим показателям, цитотоксическому, раздражающему, сенсибилизирующему и токсическому действиям соответствует предъявляемым требованиям (заключение № 469.15.0484.Р от 28.08.2015).

Таким образом, препарат, доказавший свою высокую эффективность в других областях медицины, доступен теперь и в офтальмологической форме. Компоненты внеклеточного матрикса, биологически активные вещества в составе, а также низкая иммуногенность препарата делает его весьма привлекательным для быстрого закрытия эрозий (посттравматических, посткератопластических, в особенности, хронических и рецидивирующих).

1.1.4. Схемы оценки окрашивания и расчёт индекса поражения роговицы

В настоящее время общепринятым и важным методом диагностики патологии глазной поверхности является окрашивание роговицы и расчёт индекса её поражения. При нитчатом кератите и рецидивирующей эрозии данный метод является весьма информативным и значимым для оценки тяжести состояния, а также его динамики в ходе лечения. Однако, универсальной системы оценки на

сегодня на существует. А основные используемые системы неконгруэнтны друг другу, используют метод деления роговицы на зоны и оценку тех или иных параметров окрашивания по разным шкалам, не подходят для РЭ и НК, т.к. не имеют конкретных критериев повреждения эпителия при данных патологиях.

Самой распространённой является 5-зонная модель роговицы Национального Глазного Института (NEI), где зона 1 соответствует центру роговицы и имеет круглую форму, а 4 равноразмерных сегмента вокруг центральной зоны, соответственно, зоны 2-5 (верхняя, темпоральная, назальная и нижняя) [135]. Исследователь оценивает степень окрашивания в каждой зоне по тем или иным параметрам, в числовом или типовом выражении.

Также существуют схемы, включающие, кроме роговицы, и конъюнктиву [71, 74, 114, 158, 199]. Это 9-зональная схема, где стандартная 5-зонная схема дополнена четырьмя зонами конъюнктивы (верхняя, нижняя, темпоральная и назальная) и 3-зонная схема, где вся роговица в целом представлена как один сектор, а конъюнктива делится на темпоральную и назальную зоны.

Балльные системы оценки повреждения эпителия были разработаны в основном для оценки степени тяжести ССГ и сильно разнятся между собой.

Система Эфрона, разработанная в 1997г., использует одну переменную – степень окрашивания каждого сектора в 5-зональной модели роговицы по 4-балльной шкале (0 - окрашивания нет; 1 - следы окрашивания; 2 - слабое окрашивание; 3 балла - окрашивание средней выраженности; 4 - выраженное окрашивание) [74]. Максимальное общее число баллов в данной системе – 20.

Система самая простая и наиболее применима для характеристики окрашивания при РЭ, однако никак не учитывает окрашивание при НК.

Система CCLRU использует 5-зонную модель и 3 переменные для каждой зоны: 1) тип окрашивания: тип 0 – окрашивания нет; тип 1 – микроочаги; тип 2 – макроочаги; тип 3 – сливные очаги; тип 4 – сливное пятно диаметром 1мм и более; 2) глубина окрашивания: окрашивания нет – глубина 0 баллов, поверхностное эпителиальное окрашивание - 1 балл, краситель удерживается в

строме в течение 30 сек. - 2 балла, мгновенное локализованное стромальное окрашивание - 3 балла, а диффузное – 4; 3) размер окрашивания: окрашивания нет – 0 баллов, от 1 до 15% поверхности в зоне - 1 балл, от 16 до 30% - 2 балла, от 31 до 45% - 3 и более 46% - 4 балла [199]. Для оценки клинической значимости по шкале CCLRU выбирается зона роговицы с наибольшим окрашиванием.

Система намного сложнее, детализированнее, но в итоге характеризует лишь значимость поражения. Также не имеет характеристик для окрашивания при НК.

В Глобальной системе оценки CCLR/Global Линдона Джонса взята за основу система CCLRU, которая усовершенствована путём изменения системы балльной градации с 4-х балльной на интегральную схему. Тип окрашивания по этой системе варьирует от 0, что соответствует отсутствию окрашивания, до 100 – тотального окрашивания. Средняя итоговая сумма, Универсальный Показатель Окрашивания (УПО), представляет собой сумму произведений типа окрашивания в каждой зоне, помноженного на размер окрашивания в каждой зоне. По этой системе показатель варьирует от 0 до 50000 (тотальное прокрашивание пяти зон) [199].

Система слишком сложная для рутинного применения в клинической практике, для описания поражения роговицы при РЭ или НК не подходит.

Оксфордская система Брона была разработана Bron A. в 2003г. [46]. Оценка осуществляется по 3-х зонной модели роговицы с конъюнктивой. Отсутствие окрашивания соответствует 0 баллов, минимальное окрашивание – 1 баллу, незначительное – 2 баллам, среднее – 3 баллам, выраженное – 4 баллам, тотальное – 5 баллам. Оценка производится в каждом из 3 секторов: роговица целиком, конъюнктива назальная и темпоральная. Таким образом, максимальный показатель для всего глаза составляет 15 баллов.

Схема учитывает поражение конъюнктивы, что не принципиально при оценке поражения при РЭ или НК.

CLEK система Барра изначально была разработана для количественной оценки рубцевания роговицы при кератоконусе путём её окрашивания флюоресцеином и бенгальским розовым [32]. Однако, утративши необходимость подобной оценки при кератэктазии в связи с новейшими разработками лечения данного заболевания на ранних стадиях, больше используется для оценки эпителиальных дефектов при той или иной патологии.

Система подразумевает оценку дефектов по 5-и зонам роговицы (центральная (C), нижняя (I), назальная (N), темпоральная (T) и верхняя (S)) и 4-м зонам конъюнктивы (нижняя (I), назальная (N), темпоральная (T) и верхняя (S)). Оценку проводят по 4-х балльной шкале с шагом в 0,5 балла и записывалась в соответствующую таблицу.

Сложная интегральная система, учитывающая и поражение конъюнктивы, не актуальна при оценке поражения роговицы при РЭ или НК.

Система SICCA была разработана для оценки степени тяжести ССГ [231]. В ней используется 3-зонная модель глазной поверхности с окрашиванием конъюнктивы лиссаминовым зелёным, а роговицы флюоресцеином. Баллы начисляются в зависимости от количества очагов окрашивания (пунктатов). На каждой из 2-х зон конъюнктивы: от 0 до 9 пунктатов соответствует 0 баллов, от 10 до 32 – 1 баллу, от 33 до 100 – 2 баллам, более 100 – 3 баллам. На роговице: отсутствие окрашивания соответствует 0 баллов, от 1 до 5 пунктатов – 1 баллу, от 6 до 30 – 2 баллам, более 30 очагов окрашивания соответствуют 3 баллам. Дополнительно по 1 баллу может быть добавлено при наличии сливных очагов, окрашивания в пупиллярной зоне и наличии эпителиальных нитей при окрашивании флюоресцеином. Таким образом, максимальное количество баллов составляет 12 для каждого глаза [231].

Данная схема, напротив, слишком упрощена.

На сегодняшний день по причине наличия целого ряда систем оценки окрашивания роговицы существуют некоторые сложности при сравнительном анализе различных исследований, а также при проведении мультицентровых

исследований, т.к. все имеющиеся системы неконгруэнтны друг другу. Исследователи пытались составить соотношение систем друг к другу, использовали различные кросс-схемы, комбинировали, модифицировали, исключали признаки из той или иной системы, однако консенсуса в этом вопросе до сих пор не найдено, т.к. каждая из основных систем имеет свои преимущества и недостатки в случаях применения при том или ином заболевании и исследовании.

Все системы оценки окрашивания в основном создавались для характеристики тяжести ССГ и в основном, неактуальны для РЭ и НК [26, 34]. Для оценки поражения роговицы при РЭ более всего подходит система Эфрона, однако она не учитывает критерии окрашивания роговицы при нитчатом кератите. Требуется интегральная схема для вычисления индекса поражения роговицы как при РЭ, так и при НК. В связи с этим требуется разработать новую схему, удовлетворяющую всем потребностям настоящего исследования, которая будет довольно конкретно отражать признаки поражения, иметь конкретные критерии тяжести поражения, выраженные в баллах, не будучи при этом излишне перегруженной информацией и суммарным количеством баллов, но в то же время не будет и слишком простой, в недостаточной степени отражающей тяжесть поражения.

Таким образом, проблема терапии рецидивирующих эпителиальных дефектов роговицы с использованием ПЭРГ, а также отсутствие единой системы оценки окрашивания роговицы и расчёта индекса её поражения являются актуальными и требуют проведения отдельного исследования.

ГЛАВА 2. МАТЕРИАЛЫ И МЕТОДЫ ИССЛЕДОВАНИЙ

В данной работе для решения поставленных задач были проведены экспериментально-морфологические исследования на животных (in vivo) и клинические исследования у пациентов с рецидивирующими эпителиальными дефектами роговицы.

2.1. ЭКСПЕРИМЕНТАЛЬНАЯ ЧАСТЬ. ПРИМЕНЕНИЕ ПЭРГ В ЛЕЧЕНИИ ЭПИТЕЛИАЛЬНЫХ ДЕФЕКТОВ РОГОВИЦ КРОЛИКОВ

После успешного прохождения технических испытаний (акт № 470.15.0484.Т от 18.09.2015г.) и токсикологической экспертизы (заключение № 469.15.0484.Р.14 от 28.08.2015г.) медицинского изделия «ПЭРГ», для оценки эффективности и безопасности медицинского изделия при эпителиальных дефектах роговицы на первом этапе были инициированы экспериментальные исследования на животных.

2.1.1. Материалы и методы экспериментальной части

Исследование проводили на 13 кроликах породы Шиншилла, на одном глазу которых создавали модель щелочного ожога роговицы методом Обенбергера [161]. Эта модель широко используется для исследования репаративных процессов роговичного эпителия, поскольку процессы, развивающиеся после щелочного ожога роговицы у кроликов, включают все компоненты, имеющие место при повреждении глаза у человека. Щелочной ожог III степени вызывали аппликацией фильтровальной бумаги в виде круга диаметром 8 мм, смоченного 2,5% раствором гидроксида натрия с экспозицией 10 секунд на роговицу (рис. 1б). Предварительно перед моделированием ожога животных усыпляли препаратом Золетил®100 (ВИРБАК, Франция) и

обезболивали глаза Инокаином (Sentiss, Индия). Парный глаз у кроликов оставляли интактными (рис. 1а) для изучения и сравнения при морфологическом исследовании.

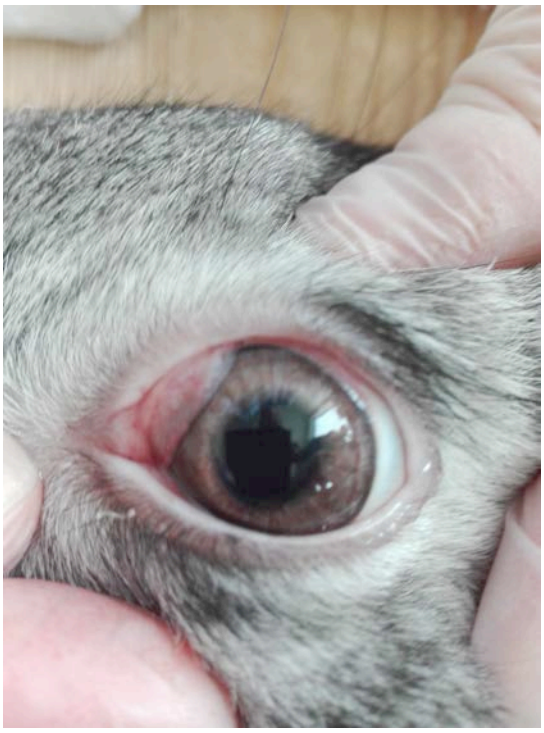
а)

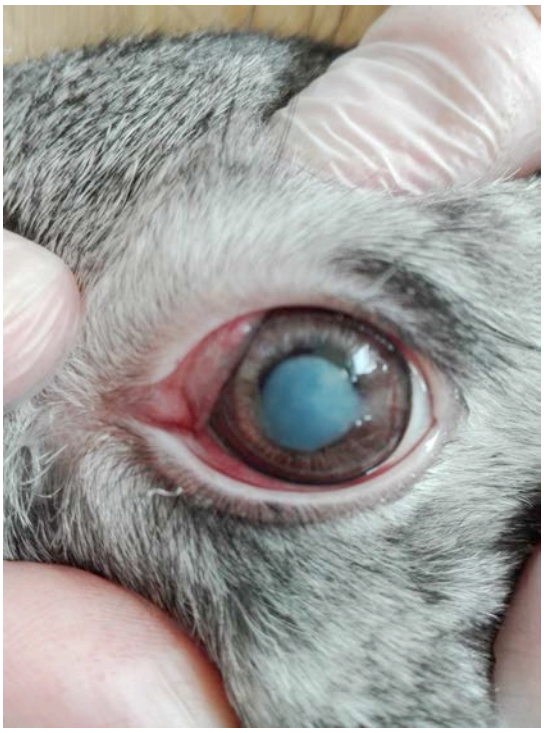
б)

а) - глаз кролика без ожога; б) – глаз кролика со щелочным ожогом роговицы

Рисунок 1 Глаза кроликов

В экспериментальной группе (6 кроликов, 6 глаз) лечение проводили ПЭРГ с аппликацией 2 раза в день до полной эпителизации. В контрольной группе (6 кроликов, 6 глаз) закладывали гель декспантенола 5% (корнерегель, Baush&Lomb, США) 2 раза в день до полной эпителизации (таблица 2). У 13-го кролика глаз с моделью ожога оставляли без лечения для изучения регенерации в условиях отсутствия терапии.

Таблица 2 - Распределение глаз по группам в зависимости от метода лечения

	I группа	II группа	Модель ожога	Эталон нормы
Кол-во глаз	6	6	1	13
Метод лечения	ПЭРГ	корнерегель	щелочной ожог, без лечения	без ожога, без лечения

Клинические методы:

- клиническое исследование роговицы
- окрашивание флюоресцеином
- определение индекса поражения роговицы
- фотографирование

Изучаемые явления:

- клиническое исследование роговицы: оценка прозрачности роговицы, изменений в строме и эпителии роговицы, бульбарной конъюнктивы, размер эпителиального дефекта, наличие отделяемого, инъекция сосудов и др., симптомов раздражения конъюнктивы
- окраска флюоресцеином: количество и характер прокрашиваемых зон
- определение индекса поражения роговицы

Морфологический метод:

- изучение гистологических срезов роговицы энуклиированных глаз с окраской гематоксилин-эозином методом световой микроскопии

Изучаемые явления:

- явления отёчности и воспалительной инфильтрации
- структура эпителия роговицы
- структурные особенности стромы роговицы

Оценка токсичности ПЭРГ проводилась на основании наличия и интенсивности следующих симптомов: гиперемия и отёчность конъюнктивы, инъекция сосудов, хемоз, интенсивность слезотечения и светобоязни.

Критериями эффективности в группе исследования явились: оценка скорости эпителизации, динамика индекса поражения роговицы, динамика симптомов раздражения, отсутствие окрашивания.

Кратность обследования – ежедневное наблюдение и обследование в течение 4-х недель.

Животных выводили из эксперимента на 28-е сутки путем декапитации с предварительной анестезией. Затем проводили энуклеацию глазного яблока, роговицу фиксировали в 10% растворе нейтрального формалина, тщательно промывали, обезвоживали в спиртах с экспозицией по 40 минут и в парафинах по 24 часа, после чего проводили заливку в парафин. Полученные на микрокератоме срезы толщиной 3-5 мкм окрашивали гематоксилин-эозином. Изучение гистологических срезов проводили методом световой микроскопии с использованием микроскопа Leica DM 1000 (Leica Microsystems, Германия).

2.2. КЛИНИЧЕСКАЯ ЧАСТЬ. ИССЛЕДОВАНИЕ ЭФФЕКТИВНОСТИ ТЕРАПИИ РЕЦИДИВИРУЮЩИХ ЭПИТЕЛИАЛЬНЫХ ДЕФЕКТОВ НА ОСНОВЕ ПРИМЕНЕНИЯ ПЭРГ

2.2.1. Общая характеристика клинических групп

В исследование были включены 286 пациентов (286 глаз) в рамках разрешённого Росздравнадзором клинического испытания (приказ №3967 от 06.05.2016 года) с различными видами рецидивирующих эпителиальных дефектов роговицы (РЭ и НК). Клинические исследования были проведены на базе отдела терапевтической офтальмологии и консультативно-диагностического отделения поликлиники клиники головной организации ФГАУ «МНТК «Микрохирургия

глаза» им. акад. С.Н. Федорова» Минздрава России.

Критерии включения пациента в исследование:

- диагноз «рецидивирующий нитчатый кератит» (минимум 1 эпизод рецидива, зафиксированный офтальмологом в той же зоне эпителия)
- диагноз «рецидивирующая эрозия» (минимум 1 эпизод рецидива, зафиксированный офтальмологом в той же зоне эпителия)
- отсутствие далекозашедших стадий сопутствующих офтальмологических заболеваний
- отсутствие тяжёлой соматической патологии
- возраст от 25 до 80 лет

Критерии невключения пациентов в исследование:

- сопутствующие офтальмологические заболевания далекозашедших стадий (глаукома, патология сетчатки, онкологические заболевания и пр.)
- сочетанные эпителиальные дистрофии роговицы (со стромальными или эндотелиальными дистрофиями и пр.)
- тяжёлая соматическая патология в стадии декомпенсации

Критерии исключения пациентов, включённых в исследование:

- несоблюдение кратности явки для динамического наблюдения
- несоблюдение режима приёма препаратов

В исследование включали пациентов с различной этиологией рецидивирующих дефектов, которая отражена в таблице 3.

Таблица 3 – Распределение пациентов по этиологии рецидивирующего дефекта роговицы

Этиология	Кол-во пациентов, %
Тяжёлая форма ССГ	28,9
Вирус простого герпеса	21
Цитомегаловирус	11
Токсико-аллергическая кератопатия	9,5
Тиреотоксикоз	9,5
Перенесённые рефракционные операции	8,1
Хронический блефароконъюнктивит	6,2
Атипичная аллергия	2,8
Вирус Эпштейн-Барра	1,4
Синдром Стивенса-Джонсона	0,7
Системная красная волчанка	0,3
Лагофтальм	0,3
Лентовидная дистрофия роговицы	0,3

В результате в исследовании участвовали 286 пациентов в возрасте от 28 до 77 лет. Среди них – 183 женщины и 103 мужчины. Распределение пациентов по половозрастному составу представлено в таблице 4.

Таблица 4 - Распределение пациентов по половозрастному составу

	Кол-во пациентов	Средний возраст
мужчины	103 (36%)	44,5±3,1
женщины	183 (64%)	53,4±4,6
ВСЕГО	286	48,95±3,85

Все глаза были разделены на 2 группы по виду заболевания: группа a – глаза с рецидивирующей эрозией, b – глаза с нитчатым кератитом. В зависимости от схемы применяемого лечения было сформировано 3 группы (I, II, III) (табл. 5).

Таблица 5 - Распределение глаз по группам и подгруппам

	a (РЭ)	b (НК)	ВСЕГО (РЭ+НК)
I	62 (33,5%)	27 (26,7%)	89 (31,1%)
II	58 (31,4%)	38 (37,6%)	96 (33,5%)
III	65 (35,1%)	36 (35,6%)	101 (35,3%)
ИТОГО:	185 (35,3%)	101 (64,7%)	286

2.2.2. Схемы лечения в группах

В группе I использовали репаративный препарат – 5% гель декспантенола (Корнерегель, Baush&Lomb, США) 4 р/д до закрытия эрозии (при рецидивирующей эрозии) или резорбции нитей (при нитчатом кератите) и затем ещё в течение 1 месяца, антисептическое средство – 0,05% р-р пиклоксидина (Витабакт, Thea, Франция) 4 р/д до исчезновения дефекта, увлажняющий препарат искусственной слезы (Слеза натуральная, Alcon, США) 3 р/д в период основного лечения и до 5р/д по мере необходимости при чувстве дискомфорта после отмены остальных препаратов в течение 1 года наблюдения, а также бандажную лечебную МКЛ (Acuvue Oasys, Johnson&Johnson, США).

В группе II использовали 5% гель декспантенола, 0,05% р-р пиклоксидина, искусственную слезу по той же схеме, что и в I группе, а также ПЭРГ (АО «Биомир сервис», Россия) по 1 капле 4 раза в день до закрытия эрозии или резорбции нитей и затем ещё в течение 2-х недель.

В группе III - 5% гель декспантенола, пиклоксидин, увлажняющий препарат и МКЛ применяли по той же схеме, что и в I группе, а кроме того - ПЭРГ,

который помещали на внутреннюю поверхность МКЛ при замене каждые 4 дня, до исчезновения дефекта и затем на протяжении ещё 2-х недель (таблица 6).

Таблица 6 - Распределение пациентов по группам в зависимости от типа лечения

I группа	II группа	III группа
• 5% гель декспантенола (Корнерегель) 4 р/д • 0,05% р-р пиклоксидина (Витабакт) 4 р/д • Слеза натуральная 4 р/д • МКЛ (Acuvue Oasys) 1р/4д	• 5% гель декспантенола (Корнерегель) 4р/д • 0,05% р-р пиклоксидина (Витабакт) 4р/д • Слеза натуральная 4р/д • ПЭРГ 4р/д	• 5% гель декспантенола (Корнерегель) 4 р/д • 0,05% р-р пиклоксидина (Витабакт) 4 р/д • Слеза натуральная 4р/д • МКЛ (Acuvue Oasys) 1р/4д • ПЭРГ 4р/д

2.2.3. Клинико-функциональные методы исследования

Всем пациентам до и в сроки 1, 2, 3, 4 недели, а также - 6 и 12 месяцев после начала лечения проводилось стандартное комплексное клинико-функциональное обследование:

- Анкетирование
- Визометрия
- Биомикроскопия роговицы

- Метод клинического рисования
- Тест Ширмера-1
- Проба Норна
- Фотографирование
- Окраска роговицы флюоресцеином
- Определение индекса поражения роговицы
- Консультация смежных специалистов

Анкетирование – метод субъективной оценки пациентом качества своего зрения и качества жизни, основанный на ответах на конкретные вопросы, поставленные офтальмологом об интересующих его признаках заболевания. Пациентам предлагали при ответах на вопросы оценить степень выраженности того или иного признака в баллах от 0 до 5 (табл. 7), где большее количество баллов соответствовало большей выраженности признака, а именно:

0 – полное отсутствие признака

1 – слабовыраженный признак

2 – ниже среднего выраженный признак

3 – средневыраженный признак

4 – выраженный признак

5 – сильно выраженный признак

Анкетирование проводилось при каждом визите. После заполнения пациентом анкеты проводили статистический подсчёт баллов с определением средней величины и стандартного отклонения в группах. Максимальное значение субъективного показателя поражения роговицы составляло 45 баллов.

Таблица 7 - Анкета для заполнения пациентом при каждом визите

Признак/ кол-во баллов	0	1	2	3	4	5
Слезотечение						
Светобоязнь						
Чувство инородного тела						
Боль в течение дня						
Боль утром при открывании глаз						
Снижение зрения						
Зависимость качества зрения и симптомов от закапывания капель						
Трудности при выполнении работы, чтении, вождении и прочем						
Снижение качества жизни						

При визометрии проводили учёт только ОЗ с максимальной очковой коррекцией (КОЗ), так как разница исходной рефракции у всех пациентов была статистически значимой и не могла быть принята критерием для оценки эффективности лечения. Визометрию проводили на рефракционном комбайне фирмы “Rodenstock” (Германия) с использованием проектора оптотипов фирмы “Zeiss” (Германия).

Биомикроскопию роговицы проводили с использованием щелевой лампы модели SL-30 фирмы “Opton” (Германия). При первом визите оценивали состояние всех отделов глазного яблока, а также его придаточного аппарата на предмет выявления сопутствующей патологии. При наличии тяжёлой патологии глаза пациенов не включали в исследование. При исследовании роговицы оценивали её прозрачность, размер, форму и глубину эпителиального дефекта (при РЭ) или количество и локализацию нитей (при НК), а также их сгущенность, наличие отделяемого, степень гиперемии конъюнктивы, характеристики слёзного мениска, слёзной плёнки, а также состояние придаточного аппарата глаза.

Метод клинического рисования заключается в графическом изображении на схеме роговицы (рис. 2) выявленного дефекта с отображением всех его характеристик в масштабе рисунка (размера, формы, локализации и других). Метод даёт наглядное представление о биомикроскопической картине с выделением характерных деталей и признаков и позволяет сравнивать клиническую картину на первичном визите с таковой при последующих более наглядно и подробно.

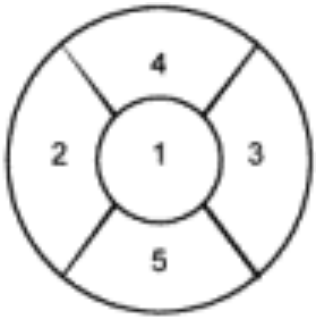

Рисунок 2 Секторальная схема роговицы

Тест Ширмера-1 является одним из основных в диагностике и оценке динамики ССГ, позволяющим легко и неинвазивно определять слезопродукцию. Тест проводили с использованием тест-полосок Tear Strips (Contacare Ophthalmis and Diagnostics, Индия). Край полоски располагали под нижним веком в области нижнего слёзного мениска на 5 минут. Затем проводили измерение высоты пропитывания тест-полоски слезой в миллиметрах.

Пробу Норна или определение времени разрыва слёзной плёнки проводили следующим образом. Пациенту проводили окрашивание слёзной плёнки флюоресцеином: на тест-полоску с флюоресцеином (FluoStrips, BIO GLO, Индия) наносили каплю витабакта и дотрагивались до слёзного мениска. Для равномерного распределения красителя пациента просили поморгать и затем открыть широко глаз и постараться не моргать. Врач наблюдал за состоянием слёзной плёнки в синем светофильтре щелевой лампы, засекая секундомер до момента, когда появится тёмное пятно на месте равномерного окрашивания с

последовательным его расширением – индикатор разрыва слёзной плёнки. Промежуток времени между последним морганием и разрывом плёнки считался временем разрыва слёзной плёнки, измеренным в секундах.

Фотографирование глаз пациентов осуществляли при помощи фотощелевой лампы модели DC-1, “Topcon” (Япония).

Окраску флюоресцеином и биомикроскопию с синим светофильтром использовали для визуализации эпителиальных дефектов (эрозий или нитей), а также проводили оценку окрашивания.

Определение индекса поражения роговицы проводили по новой, разработанной в ходе данного исследования схеме.

В рамках одномоментного описательного исследования, направленного на определение этиологических причин НК, консультацию смежных специалистов назначали всем пациентам с нитчатым кератитом. Ранее по данным литературы и эмпирическим путём, на основе личного клинического опыта было выявлено, что данное заболевание в большинстве случаев сопровождается системной патологией. Для подтверждения данной теории 101 пациент был консультирован у терапевта, эндокринолога и ревматолога с назначением специфических неинвазивных методов обследования, анализов и маркёров ревматоидных и эндокринных заболеваний, а также проводили диагностический поиск других системных патологий.

2.2.4. Статистические методы

Информацию из индивидуальных карт пациентов с данными всех исследований аккумулировали и обрабатывали в программе Microsoft Excel 2007. Выборки соответствовали разбивке пациентов по группам. При анализе данных рассчитывали средние величины параметров (M) и их среднеквадратичное отклонения (σ) с доверительным интервалом - 95%. Данные представлены в работе в виде M±σ. Все выборки подчиняются нормальному закону

распределения. Для проверки достоверности различий между средними значениями выборок использовали коэффициент Стьюдента (p). Достоверной считалась разница $p \leq 0,05$.

ГЛАВА 3. РЕЗУЛЬТАТЫ СОБСТВЕННЫХ ИССЛЕДОВАНИЙ

Целью данной главы явилась оценка переносимости изделия медицинского назначения ПЭРГ и эффективности регенерации при включении его в схему терапии на глазах кроликов с моделью ожога в эксперименте, а также оценка результатов клинического исследования: скорости регенерации тканей роговицы при включении в схему ПЭРГ, анализ клинических и функциональных показателей при использовании новой схемы лечения с включением в неё ПЭРГ в ранние и отдаленные сроки терапии. Также в данной главе разрабатывали схему оценки окрашивания роговицы с определением индекса поражения у пациентов с НК и РЭ.

3.1. Разработка схемы оценки окрашивания и определения индекса поражения роговицы при рецидивирующих эпителиальных дефектах

По причине отсутствия единой функциональной схемы определения индекса поражения роговицы, удовлетворяющей как НК, так и РЭ, в ходе настоящего исследования была разработана новая интегральная 5-секторная схема (рис. 3) с 4-балльной системой оценки индекса поражения в каждом секторе. Сектор 1 соответствует центру роговицы и имеет круглую форму, а 4 равноразмерных сектора вокруг центральной зоны, соответственно, секторы 2-5 (верхний(4), темпоральный(2), назальный(3) и нижний(5)). Была разработана система оценки количественных (один, несколько или множественные очаги) и качественных (по площади и глубине поражения) характеристик окрашивания очагов деэпителизации, выраженных в баллах в каждом секторе: 0 - окрашивания нет; 1 - следы окрашивания; 2 – слабое окрашивание; 3 - окрашивание средней выраженности; 4 - выраженное окрашивание (табл. 8). Итоговое число баллов

являлось показателем индекса поражения, который мог составлять от 0 до 20 баллов.

Сектора	Баллы
1 - центральный	
2 - темпоральный	
3 – назальный	
4 - верхний	
5 - нижний	
ИТОГО:	

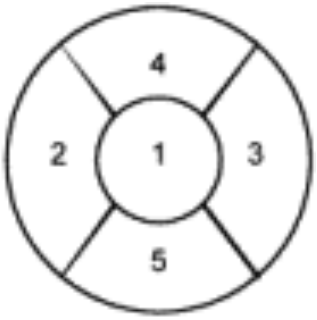

Рисунок 3 Секторальная схема роговицы и таблица для оценки индекса поражения роговицы при эпителиальных дефектах роговицы

Таблица 8 - Разработанная балльная система оценки поражения роговицы

Кол-во баллов	Качественная и количественная характеристики окрашивания
0	Окрашивания и эпителиальных нитей нет
1	Не более 5-ти микроочагов окрашивания и/ или 1 эпителиальная нить в секторе
2	От 5-ти до 15-ти микроочагов окрашивания и/ или 2-4 нити в секторе
3	Более 15-ти микроочагов ИЛИ 2 сливных очага, ИЛИ стромальная диффузия красителя в секторе (+ более 4 нитей)
4	Более 15-ти микроочагов И 2 сливных очага с явным видимым эпителиальным дефектом, И диффузией в строму в секторе (+ более 8 нитей)

Данная схема удовлетворяет как НК, так и РЭ, имеет конкретные критерии тяжести поражения, выраженные в баллах, в достаточной степени отражает тяжесть поражения у пациентов с эпителиальными дефектами роговицы.

3.2. Результаты экспериментальной части

3.2.1. Результаты клинического исследования роговицы

Результаты клинического исследования роговицы приведены в таблице 8, где отражено количество глаз с полной эпителизацией по дням в течение периода наблюдения. Из таблицы 9 видно, что в экспериментальной группе эпителизация проходила быстрее, и у большинства кроликов она наступила к 14-м суткам наблюдения, на 3-й неделе наблюдения на всех глазах отмечали отсутствие дефекта эпителия. В группе контроля эпителизация наступала несколько медленнее, полное отсутствие дефекта у всех кроликов наблюдали на 28-е сутки. На глазу с моделью ожога без лечения дефект эпителия сохранялся до 28-ми суток.

Таблица 9 - Количество глаз с полной эпителизацией в различные сроки наблюдения, M (%)

	Группа I (n=6)	Группа II (n=6)	Модель ожога (n=1)
3-и сутки	0	0	0
7-е сутки	0	0	0
14-е сутки	5 (83%)*	3 (50%)*	0**
21-е сутки	6 (100%)*	4 (67%)*	0**
28-е сутки	6 (100%)	6 (100%)	1

* различие средних достоверно между I и II группами ($p<0,05$)

** различие средних достоверно по сравнению с показателями в I и II группах в те же сроки наблюдения ($p<0,05$)

В I и II группах на сроке 14 суток и далее в области воздействия щелочи отмечали слабое поверхностное помутнение, более выраженное в группе контроля (рис. 4, 5, 6, 7, 8).

а) б)

а) контрольная группа; б) опытная группа

Рисунок 4 Глаза кроликов в опытной (I) и контрольной (II) группах на 3-и сутки лечения

Рисунок 5 Глаза кроликов в опытной (I) и контрольной (II) группах на 7-е сутки лечения

Рисунок 6 Глаза кроликов с полной эпителизацией из опытной (I) и контрольной (II) групп на 14-е сутки лечения



Рисунок 7 Глаза кроликов с полной эпителизацией из опытной (I) и контрольной (II) групп на 21-е сутки лечения

Рисунок 8 Глаза кроликов из опытной (I) и контрольной (II) групп на 28-е сутки лечения

Динамику индекса поражения роговицы оценивали с использованием критериев 4-балльной системы Эфрона [74], оценивая роговицу в целом как один сектор в связи с равномерным формированием ожога. Критерии оценки были следующими: 0 баллов - окрашивания нет, 1 балл - следы окрашивания, 2 балла – слабое окрашивание, 3 балла - окрашивание средней выраженности, 4 балла - выраженное окрашивание.

Результаты окрашивания и подсчёта индекса поражения роговицы, которые отражены в таблице 10, полностью соответствуют данным клинического исследования роговицы и демонстрируют, что в экспериментальной группе окрашивание роговицы было в среднем меньше, чем в группе контроля на 7-е, 14-е и 21-е сутки наблюдения.

Таблица 10 - Динамика изменения индекса поражения роговицы в группах исследования в различные сроки наблюдения (M±σ)

	Группа I (n=6)	Группа II (n=6)	Модель ожога (n=1)
Исходно	4	4	4
3-и сутки	4	4	4
7-е сутки	3,8±1,3*	4*	4
14-е сутки	1,5±1,2*	2,2±1,3*	4**
21-е сутки	0,5±0,5*	1,5±1,2*	4**
28-е сутки	0	0	3**

* различие средних недостоверно между I и II группами ($p>0,05$)

** различие средних достоверно по сравнению с показателями в I и II группах в те же сроки наблюдения ($p<0,05$)

3.2.2. Анализ морфологических изменений

Анализ морфологических изменений, развивающихся в роговице после нанесения гелей на ожоговую поверхность показал, что к 28-м суткам при лечении ожогов роговицы обоими препаратами происходило полное восстановление эпителиального пласта. Явления отечности и воспалительной инфильтрации в роговице отсутствовали (рис. 9 в, г).

Роговица интактного глаза представляла собой послойно расположенные структуры: передний многослойный плоский неороговевающий эпителий, переднюю пограничную пластинку (Боуменову мембрану), собственное вещество роговицы, заднюю пограничную мембрану, задний однослойный плоский эпителий (эндотелий). Строма представлена широким волокнистым слоем упорядоченно лежащих соединительнотканных волокон, между которыми встречались фиброциты. Пространства между волокнами были заполнены основным веществом (рис. 9а).

На глазу с моделью щелочного ожога, который оставался без лечения, к 28-м суткам сохранялись явления отека. Степень эпителизации варьировала от 3-4-х рядного по периферии ожога до отсутствия эпителия в эпицентре. Присутствовали участки стромы с фибриноидным набуханием и некрозом волокон. Коллагеновые волокна имели беспорядочное расположение. На некоторых участках отмечали полное отсутствие фиброцитов (рис. 9б).

В I группе, где лечение проводили ПЭРГ, микроскопическая картина через 28 суток выглядела следующим образом. Произошло полное восстановление эпителиального пласта. Эпителий многослойный, состоял из 4-5 слоев эпителиальных клеток. Отмечали пролиферацию клеток. Явление отечности в роговице не наблюдали. В местах регенерации роговицы воспалительной инфильтрации не замечали. Коллагеновые волокна имели упорядоченное

направление, между ними встречались фибробласты (рис. 9в). Наблюдали схожую с интактным глазом картину.

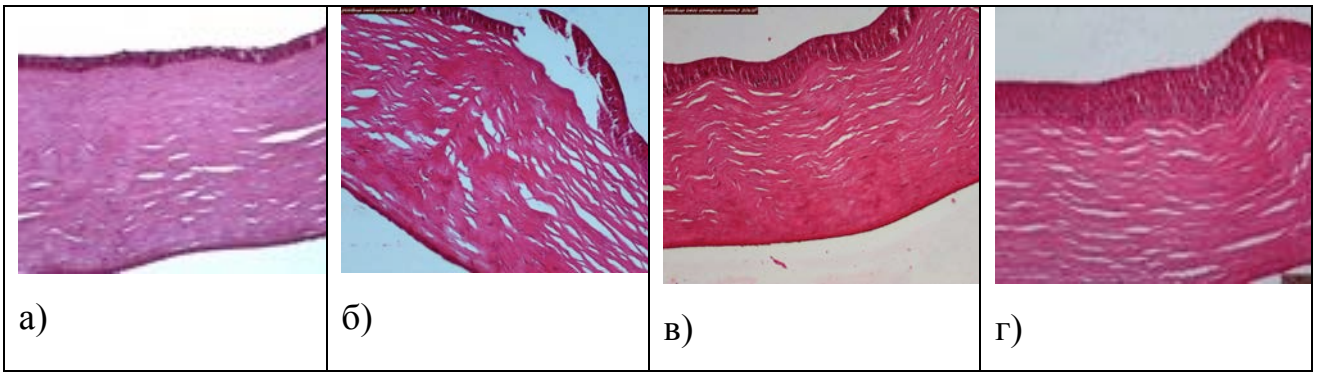

а) – интактный глаз; б) – модель ожога роговицы без лечения; в) – роговица кролика из I группы; г) – роговица кролика из II группы

Рисунок 9 Роговица кролика, 28-е сутки, окраска гематоксилином-эозином, увеличение 200х.

Во II группе животных, которые получали лечение препаратом Корнерегель, была видна пролиферация эпителиальных клеток, однако эпителий был 9-10 рядный, имел более рыхлую структуру и клетки были более вытянуты наружу. Строма представляла собой широкий волокнистый слой, состоявший из упорядочено лежавших коллагеновых волокон. Большое количество фибробластов и межклеточное вещество заполняли пространство между волокнами (рис. 9г).

Проведенные морфологические исследования подтверждали данные клинических методов обследования в эксперименте. Так, при использовании ПЭРГ морфологически наблюдали менее выраженный отек роговицы, разрушения коллагенового каркаса не происходило. Отмечали усиленную фибробластическую реакцию с разрастанием коллагеновых волокон, что в свою очередь способствовало восстановлению нормальной роговичной ткани.

Таким образом, применение в схеме терапии ПЭРГ показало его эффективность и хорошую переносимость на глазах всех кроликов. В экспериментальной группе полностью отсутствовали такие признаки токсичности как мацерация, отёчность, гиперемия и прочие. Применение в схеме терапии ПЭРГ приводило к более структурированному и анатомически правильному заживлению роговицы, чем лечение альтернативным препаратом в группе контроля. Эпителий имел 4-5 рядов, был менее рыхлым, более упорядоченным, и был менее отёчным, чем в группе сравнения.

3.3. РЕЗУЛЬТАТЫ КЛИНИЧЕСКОЙ ЧАСТИ ИССЛЕДОВАНИЯ

3.3.1. Результаты диагностики при первичном осмотре пациентов с РЭ и НК.

По результатам анкетирования большинство пациентов ощущали все перечисленные в анкете жалобы. Средний показатель составил 36,2±2,7.

Исходная КОЗ пациентов составляла от 0,6 до 0,9, в среднем - 0,7±0,1.

При биомикроскопии роговицы выявляли следующие изменения: при рецидивирующей эрозии – роговица отёчная, со сниженной прозрачностью, эпителиальные дефекты роговицы разного размера (от 0,5 до 5 мм в диаметре) и количества, различной локализации с тенденцией более характерного расположения в нижнем сегменте роговицы, с неровными краями. В некоторых случаях наблюдали незначительное помутнение Боуменовой мембраны на дне эрозии. По форме дефекты были различны: географические, точечные, линейные и пр. Рецидивирующими считали только те эрозии, которые повторно после полной эпителизации и некоторого периода ремиссии возникали снова на том же месте. Почти в 90% случаев обнаруживали гиперемию и отёчность бульбарной и пальпебральной конъюнктивы (рис. 10а).

При нитчатом кератите обнаруживали нитеобразные отростки эпителия, которые крепились одним концом к эпителию, а второй свободно располагался в

конъюнктивальной полости. Нити были подвижны, передвигались при моргании. При этом роговица в 57% случаев была отёчной и прозрачность её была снижена. В остальных случаях - прозрачной и спокойной. В 34% случаев обнаруживали точечные дефекты роговичного эпителия в области между нитями. Отёчность и гиперемия конъюнктивы наблюдалась в месте контакта с нитями (рис. 10б).

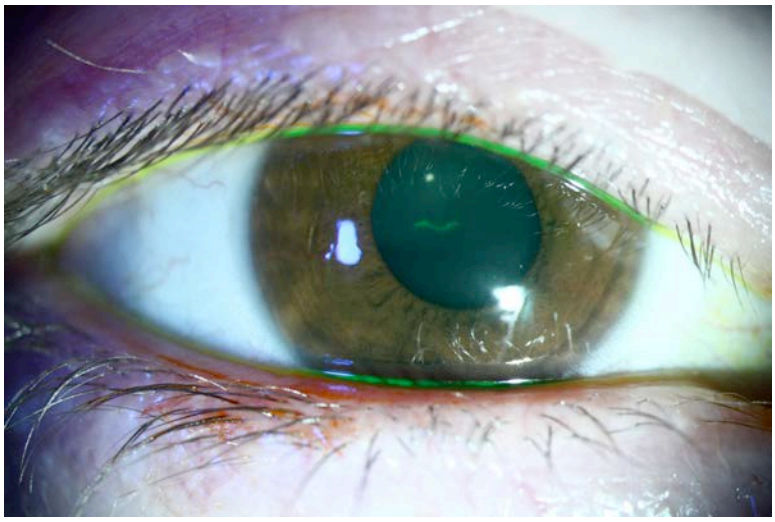

а)

б)

а) линейная рецидивирующая эрозия роговицы б) нитчатый кератит

Рисунок 10 Фото глаз пациентов до лечения

При окрашивании роговицы и оценке индекса поражения роговицы были получены следующие показатели (табл. 11)

Таблица 11 - Средние показатели индекса поражения роговицы в группах, (M±σ)

Группы исследования	РЭ (n=185)	НК (n=101)
I	11,2±3,1	9,3±1,6
II	12,1±2,9	9±2,7
III	11,6±2,5	9,9±1,2

Метод клинического рисования выявил наиболее частую локализацию рецидивирующих эрозий и нитчатых разрастаний при НК (табл. 12)

Таблица 12 - Локализация эпителиальных дефектов (РЭ) и эпителиальных отростков (НК) по секторам роговицы, M (%)

Секторы роговицы	РЭ (n=185)	НК (n=101)
Центральный	61 (33%)	31 (30,7%)
Нижний	89 (48,1%)	65 (64,4%)
Верхний	1 (0,5%)	0 (0%)
Темпоральный	30 (16,2%)	4 (4%)
Назальный	4 (2,2%)	1 (1%)

Показатели теста Ширмера в группе с РЭ варьировали в пределах от 8 до более 15 мм (т.е. были снижены незначительно) и составляли в среднем 11,1±1,4 мм, в группе с НК они имели более низкие значения от 2 до 12 мм и в среднем составили 6,9±1,1 мм.

Анализ показателей пробы Норна выявил снижение времени разрыва слёзной плёнки в обеих группах, в среднем они составили 4,8±1,5 сек в группе с НК и 6,1±0,9 сек в группе с РЭ.

3.3.2. Результаты клинико-функциональных методов обследования в динамике

В течение курса лечения пациентам из всех групп проводили контрольный осмотр и обследования в следующие сроки: 1, 2, 3, 4 недели, 3, 6 и 12 месяцев от начала лечения.

Анкетирование проводили при каждой явке и выводили средний показатель по группам в различные сроки наблюдения. Максимальный показатель субъективной оценки самочувствия в анкете мог составить 45 баллов. Средние значения по группам представлены в таблице 13.

Таблица 13 - Сравнительная характеристика динамики показателей анкетирования в трёх группах исследования в различные сроки после начала лечения (n=286), (M±σ)

Сроки	I группа (n=89)	II группа (n=96)	III группа (n=101)
Исходные данные	38,7±9,3	40±10,2	39±9,8
1 неделя	10±3,5*	32±3,3	10±3,2*
2 недели	4,2±2,2*	26±1,5**	4±2,3*
3 недели	2±1,4*	18±0,5**	2,3±1,3*
4 недели	2±1,4*	10±0,7**	3±2,0*
3 месяца	16±2,1*	5±2,3**	2±1,6**
6 месяцев	19,5±2,4*	2,1±2,8**	2±0,2**
12 месяцев	22±7,3	3±1,3**	3±1,0**

* различие средних достоверно по сравнению с исходными данными в группе ($p<0,05$)

** различие средних достоверно по сравнению с показателями в I группе в те же

сроки наблюдения ($p<0,05$)

В I группе полное восстановление отмечали в различные сроки (от 1 до 3 месяцев) у 70% пациентов. У 22% в сроки 6 и 12 месяцев отмечали возобновление симптомов заболевания, что подтверждалось объективными данными исследования, характеризующими рецидив. Однако, рецидивирование симптомов отмечали у 20% пациентов вскоре после отмены МКЛ. Во II группе наблюдали несколько более медленное восстановление, однако рецидивирование отмечали лишь у 7% пациентов в отдалённые сроки. В III группе положительная динамика симптомов была наиболее выражена. Улучшение некоторые пациенты отмечали уже к концу первой недели лечения, а полное восстановление отмечали 96% пациентов в сроки от 3-х недель до 3-х месяцев. Возобновление симптомов при такой схеме лечения отмечали только 5 пациентов (4,9%), что они сами связывали с ухудшением общего состояния и рецидивом сопутствующего заболевания.

При анализе анкет отдельно оценивали графу «зависимость качества зрения и симптомов от закапывания капель» (табл. 14).

Таблица 14 - Средние показатели зависимости качества зрения и симптомов от закапывания капель по результатам анкетирования в группах в течение первого месяца лечения (M±σ)

	I (n=89)	II (n=96)	III (n=101)
Зависимость качества зрения и симптомов от закапывания капель	3,1±0,6	4,4±0,9	2±0,5
% пациентов, указавших максимальную выраженность признака (5 баллов) на 1-ой неделе лечения	21%	71%	16%
% пациентов, указавших максимальную выраженность признака (5 баллов) на 2-ой неделе лечения	13%	55%	12%
% пациентов, указавших максимальную выраженность признака (5 баллов) на 3-ей неделе лечения	7%	24%	0%
% пациентов, указавших максимальную выраженность признака (5 баллов) через неделю после отмены МКЛ	25%	-	2%

В I группе корреляция была маловыражена в течение периода ношения МКЛ и возрастала сразу после отмены контактной линзы. Во II группе корреляция была наиболее значима в раннем периоде, но значительно уменьшалась к концу периода наблюдения. В III группе данная корреляция была намного менее выражена. Высокую зависимость отмечали лишь 21 и 16%, соответственно (табл. 13). На протяжении последующих недель лечения зависимость снижалась во всех группах, однако в I группе процент пациентов, указывающих максимальную выраженность признака, оставался относительно высоким, тогда как во II и III группах быстро снижался до минимальных

значений. Дополнительно проводили оценку данного признака у пациентов I и III групп после отмены МКЛ. В I группе процент пациентов, указывающих значительную зависимость от закапывания капель, снова возрастал, тогда как в III группе он почти не изменился.

При проведении биомикроскопии у пациентов после начала лечения отмечали снижение отёчности, увеличение прозрачности роговицы, уменьшение и постепенное исчезновение гиперемии пальпебральной и бульбарной конъюнктивы во всех группах относительно равномерно (Рис. 11).

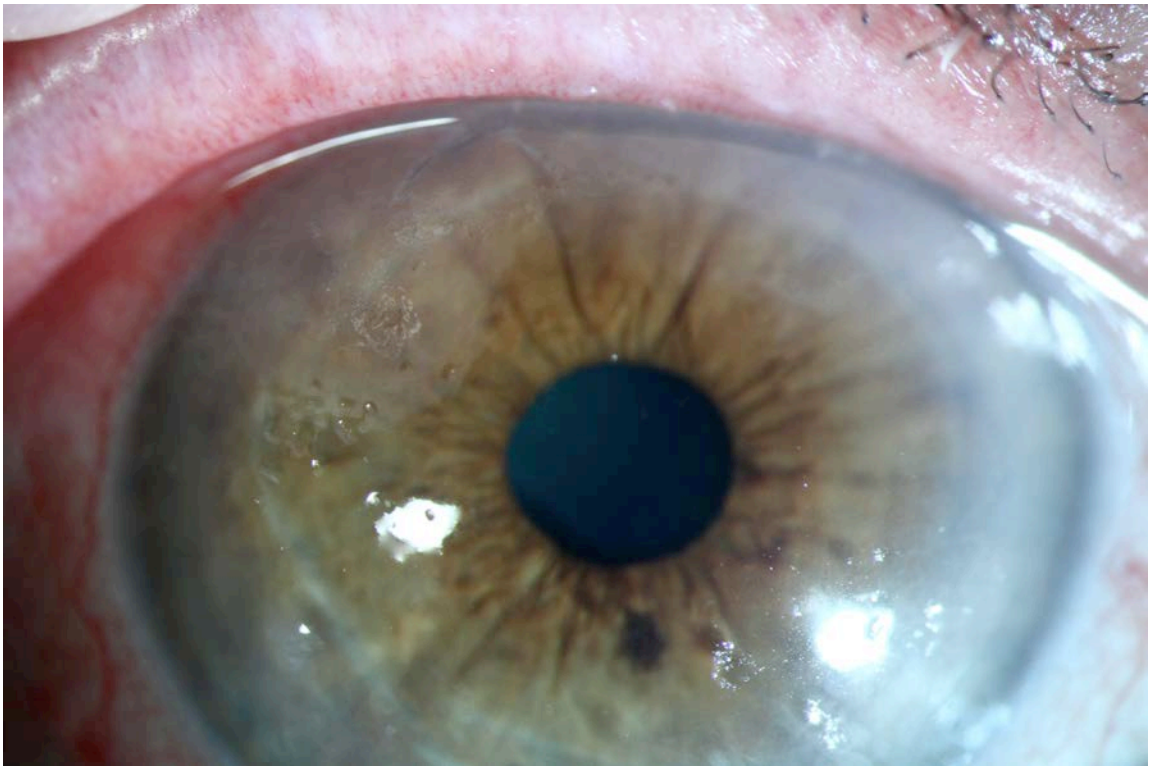

а)

б)

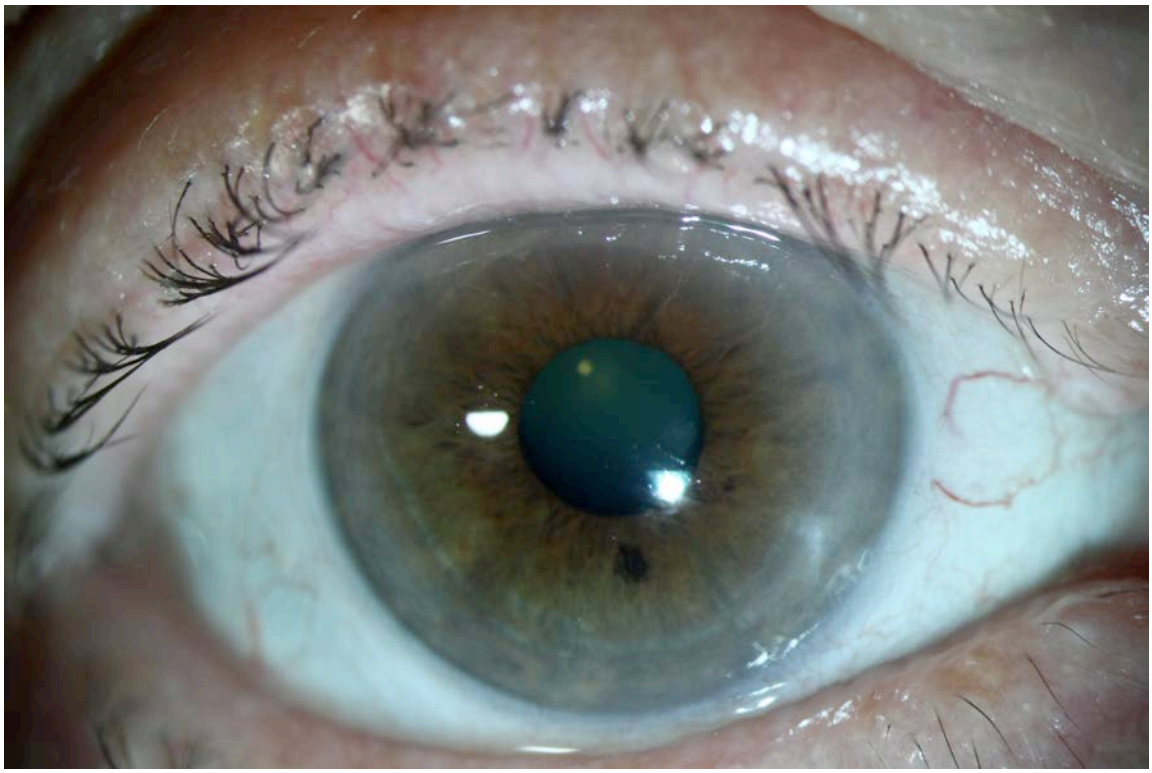

в)

а) – до лечения, без окраски, б) – до лечения, окраска флюоресцеином, в) - через 1 месяц после лечения без окраски.

Рисунок 11 Глаз пациента К. с рецидивирующей эрозией роговицы.

Эпителиальные дефекты при рецидивирующей эрозии уменьшались в размерах, при этом в III группе реэпителизация дефектов проходила быстрее: мелкие дефекты закрывались уже к концу первой недели лечения, средние – к концу второй, а крупные - к концу второй-третьей недели. В то время как в I и II группах реэпителизация дефектов проходила гораздо медленнее, крупные дефекты закрывались в среднем к 1-му месяцу лечения, а иногда и дольше (Рис. 11).

Схожая динамика наблюдалась и у пациентов с нитчатым кератитом. Резорбция эпителиальных нитей проходила в такие же сроки, как и закрытие эпителиальных дефектов при рецидивирующей эрозии. Также наблюдали рецидивирование дефектов (эрозий или нитчатых отростков) у 26% в I группе и только у 5% в III группе в различные сроки (рис. 12). Под рецидивом эпителиального дефекта (эрозии или эпителиального отростка) понимали повторное его образование на том же месте, что и при первоначальном визите.

Стоит отметить, что в I группе рецидивирование было чётко взаимосвязано с отменой МКЛ. В то время как в III группе подобной связи выявлено не было.

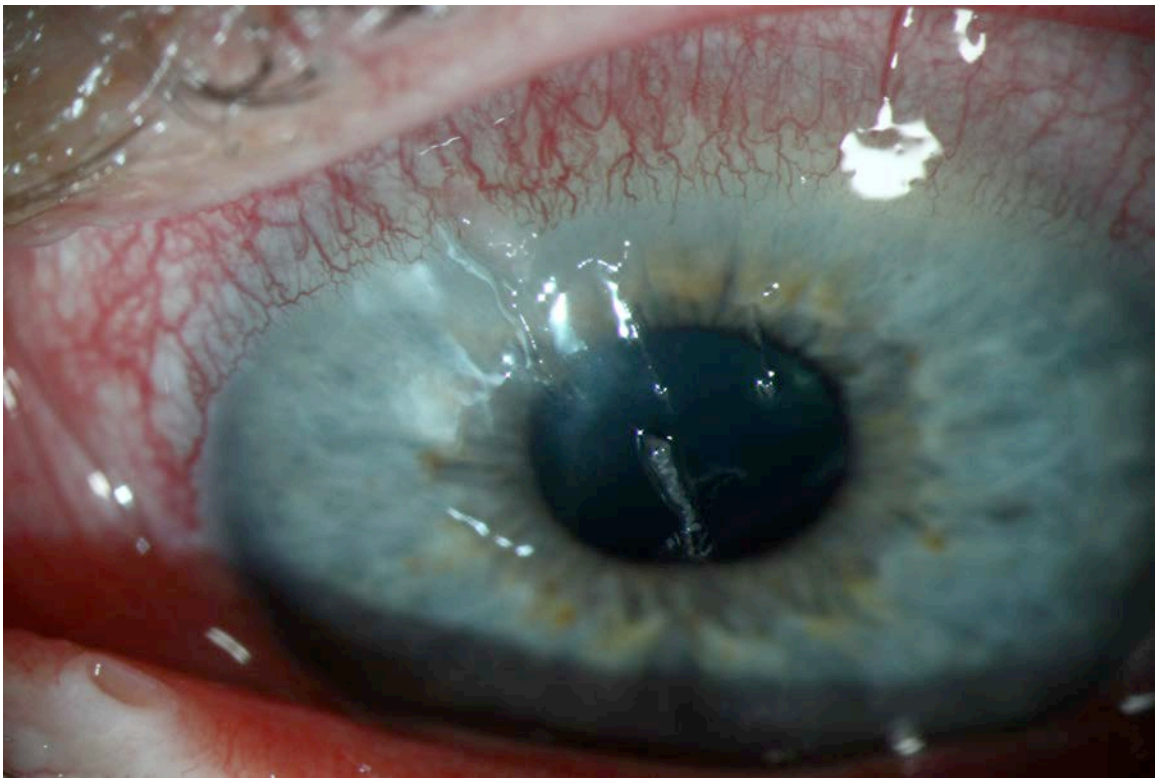

а)

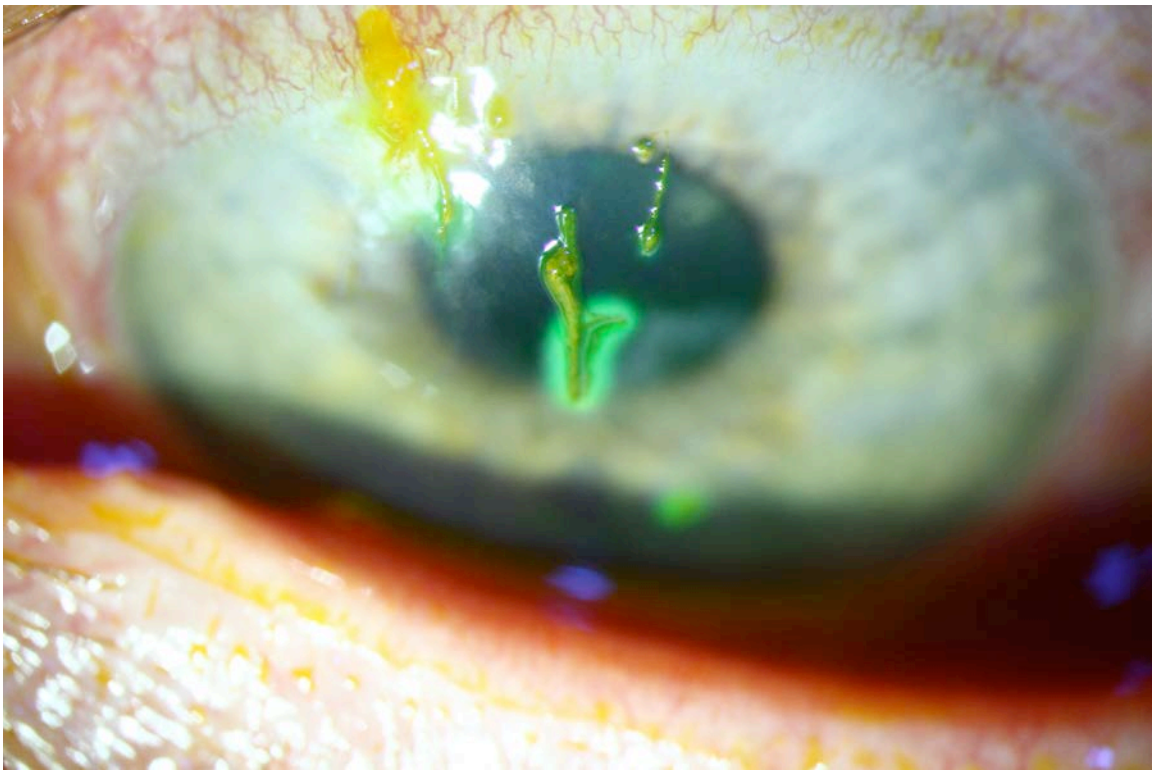

б)

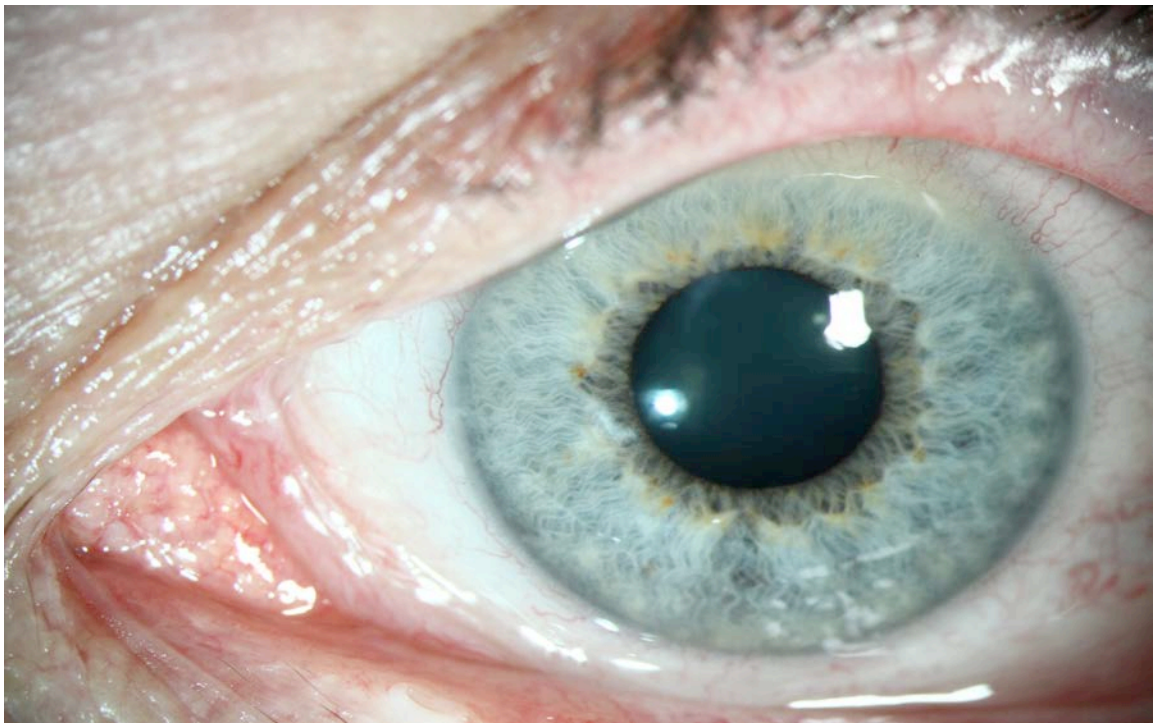

в)

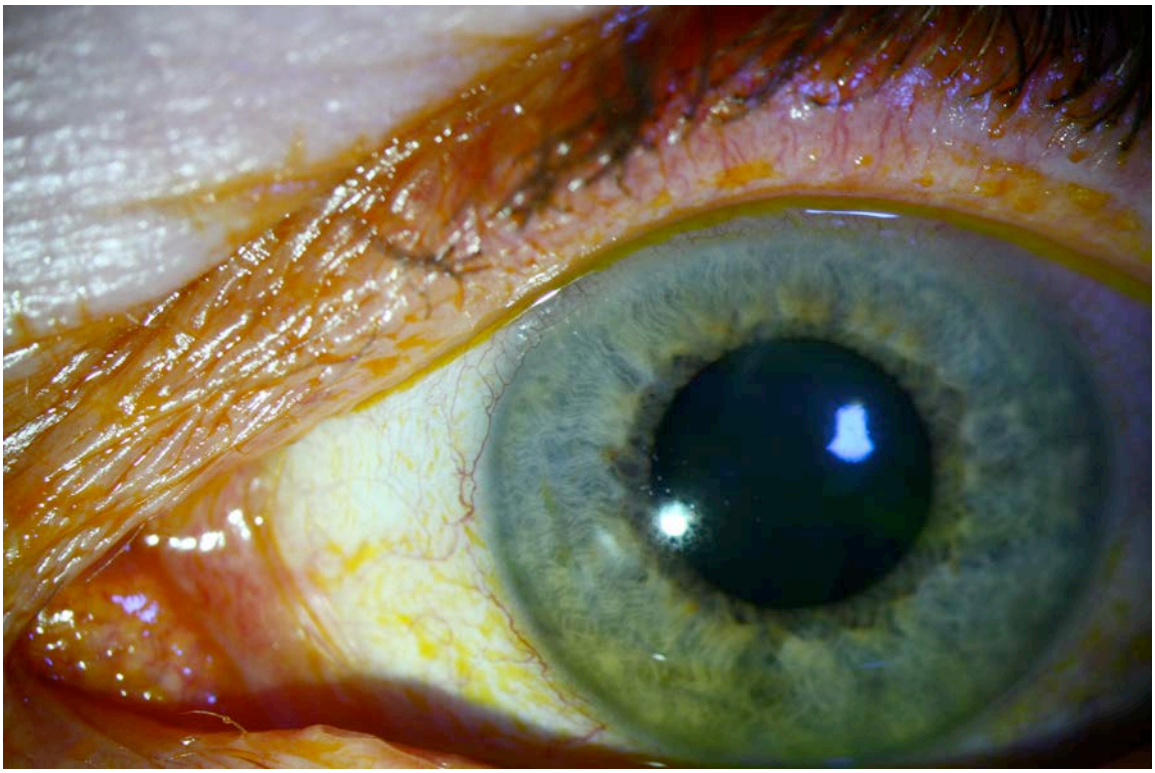

г)

а) – до лечения, без окраски, б) – до лечения, окраска флюоресцеином, в) - через 1 месяц после лечения без окраски, г) - через 1 месяц после лечения, окраска флюоресцеином.

Рисунок 12 Глаз пациента Г. с нитчатым кератитом.

Пробу Норна проводили пациентам II группы в перерыве между закапываниями капель, а в I и III группах - через 30 минут после снятия контактной линзы. Динамика времени разрыва слёзной плёнки в трёх группах не выявила статистически значимой разницы между группами в ранние сроки наблюдения. Это во многом объясняется тем, что быстрому восстановлению слёзной плёнки во II группе препятствует медленная реэпителизация дефектов и резорбция нитей, а в I и III группах – сама контактная линза. Однако в отдалённых сроках (6 и 12 месяцев) в I группе снова отмечали снижение среднего значения времени разрыва слёзной плёнки, в то время как во II и III группах подобной тенденции не выявляли (табл. 15).

Таблица 15 - Средние показатели времени разрыва слёзной плёнки в различные сроки наблюдения в трёх группах (n=286), (M±σ)

Сроки	I группа (n=89), сек	II группа (n=96), сек	III группа (n=101), сек
Исходные данные	4,4±1,2	4,2±1,1	4,5±0,9
1 неделя	4,9±1,5	4,9±1,3	5±1,5
2 недели	5,5±1,2	5,4±0,8	5,7±0,6
3 недели	6,4±0,7*	6,4±0,5*	6,6±0,7*
4 недели	7,1±0,5*	7,6±0,4*	7,8±0,8*
3 месяца	6,7±0,3*	7,6±0,9*	8,5±0,3**
6 месяцев	5,4±0,5*	8,3±0,4**	8,1±0,5**
12 месяцев	5,2±0,9*	8,1±0,8**	8,3±0,3**

*различие средних достоверно по сравнению с исходными данными в группе ($p<0,05$)

**различие средних во II и III группах достоверно по сравнению с показателями в I группе в те же сроки наблюдения ($p<0,05$)

Тест Ширмера-1 проводили пациентам во II группе при каждом визите в перерыве между закапываниями капель, а в I и III группах - через 30 минут после снятия контактной линзы. При анализе результатов теста выявили широкую вариабельность данных, не имеющие какой-либо закономерности и зависимости от проведенной терапии (табл. 16). Это можно объяснить, во-первых, тем, что тест неспецифичен для данных заболеваний; во-вторых, слишком много факторов, напрямую или косвенно влияющих на течение заболевания и результативность теста; в-третьих, тем, что тест определяет лишь количественный показатель уровня слезопродукции, тогда как нам важен качественный состав слёзной плёнки. Лишь в отдалённые сроки у пациентов I группы было выявлено

достоверное снижение показателей теста в связи с большим количеством рецидивов.

Таблица 16 - Средние показатели уровня слезопродукции в различные сроки наблюдения в трёх группах (n=286), (M±σ)

Сроки	I группа (n=89), мм	II группа (n=96), мм	III группа (n=101), мм
Исходные данные	13,5±2,3	12,8±2,1	13,2±2,2
1 неделя	17,3±2,1	17,3±1,2	17,5±1,5
2 недели	17,5±2,3	18,4±1,5	17,9±1,2
3 недели	18,2±2,2	17,9±2,1	18,6±2,3
4 недели	18,1±2,1	18,2±2,3	18,2±2,5
3 месяца	15,7±2,3	16,5±2,4	18,7±2,2*
6 месяцев	14,8±2,5	17,4±2,3*	17,1±3,1*
12 месяцев	13,9±2,4	18,8±2,1*	18±2,6*

* Различие средних достоверно по сравнению с показателями в I группе в те же сроки наблюдения ($p<0,05$)

В результате полученных данных, можно сделать вывод о неактуальности проведения теста Ширмера у пациентов данной категории, так как полученные данные малоинформативны и неспецифичны.

Оценка индекса поражения роговицы – самый наглядный метод оценки эффективности, выраженный в числовом значении (количество и размер эрозий или нитчатых отростков) (табл. 17).

Таблица 17 - Средние показатели индекса поражения роговицы в различные сроки наблюдения в трёх группах (n=286), (M±σ)

	I группа (n=89)	II группа (n=96)	III группа (n=101)
Исходные данные	10,25±2,3	10,6±2,8	10,7±3,7
1 неделя	6,3±1,9	7,9±3,4	6,2±1,4
2 недели	5,6±2,1*	7,2±3,1	5,4±1,8*
3 недели	5,3±1,7*	6,5±2,5	4,3±1,5*
4 недели	4,5±1,5*	4,7±2,3*	3,2±1,1*
3 месяца	4,2±1,2*	1,8±2,1**	1,7±0,3**
6 месяцев	6,2±1,8	1,1±3,6**	0,8±0,1**
12 месяцев	6,6±2,0	0,8±1,3**	0,8±0,05**

* различие средних достоверно по сравнению с исходными данными в группе ($p<0,05$)

** различие средних во II и III группах достоверно по сравнению с показателями в I группе в те же сроки наблюдения ($p<0,05$)

Во II группе наблюдали самую медленную динамику эпителизации эрозий и резорбции нитей, которая начиналась в среднем ко 2-3-й неделе лечения, однако, исчезая примерно к 1-3-м месяцам лечения, рецидивов практически не наблюдали. В I группе динамика показателя была более скорой, демонстрирующая улучшение к концу 1-2-й недели лечения, достигая минимума к 3-й неделе. Однако в отдалённые сроки у некоторых пациентов в группе наблюдали рецидивирование заболевания, которое выражалось в росте индекса поражения. В III группе наблюдали самое быстрое снижение показателя, демонстрирующее наибольшую эффективность терапии в кратчайшие сроки (уже к концу 1-й недели) и минимальными значениями к 3-4-й неделям лечения.

Низкие значения индекса в поздние сроки отражают длительную ремиссию и отсутствие рецидивов в течение периода наблюдения.

Острота зрения. По причине неинформативности НКОЗ, всем пациентам измеряли КОЗ, результаты которой приведены в таблице 18.

Таблица 18 - Сравнительная характеристика динамики показателей корригированной остроты зрения в трёх группах исследования в различные сроки после начала лечения (n=286), (M±σ)

Сроки	I группа (n=89)	II группа (n=96)	III группа (n=101)
Исходные данные	0,7±0,2	0,7±0,1	0,7±0,1
1 неделя	0,7±0,1	0,7±0,1	0,8±0,2
2 недели	0,8±0,05	0,7±0,1	0,8±0,1
3 недели	0,9±0,1*	0,7±0,05	0,9±0,09*
4 недели	0,9±0,1	0,8±0,2	0,9±0,05
3 месяца	0,8±0,2	0,9±0,05	0,9±0,06
6 месяцев	0,7±0,1	0,9±0,05**	0,9±0,02**
12 месяцев	0,7±0,2	0,9±0,2**	0,9±0,03**

* различие средних достоверно по сравнению с данными во II группе в те же сроки наблюдения ($p<0,05$)

** различие средних достоверно по сравнению с показателями в I группе в те же сроки наблюдения ($p<0,05$)

У пациентов I группы исследования КОЗ начинала возрастать в среднем к 3-й неделе от начала лечения, что соответствовало также снижению симптомов раздражения и индекса поражения роговицы. В последующем функциональный результат оставался стабильным до наступления следующего рецидива, который в среднем наступал через 3-6 месяцев и снова сопровождался снижением остроты

зрения. В III группе исследования ОЗ в ранние сроки напоминали динамику I группы, однако в отдалённом периоде не происходило снижения ОЗ со статистически значимой разницей с I группой. Во II группе КОЗ улучшалась постепенно, в отдалённые сроки приходя к значениям III группы. Динамика почти всех показателей в исследовании схожа между собой, что подтверждает эффективность схем с использованием ПЭРГ.

3.3.3. Анализ уровня полиморбидности у пациентов с нитчатым кератитом по результатам одномоментного описательного исследования

Описательные (дескриптивные) исследования относят к наблюдательным (обсервационным) исследованиям. Описание может быть самостоятельным законченным исследованием, в то же время полученные в описательных исследованиях новые эпидемиологические данные побуждают исследователей к проведению аналитических исследований, конечный результат которых - выяснение причины возникновения и распространения изучаемой болезни. Именно поэтому описательное исследование достаточно часто лишь первый этап полноценного эпидемиологического исследования, отменить который невозможно, так как только при описании выявляют особенности проявлений заболеваемости. Описать заболеваемость – значит дать характеристику особенностей ее распределения во времени, в социально-возрастных группах населения, по территории и сформулировать гипотезы о факторах риска возникновения и распределения заболеваемости. При этом описание ограничено наблюдением за заболеваемостью (т.е. без вмешательства в изучаемое явление), и не предполагает проверку высказанных гипотез. Единой общепринятой структуры описательных эпидемиологических исследований на сегодняшний день нет, как нет и единого названия данного исследования: описание-наблюдение, описательно оценочные исследования, дескриптивные, описательные исследования. По результатам исследования составляют описание выявленных проявлений, в котором отражают особенности распределения

заболеваемости и формулируют гипотезы о факторах риска, обеспечивающих данное распределение [14].

Настоящее описательное исследование проводили у 101 пациента с НК, которые были обследованы у смежных специалистов: терапевта, эндокринолога и ревматолога с назначением специфических неинвазивных методов обследования, анализов и маркёров ревматоидных и эндокринных заболеваний. У 89,5% из них была выявлена сопутствующая патология эндокринной сферы либо ревматоидные заболевания, либо их сочетание (табл. 19).

Таблица 19 - Частота встречаемости выявленной сопутствующей патологии у пациентов в группах исследования, %

Нозология	Частота встречаемости
Заболевание ЩЖ (гипотиреоз)	34,2%
Ревматоидный артрит	21,1 %
Синдром Шегрена	2,6 %
Сахарный диабет II типа	7,9 %
Сочетание РА и заболеваний ЩЖ (узлы на фоне эутиреоза)	10,5 %
Сочетание СД II типа и заболевания ЩЖ (узлы на фоне эутиреоза)	13,2 %
Заболевания не выявлены	10,5 %

Хотя у 10,5% пациентов не было выявлено сопутствующего заболевания, наиболее вероятно, что дело в неадекватной диагностике. Подобная полиморбидность у пациентов этой группы даёт нам основания предполагать, что у данных заболеваний имеются общие звенья патогенеза с нитчатым кератитом, которые требуют дальнейшего детального изучения и полноценного эпидемиологического исследования. Местную терапию нитчатого кератита у всех

пациентов следует дополнять системными препаратами для лечения сопутствующих заболеваний, т.е. терапия должна быть комплексной.

3.3.4. Осложнения, возникшие в ходе клинической части исследования

В ходе лечения было выявлено 5 случаев аллергической реакции на препарат Корнерегель и 2 случая на Слезу натуральную. Пациенты указывали на резкое чувство жжения и покраснение глаза при закладывании геля или инстилляции капель, соответственно, которое нарастало с каждым последующим использованием препарата. Эти пациенты были исключены из исследования и назначена альтернативная терапия.

У 9-ти пациентов при явке на приём для смены МКЛ таковой не обнаруживали в глазу. Некоторые пациенты сами указывали на то, что линза выпала и при каких обстоятельствах, некоторые сами не замечали, как линза выпала. Таких пациентов также исключили из исследования, продолжая аналогичную терапию далее по схеме.

ЗАКЛЮЧЕНИЕ

Рецидивирующая эрозия роговицы наряду с нитчатым кератитом представляют собой рецидивирующие заболевания, характеризующиеся затяжным течением с хроническим воспалительным процессом с дефектами эпителия в виде эрозии или нитчатого отростка, соответственно, возникающие на одном и том же участке роговицы с периодами кратковременной ремиссии, зачастую довольно резистентными к проводимой стандартной терапии. Несмотря на то, что НК относят к проявлению тяжёлой степени ССГ согласно Мадридской международной классификации DEWS, классификации по Бржескому В.В. и Сомову Е.Е., а рецидивирующую эрозию характеризуют как самостоятельное заболевание, их объединяют общие звенья патогенеза, связанные с нарушением адекватной адгезии эпителия к базальной мембране по различным полиэтиологичным причинам.

Лечение рецидивирующих эпителиальных дефектов роговицы – комплексный и решённый не до конца вопрос. До сих пор не найдено наиболее эффективного и доказанного метода, обеспечивающего длительную стабилизацию процесса. Среди используемых методов: кортикостероиды, МКЛ, скарификация эпителия, ФТК, использование различных покровных материалов, сыворотки, препараты крови и фибронектин и прочее. В последние годы с развитием клеточных, биоинженерных, нанотехнологий появляется всё больше интересных научных исследований, в основе которых лежит применение у таких пациентов пептидных препаратов, опиоидных антагонистов, эпителиальных факторов роста, стволовых клеток и других. Однако частота рецидивов остаётся довольно высокой.

На основе полученных данных многочисленных научных исследований наиболее перспективным направлением является применение биологических препаратов на основе природных биополимеров, которые безусловно обладают набором уникальных свойств, позволяющих восстанавливать повреждённые

тканевые структуры за счёт содержащихся в них строительных клеточных материалов и ферментов, а также за счёт стимуляции эндогенного синтеза веществ, необходимых для восстановления нативной структуры. Это продукты гиалуроновой, полимолочной, гликолевой кислот, коллаген и другие природные компоненты. Однако, и эти препараты не лишены недостатков, основными из которых являются высокая иммуногенность, быстрая биодеградация, сложности стерилизации и прочие, во многом связанные с технологическим процессом производства.

Поэтому проблема поиска эффективных и безопасных средств, ускоряющих процессы регенерации роговичного эпителия, способных обеспечить длительный эффект, остается актуальной и перспективной.

В 2016 году в рамках клинических испытаний на базе ФГАУ «МНТК «МГ» им. акад. С.Н. Фёдорова» Минздрава России была изучена эффективность и безопасность нового медицинского изделия «Протектора эпителия роговицы гелевого», производства АО «БИОМИР сервис». Изделие создано на основе известного в медицинской среде Сферо@геля – биосинтетического препарата, с успехом используемого в различных областях медицины (ортопедии, нейрохирургии, пластической хирургии и косметологии, трансплантологии и др.) для восполнения объёма тканей при переломах, атрофиях, дефектах нервной, хрящевой, костной, других соединительных тканей. Изделие представлено в нескольких композициях с различными свойствами, позволяющими удовлетворить потребностям той или иной ткани при восстановлении собственной структуры. Так появилась офтальмологическая форма для восстановления дефектов эпителия – ПЭРГ, представляющий собой гетерогенный биополимерный гель, получаемый из гидролизата эмбриональных или постнатальных коллагенсодержащих тканей животного происхождения, коллагена не ниже VII типа, содержащий в своём составе все компоненты внеклеточного матрикса: коллаген, протеогликаны и гликопротеины, а также пептиды, аминокислоты, факторы роста и другие составляющие, способствующие

быстрой регенерации эпителия, построения собственного коллагена за счёт выраженных биостимулирующих свойств. Уникальными свойствами изделия являются гипоаллергенность, низкая иммуногенность и медленная биодеградация, которые были доказаны в других областях медицины и являются очень многообещающими в офтальмологии.

Настоящее исследование состояло из двух частей. Целью экспериментальной части было оценить переносимость изделия медицинского назначения ПЭРГ, безопасность и эффективность регенерации при включении его в схему терапии на глазах кроликов с моделью ожога. Целью клинической части являлась оценка скорости регенерации эпителия роговицы у пациентов с рецидивирующими эпителиальными дефектами при включении в схему лечения ПЭРГ, а также анализ клинико-функциональных показателей в ранние и отдаленные сроки терапии в сравнении со стандартной схемой. Кроме этого, на основании междисциплинарного описательного исследования пациентов с нитчатым кератитом проводили анализ полиморбидности в этой группе. Также одной из задач исследования было - разработать новую схему оценки окрашивания роговицы с определением индекса поражения у пациентов с НК и РЭ, так как существующие схемы не удовлетворяли потребностям настоящего исследования и не отражали критерии степени тяжести НК и РЭ.

Экспериментальные исследования проводили на 14 глазах 14 кроликов породы Шиншилла, на роговице которых создавали щелочной ожог. В опытной группе лечение проводили ПЭРГ с аппликацией 2 раза в день до полной эпителизации. Контрольной группой являлись глаза кроликов, которым закладывали гель декспантенола 5% (Корнерегель) 2 раза в день до полной эпителизации. Критериями эффективности в группе исследования явились: оценка скорости эпителизации, динамика индекса поражения роговицы, динамика симптомов раздражения, отсутствие окрашивания (минимальный индекс поражения роговицы).

В опытной группе эпителизация проходила быстрее, чем в контрольной, и у большинства кроликов она наступила к 14-му дню наблюдения; индекс

поражения роговицы в эксперименте был в среднем на 0,6 баллов меньше, чем в группе контроля, окрашивание менее выраженное; морфологически в опытной группе наблюдали менее рыхлый и менее отёчный эпителий с отсутствием полиморфности эпителия, в отличие от группы контроля. Таким образом, было доказано, что лечение ожога роговицы ПЭРГ приводит к более структурированному и анатомически правильному заживлению роговицы, а также несколько более ранней эпителизации, чем лечение препаратом 5% декспантенола (Корнерегель) при полном отсутствии признаков токсичности.

Клиническую часть проводили на 286 глазах 286 пациентов с рецидивирующей эрозией (185) или нитчатым кератитом (101), которых разделили на 3 группы в зависимости от схемы терапии. В группе I использовали 5% гель декспантенола (Корнерегель), 0,05% р-р пиклоксидина (Витабакт), препарат искусственной слезы (Слеза натуральная) 4 р/д, а также бандажную лечебную МКЛ с заменой каждые 4 дня. В группе II использовали 5% гель декспантенола, 0,05% р-р пиклоксидина, искусственную слезу по той же схеме, что и в I группе, а также ПЭРГ. В группе III 5% декспантенол, пиклоксидин, увлажняющий препарат и МКЛ применяли по той же схеме, что и в I группе, а кроме того - ПЭРГ, который помещали на внутреннюю поверхность МКЛ при замене каждые 4 дня.

При проведении оценки клинико-функциональных показателей в группах определили, что там, где в схеме терапии применялся ПЭРГ (II и III группы), выявляли на 17,1% меньше рецидивов, чем в группе со стандартной терапией, не включающей протектор. При этом, в I группе рецидивирование было чётко взаимосвязано с отменой МКЛ (около 20% пациентов), в то время как в III группе подобной связи выявлено не было (4,9% рецидивов у пациентов с обострением общего заболевания). Во II группе, где также применялся ПЭРГ, частота рецидивов также была намного ниже в сравнении с I группой (7% пациентов в отдалённых сроках). Скорость эпителизации эрозий при рецидивирующих эрозиях роговицы, а также резорбция нитей при нитчатом кератите при

включении в схему терапии ПЭРГ была в среднем на 41,5% выше по сравнению с группой с альтернативной схемой лечения. У пациентов I группы исследования КОЗ начинала возрастать в среднем к 3-й неделе от начала лечения, что соответствовало также снижению симптомов раздражения и индекса поражения роговицы. В последующем функциональный результат оставался стабильным до наступления следующего рецидива, который в среднем наступал через 3-6 месяцев и снова сопровождался снижением остроты зрения. Во II группе наблюдалась схожая динамика КОЗ, разница с I группой статистически незначима. В III группе исследования ОЗ восстанавливалась несколько быстрее, что также соответствовало более быстрому, в сравнении с другими группами, улучшению общей картины заболевания, при этом разница с I и II группами была статистически значима.

Также статистически значимой оказалась разница в показателях времени разрыва слёзной плёнки (в среднем на 2,2±0,5 сек дольше во II и III группах в отдалённые сроки по сравнению с I группой), анкетировании (на 11,8±2,1 баллов меньше во II и на 16,5±2,2 в III группе по сравнению с I) и зависимости выраженности симптомов от закапывания капель (на 23% менее выраженная зависимость в III группе по сравнению с I после отмены МКЛ).

Все результаты свидетельствовали о том, что ПЭРГ вне зависимости от наличия или отсутствия МКЛ в схеме лечения способствует стойкому восстановлению эпителиальных дефектов и наименьшему количеству рецидивов.

Окрашивание роговицы и расчёт индекса её поражения является важным клиническим методом диагностики патологии глазной поверхности. Однако, на сегодняшний день не существует универсальной системы оценки. А основные используемые системы неконгруэнтны друг другу. Каждая из основных систем градации использует метод деления роговицы на зоны и оценку тех или иных параметров окрашивания по зонам. Все системы оценки окрашивания в основном создавались для характеристики тяжести ССГ и многие неактуальны для РЭ и НК. В связи с этим требовалось разработать новую схему, удовлетворяющую всем

потребностям настоящего исследования. В ходе работы была разработана новая комплексная дифференциальная система оценки окрашивания роговицы и характеристики индекса поражения роговицы у пациентов с рецидивирующими эпителиальными дефектами, в основе которой лежит 5-зональная схема роговицы с оценкой индекса поражения в каждом секторе по 4-балльной схеме с конкретными критериями, характеризующими размер и количество эрозий при РЭ и количество и расположение нитей при НК. Система имеет прикладной характер и позволяет с максимальной прецизионностью определить индекс поражения роговицы и, следовательно, степень тяжести заболевания, а также наблюдать и оценивать динамику. Применение разработанной схемы позволило определить конкретные и универсальные критерии определения индекса поражения роговицы при рецидивирующих эпителиальных дефектах (НК и РЭ) и стандартизировать оценку степени тяжести заболевания.

Также в ходе исследования был проведён корреляционный анализ сочетания нитчатого кератита у пациентов с системными и ревматоидными заболеваниями. Подобную закономерность выявляли в рутинной клинической практике и вынесли в качестве задачи для настоящего исследования. В результате прицельного поиска конкретных заболеваний был выявлен достаточно высокий процент зависимости – 89,5% пациентов имели то или иное системное заболевание (сахарный диабет II типа – 7,9%, ревматоидный артрит – 21,1%, заболевания щитовидной железы – 34,2%, синдром Шегрена – 2,5% или их сочетание). Это даёт нам основание полагать, что имеются общие звенья патогенеза этих заболеваний с нитчатым кератитом, а также предполагает необходимость адекватной системной терапии наряду с местной.

В результате проведённых исследований было доказано, что уникальные свойства ПЭРГ, а именно, высокая биосовместимость благодаря уникальному составу, биостимулирующие свойства, гипоаллергенность, низкая иммуногенность, длительный период биорезорбции, является эффективным средством в лечении рецидивирующих эпителиальных дефектов роговицы,

ускоряющим эпителизацию дефектов и резорбцию нитей, способствующим более быстрому восстановлению функциональных показателей, длительному периоду ремиссии и значительному снижению числа рецидивов.

ВЫВОДЫ

1. В ходе эксперимента доказано отсутствие токсичности ПЭРГ, признаков раздражения и аллергии в группе исследования не выявлено. Эффективность терапевтического действия ПЭРГ определяется скоростью эпителизации роговицы в опытной группе, которая оказалась выше на 33% к 14-м суткам после ожога. На 21-е сутки полная эпителизация в группе, получавшей исследуемое средство, наступила у 100% кроликов, тогда как в контрольной группе - лишь у 67%. Гистологическое исследование показало более правильное и структурированное заживление в исследуемой группе.

2. Разработана новая дифференциальная 5-секторная схема оценки окрашивания роговицы флюоресцеином с подсчётом индекса её поражения, выраженного в баллах от 0 до 20, имеющая конкретные количественные и качественные критерии, удовлетворяющие как рецидивирующей эрозии, так и нитчатому кератиту. Схема позволила стандартизировать определение степени тяжести заболеваний.

3. Скорость эпителизации, которую оценивали в соответствии с динамикой индекса поражения роговицы, в III группе, где ПЭРГ применяли совместно с бандажной МКЛ, оказалась в среднем на 21,2% выше по сравнению со II группой с изолированным применением ПЭРГ в течение первого месяца наблюдения, однако, значения индекса поражения в сроки от 3-х месяцев и далее в двух группах не отличались.

4. Анализ клинических и функциональных показателей в ранние сроки наблюдения выявил более быстрое восстановление функций в I и III группах, где в схеме терапии использовали бандажную лечебную МКЛ. В отдалённые сроки у пациентов II и III групп, которые получали ПЭРГ, наблюдали стабилизацию всех показателей, длительный период ремиссии и лишь 5% рецидивов, тогда как в I группе без применения ПЭРГ начиная с 3-х месяцев наблюдения отмечали

рецидивирование симптомов, которое в 1 году наблюдали у 26% пациентов в группе.

5. У 89,5% пациентов с нитчатым кератитом были выявлены системные заболевания, распределившиеся следующим образом: диабет II типа – 7,9%, ревматоидный артрит – 21,1%, заболевания щитовидной железы – 34,2%, синдром Шегрена – 2,5% или их сочетание. Это подтверждает необходимость включения в схему терапии системных препаратов для лечения сопутствующей патологии.

ПРАКТИЧЕСКИЕ РЕКОМЕНДАЦИИ

1. Для более быстрого эффекта эпителизации (при РЭ) или резорбции нитей (при НК) оправдано использование «Протектора эпителия роговицы гелевого» в комбинации с МКЛ, нанося его на внутреннюю её поверхность при каждой замене. Однако, как при применении МКЛ, так и без неё, предложенная схема терапии с использованием ПЭРГ совместно с антисептиком, репаративным препаратом и увлажняющим средством, позволит достичь желаемого эффекта и добиться стойкой ремиссии.

2. Для достижения более быстрого эффекта и предотвращения рецидивирования у пациентов с нитчатым кератитом крайне необходимо сочетать местную терапию эпителиального дефекта с системным лечением сопутствующего заболевания (ревматоидного, эндокринного и прочих системных заболеваний, которые по данным проведённого анализа в 98,5% случаев сопутствуют НК). Для этого необходимо дополнять стандартную диагностику консультацией смежных специалистов с проведением специфичных проб и анализов.

3. При оценке степени тяжести заболевания, а также эффективности лечения следует применять показатель «индекс поражения роговицы» с использованием новой дифференциальной схемы оценки окрашивания, разработанную и использованную в данной работе. Схема имеет конкретные количественные и качественные характеристики, удовлетворяющих оценке параметров как при РЭ, так и НК.

ОСНОВНЫЕ ОБОЗНАЧЕНИЯ И СОКРАЩЕНИЯ

АМ – амниотическая мембрана

БМ – базальная мембрана

ДНК – дезоксирибонуклеиновая кислота

ИПР – индекс поражения роговицы

КЛ – контактные линзы

КОЗ – корригированная острота зрения

МКЛ – мягкие контактные линзы

НК – нитчатый кератит

НКОЗ – некорригированная острота зрения

ОЗ – острота зрения

ПВ – противовоспалительный

ПЭРГ – протектор эпителия роговицы гелевый

РЭ – рецидивирующая эрозия

СД – сахарный диабет

ССГ – синдром сухого глаза

т.н. – так называемый

ФТК – фототерапевтическая кератэктомия

ЩЖ – щитовидная железа

ЭЭК – экстракапсулярная экстракция катаракты

БИБЛИОГРАФИЯ

1. Азнабаев М.Т., Даутова З.А., Суркова В.К. Новый препарат ранозаживляющего действия // Боевые повреждения органа зрения.— 2003. - С. 47.

2. Бржеский В.В., Егорова Г.Б., Егоров Е.А. Синдром «сухого глаза» и заболевания глазной поверхности: клиника, диагностика, лечение // Бржеский В.В., Егорова Г.Б., Егоров Е.А. - М.: ГЭОТАР-медиа, 2016. – 448 с.

3. Бржеский В.В., Сомов Е.Е. Клиническая диагностика и лечение больных с сухим кератоконъюнктивитом на почве синдрома Съегрена // Офтальмохирургия и терапия. - 2001. - № 1. - С.42-46.

4. Горбунова К.С. Регулирование фибропластических процессов в склеральной ране при помощи сульфатированных гликозаминогликанов: Дис. … канд. мед. наук. - М., 2013. - 121 с.

5. Егорова Г.Б., Фёдоров А.А., Митичкина Т.С., Шамсудинова А.Р., Сафонова Т.Р. Влияние слёзозаместительной и корнеопротекторной терапии на состояние глазной поверхности при синдроме «сухого глаза» // РМЖ. Клин. Офтальмол. – 2015. - №1. – С. 4.

6. Канюков В.Н., Стадников А.А., Трубина О.М., Яхина О.М. Аппликация биопластического материала «Гиаматрикс» при заболеваниях роговицы // Вестник ОГУ. - 2013. - № 4. - С. 243-235.

7. Каспарова Е.А., Каспаров А.А., Марченко Н.Р. Рецидивирующая эрозия роговицы: диагностика и лечение // Вестник офтальмологии. – 2010. – №126(5). – С.3-8.

8. Кучеренко А.М., Пампуха В.М., Дрожина Г.И., Лившиц Л.А. Роль полиморфизма генов ИЛ1бета, ИЛ6 и ИЛ8 в развитии рецидивирующей эрозии роговицы у пациентов с наследственными стромальными дистрофиями роговицы // Цитол. Генет. – 2013. - №47(3). – С.42-45.

9. Литвак Г.Ю., Баринов А.В., Комаров В.В., Тюнина Г.К. с соавт. Трансплантация первичной культуры островковой ткани ксеногенной поджелудочной железы больным сахарным диабетом // Технологии живых систем. - 2010. - Т. 7. - No 1. - С. 19-27.

10. Майчук Д.Ю. Рецидивирующие эрозии роговицы: особенности возникновения и лечения // Новое в офтальмологии. – 2014. - № 3. – С. 72-75

11. Майчук Д.Ю. Эрозии роговицы: клинические формы, новые методы лечения // РМЖ «Клиническая офтальмология». – 2004. – No1. – С.17.

12. Панасюк А.Ф., Ларионов Е.В. Хондроитинсульфаты и их роль в обмене хондроцитов и межклеточного матрикса хрящевой ткани // Науч.-практ. ревматология. - 2010. - № 3. - С. 104-108

13. Перова Н.В., Порунова Ю.В., Урьяш В.Ф., Фаминская Л.А. с соавт. Биодеградируемый коллагенсодержащий матрикс СферогельТМ для клеточной трансплантации // Перспективные материалы. – 2004. – No 2. – С. 52-59.

14. Покровский В.И., Брико Н.И. Общая эпидемиология с основами доказательной медицины. Руководство к практическим занятиям // Покровский В.И., Брико Н.И., Бражников А.Ю., Кирьянова Е.В. с соавт. - М.: ГЭОТАР-медиа, 2010. – 400с.

15. Сайковский Р.С., Савенкова Н.А., Аверьянов А.В., Лисица А.В. Эффективность применения препарата Сферогель для лечения гонартроза // Клиническая практика. - 2013. - № 3. - С. 4-10.

16. Севастьянов В.И., Перова Н.В. Биополимерный гетерогенный гидрогель СфероГель – инъекционный биодеградируемый имплантат для заместительной и регенеративной медицины // Практическая медицина. – 2014. - №8(84). – С. 110-116.

17. Севастьянов В.И., Перова Н.В., Немец Е.А. с соавт. Биополимерные матриксы в тканевой инженерии // Сборник тезисов V Всероссийского симпозиума с международным участием «Актуальные вопросы тканевой и клеточной трансплантологии, Изд-во «Башкортостан», Уфа. - 2012. – С.198 - 199.

18. Севастьянов В.И., Перова Н.В., Сайковский Р.С., Соловьева И.В. Применение инъекционных форм биополимерных гетерогенных гидрогелей при дегенеративно-дистрофических поражениях суставов. Практическое пособие для врачей. - Москва: Триада, 2012. – С. 27.

19. Сулеева Б.О. Дикамбаева М.К., Асанова А.А. с соавт. Способ лечения эпителиальных дефектов роговицы // Вестник КРСУ - 2008. – том 8. - №4. – С.124-126.

20. Тонаева Х.Д. Лимбальная сотрансплантация в профилактике отторжения донорских роговиц при кератопластике высокого риска: Дисс. … канд. мед. наук. – М., 2014.

21. Труфанов С.В., Маложен С.А., Полунина Е.Г., Пивин Е.А., Текеева Л.Ю. Синдром рецидивирующей эрозии роговицы (обзор) // Офтальмология. – 2015. – Т. 12. - №2. – С. 4-12.

22. Федяков А.Г., Древаль О.Н., Кузнецов А.В., Севастьянов Ф.И. с соавт. Экспериментальное обоснование применения гелевого имплантата «Сферо®Гель» и пленочного имплантата «ЭластоПОБ®» при травме периферической нервной системы в эксперименте // Вестник трансплантологии и искусственных органов. - 2009. - Т. XI. - No 4. - С. 75-80.

23. Шумаков В.И., Севастьянов В.И. Биополимерные матриксы для искусственных органов и тканей // Здравоохранение и медицинская техника. - №4. – 2003. - С. 30-33.

24. Яхина О.М. Влияние наноструктурированного биополимера гиалуроновой кислоты на течение репаративного процесса роговицы: Дис. … канд. мед. наук. - М., 2013. – С. 131.

25. Agorogiannis G., Alexaki V., Castana O. et al. Topical application of autologous adipose-derived mesenchymal stem cells (MSCs) for persistent sterile corneal epithelial defect // Graefes. Arch. Clin. Exp. Ophthalmol. – 2012. – Vol. 250. – P. 455-7.

26. Albietz J., Sanfilippo P., Troutbeck R. et al. Management of filamentary keratitis associated with aqueous-deficient dry eye // Optom. Vis. Sci. – 2003. – Vol. 80. – P. 420–30.

27. Albietz J., Bruce A. The conjunctival epithelium in dry eye subtypes: effect of preserved and non-preserved topical treatments // J. Curr. Eye Res. – 2001. – Vol. 22. – P. 8–18.

28. Alio J., Rodriguez A., Wróbel Dudzińska D. Eye platelet-rich plasma in the treatment of ocular surface disorders // Curr. Opin. Ophthalmol. – 2015. – Vol. 26. – P. 325-32.

29. Andrasko G., Ryen K. Corneal staining and comfort observed with traditional and silicone hydrogel lenses and multipurpose solution combinations // Optometry. – 2008. – Vol. 79. – P. 444–454.

30. Arlt von F. Über die Verletzungen des Auges in Gerichtsarztlicher Beziehung // Wien Medizin Wochenschr. – 1874. – Vol. 23. – P. 447-449.

31. Avisar R., Robinson A., Appel I. et al. Diclofenac sodium, 0.1% (Voltaren Ophtha), versus sodium chloride, 5%, in the treatment of filamentary keratitis. // Cornea. – 2000. – Vol. 19. – P. 145-7.

32. Barr J., Schechtman K., et al. Corneal scarring in the Collaborative Longitudinal Evaluation of Keratoconus (CLEK) Study: baseline prevalence and repeatability of detection // Cornea. – 1999. – Vol. 18(1). – P. 34-46.

33. Beetham W. Filamentary Keratitis // Trans. Am. Ophthalmol. Soc. – 1935. – Vol. 33. – P. 413-35.

34. Begley C., Barr J., Edrington T. et al. Characteristics of corneal staining in hydrogel lens wear // Optom. Vis. Sci. – 1996. – Vol. 73. – P. 193-200.

35. Berman M. The pathogenesis of corneal epithelial defects // Acta Ophthalmol. – 1989. – Vol. 67. – P. 55–64.

36. Bieti G. Cheratite bollosa come rara complicanza post-operatoria dopo estrazione di catarratta // Boll. d'Ocul. – 1937. – Vol. 16. – P. 793-807.

37. Bloomfield S., Gasset A., Forstot S. et al. Treatment of filamentary keratitis with the soft contact lens // Am. J. Ophthalmol. – 1973. – Vol. 76. – P. 978-80.

38. Botella A., Ma´rquezPeiro´ J., Ma´rques K. et al. Effectiveness of 100% autologous serum drops in ocular surface disorders // Farmacia Hospitalaria. - 2011. - Vol. 35. – P. 8–13.

39. Boudreau N., Sympson C., Werb Z. et al. Suppression of ICE and apoptosis in mammary epithelial cells by extracellular matrix // Science. - 1995. – Vol. 267. – P. 891–3.

40. Boudreau N., Werb Z., Bissell M. Suppression of apoptosis by basement membrane requires three-dimensional tissue organization and withdrawal from the cell cycle // Proc. Natl. Acad. Sci. USA. – 1996. – Vol. 93. – P. 3500–13.

41. Brijacak N., Dekaris I., Gagro A. et al. Therapeutic effect of amniotic membrane in persistent epithelial defects and corneal ulcers in herpetic keratitis // Coll. Antropol. – 2008. – Vol. 32. – P. 21-5.

42. Brodrick J., Dark A., Peace W. Fingerprint dystrophy of the cornea. A histologic study // Arch. Ophthal. – 1974. – Vol. 92. – P. 483-489.

43. Bron A. Diagnosis of dry eye // Survey of ophthalmology. – 2001. - Vol. 45. – P. 221-226.

44. Bron A., Brown N. Some superficial corneal disorders // Trans. Ophthalmol. Soc. UK. – 1971. – Vol. 91. – P. 13.

45. Bron A., Burgess S. Inherited recurrent corneal erosion // Trans. Ophthalmol. Soc. UK. – 1981. – Vol. 101. – P. 239-43.

46. Bron A., Evans V., Smith J. Grading of corneal and conjunctival staining in the context of other dry eye tests // Cornea. - 2003. – Vol. 22(7). – P. 640-50.

47. Bron A., Tripathi R. Cogan's epithelial microcystic dystrophy: a clinicopathological study // Exp. Eye Res. – 1973. – Vol. 17(4). – P. 398.

48. Bronner A. On some cases of traumatic keratalgia // Trans. Ophthalmol. Soc. UK. – 1889. – Vol. 9. – P. 89-94.

49. Brown N., Bron A. Recurrent erosion of the cornea // Br. J. Ophthalmol. – 1976. – Vol. 60. – P. 84-96.

50. Brown S., Lamberts D., Reid T. et al. Neurotrophic and anhidrotic keratopathy treated with substance P and insulinlike growth factor I // Arch. Ophthalmol. – 1997. – Vol. 115. – P. 926–7.

51. Brückner A. Kurze Mitteilungen. II Rezidivierende Erosion. – Ophthalmologica, Basel. – 1950. – P. 38-43.

52. Carnt N., Jalbert I., Stretton S. et al. Solution toxicity in soft contact lens daily wear is associated with corneal inflammation // Optometry and Vision Sci. – 2007. – Vol. 84. – P. 309-315.

53. Chan E. et al. A randomized controlled trial of alcohol delamination and phototherapeutic keratectomy for the treatment of recurrent corneal erosion syndrome // Br. J. Ophthalmol. – 2014. – Vol. 98. – P. 166-71.

54. Chandler P. Recurrent erosion of the cornea // Am. J. Ophthalmol. – 1945. – Vol. 28. – P. 355-363.

55. Chandler P. Recurrent erosion of the cornea // Trans. Am. Ophthalmol. Soc. – 1944. – Vol. 42. – P. 355-7.

56. Chen H., Pires T., Tseng S. Amniotic membrane transplantation for severe neurotrophic corneal ulcers // Br. J. Ophthalmol. – 2000. – Vol. 84. – P. 826–33.

57. Cher I. Blink-related microtrauma: when the ocular surface harms itself // Clin. Experiment. Ophthalmol. – 2003. – Vol. 31. – P. 183–190.

58. Cogan D., Donaldson D., Kuwabara T., Marshall D. Microcystic dystrophy of the corneal epithelium // Trans. Am. Ophthalmol. Soc. – 1964. – Vol. 62. – P. 213-25.

59. Cogan D., Kuwabara T., Donaldson D., et al. Microcystic dystrophy of the cornea. A partial explanation for its pathogenesis // Arch. Ophthal. – 1941. - Vol. 92. – P. 470–474.

60. Creeves R. X-ray applications in superficial keratitis // Trans. Ophthalmol. Soc. UK. – 1930. – Vol. 50. – P. 111-117.

61. Dada V. Contact lens induced filamentary keratitis // Am. J. Optom. Physiol. Opt. – 1975. – Vol. 52. – P. 545-6.

62. Davidson R., Mannis M. Filamentary keratitis. In: Krachner J., Mannis M., Holland E., editors Cornea. – Vol. 1. 3rd ed. - Philadelphia: Elsevier Mosby. - 2005.

63. De Schweinitz G. Relapsing traumatic bullous keratitis, with cases // Ophthalmol. Rev. – 1902. – Vol. 11. – P. 76-82.

64. Dekaris I., Mravicić I., Barisić A. et al. Amniotic membrane transplantation in the treatment of persistent epithelial defect on the corneal graft // Coll. Antropol. – 2010. – Vol. 34. – P. 15-9.

65. Diez-Feijóo E., Grau A., Abusleme E., Duran J. Clinical Presentation and Causes of Recurrent Corneal Erosion Syndrome: Review of 100 Patients // Cornea. – 2014. – Vol. 33 – P. 571-5.

66. Diller R., Sant S. A case report and review of filamentary keratitis // Optometry. – 2005. – Vol. 76. – P. 30–6.

67. Ding M., Burstein N. Fibronectin in corneal wound healing // J. Ocul. Pharmacol. – 1988. – Vol. 4. – P. 75-91.

68. Dohlman C., Bortichoff S., Mobilia E. Complications in use of soft contact lenses in corneal disease // Arch. Ophthalmol. – 1973. – Vol. 90. – P. 367-371.

69. Dua H., Azuara-Blanco. Amniotic membrane transplantation // Br. J. Ophthalmol. – 1999. – Vol. 83. – P. 748–52.

70. Duke-Elder W., Leigh A. System of Ophthalmology // St. Louis, CV Mosby Co. – 1965. – Vol. VIII. – P. 694-697.

71. Dundas M., Walker A., Woods R. Clinical grading of corneal staining of non-contact lens wearers // Ophthal. Physiol. Opt. – 2001. – Vol. 21. – P. 30-5.

72. Dunn S. et al. Treatment of chronic nonhealing neurotrophic corneal epithelial defects with thymosin beta 4 // Ann. NY Acad. Sci. – 2010. – Vol. 1194. – P. 199-206.

73. Dursun D., Kim M., Solomon A. et al. Treatment of recalcitrant recurrent corneal erosions with inhibitors of matrix metalloproteinase-9, doxycycline and corticosteroids // Am. J. Ophthalmol. – 2001. – Vol. 132. – P. 8-13.

74. Efron N., Morgan P., Katsara S. Validation of grading scales for contact lens complications // Ophthalmic Physiol. Opt. – 2001. – Vol. 21. – P. 17-29.

75. Eschstruth P, Sekundo W. Different treatment options with excimer laser with emphasis on aggressive PTK // Ophthalmologe. – 2006. – Vol. 103. – P. 570-5.

76. Feldman S. The effect of epidermal growth factor on corneal wound healing: practical considerations for therapeutic use // Refract. Corneal Surg. – 1991. – Vol. 7. – P. 232–9.

77. Fischer E. Über Fädchenkeratitis // Graefes Arch. Ophthalmol. – 1889. – Vol. 35. – P. 201–215.

78. Fleischanderl A. Zur Behandlung der rezidivierenden Erosion // Klin. Monatsbl. Augenheilkd. – 1954. – Vol. 125. – P. 747-748.

79. Franceschetti A. Hereditare rezidivierende Erosion der Hornhaut // Z. Augenheilkd. – 1928. - №66. – P. 309-316.

80. Franqois J., Neetons A. Erosion dystrophique récidivante de l'épithélium // Bull. Soc. Belge. Ophthalmol. – 1953. – Vol. 104. – P. 271-288.

81. Fu Y., Liu J., Tseng S. Ocular surface deficits contributing to persistent epithelial defect after penetrating keratoplasty // Cornea. – 2012. – Vol. 31. – P. 723-9.

82. Fujikawa L., Foster C., Harrist T. et al. Fibronectin in healing rabbit corneal wounds // Lab. Incest. – 1981. – Vol. 45. – P. 120-129

83. Fujikawa L., Foster C., Gipson I., Colvin R. Basement membrane components in healing rabbit corneal epithelial wounds: immunofluorescence and ultrastructural studies // J. Cell. Biol. - 1984. – Vol. 98(1). – P. 128–38.

84. Fukuda M., Deai T., Higaki S. et al. Presence of a large amount of herpes simplex virus genome in tear fluid of herpetic stromal keratitis

and persistent epithelial defect patients // Semin. Ophthalmol. – 2008. – Vol. 23. – P. 217-20

85. Garrana R., Zieske J., Assouline M. et al. Matrix metalloproteinases in epithelia from human recurrent corneal erosion // Invest. Ophthalmol. Vis. Sci. – 1999. – Vol. 40. – P. 1266-70.

86. Geerling G., Maclennan S., Hartwig D. Autologous serum eye drops for ocular surface disorders // Br. J. Ophthalmol. – 2004. – Vol. 88. – P. 1467–1474.

87. Gifford S. Epithelial dystrophy and recurrent erosion of the cornea as seen with the slit-lamp // Arch. Ophthalmol. – 1925. – Vol. 54. – P. 217-232.

88. Gilbard J., Farris R. Tear osmolarity and ocular surface disease in keratoconjunctivitis sicca // Arch. Ophthalmol. – 1979. – Vol. 97. P. 1642–1646.

89. Goldman J., Dohlman C., Kravitt B. The basement membrane of the human cornea in recurrent epithelial erosion syndrome // Trans. Am. Acad. Ophthalmol. Otolaryngol. – 1969. – Vol. 73(3). – P. 471-81.

90. Golubovic S., Parunovic A. Cyanoacrylate glue in the treatment of corneal ulcerations // Fortschr. Ophthalmol. – 1990. – Vol. 87. – P. 378–81.

91. Grinbaum A., Yassur I., Avni I. The beneficial effect of diclofenac sodium in the treatment of filamentary keratitis // Arch. Ophthalmol. – 2001. – Vol. 119. – P. 926-7.

92. Gumus K., Gire A., Pflugfelder S. The successful use of Boston ocular surface prosthesis in the treatment of persistent corneal epithelial defect after herpes zoster ophthalmicus // Cornea. – 2010. – Vol. 29. – P. 1465-8.

93. Gumus K., Lee S., Yen M. et al. Botulinum toxin injection for the management of refractory filamentary keratitis // Arch. Ophthalmol. – 2012. – Vol. 130. – P. 446-50.

94. Guyard M., Perdreil G. Apropos of the treatment of recurrent erosion of the cornea // Bull. Soc. Ophthalmol. Fr. – 1961. – Vol. 6. – P. 579-82.

95. Hamilton W., Wood T. Filamentary keratitis // Am. J. Ophthalmol. – 1982. – Vol. 93. – P. 466-9.

96. Hammar B., Lagali N., Ek S. et. al. Dystrophia Smolandiensis – recurrent corneal erosions with a novel morphological picture // Acta Ophthalmologica. – 2010. – Vol. 88. – P. 394-400.

97. Hammar B., Björck E., Lind H. et al. Dystrophia Helsinglandica: a new type of hereditary corneal recurrent erosions with late subepithelial fibrosis // Acta Ophthalmol. – 2009. – Vol. 87(6). – P. 659-65.

98. Hansen E. Om den intermitterende keratitis visicularis neuralgica Af traumatisk opindelse // Hospitals-Tidende. – 1872. - №51. – P. 201-203.

99. Hao Y., Hui-Kang D., Hwang D. et al. Identification of antiangiogenic and anti-inflammatory proteins in human amniotic membrane // Cornea. – 2000. – Vol. 19. – P. 348–52.

100. Harker D. A modified Schirmer tear test technique. Its uses in aiding the diagnosis of chronic keratoconjunctivitis sicca (filamentary keratitis) in dogs // Vet. Rec. – 1970. – Vol. 14. – P. 196-9.

101. Haschemi H., Taheri S., Fotouchi A., Kheiltash A. Evaluation of prophylactic use of mitomycin C to inhibit haze formation after PTK in high myopia: a prospective clinical study // BMC Ophthalmol. – 2004. – Vol. 1. – P. 12.

102. Hingorani M., Calder V., Buckley R., Lightman S. The immunomodulatory effect of topical cyclosporine A in atopic keratoconjunctivitis // Invest. Ophthalmol. Vis. Sci. – 1999. – № 40. – P. 392-399.

103. Hirsch C. Über die sogenannt "Recidivierende Erosion der Horuihaut" ulnd ihre Behandlung // Prag. Medizen Wochenschr. – 1898. – Vol. 23. – P. 317-320.

104. Hogan B. Laminin and epithelial cell attachment // Nature. – 1981. – Vol. 290. – P. 737-738.

105. Holland E., Olsen T., Ketcham J. et al. Topical cyclosporine A in the treatment of anterior segment inflammatory disease // Cornea. – 1993. – Vol. 12. – P. 413-419.

106. Hope-Ross M. et al. Recurrent corneal erosion: clinical features // Eye (Lond.). – 1994. – Vol. 8. – P. 373-377.

107. Huang W., Chiang C., Tsai Y. Autologous serum eye drops for treating persistent corneal epithelial defect after vitreoretinal surgery // Cornea. – 2008. – Vol. 27. – P. 1097.

108. Huff T., Müller C., Otto A., Netzker R., et al. Beta-Thymosins, small acidic peptides with multiple functions // Int. J. Biochem. Cell Biol. – 2001. – Vol. 33(3). – P. 205-220.

109. Hull D., Hvndiuk R., Chin G. et al. Clinical experience with the therapeutic hydrophilic contact lens // Ann. Ophthalmol. – 1975. – Vol. 7. – P. 555-562.

110. Jeng B. Treating the nonhealing epithelial defect - an overview of standard and investigational therapies for persistent corneal epithelial defects // Cataract Refractive Surgery Today Europe. – 2011. – Vol. 9 – P. 25–28.

111. Jengand B., Dupps W. Jr. Autologous serum 50% eye drops in the treatment of persistent corneal epithelial defects. – Cornea. – 2009. - Vol. 28. - P. 1104–1108.

112. Johnson K., Levin F., Chu D. Persistent corneal epithelial defect associated with erlotinib treatment // Cornea. – 2009. – Vol. 28. – P. 706-7.

113. Jones L., MacDougall N., Sorbara L. Asymptomatic corneal staining associated with the use of balafilcon silicone-hydrogel contact lenses disinfected with a polyaminopropyl biguanide-preserved care regimen // Optom. Vis. Sci. – 2002. – Vol. 79. – P. 753-61.

114. Josephson J., Caffery B. Corneal staining after instillation of topical anesthetic (SSII) // Invest. Ophthalmol. Vis. Sci. – 1988. – Vol. 29. – P. 1096-9.

115. Kakizaki H., Zako M., Mito H. et al. Filamentary keratitis improved by blepharoptosis surgery: two cases // Acta Ophthalmol. – 2003. – Vol. 81. – P. 669–671.

116. Kauffmann E. Klinische Studien zur Frage der rezidivierenden erosion // Klin. Monatsbl. Augenheilkd. – 1907. – Vol. 45. – P. 202-210.

117. Kaufman H., Clower J. Irregularities of Bowman's membrane // Am. J. Ophthalmol. 1966. – Vol. 61. – P. 227-230.

118. Khodadoust A., Silverstein A., Kenyon K. et al. Adhesion of regenerating corneal epithelium: the role of basement membrane // Am. J. Ophthalmol. – 1968. – Vol. 57. – P. 311–7.

119. Kim J. et al. The effect of in vivo growth corneal epithelium transplantation on persistent epithelial defects with limbal stem cell deficiency // J. Korean Med. Sci. – 2008. – Vol. 23. – P. 502-508.

120. Kinoshita S., Yokoi N. Filamentary keratitis. In: Foster CS, Azar DT, Dohlman CH, editors. Smolin and Thoft's the cornea: scientific foundations and clinical practice. 4. Philadelphia: Lippincott Williams & Wilkins. - 2005.

121. Koizumi N., Inatomi T., Sotozono C. et al. Growth factor mRNA and protein in preserved human amniotic membrane // Curr. Eye Res. – 2000. – Vol. 20. – P. 173–7.

122. Kordić R., Suić S., Jandroković S. et al. Application of the amniotic membrane extract (AMX) for the persistent epithelial defect (PED) of the cornea // Coll. Antropol. – 2013. – Vol. 37. – P. 161-4.

123. Kowalik B., Rakes J. Filamentary keratitis—the clinical challenges // J. Am. Optom. Assoc. – 1991. – Vol. 62. – P. 200–4.

124. Kruse F., Rohrschneider K., Volcker H. Multilayer amniotic membrane transplantation for reconstruction of deep corneal ulcers // Ophthalmology. – 1999. – Vol. 106. – P. 1504–11.

125. Laibson P., Krachmer J. Familial occurrences of dot (microcystic), map, fingerprint dystrophy of the cornea // Invest. Ophthalmol. – 1975. - №14. – P. 397-399.

126. Langston R., Machamer C., Norman C. Soft lens therapy for recurrent erosion syndrome // Ann. Ophthalmol. – 1978. – Vol. 10. – P. 875-878.

127. Latessa A., Teng C., Katzin H. The hystochemistry of the basement membrane of the cornea // Am. J. Ophthalmol. – 1954. – Vol. 38(2). – P. 171-7.

128. Leber T. Communication to the XIV congress of the German Soc. Ophthalmol. Heidelberg 1882 // Klin. Monatsbl. Augenheilkd. – 1882. – Vol. 20. – P. 165.

129. Ledbetter S., Hassell J., Kleinman H. et al. Induction of heparin sulfate proteoglycan core protein in differentiating cells in culture // J. Cell. Biol. – 1983. – Vol. 97. – P. 458.

130. Lederman M. Radiotherapie de sulcers de la cornéen // J. Belge Radiol. – 1951. – Vol. 34. – P. 450-460.

131. Lee S., Li D., Tan D. et al. Suppression of TGF-â signaling in both normal conjunctival fibroblasts and pterygiual body fibroblasts by amniotic membrane // Curr. Eye Res. – 2000. – Vol. 20. – P. 325–34.

132. Lee S., Tseng S. Amniotic membrane transplantation for persistent epithelial defects with ulceration // Am. J. Ophthalmol. – 1997. – Vol. 123. P. 303–12.

133. Leigh A. Therapeutic keratoplasty // Trans. Ophthalmol. Soc. UK. – 1959. – Vol. 79. – P. 439-452.

134. Lekhanont K., Jongkhajornpong P., Choubtum L. et al. Topical 100% serum eye drops for treating corneal epithelial defect after ocular surgery // Biomed. Res. Int. – 2013. Vol. 52. – P. 13-15.

135. Lemp M. Report of the National Eye Institute/Industry workshop on clinical trials in Dry Eyes // CLAO J. – 1995. – Vol. 21. – P. 221–32.

136. Li X., Hu L., Hu J. et al. Investigation of dry eye disease and analysis of the pathogenic factors in patients after cataract surgery // Cornea. – 2007. – Vol. 26. – P. 16–20.

137. Li X., Zhang J., Wang W. Application of lacrimal plug for dry eye patients // Zhonghua Yan Ke Za Zhi. – 2005. – Vol. 41. – P. 1098–1102.

138. Liebman S. An unusual case of filamentary keratitis // AMA Arch. Ophthalmol. – 1955. – Vol. 54. – P. 434-5.

139. Ling J., Gire A., Pflugfelder S. PROSE therapy used to minimize corneal trauma in patients with corneal epithelial defects // Am. J. Ophthalmol. – 2013. – Vol. 155. – P. 615-619.

140. Lopin E., Deveney T., Asbell P. Impression cytology: recent advances and applications in dry eye disease. Review // Ocul. Surf. – 2009. – Vol. 7. – P. 93–110.

141. Lowe R. Recurrent erosion of the cornea // Br. J. Ophthalmol. – 1970. – Vol. 54. – P. 805-9.

142. Lugo M., Arentsen J. Treatment of neurotrophic ulcers with conjunctival flaps // Am. J. Ophthalmol. – 1987. – Vol. 103. – P. 711–2.

143. Lv H., Liu Z., Li X. et al. Effect of lacrimal plugs combined with deproteinized calf blood extract eye gel for filamentary keratitis // J. Ocul. Biol. Dis. Infor. – 2010. – Vol. 3. – P. 134-40.

144. Ma Y., Zhao S., Wang X. et al. A New Recombinant PACAP-Derived Peptide Efficiently Promotes Corneal Wound Repairing and Lacrimal Secretion // Invest. Ophthalmol. Vis. Sci. – 2015. – Vol. 56(8). – P. 4336-49.

145. Macaluso D., Feldman S. Pathogenesis of sterile corneal erosions and ulcerations. In: Krashmer JH, Mannis MJ, Holland EJ, eds. Cornea, fundamentals and cornea and external disease. Missouri: Mosby. - 1997. – P. 204–5.

146. Malinda K., Sidhu G., Mani H. et al. Thymosin beta4 accelerates wound healing // J. Invest. Dermatol. 1999. – Vol. 113(3). – P. 364-368.

147. Maudgal P., Missotten L., Van Deuren H. Study of filamentary keratitis by replica technique // Albrecht Von Graefes Arch. Klin. Exp. Ophthalmol. – 1979. – Vol. 2. – P. 11-21.

148. McDonald J., Broekelmann T., Kelley D. et al. Monoclonal antibody to fibronectin's cell adhesive site prevents extracellular matrix formation // J. Cell. Biol. – 1983. – Vol. 97. – P. 3

149. McLean E. et al. Recurrent erosion. Treatment by anterior stromal puncture // Ophthalmology. – 1986. – Vol. 93. – P. 746-8.

150. McNabb H. Recurring erosion of the cornea // Trans. Ophthalmol. Soc. UK. - 1933. Vol. 53. – P. 600-601.

151. Meighan S. Two cases of relapsing traumatic vesicular keratitis // Trans. Ophthalmol. Soc. UK. – 1924. – Vol. 44. – P. 46-56.

152. Menzies J. Detachment of corneal epithelium // Ophthalmol. Rev. - 1902. – Vol. 21. – P. 221-226.

153. Mobilia E., Dohlman C., Holly F. A comparison of various soft contact lenses for therapeutic purposes // Contact Intraoc. Lens. Med. J. – 1977. – Vol. 3. – P. 9-15.

154. Murube J., Németh J., Höh H. et al. The triple classification of dry eye for practical clinical use // Eur. J. Ophthalmol. – 2005. – Vol. 15(6). – P. 660-7.

155. Na B., Hwang J., Shin E. et al. Analysis of human amniotic membrane components as proteinas inhibitors for development of therapeutic agent of recalcitrant keratitis // Invest. Ophthalmol. Vis. Sci. – 1998. – Vol. 39. – P. 90.

156. Nakamura T., Inatomi T., Sotozono C. et al. Ocular surface reconstruction using stem cell and tissue engineering // Prog. Retin. Eye Res. – 2016. – Vol. 51. – P. 187-207.

157. Newsome D., Gross J. Prevention by medroxyprogesterone of perforation in the alkali-burned rabbit cornea: inhibition of collagenolytic activity // Invest. Ophthalmol. Vis. Sci. – 1977. – Vol. 16. – P. 21–31.

158. Nichols K., Mitchell G., Simon K. et al. Corneal staining in hydrogel lens wearers // Optom. Vis. Sci. – 2002. – Vol. 79. – P. 20-30.

159. Nishida T., Nakagawa S., Manabe R. Clinical evaluation of fibronectin eyedrops on epithelial disorders after herpetic keratitis // Ophthalmology. – 1985. – Vol. 92. – P. 213–6.

160. Noble B., Loh R., MacLennan S. et al. Comparison of autologous serum eye drops with conventional therapy in a randomised controlled crossover trial for ocular surface disease // British Journal of Ophthalmology. - 2004. - Vol. 88. - P. 647–652.

161. Obenberger, J. Paper strips and rings as simple tools for standardization of experimental eye injuries / J. Obenberger // Ophthalmol. Res. — 1975. — Vol.7. — P. 363–366.

162. Ormonde S., Chou C., Goold L. et al. Regulation of connexin43 gap junction protein triggers vascular recovery and healing in human ocular persistent epithelial defect wounds // J. Membr. Biol. – 2012. – Vol. 245. – P. 381-8.

163. Oskouee S., Amuzadeh J., Rajabi M. Bandage contact lens and topical indomethacin for treating persistent corneal epithelial defects after vitreoretinal surgery // Cornea. – 2007. – Vol. 26. – P. 1178-81.

164. Ozturk F., Inan U. The effects of acetylcholine and propolis extract on corneal epithelial wound healing in rats // Cornea. – 1999. – Vol. 18. – P. 466–471.

165. Pal-Ghosh S., Pajoohesh-Ganji A., Brown M. et al. A mouse model for the study of recurrent corneal epithelial erosions: alpha9beta1 integrin implicated in progression of the disease // Invest. Ophthalmol. Vis. Sci. – 2004. – Vol. 45. – P. 1775-88.

166. Park W., Tseng S. Temperature cooling reduces keratocyte death in excimer laser ablated corneal and skin wounds // Invest. Ophthalmol. Vis. Sci. – 1998. – Vol. 39. – P. 449.

167. Peters A. Uber Traumatische Hornhauterkrankungen und ihre Beziehungen zum Herpes corneae // Albrecht Von Graefes Arch. Klin. Exp. Ophthalmol. – 1904. – Vol. 57. – P. 93-137

168. Pfister R. The normal surface of corneal epithelium: a scanning electron microscopic study // Invest. Ophthalmol. (Copenh). – 1973. – Vol. 12(9). – P. 654–68.

169. Pfister R., Haddox J., Dadson R. et al. Polymorphonuclear leukocytic inhibition by citrate, other metal chelators, and trifluoperazine // Invest. Ophthalmol. Vis. Sci. – 1984. – Vol. 25. – P. 955–70.

170. Prabhasawat P., Barton K., Burkett G. et al. Comparison of conjunctival autografts, amniotic membrane grafts and primary closure for pterygium excision // Ophthalmology. – 1997. – Vol. 104. – P. 974–85.

171. Prabhasawat P., Kosrirukvong P., Booranapong W. et al. Application of preserved human amniotic membrane for corneal surface reconstruction // Cell Tis. Bank. – 2000. – Vol. 1. P. 213–22.

172. Qiu C., Coutinho P., Frank S. et al. Targeting connexin43 expression accelerates the rate of wound repair // Curr. Biol. – 2003. – Vol. 13(19). – P. 1697-1703.

173. Ralph R., Doane M., Dohlman C. Clinical experience with a mobile ocular perfusion pump // Arch. Ophthalmol. – 1975. -Vol. 93(10). - P. 1039–1043.

174. Rea L. Case of filamentary keratitis // Proc. R. Soc. Med. – 1922. – Vol. 15 (Sect. Ophthalmol). – P. 17.

175. Reuss A. Über rezidivierende traumatische Erosionen der Hornhaut // Prag. Medizen Wochenschr. – 1898. – Vol. 21. – P. 243-245.

176. Ricci F., Missiroli F., Ciotti M. et al. Persistent epithelial defect after penetrating keratoplasty caused by adenoviral infectious keratitis // New Microbiol. – 2010. – Vol. 33. – P. 171-4.

177. Ronci C., Ferraro A., Lanti A. et al. Platelet-rich plasma as treatment for persistent ocular epithelial defects // Transfus. Apher. Sci. – 2015. – Vol. 52. – P. 300-4.

178. Rougier M. A propos d'un cas d'erosion recidivante de la cornée // Bull. Soc. Ophthalmol. Fr. – 1953. – Vol. 00. – P. 635-637.

179. Ryan G., Lee G., Maccheron L. Epithelial debridement with diamond burr superficial keratectomy for the treatment of recurrent corneal erosion. // Clin. Experiment Ophthalmol. - 2013. – Vol. 41. – P. 621-2.

180. Sage H. Collagens of basement membranes // J. Invest. Dertmtatol. – 1982. – Vol. 79. – P. 51-59.

181. Santodomingo-Rubido J., Wolffsohn J., Gilmartin B. Changes in ocular physiology, tear film characteristics, and symptomatology with 18 months silicone hydrogel contact lens wear // Optom. Vis. Sci. – 2006. – Vol. 83. – P. 73-81.

182. Sayegh R. et al. Cocaine-assisted epithelial debridement for the treatment of anterior basement membrane dystrophy // Cornea. – 2013. – Vol. 32. – P. 889-92.

183. Schall Klin. Monatsbl. F. Augenh. – 1930. – lxxxv. - P. 406.

184. Schreiber L. Die Behandlung der rezidivierenden Hornhauterosionen mit Scharlachsalbe // Albrecht Von Graefes Arch. Klin. Exp. Ophthalmol. – 1914. – Vol. 87. – P. 174-184.

185. Schwallie J., McKenney C., Long B., McNeil A. Corneal staining patterns in normal non-contact lens wearers // Ophthal. Physiol. Opt. – 2001. – Vol. 21. – P. 30-5.

186. Shimazaki J., Hao-Yang Y., Tsubota K. Amniotic membrane transplantation for ocular surface reconstruction in patients with chemical and thermal burns // Ophthalmology. – 1997. – Vol. 104. – P. 2068–76.

187. Shimazaki J., Shinozaki I., Tsubota K. Transplantation of amniotic membrane and limbal autograft for patients with recurrent pterygium associated with symblepharon // Br. J. Ophthalmol. – 1998. – Vol. 82. – P. 235–40.

188. Sjögren H. Zur Kenntnis der Keratoconjunctivitis Sicca (Keratitis filiformis bei Hypofunktion der Tränendrüsen) // Acta Ophthalmol. -1933. - Vol. 2. – P. 1–151.

189. Sonnenberg A., Calafat J., Janssen H. et al. Integrin a6/b4 complex is located in hemidesmosomes, suggesting a major role in epidermal cell-basement membrane adhesion // J. Cell. Biol. – 1991. – Vol. 113. – P. 907–17.

190. Spigelman A., Deutsch T., Sugar J. Application of homologous fibronectin to persistent human corneal epithelial defects // Cornea. – 1987. – Vol. 104. – P. 494–501.

191. Stanley J., Woodley D., Katz S. et al. Structure and function of basement membrane // J. Invest. Dermatol. – 1982. – Vol. 79. – P. 69-72.

192. Stood W. Über rezidivierende Blasenbildungen auf der Hornhaut des Auges und Keratalgien nach Verletzungen der Hornhautoberflache // Arch. Augenheilkd. – 1901. Vol. 43. – P. 220-228.

193. Su C., Lin C. Combined use of an amniotic membrane and tissue adhesive in treating corneal perforation: a case report // Ophthalmic Surg. Lasers. – 2000. – Vol. 31. – P. 151–4.

194. Sugruie S., Hay E. Response of basal epithelial cell surface and cytoskeleton to solubilized extracellular matrix molecules // J. Cell. Biol. – 1981. – Vol. 91. – P. 45-54

195. Szili A. Über Disjuinction des Hornhaut Epithels // Albrecht Von Graefes Arch. Klin. Exp. Ophthalmol. – 1900. - №51. – P. 486-531.

196. Tabery H. Filamentary keratopathy: a non-contact photomicrographic in vivo study in the human cornea // Eur. J. Ophthalmol. – 2003. – Vol. 13. – P. 599–605.

197. Tanioka H., Yokoi N., Komuro A. et al. Investigation of the corneal filament in filamentary keratitis // Invest. Ophthalmol. Vis. Sci. – 2009. – Vol. 50. – P. 3696-702.

198. Teng C. Fine structure of the human cornea: epithelium and stroma // Am. J. Ophthalmol. – 1962. – Vol. 19. – P. 1094-7.

199. Terry R., Schnider C., Holden B. et al. CCLRU standards for success of daily and extended wear contact lenses // Optom. Vis. Sci. – 1993. – Vol. 70. – P. 23-43.

200. Thakrar R. et al. Treatment of recurrent corneal erosions // Eyenet. – 2013. Vol. 1. – P. 39-41.

201. Theodore F. Filamentary keratitis // Contact. Intraocul. Lens Med. J. – 1982. – Vol. 8. – P. 138-46.

202. Theodore F. The use of tension-lowering drugs and other aids in the management of recurrent corneal erosions // Eye Ear Nose Throat Mon. – 1964. – Vol. 43. – P. 62-4.

203. Theophanous C., Parker P., Chiu GB. et al. Use of Prosthetic Replacement of the Ocular Surface Ecosystem Scleral Lenses in Patients with Ocular Chronic Graft-versus-Host Disease // Biol. Blood Marrow Transplant. – 2015. – Vol. 21(12). – P. 2180-4

204. Thiel HJ, Behnke H. Eine bisher unbekannte subepitheliale hereditäre Hornhautdystrophie. Klin Monatsbl Augenheilkd. – 1967. – Vol. 150. – P. 862–874.

205. Thoft R., Mobilia E. Complications with therapeutic extended wear soft contact lenses // Int. Ophthalmol. Clin. – 1981. – Vol. 21. – P. 197-208.

206. Thygeson P. Observations on recurrent erosion of the cornea // Am. J. Ophthalmol. – 1959. – Vol. 47(5). – P. 155-70.

207. Timpl R., Engel J., Martin G. Laminin - A multifunctional protein of basement membranes // Tr. Biochem. Sci. – 1983. – Vol. 8. – P. 207-209.

208. Timpl R., Rohde H. Laminin – A glycoprotein from basement membranes // J. Cell. Biol. – 1979. – Vol. 254. – P. 9933-9937.

209. Tripathi R., Bron A. Ultrastructural study of non-traumatic recurrent corneal erosion // Br. J. Ophthalmol. – 1972. – Vol. 56. – P. 73-85.

210. Trobe J., Laibson P. Dystrophic changes in the anterior cornea // Arch. Ophthalmol. – 1972. – Vol. 87(4). – P. 378-82.

211. Tseng S., Li D., Ma X. Suppression of transforming growth factor beta isoforms, TGF-â receptor type II, and myofibroblast differentiation in cultured human corneal and limbal fibroblasts by amniotic membrane matrix // J. Cell. Physiol. – 1999. – Vol. 179. – P. 325–35.

212. Tseng S., Prabhasawat P., Barton K. et al. Amniotic membrane transplantation with or without limbal allografts for corneal surface reconstruction in patients with limbal stem cell deficiency // Arch. Ophthalmol. – 1998. - Vol. 116. P. 431–41.

213. Tseng S., Prabhasawat P., Lee S. Amniotic membrane transplantation for conjunctival surface reconstruction // Arch. Ophthalmol. – 1997. – Vol. 124. – P. 765–74.

214. Tseng S., Tsubota K. Important concepts for treating ocular surface and tear disorders // Am. J. Ophthalmol. – 1997. – Vol. 124. – P. 825–35.

215. Tsubota K., Goto E., Fujita H. et al. Treatment of dry eye by autologous serum application in Sjogren's syndrome // British Journal of Ophthalmology. – 1999. - Vol. 83. - P. 390–395.

216. Tsubota K., Goto E., Shimmura S. et al. Treatment of persistent corneal epithelial defect by autologous serum application // Ophthalmology. – 1999. - Vol. 106. - P. 1984–1989.

217. Tsubota K., Satake Y., Ohyama M. et al. Surgical reconstruction of the ocular surface in advanced ocular cicatricial pemphigoid and Stevens-Johnson syndrome // Am. J. Ophthalmol. – 1996. – Vol. 122. – P. 38–52.

218. Ubels J., McCartney M., Lantz W. et al. Effects of preservative-free artificial tear solutions on corneal epithelial structure and function // Arch. Ophthalmol. – 1995. – Vol. 113. – P. 371–378.

219. Valle O. Heridetary recurring corneal erosions a familial study with special reference to Fuchs' dystrophy // Acta Ophthalmol. – 1967. – Vol. 45. – P. 829-836.

220. Verhoeff F. Neuropathic keratitis and some allied conditions with special reference to treatment // J. Am. MedAssoc. – 1909. – Vol. 53. – P. 191-198.

221. Vogt A. Lehrbuch und Atlas der Spaltlampenmikroskopie des lebenden Auges, 2 ed. Springer, Berlin. - 1930. – Vol. 1. – P. 246.

222. Wagenmanin X. Über rezidivierende erosionen der Kornea // München Medizen Wochenschr. – 1904. – Vol. 2. – P. 93-95.

223. Wales H. A family history of corneal erosion // Trans. Ophthalmol. Soc. NZ. – 1955. - №8. – P. 77-78.

224. Weiss J., Moller H., Aldave A. et al. IC3D classification of corneal dystrophies – edition 2 // Cornea. – 2015. – Vol. 34. – P. 117-59.

225. Welch C., Baum J. Tarsorrhaphy for corneal disease in patients with rheumatoid arthritis // Ophthalmic Surg. – 1988. – Vol. 19. – P. 31–2.

226. Weskamp C. Parenchymatous origin of filamentary keratitis; new histopathologic concepts // Am. J. Ophthalmol. – 1956. – Vol. 42. – P. 115-20.

227. Whitcher J., Shiboski C., Shiboski S. et al. A simplified quantitative method for assessing keratoconjunctivitis sicca from Sjögren's syndrome international registry // Am. J. Ophthalmol. – 2010. – Vol. 149(3). – P. 405-415.

228. Williams R., Buckley R. Pathogenesis and treatment of recurrent erosion // Br. J. Ophthalmol. – 1985. – Vol. 69(6). – P.435-7.

229. Willis R., Folberg R., Krachmer J., Holland E. The treatment of aqueous-deficient dry eye with removable punctal plugs. A clinical and impression-cytologic study // Ophthalmology. – 1987. – Vol. 94(5). – P. 514-8.

230. Wirostko B., Rafii M., Sullivan D. et al. Novel Therapy to Treat Corneal Epithelial Defects: A Hypothesis with Growth Hormone // Ocul. Surf. – 2015. – Vol. 13. – P. 204-212.

231. Wolffsohn J. Incremental nature of anterior eye grading scales determined by objective image analysis // Br. J. Ophthalmol. – 2004. – Vol. 88. – P. 1434-8.

232. Wood T. Reccurrent erosion // Tr. Am. Ophth. Soc. – 1984. – Vol. LXXXII. – P. 850-898.

233. Wright P. Filamentary keratitis // Trans. Ophthalmol. Soc. UK. – 1975. – Vol. 95. – P. 260-6.

234. Wu W., Zeng L., Peng Y. et al. The effects of recombinant human epithelialgrowth factor and protein-free calf blood extract for recovery of corneal mechanical epithelial defects healing and neovascularization // Eur. Rev. Med. Pharmacol. Sci. – 2014. – Vol. 18. – P. 3406-11.

235. Yee R., Sullivan L., Lai H. et al. Linkage mapping of Thiel-Behnke corneal dystrophy (CDB2) to chromosome 10q23-q24 // Genomics. – 1997. – Vol. 46. – P. 152–154.

236. Yoon K. Use of umbilical cord serum in ophthalmology // Chonnam. Med. J. - 2014. - Vol. 50. – P. 82-5.

237. Yow H.,Walker E., Song J. et al. Characterization and effects of highly purified fibronectin matrices // J. Cell. Biol. (Abstr.). – 1983. – Vol. 97. – P. 325.

238. Zaidman G., Geeraets R., Paylor R. e al. The histopathology of filamentary keratitis //Arch. Ophthalmol. – 1985. – Vol. 103. – P. 1178-81.

239. Ziakas N. et al. Long-term follow up of autologous serum treatment for recurrent corneal erosions // Clin. Experiment. Ophthalmol. – 2010. – Vol. 38. – P. 683-7.