ФЕДЕРАЛЬНОЕ ГОСУДАРСТВЕННОЕ АВТОНОМНОЕ УЧРЕЖДЕНИЕ
«НАЦОНАЛЬНЫЙ МЕДИЦИНСКИЙ ИССЛЕДОВАТЕЛЬСКИЙ ЦЕНТР
«МЕЖОТРАСЛЕВОЙ НАУЧНО-ТЕХНИЧЕСКИЙ КОМПЛЕКС
«МИКРОХИРУРГИЯ ГЛАЗА» ИМЕНИ АКАДЕМИКА С.Н. ФЕДОРОВА»
МИНИСТЕРСТВА ЗДРАВООХРАНЕНИЯ РОССИЙСКОЙ ФЕДЕРАЦИИ

На правах рукописи

ВЫДРИНА АЛЕКСАНДРА АНДРЕЕВНА

ДОЗИРОВАННАЯ ПЕРЕДНЯЯ ТРАНСПОЗИЦИЯ НИЖНЕЙ КОСОЙ МЫШЦЫ В ХИРУРГИЧЕСКОМ ЛЕЧЕНИИ ВЕРТИКАЛЬНОГО КОСОГЛАЗИЯ

14.01.07 – глазные болезни

ДИССЕРТАЦИЯ
на соискание ученой степени
кандидата медицинских наук

Научный руководитель:
доктор медицинских наук
Терещенко Александр Владимирович

Москва – 2019

ОГЛАВЛЕНИЕ

ВВЕДЕНИЕ…… 5

Глава 1. ОБЗОР ЛИТЕРАТУРЫ…… 13

1.1. Вертикальное косоглазие, обусловленное гиперфункцией нижней косой мышцы – общие сведения о распространенности и этиологии процесса…… 13

1.1.1. Классификация вертикального косоглазия, обусловленного гиперфункцией нижней косой мышцы…… 16

1.1.2. Методы обследования пациентов с вертикальным косоглазием, обусловленным гиперфункцией нижней косой мышцы…… 17

1.2. Хирургическое лечение вертикального косоглазия, обусловленного гиперфункцией нижней косой мышцы……... 25

1.2.1. Показания и сроки проведения хирургического лечения вертикального косоглазия, обусловленного гиперфункцией нижней косой мышцы……..……. 25

1.2.2 Развитие и совершенствование методов хирургического лечения вертикального косоглазия, обусловленного гиперфункцией нижней косой мышцы…… 26

1.2.3 Передняя транспозиция нижней косой мышцы…….….. 30

1.3. Осложнения и нежелательные явления хирургического лечения вертикального косоглазия с гиперфункцией нижней косой мыщцы…... 32

Глава 2. МАТЕРИАЛЫ И МЕТОДЫ ИССЛЕДОВАНИЯ……. 36

2.1. Общая характеристика клинического материала…… 36

2.2. Методы офтальмологического обследования……. 37

2.3 Классификация косоглазия с гиперфункцией нижней косой мышцы…… 41

2.4. Клиническая характеристика больных……. 42

Глава 3. РАЗРАБОТКА МЕТОДИКИ ДОЗИРОВАНИЯ ПЕРЕДНЕЙ ТРАНСПОЗИЦИИ НИЖНЕЙ КОСОЙ МЫШЦЫ В ХИРУРГИЧЕСКОМ ЛЕЧЕНИИ ЕЁ ГИПЕРФУНКЦИИ…….. 45

3.1. Объективная оценка циклотропии в обосновании необходимости хирургического лечение гиперфункции нижней косой мышцы ……...…… 45

3.2. Математическая модель дозированной передней транспозиции нижней косой мышцы……... 49

3.2.1 Основные понятия сферической геометрии. Сферический треугольник……..... 49

3.2.2 Решение треугольников……... 51

3.2.3 Расчет степени дозирования передней транспозиции нижней косой мышцы при углах девиации свыше 7° по Гиршбергу. 54

3.2.4 Расчет степени дозирования передней транспозиции нижней косой мышцы при углах девиации меньше 7° по Гиршбергу……. 56

3.3 Технология проведения дозированной передней транспозиции нижней косой мышцы……...… 59

Глава 4. КЛИНИКО-ФУНКЦИОНАЛЬНЫЕ РЕЗУЛЬТАТЫ ХИРУРГИЧЕСКОГО ЛЕЧЕНИЯ ГИПЕРФУНКЦИИ НИЖНЕЙ КОСОЙ МЫШЦЫ……. 65

4.1 Анализ клинико-функциональных результатов в группах исследования…….. 65

4.1.1 Анализ результатов раннего послеоперационного периода в группах исследования…….. 66

4.1.2 Анализ результатов хирургического лечения гиперфункции нижней косой мышцы различной степени выраженности в 71

основной группе исследования……...
4.2. Сравнительный анализ клинической и функциональной эффективности хирургического лечения гиперфункции нижней косой мышцы различной степени выраженности……. 76
ЗАКЛЮЧЕНИЕ……. 92
ВЫВОДЫ……... 106
ПРАКТИЧЕСКИЕ РЕКОМЕНДАЦИИ……... 108
СПИСОК СОКРАЩЕНИЙ……... 109
СПИСОК ЛИТЕРАТУРЫ……. 110

ВВЕДЕНИЕ

Актуальность темы исследования

Патология глазодвигательного аппарата, видимым проявлением которой обычно служит гетеротропия, встречается довольно часто – у 1,5—2,5% детей. В структуре глазной заболеваемости на эту патологию приходится 7% случаев (Аветисов Э.С., Ковалевский Е.И., Хватова А.В., 1987).

По положению глаз в горизонтальном направлении различают сходящееся либо расходящееся косоглазие. Однако несимметричное положение глаз может выявляться и в вертикальном направлении. Нередко вертикальное отклонение сочетается с горизонтальным, но наблюдается и чисто вертикальное косоглазие, вызванное врожденными или приобретенными факторами. Встречается оно в целом не менее чем у трети детей со страбизмом, причем при врожденном косоглазии вертикальная девиация регистрируется в 90% наблюдений (Аветисов Э.С., 1977). Гиперподнимание глазного яблока в положении аддукции является следствием гиперфункции нижней косой мышцы - распространенного заболевания в структуре глазодвигательных нарушений (Choi D.G., Chang B.L., 1992). Как сообщается, среди больных косоглазием оно встречается у трети пациентов, при этом в 70% случаев сочетается с эзотропией (Caldeira J.A., 2004).

Выделяют два типа гиперфункции нижней косой мышцы. Первичная гиперфункция обычно является двусторонней и, как правило, сочетается с инфантильной эзотропией, появляясь после первого года жизни ребенка (Modi N.C., Jones D.H., 2008). Вторичная гиперфункция, в отличие от первичной, является односторонней и чаще всего вызвана парезом или параличом верхней косой мышцы (Cho Y.A., Kim J.H., Kim S., 2006). Гиперфункция нижней косой мышцы диагностируется при отклонении

одного из глаз от точки фиксации кверху в положении аддукции глазного яблока, а вторичная гиперфункция подтверждается тестом с наклоном головы (Попова Н.А., Сорокина В.В., Горкин А.Е. (и др.), 2012).

Анатомия нижней косой мышцы несколько нетипична по сравнению с другими мышцами глазного яблока. Нижняя косая берет свое начало у нижневнутреннего края орбиты (в зоне входа слезно-носового канала), и прикрепляется в задненаружном отделе глазного яблока вблизи нижней границы латеральной прямой мышцы, проходя между стенкой орбиты и нижней прямой мышцей. Поднимание и отведение глаза являются для нижней косой вспомогательными действиями. Основное – эксциклодукция (Аветисов С.Э., Кащенко Т. П., Ячменева Е. И., 2000). Учитывая все эти особенности, можно заключить, что исследование функции нижней косой мышцы весьма сложная задача.

Так как эксциклодукция является основным действием для нижней косой, ее объективная оценка важна для постановки диагноза и подтверждения эффективности лечения. С этой целью применяются объективные методы исследования, которые позволяют определить не только положение, но и степень смещения желтого пятна относительно диска зрительного нерва. К таким методам относятся метод фоторегистрации изображений маркеров на глазном дне обоих глаз при fundus-исследовании и офтальмоскопия с использованием аналогичных маркеров, позволяющих определить положение желтого пятна (Bixenman W.W., von Noorden G.K., 1982, Guyton D., 1983, Jethani J., Seethapathy G., Purohit J., Shah D., 2010).

Однако измерение угла торзионной девиации до настоящего времени чаще всего на практике или не выполняется, или проводится весьма субъективно с использованием транспортира и линейки. Это не позволяет точно интерпретировать полученные данные и создает трудности для динамической оценки состояния нижней косой мышцы (Santiago A.P.,

Isenberg S.J., Apt L., Roh Y.B., 1997, Lee D.H., Lee S.J., Park S.H., 2004, Jethani J., Seethapathy G., Purohit J., Shah D.,2010).

Для лечения косоглазия используют функциональные и хирургические методы, обеспечивающие формирование оптимальных условий для развития нормального бинокулярного зрения. Горизонтальное косоглазие часто удается исправить консервативными методами лечения. Однако вертикальная девиация является причиной вынужденного положения головы и почти у половины детей с косоглазием – причиной вторичной контрактуры мышц шеи, спины, нарушения осанки, сколиоза (Пильман Н.И., 1979). Вертикальное отклонение глаз, связанное с наличием первичной или вторичной ГФ НКМ, из-за слабости вертикальной фузии (3,0-4,0 пр. дптр.), наличия циклотропии и торзионной диплопии плохо поддается ортоптическим методам лечения и требует хирургического вмешательства (Аветисов Э.С., Кащенко Т.П., Смольянинова И.Л., 1996).

Описанные к настоящему времени методики устранения ГФ НКМ имеют выраженные недостатки, связанные с высокой травматичностью, трудностью технического выполнения из-за необходимости манипулировать в труднодоступной области глаза вблизи со зрительным нервом, макулярной зоной, крупными сосудами, большим временем проведения операции, невозможностью дозировать результат операции. В 1943 году White J.W. описал дозированную рецессию нижней косой мышцы. В настоящее время эта операция является одной из наиболее часто применяемых в практике. Однако она также не лишена перечисленных недостатков и имеет низкий функциональный результат лечения, так как рецессия проводится в пределах 6-12 мм, и большая степень ослабления НКМ при данном способе практически невозможна.

Для устранения двухсторонней гиперфункции нижней косой мышцы степени +4 была предложена операция её передней транспозиции (Parks M.M., 1985). Передняя транспозиция нижней косой мышцы меняет плоскость

ее действия, благодаря чему удается максимально ослабить поднимающую способность мышцы (Попова Н.А., 2012., Жукова О.В., 2012). Однако при гиперфункции нижней косой от +1 до +3 данная методика не применяется, так как отсутствуют варианты дозирования ее степени. Проведение транспозиции в этих случаях в стандартном объеме может привести к гипер- или гипокоррекции ГФ НКМ, что повлечет за собой необходимость проведения дополнительных хирургических этапов лечения, а также вмешательств для исправления последствий операции. Дозировать степень передней транспозиции нижней косой мышцы в 1998 году предложили Guemes A., Wright K.W., однако согласно этому способу при малых вертикальных отклонениях по-прежнему используется рецессия НКМ. Несмотря на многочисленные сообщения о хирургических вмешательствах на мышцах вертикального действия (Аветисов Э.С., 1977, Appt L. и Call N.B., 1978, Parks M.M., 1985, Mims J.L. 1989, 1999), единого подхода к лечению больных с такой патологией нет.

Исходя из вышеперечисленного является актуальным разработка оптимальных хирургических приемов устранения гипертропии в зависимости от степени её выраженности и величины циклотропии, которые не уступали бы по эффективности существующим методикам и, в то же время, сопровождались бы меньшим повреждающим воздействием на структуры глаза, лучшими функциональными результатами.

На основании чего были определены цель и задачи настоящего исследования.

Цель работы

Разработать технологию дозированного хирургического лечения вертикального косоглазия, обусловленного гиперфункцией нижней косой мышцы различной степени выраженности, с применением методики

передней транспозиции нижней косой мышцы на основании качественного и количественного исследования циклотропии.

Для реализации поставленной цели были сформулированы следующие **задачи** исследования:

1. Обосновать необходимость хирургического лечения вертикального компонента косоглазия, в том числе с малыми (до 7-ми градусов) углами, на основе использования объективного метода фоторегистрации глазного дна с последующей количественной оценкой циклотропии при помощи программы «3D-EYE».
2. Провести математическое моделирование и обоснование степени дозирования передней транспозиции нижней косой мышцы в зависимости от угла вертикальной девиации.
3. Модифицировать методику хирургического ослабления нижней косой мышцы с учетом величины угла вертикальной девиации в аддукции.
4. Провести анализ клинико-функциональных результатов применения предложенной дозированной методики ослабления нижней косой мышцы в хирургическом лечении вертикального косоглазия различной степени выраженности.
5. Провести сравнительный анализ эффективности хирургического лечения вертикального косоглазия с применением модифицированной методики ослабления нижней косой мышцы с ранее известным методом дозированной рецессии при малых степенях гиперфункции нижней косой мышцы и передней транспозиции с «J»-деформацией при больших степенях гиперфункции нижней косой мышцы.

Научная новизна

1. Впервые на основании объективной количественной оценки циклотропии обоснована необходимость хирургического лечения малых углов вертикальной девиации (до 7-ми градусов)

2. Впервые проведено математическое моделирование степени дозирования передней транспозиции нижней косой мышцы для различных углов вертикальной девиации.
3. Впервые в офтальмологической практике модифицирована методика дозирования степени передней транспозиции нижней косой мышцы при ее гиперфункции различной степени выраженности.

Практическая значимость работы

1. Внедрение методики дозирования степени передней транспозиции нижней косой мышцы при ее гиперфункции различной степени выраженности позволяет получить планируемый исход операции, исключить гипо- или гиперкоррекцию вертикального косоглазия и, как следствие, циклотропии, что улучшает функциональный результат и повышает эффективность лечения.
2. Применение в клинической практике компьютерной программы «3D-EYE» для количественного исследования циклодевиации позволит провести достоверную динамическую оценку торзионного отклонения глаз для подтверждения диагноза, оценки эффективности лечения.

Положение диссертации, выносимое на защиту

Разработанная технология дозированного хирургического лечения гиперфункции нижней косой мышцы, включающая в себя диагностический алгоритм качественного и количественного определения циклотропии на программном обеспечении «3D-EYE», позволяющий обосновать необходимость хирургического лечения вертикального компонента косоглазия, а также модифицированную методику передней транспозиции нижней косой мышцы, основанную на математическом моделировании, позволяет достигать стабильных, предсказуемых клинико-функциональных результатов с высокими показателями эффективности и безопасности.

Степень достоверности и апробация результатов

Результаты исследования опубликованы в рецензируемых научных изданиях.

Основные положения диссертации доложены на Научной конференции офтальмологов с международным участием «Невские горизонты-2014» (Санкт-Петербург, 2014), на Научной конференции "Рефракция-2014", посвященной 50-летию Первого в практическом здравоохранении России детского офтальмологического отделения (Самара, 2014), X Съезде офтальмологов России (Москва, 2015), Всероссийском круглом столе с международным участием «Страбизмология 21 века - поиск консенсуса» (Новосибирск, 2015), международном конгрессе «European Society of Ophthalmology» (Вена, Австрия, 2015), научно-клинической конференции ФГАУ «МНТК «Микрохирургия глаза» им. акад. С.Н. Федорова Минздрава РФ (Москва, 2016), XI Всероссийской научной конференции молодых ученых с международным участием «Актуальные проблемы офтальмологии» (Москва, 2016), XIII Научно-практической конференции с международным участием «Федоровские чтения 2016» (Москва, 2016), XII Всероссийской научной конференции молодых ученых «Актуальные проблемы офтальмологии» (Москва, 2017), Научно-практической конференции с международным участием «Инновация-Информатизация-Интеграция в офтальмологии», посвященная 30-летию Краснодарского филиала ФГАУ «МНТК «Микрохирургия глаза» им. акад. С.Н. Федорова» Минздрава России, в рамках юбилейных мероприятий к 90-летию академика С.Н. Фёдорова (Сочи, 2017), международном конгрессе «4th World Congress of Paediatric Ophthalmology and Strabismus» (Хайдерабад, Индия, 2017), Научной конференции офтальмологов с международным участием «Невские горизонты-2018» (Санкт-Петербург, 2018), международном конгрессе «44th Annual Meeting of the European Paediatric Ophthalmological Society» (Будапешт, Венгрия, 2018).

Публикации

По теме диссертации опубликованы 17 печатных работ, из которых 5 – в рецензируемых журналах, рекомендованных ВАК РФ. Основные положения диссертации защищены одним патентом РФ на изобретение.

Внедрение в практику

Система пред- и послеоперационной оценки циклодевиации с использованием объективного метода фоторегистрации глазного дна с последующей количественной оценкой торзионного отклонения при помощи программы «3D-EYE» и модифицированная методика дозирования передней транспозиции нижней косой мышцы при ее гиперфункции различной степени выраженности внедрены в клиническую практику головной организации ФГАУ «НМИЦ «МНТК «Микрохирургии глаза» им. акад. С.Н. Федорова» Минздрава России и Калужского филиала ФГАУ «НМИЦ «МНТК «Микрохирургии глаза» им. акад. С.Н. Федорова» Минздрава России.

Объем и структура диссертации

Диссертационная работа изложена на 128 страницах машинописного текста и состоит из введения, обзора литературы, трёх глав собственных исследований, заключения, выводов, практических рекомендаций и списка литературы. Работа содержит 26 рисунков и 13 таблиц. Список литературы включает 54 отечественных и 157 зарубежных источника. Работа выполнена на базе Калужского филиала ФГАУ «Национальный медицинский исследовательский центр МНТК «Микрохирургия глаза» им. акад. С.Н. Федорова» Минздрава России под научным руководством директора филиала, доктора медицинских наук Терещенко А.В. в период с 2014 по 2018 гг.

Глава 1. ОБЗОР ЛИТЕРАТУРЫ

1.1. Вертикальное косоглазие, обусловленное гиперфункцией нижней косой мышцы – общие сведения о распространенности и этиологии процесса

Косоглазие (страбизм, гетеротропия), под которым понимают отклонение одного из глаз от общей точки фиксации, сопровождающееся расстройством бинокулярного зрения, является одним из наиболее часто встречающихся заболеваний в офтальмологии. Распространенность этого заболевания колеблется от 0,5% до 5% [7, 112]. Косоглазие - это не просто косметический дефект, оно сопряжено с нарушением бинокулярного зрения и стереопсиса, а также оказывает негативное воздействие на самооценку пациента и межличностные отношения.

Отклонение глазного яблока кверху в положении аддукции является следствием гиперфункции нижней косой мышцы [80]. Как сообщается, оно встречается у 70% больных с эзотропией и у 30% пациентов с косоглазием [3, 20, 75, 192]. Эта аномалия может быть односторонней или двусторонней. Кроме того, гиперфункцию нижней косой мышцы подразделяют на первичную и вторичную [55, 178].

Первичная гиперфункция нижней косой мышцы наиболее часто встречается у детей. Распространенность этой формы вертикального косоглазия при младенческой эзотропии достигает 72%, а в случаях приобретенного косоглазия – 30% [57]. Среди всех разновидностей вертикального косоглазия гиперфункция нижней косой встречается в 16,7% [205]. Этиология первичной гиперфункции нижней косой мышцы не имеет однозначного объяснения.

Например, Duane A. (1869) предположил, что к развитию косоглазия может приводить избыточная иннервация вергенций [89]. По его мнению, гиперподнимание глаза в приведении происходит из-за большей иннервации нижней косой мышцы приведенного глаза в сравнении с контралатеральной верхней прямой мышцей. В этой связи представляет интерес сообщение

Lisch и Simonsz (1993) о том, что гиперподнимание глаза в приведении ниблюдалось в ранее здоровых глазах после длительной монокулярной окклюзии [128]. Это может указывать на то, что существует естественная тенденция к подъему глаза при приведении, но при нормальных бинокулярных условиях такие движения глазных яблок контролируются фузией [71].

Chavasse F. B. (1939) считал разумным сравнивать особенности верхней и нижней косых мышц. По его мнению опускающее действие верхней косой в приведении меньше поднимающего действия нижней косой мышцы, что объясняется их анатомическими особенностями [77].

В подтверждение этого суждения Berens (1936) писал, что нижняя косая мышца как подниматель затрачивает 42% мышечной энергии, в то время как верхняя косая в качестве опускателя только 37% [64]. В 1952 году Scobee также поддерживал теорию, что гиперфункция нижней косой мышцы вызвана мышечным дисбалансом [179]. По его мнению, приведенный глаз скрыт за спинкой носа. Следовательно, чтобы отвести глаз от носа подается увеличенный импульс к нижней косой приведенного глаза, такой же по силе импульс поступает и к ее синергисту – ипсилатеральной верхней прямой мышце. Автор также заявлял, что поднимающее действие нижней косой в приведении больше, чем опускающее действие верхней косой мышцы. В результате наступающего дисбаланса развивается гиперподнимание приведенного глаза.

С этой точкой зрения в 1958 году соглашался Lancaster [127]. Гиперфункцию нижних косых мышц можно объяснить косым расположением места прикрепления внутренней прямой мышцы или чрезмерной адгезией между нижней косой и нижней или наружной прямыми мышцами. [58].

Guibor (1949) предположил, что избыточное поднимающее действие нижней косой может быть вызвано синкинезом этой мышцы с ипсилатеральной медиальной прямой мышцей вследствие импульса, распространяющегося в центральной нервной системе [107].

Вторичная гипрефункция нижней косой мышцы легче объясняется. Ее возникновение вызвано парезом или параличом ипсилатеральной верхней косой мышцы или парезом или параличом контралатеральной верхней прямой мышцы, когда паретичный глаз является фиксирующим. В последнем случае гиперподнимание глаза в приведении вызвано повышенной иннервацией, поступающей к нижней косой мышце в соответствии с законом Геринга. Однако в первом условии гиперподнимание в аддукции не вызвано чрезмерной иннервацией нижней косой, но из-за отсутствия тонуса парализованного антагониста верхней косой мышцы даже нормальный иннервационный импульс будет достаточным для гиперподнимания глаза в момент действия нижней косой мышцы [152].

Verhoeff (1941) считал, что гиперфункция нижней косой всегда связана с парезом верхней косой мышцы или гипоплазией ядра n. trochlearis [196]. Таким образом, существуют две основные теории развития вторичной гиперфункции нижней косой.

White и Brown (1939) полагали, что слабость верхней прямой мышцы в 28 раз чаще приводит к развитию вторичной гиперфункции нижней косой, чем поражение верхних косых мышц [201]. Bielschowsky и его последователи считали наоборот, что при вторичной ГФ НКМ парез верхней косой наблюдается чаще [67].

Adler (1946) отметил, что часть разногласий объясняется тем, что некоторые авторы рассматривают только первичный парез (например, Davis, 1944), в то время как другие говорят о парезах, связанных с горизонтальным косоглазием [56], Adler также обнаружил, что изолированный первичный вертикальный паралич, изученный Davis (1944), был чаще обусловлен парезом верхней косой мышцы, но подавляющее большинство вертикальных параличей, связанных с горизонтальным косоглазием, изученных White, J. W. и Brown, H. W. (1939), были вызваны слабостью верхней прямой мышцы [83, 201].

1.1.1. Классификация вертикального косоглазия, обусловленного гиперфункцией нижней косой мышцы

Клиническая количественная классификация гиперфункции нижней косой мышцы основана на оценке ее поднимающего действия [3, 4].

Наибольшее распространение получила классификация, согласно которой гиперфункция нижней косой оценивается по степеням от «0» до «+4» в состоянии приведения глаза под углом в 45°. Степень «0» соответствует нормальной функции мышцы и отсутствию гиперподнимания в состоянии приведения глазного яблока. Степень «+1» обозначает минимальное вертикальное отклонение глаза в аддукции, в то время как «+4» соответствует максимальному подъему приведенного глаза. Степени «+2» и «+3» являются промежуточными между двумя этими крайностями [146, 207].

На основе данной классификации Поповой Н.А с соавторами (2012) была предложена градация ГФ НКМ по степеням A, B, C, D. В этом случае степень гиперфункции мышцы авторы определяли по величине угла отклонения зрительной оси косящего глаза от горизонтальной линии в состоянии приведения глазного яблока. При этом степень D диагностируют в случае, если в приведении глаза его зрительная линия образует с горизонтальной осью прямой угол в 90°. Степень B соответствует углу, равному 45°, при выявлении промежуточных значений вертикального отклонения глаза в аддукции определяют степени A или C [43].

Однако подобная оценка ГФ НКМ является весьма субъективной, особенно в случаях промежуточных степеней. В связи с этим большинство авторов стараются классифицировать дисфункцию НКМ в градусах по методу Гиршберга, или в призменных диоптриях. Алазме А. (1991) степень ГФ НКМ определяла по величине отклонения глаза при аддукции-вверх в градусах по Гиршбергу. При ГФ 1-й степени девиация глаза составляет от 5º до 10º. 2-я степень соответствует промежутку от 15º до 20º, 3-я степень - от 25º до 30º, 4-я степень - от 35º до 40º [11].

Учитывая, что в состоянии аддукции под углом в 45º глазное яблоко способно подниматься в пределах 30º, степеням ГФ НКМ от +1 до +4 в 1999

году были найдены другие соответствия, равные 0-7º, 8-15º, 16-22º, 23-30º [74].

Kun Moon и Se-Youp Lee в 2006 году для оценки величины ГФ НКМ использовали не только степени от +1 до +4, но и соответствующие им значения гипертропии в ПД (0-5, 6-10, 11-15, более 15 ПД соответственно) [124].

Согласно классификации, предложенной Jai Kelkar в 2015 году, степени 1+, 2+, 3+ и 4+ ГФНКМ примерно соответствуют 1-15, 16-30, 31-45 и 46-60 призменным диоптриям гипертропии при аддукции глаза [120]. Некоторые авторы степени ГФ НКМ 1+, 2+, 3+ и 4+ переводят в 5, 10, 15 и 20 ПД гипертропии соответственно при взгляде вдаль [166].

На сегодняшний день не существует единого подхода к определению ГФ НКМ по степеням, а наиболее распространенные классификации являются очень субъективными и неточными. Отсутствует единая классификация ГФ НКМ в положении аддукции глаза в случаях определения угла девиации по методу Гиршберга. В связи с необходимостью понимания тяжести заболевания, для определения тактики лечения и прогноза результатов хирургического лечения необходимо проведение стандартизации в классификации ГФ НКМ.

1.1.2. Методы обследования пациентов с вертикальным косоглазием, обусловленным гиперфункцией нижней косой мышцы

Анатомия нижней косой мышцы несколько нетипична по сравнению с другими мышцами глазного яблока. Нижняя косая берет свое начало у нижневнутреннего края орбиты (в зоне входа слезно-носового канала), и прикрепляется в задненаружном отделе глаза вблизи нижней границы латеральной прямой мышцы, проходя между стенкой орбиты и нижней прямой мышцей в 16 мм от лимба.

Нижняя косая является самой короткой из всех глазодвигательных мышц, составляет в длину всего 37 мм. Ширина места прикрепления колеблется в широких пределах от 5 до 14 мм, в среднем около 9 мм. Место

прикрепления образует вогнутую линию. Передняя точка места прикрепления находится в 10 мм от места прикрепления наружной прямой мышцы; его задняя точка - на 1 мм ниже и от 1 до 2 мм латеральнее макулы. Рядом с местом прикрепления задней точки мышцы проходит нижняя вортикозная вена. В отличие от других мышц глазного яблока, которые имеют как мышечные, так и сухожильные компоненты, нижняя косая почти полностью мышечная, длина ее сухожилия в среднем равна 1-2 мм [19].

Механизм действия этих мышц очень сложен и зависит от положения глазного яблока в момент их сокращения. Выделяют основное (первичное) действие мышцы, которое она оказывает в исходном положении глаза и неосновные действия (вторичные и третичные), зависящие от положения глазного яблока. Поднимание и отведение глаза являются для нижней косой неосновными действиями. Основное – эксциклодукция. Любые нарушения этих мышц приводят к развитию вертикального косоглазия, циклодевиации, также являющейся причиной формирования торзионной диплопии, тортиколлиса, снижающей эффективность лечения косоглазия. Нередко, ГФ НКМ приводит к развитию V-синдрома [22, 56, 76, 171, 176, 184].

Для выявления всего симптомокомплекса, связанного с ГФ НКМ, учитывая особенности ее тройного действия, необходимо проводить тщательное диагностическое исследование. При этом для выявления гиперфункция нижней косой мышцы оценивается смещение глазного яблока в девяти позициях взора [177].

Точный диффернциальный поиск мышцы-мишени в случаях ГФ НКМ очень важен. В частности, при развитии эндокринной миопатии частое вовлечение в воспалительный процесс нижних прямых мышц может затрагивать и НКМ. Это может быть связано с анатомией нижней части орбиты, так как нижняя прямая и нижняя косая мышцы единственные мышцы, находящиеся в прямом контакте друг с другом, любой воспалительный процесс приведет к фиброзированию этих двух мышц и связки Локвуда. Однако лечение эндокринной офтальмопатии – это сложная комплексная задача, при которой хирургическое лечение косоглазия

проводится только в случаях неэффективности патогенетически ориентированной терапии [1].

– Определение величины ГФ НКМ.

Для оценки величины девиации глаз широко используется метод Гиршберга, основанный на визуализации положения светового рефлекса офтальмоскопа на роговице пациента [154]. Метод был предложен немецким офтальмологом Julius Hirschberg в 1886 году. Держа свечу в 12 дюймах от пациента, он наблюдал положение рефлекса на роговице отклоняющегося глаза. Результаты своих наблюдений он выражал в градусах. Hirschberg обнаружил, что 1 мм децентрации роговичного рефлекса соответствует 7° девиации относительно зрительной оси исследуемого глаза [70, 88, 114].

Все встречающиеся степени отклонений глаз были разделены автором на пять групп [115, 199]:

1. Рефлекс ближе к центру, чем к зрачковому краю = от 5 до 6°;
2. Рефлекс по зрачковому краю (ширина зрачка составляет 3 мм) = от 12 до 15 °;
3. Рефлекс на середине расстояния от края зрачка до лимба = 25°;
4. Рефлекс у лимба = от 45 до 50°;
5. Рефлекс расположен на склере, за пределами лимба = от 60 до 80 °.

В настоящее время для выполнения этого теста проводят попеременное перекрывание (cover-test) заслонкой каждого глаза в отдельности при фиксации объекта, расположенного на расстоянии 33см. Оценку величины девиации и исследование подвижности глаз проводят в девяти позициях взора [96].

Другим, не менее распространенным объективным методом определения величины ГФ НКМ, является способ достижения отсутствия установочных движений глаз при выполнении cover-теста и одновременной призматической коррекции девиации. Коррекция угла косоглазия при этом осуществляется с помощью одиночных призм из набора для подбора очковой коррекции, призменного компенсатора, эластичных призм Френеля или призменными линейками. Исследование проводится до тех пор, пока

наблюдаются движения глаз, а угол отклонения считается равным силе призмы, необходимой для его нейтрализации. Величина гипертропии при этом выражается в призменных диоптриях.

Для удобства использования различных способов исследования величины девиации между призменными диоптриями и градусами по Гиршбергу найдено следующее соотношение: 1° = 2 призм.дптр. [3, 33, 45, 52, 193, 150].

– Определение V–синдрома.

ГФ НКМ часто ассоциируется с синдромом «V», независимо от того, имеется ли девиация в первичной позиции взора, сочетается ли ГФ НКМ с эзо- или экзотропией [156].

Для диагностирования V–синдрома при обследовании пациента необходимо выявить разницу величины горизонтальной девиации при переводе взгляда из положения вверх в положение вниз при фиксации объекта на расстоянии 33 см. В тех случаях, когда угол девиации при переводе взгляда вниз уменьшается более чем на 15 пр.дптр. или 10° говорят о наличии V–синдрома [122, 209].

– Исследование бинокулярного зрения.

Наиболее распространенный на сегодняшний день способ определения бинокулярного зрения осуществляется с помощью специального прибора: четырехточечного цветотеста или Worth-test. В основе прибора лежит принцип разделения полей зрения правого и левого глаз, которое достигается механическим способом или при помощи цветовых устройств. В отечественной клинической практике широко используют методику Белостоцкого-Фридмана с применением четырехточечного прибора «Цветотест ЦТ-1» (Россия).

На передней поверхности прибора имеется несколько округлых отверстий с одним красным и двумя зелеными светофильтрами, а одно отверстие прикрыто матовым стеклом. Изнутри прибор освещается лампой. Обследуемый надевает очки с красно-зелеными фильтрами. Глаз, перед которым стоит красное стекло видит только красные объекты, другой –

зеленые. При нормальном бинокулярном зрении видны все 4 кружка. При одновременном зрении обследуемый видит 5 кружков. При монокулярном зрении - 3.

Для исследования бинокулярного зрения у детей 3-4 лет цветовым тестам придана форма предметов, хорошо знакомых детям (елочка, звезда, автомашина, гриб) [24,26, 48].

– Тест с наклоном головы.

Тест с наклоном головы (head tilt test, тест Бильшовского) – впервые был описан немецким офтальмологом Альфредом Бильшовским в 1914 году. Тест выявляет изменения вертикальной девиации при наклонах головы к правому или левому плечу при параличах вертикальных прямых и косых ЭОМ [151]. Автор дал физиологическое обоснование метода. При наклоне головы к плечу возникает движение эндолимфы в отолитовом аппарате (полукружных каналах лабиринта), вследствие чего к соответствующим группам экстраокулярных мышц подается импульс к сокращению [152]. При условии нормального мышечного ответа данный механизм позволяет сохранять правильное положение глаз без нарушения бинокулярности.

В случаях наличия ГФ НКМ тест Бильшовского позволяет дифференцировать первичную гиперфункцию и вторичную, при которой данный феномен считается положительным и заключается в появлении и/или увеличении гипертропии при наклоне головы в сторону пораженного глаза [43, 53, 158].

– Компенсаторный поворот головы.

Глазной тортиколлис («глазная кривошея») была впервые описана в 1873 г. Куинэтом [82, 150]. Вынужденный поворот головы характерен для большинства больных с паретическим, паралитическим косоглазием. Механизм его возникновения заключается в том, что при переводе взгляда в сторону действия пораженной мышцы усиливается двоение, а при повороте, наклоне головы появляется возможность избежать поля действия паретичной

мышцы [174]. Это позволяет избежать двоения и, зачастую, сохранить бинокулярное зрение.

В тех случаях, когда тортиколлис не обеспечивает слияния, пациенты поворачивают или наклоняют голову, чтобы увеличить расстояние между «двойными» изображениями или использовать свой нос в качестве окклюдера [31]. Важно дифференцировать истинную и глазную кривошеи. Истинная кривошея вызвана патологией шейных позвонков или фиброзом грудинно-ключично-сосцевидной мышцы. Однако лечение, специфическое для истинной кривошеи, не может исправить глазной тортиколлис.

Для вторичной ГФ НКМ, вызванной парезом или параличом верхней косой мышцы, характерен наклон головы к противоположному плечу с опущением подбородка [145]. Следует иметь в виду, что степень «исправления» положения глаз путем наклона головы намного меньше, чем степень наклона головы. Длительно существующий глазной тортиколлис способствует формированию лицевой асимметрии, что является важным клиническим признаком для дифференциации врожденных и приобретенных ГФ НКМ [62, 87, 175].

- Исследование циклодевиации.

Помимо горизонтальных и вертикальных движений, НКМ обеспечивают движения глаз во фронтальном направлении вокруг саггитальной плоскости кнаружи – эксциклоторзионные [164]. Возникновение ГФ НКМ приводит к развитию эксциклодевиации. При врожденной или длительно существующей ГФ НКМ жалобы на торзионную диплопию отсутствуют. Это связано с адаптационными компенсаторными механизмами, к которым можно отнести глазной тортиколлис, компенсацию с помощью циклофузионных резервов, а также физиологическое подавление одного из двух монокулярных изображений.

Величина физиологической эксциклодукции не превышает 12°, а большие ее значения являются избыточными и подтверждают наличие гиперфункции мышцы [27, 28, 54, 160].

Наличие циклотропии, превышающей по величине циклофузионнные резервы, может препятствовать развитию слияния и стереопсиса, снижая функциональные результаты лечения [182]. Поэтому в диагностике гиперфункции нижней косой наряду со стандартным офтальмологическим обследованием исследование циклоторзионных движений является принципиально важным.

Оценка циклотропии может быть качественной или количественной. Качественно определить наличие циклоторзионного смещения глазного яблока можно несколькими способами [9, 28, 68, 111, 153, 198]:

1. При исследовании движений глаз или проведении кавер-теста определяют наличие инторзии или экторзии, наблюдая за смещением крупного конъюнктивального сосуда у лимба.
2. При проведении офтальмоскопии, наблюдая уровень расположения диска зрительного нерва по отношению к макуле. Анатомически макула лежит на 4 мм темпоральнее диска, и 0,8 мм ниже горизонтальной линии. Таким образом, если диск очевидно выше или ниже макулы, можно сделать вывод о наличии циклоторзионного смещения (Смещение ДЗН выше fovea говорит о наличии эксциклодевиации, ниже – инциклодевиации).
3. При использовании двойной палочки Мэддокс.
4. Фотографирование глазного дна – определение взаимоотношения диска зрительного нерва и фовеа.

Для количественной оценки циклодевиации, необходимой для подтверждения диагноза и оценки эффективности хирургического лечения при поражении нижней косой мышцы, применяются субъективные и объективные методы исследования, которые позволяют определить не только положение, но и степень смещения желтого пятна относительно диска зрительного нерва.

Субъективную количественную оценку можно сделать по шкале пробной оправы с использованием палочки Мэддокс, ориентируясь по ее повороту, компенсирующему циклодиплопию до полного совмещения

двойных изображений. Однако в детской практике данная методика трудновыполнима, а наиболее надежными методами определения циклодевиации считаются те, что не требуют ответа пациента. К таким методам относятся метод фоторегистрации изображений маркеров на глазном дне обоих глаз при fundus-исследовании, позволяющих определить положение желтого пятна [6, 144].

Измерение степени циклодевиации производится несколькими способами. Самым простым ориентировочным способом можно считать измерение угла, образованного двумя лучами, один из которых выходит из геометрического центра диска зрительного нерва в горизонтальной плоскости, второй соединяет геометрический центр диска и фовеа, посредством транспортира.

В зарубежной литературе описаны объективные способы вычисления угла циклодевиации посредством компьютерной обработки фотографий с использованием специального программного обеспечения - графического редактора. Принцип работы таких программ заключается в мануальной загрузке двухмерного изображения центральной зоны глазного дна, полученного с использованием фундус-камеры, в графический редактор, с помощью которого оператор может начертить искомый угол и вычислить его величину [61, 68,118, 119, 172].

Для того чтобы с уверенностью говорить о ГФ НКМ, необходимо проведение полного диагностического обследования с обязательным исследованием торзионных движений глаз. В детском возрасте проведение ряда диагностических методик невозможно, так как они требуют осознанного ответа пациента. Вот почему комплексная и полная диагностика ГФ НКМ представляет трудную и ответственную задачу. Для ее решения необходим поиск и разработка новых диагностических подходов.

1.2. Хирургическое лечение вертикального косоглазия, обусловленного гиперфункцией нижней косой мышцы

1.2.1. Показания и сроки проведения хирургического лечения вертикального косоглазия, обусловленного гиперфункцией нижней косой мышцы

Косоглазие является не только тяжелым функциональным заболеванием с наличием грубых косметических дефектов, но и, как следствие, состоянием, влияющим на психику пациента. Физический облик является важным аспектом процесса социализации. Menon V. и соавт. в 2002 году описали психосоциальные трудности у людей с косоглазием [132]. В другом исследовании было обнаружено субнормальное качество жизни у родителей детей с косоглазием [211]. Существуют сообщения о том, что устранение косоглазия как косметического изъяна значительно повышает самооценку пациентов, улучшает их социализацию [102, 149, 181]. Другое исследование показало, что устранение косоглазия улучшает качество жизни, связанное со здоровьем, как у детей, так и у их родителей [197].

Наличие вынужденного положения головы приводит к развитию лицевой асимметрии. Вероятно, что лицевая асимметрия может быть устранена или даже предупреждена проведением раннего лечения основного состояния. Другой причиной необходимости раннего и полного излечения косоглазия является то, что в результате аномальной позы головы могут развиваться вторичный сколиоз и контрактура мышц шеи [62, 87, 173]. В таких случаях тортиколлис может сохраняться даже после того, как косоглазие было полностью устранено [165].

Помимо косметических проблем, вертикальное косоглазие вследствие гиперфункции нижней косой мышцы, сопровождается серьезными функциональными недостатками, расстройством зрения [23]. Для лечения косоглазия используют консервативные и хирургические методы, обеспечивающие формирование оптимальных условий для развития

нормального бинокулярного зрения. Возможности консервативного лечения вертикального косоглазия весьма ограничены из-за малых физиологических вертикальных и циклофузионных резервов. Для вертикального косоглазия с ГФ НКМ характерно изменение угла девиации при изменении положения взора, что делает неэффективным применение призматической коррекции, так как призмы компенсируют только определенный фиксированный угол отклонения глаза [34, 44,109, 160].

Гипертропия в аддукции глаза, ограничивающая применение призматической коррекции, слабость вертикальной фузии делают неэффективными консервативные методы лечения, а наличие вынужденного положения головы, вертикальной и торзионной диплопии являются показаниями к раннему проведению хирургической коррекции гиперфункции нижней косой мышцы.

1.2.2 Развитие и совершенствование методов хирургического лечения вертикального косоглазия, обусловленного гиперфункцией нижней косой мышцы

Хирургическое лечение ГФ НКМ основано на ослаблении или изменении функции мышцы.

В настоящее время существует множество методик по ослаблению нижней косой [134].

Самым первым хирургическим способом лечения вертикального косоглазия с ГФ НКМ можно считать тенэктомию нижней косой мышцы у места ее начала, предложенную Landolt еще в 1885 году. Однако популяризацию данный способ лечения получил благодаря работам Duane в 1906 году. Процедура тенэктомии выполнялась через кожу нижнего века, и по сообщениям различных авторов, была небезопасной и имела непредсказуемые результаты [86, 167, 203].

Более широкое распространение получили операции полной миотомии нижней косой, предложенная Dunnington J. H. (1923), а также полная тенотомия нижней косой мышцы у места ее прикрепления к склере [90, 201].

Основным показанием для выполнения этих вмешательств было наличие тортиколлиса [200]. На смену тенотомии и полной миотомии, в начале прошлого столетия пришла операция миоэктомии нижней косой мышцы. Она заключалась в иссечении части этой мышцы на протяжении 4-8 мм между ее началом и назальной границей нижней прямой мышцы. По сообщению различных авторов, эта процедура эффективно устраняла гипердевиацию в аддукции, а также значительно снижала гипертропию в первичной позиции взора, была быстрой, технически простой в выполнении, и длительно оставалась операцией выбора для ослабления действия нижней косой мышцы [65,91, 92,100, 101, 194, 202].

В настоящее время применяется методика латеральной миоэктомии, при выполнении которой производится иссечение участка НКМ от места ее прикрепления к склере до латерального края нижней прямой мышцы. Данная модификация миоэктомии позволяет устранить выраженную ГФ НКМ, однако не дает возможности производить дополнительные вмешательства на нижней косой [155]. Кроме того, описанные способы ослабления нижней косой мышцы могут сопровождаться возникновением ряда серьезных осложнений и нежелательных явлений: послеоперационная гипофункция нижней косой мышцы, развитие синдрома «слипания», при котором отсеченная нижняя косая мышца прикрепляется к жировой клетчатке или теноновой капсуле, вследствие чего глаз в первичном положении отклоняется книзу, развивается ограничение приведения и особенно отведения прооперированного глаза [78, 142, 159].

Калачевым И.И. и соавт. (1990) был предложен способ частичной латеральной миоэктомии НКМ, лишенный, по мнению авторов, перечисленных недостатков. В ходе операции иссекают наружную половину нижней косой мышцы между наружным краем нижней прямой мышцы и

нижним краем наружной прямой мышцы, с сохранением сосудисто-нервного пучка, расположенного в медиальной части утолщения нижней косой мышцы соответственно зоне ее пересечения с нижней прямой мышцей. Сообщается, что положительный эффект способа заключается в сохранении сосудисто-нервного пучка нижней косой мышцы и предупреждении тем самым возможности развития внутренней офтальмоплегии и паралича нижней косой мышцы. Кроме того, сохранение анатомической связи оболочек нижней косой мышцы и нижней прямой мышцы обеспечивает сохранение достаточной функции нижней косой мышцы. Это обеспечивает повышение эффективности хирургического лечения ГФ НКМ [21].

В 1943 г. White J.W. описал дозированную рецессию нижней косой мышцы [59, 202, 204]. До сих пор эта операция является наиболее часто применяемой в практике российских и зарубежных хирургов страбизмологов, считаясь наиболее физиологичным вмешательством [4, 29, 93, 170]. Основным принципом операции является перенос места прикрепления мышцы к склере, не меняя плоскости ее действия, но не далее линии экватора. Рецессия мышцы проводится в пределах 6-12 мм, в зависимости от величины гипертропии и степени гиперфункции НКМ [4, 183].

В нашей стране рецессия НКМ широко применяется при ее вторичной гиперфункции, дозирование операции проводится по схеме, предложенной в 1990 году Алазме А., Аветисовым Э.С., Кащенко Т.П. Авторы в своих многочисленных работах показали высокую эффективность использования этой операции [2, 3, 5, 9, 10, 25].

Наряду с высокой эффективностью, операция рецессии НКМ имеет существенные недостатки: высокая травматичность, трудность технического выполнения, необходимость манипулировать в труднодоступной области глаза в близости со зрительным нервом, крупными сосудами большое время проведения операции. В ходе выполнения операции существует угроза перфорации склеры в непосредственной близости от макулы во время

прошивания мышцы. Чтобы снизить риск развития этого осложнения Антиповой Ю.Н. и Волик Е.И. (2002) было предложено отсекать нижнюю косую мышцу от ее анатомического места прикрепления к склере без предварительного прошивания [13]. При рецессии на 12 мм новое место прикрепления мышцы всего на 1 мм отступает от латеральной границы НПМ, поэтому большая степень рецессии НКМ невозможна, что значительно снижает функциональные результаты лечения, делая данный способ низкоэффективным в отношении коррекции больших углов вертикальной девиации [50, 133].

В 1950 году Brown H.W. предложил ослаблять действие нижней косой мышцы путем ее краевой миотомии [72]. Недостаток данного способа состоит в ненадежности достигаемого операцией эффекта, что связывают с регенерацией иссеченного участка мышцы и восстановлением ее чрезмерной функции [21].

На сегодняшний день существует целый ряд модификаций данной операции. При лечении пациентов со слабой гиперфункцией нижних косых мышц используют двойную краевую миотомию [85].

Существуют сообщения о комбинированном применении данной операции с рецессией или миоэктомией для лечения асимметричных билатеральных вторичных ГФ НКМ, что позволило авторам уменьшить или устранить гипертропию в первичной позиции взора [17, 131].

Разработаны методики применения тройной краевой миотомии нижней косой мышцы при лечении ее гиперфункции от степени +1 до +4. При проведении операции авторы предложили производить краевые надрезы с помощью электроножа. Ширина надреза составляла 2/3 ширины мышцы, два надреза выполнялись с переднего края мышцы, третий с заднего края в промежутке между первыми двумя [163].

В 2013 году Плисов И.Л. и соавт. предложили способ дозирования операции краевой миотомии. При этом на нижней косой мышце выполняют краевые Z- или W-образные надрезы перпендикулярно ее оси, на 1/2-2/3

ширины мышцы, с помощью электрокоагулятора или с помощью ножниц, после предварительной электрокоагуляции сосудов по линиям планируемых надрезов, ширина которых зависит от величины гипертропии глаза при его приведении, с расстоянием между надрезами, равным 2-5 мм.

Согласно методике, при величине гипертропии до 7° выполняют Z-образную краевую миотомию нижней косой мышцы на 1/2 ширины мышцы; при величине гипертропии 8-12° выполняют Z-образную краевую миотомию нижней косой мышцы на 2/3 ширины мышцы; при величине гипертропии 13-15° выполняют W-образную краевую миотомию нижней косой мышцы на 1/2 ширины мышцы; при величине гипертропии 16-20° выполняют W-образную краевую миотомию нижней косой мышцы на 2/3 ширины мышцы [35, 36, 37].

Фокин В. П., Горбенко В. М. в 2013 году для выполнения Z-образной миотомии НКМ при ее вторичной ГФ предложили использовать радиоволновую технологию - бесконтактный метод разреза и коагуляции мягких тканей с помощью радиоволн высокой частоты (3,8—4,0 МГц). Рассекающий эффект достигается за счет тепла, выделяемого при сопротивлении тканей, при проникновении в них направленных высокочастотных волн [49].

Дозирование ширины надреза авторы предложили проводить по схеме, в зависимости от степени поражения верхней косой мышцы. При 1-й степени недостаточности верхней косой мышцы краевые разрезы нижней косой мышцы выполняли на 1/2 часть ее ширины, при 2-й степени — на 2/3, а при 3-й степени — на 3/4 части ширины мышцы [50].

1.2.3 Передняя транспозиция нижней косой мышцы

Первые исследования эффектов ослабления нижней косой путем ее транспозиции были опубликованы в 1940 году [106, 129, 168]. Однако, термин «транспозиция» в то время был широко использован для обозначения традиционных методик рецессии при ГФ НКМ больших степеней [103, 139].

В 1981 году Elliot R. и Nankin S. предложили кардинально иной подход для устранения больших степеней двухсторонней гиперфункции нижней косой мышцы - переднюю транспозицию (антериоризацию) [95]. Принцип операции сводится к тому, что производится перенос естественного места прикрепления мышцы к склере из заднего полюса глаза в передний сегмент. Тем самым изменяется плоскость действия оперируемой мышцы, а сама нижняя косая принимает форму английской буквы "J". Осью поворота мышцы в этом случае служат связка Локвуда и нейрофиброваскулярный пучок [98,157].

Установлено, что ослабляющий эффект, наблюдаемый после передней транспозиции нижней косой, является результатом преобразования мышцы из поднимателя в опускатель, что позволяет в большем объеме корригировать гипертропию глаза, в сравнении с другими методиками хирургического лечения [69, 74, 95, 123, 140, 143, 147].

В настоящее время существует однозначное объяснение механизма этого преобразования. Известно, что фиксация НКМ с НПМ осуществляется посредством нейрофиброваскулярного пучка, который связывает середину расстояния между началом мышцы и 2 мм височнее места прикрепления к нижней прямой мышце. После передней транспозиции нижней косой, нейрофиброваскулярный пучок будет автоматически выступать в качестве нового места приложения силы мышцы, а сокращение мышцы приведет к опусканию глазного яблока [189, 190].

Недостатком предложенного способа транспозиции является невозможность дозирования желаемого результата при различных видах и степенях проявления гиперфункции нижней косой мышцы. Это может привести к гиперкоррекции запланированного результата операции, при которой происходит чрезмерное усиление действия нижней косой мышцы в функции опускателя, что влечет за собой возникновение гипотропии глазного яблока. Это потребует дополнительного хирургического вмешательства для исправления последствий операции.

Wright K.W. и Spiegel P.H. (1999, 2003) предложили свою хирургическую стратегию для ослабления НКМ. Однако операцию передней транспозиции с «J»-деформацией авторы применяли только в случаях ГФ НКМ степени +4, а при меньших степенях по-прежнему выполнялась дозированная рецессия [208, 209].

Среди Российских страбизмологов передняя дозированная транспозиция нижней косой мышцы успешно выполняется Поповой Н.А. (2001) и Жуковой О.В.(2012) [18, 38, 39, 40, 41, 42, 43].

Горбенко В.М. в 2006 году предложил способ частичной транспозиции НКМ, в зависимости от величины девиации. Согласно предложенной методике расслаивают и выделяют часть нижней косой мышцы от места прикрепления до латеральной части нижней прямой мышцы. При угле девиации до 15° кверху при аддукции ширина выделяемого участка нижней косой мышцы составляет 1/3 часть от общей ширины мышцы; при угле девиации от 15 до 25 - 1/2 часть от общей ширины мышцы и при угле девиации от 25 до 35° - 2/3 от общей ширины мышцы. При угле девиации свыше 35° производят выделение всей ширины нижней косой мышцы. Выделенную часть мышцы прошивают у места прикрепления и отсекают. Перемещают выделенную часть мышцы к месту прикрепления нижней прямой мышцы и пришивают [51]. Однако данный способ весьма трудоемкий и не лишен возможности развития тяжелых осложнений, характерных для операций на нижней косой мышце.

Некоторые авторы не рекомендуют выполнять переднюю транспозицию при монолатеральных ГФ НКМ, считая, что после проведения данной операции существует возможность развития ограничения поднимания в отведении, и как результат возникновение гиперфункции нижней косой противоположного глаза [104, 125, 135, 136, 169, 191].

Попова Н.А. с соавторами (2001) сообщали о положительном опыте применения односторонней передней транспозиции нижней косой мышцы

при вторичной её ГФ для коррекции больших степеней гипертропии, но они сочетали эту операцию с резекцией нижней прямой [41].

В 2001 году была описана новая методика ослабления функции нижней косой мышцы – передняя назальная транспозиция [187, 188, 206]. При этом место прикрепления нижней косой переносится в область на 2 мм назальнее носовой границы нижней прямой мышцы и 2 мм кзади от места прикрепления нижней прямой мышцы [116]. Нижняя косая, таким образом, превращается из экстортера в интортер и из поднимателя в тонический депрессор [97].

Передняя назальная транспозиция НКМ может быть использована для устранения или уменьшения тяжелой эксциклоторзии. Кроме того, эта процедура представляется особенно эффективной у пациентов с тяжелыми или рецидивирующими врожденными и приобретенными параличами верхней косой мышцы, особенно в качестве вторичной процедуры ослабления НКМ. Однако описанная методика может вызывать развитие экзотропии в первичной позиции взора и не может являться методом выбора при хирургическом лечении ГФ НКМ [187, 188].

Механизм функционирования НКМ после операции передней транспозиции можно объяснить с точки зрения геометрии ее нового места расположения и прикрепления. Это, в свою очередь, означает, что необходимы дальнейшие исследования в отношении мышечного ответа после транспозиционной хирургии нижней косой.

1.3. Осложнения и нежелательные явления хирургического лечения вертикального косоглазия с гиперфункцией нижней косой мышцы

В результате хирургического ослабления нижней косой мышцы могут развиваться некоторые серьезные нежелательные явления. К наиболее распространенным можно отнести рецидив гиперфункции нижней косой, требующий обязательного вторичного хирургического ослабления [117].

При проведении транспозиции нижней косой мышцы, из-за отсутствия методик дозирования операции, чаще всего авторы отмечают развитие гиперкоррекции гипертропии оперированного глаза, в то время как рецессия или любые другие методики ослабления НКМ дают, напротив, недостаточный корректирующий девиацию эффект [66, 130, 185].

Считается, что сохраняющаяся ГФ НКМ непосредственно сразу после операции может быть связана с пропущенными в момент выделения мышцы волокнами в месте ее прикрепления к склере. Чаще всего подобное явление случается из-за слишком широкого места прикрепления мышцы. В литературе описаны случаи прикрепления нижней косой мышцы в виде двух или даже трех отдельных мышечных пучков. Недостаточное внимание хирургов к подобной анатомической аномалии приводит к неэффективности операции [84].

Сложность топографии нижней косой мышцы и риск повреждения вортикозной вены при проведении рецессии или транспозиции в момент прошивания мышцы объясняет частоту развития такого осложнения как обильное кровотечение [15].

Существуют сообщения о развитии серьезных ретробульбарных кровоизлияний, угрожающих зрительным функциям [60].

При выполнении манипуляций в труднодоступной зоне – задний полюс глаза, в момент выделения мышцы, существует угроза повреждения теноновой капсулы, что неизбежно ведет к высвобождению орбитальной жировой клетчатки, вторжению ее в зону операции, присоединению к окружающим мышцу тканям и, как следствие, развитию ограничения подвижности глаза [66, 94, 161, 170, 210].

Нередко рецидив гипертропии наблюдается и после успешно проведенной транспозиции нижней косой мышцы. Объясняется это тем, что в результате транспозиции нижней косой задневисочные волокна мышцы растягиваются от места нахождения нейрофиброваскулярного пучка до нового места прикрепления к склере. В результате развивается хроническое

напряжение этих волокон, и, после резорбции шовного материала, это может привести к «втягиванию» височных сегментов от места нового прикрепления к склере в задний полюс глаза и ослаблению эффекта операции. Также существует мнение, что ускользание этой мышцы возможно в случае размозжения ее волокон зажимом, накладываемом при отсечении мышцы от естественного места прикрепления [63, 188].

Грозным осложнением после операции транспозиции нижней косой является развитие синдрома антиподнимания глаза, при котором выявляется ограничение поднимания оперированного глаза в отведении и гиперподнимание контралатерального глаза в приведении. Развитие этого синдрома многие исследователи связывают в первую очередь с перерастяжением дистального участка мышцы от нейрофиброваскулярного пучка в момент переноса его места прикрепления в передний сегмент глаза. Кроме того, перерастяжение нейрофиброваскулярного пучка приводит к частичному парезу волокон глазодвигательного нерва, что проявляется клинически переходящим расширением зрачков в постоперационном периоде [79, 125, 126,136, 137, 138, 191].

Таким образом, несмотря на многочисленные сообщения об операциях на нижней косой мышце, ни одна из них не является методом выбора для хирургической коррекции её гиперфункции. Адаптация системы оценки циклодевиации с использованием современных диагностических программ, проведение математического моделирования с учетом механизма функционирования НКМ до и после операции ее передней транспозиции, последующая разработка новой методики дозирования её степени, которая не уступала бы по эффективности уже существующим методикам и в то же время сопровождалась бы меньшим повреждающим воздействием на структуры глаза и лучшими функциональными результатами, является актуальным направлением.

Глава 2. МАТЕРИАЛЫ И МЕТОДЫ ИССЛЕДОВАНИЯ

2.1 Общая характеристика клинического материала

Диссертационная работа основана на анализе клинико-функционального состояния глазных яблок 228 пациентов (228 глаз) с вертикальным косоглазием, обусловленным гиперфункцией нижней косой мышцы, которые наблюдались в Калужском филиале ФГАУ «МНТК «Микрохирургия глаза» им. акад. С.Н. Фёдорова» Минздрава Российской Федерации в течение 2015 – 2017 годов.

Основными критериями включения в группы наблюдения были: наличие гипертропии в аддукции, обусловленной гиперфункцией нижней косой мышцы, отсутствие хирургических вмешательств на мышцах, заболеваний сетчатки и зрительного нерва, приводящих к стойкому снижению зрения, прозрачные оптические среды. При билатеральном проявлении ГФ НКМ в исследование включали один из глаз, выбранный случайным образом. Пациенты, имеющие гипертропию травматического генеза, давностью менее 1 года, а также дети с детским церебральным параличом в группы наблюдения не включались.

Пациенты были разделены на две группы в зависимости от метода хирургического лечения. В группу 1 (основная группа) были включены 112 пациентов (112 глаз) с первичной и вторичной ГФ НКМ различной степени выраженности, которым было проведено усовершенствованное диагностическое обследование и хирургическое лечение с применением разработанной методики дозирования степени передней транспозиции нижней косой мышцы. В группу 2 (контрольная группа) включили 116 пациентов (116 глаз) с гиперфункцией нижней косой мышцы. В контрольной группе хирургическое лечение проводилось по классической методике дозированной рецессии и транспозиции нижней косой мышцы.

Отбор пациентов в клинические группы проводился методом случайного отнесения больного к той или иной исследуемой группе (метод рандомизации).

Для сравнительной оценки клинико-функционального результата хирургического лечения ГФ НКМ были обследованы все пациенты основной и контрольной группы в возрасте от 3-х до 17-ти лет, из них в основной группе – 46 девочек и 66 мальчиков, в контрольной группе – 43 девочки и 73 мальчика.

Распределение пациентов по возрастным группам и по полу представлено в таблице 1.

Таблица 1 – Распределение больных в группах по возрасту (лет) и полу

Возраст (лет)	Обследованные пациенты					
	Основная группа n=112		Контрольная группа n=116		Всего	
	Мальчики n=66	Девочки n=46	Мальчики n=73	Девочки n=43	Мальчики n=139	Девочки n=89
3-7	23	16	19	8	42 (30,2%)	24 (27,0%)
8-12	27	16	30	19	57 (41,0%)	35 (39,3%)
13-17	16	14	24	16	40 (28,8%)	30 (33,7%)

2.2 Методы офтальмологического обследования

Комплексное пред- и послеоперационное офтальмологическое обследование всех пациентов контрольной и основной групп включало проведение стандартного диагностического минимума (исследование остроты зрения; определение рефракции до и после циклоплегии; кератометрия; эхобиометрия; биомикроскопия; прямая или обратная офтальмоскопия), а также специфического страбологического исследования.

Исследование глазодвигательной системы начинали с оценки наличия избирательного положения головы. При имеющемся наклоне головы

проводили дифференциальный диагноз между глазным тортиколлисом и истинной кривошеей. Для этого выводили голову из вынужденного положения в правильное. При глазном тортиколлисе возникала девиация глаз, при истинной кривошее положение глаз оставалось правильным (рисунок 1).

а

б

а – вынужденное положение головы, ортотропия;

б – гипертропия справа при правильном положении головы

Рисунок 1 – Глазной тортиколлис

Затем проводили исследование девиации в пяти направлениях взора. Подвижность глазных яблок определяли в восьми позициях взора.

Количественная оценка угла девиации производилась в пяти диагностических позициях взора по методу Гиршберга с поворотом головы отдельно для правого и левого глаза и выражалась в градусах (º), при этом основываясь на том, что 1 мм децентрации роговичного рефлекса соответствует 7° девиации относительно зрительной оси исследуемого глаза (рисунок 2). Особое внимание обращали на наличие или отсутствие гипертропии в первичной позиции взора, а так же в положении аддукции глазного яблока, где НКМ проявляет свое максимальное поднимающее действие.



Рисунок 2 – Пример количественной оценки девиации по методу Гиршберга в диагностических позициях взора отдельно для правого и левого глаза

О наличии V– синдрома судили при переводе взгляда из положения вверх в положение вниз. Если при взгляде вверх и вниз разница углов девиации превышала 10° (расхождение зрительных осей при этом как бы рисует латинскую букву "V"), то регистрировали клинически значимый V-синдром (рисунок 3).

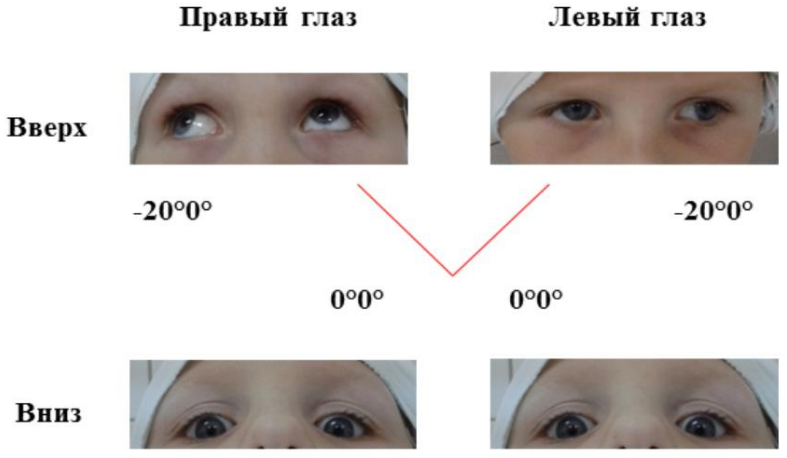

Рисунок 3 – V- синдром: Экзотропия при взгляде вверх, ортотропия при взгляде вниз

Для выявления вторичной ГФ НКМ на фоне пареза верхней косой использовали тест Бильшовского. Для его проведения последовательно производили наклон головы исследуемого ребенка вправо и влево. Тест считали положительным при выявлении поражения верхней косой мышцы. В этом случае, гипертропия увеличивалась при наклоне головы к плечу на стороне пораженного глаза и уменьшалась при наклоне в противоположную сторону (рисунок 4.).

Рисунок 4 – Тест Бильшовского положительный на левом глазу

Исследование конвергенции проводилось исходя из способности фиксировать объект на расстоянии 8-10 см от переносицы исследуемого ребенка.

Исследование характера зрения производилось на 4-хточечном цветотесте стандартно при помощи очков с красным и зеленым цветными фильтрами. О нормальном бинокулярном характере зрения судили в том случае, если ребенок видел все 4 кружка, одновременном - если видел 5 кружков. Заключение о наличии монокулярного характера зрения делали в случае, если ребенок видел только 3 фигуры.

Исследование циклотропии проводилось только с помощью объективных методик. Для этого использовали метод фоторегистрации глазного дна с последующей количественной оценкой изображений.

2.3 Классификация косоглазия с гиперфункцией нижней косой мышцы

В связи с необходимостью понимания тяжести заболевания, для определения тактики лечения и прогноза результатов хирургического лечения провели стандартизацию в классификации ГФ НКМ. Учитывая, что существующая градация гиперфункции нижней косой в аддукции по степени от +1 до +4 является субъективной, внутри каждой степени определили величину соответствующей гипертропии в призменных диоптриях. Вследствие того, что в отечественной страбизмологии оценку девиации принято производить по методу Гиршберга, призменные диоптрии были переведены в градусы, согласно работе Поповой Н.А. (2006 год).

Найденные соответствия степеней гипертропии в аддукции представлены в таблице 2.

Parks M.M. (1972 год) разработал принцип хирургического лечения гиперфункции нижней косой мышцы в зависимости от её степени. Согласно чему, ГФ НКМ «1+» редко нуждается в хирургическом лечении; «2+» – иногда; «3+» – часто, и почти всегда «4+».

Таблица 2 – Соответствия степени ГФ НКМ углу вертикальной девиации в положении аддукции глазного яблока

Степень ***(Kenneth W. Wright, MD)***	Соответствие в призматических диоптриях (PD) *(D.A. Plager,,2009; Kun Moon, Se-Youp Lee, 2006)*	Соответствие в градусах (°) по методу Гиршберга 1° = 2 PD *(Попова Н.А., 2006)*
+1	До 5 PD	До 2,5°
+2	6 PD – 10 PD	3° - 5°
+3	11 PD – 15 PD	5,5° - 7°
+4	Более 15 PD	Более 7°

Основываясь на найденном соответствии степени ГФ НКМ величине вертикальной девиации в аддукции, выраженной в градусах по Гиршбергу, с точки зрения того, как часто различные степени гиперфункции нижней косой подлежат хирургическому вмешательству, для определения объема операции выделили две большие группы:

- Значение вертикальной девиации в аддукции более 7° по Гиршбергу – хирургическое лечение выполняли в максимальном объеме;
- Значение вертикальной девиация в аддукции менее 7° по Гиршбергу – хирургическое лечение выполняется в меньшем объеме.

Данное деление позволило более детально изучить эффективность лечения малых степеней ГФ НКМ от +1 до +3, которые не оперируются, или хирургия выполняется в меньшем объеме, дозирование которого представляется крайне сложной задачей.

2.4 Клиническая характеристика больных

Принимая во внимание разработанное деление ГФ НКМ на группы в зависимости от величины вертикальной девиации в положении аддукции глазного яблока, каждую из групп наблюдения разбили на 2 подгруппы.

В основной клинической группе в подгруппу 1а были включены 50 пациентов (50 глаз) с гипертропией в аддукции, значение которой составляло менее 7° по Гиршбергу (3-7°). У 27-ми пациентов (27 глаз) гипертропия, не превышающая 7° по Гиршбергу (3-7°), выявлялась и в первичной позиции взора.

В подгруппу 1б были включены 62 пациента (62 глаза) с гипертропией в аддукции, значение которой составляло более 7-ми° по Гиршбергу (8-25°). В первичной позиции взора у 34 пациентов (34 глаза) была также выявлена гипертропия (8-25°).

В подгруппу 2а вошли 47 пациентов (47 глаз) с гипертропией в аддукции менее 7-ми° по Гиршбергу (3-7°). Из них у 24-х пациентов была выявлена гипертропия в первичной позиции взора (3-7°).

В подгруппу 2б включили 69 пациентов (69 глаз) контрольной клинической группы с гипертропией в аддукции более 7-ми° по Гиршбергу (8-25°). У них также была выявлена гипертропия в первичной позиции взора в 41-ом глазу (8-25°).

Всем 112-ти пациентам (112 глаз) основной клинической группы было проведено хирургическое лечение ГФ НКМ с применением разработанной методики передней транспозиции нижней косой. Дозирование степени передней транспозиции нижней косой мышцы зависело от величины вертикальной девиации в аддукции. В контрольной группе, включающей 116 пациентов (116 глаз), хирургическое лечение проводилось по классической методике, заключающейся в пересечении нижней косой мышцы с последующей фиксацией на новом месте, обеспечивающем отсутствие у нее гипертонуса. При этом делали вертикальный разрез конъюнктивы длиной 10-15 мм, отступая на 10-12 мм от наружного края лимба, выделяли нижнюю прямую мышцу, отодвигали ее кверху и крючком захватывали нижнюю косую мышцу на расстоянии 2-3 мм от места прикрепления ее к склере. На нижнюю косую сверху и снизу накладывали 2 шва, захватывающих 1/3 ширины мышцы, после чего мышцу пересекали у места ее прикрепления к склере. Новое место фиксации к склере рассчитывалось по существующей стандартной методике в зависимости от степени гиперфункции нижней косой. При степени +1 и +2 нижнюю косую пришивали к склере ранее наложенными швами в 4-х мм кзади и в 2 мм кнаружи от нижней прямой мышцы, при степени +3 – в 1-2 мм кзади от места прикрепления нижней прямой мышцы, не меняя при этом направления вектора действия нижней косой мышцы. В случаях особо сильной гиперфункции (степень +4), производилась «J»-образная деформация латеральной порции мышцы, а новое место фиксации к склере располагалось на 1 мм кпереди и темпоральнее от места прикрепления нижней прямой мышцы [98].

Все операции были выполнены автором в Калужском филиале МНТК «Микрохирургия глаза» по описанному протоколу всем пациентам в обеих группах. Сроки наблюдения: 1-е сутки, 1, 3, 6, 12, 24 месяца после операции.

Статистическая обработка полученных результатов данных выполнена с использованием пакетов прикладных программ Statistica 10 и SAS JMP 11. Сравнения двух групп по количественным шкалам проводились на основе непараметрического критерия Манна-Уитни. Для описания количественных показателей использовались среднее значение и стандартное отклонение в формате «M ± S». На всех графиках для количественных переменных среднее арифметическое обозначено точкой, медиана обозначена горизонтальным отрезком, внутриквартильный размах обозначен прямоугольником, минимальные и максимальные значения обозначены вертикальными отрезками.

Для изучения влияния сразу нескольких независимых переменных (факторов) на зависимую использовался многофакторный дисперсионный анализ (ANOVA). Анализ динамики показателей в случае сравнения двух периодов производился на основе непараметрического критерия Вилкоксона, в случае сравнения трех и более периодов – на основе непараметрического критерия Фридмана.

Уровень статистической значимости был зафиксирован на уровне вероятности ошибки 0.05.

Глава 3. РАЗРАБОТКА МЕТОДИКИ ДОЗИРОВАНИЯ ПЕРЕДНЕЙ ТРАНСПОЗИЦИИ НИЖНЕЙ КОСОЙ МЫШЦЫ В ХИРУРГИЧЕСКОМ ЛЕЧЕНИИ ЕЁ ГИПЕРФУНКЦИИ

Разработка технологии дозированного хирургического лечения вертикального косоглазия, обусловленного гиперфункцией нижней косой мышцы, включает в себя создание методики дозирования степени передней транспозиции нижней косой в хирургическом лечении её гиперфункции, а также, анализ ранних и отдаленных клинико-функциональных результатов.

Целью данной главы явилась разработка методики дозирования передней транспозиции нижней косой мышцы в хирургическом лечении ее гиперфункции различной степени выраженности. Для достижения указанной цели необходимо было обосновать потребность в хирургическом лечении вертикальной девиации с учетом проведения объективной оценки циклотропии, провести математическое моделирование дозирования передней транспозиции НКМ и модифицировать технологию проведения дозированной передней транспозиции.

3.1. Объективная оценка циклотропии в обосновании необходимости хирургического лечение гиперфункции нижней косой мышцы

Исходя из того, что эксциклоторзия является основным действием НКМ, изучение циклоторзионных движений является необходимым в диагностике ГФ НКМ для подтверждения диагноза, выбора метода лечения (консервативного или хирургического) и оценки эффективности лечения. Для исследования циклотропии были использованы только объективные методы, не требующие субъективного ответа пациента, что является актуальным в детской офтальмологической практике и в случаях наличия монокулярного характера зрения, при котором субъективная оценка циклотропии невозможна, так как необходимо наличие бинокулярного восприятия.

Для оценки торзионных смещений до и после операции был использован объективный метод фоторегистрации глазного дна с

применением цифровой фундус-камеры (Visucam 500 (Carl Zeiss Meditec AG)). Исследование проводилось в условиях медикаментозного мидриаза (инстилляции раствора Ирифрина 2,5% в конъюнктивальную полость) при фиксированном прямом положении головы с двумя открытыми глазами, согласно существующей методике, описанной Weiss J.B. в 1966 г.

Анализ полученных цифровых фотографий глазного дна производился с использованием программы Eye3D, разработанной в 2008 г. в Калужском филиале ФГАУ «МНТК «Микрохирургия глаза»» для количественной оценки состояния сетчатки на базе трехмерной модели глазного яблока. В основу программы положен метод проецирования цифровых фотографий глазного дна на сферическую поверхность модели глаза [47].

Программа содержит меню «Вставка изображений», «Параметры глаза», «Контуры», «Вычисления», «Морфометрия» и обеспечивает выполнение следующих функций:

– проецирование двухмерных цифровых изображений глазного дна на поверхность виртуальной трехмерной сферы с нормализацией размеров плоского изображения;

– выполнение заданных пользователем перемещений спроецированных на сферу изображений в произвольных направлениях;

– построение прямолинейных и криволинейных отрезков, вычисление угла между двумя заданными лучами.

Качественную оценку циклодевиации производили следующим образом. После проецирования на сферу фотографии центральной области сетчатки проводили две горизонтальные прямые: первую через центр диска зрительного нерва (ДЗН), вторую – по нижнему краю ДЗН. Об отсутствии торзионного смещения судили, когда fovea располагалась между этими линиями (рисунок 5.).

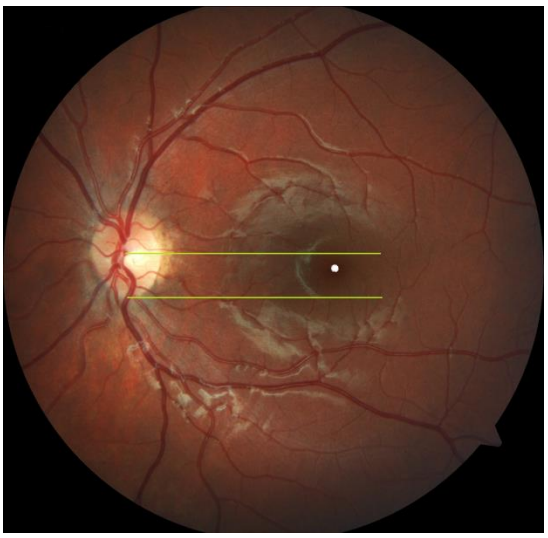

Рисунок 5 – Положение fovea при отсутствии торзионного смещения

Инциклодевиация диагностировалась, когда fovea располагалась выше первой линии (рисунок 6 а), эксциклодевиация – когда fovea располагалась ниже второй линии (рисунок 6 б).

а

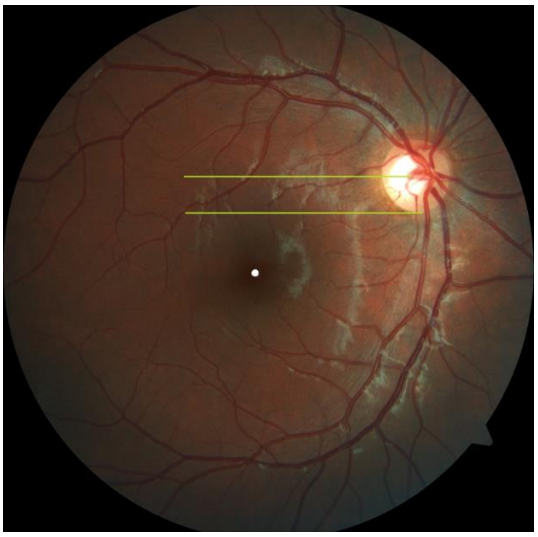

б

а – Инциклодевиация – Fovea расположена выше горизонтальной прямой, проведенной из геометрического центра ДЗН

б – Эксциклодевиация – Fovea находится ниже нижнего края ДЗН

Рисунок 6 – Цифровые изображения глазного дна, демонстриующие варианты торзионного смещения глазного яблока

Затем производилась количественная оценка циклодевиации. Для этого в полуавтоматическом режиме измеряли угол между fovea и горизонтальной

прямой, проведенной из геометрического центра диска зрительного нерва. Искомая величина отображалась на экране в графе «Вычисления» (рисунок 7).

Величина физиологической эксциклотропии по данным литературы составляет 12,5±2,1 градусов, поэтому, большие ее значения являются избыточными и подтверждают наличие гиперфункции нижней косой мышцы.

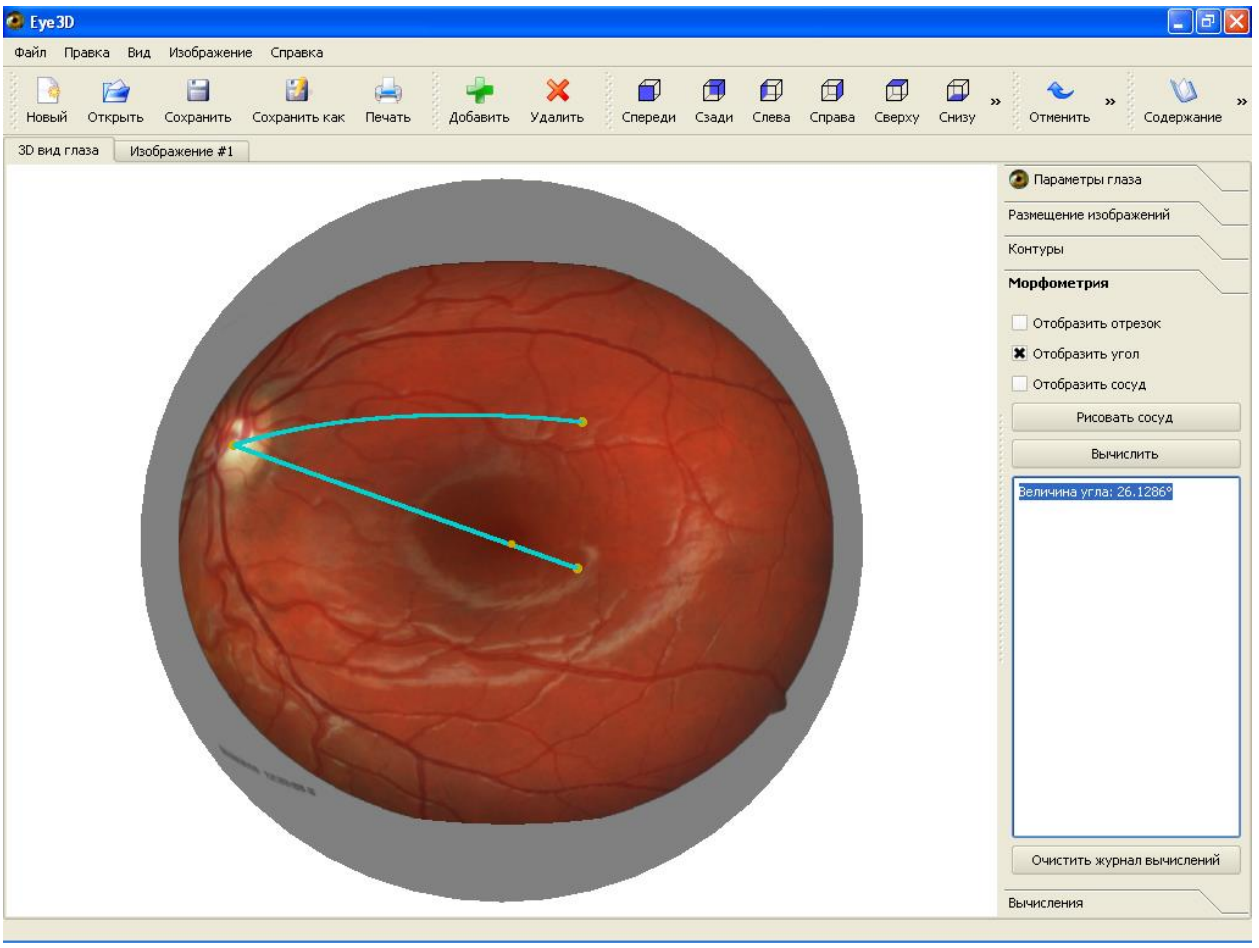

Рисунок 7 – Пример вычисления угла циклодевиации. Значение эксциклоторзии составляет 26,1286 °

Таким образом, в результате проведенного исследования циклотропии с использованием объективного метода фоторегистрации глазного дна с последующим достоверным количественным анализом при помощи компьютерной программы «3D-EYE», у всех пациентов в обеих группах была выявлена эксциклодевиация. Её исходное значение, превышающее нормальный уровень эксциклофузии, определило бесперспективность консервативного лечения вертикального косоглазия и подтвердило

необходимость проведения хирургического лечения как больших, так и малых степеней гиперфункции нижней косой мышцы.

Выявленный диагностический параметр позволил приступить к разработке математической модели и обоснованию способа дозирования передней транспозиции нижней косой мышцы при углах вертикальной девиации различной степени.

3.2. Математическая модель дозированной передней транспозиции нижней косой мышцы

Задачей данной части главы явилось построение математической модели и обоснование способа дозирования передней транспозиции нижней косой мышцы. Для решения поставленной задачи необходимо было применить понятие о сферическом треугольнике в отношении глазного яблока, произвести решение треугольников, на его основании выполнить расчет степени дозирования передней транспозиции нижней косой мышцы при углах вертикальной девиации в аддукции глазного яблока свыше 7º по Гиршбергу, а также при девиации менее 7º по Гиршбергу.

3.2.1. Основные понятия сферической геометрии. Сферический треугольник

Как математическая модель, по геометрической форме глаз может быть представлен в виде сферы – во время операции пациент находится под наркозом, вследствие чего глазодвигательные мышцы расслаблены и глазное яблоко стремится к сферической форме.

Как известно, геометрические фигуры на поверхности сферы изучаются в разделе сферической геометрии, возникшей в I— II веках нашей эры в связи с потребностями географии и астрономии, согласно которой, фигура на сфере, состоящая из трех точек сферы и трех отрезков (дуги большой окружности), попарно соединяющих эти точки, называется сферическим треугольником [30] (рисунок 8).

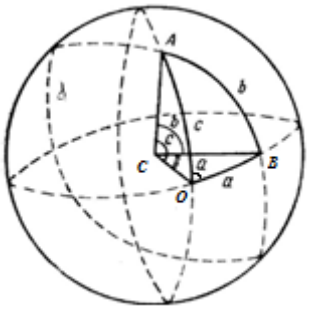

Рисунок 8 – Сферический треугольник

Известно, что во время операции передней транспозиции нижней косой мышцы с «J» деформацией меняется направление вектора действия ее силы, нейрофиброваскулярный пучок при этом служит осью поворота дистального конца мышцы новым источником иннервации, за счет чего нижняя косая превращается из поднимателя в опускатель. От степени растяжения и натяжения дистального конца мышцы зависит ее сократительная способность, а также подвижность глаза кверху в аддукции [105].

Для расчета степени дозирования передней транспозиции нижней косой мышцы на сферической модели глазного яблока в нижнее-наружном квадранте был очерчен треугольник OAB. Вершиной этого треугольника является место проекции нейрофиброваскулярного пучка – точка O. Эта же точка будет являться осью поворота дистального конца нижней косой мышцы.

Известно, что длина прямой, поднимающейся от места проекции нейрофиброваскулярного пучка (точка O) по нижней прямой мышце, вдоль ее латеральной границы до латерального края места прикрепления к склере (точка A), составляет в среднем 14 мм (отрезок OA). [186].

В ходе операции передней транспозиции с «J» деформацией происходит перенос места прикрепления нижней косой на участок прямой, параллельной месту прикрепления нижней прямой мышцы между латеральным краем нижней прямой и задним краем наружной прямой мышц. Максимальное расстояние между этими мышцами составляет 8 мм. [209]. В ходе операции нижняя косая должна подшиваться к склере не ближе 1 мм от

заднего края наружной прямой мышцы, чтобы избежать развития ограничений подвижности глаза и сращения этих мышц. [186]. Таким образом, отрезок от латерального края нижней прямой мышцы до латерального края нового места прикрепления дистального конца нижней косой является основанием АВ нашего треугольника и равняется 7 мм. Угол **α**, образованный сторонами ОА и АВ, исходя из техники операции, прямой, равен 90°. Дистальный конец нижней косой мышцы образует в треугольнике сторону ВО, ее длина различна и зависит от степени передней транспозиции (рисунок 9).

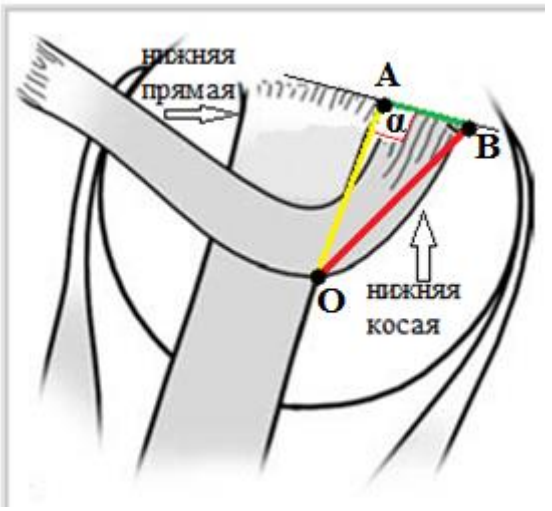

Рисунок 9 – Прямоугольный треугольник АОВ, образованный анатомическими ориентирами, после передней транспозиции НКМ с «J» деформацией на сферической модели глаза

Полученный на сферической модели глаза прямоугольный треугольник является сферическим, причем известны два его катета, а искомая величина является гипотенузой (Сторона ВО).

3.2.2. Решение треугольников

Решение треугольников (лат. *solutio triangulorum*) — исторический термин, означающий решение главной тригонометрической задачи: по

известным данным о треугольнике (стороны, углы и т.д.) найти остальные его характеристики [14].

Стандартным методом решения задачи для нахождения элементов всех плоских треугольников является использование теоремы косинусов [32].

Для плоского треугольника со сторонами a, b, c и углом α, противолежащим стороне a, справедливо соотношение:

$$a^2 = b^2 + c^2 - 2 * b * c * \cos\alpha$$

Квадрат стороны треугольника равен сумме квадратов двух других сторон минус удвоенное произведение этих сторон на косинус угла между ними.

Если нам известны длины сторон a, b и γ между ними, то для определения длины стороны c этот вариант задачи, согласно теореме косинусов, всегда имеет единственное решение:

$$c = \sqrt{a^2 + b^2 - 2ab\cos\gamma}$$

Для решения прямоугольных треугольников (в этом случае известен один из углов — он равен 90°) расчётные формулы существенно упрощаются, так как вместо теоремы косинусов можно использовать более простые соотношения — теорему Пифагора:

$$c^2 = a^2 + b^2$$

Используя теорему Пифагора, находим гипотенузу в задачах, где нам известны два катета:

$$c = \sqrt{a^2 + b^2}$$

Решение треугольников в сферической геометрии имеет ряд отличий от плоского случая. Для изучения зависимости между величинами углов и длинами сторон сферических треугольников используется математический аппарат сферической тригонометрии. Но базовые соотношения, используемые для решения задач, аналогичны плоскому случаю [8].

Соотношения между сторонами и противолежащими им углами сферического треугольника устанавливает сферическая теорема косинусов:

– Косинус стороны сферического треугольника равен сумме произведения косинусов двух других сторон и произведения синусов двух других сторон на косинус угла между ними.

Теоремы косинусов для сферического треугольника со сторонами a, b, c и углами A, B, C имеют следующий вид:

$$\cos c = \cos a * \cos b + \sin a * \sin b * \cos C$$

$$\cos A = \cos B * \cos C + \sin B * \sin C * \cos a$$

Если нам даны две стороны сферического треугольника и угол между ними, например, стороны b, c и угол между ними A, то по формуле теоремы косинусов находим:

$$\cos A = \frac{\cos\frac{a}{r} - \cos\frac{b}{r} * \cos\frac{c}{r}}{\sin\frac{b}{r} * \sin\frac{c}{r}}.$$

При решении прямоугольных сферических треугольников пользуются мнемоническим правилом Непера-Модюи, которое читается следующим образом:

– косинус любого элемента прямоугольного сферического треугольника равняется или произведению котангенсов смежных с ним элементов или синусов несмежных.

При этом вместо катетов берутся их дополнения до 90°, а прямой угол вообще не считается элементом [16] (рисунок 10).

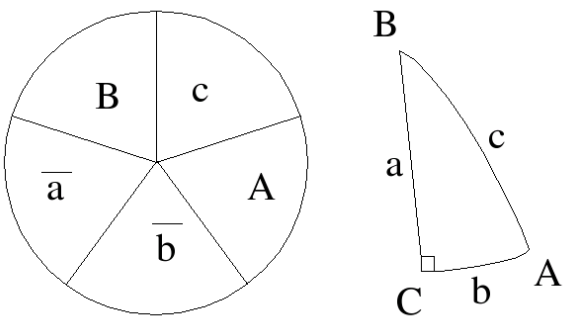

Рисунок 10 – Иллюстрация мнемонического правила Непера-Модюи

Для связи гипотенузы с двумя известными катетами используется сферическая формула Пифагора, основанная на правиле Непера-Модюи:

$$\cos c = \cos a * \cos b$$

Заметим, что внешне формулы косинусов на плоскости и на сфере не похожи.

С другой стороны, согласно теореме Лежандра [46], при малых длинах сторон a, b, c сферического треугольника или при большом радиусе сферы r, сферическая геометрия мало отличается от плоской геометрии и тригонометрические соотношения в сферическом треугольнике можно заменить тригонометрическими соотношениями в плоском треугольнике.

То есть, при малых значениях переменного x можно пренебречь высшими степенями этого переменного и, следовательно, можно заменить $\cos x = 1 - \frac{x^2}{2} + \frac{x^4}{4!} - \cdots$ на $1 - \frac{x^2}{2}$ или даже на 1. Но при такой замене, как легко проверить, сферические теоремы косинусов переходят в одноименные плоские теоремы [12].

Проанализировав построенный в исследовании треугольник OAB на сферической модели глаза, был сделан вывод, что величины данного сферического треугольника являются малыми, относительно сферы. Следовательно, для облегчения вычислений, решать его можно как плоский с использованием теоремы Пифагора.

3.2.3 Расчет степени дозирования передней транспозиции нижней косой мышцы при углах девиации свыше 7° по Гиршбергу

Выполняя стандартную переднюю транспозицию с «J» деформацией при максимальной степени вертикальной девиации (+4) (что в нашем исследовании соответствует вертикальному отклонению свыше 7° по Гиршбергу), получаем максимальное ослабление нижней косой мышцы за счет:

1. Поднимающая функция нижней косой мышцы преобразуется в опускающую;
2. Перенос места прикрепления нижней косой мышцы на одну прямую с местом прикрепления нижней прямой мышцы и

перпендикулярную ее латеральной границе обеспечивает максимальное растяжение нижней косой, увеличивающее силу действия ее в качестве «опускателя».

Однако, при выполнении передней транспозиции в максимальном объеме существует риск развития синдрома ограниченного поднимания глаза [110, 121, 136]. Многие исследователи наблюдали увеличение частоты развития этого грозного осложнения в тех случаях, когда новое место прикрепления нижней косой находилось более чем на 2 мм лимбальнее места прикрепления нижней прямой мышцы [125, 136, 162, 190].

Так как расстояние от нейрофиброваскулярного пучка, служащего осью поворота нижней косой, до места прикрепления нижней прямой составляет 14 мм, проведя простейший математический расчет (14 + 2=16), можем сделать вывод, что для предупреждения развития синдрома ограниченного поднимания глаза в ходе проведения передней транспозиции с «J» деформацией дистальный конец нижней косой не должен растягиваться более чем на 16 мм.

Принимая во внимание все условия задачи, рассчитаем треугольник OAB при углах девиации свыше 7° по Гиршбергу, то есть когда передняя транспозиция будет выполняется в максимальном объеме (рисунок 11):

$$BO = \sqrt{OA^2 + AB^2}$$

$$BO = \sqrt{14^2 + 7^2}$$

$$BO = 15{,}65 \text{ мм}$$

$$15{,}65 < 16{,}00$$

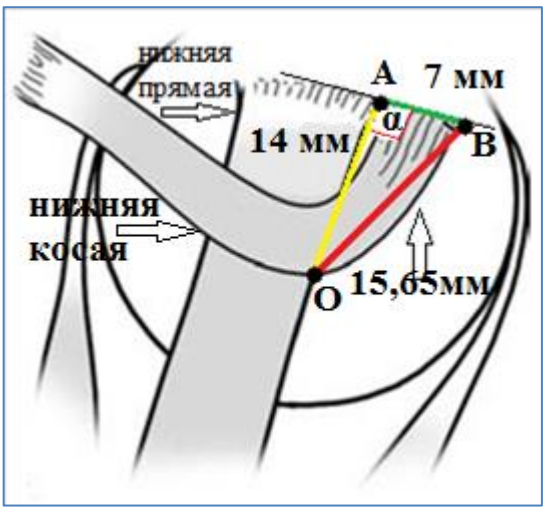

Рисунок 11 – Иллюстрация решения треугольника OAB при углах вертикальной девиации свыше 7° по Гиршбергу

Проведенным решением доказано, что при выполнении передней транспозиции нижней косой мышцы с «J» деформацией, при подшивании дистального конца нижней косой мышцы на одном уровне с местом прикрепления нижней прямой мышцы к склере, мы получим максимальный ослабляющий поднимание эффект без угрозы развития опасного осложнения в виде ограничения подвижности глазного яблока.

3.2.4. Расчет степени дозирования передней транспозиции нижней косой мышцы при углах девиации меньше 7° по Гиршбергу

Степень дозирования передней транспозиции нижней косой мышцы с «J» деформацией определяется как уровень нахождения нового места прикрепления ее дистального конца относительно анатомического места прикрепления к склере нижней прямой мышцы. Учитывая, что медиальный край нижней косой мышцы прилежит к латеральному краю нижней прямой мышцы на 4 мм ниже ее места прикрепления к склере, можно сделать вывод, что при минимальной транспозиции нижней косой мышцы возможен перенос ее места прикрепления на расстояние не более 4 мм ниже места прикрепления нижней прямой мышцы:

Сторона O_4A_4: 14 мм – 4 мм = **10 мм**

Сторона A_4B_4: 7 мм

Сторона B_4O_4: искомая величина (не должна превышать 16 мм)

Угол α: 90º.

В этом случае для определения длины растяжения нижней косой мышцы на расстоянии от нейрофиброваскулярного пучка, служащего осью поворота, до латеральной точки нового места прикрепления снова используем расчет треугольника по теореме Пифагора:

$$B_4O_4 = 12{,}21 \text{ мм}$$

Полученное значение растяжения нижней косой от нейрофиброваскулярного пучка до нового места прикрепления меньше значения длины нижней косой от той же точки до анатомического места прикрепления, что может быть недостаточно для адекватного сокращения мышечной ткани и полного устранения девиации (рисунок 12).

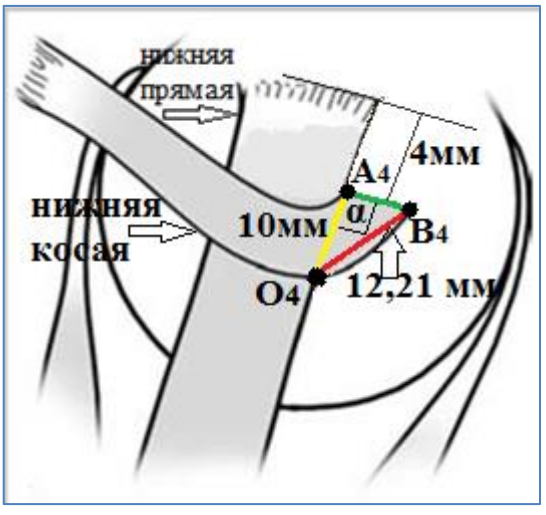

Рисунок 12 – Иллюстрация решения треугольника OAB при уровне транспозиции нижней косой мышцы на 4 мм ниже места прикрепления нижней прямой мышцы

При дальнейшем поиске уровня подшивания нижней косой мышцы к склере при выполнении передней транспозиции с «J» деформацией при малых углах отклонения, мы не использовали десятые доли миллиметров, так как считаем это технически невыполнимым и не влияющим на девиацию.

Следовательно, если максимальная транспозиция осуществляется на уровне анатомического места прикрепления нижней прямой мышцы к склере, а минимальная на 4 мм ниже этой линии, то промежуточные значения, которые так же необходимо оценить, будут проходить на уровне 3 мм, 2 мм и на 1 мм ниже места прикрепления нижней прямой. В этих случаях искомая величина обозначена как $\boldsymbol{B_3O_3}, \boldsymbol{B_2O_2}$ и $\boldsymbol{B_1O_1}$ соответственно (рисунок 13).

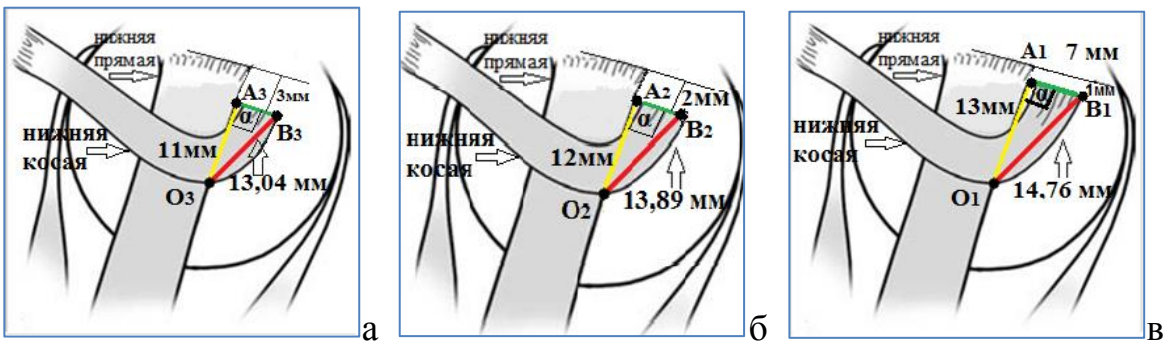

а – уровень транспозиции НКМ на 3 мм ниже места прикрепления нижней прямой мышцы;

б – на 2 мм ниже места прикрепления нижней прямой мышцы;

в – на 1 мм ниже места прикрепления нижней прямой мышцы

Рисунок 13 – Иллюстрация решения треуголника OAB при различных уровнях транспозиции нижней косой мышцы

Используя все тот же расчет треугольников, меняя значение длины стороны OA на 11мм,12 мм и 13 мм соответственно, получаем следующие значения искомой величины:

$\boldsymbol{B_3O_3}$ **= 13,04 мм**

$\boldsymbol{B_2O_2}$ **= 13,89 мм**

$\boldsymbol{B_1O_1}$ **= 14,76 мм**

Полученные в ходе решения данные доказывают, что оптимальное растяжение нижней косой, не превышающее и не являющееся меньшим длины участка мышцы от нейрофиброваскулярного пучка до ее

анатомического места прикрепления (13,5 мм $\pm$ 0,5), будет достигнуто при переносе места прикрепления мышцы на расстояние 2 мм кзади от уровня анатомического места прикрепления нижней прямой мышцы к склере. Большее растяжение ($\boldsymbol{B_1O_1}$) может оказаться слишком сильным и привести к гиперэффекту, учитывая малые исходные степени девиации.

Таким образом, проведенное математическое моделирование и обоснование способа дозирования передней транспозиции нижней косой мышцы позволило определить уровень транспозиции НКМ относительно места прикрепления нижней прямой мышцы при ГФ НКМ различной степени выраженности, учитывая анатомические особенности мышц, что позволило получить планируемый результат операции, избегая развития гипо- или гиперэффекта, развития синдрома гипоподнимания глаза в хирургическом лечении как больших углов (более 7-ми градусов), так и малых углов (до 7-ми градусов) вертикальной девиации.

3.3 Технология проведения дозированной передней транспозиции нижней косой мышцы

Целью данной части работы явилась разработка модификации методики дозированной передней транспозиции нижней косой мышцы.

Перед началом операции проводилась проверка пассивных движений глаз, для выявления наличия или отсутствия рестрикции. При помощи двух пинцетов совершали пассивные ротационные движения глазным яблоком. Если в ходе выполнения теста ротация совершалась легко – тест считали отрицательным. Положительным тест расценивали в случае затруднения пассивных ротационных движений, что указывало на вторичную природу гиперфункции нижней косой мышцы. Тракционный тест без погружения глаза в орбиту выявляет рестрикцию прямых вертикаломоторов, с погружением – косых мышц (рисунок 14) [108].

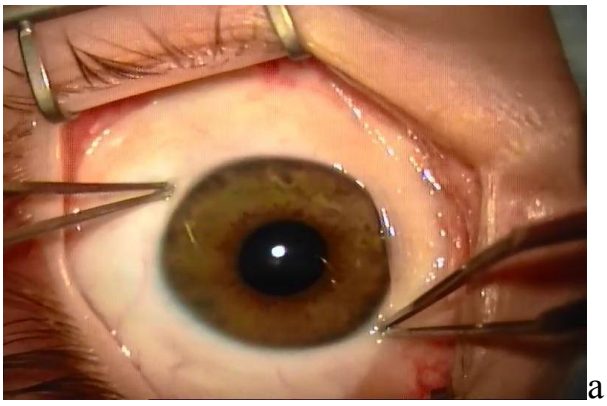
а
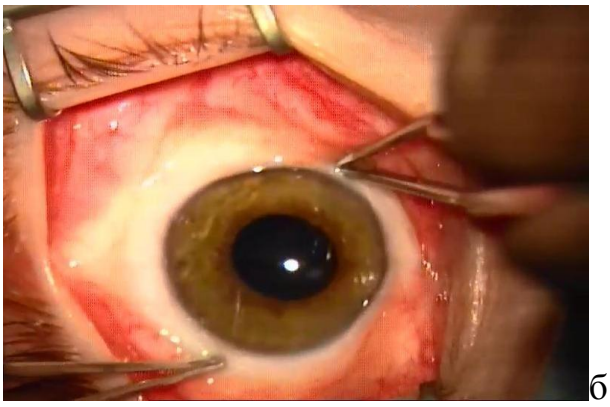
б

а – тракционный тест без погружения глазного яблока;

б – с погружением глазного яблока в орбиту

Рисунок 14 – Тракционный тест

Операция выполнялась по методике согласно патенту на изобретение № 2612836 «Способ хирургического лечения вертикального косоглазия».

Операцию проводили под общим ларингеально-масочным наркозом.

После установки векорасширителя, обеспечивающего максимальный доступ к глазному яблоку, проводили тракционный тест. После чего глазное яблоко поворачивали кнутри и кверху. Захватывали конъюнктиву у лимба пинцетом и, отступив от него на 2 мм, пружинными конъюнктивальными ножницами выполняли небольшие радиальные разрезы. Затем разрезы соединяли вдоль лимба и тупым путем через тенонову оболочку углублялись до склеры. Используя два пинцета, оттягивали тенонову капсулу кпереди и кнаружи так, чтобы в ее толще четко визуализировалось брюшко нижней косой мышцы.

Для облегчения выделения НКМ выполняли небольшие горизонтальные надрезы в теноновой капсуле кпереди и книзу от брюшка мышцы.

Для захвата нижней косой под ее нижний край подводили крючок без ограничителя, кончик которого выводили кпереди через сделанный надрез в теноновой оболочке, вращая ручку крючка на 180°. Пинцетом путем диссекции освобождали мышцу от окружающих тканей.

После выделения осматривали поверхность глазного яблока и тенонову капсулу позади мышцы, убеждаясь, что мышца захвачена целиком.

Затем, не выполняя предварительного прошивания, под визуальным контролем отсекали мышцу от склеры. Используя шпатель, тщательно контролировали, чтобы от склеры были отсечены все волокна мышцы.

Культю отсеченной нижней косой перемещали кпереди, расправляли ее волокна. Вторым крючком без ограничителя захватывали нижнюю прямую мышцу и, отступая от ее наружного края, подшивали культю нижней косой мышцы к склере несколькими узловыми швами, используя шовный материал Викрил 6.0.

Операцию завершали, смыкая края разрезов конъюнктивы и теноновой оболочки и накладывая на рану узловые конъюнктивальные швы абсорбируемой нитью 8-0 (рисунок 15).

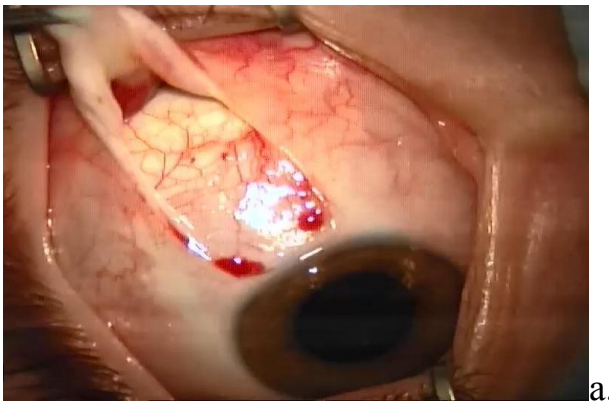
а.
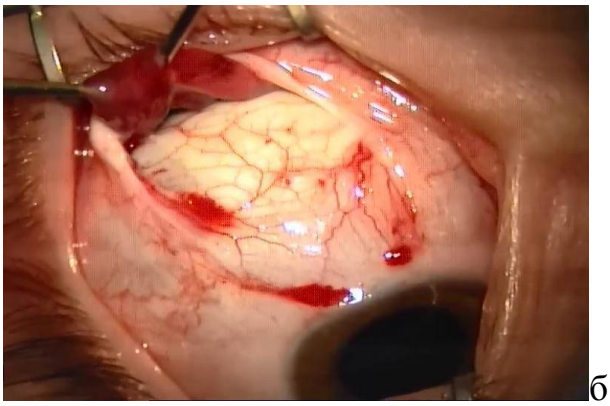
б
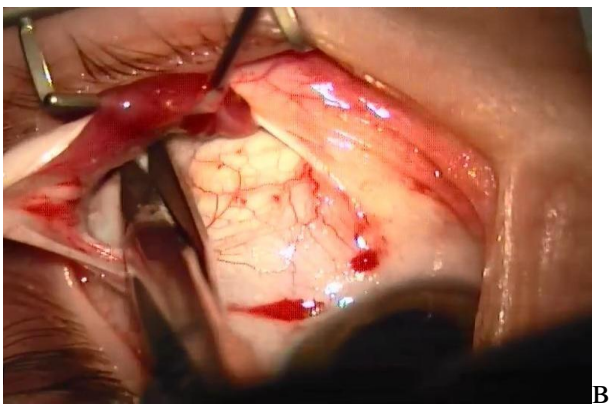
в.
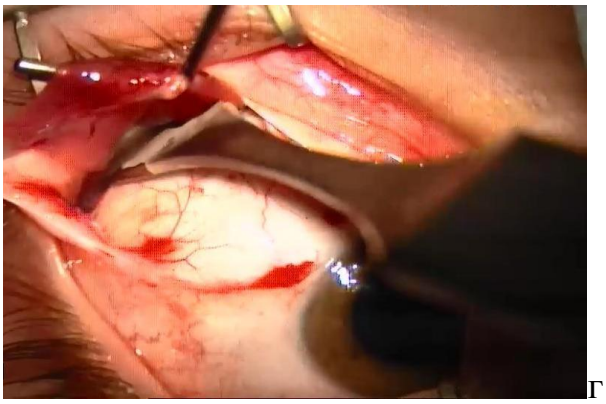
г

д.
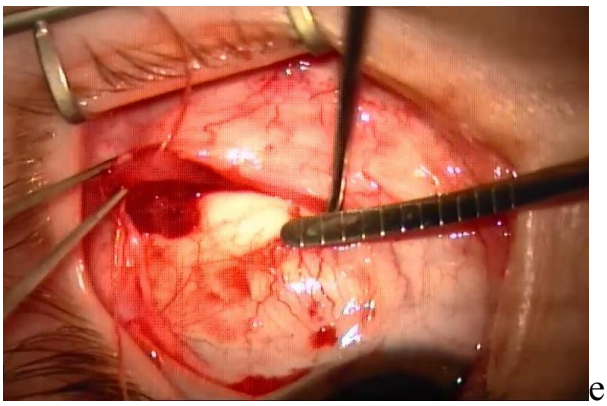
е

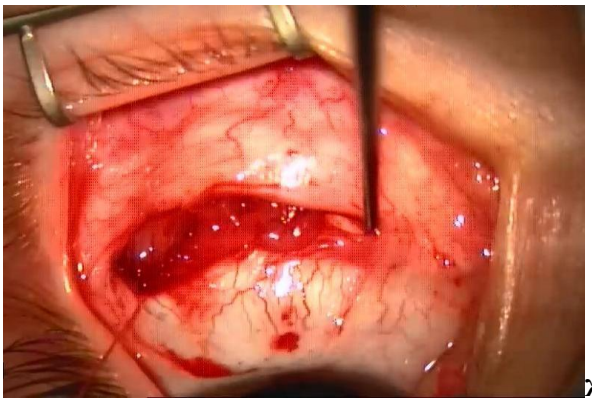
ж.
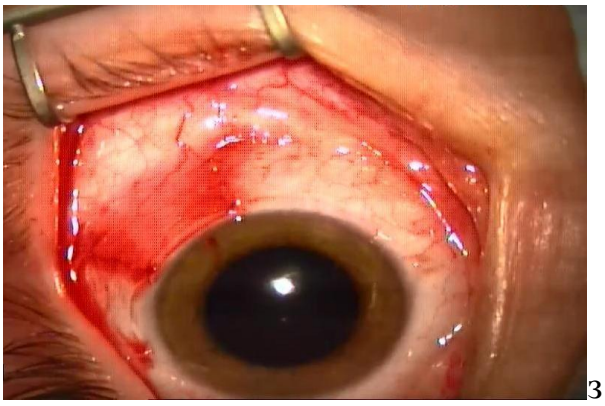
з

а – лимбально-радиальный разрез в нижнее-наружном квадранте глазного яблока с визуализацией брюшка НКМ;

б – взятие нижней косой мышцы на крючок;

в – отсечение нижней косой мышцы от анатомического места прикрепления без предварительного прошивания;

г – контроль отсечения от склеры всех волокон НКМ при помощи шпателя;

д – транспозиция дистального конца НКМ в передний сегмент глаза;

е – определение медиальной точки фиксации НКМ относительно латерального края нижней прямой мышцы, зафиксированной крючком;

ж – фиксация дистального конца НКМ к склере в переднем сегменте глаза;

з – узловые швы на конъюнктиве

Рисунок 15 – Основные этапы операции дозированной передней транспозиции нижней косой мышцы

Степень передней транспозиции нижней косой мышцы определялась величиной угла вертикальной девиации в аддукции. В тех случаях, когда значение вертикального угла в положении аддукции глазного яблока не

превышало 7° по Гиршбергу (подгруппа 1а), нижняя косая мышца подшивалась к склере на 2 мм кзади от уровня прикрепления нижней прямой мышцы, согласно математических расчетов, и на 1 мм кнаружи от ее латерального края, чтобы избежать сращений брюшек мышц. При углах вертикальной девиации в аддукции свыше 7° по Гиршбергу (подгруппа 1б), нижняя косая мышца подшивалась к склере на одном уровне с местом прикрепления нижней прямой мышцы и на 1 мм кнаружи от ее латерального края (рисунок 16).

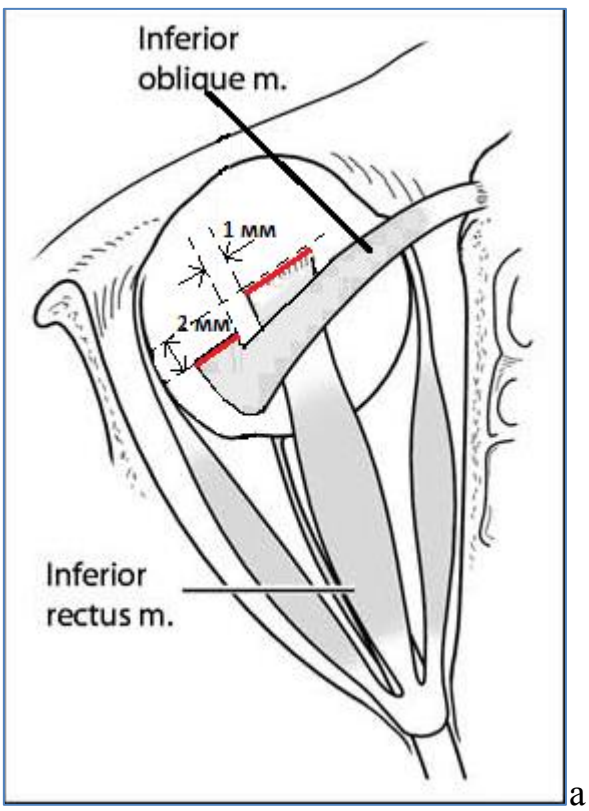

а

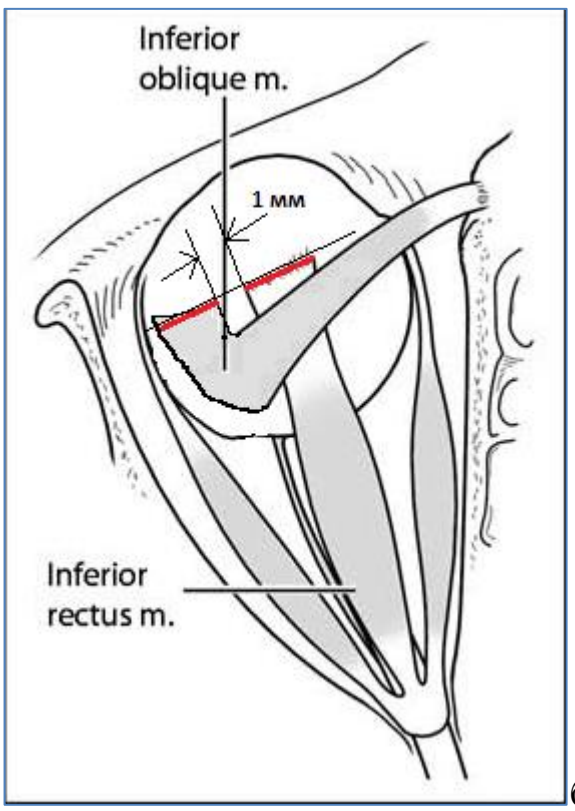

б

а – схема дозирования степени передней транспозиции НКМ при вертикальной девиации в аддукции до 7° по Гиршбергу;

б – при вертикальной девиации в аддукции более 7° по Гиршбергу

Рисунок 16 – Схема дозирования степени передней транспозиции НКМ

Таким образом, предложенная методика хирургического лечения пациентов с гиперфункцией нижней косой мышцы, заключающаяся в изменении степени её передней транспозиции в зависимости от величины

угла вертикальной девиации в положении аддукции глаза, рассматривалась операцией выбора за счет того, что:

1. Лимбально-радиальный разрез конъюнктивы способствовал увеличению операционного поля, обеспечивал хороший обзор, облегчая все манипуляции, снижая риск возникновения интра- и постоперационных осложнений.

2. Радиальные разрезы стремились к самостоятельному смыканию краев, не требуя наложения на них непрерывных швов, что снижало травматичность и время проведения операции, обеспечивая получение хорошего косметического результата.

3. Отсутствие предварительного прошивания мышцы у заднего полюса глаза позволяло избежать опасных манипуляций в области проекции макулярной зоны, у крупных сосудов, зрительного нерва, снижая травматичность вмешательства, риск развития тяжелых осложнений.

4. Передняя транспозиция нижней косой мышцы, изменяя плоскость ее действия, увеличивала силу, с которой дистальные волокна поворачивают глазное яблоко книзу, что обеспечивало максимальную коррекцию вертикального косоглазия.

5. Дозирование степени передней транспозиции нижней косой мышцы в зависимости от величины вертикальной девиации позволяло исключить гипо- или гиперкоррекцию вертикального косоглазия, улучшая функциональный результат и повышая эффективность лечения

Глава 4. КЛИНИКО-ФУНКЦИОНАЛЬНЫЕ РЕЗУЛЬТАТЫ ХИРУРГИЧЕСКОГО ЛЕЧЕНИЯ ГИПЕРФУНКЦИИ НИЖНЕЙ КОСОЙ МЫШЦЫ

Целью данной главы работы явилось изучение клинической эффективности предложенного способа хирургического лечения гиперфункции нижней косой. Для достижения вышеуказанной цели решались следующие задачи:

1. Производился анализ клинико-функциональных результатов применения разработанной дозированной методики ослабления нижней косой мышцы в хирургическом лечении вертикального косоглазия различной степени выраженности.
2. Проводился сравнительный анализ эффективности хирургического лечения вертикального косоглазия с применением разработанной методики ослабления нижней косой мышцы с ранее известным методом классической дозированной рецессии при малых степенях гиперфункции нижней косой мышцы и передней транспозицией с «J»-деформацией при больших степенях гиперфункции нижней косой мышцы.

4.1 Анализ клинико-функциональных результатов в группах исследования

Для изучения эффективности разработанной технологии дозирования степени передней транспозиции нижней косой мышцы при ее гиперфункции различной степени выраженности необходимо было провести анализ клинико-функциональной результативности применения разработанной хирургической методики в раннем (1-е сутки) послеоперационном периоде, а так же проанализировать результаты проведенного хирургического лечения ГФ НКМ различной степени в основной клинической группе.

4.1.1 Анализ результатов раннего послеоперационного периода в группах исследования

Для анализа клинико-функционального результата хирургического лечения ГФ НКМ с применением предложенной методики и стандартной методики на 1-е сутки были вовлечены все пациенты основной и контрольной группы.

Данные предоперационного обследования всех пациентов в обеих клинических группах были проанализированы, проведенный дисперсионный анализ не показал их достоверных отличий ($p<0,05$). Результаты представлены в таблице 3.

В основной клинической группе в подгруппе 1а (50 глаз) значение гипертропии в аддукции до операции составляло 5,5±1,5°. Значение гипертропии в первичной позиции взора (27 глаз) до операции составило в среднем 4,7±1,4°. Первичная ГФ НКМ регистрировалась у 29-ти пациентов (58%), вторичная у 21-го пациента (42%). У 31-го пациента (62%) гипертропия сочеталась с горизонтальной девиацией.

В подгруппе 1б (62 глаза) гипертропия в аддукции до операции составляла 15,2±5,1°. При этом у 43-х пациентов (69,4%) гипертропия в аддукции глаза не превышала 19° по Гиршбергу, у 19-ти пациентов (30,6%) гипертропия в аддукции варьировала в пределах 20-25-ти°. В первичной позиции взора (34 глаза) величина гипертропии была 13,3±4,6°. У 33-х пациентов (53,2%) ГФ НКМ была первичной, у 29-ти (46,8%) – вторичной, у 48-ми пациентов (77,4%) гипертропия сочеталась с горизонтальной девиацией.

В обеих подгруппах основной клинической группы было выявлено циклоторзионное отклонение, носящее характер эксциклоторзии, значение которой в подгруппе 1а составило16,2±1,9°, в подгруппе 1б – 18,9±2,5°.

В подгруппе 2а (47 глаз) величина гипертропии в аддукции до операции составляла 6,1±1,2°. Из них у 24-х пациентов была выявлена гипертропия в первичной позиции взора (4,7±1,5°). У 28-ми пациентов

(59,6%) ГФ НКМ была первичной, у 19-ти (40,4%) – вторичной, у 32-х пациентов (68%) гипертропия сочеталась с горизонтальной девиацией.

Таблица 3 – Результаты первичного страбизмологического обследования исследуемых групп (p<0,05)

	Основная группа (группа 1) n = 112		Контрольная группа (группа 2)n = 116	
	Подгруппа 1а (гипертропия менее 7° по Гиршбергу)	Подгруппа 1б (гипертропия более 7° по Гиршбергу)	Подгруппа 2а (гипертропия менее 7° по Гиршбергу)	Подгруппа 2б (гипертропия более 7° по Гиршбергу)
Вертикальная девиация в аддукции	5,5±1,5°	15,2±5,1°	6,1±1,2°	14,4±5,1°
Вертикальная девиация в первичной позиции взора	4,7±1,4°	13,3±4,6°	4,7±1,5°	12,8±4,6°
Эксциклодевиация	16,2±1,9°	18,9±2,5°	15,9±2,2°	18,6±2,6°
Острота зрения	0,70 ± 0,30	0,54 ± 0,34	0,68 ± 0,28	0,68 ± 0,29
Характер зрения: - монокулярный - одновременный	 20% (n=10) 80% (n=40)	 38,7% (n=24) 61,3% (n=38)	 21,3% (n=10) 78,7% (n=37)	 31,9% (n=22) 68,1% (n=47)

В подгруппе 2б (69 глаз) контрольной клинической группы гипертропия в аддукции до операции в среднем составила14,4±5,1°. У 51-го пациента (74%) гипертропия в аддукции глаза варьировала от 8-ми° до 19-ти° по Гиршбергу, у 18-ти пациентов (26%) гипертропия в аддукции варьировала в пределах 20-25°. У них также была выявлена гипертропия в первичной позиции взора в 41-ом глазу (12,8±4,6°). Первичная ГФ НКМ регистрировалась у 40-ка пациентов (58%), вторичная – у 29-ти пациентов (42%). У 52-х пациентов (75,4%) гипертропия сочеталась с горизонтальной девиацией.

Исследование циклодевиации пациентам группы контроля также было проведено. У всех пациентов в обеих подгруппах циклодевиация носила характер эксциклодевиации и составила в подгруппе 2а 15,9±2,2°, в подгруппе 2б 18,6±2,6°.

На 1-е сутки после операции, учитывая исходную величину ГФ НКМ в аддукции, сравнение подгрупп наблюдения производили попарно, т.е. подгруппа 1а сравнивалась с подгруппой 2а, а подгруппа 1б сравнивалась с подгруппой 2б (таблица 4).

В течение первых суток после операции все пациенты отмечали диплопию, исчезнувшую спустя несколько часов после возникновения. Через сутки у всех детей наблюдалась болезненность при аддукции умеренной степени выраженности. Так же, во всех прооперированных глазах выявлялись субконъюнктивальные геморрагии в нижне-наружном квадранте глаза в области послеоперационной раны, ограничения подвижности глазных яблок не регистрировалось ни в одном случае.

В результате проведенного хирургического лечения на 1-е сутки после операции гипертропия в первичной позиции взора в подгруппе 1а полностью устранена в 23 глазах (85,2%), в подгруппе 1б – в 26 глазах (76,5%). В подгруппе 1а в 4-х глазах (14,8%) выявлена незначительная гипотропия, не превышающая 3° по Гиршбергу. В подгруппе 1б в 8-ми глазах (23,5%) зарегистрирован гипоэффект хирургического лечения, выражающийся в остаточной гипертропии, так же не превышающей 3° по Гиршбергу.

В положении аддукции глазного яблока гипертропия в 1а подгруппе полностью устранена в 42 глазах (84,0%), в подгруппе 1б - в 50 глазах (80,7%). В подгруппе 1а в 8-ми глазах (16,0%) выявлена незначительная гипотропия, не превышающая 3° по Гиршбергу. В подгруппе 1б – регистрировалась остаточная гипертропия, не превышающая 3° по Гиршбергу, в 12-х глазах (19,3%).

Таблица 4 – Анализ клинико-функциональных характеристик в группах наблюдения до операции и на 1-е сутки после операции, (p<0,05)

Показатель	Подгруппа АБ	Контрольная группа			Основная группа		
		M ± S, До операции	M ± S, 1-е сутки после операции	Уровень P	M ± S, До операции	M ± S, 1-е сутки после операции	Уровень P
Вертикальная девиация в аддукции (в градусах по Гиршбергу)	А	6,1 ± 1,2	0,2 ± 0,7	<0,0001	5,5 ± 1,5	0,5 ± 1,1	<0,0001
Вертикальная девиация в 1 позиции (в градусах по Гиршбергу)	А	4,7 ± 1,5	0,2 ± 0,8	<0,0001	4,7 ± 1,4	0,3 ± 0,8	<0,0001
Эксциклоторзия (в градусах)	А	15,9 ± 2,2	4,9 ± 3,3	<0,0001	16,2 ± 1,9	5,7 ± 2,4	<0,0001
Вертикальная девиация в аддукции (в градусах по Гиршбергу)	Б	14,4 ± 5,1	0,8 ± 1,2	<0,0001	15,2 ± 5,1	0,5 ± 1,2	<0,0001
Вертикальная девиация в 1 позиции (в градусах по Гиршбергу)	Б	12,8 ± 4,6	0,7 ± 1,2	<0,0001	13,3 ± 4,6	0,5 ± 1,0	<0,0001
Эксциклоторзия (в градусах)	Б	18,6 ± 2,6	7,6 ± 4,0	<0,0001	18,9 ± 2,5	7,6 ± 3,1	<0,0001

В группе контроля у пациентов подгруппы 2а на 1-е сутки после операции в первичной позиции гипертропия не выявлялась в 22-х глазах (91,7%); в 2-х глазах (8,3%) определялась незначительная гипокоррекция гипертропии (до 3° по Гиршбергу). В положении аддукции вертикальная

девиация полностью устранена в 44-х глазах (93,6%); в 3-х глазах (6,4%) сохраняется гипертропия до 3° по Гиршбергу. У пациентов 2б подгруппы гипертропию в первичной позиции взора полностью удалось устранить в 31-м глазу (75,6%); в 9-ти глазах (22%) сохраняется гипертропия, равная 3° по Гиршбергу; гиперэффект, выражающийся в постоперационной гипотропии равной 3° по Гиршбергу зарегистрирован в 1-м глазу (2,4%). В аддукции глазного яблока в группе 2б гипертропия устранена в 45-ти глазах (65,2%), в 22-х глазах (31,9%) сохраняется остаточная гипертропия от 1° до 3° по Гиршбергу, а в 2-х глазах (2,9%) выявлена постоперационная гипотропия равная 3° по Гиршбергу.

Торзионное отклонение глаз в предоперационном периоде было выявлено у всех пациентов в обеих группах и носило характер эксциклодевиации. Дисперсионный анализ исходных данных в группах наблюдения (1а, 2а и 1б, 2б) не выявил их достоверных отличий ($p < 0,05$).

На 1-е сутки после операции величина циклоторзионного отклонения в группах сравнения статистически значимо уменьшилась ($p<0,0001$) до уровня физиологической нормы у всех пациентов (таблица 4).

Однако в подгруппах 1б и 2б в глазах с остаточной гипертропией значение постоперационной эксторзии было выше среднего по подгруппе и составило 12,2±1,8° и 10,2±2,9° соответственно (рисунок 17, 18).

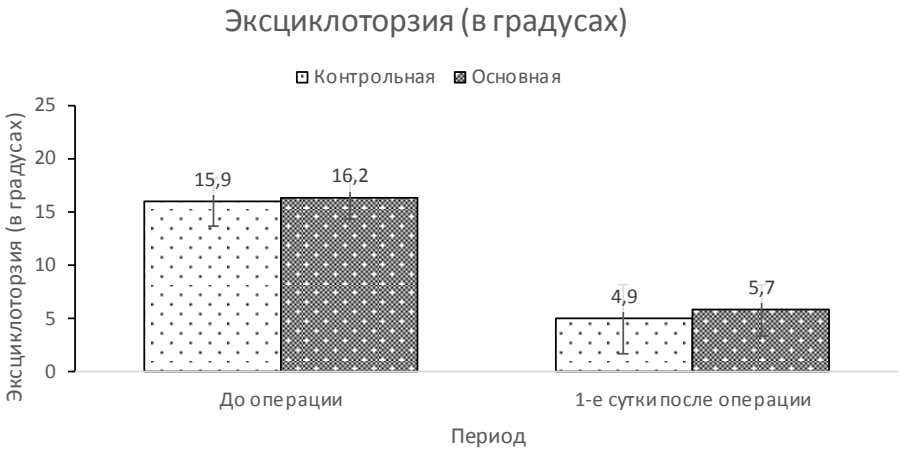

Рисунок 17 – Динамика показателя Эксциклоторзия (в градусах) для группы А (средние значения)

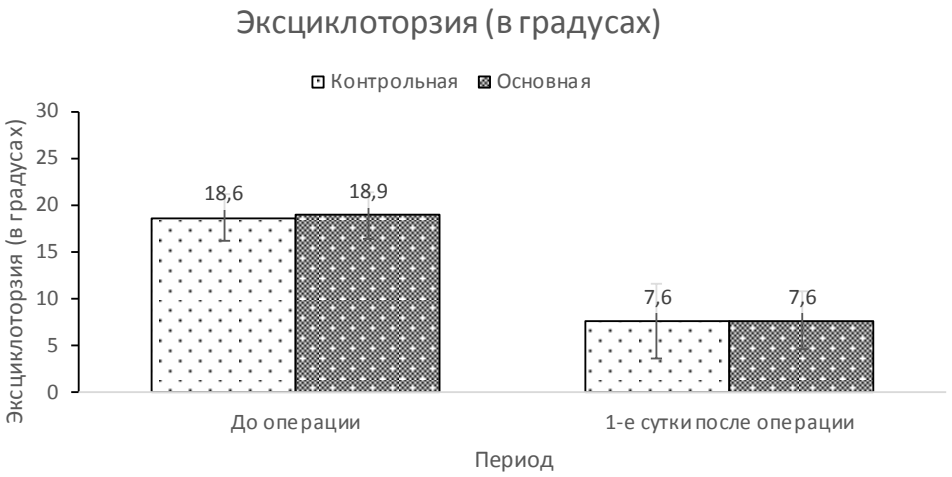

Рисунок 18 – Динамика показателя эксциклоторзии (в градусах) для группы Б (средние значения)

Результаты, полученные на 1-е сутки после операции: резкое уменьшение вертикальной девиации в аддукции и в первой позиции взора, снижение величины постоперационной эксциклоторзии до физиологически нормальной ($p<0,0001$), свидетельствуют о высокой анатомо-функциональной эффективности предложенного способа дозирования передней транспозиции нижней косой мышцы при лечении ее ГФ различной степени выраженности, не уступающей классической методике.

4.1.2 Анализ результатов хирургического лечения гиперфункции нижней косой мышцы различной степени выраженности в основной группе исследования

Анализ результатов хирургического лечения ГФ НКМ с применением разработанной хирургической методики производился в 112-ти глазах из основной группы наблюдения.

В 1а и в 1б группах исследования было обнаружено резкое уменьшение вертикальной девиации как в аддукции (в 1а группе с 5,5 ± 1,5° до 0,5 ± 1,1°; в 1б группе с 15,2 ± 5,1° до 0,5 ± 1,2°), так и в первой позиции взора (в 1а группе с 4,7 ± 1,4° до 0,3 ± 0,8°; в 1б группе с 13,3 ± 4,6° до 0,5 ± 1,0°) на 1-е сутки после операции ($p<0,0001$). При этом, до операции вертикальная девиация (и в аддукции, и в первой позиции взора) была существенно выше у

пациентов группы 1б (рисунок 19). Как показывает апостериорный критерий Дункана, после операции значения вертикальной девиации у пациентов групп 1а и 1б сравнялись (в аддукции p=0,8097; в 1 позиции p=0,9201), что говорит об эффективном, дозированном ослаблении НКМ.

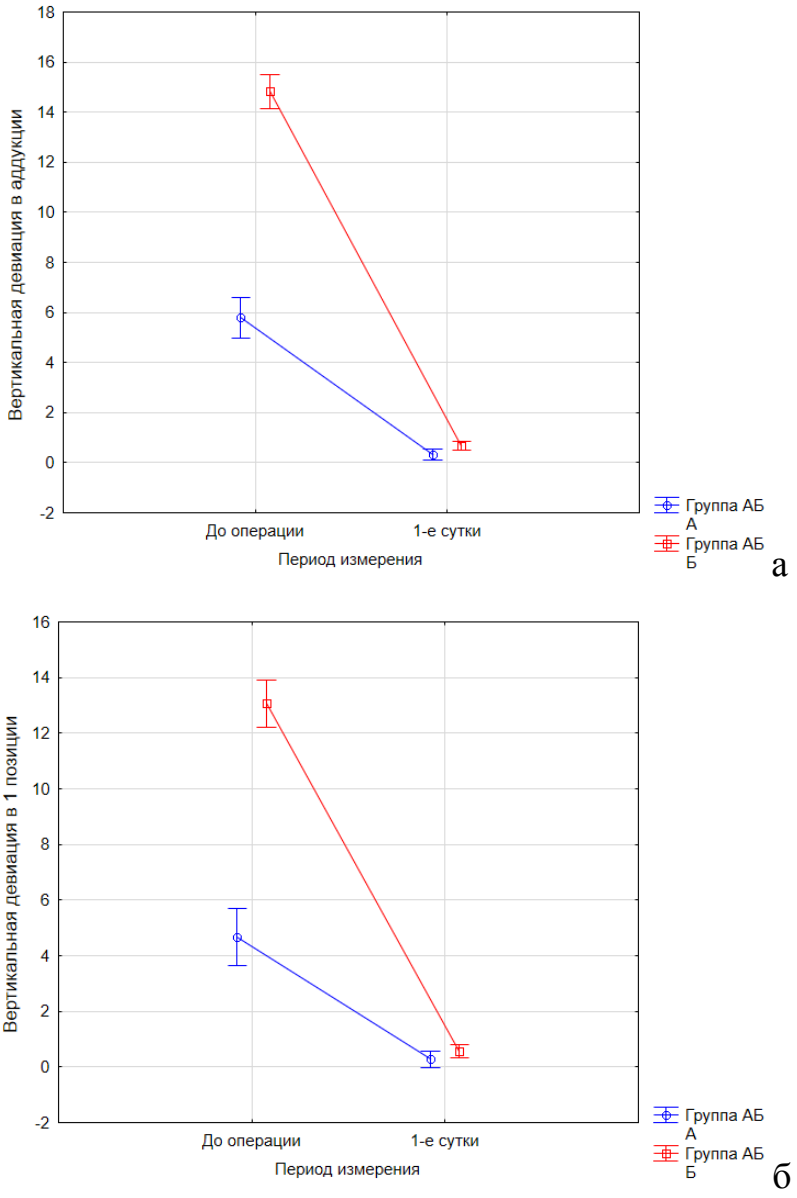

а – изменения показателей «Вертикальная девиация» в аддукции;

б – изменения показателей «Вертикальная девиация» в 1 позиции взора

Рисунок 19 – Изменения показателей «Вертикальная девиация» до операции и на 1-е сутки после операции в группах 1а и 1б

В 1-е сутки после операции в 1а группе в 16,0% случаев (8 глаз) наблюдалась транзиторная гипофункция нижней косой равная 3° по

Гиршбергу, сменяющаяся слабовыраженной гиперфункцией через 2 недели – у 3-х пациентов (6%) значение гипертропии в аддукции зафиксировано на уровне 3° по Гиршбергу. К концу 1-го месяца наблюдений у 94% пациентов регистрировалась стабильная ортотропия в аддукции, сохраняющаяся и в позднем послеоперационном периоде (0,1 ± 0,5° по Гиршбергу).

В группе 1б пациентов в 19,3% случаев (12 глаз) в 1-е сутки после операции наблюдалась остаточная гиперфункция нижней косой мышцы в аддукции равная 3° по Гиршбергу. Через 1 месяц в 8% (5 глаз) происходило уменьшение остаточной гиперфункции нижней косой в аддукции до 2° по Гиршбергу. Стабильная ортотропия в аддукции выявлялась спустя 6 месяцев после операции и регистрировалась на протяжении всего периода наблюдений у 93,5% пациентов (рисунок 20).

Сравнительный анализ результатов показал, что группы 1а и 1б не различались по вертикальной девиации на первые сутки после операции ($p=0,0714$), потом (через 1 месяц) девиация уменьшилась в группе 1а ($p=0,0428$), однако в последующем она стала расти и сравнялась с девиацией в группе 1б уже через 6 месяцев ($p=0,6639$). При дальнейшем наблюдении различий не оказалось ни через год ($p=0,6546$), ни через 2 года ($p=0,7956$).

На 1-е сутки после операции в группах 1а и 1б величина циклоторзионного отклонения статистически значимо уменьшилась ($p<0,0001$) до уровня 5,7 ± 2,4° и 7,6 ± 3,1° соответственно. Однако, при дальнейшем наблюдении, в течение первых 6-ти месяцев после операции в группе 1а регистрировалось постепенное увеличение показателя эксциклоторзии до уровня 6,2 ± 2,0°. Затем, через 1 год и 2 года после операции величина эксциклодевиации стабилизировалась на уровне физиологически нормального значения 6,3 ± 2,0°.

У пациентов 1б группы напротив в первые 6 месяцев после операции выявлялось незначительное снижение величины торзионного отклонения до 7,4 ± 1,7° и этот параметр был стабилен до конца всего периода наблюдения (рисунок 21).

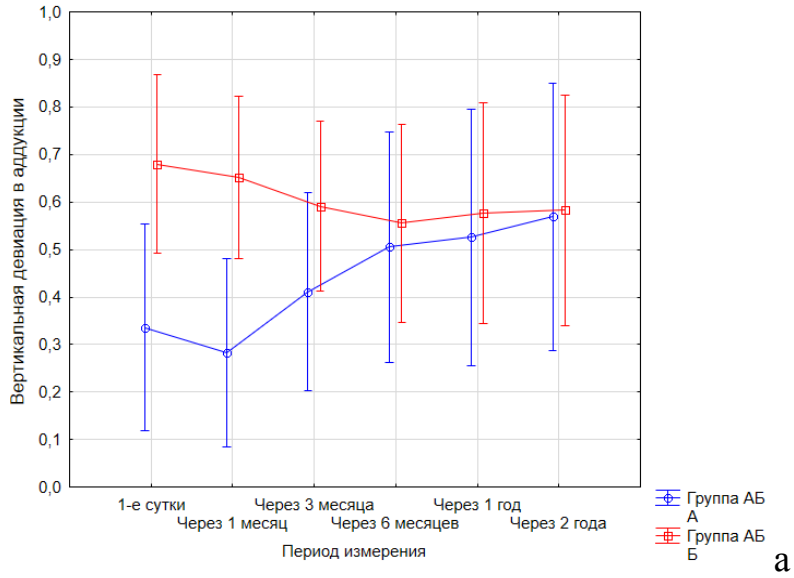

а

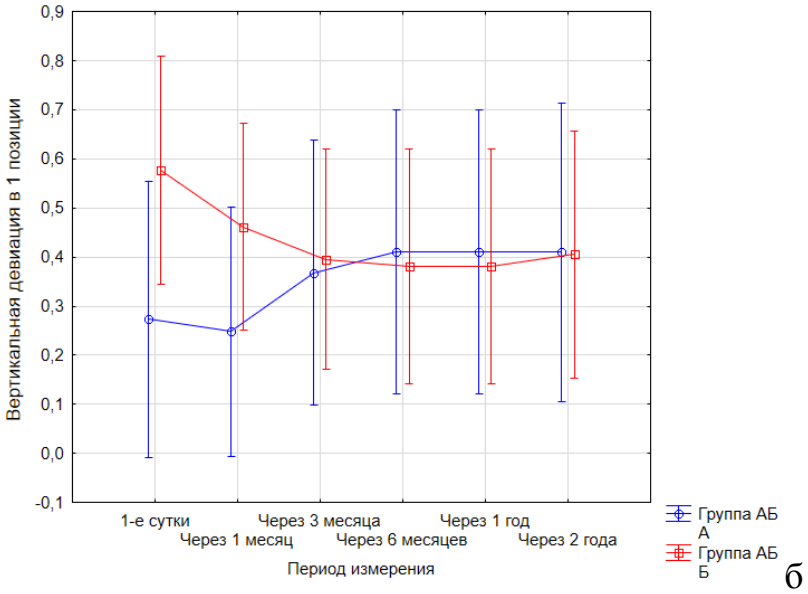

б

а – динамика изменения показателей «Вертикальная девиация» в аддукции;

б – изменения показателей «Вертикальная девиация» в 1 позиции взора

Рисунок 20 – Динамика изменения показателей «Вертикальная девиация» в различные периоды наблюдения после операции в группах 1а и 1б

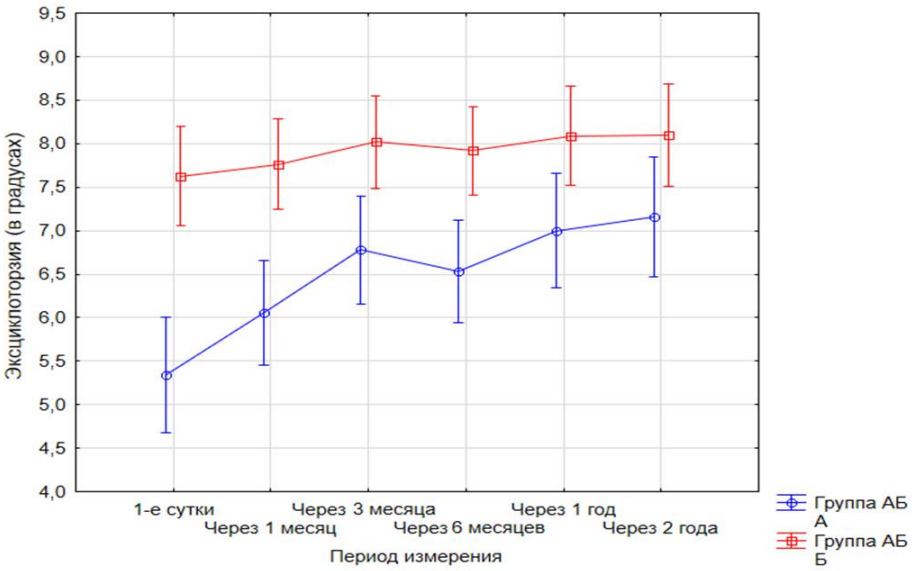

Рисунок 21 – Динамика изменения «Эксциклоторзия (в градусах)» в различные периоды наблюдения после операции в группах 1а и 1б

Анализ сравнения групп 1а и 1б показывает, что на первые сутки после операции группы существенно различались по показателю эксциклоторзии ($p<0,0001$). При дальнейшем наблюдении в группе 1а выявлялось увеличение эксциклоторзии, эти различия уменьшались, но все равно остались на уровне статистической значимости ($p=0,0408$).

Следует отметить, что эксциклоторзия почти не изменяется в группе 1б, а в группе 1а хоть и увеличивается ($p<0,0001$), но так и не достигает значения группы 1б, что подтверждает высокую функциональную эффективность предложенной операции для хирургического ослабления ГФ НКМ малой степени выраженности.

Таким образом, анализируя результаты в основной клинической группе, можно заключить, что разработанная технология передней транспозиции нижней косой мышцы позволяет получить предсказуемое ослабление ее избыточной функции, а также снижает риск развития гипо- или гиперэффекта, синдрома антиподнимания глазного яблока, стабильное снижение уровня эксциклотропии до физиологически нормального значения независимо от величины угла вертикальной девиации, что подтверждает дозированность вмешательства.

4.2 Сравнительный анализ клинической и функциональной эффективности хирургического лечения гиперфункции нижней косой мышцы различной степени выраженности.

Целью этой части работы явилось проведение сравнительного анализа клинической и функциональной эффективности хирургического лечения ГФ НКМ различной степени выраженности с применением предложенной методики дозирования передней транспозиции НКМ с классической методикой. Для сравнения результата хирургического лечения ГФ НКМ с применением предложенной методики и классической методики были вовлечены все пациенты основной и контрольной группы. Учитывая исходную величину ГФ НКМ в аддукции, сравнение подгрупп наблюдения производили попарно, т.е. подгруппа 1а сравнивалась с подгруппой 2а, а подгруппа 1б сравнивалась с подгруппой 2б. Дисперсионный анализ исходных данных в группах наблюдения (1а, 2а и 1б, 2б) не выявил их достоверных отличий ($p< 0,05$).

По данным исследования в основной и в контрольной группах на 1-е сутки после операции наблюдалось резкое уменьшение значения гипертропии в аддукции (таблица 5).

При этом, полное отсутствие гипертропии выявлено в 84% случаев в 1а группе, в то время как в группе 2а этот показатель составил 93,6%. Значения коэффициента Фишера в подгруппах 1а и 2а показали более статистически значимую динамику уменьшения величины гипертропии в аддукции в 1-е сутки после операции в 2а подгруппе контрольной группы в сравнении с подгруппой 1а основной группы (1а – $F=0,82$; 2а – $F=0,42$) ($p=0,022$). Такие результаты обусловлены наличием гипотропии в 8-ми глазах (16%) у пациентов 1а группы на 1-е сутки после операции, в группе 2а гипотропия не выявлялась ни у одного пациента. Однако уже концу 1-го месяца наблюдений транзиторная гипотропия в аддукции в 1а группе сменялась ортотропией у 94% пациентов, которая сохранялась и в позднем послеоперационном периоде ($0,1 \pm 0,5°$ по Гиршбергу).

Таблица 5 – Динамика показателя «Вертикальная девиация в аддукции (в градусах по Гиршбергу)» по периодам наблюдения, (p<0,05)

Период	**Подгруппа А**		**Уровень P**
	M ± S Основная	**M ± S Контрольная**	
До операции	5,5 ± 1,5	6,1 ± 1,2	0,0700
1-е сутки после операции	0,5 ± 1,1	0,2 ± 0,7	0,1375
Через 1 месяц после операции	0,1 ± 0,5	0,4 ± 1,0	0,0467
Через 3 месяца после операции	0,1 ± 0,6	0,7 ± 1,3	0,0133
Через 6 месяцев после операции	0,2 ± 0,7	0,8 ± 1,6	0,0134
Через 1 год после операции	0,2 ± 0,7	0,9 ± 1,7	0,0128
Через 2 года после операции	0,2 ± 0,7	1,0 ± 1,8	0,0116
Период	**Подгруппа Б**		**Уровень P**
	M ± S Основная	**M ± S Контрольная**	
До операции	15,2 ± 5,1	14,4 ± 5,1	0,3392
1-е сутки после операции	0,5 ± 1,2	0,8 ± 1,2	0,1067
Через 1 месяц после операции	0,4 ± 0,9	0,9 ± 1,3	0,0080
Через 3 месяца после операции	0,4 ± 0,9	0,8 ± 1,2	0,0219
Через 6 месяцев после операции	0,2 ± 0,8	0,9 ± 1,5	0,0046
Через 1 год после операции	0,2 ± 0,7	0,9 ± 1,8	0,0081
Через 2 года после операции	0,2 ± 0,7	1,0 ± 1,8	0,0037

Анализируя результаты во 2а группе в различные сроки наблюдения, можно выявить постепенное ослабление хирургического эффекта (рисунок 22).

К концу периода наблюдений ортотропия в аддукции регистрировалась 76,6%, гипертропия сохранялась в 9-ти глазах (19,1%). В 5-ти глазах (10,6%) величина гипертропии в аддукции в 2а группе составила 5° по Гиршбергу, что потребовало проведения дополнительного ослабления НКМ путем проведения ее краевой миотомии.

У пациентов 1б и 2б групп на 1-е сутки после операции не было выявлено статистических различий в степени уменьшения вертикальной девиации в аддукции (p=0,1067). Но у пациентов 1б группы происходило постепенное восстановление функции НКМ. Уже через 1 месяц после операции величина гипертропии в группе снизилась до 0,4 ± 0,9° по Гиршбергу, в то время как в группе контроля 2б этот параметр начал расти

(p=0,0080). Через 2 года наблюдений в 1б группе ортотропия в аддукции зарегистрирована в 58-ми глазах (93,5%), остаточная гипертропия, не превышающая 3° по Гиршбергу, не требующая дополнительного хирургического лечения выявлена в 4-х глазах (6,5).

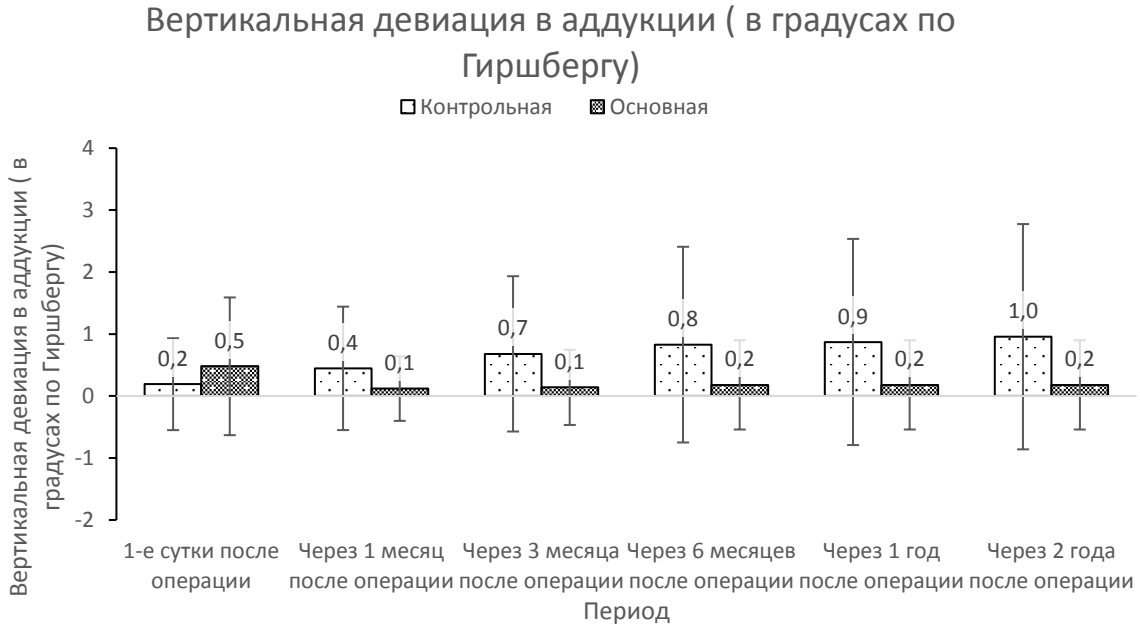

Рисунок 22 – Динамика показателя «Вертикальная девиация в аддукции» в основной и контрольной группах отдельно (группа А)

В 2б группе спустя 2 года наблюдений отмечается дальнейший рост гипертропии в аддукции до 1,0 ± 1,8° в сравнении с группой 1а (p=0,0037) (рисунок 23).

Так же, в 2б группе в положении аддукции глазного яблока в 15-ти глазах (21,7%) сохраняется гипертропия на уровне 5-7° по Гиршбергу, требующая дополнительного хирургического лечения у 7-ми пациентов (14,9%), а в 2-х глазах (2,9%) выявлена гипотропия 3° и 5° по Гиршбергу с ограничением поднимания глаза.

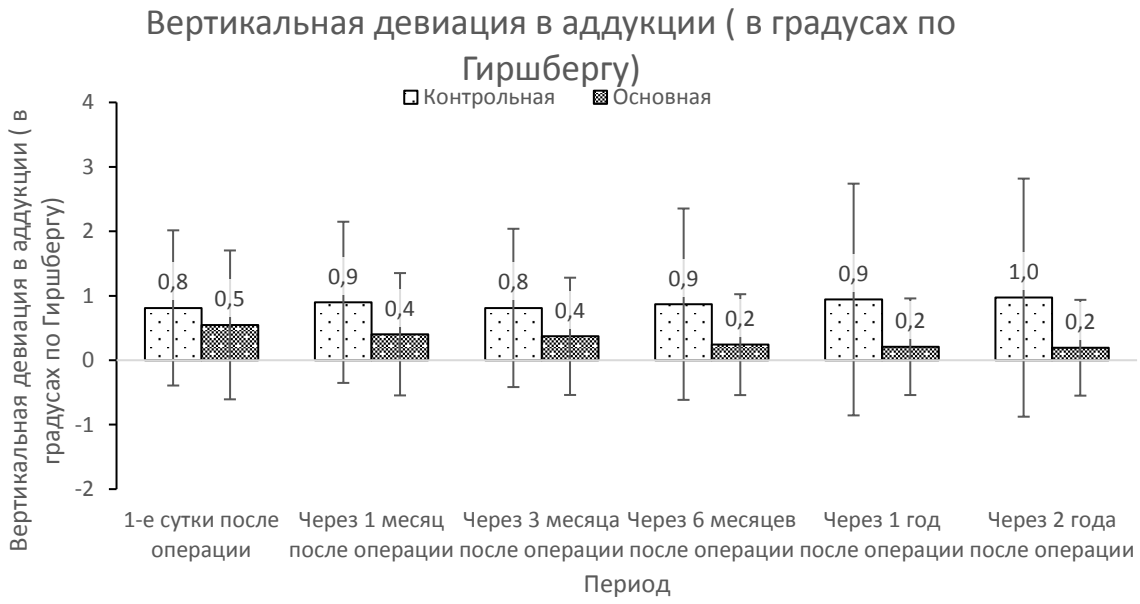

Рисунок 23 – Динамика показателя «Вертикальная девиация в аддукции» в основной и контрольной группах отдельно (группа Б)

Таблица 6 – Динамика показателя «Вертикальная девиация в Первой позиции (в градусах по Гиршбергу)» по периодам наблюдения, ($p<0,05$)

Период	**Подгруппа А**		**Уровень P**
	M ± S Основная	**M ± S Контрольная**	
До операции	4,7 ± 1,4	4,7 ± 1,5	0,9027
1-е сутки после операции	0,3 ± 0,8	0,2 ± 0,8	0,5437
Через 1 месяц после операции	0,0 ± 0,2	0,5 ± 1,1	0,1075
Через 3 месяца после операции	0,1 ± 0,6	0,6 ± 1,2	0,0606
Через 6 месяцев после операции	0,1 ± 0,6	0,7 ± 1,5	0,0586
Через 1 год после операции	0,1 ± 0,6	0,7 ± 1,5	0,0586
Через 2 года после операции	0,1 ± 0,6	0,7 ± 1,5	0,0586
Период	**Подгруппа Б**		**Уровень P**
	M ± S Основная	**M ± S Контрольная**	
До операции	13,3 ± 4,6	12,8 ± 4,6	0,6014
1-е сутки после операции	0,5 ± 1,0	0,7 ± 1,2	0,7537
Через 1 месяц после операции	0,3 ± 0,8	0,7 ± 1,2	0,2250
Через 3 месяца после операции	0,2 ± 0,7	0,6 ± 1,2	0,1182
Через 6 месяцев после операции	0,2 ± 0,7	0,6 ± 1,2	0,0860
Через 1 год после операции	0,2 ± 0,7	0,6 ± 1,2	0,0860
Через 2 года после операции	0,2 ± 0,7	0,6 ± 1,3	0,0830

На основании данных таблицы 6 можно сделать вывод о том, что статистически значимых различий по снижению вертикальной девиации в первой позиции взора в основной и контрольной группах не наблюдалось ($p>0,05$). Гипертропию в первичной позиции взора полностью удалось устранить в 96,3% в группе 1а и в 79,2% в группе 2а.

Остаточная гипертропия равная 3° по Гиршбергу выявлена в 1-м глазу (3,7%) в 1а группе и в 3-х глазах (12,5%) в группе 2а. В 1б группе ортотропия в первой позиции взора достигнута в 32-х глазах (94,1%), в 2-х глазах (5,9%) сохраняется гипертропия равная 3° по Гиршбергу. В группе 2б полное устранение вертикальной девиации в первой позиции достигнуто в 80,5% случаев, в 7-ми глазах (17,1%) сохраняется гипертропия, достигающая 5° по Гиршбергу. Кроме того в подгруппах 2а и 2б контрольной группы зафиксировано 3 случая развития гипотропии с ограничением поднимания в первой позиции.

Анализ результатов по вертикальной девиации в 1 позиции (рисунок 24) показывает, что динамика в основной и контрольной группах в общем, различается: в основной группе идет снижение вертикальной девиации в 1 позиции, а в контрольной группе идет ее повышение. Если на момент первых суток после операции группы не различались по вертикальной девиации ($p=0,4740$), то уже через месяц в основной группе вертикальная девиация стала существенно меньше ($p=0,0363$), и эти различия только увеличились через 2 года ($p=0,0145$).

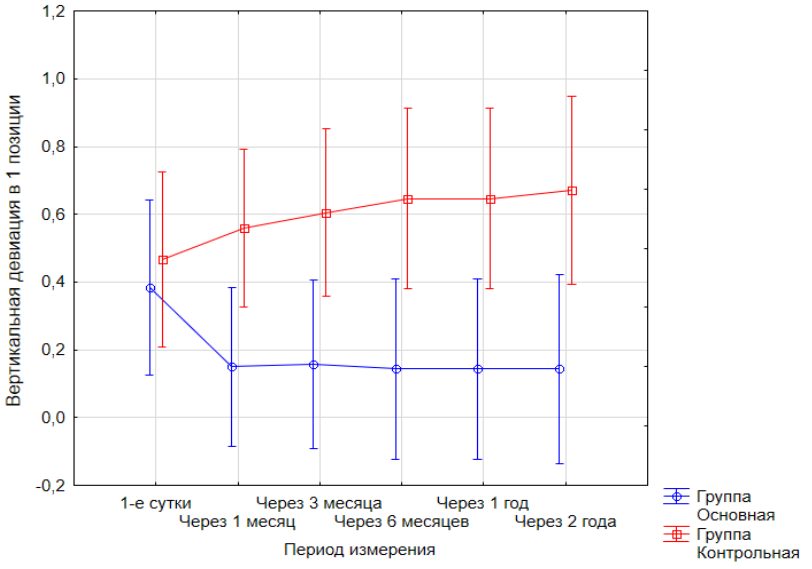

Рисунок 24 – Изменения показателя «Вертикальная девиация а 1 позиции» в основной и контрольной группах

Исследования эксциклоторзии позволили заключить, что в подгруппе А статистических различий между основной и контрольной группами не было до операции, через сутки и через месяц после операции (p>0,05). Затем, уже через 3 месяца после операции, эксциклоторзия стала существенно меньше в основной группе, и это различие сохранилось на протяжении всего оставшегося периода наблюдения (p=0,0003) (таблица 7).

Анализ результатов по эксциклоторзии (рисунок 25) показывает, что динамика в основной и контрольной группах различается: в основной группе эксциклоторзия не изменяется, в то время как в контрольной группе она растет. Если на момент первых суток после операции группы не различались по эксциклоторзии (p=0,5248), через год они уже различались существенно (p=0,0014), и эти различия сохранились через 2 года (p=0,0004).

Таблица 7 – Динамика показателя «Эксциклоторзия (в градусах)» по периодам наблюдения, (p<0,05)

Период	**Подгруппа А**		**Уровень P**
	M ± S Основная	**M ± S Контрольная**	
До операции	16,2 ± 1,9	15,9 ± 2,2	0,4562
1-е сутки после операции	5,7 ± 2,4	4,9 ± 3,3	0,2795
Через 1 месяц после операции	5,9 ± 2,1	6,2 ± 3,1	0,1714
Через 3 месяца после операции	6,1 ± 2,2	6,9 ± 3,4	0,0093
Через 6 месяцев после операции	6,2 ± 2,0	7,4 ± 4,0	0,0015
Через 1 год после операции	6,3 ± 2,0	7,7 ± 4,4	0,0011
Через 2 года после операции	6,3 ± 2,0	8,0 ± 4,8	0,0014
Период	**Подгруппа Б**		**Уровень P**
	M ± S Основная	**M ± S Контрольная**	
До операции	18,9 ± 2,5	18,6 ± 2,6	0,4485
1-е сутки после операции	7,6 ± 3,1	7,6 ± 4,0	0,8859
Через 1 месяц после операции	7,6 ± 2,3	7,9 ± 3,9	0,3486
Через 3 месяца после операции	7,5 ± 1,8	8,3 ± 3,8	0,0328
Через 6 месяцев после операции	7,4 ± 1,7	8,7 ± 3,9	0,0002
Через 1 год после операции	7,4 ± 1,7	8,8 ± 4,2	0,0004
Через 2 года после операции	7,4 ± 1,8	8,8 ± 4,2	0,0003

На протяжении всего периода наблюдения у пациентов 1а и 2а групп исследования значения торзионного отклонения не превышали параметры физиологической нормы. При этом, как видно из таблицы 8 в 1а подгруппе величина эксторзии уже через 3 месяца была статистически достоверно меньше (p<0,05), чем в соответствующей подгруппе 2а. Кроме того, в группе 1а в глазах с остаточной гипертропией значение эксторзии к концу периода наблюдений было выше среднего по подгруппе, но не превышало нормы и составило 11,7±0,6°, в отличии от группы 2а, где этот параметр равен 14,6±1,5°.

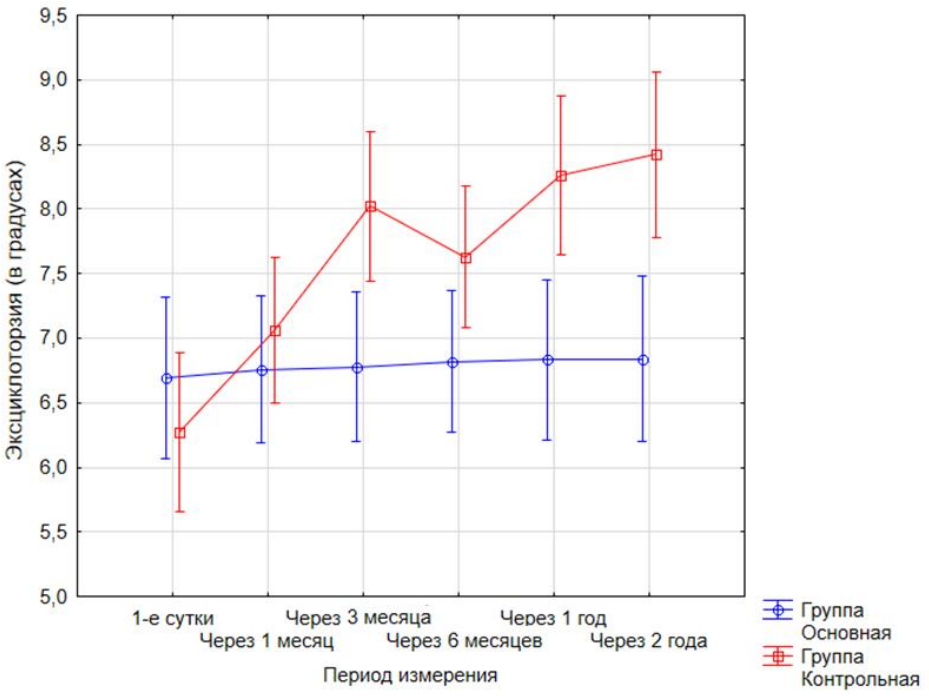

Рисунок 25 – Изменения показателя «Эксциклоторзия (в градусах)» в основной и контрольной группах

Изменение эксторзии в подгруппах б основной и контрольной групп носило аналогичный характер ($p<0,05$). В случаях остаточной гипертропии в положении аддукции глазного яблока величина эксциклодевиации в группе 1б составила 13,25±0,5°, а в группе 2б значительно превысила норму: 15,0±1,75°. К тому же, в контрольной группе в 4-х глазах с развившейся гипотропией через 2 года после операции торзионное отклонение стало носить характер инциклодевиации. Ее величина составила 6,75±0,96°.

В обеих подгруппах основной и контрольной групп значения остроты зрения до операции и на 1-е сутки после операции не отличались, выявляется постепенное увеличение максимальной корригированной остроты зрения к концу периода наблюдения ($p<0,0001$) (таблица 8).

Статистических различий по остроте зрения в контрольной и основной группах у пациентов из подгруппы А на наблюдалось ($p>0,05$).

Таблица 8 – Динамика показателя «Острота зрения» по периодам наблюдения, (p<0,05)

Группа АБ	**M ± S После операции**						
	1-е сутки	**Через 1 месяц**	**Через 3 месяца**	**Через 6 месяцев**	**Через 1 год**	**Через 2 года**	**Уровень P**
Контрольная группа							
А	0,68 ± 0,28	0,71 ± 0,28	0,73 ± 0,27	0,74 ± 0,27	0,74 ± 0,27	0,74 ± 0,27	<0,0001
Б	0,68 ± 0,29	0,71 ± 0,28	0,73 ± 0,27	0,75 ± 0,26	0,76 ± 0,25	0,76 ± 0,25	<0,0001
Основная группа							
А	0,70 ± 0,30	0,73 ± 0,29	0,76 ± 0,26	0,79 ± 0,22	0,82 ± 0,21	0,82 ± 0,21	<0,0001
Б	0,54 ± 0,34	0,59 ± 0,33	0,65 ± 0,31	0,69 ± 0,30	0,71 ± 0,30	0,71 ± 0,30	<0,0001

В основной группе пациентов 1б подгруппе максимальная корригированная острота зрения была существенно ниже до операции (p=0,0114), через сутки и через месяц после операции (p=0,0316), но уже через 6 месяцев после операции сравнялась со средней остротой зрения в контрольной группе (0,7±0,3). Далее, на протяжении всего оставшегося периода наблюдения различий по максимальной корригированной остроте зрения в группах 1б и 2б не наблюдалось.

Анализ результатов по остроте зрения (рисунок 26) показывает, что динамика в основной и контрольной группах различается: в основной группе острота зрения все время растет от первых суток после операции до года, и затем стабилизируется, не изменяясь с года до двух лет (p=0,7599). В контрольной группе темпы роста остроты зрения не так велики и стабилизация наступает раньше (нет статистически значимых различий уже при измерениях через 3 месяца и через 6 месяцев (p=0,1381), через 6 месяцев и через год (p=0,4912), через год и через 2 года (p=1,0000). Тем не менее, группы не различаются по остроте зрения ни через год (p=0,7874), ни через 2 года (p=0,7358).

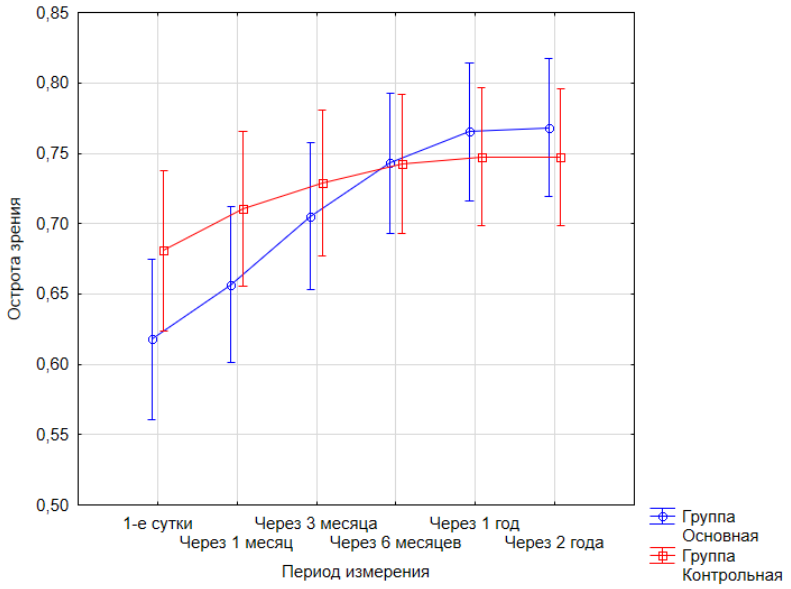

Рисунок 26 – Изменения показателя «Острота зрения» в основной и контрольной группах

Результаты хирургического лечения пациентов основной группы показали изменения в степени выраженности V–синдрома: в 1а группе разница между величиной горизонтальной девиации при взгляде вверх и при взгляде вниз уменьшилась до 2,78±0,09º; в 1б – до 3,34±0,3º. Аналогичные изменения регистрировались у пациентов группы 2а (3,7±0,05º) и 2б (4,36±0,54º) (таблица 9).

Однако, у пациентов контрольной группы с выявленной через 2 года после операции гипертропией в аддукции глазного яблока (20,7%) сохранялся и V–синдром: в 2а группе разница между величиной горизонтальной девиации при взгляде вверх и при взгляде вниз составила 10,1±0,42º; в 2б –10,64±0,18º.

У 2-х пациентов контрольной группы (2,9%) с выявленной гипотропией в аддукции глаза значение горизонтальной девиации при взгляде вверх составило13,02±2,44º, при взгляде вниз – 2,52±2,9º, что проявилось А–синдромом и явилось гиперэффектом.

Таблица 9 – Степени выраженности V– синдрома до и после хирургического лечения (p<0,05)

Группа	Величина девиации(M±S) (°)			
	До операции		После операции	
	При взгляде вверх	При взгляде вниз	При взгляде вверх	При взгляде вниз
1а	2,47±3,6	13,53±3,9	1,32±1,81	4,1±1,9
1б	3,56±4,9	16,52±4,76	2,26±1,9	5,6±2,2
2а	2,05±2,17	13,7±1,9	1,8±2,09	5,5±2,14
2б	3,44±2,45	16,32±3,27	2,48±2,02	6,84±2,56

У 31 пациента основной группы (27,7%) исследования до операции регистрировался глазной тортиколлис. В контрольной группе глазной тортиколлис до операции был выявлен у 35-ти пациентов (30,2%).

Из таблицы 10 видно, что глазной тортиколлис у пациентов со вторичной ГФ НКМ полностью устранен в основной группе исследования в 88% случаев, в группе контроля – в 77,1%. С целью устранения вынужденного положения головы остальным детям было рекомендовано лечение в ортопедических учреждениях, проведение комплекса лечебной физкультуры, массажа шейно-воротниковой зоны.

Таблица 10 – Распределение пациентов с избирательным положением головы до- и после операции в различных возрастных группах

Возрастная группа	Тортиколлис			
	Основная группа (n=50)		Контрольная группа (n=48)	
	До операции (n/%)	После операции (n/%)	До операции (n/%)	После операции (n/%)
3-7	18/36%	0	12/25%	0
8-12	26/52%	4/8%	25/52%	7/14,6%
13-17	6/12%	2/4%	11/23%	4/8,3%

Положительный тест Бильшовского до операции регистрировался у 21-го пациента (42%) в группе 1а, у 29-ти пациентов (46,8%) в группе 1б. В

контрольной группе исследования до операции так же выявлялся положительный феномен Бильшовского у 19-ти пациентов (42,5%) в группе 2а и у 29-ти пациентов (42%) в группе 2б. В конце срока наблюдения у всех пациентов основной группы сравнения в 1а и в 1б подгруппах тест Бильшовского был отрицательным. В контрольной группе, в случаях сохраняющейся гипертропии в первичной позиции взора, у 3-х пациентов подгруппы 2а (6,4%) и у 7-ми пациентов подгруппы 2б (10,1%) выявлялся положительный тест Бильшовского на стороне гипертропичного глаза, что говорило о гипоэффекте хирургического лечения вторичной ГФ НКМ у этих пациентов.

В течение всего периода наблюдения всем пациентам в обеих группах после хирургического лечения проводились курсы плеопто-ортопто-диплоптического лечения 3-4 раза в год. Оценку изменения характера зрения проводили через 2 года после хирургического этапа. В 1а подгруппе количество пациентов с монокулярным характером зрения в конце срока наблюдения значительно уменьшилось и составило 4%, в отличии от контрольной группы, где монокулярный характер остался на прежнем уровне 21,3%. Бинокулярное зрение сформировалось у пациентов в обеих группах, однако процент сформированного бинокулярного зрения выше в основной группе (68%). Число детей с одновременным характером зрения уменьшилось в обеих группах, но в большем проценте случаев также в основной группе пациентов (52%) (таблица 11).

Таблица 11 – Динамика характера зрения до и после операции в основной группе сравнения

Характер зрения	1а группа (n=50)		1б группа (n=62)	
	До операции (n/%)	После операции (n/%)	До операции (n/%)	После операции (n/%)
Монокулярный	10/20%	2/4%	24/38,7%	7/11,3%
Одновременный	40/80%	14/28%	38/61,3%	18/29%
Бинокулярный	-	34/68%	-	37/59,7%

В Б подгруппе количество пациентов с монокулярным характером зрения уменьшилось на 27,4 % в основной группе и на 14,5 % в группе контроля. Число детей с одновременным характером зрения в основной и в контрольной группах равно уменьшилось на 32,3% и 31,9% соответственно. Частота формирования бинокулярного зрения в конце срока наблюдения на 13,3% выше в основной группе (таблица 12).

Таблица 12 – Динамика характера зрения до и после операции в контрольной группе сравнения

Характер зрения	2а группа (n=47)		2б группа (n=69)	
	До операции (n/%)	После операции (n/%)	До операции (n/%)	После операции (n/%)
Монокулярный	10/21,3%	10/21,3%	22/31,9%	12/17,4%
Одновременный	37/78,7%	17/36,2%	47/68,1%	25/36,2%
Бинокулярный	-	20/42,5%	-	32/46,4%

Хирургическое лечение в обеих группах исследования было проведено в полном объеме в соответствии с описанными ранее методикам.

Время проведения дозированной передней транспозиции в основной группе не превышало 25 минут, тогда как в контрольной группе время лечения составило от 20-ти до 40-ка минут (таблица 13). Снижение времени хирургического лечения в основной клинической группе очевидно обусловлено усовершенствованием техники операции: применение широкого лимбально-радиального разреза, улучшающего визуализацию, визуальный контроль всех хирургических манипуляций, отказ от прошивания мышцы в области заднего полюса глаза, упрощение степени дозирования передней транспозиции НКМ.

К интраоперационным осложнениям, развившимся у пациентов обеих клинических групп, можно отнести: кровотечение и вторжение орбитальной жировой клетчатки в операционное поле.

Таблица 13 – Хирургические особенности ослабления НКМ в группах исследования

Показатель	Основная группа (n=112)		Контрольная группа (n=116)	
	1а (n=50)	1б (n=62)	2а (n=47)	2б (n=69)
Время проведения операции (M±σ)	17,38±3,2	15,9±2,7	32,2±3,3	26,1±3,5
Рецидив ГФ НКМ	-	-	5 глаз/10,6%	7 глаз/14,9%
Гиперкоррекция ГФ НКМ	-	-	-	2 глаза/2,9%
Кровотечение	2 глаза/4%	5 глаз/8%	22 глаза/ 46,8%	17 глаз/ 24,6%
Ограничение поднимания глаза	-	-	2 глаза/ 4,3%	2 глаза/2,9%
Вторжение орбитальной жировой клетчатки	1 глаз/2%	2 глаза/ 3,2%	15 глаз/ 31,9%	9 глаз/13%

На этапе выделения НКМ у 3-х пациентов (2,7%) основной группы сравнения было зафиксировано введение крючка в орбитальную клетчатку с последующим внедрением ее в область операционного поля, однако распространение жировой ткани удалось ограничить и впоследствии данное осложнение не привело к развитию нежелательных явлений, ограничения движения глаз. У пациентов группы контроля вторжение орбитального жира в операционное поле было зафиксировано в 24-х глазах (21,7%). Вследствие трудности опреационного доступа при выполнении классической операции

по ослаблению НКМ, вторжение орбитальной жировой клетчатки в группе контроля в 3,5% случаев привело к развитию синдрома врастания клетчатки: возникновению гипотропии и ограничению движения глаза кверху.

У 7-ми пациентов основной группы (6,25%) в ходе проведения дозированной передней транспозиции нижней косой мышцы по предложенной методике на этапе отсечения мышца развилось кровотечение умеренной степени выраженности, купировавшееся до окончания операции. В контрольной группе исследования данное осложнение встречалось чаще – у 33,6% пациентов (39 глаз), кровотечение было более массивным, длительным, в значительной мере затрудняло визуализацию операционного поля, увеличивало время операции. Это связано в первую очередь с трудностью операционного доступа и необходимостью манипулировать в труднодоступной зоне у заднего полюса глаза. У 2-х пациентов (4,3%) в группе 2а было диагностировано повреждение вортикозной вены и развитие массивного кровотечения. Следует отметить, что выполненный лимбально-радиальный разрез у пациентов основной группы исследования позволил иметь хороший визуальный контроль операционного поля, что помогло избежать травм вортикозной вены и, как следствие, не допустило развития массивного кровотечения с формированием ретробульбарных гематом.

В постоперационном периоде гиперкоррекции ГФ НКМ в основной группе зафиксировано не было ни в одном случае в обеих подгруппах. Транзиторная гипофункция НКМ у 12-ти пациентов основной группы исследования (10,1%), выявляющаяся на 1-е сутки после операции, уже спустя 1 месяц не регистрировалась. У 2-х пациентов группы контроля (2,9%) подгруппы 2б было выявлено развитие гипотропии в прооперированных глазах.

Других осложнений, характерных для операций, ослабляющих действие НКМ, зарегистрировано не было.

Таким образом, анализ сравнения предоперационных данных у пациентов в основной и контрольной клинических группах исследования выявил их однородность по клинико-диагностическим параметрам.

Предложенная методика дозирования степени передней транспозиции НКМ определила ряд преимуществ над классическим методом: возможность применять способ передней транспозиции НКМ в случаях малых степеней ГФ НКМ, минимизируя риск возникновения тяжелых осложнений, характерных для применяемой ранее методики, сокращая время лечения, гарантируя получение дозированного ослабления НКМ.

Сравнительный анализ результатов хирургического лечения ГФ НКМ различной степени выраженности показал лучшие анатомо-функциональные результаты лечения в основной группе сравнения. Полное устранение гипертропии в аддукции глазного яблока в основной группе было достигнуто в 93,75% случаев, случаев гиперэффекта зафиксировано не было; тогда как в группе контроля полное устранение гипертропии в аддукции достигнуто в 75,9%, в 20,7% случаев выявлен гипоэффект операции, требующий проведения дополнительного хирургического лечения, а в 3,4% случаев развилась гипотропия с ограничением поднимания глазных яблок.

Значения эксциклоторзии стали существенно меньше в основной группе в обеих подгруппах после операции (в 1а группе 6,3±2,0º, в 1б группе 7,4±1,8º), и это различие сохранилось на протяжении всего оставшегося периода наблюдения (p=0,0003); у пациентов группы контроля выявлялось постепенное увеличение послеоперационного уровня эксциклодевиации, а в 4-х глазах торзионное отклонение стало носить характер инциклодевиации (6,75±0,96°), что соответствует развитию гиперэффекта.

Более быстрые темпы прироста остроты зрения, полное устранение V-синдрома, позволило в большем проценте случаев устранить в основной клинической группе глазной тортиколлис (87,1%) и сформировать бинокулярное зрение у 63,4% пациентов (в группе контроля – 44,8%).

ЗАКЛЮЧЕНИЕ

Гипертропия в положении аддукции глазного яблока является следствием наличия гиперфункции нижней косой мышцы - распространенного заболевания глазодвигательной системы [80]. Выделяют два типа ГФ НКМ. Основным из них является первичная ГФ, причины возникновения которой до конца не ясны, обычно проявляется в обоих глазах и, как правило, сочетается с младенческой эзотропией. К другому типу ГФ относится вторичная, развивающаяся вследствие паралича или пареза верхней косой мышцы и выявляющаяся чаще на одном глазу [159, 205].

Механизм действия нижних косых мышц глаза очень сложен и зависит от положения глазного яблока в момент их сокращения [22]. Помимо горизонтальных и вертикальных движений, они обеспечивают торзионные движения. Любые нарушения этих мышц приводят к развитию не только вертикального косоглазия, но и эксциклотропии, снижающей эффективность функционального лечения косоглазия [6]. В детском возрасте проведение исследования циклотропии зачастую невозможно, так как они требуют осознанного ответа пациента. А при наличии монокулярного характера зрения оценить циклотропию методами, основанными на анализе двойных изображений, невозможно [54]. Кроме того, отсутствуют исследования, посвященные количественному определению циклотропии при проведении динамической оценки результатов лечения.

Исходя из сказанного, хирургический этап лечения гиперфункции нижней косой мышцы практически неизбежен. Для устранения ГФ НКМ применяются различные хирургические методики. Однако они имеют целый ряд отрицательных моментов, связанных, в основном, с трудностью выполнения, высоким повреждающим действием на окружающие мышцу ткани, отсутствием способов дозирования объема операции в зависимости от величины угла косоглазия [37, 79, 85, 161].

Наиболее широкое распространение среди хирургов-страболгов на сегодняшний день получила операция рецессии НКМ [204]. Однако она так

же не лишена перечисленных недостатков. И, кроме того, имеет низкий функциональный результат лечения, так как проводится в пределах 6-12 мм.

Перспективным способом хирургического ослабления НКМ на сегодняшний момент можно считать операцию передней транспозиции НКМ. При которой место прикрепления НКМ переносится в передний сегмент глазного яблока, мышца тем самым приобретает функции опускателя, чем и достигается ее ослабление [189]. Эта методика хорошо зарекомендовала себя при лечении ГФ НКМ больших степеней (+4). Однако при лечении ГФ НКМ меньшей степени выраженности по-прежнему принято применять дозированную рецессию [18, 43, 105, 207].

Учитывая, что исходом лечения вертикального косоглазия является достижение функционального выздоровления, актуальным является разработка оптимальных хирургических приемов устранения ГФ НКМ с учетом величины угла вертикальной девиации и показателей циклотропии.

В связи с актуальностью обозначенной проблемы, целью настоящей работы явилась разработка технологии дозированного хирургического лечения вертикального косоглазия, обусловленного гиперфункцией нижней косой мышцы различной степени выраженности, с применением методики передней транспозиции нижней косой мышцы на основании качественного и количественного исследования циклотропии.

Для достижения поставленной цели потребовалось обосновать необходимость хирургического лечения вертикальной девиации с учетом проведения объективной оценки циклотропии, провести математическое моделирование дозирования передней транспозиции НКМ, модифицировать технологию проведения дозированной передней транспозиции, провести анализ анатомо-функциональных результатов применения разработанной дозированной методики ослабления нижней косой мышцы в хирургическом лечении вертикального косоглазия различной степени выраженности, провести сравнительный анализ результатов в группах пациентов, прооперированных с применением предложенной методики с классической

дозированной рецессии НКМ при малых степенях ее гиперфункции и передней транспозиции с «J»-деформацией при больших степенях ГФ НКМ.

Для реализации поставленных задач, в первую очередь, необходимо было провести стандартизацию в классификации ГФ НКМ. Учитывая, что существующая градация гиперфункции нижней косой в аддукции по степени от +1 до +4 является неточной и очень субъективной, проанализировав данные литературы, внутри каждой степени была определена величина гипертропии в призменных диоптриях или в градусах по методу Гиршберга. Найденное соответствие степени ГФ НКМ величине вертикальной девиации в аддукции, выраженной в градусах по Гиршбергу, с точки зрения того, как часто различные степени гиперфункции нижней косой подлежат хирургическому вмешательству, для определения объема операции позволило выделить две большие группы:

- Значение вертикальной девиации в аддукции более 7° по Гиршбергу – хирургическое лечение выполняется в максимальном объеме;
- Значение вертикальной девиация в аддукции менее 7° по Гиршбергу - хирургическое лечение выполняется в меньшем объеме.

Эта классификация позволила более детально изучить эффективность лечения малых степеней ГФ НКМ от +1 до +3, которые не оперируются, или хирургия выполняется в меньшем объеме, дозирование которого представляется крайне сложной задачей.

Всем пациентам при поступлении и в послеоперационном периоде помимо стандартных методов исследования (исследование остроты зрения; определение рефракции до и после циклоплегии; кератометрия; эхобиометрия; биомикроскопия; прямая или обратная офтальмоскопия) проводили специфическое страбологическое обследование. Оно включало в себя: определение характера зрения на цветотесте, количественную оценку угла девиации по методу Гиршберга в 5 диагностических позициях взора, исследование подвижности глазных яблок в 8 направлениях взора, тест

Бильшовского; исследование конвергенции, качественное и количественное определение циклодевиации методом фоторегистрации глазного дна с применением цифровой фундус-камеры Visucam 500 (Carl Zeiss Meditec AG) с последующим анализом полученных цифровых фотографий глазного дна с использованием программы Eye3D, разработанной в 2008 г. в Калужском филиале ФГАУ «МНТК «Микрохирургия глаза»». Эксциклодукция, являясь основным действием НКМ при её гиперфункции, - обязательное клиническое проявление. По сообщению различных авторов, значения эксциклоторзионного отклонения глаз, полученные с помощью субъективных методов исследования, гораздо ниже, чем при оценке fundus-фотографий глазного дна [151].

Расхождения в результатах исследований связывают с наличием циклофузионных резервов. Фузионная способность приводит к уменьшению торзионного угла при субъективных исследованиях циклотропии. У пациентов с приобретенным поражением косых мышц различия в значениях объективных и субъективных торзионных отклонений выявляются в большей степени, чем при врожденных парезах, что также связывают с фузионными функциями

Применение в исследовании метода фоторегистрации глазного дна с последующим цифровым морфометрическим анализом при помощи компьютерной программы «3D-EYE» позволило провести достоверную объективную количественную оценку циклоторзионного отклонения, важную для подтверждения диагноза, необходимости хирургического лечения, оценки эффективности проведенного лечения.

В зависимости от метода хирургического лечения пациенты были разделены на две группы. В группу 1 (основная группа) были включены 112 пациентов (112 глаз) с различными видами и степенями гиперфункции нижней косой мышцы, которым было проведено усовершенствованное диагностическое обследование и хирургическое лечение с применением разработанной методики передней транспозиции нижней косой мышцы. В группу 2 (контрольная группа) включили 116 пациентов (116 глаз) с

гиперфункцией нижней косой мышцы. В контрольной группе хирургическое лечение проводилось по классической методике дозированной рецессии НКМ при ее ГФ от +1 до +3 степени. При ГФ НКМ степени +4 производилась передняя транспозиция с «J»-образной деформацией латеральной порции мышцы, с формированием нового места фиксации к склере на 1 мм кпереди и темпорально от места прикрепления нижней прямой мышцы.

Принимая во внимание разработанное деление ГФ НКМ на группы в зависимости от объема проводимого хирургического лечения, каждая из групп наблюдения была разбита на 2 подгруппы.

В основной клинической группе в подгруппу 1а были включены 50 пациентов (50 глаз) с гипертропией в аддукции, значение которой составляло менее 7° по Гиршбергу (3-7°; 5,5±1,5°). В подгруппу 1б были включены 62 пациента (62 глаза) с гипертропией в аддукции, значение которой составляло более 7° по Гиршбергу (8-25°; 15,2±5,1°). В обеих подгруппах основной клинической группы было выявлено циклоторзионное отклонение, носящее характер эксциклоторзии, значение которой превышало 12° в подгруппе 1а (16,2±1,9°) и в подгруппе 1б (18,9±2,5°).

В подгруппу 2а вошли 47 пациентов (47 глаз) с гипертропией в аддукции менее 7° по Гиршбергу (3-7°; 6,1±1,2°). В подгруппу 2б включили 69 пациентов (69 глаз) контрольной клинической группы с гипертропией в аддукции более 7° по Гиршбергу (8-25°; 14,4±5,1°). Исследование циклодевиации пациентам группы контроля также было проведено. У всех пациентов в обеих подгруппах циклодевиация носила характер эксциклодевиации и составила в подгруппе 2а 15,9±2,2°, в подгруппе 2б 18,6±2,6°.

Сравнение подгрупп 1а и 2а и подгрупп 1б и 2б по всем предоперационным параметрам не выявило статистически достоверного различия ($p<0.05$).

Все операции согласно описанному протоколу были выполнены в Калужском филиале МНТК «Микрохирургия глаза» всем пациентам в обеих

группах автором исследования. Сроки наблюдения: 1-е сутки, 1, 3, 6, 12, 24 месяца после операции.

Операция передней транспозиции нижней косой, позволяющая изменить плоскость действия мышцы, снизить ее тонус, уменьшить поднимающий эффект за счет «J» деформации, была предложена для устранения больших степеней двухсторонней гиперфункции нижней косой мышцы (+4) [95]. Несмотря на все преимущества, из-за отсутствия способов дозирования данной операции, ее использования избегают при малых степенях вертикальной девиации (от +1 до +3), а также при односторонней гиперфункции нижней косой мышцы [161, 207].

Исходя из предположения об оправданности предлагаемой методики хирургического ослабления нижней косой мышцы как в случае углов девиации свыше 7° по Гиршбергу так и малых углов (менее 7°), было принято решение о разработке математической модели, описывающей влияние дозирования передней транспозиции нижней косой на ее поднимающую функцию, основанной на математических вычислениях.

Степень дозирования передней транспозиции нижней косой мышцы с «J» деформацией определяется как уровень нахождения нового места прикрепления ее дистального конца относительно анатомического места прикрепления к склере нижней прямой мышцы. Для расчета степени дозирования передней транспозиции нижней косой мышцы на сферической модели глазного яблока в нижне-наружном квадранте был очерчен треугольник OAB с вершиной в месте проекции нейрофиброваскулярного пучка – точка O. Эта же точка является осью поворота дистального конца нижней косой мышцы.

В ходе операции передней транспозийии с «J»-деформацией происходит перенос места прикрепления нижней косой на участок прямой, параллельной месту прикрепления нижней прямой мышцы между латеральным краем нижней прямой и задним краем наружной прямой мышц. В ходе операции нижняя косая должна подшиваться к склере не ближе 1 мм от заднего края наружной прямой мышцы, чтобы избежать развития

ограничений подвижности глаза и сращения этих мышц. Таким образом, отрезок от латерального края нижней прямой мышцы до латерального края нового места прикрепления дистального конца нижней косой является основанием АВ треугольника. Угол **α**, образованный сторонами ОА и АВ, исходя из техники операции, прямой, равен 90°. Дистальный конец нижней косой мышцы образует в треугольнике сторону ВО, ее длина различна и зависит от степени передней транспозиции. Таким образом, в полученном сферическом треугольнике известны два его катета, а искомая величина является гипотенузой (Сторона ВО). Решив данный треугольник, получили математическое обоснование методики дозирования степени передней транспозиции НКМ при ее ГФ различной степени выраженности.

Операция выполнялась по методике согласно патенту на изобретение № 2612836 «Способ хирургического лечения вертикального косоглазия».

Степень передней транспозиции нижней косой мышцы определялась величиной угла вертикальной девиации в аддукции. В тех случаях, когда значение вертикального угла в положении аддукции глазного яблока не превышало 7° по Гиршбергу, нижняя косая мышца подшивалась к склере на 2 мм кзади от уровня прикрепления нижней прямой мышцы, согласно математическим расчетам, и на 1 мм кнаружи от ее латерального края, чтобы избежать сращений брюшек мышц. При углах вертикальной девиации в аддукции свыше 7° по Гиршбергу, нижняя косая мышца подшивалась к склере на одном уровне с местом прикрепления нижней прямой мышцы и на 1 мм кнаружи от ее латерального края.

Предложенная методика хирургического лечения пациентов с гиперфункцией нижней косой мышцы различной степени выраженности имела ряд преимуществ, над описанными ранее [2, 160, 183, 202, 204,]. Так, выполняемый лимбально-радиальный разрез конъюнктивы способствовал увеличению операционного поля, обеспечивая хороший обзор, облегчая все манипуляции, что в свою очередь снизило риск возникновения интра - и постоперационных осложнений, а радиальные разрезы, стремясь к самостоятельному смыканию краев, не потребовали наложения на них

непрерывных швов, что снизило травматичность и время проведения операции, обеспечив получение хорошего косметического результата. Также, отсутствие предварительного прошивания мышцы у заднего полюса глаза позволило избежать опасных манипуляций в области проекции макулярной зоны, у крупных сосудов, зрительного нерва.

Передняя транспозиция нижней косой мышцы позволила изменить плоскость ее действия, увеличив силу, с которой дистальные волокна поворачивают глазное яблоко книзу, что обеспечило максимальную коррекцию вертикального косоглазия. Кроме того, дозирование степени передней транспозиции нижней косой мышцы в зависимости от величины вертикальной девиации позволило исключить гипо- или гиперкоррекцию вертикального косоглазия, что улучшило функциональный результат и повысило эффективность лечения.

На 1-е сутки после операции у всех пациентов в обеих группах исследования произошло статистически значимое уменьшение всех параметров ($p<0,0001$). Гипертропия в первичной позиции в подгруппе 1а была полностью устранена в 85,2%, в подгруппе 1б – 76,5%, в аддукции: в 1а группе - в 84,0%, в 1б - 80,7%. В группе контроля у пациентов подгруппы 2а в первичной позиции взора гипертропия не выявлялась в 91,7%, в 2б подгруппе в 75,6%; в положении аддукции вертикальная девиация полностью устранена в 93,6% в группе 2а в 65,2% в группе 2б. Полученные данные не противоречат существующим исследованиям [41, 42, 54], что говорит о высокой функциональной эффективности предложенной методики хирургического лечения уже на 1-е сутки после операции.

На 1-е сутки после операции величина циклоторзионного отклонения в группах сравнения также статистически значимо уменьшилась ($p< 0,0001$) до уровня физиологической нормы у всех пациентов, что подтверждает оправданность применения разработанной технологии [54]. Однако в подгруппах 1б и 2б в глазах с остаточной гипертропией, значение постоперационной экторзии было выше среднего по подгруппе и составило 12,2±1,8° и 10,2±2,9° соответственно.

Согласно существующим исследованиям, процедуры рецессии и передней транспозиции являются высокоэффективными хирургическими методиками ослабления НКМ [147]. Следовательно, отсутствие различий в полученных результатах хирургического лечения среди пациентов основной и контрольной групп на 1-е сутки соответствует предположению о высокой эффективности предлагаемой методики для лечения ГФ НКМ различной степени выраженности.

В 1а и в 1б группах исследования было обнаружено резкое уменьшение вертикальной девиации как в аддукции (в 1а группе с 5,5±1,5° до 0,5±1,1°; в 1б группе с 15,2±5,1° до 0,5±1,2°), так и в первой позиции взора (в 1а группе с 4,7±1,4° до 0,3±0,8°; в 1б группе с 13,3±4,6° до 0,5±1,0°) на 1-е сутки после операции ($p<0,0001$).

Оценивая динамику изменений функции НКМ в положении аддукции, где мышца проявляет свое максимальное поднимающее действие, в группе 1а на 1-е сутки после операции в 16,0% случаев наблюдалась транзиторная гипофункция нижней косой, сменяющаяся слабовыраженной гиперфункцией через 2 недели – у 6% пациентов. К концу 1-го месяца наблюдений у 94% пациентов регистрировалась стабильная ортотропия в аддукции, сохраняющаяся и в позднем послеоперационном периоде (0,1±0,5° по Гиршбергу).

В группе 1б пациентов в 19,3% случаев в 1-е сутки после операции наблюдалась остаточная гиперфункция нижней косой мышцы в аддукции равная 3° по Гиршбергу. Через 1 месяц в 8% случаев происходило уменьшение остаточной гиперфункции нижней косой в аддукции. Стабильная ортотропия в аддукции выявлялась спустя 6 месяцев после операции и регистрировалась на протяжении всего периода наблюдений у 93,5% пациентов.

На 1-е сутки после операции в группах 1а и 1б величина циклоторзионного отклонения статистически значимо уменьшилась ($p<0,0001$) до уровня 5,7 ± 2,4° и 7,6 ± 3,1° соответственно. Затем, через 1 год и 2 года после операции величина эксциклодевиации стабилизировалась на

уровне физиологически нормального значения в группе 1а (6,3 ± 2,0°) и также у пациентов 1б группы (7,4 ± 1,7°). Следует отметить, что эксциклоторзия почти не изменилась в группе 1б, а в группе 1а хоть и увеличилась ($p<0,0001$), но так и не достигла значения группы 1б и не превысила уровень физиологической нормы.

В мировой страбологической практике существуют сообщения о развитии гипортропии как проявления гиперкоррекции гипертропии при хирургическом лечении ГФ НКМ малой степени выраженности, вследствии трудности дозирования результата операции [136, 161]. Однако полученные в ходе исследования результаты демонстрируют дозированное ослабление НКМ в случаях не только больших степеней гипертропии, но и малых, что подтверждает не только возможность применения, но и высокую функциональную эффективность предложенной операции для хирургического ослабления ГФ НКМ малой степени выраженности.

Согласно данным представленного исследования полное отсутствие гипертропии в аддукции глаза выявлено в 84% случаев в 1а группе, в то время как в группе 2а этот показатель составил 93,6% на 1-е сутки после операции. Такие результаты обусловлены наличием гипотропии в 8-ми глазах (16%) у пациентов 1а группы на 1-е сутки после операции, в группе 2а гипотропия не выявлялась ни у одного пациента. Однако уже концу 1-го месяца наблюдений транзиторная гипотропия в аддукции в 1а группе сменялась ортотропией у 94% пациентов, которая сохранялась и в позднем послеоперационном периоде (0,1 ± 0,5° по Гиршбергу).

По данным литературы, при лечении вторичной ГФ НКМ методом дозированной рецессии отмечается высокий процент рецидивов гипертропии [147], что нашло подтверждение и в настоящем исследовании. Анализируя результаты во 2а группе в различные сроки наблюдения, было выявлено постепенное ослабление хирургического эффекта. И к концу периода наблюдений ортотропия в аддукции регистрировалась лишь 76,6%. В 10,6% случаев величина гипертропии в аддукции во 2а группе составила 5° по

Гиршбергу, что потребовало проведения дополнительного ослабления НКМ путем проведения ее краевой миотомии.

У пациентов 1б и 2б групп на 1-е сутки после операции не было выявлено статистических различий в степени уменьшения вертикальной девиации в аддукции (p=0,1067). Но у пациентов 1б группы происходило постепенное восстановление функции НКМ. Уже через 1 месяц после операции величина гипертропии в группе снизилась до 0,4 ± 0,9° по Гиршбергу, в то время как в группе контроля 2б этот параметр начал расти (p=0,0080).

Через 2 года наблюдений в 1б группе в 93,5% была зарегистрирована ортотропия в аддукции, в глазах с остаточной гипертропией (6,5%) дополнительного хирургического лечения не потребовалось. В 2б группе спустя 2 года наблюдений отмечался дальнейший рост гипертропии в аддукции до 1,0 ± 1,8° в сравнении с группой 1б(p=0,0037). Так же, в 2б группе в положении аддукции глазного яблока в 15-ти глазах (21,7%) сохранялась гипертропия на уровне 5-7° по Гиршбергу, требующая дополнительного хирургического лечения у 7 пациентов (14,9%). Кроме того, в подгруппах 2а и 2б контрольной группы в 2,6% случаев было зафиксировано развитие гипотропии с ограничением поднимания глаза. К концу срока наблюдения вертикальная девиация в первичной позиции в группе 1а была полностью устранена в 96,3%, в 1б – в 94,1%, в группе 2а и 2б в 79,2% и в 80,5% соответственно.

Анализ результатов по вертикальной девиации в 1 позиции показал, что динамика в основной и контрольной группах в общем, различалась. Если на момент первых суток после операции группы не различались по вертикальной девиации (p=0,4740), то уже через месяц в основной группе вертикальная девиация стала существенно меньше (p=0,0363), и эти различия только увеличились через 2 года (p=0,0145).

В основной клинической группе не было зафиксировано грозных послеоперационных осложнений ни у одного пациента, а гипотропия в аддукции на 1-е сутки после операции носила транзиторный характер и была

связана с наличием послеоперационной болезненности в области действия прооперированной НКМ. Хотя по литературным данным гипофункция НКМ с ограничением подвижности глаза после хирургического лечения ее ГФ встречалась от 5% до 31% случаев [66, 94, 117, 210].

Изменение степени передней транспозиции нижней косой мышцы в зависимости от величины вертикальной девиации, то есть её дозирование, позволило получить предсказуемый исход операции, исключить гипо- или гиперкоррекцию вертикального косоглазия и, как следствие, циклотропии.

Анализ изменения эксциклоторзии показал, что динамика в основной и контрольной группах различалась: в основной группе эксциклоторзия не изменилась, в то время как в контрольной группе она росла. Если на момент первых суток после операции группы не различались по эксциклоторзии ($p=0,5248$), через год они уже различались существенно ($p=0,0014$), и эти различия сохранились через 2 года ($p=0,0004$).

По данным немногочисленных исследований циклотропии, в течение первых 10-ти месяцев после хирургического лечения ГФ НКМ наблюдалось увеличение эксциклоторзии вплоть до дооперационного уровня [119, 144]. Однако, настоящее исследование демонстрирует, что на протяжении всего периода наблюдения у пациентов 1а и 2а групп исследования значения торзионного отклонения не превышали параметры физиологической нормы. При этом, в 1а подгруппе величина эксторзии уже через 3 месяца (6,1 ± 2,2º) была статистически достоверно меньше ($p<0,05$), чем в соответствующей подгруппе 2а (6,9 ± 3,4º). Кроме того, в группе 1а в глазах с остаточной гипертропией значение эксторзии к концу периода наблюдений было выше среднего по подгруппе, но не превышало нормы и составило 11,7±0,6°, в отличии от группы 2а, где этот параметр был равен 14,6±1,5°.

Изменение эксторзии в подгруппах б основной и контрольной групп носило аналогичный характер ($p<0,05$). В случаях остаточной гипертропии в положении аддукции глазного яблока величина эксциклодевиации в группе 1б составила 13,25±0,5°, а в группе 2б значительно превысила норму: 15,0±1,75°. Кроме того, в контрольной группе в 4-х глазах с развившейся

гипотропией через 2 года после операции торзионное отклонение стало носить характер инциклодевиации. Ее величина составила 6,75±0,96°, что являлось гиперэффектом хирургического лечения.

В обеих подгруппах основной и контрольной групп выявлялось постепенное увеличение максимальной корригированной остроты зрения к концу периода наблюдения ($p<0,0001$). Однако в основной группе острота зрения все время увеличивалась от первых суток после операции до года, и затем стабилизировалась, не изменившись с года до двух лет ($p=0,7599$). В контрольной же группе темпы роста остроты зрения были не так велики, и стабилизация наступила раньше (нет статистически значимых различий уже при измерениях через 3 месяца и через 6 месяцев ($p=0,1381$)).

У пациентов основной и контрольной групп после проведенного хирургического лечения наблюдалось уменьшение степени выраженности V-синдрома. Разница величины угла девиации при взгляде вверх и вниз уменьшилась в 1а группе до 2,78±0,09º; в 1б – до 3,34±0,3º; в 2а до 3,7±0,05º и в 2б до 4,36±0,54º. Данные результаты сравнимы с теми, о которых сообщалось ранее [195]. Однако, у 20,7% пациентов контрольной группы сохранялся V–синдром, а у 3,4% (с выявленной гипотропией в аддукции) проявился А–синдром, что явилось гиперэффектом.

Операция передней транспозиции позволяет получить высокие клинико-функциональные результаты лечения ГФ НКМ степени +4 [18, 42, 51]. Представленная же работа демонстрирует хорошие функциональные исходы и в группе пациентов с малыми углами вертикальной девиации. Глазной тортиколлис, имеющийся до операции у пациентов со вторичной ГФ НКМ, в основной группе был устранен в большем проценте случаев, чем в контрольной (87,1% случаев и 77,1% соответственно). В конце срока наблюдения у всех пациентов основной группы сравнения в 1а и в 1б подгруппах тест Бильшовского был отрицательным.

В контрольной группе в случаях сохраняющейся гипертропии в первичной позиции взора у 3-х пациентов подгруппы 2а (6,4%) и у 7-ми пациентов подгруппы 2б (10,1%) выявлялся положительный тест

Бильшовского на стороне гипертропичного глаза, что говорило о гипоэффекте хирургического лечения вторичной ГФ НКМ у этих пациентов.

Бинокулярное зрение сформировалось у пациентов в обеих группах, однако процент сформированного бинокулярного зрения у пациентов основной группы был выше, чем в группе контроля (63,4% и 44,8% соответственно).

У пациентов основной клинической группы не было зафиксировано серьезных интра- или постоперационных нежелательных явлений и осложнений, а время проведения операции не превышало 25 минут. Однако существуют сообщения о развитии синдрома ограничения поднимая у всех пациентов, прооперированных методом передней транспозиции, вследствии того, что именно за счет депрессии поднимающей функции НКМ и достигается антиподнимающей эффект этой операции [125].

Таким образом, проведенное углубленное диагностическое обследование с применением методики объективного исследования циклотропии определило бесперспективность консервативного лечения вертикального косоглазия с гиперфункцией нижней косой мышцы как больших, так и малых степеней и подтвердило необходимость проведения хирургического лечения. Предложенная модификация методики дозированной передней транспозиции нижней косой мышцы позволила отказаться от опасных манипуляций в области проекции макулярной зоны, у крупных сосудов, зрительного нерва, снизив травматичность вмешательства, риск развития тяжелых осложнений, сократив вдвое длительность операции и наркозного пособия ребенку. Проведенные тригонометрические расчеты позволили применить эффективный метод передней даже при малых степенях ГФ, без опасения развития гиперэффекта. Высокоточная диагностика и патогенетический подход к лечению вертикального косоглазия способствовали созданию оптимальных условий для восстановления зрительных функций в детском возрасте.

ВЫВОДЫ

1. Использование объективного метода фоторегистрации глазного дна с последующим цифровым морфометрическим анализом при помощи компьютерной программы «3D-EYE» обеспечивает достоверную количественную оценку циклотропии, что позволяет обосновать необходимость хирургического лечения вертикального компонента косоглазия, оценить эффективность проведенного лечения.
2. Проведенное математическое моделирование и обоснование способа дозирования объема передней транспозиции нижней косой мышцы позволило применить разработанную технологию в лечении как больших углов вертикальной девиации (свыше 7-ми градусов), так и малых (до 7-ми градусов).
3. Предложена модификация технологии хирургического лечения гиперфункции нижней косой мышцы в зависимости от величины угла вертикальной девиации с применением методики дозированной передней транспозиции нижней косой мышцы, которая позволяет дозированно ослабить нижнюю косую мышцу, получить высокий косметический и функциональный результат, снизить риск развития гипо- или гиперэффекта, возникновения опасных осложнений, таких как синдром антиподнимания глазного яблока.
4. Разработанная технология позволяет добиться высоких анатомо-функциональных результатов в случаях стандартного ее применения при вертикальных углах девиации в аддукции свыше 7º по Гиршбергу и в случаях малых углов (до 7º по Гиршбергу), о чем свидетельствует полное устранение гипертропии в аддукции в 94% случаев, 100% отсутствие гиперэффекта, стабильное снижение уровня эксциклоторзионного отклонения до 6,3±2,0º, что соответствует физиологической норме.

5. Сравнительный анализ результатов исследования показал, что в основной группе пациентов в послеоперационном периоде получены более высокие анатомо-функциональные результаты, что подтверждается следующими данными: полное устранение гипертропии в аддукции в основной группе в 93,75% случаев в отличие от контрольной группы (75,9%); более низкое стабильное среднее значение послеоперационной эксциклоторзии, не превышающее нормальные величины; 100% отсутствие гиперэффекта в основной группе, в то время как в контрольной в 3,5% выявлен гиперэффект; высокий процент сформированного бинокулярного зрения в основной группе (63,4%) в сравнении с контрольной (45%).

ПРАКТИЧЕСКИЕ РЕКОМЕНДАЦИИ

1. В случаях выявления гиперфункции нижней косой мышцы с вертикальным углом девиации в положении аддукции глазного яблока не превышающим 7° по Гиршбергу рекомендовано проведение хирургического лечения с применением методики дозирования передней транспозиции нижней косой мышцы. При этом, в ходе операции, нижнюю косую мышцу необходимо фиксировать к склере в переднем сегменте глаза на 2 мм кзади от уровня прикрепления нижней прямой мышцы и на 1 мм кнаружи от ее латерального края, чтобы избежать сращений брюшек мышц.

2. В случаях выявления гиперфункции нижней косой мышцы с вертикальным углом девиации в положении аддукции глазного яблока свыше 7° по Гиршбергу рекомендовано проведение хирургического лечения с применением методики дозирования передней транспозиции нижней косой мышцы. При этом, в ходе операции, нижнюю косую мышцу необходимо фиксировать к склере в переднем сегменте глаза на одном уровне с местом прикрепления нижней прямой мышцы и на 1 мм кнаружи от ее латерального края.

3. С целью оценки функциональных и анатомических изменений, а также эффективности хирургического лечения у пациентов с ГФ НКМ помимо стандартного страбологического обследования рекомендуется проводить качественное и количественное исследование циклотропии. В случаях, когда имеется ГФ НКМ, в том числе сопровождающаяся вынужденным компенсаторным наклоном головы (глазным тортиколлисом), а также у маленьких детей исследование циклотропии целесообразно проводить объективными методами: методом фоторегистрации глазного дна на фундус-камере с последующим морфометрическим анализом цифровых изображений с использованием программы «EYE 3D».

СПИСОК СОКРАЩЕНИЙ

ВКГ – вертикальное косоглазие

ГФ – гиперфункция

ГФ НКМ – гиперфункция нижней косой мышцы

ДЗН – диск зрительного нерва

КГ – косоглазие

НКМ – нижняя косая мышца

НПМ – нижняя прямая мышца

ПД – призменные диоптрии

ЭОМ – экстраокулярная мышца

СПИСОК ЛИТЕРАТУРЫ

1. Аветисов С.Э., Груша Я.О., Исмаилова Д.С., Кочетков П.А., Данилов С.С., Свириденко Н.Ю. Хирургическая реабилитация пациентов с эндокринной офтальмопатией: систематизированный подход // Вестн. Офтальмол. – 2017. – Т. 133. – № 1. – С.4-10.
2. Аветисов Э.С, Алазме А., Кащенко Т.П., Смольянинова И.Л., Мац К.А., Лохтина Н.И. Хирургическое лечение косоглазия с недостаточностью верхней косой мышцы // Вестн. Офтальмол. – 1994. – № 4. – С.12-14.
3. Аветисов Э.С, Кащенко Т.П., Смольянинова И.Л., Алазме А. и др. Диагностика и клинические особенности поражений косых мышц глаза: Методическое пособие для врачей / Моск. НИИ глазных болезней им. Гельмгольца.- М., 1996.- 16 с.
4. Аветисов Э.С, Кащенко Т.П., Смольянинова И.Л., Алазме А. и др. Хирургическое лечение косоглазия с недостаточностью верхней косой мышцы: Методическое пособие для врачей / Моск. НИИ глазных болезней им. Гельмгольца.- М., 1996.- 9 с.
5. Аветисов Э.С., Кащенко Т.П., Смольянинова И.Л., Алазме А., Лохтина Н.И., Мац К.А. // Хирургическое лечение косоглазия с недостаточностью верхней косой мышцы. – Москва: Методическое пособие. – 1996. – 12 с.
6. Аветисов С.Э., Кащенко Т. П., Ячменева Е. И., Клиника, диагностика и лечение циклотропии и торзионной диплопии // Вестник офтальмологии: Двухмесячный научно-практический журнал. — 2000. — Том 116, № 4 . — С. 38-41.
7. Аветисов Э.С., Ковалевский Е.И., Хватова А.В., Руководство по детской офтальмологии // Медицина. - 1987.- 506 с.
8. Адамар Ж. Элементарная геометрия, перев. с франц., ч. 2, М. – Учпедгиз, 1958.
9. Алазме А. Клинические особенности и лечение косоглазия с недостаточностью верхней косой мышцы: Автореф. канд. мед. наук. – М., 1992.-26 с.

10. Алазме А., Смольянинова И.Л., Кащенко Т.П. Диссоциированная вертикальная девиация. Диагностика и лечение (обзор литературы) // Вестн. Оф-тальмол. – 1991. – № 4. – С. 70-76.
11. Алазме, А. Анатомо-топографические особенности косых мышц и хирургические вмешательства на них / А. Алазме // Вестн. офтальмол. 1991. № 2. С. 70–76.
12. Александров П.С., Маркушевич А.И., Хинчин А.Я. Энциклопедия элементарной математики, книга 4. Геометрия – М.: Физматгиз, 1963 – 568 с.
13. Антипова Ю.Н., Волик Е.И. Способ хирургической коррекции горизонтального компонента косоглазия с двухсторонней недостаточностью верхних косых мышц у детей // Близорукость, нарушения рефракции, аккомодации и глазодвигательного аппарата: Междунар.симпозиум: Сб. тр.- М., 2001. - С.167.
14. Вентцель М.К. Сферическая тригонометрия. 2 изд, ИГКЛ, 1948.
15. Горбань А.И., Джалиашвили О.А. Микрохирургия глаза. Ошибки и осложнения // СПб.: Гиппократ, 1993.
16. Егоров И.П. Основания геометрии. – М.: Просвещение, 1984. – 144 с.
17. Емченко В.И. Частичная миоэктомия с рецессией нижней косой мышцы // Офтальмологический журнал. – 2000. – № 4. – С. 49-52.
18. Жукова О.В. Хирургическое лечение больных с косоглазием и гиперфункцией нижней косой мышцы // Вестник НГУ. Серия: Биология, клиническая медицина. – 2012. – Том 10. – Выпуск. 5. – С. 148-152.
19. Каган И.И., Канюков В.Н. Функциональная и клиническая анатомия органа зрения. Руководство для офтальмологов и офтальмохирургов // ГЭОТАР-Медиа, 2017.- 208 с.
20. Калачев И.И. О патогенезе гиперфункции нижних косых мышц при эзотропии // Вестн. офтальмол.- 1985.-№ 5.- С.41-44.
21. Калачев И.И., Можеренков В.П., Филимонова Н.М. Синдром врожденной односторонней гиперфункции нижней косой мышцы:

клинико-патогенетические варианты // Офтальмол. журн.- 1990.- № 4,- С.206-209.

22. Кански, Д. Клиническая офтальмология: систематизированный подход. Пер. с англ.; 2-е изд.; под ред. В.П. Еричева. – Wroclaw: Elsevier Urban & Partner, 2009. – 944 с.
23. Карапетян Д.В. Сравнительная оценка эффективности хирургической коррекции гиперфункции нижней косой мышцы различными способами // Офтальмохирургия.- 1997.- №3.- С.64-68.
24. Кащенко Т.П. Последовательность и тактика комплексного лечения содружественного косоглазия // Научно-практическая конференция с международным участием «Федоровские чтения 2007». Сборник тезисов. – Москва, 2007. – С. 368-369.
25. Кащенко Т.П., Коробкова Г.В., Павленко В.В. и др. Наш опыт одномоментного хирургического лечения на 3-х глазодвигательных мышцах при со-дружественном сходящемся альтернирующем косоглазии с односторонней ги-перфункцией нижней косой мышцы // XI Всероссийская научно-практическая конференция с международным участием «Федоровские чтения – 2013». Сборник тезисов. – Москва, 2013. – С. 67-68.
26. Кащенко Т.П., Поспелов В.И., Шаповалов С.Л. Проблемы глазодвигательной и бинокулярной патологии // VIII Съезд офтальмологов России. Сборник тезисов. – Москва, 2005. – С. 741.
27. Кащенко Т.П., Аклаева Н.А. Клинические особенности и лечение циклотропии // Актуальные проблемы детской офтальмохирургии: Научно-практ. конф.: Материалы.- Москва, 2002.- С.143-146.
28. Кащенко Т.П., Шарифуллина Н.А., Рабичев И.Э. Циклотропия: клиника, диагностика, лечение // Близорукость, нарушения рефракции, аккомодации и глазодвигательного аппарата: Междунар.симпозиум: Сб. тр.-М., 2001.-С. 183-184.

29. Лохина Е.К., Ковалевская И.С., Еркулев Ю.И. Хирургическое лечение вертикального косоглазия у детей // Офтальмол. журн.- 1990.- № 4.-с. 213-216.
30. Матвиевская Г.П. Очерки истории тригонометрии. Ташкент: Фан, 1990.
31. Меркулов И.И. Руководство по глазным болезням / Под ред. Е.Ж. Трон – Т. 3. – Кн. 1. – М.: МЕДГИЗ, 1962. – 699 с.
32. Перепелкин Д.И. Курс элементарной геометрии, Том 2, Глава 16, М. – Л.: Гостехиздат, 1949.
33. Петренко А.Е., Розенблюм Ю.З., Капранова А.С., Западинский Б.И. Призма Френеля. Патент Российской федерации. RU 2093875 C1. 1997.
34. Пильман Н.И. Исправление косоглазия у детей. Киев: «Здоров´я»; 1979.
35. Плисов И.Л., Пузыревский К.Г., Анциферова Н.Г. Краевая миотомия нижней косой мышцы при ее гиперфункции косоглазия // VI Российский общенациональный офтальмологический форум. Сборник научных трудов научно- практической конференции с международным участием. В 2 томах. – Москва, 2013. – Т. 1. – С. 291-295.
36. Плисов И.Л., Пузыревский К.Г., Анциферова Н.Г. Краевая миотомия нижней косой мышцы при поражении n.trochlearis: назад в будущее? // XI Всероссийская научно-практическая конференция с международным участием «Федоровские чтения – 2013». Сборник тезисов. – Москва, 2013. – С. 86.
37. Плисов И.Л., Пузыревский К.Г., Анциферова Н.Г. Современная тактика и методы хирургического лечения гиперфункции нижней косой мышцы // Практическая медицина. Офтальмология. – 2013. – № 1-3 (70). – С. 75-78.
38. Попова Н.А. Диагностика и хирургическое лечение сложных форм косоглазия у детей: автореф. дис. д-ра. мед. наук. – СПб. – 2006. – 38 с.
39. Попова Н.А. К диагностике ядерных и надъядерных поражений глазодвигателей //Актуальные вопросы нейроофтальмологии: материалы V научно-практической конференции. – М., 2001. – С.80-81. 222.

40. Попова Н.А. Новая операция при косоглазии – передняя транспозиция нижней косой мышцы // Федоровские чтения – 2002. Сборник тезисов по материалам конференции – Москва, 2002. – С. 286-290.
41. Попова Н.А. Способ хирургического лечения вертикального косоглазия при парезе верхней косой мышцы / Пат. 2161466 РФ, опубл. 10.01.2001.
42. Попова Н.А., Ионова Т.А., Югай С.Г., Киреева В.В. Сравнительная оценка эффективности вмешательств на нижней косой мышце // VIII Всероссийская научно-практическая конференция с международным участием «Федоровские чтения – 2009». Сборник тезисов по материалам конференции. – Москва, 2009. – С. 186-187.
43. Попова Н.А., Сорокина В.В., Горкин А.Е. [и др.] Метод дозированной передней транспозиции нижней косой мышцы в хирургии вертикального косоглазия // Офтальмохирургия. — 2012. — № 1. — С. 30-34.
44. Розенблюм Ю.З. Оптометрия. – Москва: Медицина, 1991. – 191 с.
45. Сомов Е.Е. Введение в клиническую офтальмологию. – Санкт – Петербург, 1993. – С.182-183.
46. Степанов Н.Н. Сферическая тригонометрия. М.—Л.: ОГИЗ, 1948.
47. Терещенко А.В., Белый Ю.А., Терещенкова М.С. Компьютерный анализ сетчатки и ретинальных сосудов при ретинопатии недоношенных // Офтальмохирургия. 2009. № 5. С. 48-51.
48. Федоров С.Н., Ярцева Н.С., Исманкулов А.О. Глазные болезни: Учебник для студентов медицинских вузов. – 2-е изд., перераб. и доп. – М.: 2005. – 106 с.
49. Фокин В. П., Горбенко В. М. Опыт применения радиоволнового аппарата СУРГИТРОН в хирургическом лечении косоглазия // Вестник Оренбургского государственного университета. — 2013 — № 4 — С. 284—286.
50. Фокин В.П., Горбенко В.М. Радиоволновая хирургия косоглазия с недостаточностью верхней косой мышцы методом Z-образной

миотомии нижней косой мышцы // Вестник ВолгГМУ. – 2016 — № 2 — с. 63—66.

51. Фокин В.П., Горбенко В.М. Сравнительный анализ хирургического лечения косоглазия с недостаточностью верхней косой мышцы методом рецессии и дозированной передней транспозиции нижней косой мышцы // Круглый стол «Актуальные вопросы современной страбизмологии и рефракционные нарушения у детей»: Сб. докладов. – Новосибирск, 2008. – С. 88-92.
52. Хватова А.В., Сидоренко Е.И. Состояние и перспективы развития детской офтальмологии // Тезисы докладов VIII съезда офтальмологов России. – М., 2005. – С 316-317.
53. Чередниченко В.М., Мартыновская Л.В. Тест «три шага» в диагностике вертикального косоглазия // Офтальмол. журн.- 1990.- № 4.- С. 204-206.
54. Шарифуллина Н.А., Кащенко Т.П. Сравнительная характеристика циклофузионных резервов в норме и при патологии мышц вертикального действия //Проблемы офтальмологии: итоги и перспекшвы развития (сборник научных трудов к 75 - летию Уфимского НИИ ГБ) - Уфа, 2001. - С. 134-137.
55. A Classification of Eye Movement Abnormalities and Strabismus (CEMAS). Workshop CEMAS Working Group: The National Eye Institute Publications, 2001.
56. Adler, F. H. Physiological Factors in Differential Diagnosis of Paralysis of the Superior Rectus and Superior Oblique Muscles // Arch. Ophthal. – 1946. - Vol. 36. - p. 661.
57. American Academy of Ophthalmology and Strabismus. Basic and Clinical Science Course. San Francisco: American Academy of Ophthalmology, 2010.
58. Anderson, J. R. Ocular Vertical Deviations // Brit.Ji. Ophthal. Monograph Supplement XII; 1947: 61.
59. Apt, L., Call, N.B. Inferior oblique muscle recession // Am J Ophthalmol. – 1978. – Vol. 85. – pp. 95–100.

60. Arès, C., Superstein, R. Retrobulbar hemorrhage following strabismus surgery // J AAPOS. – 2006. – Vol. 10. – pp. 594–595.
61. Arici, C., Oguz, V. The effect of surgical treatment of superior oblique muscle palsy on ocular torsion // J AAPOS. – 2012. - Vol. 16(1). – pp. 21–25.
62. Baron, S. Scoliose d'orgine oculaire // Rev Otoneuroophthalmol. – 1952. – Vol. 24. - p.181.
63. Beauchamp, G.R. New device: Noncrushing muscle clamp for inferior oblique recession // J AAPOS. – 2003. – Vol. 7. – pp. 430–431.
64. Berens, C. The Eye and its Diseases // Saunders. Philadelphia. Pa: WB Saunders; 1936: 842.
65. Berke, R. N. Surgery of oblique muscles // Highlights Ophth.- 1958. – Vol. 2. – pp. 264.
66. Bhatta, S., Auger, G., Ung, T., Burke, J. Underacting inferior oblique muscle following myectomy or recession for unilateral inferior oblique overaction. // J Pediatr Ophthalmol Strabismus. – 2012. – Vol. 49. – pp. 43–48.
67. Bielschowsky, A. Lectures on Motor Anomalies / Dartmouth College Publications // New Hampshire. - 1945.
68. Bixenman, W.W. Noorden, G.K. von. Apparent foveal displacement in normal subjects and in cyclotropia // Ophthalmology. – 1982. – Vol. 89(1). – pp.58–62.
69. Bremer, D.L. Rodgers, G.L. Quick, L.D. Primary position hypotropia after anterior transposition of the inferior oblique // Arch Ophthalmol. – 1986. – Vol.104. – pp. 229-232.
70. Brodie, S.E. Photographic calibration of the Hirschberg test // Invest Ophthalmol Vis Sci. – 1987. – Vol. 28. – pp.736.
71. Brodsky, M.C. Donahue, S.P. Primary oblique muscle overaction: the brain throws a wild pitch //Arch Ophthalmol. – 2001. – Vol. 119(9). – pp.1307-14.
72. Brown, H.W. Surgery of the oblique muscles // Strabismus Ophthalmic Symp., Saint-Louis; 1950: 401-422.

73. Buckley, E.G. Freedman, S. Shields, M.B.Atlas of ophthalmic surgery / St Louis // Mosby. - 1995. - p. 140.
74. Byung-Moo Min[et al] Comparison of inferior oblique muscle weakening by anterior transposition or myectomy: a prospective study of 20 cases// Br J Ophthalmol. – 1999. Vol. 83. – pp. 206–208.
75. Caldeira, J.A. Some clinical characteristics of V-pattern exotropia and surgical outcome after bilateral recession of the inferior oblique muscle: A retrospective study of 22 consecutive patients and a comparison with V-pattern esotropia // Binocul Vis Strabismus Q.- 2004. Vol. 19. – pp. 139–150.
76. Caldeira, J.A. V-pattern esotropia: A review; and a study of the outcome after bilateral recession of the inferior oblique muscle: A retrospective study of 78 consecutive patients /Binocul Vis Strabismus Q. – 2003. – zvol.18. – pp. 35–48.
77. Chavasse, F. B. Worth's Squint or the Binocular Reflexes and the Treatment of Strabismus. 7th ed. / P. Blackiston's son. – Philadelphia, PA. – 1939.
78. Cho, Y.A. Treatment of marked overaction of inferior oblique: Denervation and extirpation of inferior oblique // J Korean Ophthalmol Soc. – 1987. – Vol/ 28. – pp. 381–386.
79. Cho, Y.A. Kim, J.H. Kim, S. Antielevation syndrome after unilateral anteriorization of the inferior oblique muscle // Korean J Ophthalmol. – 2006. – Vol. 20. – pp. 118–123.
80. Choi, D.G. Chang, B.L. Electron microscopic study on overacting inferior oblique muscles // Korean J Ophthalmol. – 1992. – Vol. 6. – pp. 69–75.
81. Costenbader, F.D. Kertesz, E. Relaxing procedures of the inferior oblique; a comparative study // Am J Ophthalmol. – 1964. – Vol. 57. – pp. 76–280.
82. Cuignet. Torticollis oculaire. Receuil. Ophthalmol., 1873. Quoted in Bielschowsky A. // Lectures on motor anomalies. – Hanover N. H., Dartmouth College Publications, 1943 (reprinted 1956).
83. Davis, W. T. Paresis of Right Superior Oblique and of Left Superior Rectus Muscles // Arch. Ophthal. – 1944. - Vol. 32. - p. 372.

84. De Angelis, D. Makar, I. Kraft, S.P. Anatomic variations of the inferior oblique muscle: A potential cause of failed inferior oblique weakening surgery // Am J Ophthalmol. – 1999. – Vol. 128. – pp. 485–8.
85. De Decker, W. Kueper, J. Inferior oblique weakening by marginal myotomy: thermo-electric weakening // Ann. Ophthalmol. — 1973. — Vol. 5. — P. 605-613.
86. De Schweinitz: Diseases of the Eye. 9th ed. / W. B. Saunders. – Philadelphia. – 1921. - p. 748.
87. Dietrich, D.E. Slack, W.J. Scoliosis secondary to unilateral extraocular muscle paresis (ocular torticollis) / Radiology. – 1967. – Vol. 88. – p. 538.
88. Du Bois-Reymond, C. Ueber Schielmessung. Central bl Prakt Augenheilkd. – 1886. – Vol. 10. – p.5
89. Duane, A. Binocular movements // Arch Ophth. - 1933. - Vol. 9. - p. 579.
90. Dunnington, J.H. Tenotomy of the inferior oblique// Trans. Am. Ophthalmol. – 1923. - pp. 277-295.
91. Dunnington, J. H. A discussion. In White, J.W.: Recession of the inferior oblique muscle // Arch.Ophth. – 1943. – Vol. 29. – p. 1033.
92. Dyer, J. A.: Tenotomy of the inferior oblique muscle at its scierai insertion // Arch. Ophth. – 1962. – Vol. 68. – p.176.
93. Ehrt, O. Bekl, Y. Boergen, K.P. Effect of inferior oblique recession in strabismus sursoadductorius / Strabismus. – 2002. – Vol. 10. – pp.63–8.
94. Ela-Dalman, N. [et al] Inferior oblique muscle fixation to the orbital wall: A profound weakening procedure // J AAPOS. - 2007. – Vol. 11. – pp.17–22.
95. Elliott, R.L. Nankin, S.J. Anterior transposition of the inferior oblique // J. Pediatr. Ophthalmol. Strabismus. - 1981. - N18.- P.35-38.
96. Eskridge, J.B., Wick, B., Perrigin, D. The Hirschberg test: a double-masked clinical evaluation // Am J Optom Physiol Opt. – 1988. – Vol. 65(9). – pp. 745-50.
97. Fard, M.A. Anterior and nasal transposition of the inferior oblique muscle for dissociated vertical deviation associated with inferior oblique muscle overaction // J AAPOS. – 2010. – Vol. 14. – pp. 35–8.

98. Ferris, J.D., Davies, P.E.J. Strabismus surgery: surgical techniques in ophthalmology series / W.B. Saunders Company. - 2007. – 196 p.
99. Guemes, A. Wright, K.W. Effect of graded anterior transposition of the inferior oblique muscle on versions and vertical deviation in primary position // J. AAPOS. – 1998. – Vol. 2. – No. 4. – P. 201-206.
100. Ghazawy, S. [et al] Myectomy versus anterior transposition for inferior oblique overaction // J AAPOS. – 2007. – Vol.11. – pp. 601–605.
101. Gifford, S. R. Poeition of muscles after operation for strabismus // Arch. Ophth. – 1942. – Vol. 27. - p. 443.
102. Glasman, P. [et al] Improvement in patients' quality-of-life following strabismus surgery: Evaluation of postoperative outcomes using the Adult Strabismus 20 (AS-20) score // Eye (Lond). – 2013. – Vol. 27. – pp. 1249–53.
103. Gobin, M.H. Anteroposition of the inferior oblique muscle in V-esotropia // Ophthalmologica.- 1965. – Vol.149. – pp. 138–41.
104. Goldchmit, M. Felberg, S. Souza-Dias, C. Unilateral anterior transposition of the inferior oblique muscle for correction of hypertropia in primary position // J AAPOS. - 2003/ - Vol.7(4). – pp. 241–243.
105. Guemes, A. Wright, K.W. Effect of graded anterior transposition of the inferior oblique muscle on versions and vertical deviation in primary position // J AAPOS. – 1998. – Vol. 2. – pp. 201–206.
106. Guibor, G.P. Recession of the inferior oblique muscle from the external rectus approach // Am J Ophthalmol. - 1944. – Vol. 27. – pp. 254–7.
107. Guibor, G.P. Synkinetic overaction of the inferior oblique muscle // Am J Ophthalmol. – 1949. – Vol. 32. – p.100.
108. Guyton, D.L. Exaggerated traction test for oblique muscles // Ophthalmology. – 1981. – Vol. 88. – pp. 1035-1040.
109. Halimić-Alajbegović, Zvizdić, D. Tanović, H. Comparative analysis of the effect of surgical weakening of inferior oblique muscle overaction on binocularity. // Medical Journal. – 2014. – Vol. 20(2). – pp. 91–95.

110. Han, J. Kang, M. Han, S.H. Anterior nasal transposition of the inferior oblique muscle can cause antielevation syndrome. // J. AAPOS. – 2016. – Vol. 20(5). – pp. 453-455.

111. Harada, M. Ito, Y. Surgical correction of cyclotropia // Jpn. J. Ophthal-mol. – 1964. – Vol. 8. – P. 88-96.

112. Hashemi, H. Yekta, A. Jafarzadehpur, E. Ostadimoghaddam, H. Eshrati, B. Mohazzab-Torabi, S. [et al.] The prevalence of strabismus in 7-year-old schoolchildren in Iran // Strabismus. – 2015. – Vol. 23. – pp. 1–7.

113. Hatz, K.B. Brodsky, M.C. Killer, H.E. When is isolated inferior oblique muscle surgery appropriate treatment for superior oblique palsy // Eur J of Ophthalmol. – 2008. – Vol. 26. – pp. 10–16.

114. Hirschberg, J. U¨ ber die Messung des Schielgrades und die Dosierung der Schieloperation // Zentralbl Prakt Augenkeilkd. – 1885. – Vol.9. – p.325.

115. Hirschberg, J. Centralbl. f. Augenh. 1885. – Vol.9. – pp. 325-27.

116. Hussein, M.A. Stager, D.R. Sr[et al] Anterior and nasal transposition of the inferior oblique muscles in patients with missing superior oblique tendons // J AAPOS. – 2007. – Vol. 11/ - pp. 29–33.

117. Isenberg, S.J. Apt, L. Inferior oblique weakening procedures: Technique and indications // In: Rosenbaum A.L., Santiago A.P., editors. Clinical Strabismus Management: Principles and Surgical Techniques. 1st ed. Philadelphia: W.B. Saunders; 1999: 449–58.

118. Jethani, J. [et al] Measuring normal ocular torsion and its variation by fundus photography in children between 5-15 years of age // Indian J Ophthalmol. – 2010. – Vol. 58(5). – pp. 417–419.

119. Jinho Lee [et al] Inferior oblique weakening surgery on ocular torsion in congenital superior oblique palsy // Int J Ophthalmol. – 2015. - Vol. 8(3). – pp. 569–573.

120. Kelkar Jai [et al] Outcomes of Asymmetric Primary Inferior Oblique Muscle Overaction Managed by Bilateral Myectomy and Tucking of Proximal Muscle End: A Cohort Study// Middle East Afr J Ophthalmol. – 2015. – Vol. 22(4). – pp. 457–461.

121. Kim, J.T. Yum, H.R. Antielevation Syndrome after Bilateral Anterior Transposition of the Inferior Oblique Muscles. // Korean J Ophthalmol. – 2016. – Vol. 30(6). – pp. 485-486.

122. Knapp, P. A and V patterns // New Orleans Acad. Ophthalmol. – 1971 – Vol. 12. – No 2. – P.242.

123. Kratz, R.E. [et al] Anterior tendon displacement of the inferior oblique for DVD // J Pediatr Ophthalmol Strabismus. – 1989. – Vol. 26.- pp.212-217.

124. Kun Moon, Se-Youp Lee, The Effect of Graded Recession and Anteriorization on Unilateral Superior Oblique Palsy// Korean J Ophthalmol. – 2006. – Vol. 20(3). – pp. 188–191.

125. Kushner, B.J. Restriction of elevation in abduction after inferior oblique anteriorization // J AAPOS. – 1997. – Vol. 1. – pp. 55–62.

126. Kushner, B.J. Torsion as a contributing cause of the anti-elevation syndrome // J AAPOS. – 2001. – Vol. 5. – pp. 172–7.

127. Lancaster, W.B. Factors underestimated, features overemphasized, and comments on classification. In Allen J.E., ed: Strabismus Ophthalmic Symposium, II. St Louis, Mosby–Year Book. – 1958. - p 430.

128. Lisch, A. Simonsz, H.J. Up- and downshoot in adduction after monocular patching in normal volunteers // Strabismus. – 1993. Vol.1. – p.25.

129. Lloyd, I. Recession of the inferior oblique // Br J Ophthalmol. – 1949. – Vol. 33. – pp. 291–6.

130. Lozano, M.J. Santiago, A.P. Rosenbaum, A.L. Superior oblique procedures. In: Rosenbaum A.L., Santiago A.P., editors // Clinical Strabismus Management: Principles and Surgical Techniques. 1st ed. Philadelphia: W.B. Saunders. - 1999. - pp. 459–75.

131. Mellott, M.L. [et al.] Marginal myotomy of the minimally overacting inferior oblique muscle in asymmetric bilateral superior oblique palsies // J. AAPOS. — 2002. — Vol. 6, № 4. — P. 216-220.

132. Menon, V. [et al] Study of the psychosocial aspects of strabismus // J Pediatr Ophthalmol Strabismus.- 2002. – Vol. 39. – pp. 203–8.
133. Metten, M. Link, H. Staubach, F., et al. Dose-response relationship in inferior oblique muscle recession // Graefes Arch Clin Exp Ophthalmol. – 2008. – Vol. 246. – pp. 593–8.
134. Miho, S. Historical review of inferior oblique muscle surgery // Taiwan J. Ophthalmol. – 2017. – Vol. 7(1). – pp. 12–14.
135. Mims, J.L. The triple forced duction test(s) for diagnosis and treatment of superior oblique palsy with an updated flow chart for unilateral superior oblique palsy // Binocul. Vis. Strabismus. Q. – 2003. – Vol. 18. – P. 15-24.
136. Mims, J.L., 3rd, Wood R.C. Antielevation syndrome after bilateral anterior transposition of the inferior oblique muscles: Incidence and prevention // J AAPOS. – 1999. – Vol. 3. – pp. 333–6.
137. Mims, J.L. 3rd, Wood R.C. Bilateral anterior transposition of the inferior obliques // Arch Ophthalmol. – 1989. – Vol. 107. – pp. 41–4.
138. Mims, J.L., 3rd Benefits of bilateral anterior transposition of inferior obliques // Arch Ophthalmol. – 1986. Vol. 104. – pp. 800, 802.
139. Min, B.M. [et al] The effect of anteriorization of the inferior oblique muscle in 3 or 4 inferior oblique overaction // J Korean Ophthalmol Soc. – 1995. – Vol. 36. – pp. 1014–1019.
140. Minguini, N. Monteiro, L. Crosta, C. Anterior transposition compared to graded recession of the inferior oblique muscle for V-pattem strabismus // Strabismus.- 2004.- Vol.12.- N4,- P.221-225.
141. Modi, N.C. Jones, D.H. Strabismus: Background and surgical techniques // J Perioper Pract. - 2008. Vol. 18. – pp. 532–535.
142. Monte, A. Del Monte, Parks, M.M. Denervation and extirpation of the inferior oblique. An improved weakening procedure for marked overaction // Ophthalmology.- 1993,- Vol.-90.- P.I 178-1185.
143. Monte, A. Del Monte. Atlas of Pediatric Ophthalmology and Strabismus Surgery.-Churchill Livingstone. - 1993. - P.75-154.

144. Morton, G.V. Luccese, N. Kushner, B.J. The role of funduscopy and fundus photography in strabismus diagnosis // Ophthalmology.- 1983.- Vol.90.-P.1186.

145. Moses, R.A. Adler's Physiology of the Eye: Clinical Application, ed 5. St Louis, Mosby–Year Book. – 1970. - p 236.

146. Mostafa, S.S. [et al] Surgical Treatments in Inferior Oblique Muscle Overaction // J Ophthalmic Vis Res. – 2014.- Vol. 9(3).- pp. 291–295.

147. Muchnick, R.S. [et al] Comparison of anterior transposition and recession of the inferior oblique muscle in unilateral superior oblique paresis // J AAPOS. – 1998. – Vol. 2. – pp. 340–343.

148. Mulvihill, A. Murphy, M. Lee, J.P. Disinsertion of the inferior oblique muscle for treatment of superior oblique paresis // J Pediatr Ophthalmol Strabismus. – 2000. – Vol. 37. – pp. 279–282.

149. Nelson, B.A. [et al] The psychosocial aspects of strabismus in teenagers and adults and the impact of surgical correction //J AAPOS. – 2008. – Vol. 12. - pp. 72–6.

150. Noonan, C.P. Surgical management of third nerve palsy // Br. J. Ophthalmol. – 1995. – Vol. 79. – No.5. – P. 431-434.

151. Noorden G.K. von, Murray E., Wong S.Y. Superior oblique paralysis. A review of 270 cases // Arch. Ophthalmol. – 1986. – Vol. 104. – P. 1771-1776.

152. Noorden G.K. von. Binocular vision and ocular Motility.- 4th ed.- St-Louis. - 1990.- 557 p.

153. Noorden G.K. Binocular vision and ocular motility. In: von Noorden G.K., editor. Cyclovertical deviations. 5th ed. Missouri: Mosby. - 1996. - pp. 370–5.

154. Noorden, G.K. von. Binocular vision and ocular motility. Theory and management of strabismus // G.K. von Noorden. 6-th ed. St. Louis: The CV Mosby. – 2002. – P.176-186.

155. Noorden, G.K. von. Extraocular muscles // Atlas of Ophthalmic Surgery / New York, Thieme-Stratton. - 1985.

156. Nowakowska, O. Broniarczyk-Loba, A. Loba, P.J. The reduction of A-V patterns with oblique muscles overaction in unilateral and bilateral surgery // Klin Oczna. – 2008. – Vol. 110. – pp. 361–363.

157. Nucci, P [et al] Treatment of unilateral superior oblique paralysis: results of the 'J-deformity' of the ipsilaterai inferior oblique // ARVO abstracts. Invest.Ophthalmol.Vis.Sci. (suppl). - 1995. - Vol.36.-P.955.

158. Oh, H.I. Roh, Y.B. Head tilting in the patients with superior oblique palsy // J Korean Ophthalmol Soc. – 1994. – Vol. 35. – pp. 454–459.

159. Parks, M.M. Symposium on strabismus. - St.Louis. – 1978. - P. 157.

160. Parks, M.M. Isolated cyclovertical muscle palsy // AMA Arch Ophthalmol. – 1958. – Vol. 60. – pp. 1027–1035.

161. Parks, M.M. The weakening surgical procedures for eliminating overaction of the inferior oblique muscle // Am J Ophthalmol. – 1972. – Vol. 73. – pp. 107–22.

162. Perez-Flores, I. Antielevation syndrome with onset of diplopia 10 years after inferior oblique anterior transposition. // J. AAPOS. – 2011. – Vol. 15(3). – pp. 293-4.

163. Perez, I. Fernandez, M. Triple marginal myotomy. Inferior oblique weakening procedure // Meeting of the European Strabismological Association, 30th: Transactions. — Madrid, Spain. - 2006. — P. 263-265.

164. Phillips, P.H. Hunter, D.G. Evaluation of ocular torsion and principles of management // Clinical Strabismus Management. WB: Saunders; 1999: 52–72.

165. Pilar, M. S. Surgical treatment of superior oblique palsy: Predictors of outcome // Indian J. Ophthalmol. – 2017. – Vol. 65(8). – pp. 723–728.

166. Plager, D.A. Oblique muscle dysfunctions // Pediatric Ophthalmology – Current Thoughts and Practical Guide. Berlin, Germany: Springer; 2009: 171.

167. Posey, W. C / Ophthalmic Record. – 1908. - p. 346.

168. Prangen, A.D. Some observations on the surgical treatment of the extraocular muscles // Am J Ophthalmol. – 1947. – Vol. 30. – pp. 1161–8.

169. Raab, E.L. Costenbader, F.D. Unilateral surgery for inferior oblique overaction // Arch Ophthalmol. – 1973. – Vol. 90. – pp. 180–184.

170. Rajavi, Z. [et al] A randomized clinical trial comparing myectomy and recession in the management of inferior oblique muscle overaction // J Pediatr Ophthalmol Strabismus. – 2011. – Vol. 48. – pp.375–380.

171. Rizk , A. Taalab, A.A. Transactions of the 30th ESA Meeting; 2005. V Patterns Strabismus: Clinical Characteristics and Guidelines for Surgical Treatment: 251–254.

172. Roh, Y.R. Hwang, J.M. Comparison of subjective and objective torsion in patients with acquired unilateral superior oblique muscle palsy // Br J Ophthalmol. – 2011. – Vol. 95(11). – pp. 1583–1587.

173. Roussat, B. Bourreau, M., Hayot, B. [et al] Les paralysies isoleeset be nignes du VI nerf cranien chez l'enfant—aspects evolutifs a propos de 9 nouveaux cas // Ophtalmologie. – 1989. – Vol. 3. – p.107.

174. Rubin, S.T. Wagner, R.S. Ocular torticolis // Surv Ophthalmol. – 1986. – Vol. 30. – pp. 366–376.

175. Ruedemann, A.D. Jr Scoliosis and vertical ocular muscle balance // Arch Ophthalmol. – 1956. – Vol. 56. – p.389.

176. Russell, K. F. The rotation of the eyeball // med. Ji. Australia. - 1932. Personal communication, 1948.

177. Rutstein, R.P. Daum, K.M. Anomalies of binocular vision: diagnosis and management // St. Louis: CV Mosby. – 1998. – P.275–324.

178. Sekeroglu, H.T. [et al.] Inferior Oblique Muscle Weakening: Is it Possible to Quantify Tis Effect on Horizontal deviations // Yournal of Ophthalmology. – 2012. – Vol.1. – p. 5.

179. Scobee, R.G. The Oculorotary Muscles. - ed 2. - St Louis // Mosby–Year Book. - 1952.

180. Schmidt, S. Gräf, M. Kaufmann, H. [et al.] Surgery for strabismus sursoadductorius (congenital superior oblique palsy) in childhood // Klin Monbl Augenheilkd. – 2011. – Vol. 228. – pp. 874–9.

181. Sharma, P.I. Aslam, A. [et al.] Responsiveness of Health-Related Quality-of-Life Questionnaire in Adults Undergoing Strabismus Surgery // Presented at AAO Annual Meeting / Chicago. – 2017.

182. Sharma, P. Prasad, K. Khokhar, S. Cyclofusion in normal and superior oblique palsy subjects // J Pediatr Ophthalmol Strabismus. – 1999. Vol. 36. – pp. 264–70.

183. Singh, V. Agrawal, S. Agrawal, S. Outcome of unilateral inferior oblique recession // J Pediatr Ophthalmol Strabismus. – 2009. – Vol. 46. – pp. 350–7.

184. Spalton David J., Roger A. Hitchings, Paul A. Hunter Atlas of clinical ophthalmology.- 3th Edition. - 2005.

185. Sprunger, D.T. Helveston, E.M. Progressive overcorrection after inferior rectus recession // J Pediatr Ophthalmol Strabismus. – 1993. Vol. 30. – pp. 145–8.

186. Stager, D.R. Anatomy and Surgery of the Inferior Oblique Muscle: Recent Findings // J AAPOS. – 2001 – Vol. 5. - №. 4. – P. 203-208.

187. Stager, D.R. Jr, Beauchamp, G.R. Stager, D.R., Jr Anterior and nasal transposition of the inferior oblique muscle: A preliminary case report on a new procedure // Binocul Vis Strabismus Q. – 2001. – Vol. 16. – pp. 43–4.

188. Stager, D.R. Jr, Beauchamp, G.R. Wright, W.W. [et al.] Anterior and nasal transposition of the inferior oblique muscles // J AAPOS. – 2003. – Vol. 7. – pp. 167–73.

189. Stager, D.R. Weakley, D.R. Jr, Stager, D. Anterior transposition of the inferior oblique. Anatomic assessment of the neurovascular bundle // Arch Ophthalmol. – 1992. – Vol. 110. – pp. 360–2.

190. Stager, D.R. The neurofibrovascular bundle of the inferior oblique muscle as its ancillary origin // Trans Am Ophthalmol Soc. – 1996. – Vol. 94. – pp. 1073–94.

191. Stein, L.A. Ellis, F.J. Apparent contralateral inferior oblique muscle overaction after unilateral inferior oblique muscle weakening procedures // J AAPOS. – 1997. – Vol. 1. – pp. 2–7.

192. Suk-Gyu, H. Gun-Hoo, N. Seung-Hyun, K. A Valid Indication and the Effect of Bilateral Inferior Oblique Transposition on Recurrent or Consecutive Horizontal Deviation in Infantile Strabismus // Korean J Ophthalmol. – 2017. – Vol. 31(2). – pp. 138–142.

193. Thompson, J.T. Guyton, D.L. Ophthalmic prisms: measurement errors and how to minimise them // Ophthalmology. – 1983. – Vol. 90. – pp. 204–10.

194. Toosi, S.H. Noorden G.K. von. Effect of isolated inferior oblique muscle myectomy in the management of superior oblique muscle palsy // Am J. Ophthalmol. – 1979. – Vol. 88. – pp. 602–608.

195. Unâovská, E. Vanaurova, J. Anterior transposition versus myectomy of the inferior oblique muscle in the treatment of dissociated vertical deviation // Scr. Med (Brno). – 2003. – Vol. 76. – pp. 111–118.

196. Verhoeff, F. H. Odclusion Hypertropia. // Arch. Ophthal. – 1941. - Vol. 25. - p. 780.

197. Wang, X. Gao, X. Xiao, M. [et al.] Effectiveness of strabismus surgery on the health-related quality of life assessment of children with intermittent exotropia and their parents: A randomized clinical trial // J AAPOS. – 2015. – Vol. 19. – pp. 298–303.

198. Weiss, J.B. Extorsion syndrome // Bull Soc Ophtalmol / Fr. – 1966. – Vol. 66(5). – pp. 585-7.

199. Wheeler, M. Objective Strabismometry in Young Children // Trans Am Ophthalmol Soc. – 1942. – Vol. 40. – pp. 547–564.

200. White, J.W. The surgical technique in tenotomy of the inferior oblique muscle // Associate professor of ciinicai ophthalmology, New York Post-graduate medical school. New York, NY: 83-88.

201. White, J.W. Brown, H.W. Occurrence of vertical anomalies associated with convergent and divergent anomalies // Arch. Ophthalmol. — 1939. — Vol. 21. — P. 999-1009.

202. White, J. W. Surgery of the inferior oblique at or near the insertion // Am. J. Ophth. – 1943. – Vol. 26. – p. 586.

203. White, J. W. Paralysis of the superior rectus muscle // Trans. Am. Ophthalmol. Soc. – 1933. – Vol. 31. – p. 551.

204. White, J. W. Recession of the inferior oblique muscle // Arch. Ophthalmol. – 1943. – Vol. 29. – p.1033.

205. Wilson, M.E. Parks, M.M. Primary inferior oblique overaction in congenital esotropia, accommodative esotropia, and intermittent exotropia // Ophthalmology. – 1989. – Vol. 96. – pp. 950-5.

206. Wong, I.B. Paris, V. Choi, H.K. Farzavandi, S. Anterior and nasal transposition of the inferior oblique muscle for iatrogenic superior oblique palsy // Arch Ophthalmol. – 2011. – Vol. 129. - pp. 1381–2.

207. Wright, K.W. Color Atlas of Strabismus Surgery (Strategies and Techniques) // Springer. – 2007. – P. 166 — 180.

208. Wright, K.W. Current approaches to inferior oblique muscle surgery // In Hoyt C.S. (editor): focal points: clinical modules for ophthalmologists // Am. Acad. Ophthalmol. – 1986. – Vol. 1.

209. Wright, K.W. Spiegel, P.H. Pediatric ophthalmology and strabismus. – New York // Springer. - 2003. – 258 p.

210. Wright, K.W. The fat adherence syndrome and strabismus after retina surgery // Ophthalmology. – 1986. – Vol. 93. – pp. 411–5.

211. Yamada, T. Hatt, S.R. Leske, D.A. Holmes, J.M. Health-related quality of life in parents of children with intermittent exotropia // J AAPOS. – 2011. – Vol. 15. – pp. 135–9.