ФЕДЕРАЛЬНОЕ ГОСУДАРСТВЕННОЕ АВТОНОМНОЕ УЧРЕЖДЕНИЕ НАЦИОНАЛЬНЫЙ МЕДИЦИНСКИЙ ИССЛЕДОВАТЕЛЬСКИЙ ЦЕНТР «МЕЖОТРАСЛЕВОЙ НАУЧНО-ТЕХНИЧЕСКИЙ КОМПЛЕКС «МИКРОХИРУРГИЯ ГЛАЗА» ИМЕНИ АКАДЕМИКА С.Н. ФЕДОРОВА» МИНИСТЕРСТВА ЗДРАВООХРАНЕНИЯ РОССИЙСКОЙ ФЕДЕРАЦИИ

На правах рукописи

БЕЛОДЕДОВА АЛЕКСАНДРА ВЛАДИМИРОВНА

ДИАГНОСТИКА И ХИРУРГИЧЕСКОЕ ЛЕЧЕНИЕ КЕРАТОКОНУСА НА ОСНОВЕ УГЛУБЛЕННОГО ИЗУЧЕНИЯ ГЕНЕТИЧЕСКИХ АСПЕКТОВ ЗАБОЛЕВАНИЯ И ФЕМТО-АССИСТИРОВАННОЙ КЕРАТОПЛАСТИКИ

14.01.07 – глазные болезни

03.02.07 – генетика

ДИССЕРТАЦИЯ

на соискание учёной степени кандидата медицинских наук

Научные руководители:

доктор медицинских наук, профессор

Малюгин Борис Эдуардович,

кандидат биологических наук

Скородумова Любовь Олеговна

Москва – 2020

ОГЛАВЛЕНИЕ

ВВЕДЕНИЕ **5**

ГЛАВА 1. ОБЗОР ЛИТЕРАТУРЫ **14**

1.1 Эпидемиология кератоконуса 14

1.2 Патогенез кератоконуса 16

1.3 Этиология кератоконуса 18

1.3.1 Генетические аспекты кератоконуса. Обзор кандидатных вариантов *18*

1.4 Диагностика кератоконуса 26

1.5 Классиификация кератоконуса 29

1.6 Лечение кератоконуса 32

1.6.1 Послойная кератопластика в лечении кератоконуса *33*

1.6.2 Развитие методики *35*

1.6.3 Применение фемтосекундного лазера *38*

1.7 Заключение по обзору литературы 42

ГЛАВА 2. МАТЕРИАЛЫ И МЕТОДЫ ИССЛЕДОВАНИЙ **44**

2.1. Общая характеристика материала исследования 44

2.2. Характеристика материала молекулярно-генетического исследования 45

2.3. Методы молекулярно-генетических исследований 46

2.3.1. Выделение ДНК из образцов крови *47*

2.3.2. Полимеразная цепная реакция (ПЦР) *47*

2.3.3 Секвенирование по Сэнгеру ПЦР-продуктов *48*

2.4 Материалы клиническо-функционального исследования 49

2.5 Методы клинико-функционального исследования 50

2.5.1 Техническая характеристика фемтолазерной установки *53*

2.5.1 Стандартная техника операции фемто-ассистированной ГППК *55*

2.5.2 Послеоперационное ведение пациентов *61*

2.6 Методы статистической обработки данных 61

ГЛАВА 3. РЕЗУЛЬТАТЫ МОЛЕКУЛЯРНО-ГЕНЕТИЧЕСКОГО ИССЛЕДОВАНИЯ ПО ОПРЕДЕЛЕНИЮ ВАРИАНТОВ КЕРАТОКОНУСА В РОССИЙСКОЙ ПОПУЛЯЦИИ 63

3. 1 Определение вариантов кератоконуса в российской популяции 63

3.1.1 Критерии отбора кандидатных вариантов 63

3.1.2 Варианты, отобранные для проведения генотипирования в российской популяции 65

3.1.3 Результаты молекулярно-генетических исследований пациентов 67

3.2 Сравнительная характеристика полученных данных с результатами популяции европейского происхождения 72

ГЛАВА 4. РАЗРАБОТКА МОДИФИЦИРОВАННОЙ ТЕХНИКИ ПЕРЕДНЕЙ ГЛУБОКОЙ ПОСЛОЙНОЙ ФЕМТО-АССИСТИРОВАННОЙ КЕРАТОПЛАСТИКИ 79

4.1 Разработка модифицированной техники фемто-ассистированной ГППК с созданием интрастромальных тоннелей 79

4.1.1 Клинико-теоретические предпосылки к разработке 80

модифицированной фемто-ассистированной техники ГППК 80

4.1.2 Техника оперативного вмешательства 81

4.2 Анализ интраоперационных осложнений 86

4.2.1 Анализ продолжительности хирургического вмешательства 88

4.3 Результаты клинико-функциональных исследований пациентов после фемто-ассистированной ГППК, проведенной по различным техникам 89

4.3.1 Анализ клинико-функциональных показателей пациентов в предоперационном периоде 90

4.3.2 Течение послеоперационного периода и осложнения…….. ……92

4.3.3. Биологические результаты 97

4.3.4. Клинико-функциональные результаты в послеоперационном периоде 97

ЗАКЛЮЧЕНИЕ **105**
СПИСОК СОКРАЩЕНИЙ **125**
СПИСОК ЛИТЕРАТУРЫ **127**

ВВЕДЕНИЕ

Кератоконус – это хроническое прогрессирующее дистрофическое заболевание роговицы, характеризующееся её истончением, растяжением, конусовидным выпячиванием, а при далеко зашедшем процессе – помутнением и рубцеванием, приводящим к значительному снижению остроты зрения (Barbara A., 2011).

Несмотря на достаточно широкую распространенность в мире, этиология и патогенез развития кератоконуса до сих пор продолжают активно изучаться, в связи с отсутствием единой подтвержденной теории. Большинством ученых признается генетическая обусловленность возникновения заболевания. По данным публикаций выявлена конкордантность по кератоконусу между монозиготными и дизиготными близнецами, а исследование семейных случаев заболевания показало повышенную частоту его встречаемости у родственников первого порядка (Owens H., 1995; Burdon K.P., 2013; Weed K.H., 2006; Tuft S.J., 2012).

В то же время, крупные исследования в популяциях европейского и азиатского происхождения доказали генетическую гетерогенность кератоконуса, а так же его популяционную специфичность (Bykhovskaya Y., 2012; Bykhovskaya Y., 2016; Hao H.D., 2013; Nowak D.M., 2015; Iglesias A.I., 2018; Li X., 2012; Loukovitis E., 2018). В Российской Федерации, исследование генетической природы кератоконуса не проводилось, за исключением поиска вариантов в гене *SOD1* в выборке пациентов из Башкортостана (Титоян К.Х., 2017).

В клинической практике диагноз кератоконус выставляется, как правило, исходя из данных врачебного осмотра и результатов инструментального исследования роговицы. При этом субклинические формы кератоконуса являются одной из самых распространенных причин реактивных кератэктазий после лазерных рефракционных вмешательств (Giri P., 2017; Randleman J.B.,

2008; Said A., 2011). Понимание механизмов развития кератоконуса и определение вероятных генетических вариантов, влияющих на его манифестацию, определит новый подход к ранней диагностике данного заболевания и, как следствие, к его лечению.

В настоящее время наиболее распространенными современными методиками лечения кератоконуса являются: кросслинкинг роговичного коллагена (Wollensack G., Spoerl E., 2003), межслойная кератопластика с имплантацией интрастромальных роговичных сегментов (Измайлова С. Б., 2013; Ferrara P., 2002), глубокая передняя послойная кератопластика (ГППК), (Малюгин Б.Э., 2013; Паштаев А.Н., 2017; Anvar M., Teichmann K.D., 2002) и сквозная кератопластика (СКП).

Наиболее распространенными современными методиками лечения кератоконуса являются: кросслинкинг роговичного коллагена (Wollensack G., Spoerl E., 2003), межслойная кератопластика с имплантацией интрастромальных роговичных сегментов (Измайлова С. Б., 2013; Ferrara P., 2002), глубокая передняя послойная кератопластика (ГППК), (Малюгин Б.Э., 2013; Паштаев А.Н., 2017; Anvar M., Teichmann K.D., 2002) и сквозная кератопластика (СКП).

В случае хирургического лечения развитых стадий кератоконуса (III-IV стадии по классификации Амслера-Крумейха) большинство современных хирургов отдает предпочтение передней глубокой послойной кератопластике, ведь ее проведение позволяет сохранить Десцеметову мембрану (ДМ) и эндотелий, что особенно важно, учитывая молодой возраст пациентов (Shimazaki J., 2002; Sarnicola V., 2010). Кроме того, в связи с тем, что данная операция не является процедурой по типу «открытого неба», существенно снижается риск интра- и послеоперационных осложнений (Biggelaar V., 2011; Khattak A., 2018). Выкраивание трансплантата для ГППК возможно осуществить с сохранением ДМ и эндотелия донора, что позволяет использовать их для проведения эндотелиальной кератопластики у другого пациента и, таким образом, существенно снизить расход донорского материала (Heindl L. M., 2010).

Однако несмотря на очевидные преимущества методики, распространение ГППК не стало повсеместным. По данным мировой литературы, даже самые опытные хирурги не могут полностью исключить интраоперационную перфорацию ДМ, частота которой варьируется в широких пределах от 0% до более 30% (Whatson S., 2004; Caporossi A., 2004; Huang O. S., 2019; Mehta J.S., 2019).

Первая послойная кератопластика при кератоконусе была проведена Malbran L. еще в 1965 году. С тех пор были предложены различные варианты и модификации отделения глубоких слоев стромы роговицы от ДМ, направленные на повышение безопасности данной процедуры. Наибольший интерес представляет предложение M.Anwar и K.Teichman (2002 г.), предложивших вводить воздух в глубокие слои стромы для ее отделения от ДМ. Данная методика получила название техники «большого пузыря» («БП») или «big-bubble». В последующем она неоднократно модифицировалась и пересматривалась (Малюгин Б. Э., 2014; Shimazaki S., 2002; Fournie P., 2007; Borderie V. M., 2012).

Ряд исследований показал, что при помощи фемтосекундного лазера (ФСЛ) можно частично стандартизировать ГППК, повышая её безопасность и предсказуемость (Chamberlian, W. D. 2011; Lu Y. 2016; Salouti R., 2019). В настоящее время на рынке представлены фемтосекундные установки с различными техническими характеристиками. Однако при использовании высокочастотных ФСЛ с малой энергией в импульсе формируется более гладкая поверхность реза, в отличие от установок с меньшей частотой и большей энергией (Дога А.В. 2016 г., Zhang C., 2012; Cleary C., 2012), что делает их оптимальным выбором для проведения ГППК с фемтосопровождением (ФС).

Несмотря на то, что, по мнению многих авторов, проведение ГППК с ФС делает данную процедуру более безопасной и уменьшает риск послеоперационных осложнений, продолжается поиск новых методик, направленных на еще большее снижение процента перфорации ДМ.

Вышеупомянутые факты обуславливают поиск путей как по совершенствованию методов клинико-генетической диагностики, так и хирургического лечения кератоконуса.

Цель исследования

Оптимизировать подходы к диагностике и хирургическому лечению кератоконуса на основе углубленного изучения генетических аспектов развития данного заболевания и разработки модифицированной техники фемто-ассистированной кератопластики.

Задачи исследования

1. Провести генотипирование пациентов российской популяции на наличие вариантов, ассоциированных с кератоконусом, предварительно отобранных по данным анализа литературных источников. На основании результатов генотипирования рассчитать ассоциацию исследованных вариантов с кератоконусом и оценить возможность их использования для уточняющей диагностики заболевания.

2. Учитывая результаты, полученные при генотипировании пациентов российской популяции, провести мета-анализ вариантов, ассоциированных с кератоконусом, в выборках пациентов европейского происхождения

3. Оптимизировать технику проведения глубокой передней послойной фемто-ассистированной кератопластики с применением низкоэнергетического фемтосекундного лазера и созданием интрастромальных тоннелей для уменьшения количества интраоперационных осложнений, сокращения времени проведения хирургического вмешательства и улучшения клинико-функциональных результатов.

4. Провести сравнительный анализ возникших интраоперационных осложнений и оценить безопасность проведения глубокой передней послойной

фемто-ассистированной кератопластики, выполненной с использованием стандартной и модифицированной техник с формированием интрастромальных тоннелей.

5. Оценить в динамике послеоперационного периода клинико-функциональные результаты передней глубокой послойной фемто-ассистированной кератопластики у пациентов с кератоконусом, выполненной по стандартной и модифицированной техникам.

Научная новизна

1. Впервые в российской популяции была определена частота встречаемости вариантов, ассоциированных с кератоконусом : rs1536482 рядом с геном *COL5A1* и rs7044529 в гене *COL5A1*, rs2286194 в гене *HGF*, rs4954218 в гене *MAP3K19,* rs4839200 в гене *KCND3*, rs2721051 вблизи гена *FOXO1*, rs1324183, расположенного между генами *MPDZ* и *NF1B*, и rs121908120 в гене *WNT10A*.

2. Была установлена значимая ассоциация вариантов rs1536482 рядом с геном *COL5A1* и rs2721051 вблизи гена *FOXO1* для пациентов с кератоконусом в российской популяции

3. По результатам мета-анализа выборок пациентов с кератоконусом европейского происхождения и данных настоящего исследования выявлены низкие значения индекса гетерогенности (I_2) для rs1536482 рядом с геном *COL5A1*, rs7044529 в гене *COL5A1*, rs2721051 вблизи гена *FOXO1* и rs1324183, расположенного между генами *MPDZ* и *NF1B,* (21%, 0%, 0% и 24%, соответственно).

4. Разработана модифицированная техника проведения передней глубокой послойной фемто-ассистированной кератопластики лазере с созданием интрастромальных тоннелей. Данная техника характеризуется высоким процентом формирования большого пузыря (64,3%), небольшим процентом

перфорации Десцеметовой мембраны (7,1%), относительной простотой выполнения, сокращением времени проведения хирургического вмешательства и высокими клинико-функциональными результатами.

5. Впервые проведена сравнительная характеристика клинико-функциональных результатов различных техник фемто-ассистированной передней глубокой послойной кератопластики.

Практическая значимость

1. Определены молекулярно-генетические варианты (rs1536482 рядом с геном *COL5A1* и rs2721051 вблизи гена *FOXO1*), которые при исследовании образцов венозной крови пациентов позволяют увеличить вероятность обнаружения у исследуемого субъекта кератоконуса в 2,58 раз, что создает базовые предпосылки для дальнейшего углубленного поиска методов генной диагностики данного заболевания.

2. Разработана модифицированная техника проведения передней глубокой послойной фемто-ассистированой кератопластики, основанная на создании интрастромальных тоннелей, с последующим введением в них воздуха для отделения стромы от Десцеметовой мембраны. Данная методика сводит к минимуму характерные для метода послойной кератопластики интраоперационные осложнения, сокращает время проведения хирургического вмешательства и обеспечивает высокие клинико-функциональные результаты.

3. Использование модифицированной фемто-ассистированной техники с формированием интрастромальных тоннелей дает возможность достижения формирования «большого пузыря» у 64,3% пациентов, на фоне снижения числа интраоперационных перфораций Десцеметовой мембраны до 7,1%.

Положения, выносимые на защиту

Варианты rs1536482 рядом с геном COL5A1 и rs2721051 вблизи гена FOXO1, значимо ассоциированные с кератоконусом в российской популяции,

не могут быть использованы для уточняющей диагностики заболевания. Однако локусы, в которых они расположены, являются перспективными для дальнейших исследований.

Разработанная и клинически верифицированная техника фемто-ассистированной передней глубокой послойной кератопластики с применением низкоэнергетического фемтосекундного лазера, основанная на создании интрастромальных тоннелей для аэрации стромы роговицы и ее отделения от Десцеметовой мембраны, повышает вероятность формирования «большого пузыря», снижает вероятность интраоперационной перфорации Десцеметовой мембраны, сокращает время хирургического вмешательства и обеспечивает высокие клинико-функциональные результаты.

Сравнительный анализ клинико-функциональных результатов фемто-ассистированной глубокой передней послойной кератопластики, проведенной по стандартной и модифицированной технике с созданием интрастромальных тоннелей, показал сопоставимые клинико-функциональные результаты, за исключением показателя плотности эндотелиальных клеток, который был ниже в случае выполнения стандартной фемто-ассистированной техники.

Внедрение в практику

Разработанная техника передней глубокой послойной фемто-ассистированной кератопластики внедрена в практическую деятельность головной организации и филиалов ФГАУ НМИЦ «МНТК «Микрохирургия глаза» им. акад. С. Н. Фёдорова» Минздрава России. Результаты и положения работы включены в программу теоретических и практических занятий на циклах тематического усовершенствования врачей и обучения ординаторов в Научно-образовательном центре ФГАУ НМИЦ «МНТК «Микрохирургия глаза» им. акад. С.Н. Фёдорова» Минздрава России.

Апробация работы

Основные положения диссертационной работы представлены на всероссийских научно-практических конференциях с международным участием: «Федоровские чтения» (Москва 2018, 2019) и «Современные технологии катарактальной и рефракционной хирургии» (Москва 2019), LXX Конгрессе Делийского Офтальмологического общества (Дели 2019), XXXVII Конгрессе Европейского Общества Катарактальных и Рефракционных хирургов (Париж, 2019), IV Российском национальном конгрессе с международным участием «Трансплантация и донорство органов» (Москва, 2019), еженедельных научно-практических конференциях ФГАУ НМИЦ «МНТК «Микрохирургия глаза» им. акад. С.Н. Фёдорова» Минздрава России (Москва, 2019).

Публикации

По материалам исследования опубликовано 3 печатных работы в журналах, рекомендованных ВАК РФ для публикации результатов диссертационных исследований. По теме работы получен патент РФ на изобретение № 2695628, от 24 июля 2019 года.

Объем и структура диссертации

Диссертация изложена на 148 листах машинописного текста и состоит из введения, обзора литературы, 2 глав собственных исследований, обсуждения и заключения, выводов, практических рекомендаций и списка литературы. Работа иллюстрирована 25-тью рисунками и 21-ой таблицей. Список литературы содержит 12 отечественных и 208 иностранных источников.

Работа выполнена на базе отдела трансплантационной и оптико-реконструктивной хирургии переднего отрезка глаза ФГАУ НМИЦ «МНТК «Микрохирургия глаза» им. акад. С. Н. Фёдорова» Минздрава России.

Молекулярно-генетические исследования образцов ДНК пациентов выполнены на базе лаборатории молекулярной генетики человека ФГБУ ФНКЦ ФХМ ФМБА России, Москва. Генотипирование пациентов осуществляли в

рамках гранта Российского Фонда Фундаментальных исследований «офи_м»: Конкурс ориентированных фундаментальных исследований по актуальным междисциплинарным темам «Роль генетических и аутоиммунных факторов в патогенезе кератоконуса» №17-29-06077(2017-2019гг.).

Глава 1. ОБЗОР ЛИТЕРАТУРЫ

1.1 Эпидемиология кератоконуса

Кератоконус – это хроническое прогрессирующее дистрофическое заболевание роговицы, характеризующееся её истончением, растяжением, конусовидным выпячиванием, а при далеко зашедшем процессе – помутнением и рубцеванием, приводящим к значительному снижению остроты зрения [22, 167].

Заболевание является двусторонним, однако степень и скорость прогрессирования на двух глазах, как правило, различна. Односторонний кератоконус развивается редко и в литературе описан лишь в 4,3–15% случаев [63, 105]. Гендерные различия заболеваемости кератоконусом в ранних исследованиях обнаружили, что среди женщин заболевание развивается чаще, чем среди мужчин — 52,9 и 47,1%, соответственно [22, 209]. Однако в более поздней публикации доля мужчин, страдающих кератоконусом, была выше, чем заболевших женщин и составила 61% и 39%, соответственно [215]. Kennedy R. в своем обширном исследовании в 1986 году также отмечал более высокий риск возникновения этого заболевания среди мужчин — 54,7% против 45,3%, наблюдая большое количество пациентов в течение почти 50 лет [105].

Распространенность и заболеваемость по данным публикаций различны, что наиболее вероятно связано с диагностическими критериями, используемыми в исследованиях анализируемых групп, а также их расовой принадлежностью. Было установлено, что заболеваемость кератоконусом в европейской популяции составляет от 5 до 23 случаев на 100 000 человек, при средней распространенности в мире 54 на 100 000 [172]. По данным литературы, существует более высокая распространенность кератоконуса среди пациентов из Южной Азии и Ближнего Востока по сравнению с европейцами [25, 158]. Такое различие связано не только с расовыми особенностями

генотипов, но и с традицией кровно-родственных браков, что подтверждают последние исследования Jamali H., проведенные в 2018 году [97].

На основании многолетнего эпидемиологического исследования, проведенного в Соединенных Штатах, в 2000 году кератоконус был зафиксирован примерно у 1 человека на 100 000, а заболеваемость составила 2 новых случая на 100 000 в год [94]. Тем не менее, недавнее исследование, проведенное в 2017 году Godefrooij и его коллегами, показало, что данные показатели намного выше [84]. Эпидемиологическое исследование, проведенное в Нидерландах, включало в себя тщательное изучение 4,4 миллиона пациентов. Согласно полученным результатам, ежегодная заболеваемость составляет 13,3 случая на 100 000 человек (1:7500), а предполагаемая распространенность составляет 265 случаев на 100 000 человек (1:375).

В России последняя работа по эпидемиологии кератоконуса была опубликована Е.Н. Горсковой и Е.Н. Севостьяновым в 1995 году [2]. Авторы исследовали частоту встречаемости кератоконуса в Челябинской области России, которая составила 11 случаев на 100 000 населения. Однако, учитывая тот факт, что исследование проводилось только в одном из регионов России, а также отсутствовало современное диагностическое оборудование, существующее на данный момент, вряд ли полученные результаты возможно проецировать на текущую популяцию РФ.

Как правило, впервые диагноз удается установить в молодом возрасте, во 2-ей или 3-ей декаде жизни. Многолетние исследования, включающие в себя наблюдение более 1200 пациентов, показали, что средний возраст больных составляет 39 лет, приблизительно 65% находятся в возрастной группе от 30 до 49 лет, 20% — моложе 30 лет и 15% — старше 50 лет [112]. При этом, согласно большинству наблюдений, выявлена зависимость между возрастом манифестации кератоконуса и тяжестью его развития: чем раньше заболевание было выявлено, тем более быстро прогрессирующее течение оно имеет [217, 85]. Кератоконус затрагивает наиболее экономически и социально активную

часть населения и в развитых странах является одной из самых распространенных причин проведения кератопластики в молодом возрасте [85].

1.2 Патогенез кератоконуса

Кератоконус является многофакторным заболеванием, которое развивается благодаря нарушению нормального течения различных биохимических процессов [47, 106]. Его характеризует центральное или парацентральное истончение стромы роговицы, что приводит к изменению ее кривизны [167]. Происходит снижение плотности кератоцитов, наблюдается уменьшение количества ламеллярных коллагеновых пластин и деградация фибробластов в строме роговицы [172, 195]. Также происходят изменения в организации коллагеновых пластин, они распределены и направлены неравномерно, расщепляются на несколько пучков фибрилл [142].

Хотя истончение стромы роговицы при кератоконусе связывают с деградацией коллагена протеолитическими ферментами или снижением уровня ингибиторов протеиназы, также высказано предположение, что коллаген не деградирует, а происходит процесс его перераспределения в строме [107, 183, 164]. Этот механизм подтверждается снижением межламеллярной адгезии пластинок коллагена и их дезорганизацией [35, 146]. Meek K. и его коллеги в 2005 году, используя рентгенограммы синхротронного рассеяния, подтвердили, что в апикальной области роговицы при кератоконусе происходит перестройка вертикальных и горизонтальных коллагеновых пластин [142]. На основании этих результатов авторы редположили, что потеря структурной целостности стромы роговицы при кератоконусе была вызвана присутствием патологических кератоцитов и белков матрикса, а усиленный протеолиз вызвал распад коллагеновых пластин. Эту теорию подтверждает процедура ультрафиолетового кросслинкинга роговицы: после сшивания коллагена увеличивается как сопротивление стромы к ферментативному расщеплению, так и прочность коллагеновых фибрилл и неколлагенового матрикса [142].

В более поздних исследованиях было показано, что в коллагеновых пластинах наблюдается значительное снижение количества коллагена типов I, III, V и XII [194]. Кроме того, в роговице пациентов с кератоконусом наблюдается пониженная концентрация трансформирующего фактора роста бета (TGF-b) [173]. С помощью высокочувствительного масс-спектрометрического анализа было определено, что TGF-b может взаимодействовать с несколькими типами коллагена и протеогликанов. Он также участвует в клеточном обмене, облегчая контакт между клетками и белками.

При кератоконусе патологические изменения наблюдаются не только в строме, но и в Боуменовой мембране, ДМ, эпителии. Дефекты и разрывы в слое Боумена происходят в результате разделения коллагеновых пучков. Они обычно заполняются коллагеном, полученным из стромы, в связи с чем, там часто можно обнаружить кератиноциты [167]. В некоторых публикациях подтверждалось предположение о положительной корреляции между возникновением разрывов в слое Боумена и степенью истончения стромы.

ДМ представляет собой трехмерную сеть коллагеновых волокон, преимущественно из коллагена a2 типа VIII и является производным клеток эндотелия роговицы. При кератоконусе может происходить перерастяжение ДМ и, как следствие, ее разрыв, что в конечном итоге приводит к отеку роговицы [68].

Успешное применение при лечении кератоконуса глубокой передней послойной кератопластики (ГППК), при которой ДМ и эндотелий роговицы остаются интактными, указывает на то, что, вероятнее всего, эндотелий роговицы не участвует в развитии кератоконуса и изменения в нем являются следствием процессов, происходящих в других слоях роговицы.

1.3 Этиология кератоконуса

В процессе изучения патогенеза кератоконуса с середины 20 века учеными было сформировано большое количество различных теорий его возникновения. Одной из первых рассматривалась эндокринная теория, основанная на выявленых у больных дисфункций различных желез внутренней секреции [83, 73]. Также существовала обменная теория возникновения, в основе которой лежит нарушение обмена ферментов [109, 10], однако эта теория, как и некоторые другие, не нашла широкого распространения в научном сообществе.

Кератоконус принято считать мультифакториальным заболеванием, имеющим как генетические механизмы развития, так и влияние факторов окружающей среды [114]. Среди последних наиболее четкая ассоциация была показана для хронической механической травмы глаз, атопии и облучения ультрафиолетовым излучением [186, 141, 150, 26, 55, 151]. Влияние ношения жестких контактных линз на развитие кератоконуса противоречиво. По данным крупного проспективного исследования, проведенного Zadnik с соавторами в 2005 году, было показано, что ношение жестких линз не способствует прогрессии кератоконуса [217].

1.3.1 Генетические аспекты кератоконуса. Обзор вариантов

Современными ученными доказана и признается генетическая обусловленность возникновения кератоконуса. Различными группами авторов изучалась и была подтверждена в исследованиях конкордантность по кератоконусу между как монозиготными, так и дизиготными близнецами, что однозначно отражает высокую степень наследуемости заболевания [155, 27, 211, 202].

Семейно-наследственный характер кератоконуса по данным различных исследователей, наблюдается в от 10 до 32% случаев [153, 96, 198, 116]. Также отмечается, что у родственников первого порядка пациентов с кератоконусом частота возникновения данного заболевания в 16-67 раз выше, чем в общей популяции [39]. Согласно результатам многочисленных исследований, основным типом наследования кератоконуса считают аутосомно-доминантный [203, 37, 34].

В настоящее время существует большое количество генов-кандидатов, участвующих в развитии кератоконуса, однако степень их влияния остается неизвестной. По данным наиболее распространенных публикаций, стоит особенно выделить ряд генов, рассмотренных ниже.

Ген *VSX1* (visual system homeobox 1) кодирует транскрипционный фактор, отвечающий за развитие лицевого скелета, а также фиброзной оболочки глазного яблока [92]. Располагается на участке 20p11.2. *VSX1* экспрессируется клетками сетчатки и кератоцитами роговицы, в последних экспрессия гена практически не обнаруживается в спокойном состоянии, но отчётливо проявляется при переходе в фенотип фибробластов и миофибробластов [23]. Была изучена связь данного гена с задней полиморфной дистрофией роговицы [92]. Ранние работы показали связь наличия вариантов в гене *VSX1* с развитием кератоконуса [31, 14, 125]. Однако впоследствии ассоциация однонуклеотидных вариантов в части исследований не подтверждалась [191, 41]. Согласно последней публикации, в популяции европейского происхождения ген *VSX1* скорее всего имеет ограниченное значение в развитии кератоконуса [41].

Ген *ZEB1* (zinc finger E-box binding homeobox 1) кодирует один из транскрипционных факторов, который критически важен для эмбрионального развития. Он экспрессируется в аорте, сердце, коронарных артериях, мозге и скелетных мышцах [152]. Ген локализуется на участке 10p11.22. Недавно на иммортализованных клетках заднего эпителия роговицы пациента с дистрофией роговицы Фукса было продемонстрировано, что *ZEB1* индуцирует эпителиально-мезенхимальный переход и стимулирует выработку

внеклеточного матрикса, в частности коллагена типа I и фибронектина [154]. Мутации в данном гене являются каузальными для задней полиморфной дистрофии роговицы третьего типа (posterior polymorphous corneal dystrophy type 3 - PPCD3), в редких случаях – для дистрофии роговицы Фукса [113]. Были обнаружены единичные мутации в гене *ZEB1* у пациентов с изолированным кератоконусом. В большинстве исследований мутации в *ZEB1* встречались у пациентов, у которых сочеталась PPCD3 и кератоконус, а также кератоконус и дистрофия роговицы Фукса [117, 139, 124]. Исходя из вышеизложеного, ген *ZEB1* не выделяют как специфичный для развития кератоконуса.

В нескольких исследованиях, таких как Li X. с соавторами в 2013 году, включавших 67 семейств европейского и латиноамериканского происхождения, и в работе Bisceglia L. с соавторами в 2009 году, включавшей 25 семей из южной Италии, была показана значимость локусов, которые детектировались на длинном плече 5 хромосомы [119, 30]. Этот регион включает ген *CAST*, который кодирует кальпастатин – ингибитор кальпаинов (нелизосомальных внутриклеточных протеаз). Ген активно экспрессируется в мышцах, коже и тканях глаза [122, 160]. По данным одной из наиболее значимых научных публикаций, в европейской популяции ген *CAST* ассоциирован с кератоконусом [119]. Однако в связи с тем, что практически все публикации, связанные с изучением гена *CAST*, указывают на семейные и спорадические случаи кератоконуса, проведение генотипирования в общей популяции может дать противоречивые результаты.

Мутации в гене *SOD1* (superoxide dismutase 1), расположенного на участке 21q22.1, были исследованы в связи с более высокой частотой встречаемости кератоконуса у пациентов с трисомией по 21 хромосоме - синдромом Дауна [207]. Фермент защищает внутриклеточное пространство от супероксид-анионов, катализируя их превращение в молекулярный кислород и пероксид водорода [93]. Ген в основном экспрессируется в клетках печени, почек, в стенках сосудов, тканях глаза, спинном и головном мозге [148]. В двух исследованиях была обнаружена повышенная частота встречаемости интронной

делеции c.169+50delTAAACAG в выборке пациентов с кератоконусом [147, 205]. Однако часть исследователей опровергает значение данного гена в развитии кератоконуса, отрицательные результаты получены в итальянской и словенской выборках [57, 191]. Не была воспроизведена данная ассоциация и в российской выборке пациентов с кератоконусом [11]. Исходя из вышеизложенных данных, можно предположить, что ген *SOD1* имеет ограниченное значение в развитии кератоконуса.

По данным полногеномного исследования ассоциаций (GWAS – genome wide association study), было обнаружено, что однонуклеотидные варианты rs10519694 и rs2956540 в гене *LOX* ассоциируются с кератоконусом [42]. Ген *LOX* расположен на длинном плече 5-ой хромосомы и кодирует лизилоксидазу, которая участвует в сшивании коллагена и эластина. Патогенное действие мутаций в данном гене вызывает нарушение функции одного из экстрацеллюлярных белков и, как следствие, уменьшение числа коллагеновых связей в строме роговицы, что, в свою очередь, снижает ее биомеханические свойства. Это подтверждается снижением экспрессии гена *LOX* в эпителии роговицы пациентов с кератоконусом [184, 61]. Ассоциация варианта rs2956540 в гене *LOX* подтвердилась в европейской, китайской и иранской популяциях [61, 219, 220, 71]. Однако практически во всех исследованиях данный SNV имеет невысокий показатель чувствительности (менее 0,6), в связи с чем, его влияние на развитие кератоконуса в настоящее время требует дополнительных исследований.

В исследовании Gajecka с соавторами в 2009 с помощью полногеномного анализа однонуклеотидных вариантов в 18 семьях с кератоконусом из Эквадора был выявлен регион 13q32 [81]. С помощью секвенирования кандидатных генов, расположенных в данном регионе, была идентифицирована мутация c.2262A> C (p.Gln754His, rs191047852) в гене *DOCK9* (dedicator of cytokinesis 9) [53]. Данная мутация приводит к проскакиванию экзона при сплайсинге пре-мРНК гена *DOCK9* и образованию стоп-кодона и преждевременной терминации трансляции [103]. По данным существующих публикаций, данный ген

экспрессируется в почках, легких, мозге, скелетных мышцах, а также, согласно полученным Czugala M. в 2012 г., в тканях роговицы [144, 53]. Однако при проведении исследования на чешской выборке, ассоциация данного гена с кератоконусом не была подтверждена [101]. По данным имеющихся публикаций значение данного гена ограничено отдельными семьями и, возможно, расами и для европеоидной расы не подтверждается [81, 101].

GWAS с участием когорты пациентов с кератоконусом из Австралии привел к идентификации однонуклеотидного варианта rs3735520 в гене *HGF* (hepatocyte growth factor), расположенного на участке 7q21.11 [38]. Фактор роста гепатоцитов, кодируемый данным геном, секретируется мезенхимальными клетками и клетками-мишенями и действует в первую очередь на клетки эпителия и эндотелия, а так гемопоэтические клетки-предшественники и Т-клетки. Было показано, что он играет важную роль в развитии внутренних органов в эмбриогенезе, их регенераторных функциях и заживлении ран [82]. Его связь с кератоконусом была подтверждена в чешской популяции пациентов [62]. Также в одном из исследований Sahebjada S. и соавторов в 2014 году был зафиксирован однонуклеотидный вариант, ассоциированный с кератоконусом – rs2286194 [174]. По данным вышеперечисленных проведенных исследований, ген *HGF* имеет подтвержденную ассоциацию с кератоконусом. Для валидации ассоциации вариантов rs5745750 и rs2286194 с кератоконусом необходимы дальнейшие исследования.

GWAS с участием пациентов европеоидной расы выявил однонуклеотидный вариант, ассоциированный с кератоконусом – rs4954218 [118]. Данный вариант был обнаружен в гене *MAP3K19* (mitogen-activated protein kinase19), кодирующем каталитическую субъединицу одноименного гетеродимерного фермента. Ген расположен на участке 2q21.3 и наиболее часто экспрессируется в тканях головного мозга [78]. Ранее данный вариант относили к гену RAB3GAP1, в связи с этим в ранних работах фигурирует данный ген. Влияние детекции варианта rs4954218 в гене *MAP3K19* на развитие кератоконуса было зафиксировано в австралийской и чешской популяциях [21,

126]. Полученный результат говорит о вероятном влиянии данного гена на патогенез кератоконуса.

Ген KCND3 (Potassium voltage-gated channel subfamily D member 3), расположенный на участке 1p13.2, кодирует белок – ионный канал, который обильно экспрессируется в клетках гладкой мускулатуры прямого кишечника [24]. Связь rs4839200 с кератоконусом была исследована на тех же выборках: австралийкой и чешской [21, 126]. Ассоциация подтвердилась только на австралийской выборке [21]. В связи с этим для валидации полученных результатов требуются дополнительные исследования.

Ген *TGFBI* (Transforming growth factor, beta-induced) расположен на p плече 5-ой хромосомы и кодирует внеклеточный белок, который опосредует адгезию клеток к коллагену, ламинину, фибронектину и протеогликанам, его экспрессия индуцируется активацией сигнального пути *TGFBI*. Ген активно экспрессируется в тканях роговицы глаза [65]. Мутации в *TGFBI* часто выявлялись у пациентов со стромальными дистрофиями роговицы: лентовидной и гранулярной [99]. Мутация в гене *TGFBI* p.Gly535Ter, участвующая в развитии кератоконуса была обнаружена в китайской популяции [86]. Однако при обследовании пациентов с кератоконусом из США и Польши искомая мутация не выявлена [205, 101]. Значение мутации p.Gly535Ter в гене *TGFBI* для развития кератоконуса не ясно, поскольку их наличие в популяции, судя по всему, ограничено представителями отдельных рас.

В связи с тем, что патогенез кератоконуса связан с истончением роговицы и ослаблением ее биомеханических свойств, до настоящего момента одними из наиболее изучаемых являются мутации в генах коллагенов. Это связано с уменьшением количества ключевых белков стромы – коллагенов типов Collagen alpha-3-IV и Collagen alpha-4-IV, знание этих особенностей послужило причиной целенаправленного генотипирования SNV в генах *COL4A3* (Collagen alpha-3-IV) и *COL4A4* (Collagen alpha-4-IV)[192]. Оба гена картированы в локусе 2q36.3 и кодируют коллагены типа IVa [192].

Данные коллагены являются основными компонентами соединительной ткани. Они составляют около 30% общего количества белка в организме. Ген *COL3A1* кодирует альфа цепь коллагена III типа и активно экспрессируется в соединительнотканных структурах. Имеется ряд работ, свидетельствующих о влиянии вариантов гена *COL3A1* на развитие дисплазии соединительной ткани, в частности, сосудистого типа синдрома Эллерса-Данло [159]. Была обнаружена достоверная разница в частоте у пациентов с кератоконусом для rs55703767 в гене COL4A3 и rs2229813, rs2228557 в гене *COL4A4*. На выборке пациентов с кератоконусом из Греции ассоциация rs2229813 и rs2228557 с кератоконусом была подтверждена [110]. Была исследована ассоциация заболевания с генами *COL4A1, COL4A2, COL8A1, COL8A2,* однако достоверная связь данных генов с кератоконусом не была обнаружена [102, 13].

В результате GWAS было также зафиксировано, что наличие определенных вариантов в гене *COL5A1* (Collagen alpha-1-Vchain), расположенном на участке 9q34.3, ассоциируется с центральной толщиной роговицы (central corneal thickness - CCT) [129]. *COL5A1* кодирует белок альфа-1 цепи коллагена V типа. Они участвуют в регуляции сборки и роста коллагена 1-го типа – наиболее широко распространенного коллагена, который обнаруживается в самых различных тканях [180]. Коллаген 5-го типа также является важным структурным компонентом сухожилий и других соединительных тканей. В результате GWAS с европеоидной выборкой из Австралии и Северной Ирландии в гене *COL5A1* были обнаружены следующие SNV: rs1536482 и rs7044529 [39]. Ассоциация данных SNV с кератоконусом была подтверждена в другом полногеномном исследовании ассоциаций на европеоидной выборке [120]. Ассоциация rs1536482 с кератоконусом не воспроизвелась на выборках пациентов из Австралии и Чехии [174, 126]. Варианты в гене *COL5A1* являются перспективными для дальнейшего изучения.

В ходе мета-анализа работ, исследовавших связь кератоконуса с центральной толщиной роговицы, было обнаружены четыре локуса – rs4894535,

расположенный в гене *FNDC3B* (Fibronectin type III domain-containing protein 3B), rs2721051 вблизи гена *FOXO1* (Forkhead box protein O1), rs1324183, расположенный между генами *MPDZ* (Multiple PDZ domain protein), и *NF1B* (Nuclear factor 1 B-type), а также rs9938149, расположенный между генами *BANP* (BTG3 associated nuclear protein) и *ZNF469* (Zinc finger protein 469) [129]. Данные гены расположены на регионах: 3q26.31, 13q14.11, 9p23 и 16q24.2 соответственно. Ассоциация данных SNV с кератоконусом была исследована на независимых выборках пациентов из Австралии и Чехии с помощью генотипирования отобранных вариантов [175, 126]. Связь rs4894535 в гене *FNDC3B* с кератоконусом не подтвердилась ни в одном из дополнительных исследований. Связь rs9938149 (*BANP-ZNF469*) подтвердилась только на австралийской выборке, а rs2721051 *(FOXO1)* – только на чешской выборке. Ассоциация с кератоконусом rs1324183 (*MPDZ-NF1B*) подтвердилась на обеих выборках. Суммируя полученные данные, можно сказать, что гены *BANP-ZNF469, FOXO1, MPDZ-NF1B* имеют значение для развития кератоконуса, в связи с чем необходимо их дополнительное исследование, а значение гена *FNDC3B* для развития кератоконуса ограничено.

В результате анализа данных гибридизации на чипе по 247 870 экзомным вариантам в когорте здоровых пациентов и пациентов с кератоконусом был определен олигонуклеотидный вариант rs121908120 в гене *WNT10A* (Protein Wnt-10a) [52]. Ассоциация данного варианта была подтверждена в независимых когортах из Нидерландов, группе близнецов из Австралии и группе пациентов с кератоконусом также из Австралии [52].
В связи с этим, rs121908120 в гене *WNT10A* является перспективным вариантом, связанным с развитием кератоконуса, однако его ассоциация с данной патологией требует дальнейшей валидации в других популяциях и функциональных исследований.

Таким образом, по результатам анализа литературных данных, мы считаем, что следующие однонуклеотидные варианты являются наиболее перспективными для дальнейшего изучения в российской популяции: rs1536482

рядом с геном и rs7044529 в гене *COL5A1*, rs2286194 в гене *HGF*, rs4954218 в гене *MAP3K19*, rs4839200 в гене *KCND3*, rs2721051 вблизи гена *FOXO1*, rs1324183, расположенный между генами *MPDZ* и *NF1B,* и rs121908120 в гене *WNT10A.*

1.4 Диагностика кератоконуса

Диагностика кератоконуса представляет собой комплекс подходов, направленных на ранюю выявляемость заболевания, а также определение подходов к его дальнейшему лечению.

В настоящее время, ввиду отсутствия подтвержденных во всех популяциях достоверных вариантов кератоконуса, генетическая диагностика заболевания имеет экспериментальный характер и в плановом порядке не проводится. В клинической практике диагноз выставляется исходя из клинических проявлений, по данным физикальных и инструментальных исследований.

Кератоконус следует заподозрить у любого пациента, особенно молодого человека 16-30 лет, чаще мужчины, с жалобами на прогрессирующее снижение зрение, невозможность подбора очковой либо контактной коррекции [138, 209]. К сожалению, в связи с отсутствием специфических жалоб и высокотехнологичного оборудования, зачастую диагностировать или подтвердить диагноз в условиях поликлинического амбулаторного приема не удается.

Стоит особое внимание уделить наличию кератоконуса у родителей, а также существование других наследственных офтальмологических или соматических заболеваний у пациента или его ближайших родственников. Существуют публикации, указывающие на ассоциацию кератоконуса с системными коллагенозами, такими как синдром Эллерса-Данло, пороками развития сердца, суставов и мышечной ткани на фоне недифференцированной дисплазии соединительной ткани, в том числе, синдрома Марфана [87, 166, 88].

При проведении стандартной офтальмологической диагностики и осуществлении рефрактометрии может обратить на себя внимание наличие астигматизма (от слабой до сильной степени), часто с косыми осями, наличие миопической рефракции, изменения кератометрии > 48 дптр и, в некоторых случаях, анизометропии [28]. При попытке очковой коррекции часто имеет место невозможность максимальной коррекции до остроты зрения 1,0, что также может быть расценено как амблиопия при некоррегированных аметропиях. При проведении биомикроскопии на ранних стадиях развития кератоконуса зафиксировать какие-либо изменения роговицы сложно: возможно наличие единичных стрий Фогта (четкие вертикальные глубокие линии натяжения ДМ, которые временно исчезают при пальцевом надавливании на лимб). При более далеко зашедших стадиях визуализируется асферичная форма роговицы, ее истончение, множественные стрии Фогта [149]. В некоторых случаях возможно присутствие кольца Фляйшера (отложения гемосидерина в базальном эпителии роговицы) [74].

Для окончательного подтверждения диагноза, а также определения тактики дальнейшего лечения, необходимо проведение дополнительных специальных методов исследования: кератопахиметрии, кератотопографии, а также исследования кривизны задней поверхности роговицы.

Каждому пациенту с подозрением на кератоконус в обязательном порядке должна быть проведена кератопахиметрия, она может быть выполнена как на ультразвуковом пахиметре ручным способом, так и на оптическом когерентном томографе (ОКТ) переднего отрезка глаза с наличием автоматизированной функции составления пахиметрической карты роговицы. В ситуации, если наблюдается истончение роговицы в центральной зоне менее 470 мкм, случай должен быть расценен как подозрение на кератоконус. При применении ручного пахиметра разница между точками измерения в центральной зоне не должна быть более 30 мкм [167].

Изменения следующих топографических параметров обычно вызывает настороженность и должны быть расценены как возможное наличие у

исследуемого кератоконуса: астигматизм > 5 дптр, значения кератометрии (K_1 /K_2) > 48 дптр. Кроме того, подозрительны вертикальная асимметрия в показателях преломляющей силы роговицы, а также отклонение от центральной оси главных меридианов, локализованное на вершине роговицы [151].

Дополнительно некоторые кератотопографы, учитывая полученные данные, рассчитывают различные индексы, помогающие оценить наличие и степень выраженности патологического процесса, в частности, SAI (spherical assimetry index) – индекс асимметрии поверхности, SRI (spherical regularity index) – индекс регулярности поверхности, I-S index (inferior-superior index) – индекс соотношения силы преломления в верхней и нижней части роговицы, KISA (Keratometry-Inferior-Superior-Astigmatism) – индекс, учитывающий сразу несколько параметров кривизны роговицы [131].

Один из наиболее точных приборов для ранней диагностики кератоконуса – шеймпфлюг-камера (Pentacam, Oculus GmbH). Он отображает данные изменения передней и задней кривизны роговицы, а также выполняет регрессионный анализ параметров, включающий стандартное отклонение от среднего значения передней и задней кривизны роговицы и толщину роговицы, в том числе в самой тонкой точке. На основании полученных значений формируется новое относительное изображение роговицы пациента. Эта «карта» изображает изменения в виде ряда концентрических зеленых, желтых и красных кругов – в зависимости от выраженности изменений. Данное программное обеспечение создано Belin и Ambrosio в 2009 году и является одним из самых распространённых и точных для диагностики ранних стадий кератоконуса и наиболее широко применяемых в клинической практике [29].

Одной из современных диагностических разработок является автоматизированная система скрининга с применением двойной шеймпфлюг-камеры на основе искусственного интеллекта GALILEI (Ziemer Ophthalmic Systems AG). Благодаря учету 56-ти параметров, полученных по данным кератотопографии, кератопахиметрии, анализа волнового фронта роговицы, а

также специального алгоритма обработки данных, с его помощью удается диагностировать кератоконус даже на субклинических стадиях [189].

В настоящее время на рынке также существует два прибора, позволяющих измерять биомеханические свойства роговицы, и, таким образом, диагностировать кератоконус на ранней стадии: анализатор ORA (Reichert Technologies) и прибор Corvis ST (Oculus GmbH) [179]. В основе их работы лежит принцип выпуска сжатой струи воздуха, в результате которой исследуется динамика деформации роговицы и ее восстановления, зависящего от ее биомеханических свойств. Прибор может зафиксировать следующие показатели, необходимые для диагностики кератоконуса: CH (корнеальный гистерезис) и CRF (фактор резистентности роговицы), которые при наличии у пациента кератоконуса будут снижены [162].

В связи с наличием большого количества приборов для диагностики кератоконуса, выявление клинических стадий не представляет особых сложностей и возможно в условиях оснащенного офтальмологического центра. Однако субклинические формы заболевания все еще остаются сложной диагностической задачей, особенно при выявлении их в рамках амбулаторного поликлинического звена.

В связи с этим поиск генетических вариантов, повышающих вероятность развития у исследуемого кератоконуса, является важной задачей, так как позволит получить информацию о возможной манифестации заболевания. В том числе он позволит осуществить анализ дистанционно, при наличии биологической ткани исследуемого (образца крови или слюны), что особенно важно для пациентов, проживающих в удаленных регионах страны.

1.5 Классификация кератоконуса

На сегодняшний день существуют различные классификации кератоконуса, составленные в зависимости от диагностических критериев. Вследствие удобства, учитывая простоту фиксации изменений роговицы при

проведении биомикроскопии, одной из наиболее известных является классификация M. Amsler, которая впоследствии дополнялась в связи с появлениями новых возможностей диагностики [16].

В СССР в 1982 была предложена классификация Титаренко З.Д. с выделением 5 стадий заболевания: начальная, выраженная, развитая, далеко зашедшая и запущенная. Распределение осуществлялось по данным толщины роговицы и глубины передней камеры [9].

В 1998 году Y. S. Rabinowitz объединил I и II стадии кератоконуса в субклиническую форму, а III-IV – в клиническую форму болезни [168].

В 2006 году J. Kanski предложил разграничить кератоконус на 3 стадии в зависимости от среднего значения кератометрии (Кср): начальную стадию, при которой Кср находится в пределах от 46,0 до 48,0 дптр, стадию развитого кератоконуса, когда Кср равен 48,0-54,0 дптр, и стадию далеко зашедшего кератоконуса при Кср>54,0 дптр [100].

Одной из классификаций, предложенных на территории РФ, стала классификация Абуговой Т.Д. (2010) [1]. В данной классификации были выделены 4 стадии заболевания. Каждая последующая стадия, более тяжелая, характеризировалась наличием дополнительного биомикроскопического признака. Кроме того, автором выделены 3 клинические формы, характеризующие тяжесть кератоконуса, и 3 формы течения заболевания.

Наиболее широкое распространение получила классификация кератоконуса по M. Amsler, дополненная J. Krumeich (1998) [115]. Данная классификация является наиболее распространенной как в мире, так и в Российской Федерации, так как наиболее полно отражает стадию заболевания, учитывая наличие морфологических изменений в тканях роговицы, а также данные визометрии, кератометрии, рефрактометри и пахиметрии (Таблица 1).

Таблица 2 – Классификация кератоконуса Амслера-Крумейха (1998)

Стадия кератоконуса	**Клинико-функциональные показатели**
I	▪ Возможно появление стрий Фогта ▪ Астигматизм <5дптр ▪ Кератометрия <48,0 дптр ▪ Острота зрения 0,5-1,0 ▪ Отсутствие помутнений роговицы
II	▪ Наличие стрий Фогта ▪ Астигматизм 5-8 дптр ▪ Кератометрия <53,0 дптр ▪ Острота зрения 0,1-0,4 ▪ Отсутствие помутнений роговицы ▪ Пахиметрия >400 мкм
III	▪ Астигматизм 8-10 дптр ▪ Кератометрия >53,0 дптр ▪ Острота зрения 0,09-0,02 ▪ Отсутствие помутнений роговицы ▪ Пахиметрия 300-400 мкм
IV	▪ Клиническая рефракция не определяется ▪ Кератометрия >55,0 дптр ▪ Острота зрения менее 0,02 ▪ Наличие помутнений роговицы ▪ Пахиметрия <300 мкм

В 2014 г. Измайловой С.Б. с соавторами была разработана хирургическая классификация, разделяющая кератоконус на субклиническую стадию и 4 клинические стадии на основе анализа корригированной остроты зрения, данных биомикроскопии, минимального значения пахиметрии по данным ОКТ роговицы, конфокальной микроскопии, значений элеваций роговичной поверхностей по данным Pentacam, по совокупности которых определяется алгоритм действий врача [4].

В 2016 доктором Belin была предложена одна из модификаций классификации Amsler-Krumeich [28]. Был проведен анализ данных 672 глаз пациентов с кератоконусом, и на этом основании сформирована принципиально

новая классификация (ABCD system), с учетом задней кривизны роговицы. Классификация выделяет 5 стадий (0-4), с акцентом на начальные стадии, которые возможно выявить с учетом анализа задней поверхности.

Ранняя диагностика кератоконуса имеет большое значение для своевременного назначения адекватного лечения и стабилизации кератоконуса на стадии ранних структурных изменений либо начальной клинической стадии заболевания.

1.6 Лечение кератоконуса

В настоящее время наиболее распространенными современными методиками лечения кератоконуса являются: кросслинкинг роговичного коллагена, предложенная в 1998 году Wollensack G., Spoerl E., межслойная кератопластика с имплантацией интрастромальных роговичных сегментов, глубокая передняя послойная кератопластика с последующим дополнением техники Anwar и Teichmann K.D. в 2002 году и сквозная кератопластика, впервые проведенная Von Hippel в 1887 году [214, 72, 50, 18, 208].

Сложившаяся на сегодняшний день тактика лечения кератоконуса на начальной и развитой стадиях сводится к проведению комплекса операций, направленных на стабилизацию эктатического процесса и повышение остроты зрения.

На ранних стадиях прогрессии заболевания, при умеренном истончении роговицы, возможно проведение кросслинкинга роговичного коллагена. Процедура разработана в Дрезденском технологическом институте. После удаления эпителия роговицы осуществляют насыщение стромы роговицы рибофлавином. Следующим этапом проводят облучение ультрафиолетовой частью спектра. В результате высвобождения атомарного кислорода и происходит формирование новых межмолекулярных связей в тканях стромы. Образование новых связей приводит к усилению биомеханических свойств роговицы и, как следствие, стабилизации эктатического процесса.

В настоящее время процедура кросслинкинга является единственным вариантом лечения кератоконуса, направленным на устранение патогенетических механизмов его развития. С целью изменения рефракции глаза и, соответственно, повышения остроты зрения проводится интрастромальная кератопластика с имплантацией роговичных сегментов, подбор жестких, склеральных и комбинированных контактных линз [50, 169].

При стабильном кератоконусе без признаков выраженной прогрессии так же возможно проведение фоторефракционной кератэктомии, имплантации факичной торической интраокулярной линзы (ИОЛ), а также факоэмульсификация катаракты с имплантацией торической ИОЛ [6, 67, 15].

Прогрессирующий характер заболевания, как правило, приводит к необходимости пересадки роговицы. В настоящее время все проводимые кератопластики по поводу кератоконуса можно объединить в две большие группы: сквозная и послойная кератопластика. Впервые СКП при кератоконусе в 1936 году выполнил R. Castroviejo [45]. В России в 1938 году первая кератопластика была проведена академиком В.П. Филатовым [12]. На протяжении многих лет данная операция являлась основным радикальным хирургическим методом лечения кератоконуса. Однако активно развивались методы передней послойной кератопластики, позволяющие сохранить собственную ДМ и эндотелий реципиента.

В случае хирургического лечения развитых стадий кератоконуса (III-IV стадии по классификации Амслера) большинство современных хирургов отдает предпочтение передней глубокой послойной кератопластике (ГППК).

1.6.1 Послойная кератопластика в лечении кератоконуса

Основная причина интереса к ГППК большинства хирургов заключается в том, что послойная кератопластика обладает рядом преимуществ, по сравнению с СКП. Одним из ключевых моментов является сохранение собственной ДМ с эндотелием, ведь одной из основных причин болезни трансплантата при СКП в

позднем послеоперационном периоде является дисфункция эндотелия [136, 135]. По той же самой причине большинство хирургов рекомендуют выполнение ГППК у молодых пациентов, особенно в подростковом возрасте, таким образом, существенно продлив срок службы трансплантата [135, 90].

При послойной кератопластике потеря собственных эндотелиальных клеток составляет в среднем не более 10%, что в разы меньше, чем при СКП (25% и более) [133].

Сохранение ДМ также очень важно в аспекте целостности роговицы глаза и ее устойчивости к травмам. Известно, что ДМ, а точнее слой Дуа, прилежащий непосредственно к ДМ, толщиной около 15 микрон, отличается высокой прочностью, выдерживая давление 150—200 кПа [60]. При проведении СКП его целостность нарушается, а значит, снижается и общая прочность роговицы, которая становится более подверженной травмам, даже в отдаленном послеоперационном периоде [33].

При ГППК такие послеоперационные осложнения, как отслойка сетчатки, супрахориоидальное кровоизлияние, макулярный отек и послеоперационный эндофтальмит сведены к минимуму, благодаря минимальному вмешательству в переднюю камеру [196, 17].

В результате того, что эндотелий остается интактным и снижается риск дисфункции эндотелиальных клеток, назначение имуносупрессивной терапии возможно в более легком режиме. Локальное назначение кортикостероидов в каплях в минимальных дозах будет адекватным, и, как следствие, уменьшится количество осложнений, связанных с их назначением: вторичная гипертензия, развитие стероидной катаракты [77].

При выборе донорского материала для ГППК также существует ряд преимуществ. Во-первых, в связи с тем, что ДМ донора удаляется перед фиксацией трансплантата в ложе, существует возможность использовать донорский материал с меньшей плотностью эндотелиальных клеток [157, 170]. А в случае проведения эндотелиальной кератопластики – использовать один трансплантат сразу для двух реципиентов: слои стромы для ГППК, а ДМ с

эндотелием для проведения трансплантации эндотелия с Десцеметовой мембраной (ТДМ) [170, 91].

Несмотря на неоспоримые преимущества, существует также и ряд недостатков, ограничивающих применение ГППК в широкой клинической практике. Прежде всего, выполнение данной операции требует больших временных затрат и определенных хирургических навыков. В настоящее время даже при условиях наличия высокотехнологичного оснащения и существующих модифицированных методик, большинство хирургов не могут исключить довольно высокий процент перфораций ДМ и перехода на СКП [206]. При проведении ГППК частота разрывов и перфорации ДМ могут достигать 39%, даже при владении хирургом необходимыми навыками [193, 200, 75, 33, 89].

1.6.2 Развитие методики

После проведения первых сквозных кератопластик в конце 19 века Von Hippel прошло более, чем 20 лет, прежде чем в 1914 году появилась концепция передней послойной кератопластики [208]. Для ее выполнения перед исследователями стояло два вопроса: подготовка донорского материала и выделение резидуальной стромы у реципиента. В 1942 году Arruga создал механический трепан с контролируемой глубиной реза, с помощью которого можно было сформировать донорский трансплантат необходимой глубины [20]. Впоследствии Barraquer F. и Castroviejo R. в 1949 году создали трепан с настраиваемой глубиной реза. По предложенной ими технике, формирование трансплантата выполнялось в два этапа: первым этапом выполнялось просечение на необходимую глубину с помощью трепана, затем происходило дорезание с применением микрокератома [45, 46]. Впоследствии в 1958 году ими также была разработана передняя послойная кератопластика с применением электрокератома [44].

Первая операция по проведению передней послойной кератопластики была выполнена в 1914 году A. Elschning у пациента с интерстициальным

кератитом [58]. В течение следующего десятилетия передняя кератопластика большой популярностью не пользовалась, в связи с чрезвычайно низкой остротой зрения из-за наличия резидуальной стромы и рубцевания в интерфейсе [171]. Послойная кератопластика для лечения кератоконуса не применялась до 1965 года, когда она была проведена Malbran [134]. Его техника была в дальнейшем усовершенствована Polack F. в 1971 и получила название техники послойного удаления резидуальной стромы, которую он назвал «peeling off», или техникой послойной очистки [163].

В 1965 Brown S. в процессе проведения послойной кератопластики обнаружил, что существует вероятность полного удаления резидуальной стромы до обнажения ДМ, что может существенно повысить остроту зрения пациента, однако требует специальных хирургических навыков и существенно удлиняет проведение хирургического вмешательства [36]. Наиболее сложным этапом является отделение задней стромы от ДМ реципиента. Для этого применяется несколько хирургических техник: механическое отделение, введение физиологического раствора, вискоэластика или воздуха.

Первым введение воздуха в строму для её расслоения предложил Archilla E. в 1984 году, однако данная концепция не была достаточно обоснована и не всегда позволяла получить положительные результаты [19]. Sugita J. и Kondo J. в 1998 также пытались добиться отделения резидуальной стромы реципиента, вводя в ее толщу физиологический раствор, до их инфильтрации жидкостью, побеления с последующей диссекцией [193]. Однако стабильного результата также достичь не удалось. Tsubota в 1998 году предложил мануальную технику расслаивания стромы, также известную как «разделяй и властвуй» [200].

Melles в 1999 году одним из первых предложил технику удаления глубоких слоев стромы без применения дополнительных устройств [145]. Суть способа состояла в ведении в переднюю камеру воздуха для создания интерфейса воздух-эндотелий, функционирующего по принципу выпуклого зеркала, отображая глубину нахождения расслаивающего инструмента в слоях

стромы реципиента. Данный способ помогал предотвратить повреждение ДМ при манипуляциях [178].

Однако все вышеперечисленные методы не получили широкого распространения в связи с большим количеством осложнений и отсутствием единого стандарта.

Прорыв в проведении передней послойной кератопластики представляло предложение M.Anwar и K.Teichman в 2002 году [18]. Согласно их технике, хирург вводит воздух в глубокие слои стромы для последующего выделения ДМ. Данная методика получила название техники «БП», или «big-bubble».

В последующие годы техника подверглась ряду модификаций [76]. При этом частота перфорации ДМ была различной: от 0% по сообщениям Whatson S. до 20% по сообщениям Caporossi A. в 2004 году [212, 43].

Sarnicola с соавторами в 2010 году опубликовал результаты более 200 кератопластик, выполненных мануальными методами по Tsubota, Sugita, Melles и методом, предложенным Anwar и Teichmann с формированием «БП» [177]. В процессе проведения операций осуществлялось наблюдение за успешностью выделения ДМ и частотой операционных осложнений, а именно разрывов ДМ. В 127 из 164 случаев (77%) при использовании техники Anwar было достигнуто полное отделение ДМ. Разрыв ДМ произошел в 25 из 236 случаев (10,5%). В 3-х случаях (12,5%) операция завершилась как сквозная кератопластика.

Исследование, проведенное Dua и соавторами в 2018 году, показало, что при проведении аэровискосепрарации нагнетаемый воздух должен достичь плоскости между слоем Дуа и стромой, для формирования «БП» первого типа [59]. Это наиболее распространенный тип, встречающийся примерно у 80% пациентов. Воздух вводится в строму реципиента после проведения трепанации поверхностных слоев стромы необходимого диаметра (обычно 7,5–8 мм). В некоторых случаях воздух достигает пространства между слоем Дуа и Десцеметовой мембраной, проходя через крошечные фенестрации вдоль периферии роговицы, в данном случае формирование «БП» происходит по второму типу, на него приходится около 12% случаев. Существует также

ситуация, когда формирование пузыря происходит одновременно по двум типам, и в этом случае пузырь носит название смешанного типа, который формируется в 8% случаев. К сожалению, с помощью пневмодиссекции не всегда удается получить «БП», и в этом случае послойная диссекция резидуальной стромы должна быть выполнена вручную до достижения плоскости ДМ.

В настоящее время существует оборудование, позволяющее хирургу эффективнее выполнять ГППК даже в случае мануальной диссекции. Одним из первых сообщений о проведении ГППК с применением интраоперационного оптического когерентного томографа переднего отрезка глаза была публикация De Benito-Llopis L и Mehta J. в 2015 году [56]. Авторы отмечали, что во многих случаях проведение интраоперационной томографии помогало определить глубину остаточной резидуальной стромы, положение и целостность ДМ, формирование «БП», локализацию и размер разрывов ДМ. По их мнению, интраоперационная ОКТ является перспективной технологией, направленной на повышение процента удачных исходов при проведении ГППК.

1.6.3 Применение фемтосекундного лазера

В связи с повсеместным внедрением лазерных устройств, а также учитывая тот факт, что проведение ГППК является сложной задачей, требующей времени и большого опыта хирурга, особый интерес представляет внедрение фемтосекудных технологий. Согласно некоторым авторам, применение фемтосекундного лазера (ФСЛ) при проведении кератопластики может способствовать стандартизации процедуры, а также повышению ее эффективности и безопасности [188, 70].

В зависимости от параметров частоты и энергии импульсов фемтосекундные лазерные установки условно разделяют на несколько групп: с высокой энергией импульса и низкой частотой IntraLase (AMO, США), Femtec 520F (Technolas Perfect Vision, Германия); низкой энергией импульса и высокой

частотой Femto LDV (Ziemer, Швейцария), VisuMax (Carl Zeiss, Германия), Фемто Визум (Оптосистемы, Россия); со средними значениями энергии и частоты импульсов WaveLight (Alcon, США). Рядом как российских, так и зарубежных авторов отмечено, что при использовании ФСЛ с высокой частотой и малой энергией в импульсе сформированная поверхность реза более гладкая, в отличие от установок с меньшей частотой и большей энергией [49, 3]. Таким образом, низкоэнергетические ФСЛ установки с высокой частотой импульсов являются оптимальными для проведения ГППК с ФС.

При проведении фундаментальных исследований в области применения ФСЛ для кератопластики методом электронной микроскопии показано, что края разреза, сформированного в донорской роговице, имеют высокое качество, без термического или механического повреждения соседних тканей, а также выявлено, что фемтолазерная трепанация роговицы сохраняет ультраструктуру разрезанных коллагеновых волокон. Однако при этом лазером были образованы обломки клеток и коллагена нанометрических размеров [49].

Гистоморфологические исследования роговичных дисков, полученных при проведении СКП с помощью ФСЛ, выявили наличие гладкого, прямого реза с перпендикулярными краями. Не было обнаружено отека роговицы или видимого повреждения ядер кератоцитов [219, 127].

Одним из преимуществ применения фемтосекундного лазера является возможность формирования сложного профиля разреза. По мнению некоторых авторов, это обеспечивает наилучшее сопоставление краев, позволяет получить более быстрое формирование рубцовой ткани, а также нивелирует послеоперационный астигматизм [165]. Хирургами выполнялись различные модификации: Price F., Shehadeh-Mashor R. и Farid M. в 2009 году выполняли ГППК с зигзагообразным профилем [165, 159, 69, 70]. Fung S. в 2016 году и Паштаев А.Н. с соавторами в 2017 году сообщали о выполнении послойной кератопластики с ФС в виде «шляпки гриба» [79, 7]. Одной из возможных конфигураций была форма «перевернутой шляпы» и даже гексагональной формы, предложенная в 2016 году Espandar L. [159, 66]. Однако, несмотря на

описанные авторами преимущества, ни одна из конфигураций не нашла применения в широкой клинической практике, ввиду сопоставимых результатов по оцениваемым показателям с формируемым простым вертикальным профилем.

Одно из исследований посвящено комбинированному использованию ФСЛ и эксимерного лазера в послойной кератопластике. Cleary C. С соавторами в 2012 году описали результаты 21 операции ГППК, выполненной при помощи фемтосекундного лазера Intralase 60 kHz [49]. Рез роговицы реципиента проводили на глубине в самой тонкой точке минус 100 мкм по данным ОКТ. Далее для уменьшения толщины стромы с помощью эксимерного лазера Technolas 217C производили абляцию резидуальной стромы. Вслед за этим выполняли фототерапевтическую кератэктомию на глубину 40 мкм. Трансплантат выкраивали по стандартной методике с применением ФЛ. Данное исследование вызывает интерес, однако необходимость использования двух лазерных установок, а также постоянной смены местоположения пациента в ходе операции, делают данную методику экономически необоснованной, времязатратной и неудобной для пациента и медицинского персонала.

Для снижения риска разрыва ДМ Buzzonetti et al. в 2012 году была предложена техника, позволяющая выполнять ГППК в 3 этапа [40]. Первый этап включал в себя формирование с помощью ФСЛ канала для введения в него воздуха. Вторым этапом осуществляли просечение слоев стромы горизонтальным резом. Третьим этапом формировали зигзагообразный краевой разрез. После удаления поверхностных слоёв роговицы сформированный лазером канал расширяли и в него вводили канюлю для введения в него воздуха и формирования «БП». Все операции завершились как ГППК. В 3-х случаях в связи с тем, что «БП» не был сформирован, пришлось осуществить переход на мануальную диссекцию тканей.

Данный метод объединяет в себе преимущества применение ФСЛ с возможностью формирования сложного профиля бокового реза и успешного

формирования «БП», что делает процедуру технически более простой и предсказуемой.

Однако серьёзным недостатком является необходимость произвести три запуска ФСЛ для выкраивания ложа в роговице реципиента, а также ещё один для выкраивания трансплантата, что сопряжено с финансовыми издержками и удлиняет время пребывания глаза пациента в состоянии фиксации к вакуумной лазерной системе, а также суммарное количество лазерного воздействия на структуры глаза в целом.

Одной из современных тенденций является применение интраоперационной оптической когерентной томографии переднего отрезка глаза для проведения передней глубокой послойной кератопластики с ФС. Одна из последних работ Keller B. с соавторами в 2018 году посвящена интраоперационной визуализации иглы для аэровискосепарации при проведении передней глубокой послойной кератопластики с применением фемтосекундного лазера [104]. Авторами разработана игла, обладающая гиперрефлективными свойствами и хорошо визуализируемая на приборе ОКТ. В своем исследовании они провели эксперимент на 12 трупных глазах, в котором показали, что применение данной сочетанной техники обладает рядом преимуществ. В том числе, по мнению авторов, сократится количество перфораций ДМ в связи с возможностью ее визуализации, а также точного расположения инструмента, через который вводится воздух либо вискоэластик.

В недавних исследованиях сообщалось о безопасности, эффективности и преимуществах бесшовной ГППК с ФС, а также о ее высоких результатах и практически полном отсутствии серьезных послеоперационных осложнений на сроке до 3-х лет. Впервые описанная Yoo S.H. и соавторами в 2008 году, методика основана на формировании донорского трансплантата и ложа реципиента с помощью фемтосекундного лазера (Abbott Medical Optics, Santa Ana, CA), выкраивание ложа реципиента происходит на глубину 200-300 мкм, без удаления резидуальной стромы [216, 187]. По завершению операции пациенту накладывается бандажная контактная линза, в которой он находится

около 3 недель. Наложение роговичного шва не осуществляется. На сроке послеоперационного наблюдения до 3 лет средняя НКОЗ пациентов составляла 0,6. Отсутствие швов, по мнению авторов, способствует ранней зрительной реабилитации и меньшей величиной индуцированного астигматизма. Однако широкого распространения данная техника не получила ввиду высокого риска дезадаптации роговичного трансплантата в послеоперационном периоде.

1.7 Заключение по обзору литературы

Таким образом, по итогам анализа молекулярно-генетических исследований, направленных на поиск вариантов кератоконуса в различных популяциях, было выявлено, что однонуклеотидные варианты в генах *COL5A1, MAP3K19, HGF, KCND3, FOXO1, MPDZ-NF1B, WNT10A* имеют подтвержденную ассоциацию с кератоконусом. Многочисленность генов, ассоциированных с кератоконусом, а также их влияние на развитие кератоконуса в одной популяции и отсутствие данных в другой, свидетельствует о чрезвычайной генетической гетерогенности заболевания. При этом исследований генетической природы кератоконуса в российской популяции не проводилось, за исключением поиска вариантов в гене *SOD1* в выборке пациентов из Башкортостана, опубликованного Титоян К. Х. с соавторами в 2017 году [11].

Понимание генетических механизмов развития кератоконуса и определение вероятных генов-кандидатов влияющих на его манифестацию, определит новый подход к ранней диагностике данного заболевания и, как следствие, к его лечению.

Одним из наиболее перспективных методов лечения далекозашедших стадий кератоконуса является ГППК. Анализ публикаций, посвящённых лечению больных с кератоконусом способом передней глубокой послойной кератопластики, выявил сильные и слабые стороны имеющихся методик. Применение ФСЛ позволяет частично стандартизировать процедуру и сделать

её более предсказуемой. Применение интраоперационного ОКТ расширяет возможности хирургических манипуляций и позволяет снизить риск перфорации ДМ. Отсутствие «золотого стандарта» проведения ГППК свидетельствует о необходимости провести изучение возможностей применения фемтосекундного лазера в послойной пересадке роговицы, для снижения риска интраоперационных осложнений и повышения клинико-функциональных результатов.

Разработка безопасных и эффективных методов фемто-ассистированной передней послойной кератопластики на сегодняшний день является актуальной задачей, требующей новых подходов и оптимальных решений.

Глава 2. МАТЕРИАЛЫ И МЕТОДЫ ИССЛЕДОВАНИЙ

2.1. Общая характеристика материала исследования

Данное исследование проведено на основе анализа молекулярно-генетических исследований пациентов с диагнозом кератоконус (70 пациентов), а также 100 пациентов из группы контроля и хирургического лечения 61-ого пациента (61 глаз). Распределение пациентов по группам представлено в таблице 2.

Таблица 2 – Распределение пациентов по группам исследования

I. Молекулярно-генетическое исследование (n=170)	**II. Клинико-функциональное исследование (n=61)**
I.А группа: пациенты с диагнозом кератоконус, подтвержденным клинико-функциональными методами исследований **(n=70)**	**II.А группа:** пациенты с диагнозом кератоконус, которым была проведена фемто-ассистированная ГППК, по модифицированной технике, с созданием интрастромальных тоннелей **(n= 28)**
I.Б группа: пациенты с достоверным отсутствием диагноза кератоконус, на основании сбора анамнеза и данных клинико-функциональных методов исследования **(n=100)**	**II.Б группа:** пациенты с диагнозом кератоконус, которым была проведена фемто-ассистированная ГППК по стандартной технике **(n= 33)**

2.2. Характеристика материала молекулярно-генетического исследования

Пациенты, которым было проведено молекулярно-генетическое исследование, обратились в МНТК «МГ» с жалобами на снижение зрения, диагноз кератоконус пациентам I.А группы был выставлен впервые, либо подтвержден, при этом из исследования исключали пациентов с так называемой стадией структурных изменений и отсутствием клинических проявлений (forme fruste), ввиду возможной неоднозначности данных. Всего в исследование вошло: пациентов с I стадией – 3 пациента, со II стадией – 34 пациента, III стадия была зафиксирована у 29 пациентов, а IV стадия в 4 случаях.

Распределение больных по формам и стадиям заболевания выполняли согласно классификации Амслера-Крумейха (1998).

Пациенты I.Б группы так же обратились в МНТК «МГ» с жалобами на снижение зрения, всем пациентам был выставлен диагноз катаракта и назначено хирургическое лечение. У данных пациентов диагноз кератоконус был исключен на основании сбора анамнеза и результатов клинико-функциональных исследований. Все пациенты I.Б группы были старше 50 лет, что позволяло с уверенностью сказать об отсутствии возможной поздней манифестации кератоконуса. Распределение пациентов по полу и возрасту представлено в таблице 3.

Таблица 3 – Распределение пациентов, включенных в молекулярно-генетическое исследование, по возрасту и полу

	Пациенты с кератоконусом I.А группа (n=70)		**Контрольная выборка I.Б группа (n=100)**	
	Мужчины	Женщины	Мужчины	Женщины
Количество	50	20	57	43
Средний возраст, лет, M±σ	30,3±11,1	32,8±11,1	67,4 ±8,0	71,6±9,3
	31,0 ±11,1		61,4 ± 9,6	

Все пациенты были представителями европеоидной рассы. По национальному составу обе представленные группы состояли: на 62% из русских, на 30% были представлены татарами, 3% составили башкиры и еще 5% представлены различными народностями Северного Кавказа.

После установления клинического диагноза и распределения по группам всем пациентам проводили молекулярно-генетический анализ образцов ДНК с целью поиска искомых однонуклеотидных вариантов в соответствующих генах.

Молекулярно-генетические исследования образцов ДНК пациентов выполняли на базе лаборатории молекулярной генетики человека человека ФГБУ ФНКЦ ФХМ ФМБА России, Москва.

2.3. Методы молекулярно-генетических исследований

Всего исследовали 170 образцов замороженной цельной крови с антикоагулянтом в объеме 4-6 мл. Из которых 107 мужчин и 63 женщины. Образцы были обезличены. В анализ вошли варианты в генах *COL5A1, MAP3K19, HGF, KCND3, FOXO1, MPDZ-NF1B, WNT10A***.** На проведение

данного исследования было получено разрешение локального этического комитета ФГАУ НМИЦ «МНТК «Микрохирургия глаза» им. акад. С. Н. Фёдорова» Минздрава России №86 от 20.04.2018 г.

2.3.1. Выделение ДНК из образцов крови

ДНК выделяли из размороженных образцов крови (400 мкл) с помощью набора Gentra Puregene Blood Kit (Qiagen, Германия) согласно протоколу производителя.

2.3.2. Полимеразная цепная реакция (ПЦР)

Праймеры к интересующим участкам ДНК были подобраны и проверены на специфичность с помощью программы Primer-BLAST (NCBI, США). Последовательности праймеров приведены в таблице 4. Олигонуклеотиды для проведения ПЦР были синтезированы в ООО «Евроген» (Россия). Для проведения ПЦР использовали стандартный набор для амплификации ДНК «Gene Pak® PCR MasterMix Core» (IsoGene Lab. Ltd., Россия). Объем реакции 20 мкл, количество ДНК в реакцию – 50 нг, конечная концентрация праймеров 0,3 мкМ. Учёт результатов ПЦР проводили методом горизонтального электрофореза в агарозном геле. В качестве маркера молекулярного веса ДНК использовали O’Gene Ruler DNA Ladder Mix (Thermo Fisher Scientific, США)

Таблица 4 – Последовательности праймеров, использованных для генотипирования пациентов обеих групп

Название гена	**Название праймера**	**Название** SNV	**Последовательность праймера 5'>3'**	**Длина ампли-кона**
COL5A1	COL5-F1	rs1536482	AGGTCCCTTGAGCCCTTTTA TCACCTGAGCCTCCTCATCG	630
COL5A1	COL5-F2	rs7044529	ACAAAGCCCACCTTGATTTAA TGCCAAATATGCTGCAGAGG	475
MAP3K19	R3G-F	rs4954218	TCAAATCACTGCAATACCGGG CAGTCTGGGCGATAGAGGGA	563
HGF	HGF-F1	rs2286194	GACCCATCTGGATTTCGGCA GAGTGAGAAGAATGCAGCGG	335
KCND3	KCN-F1	rs4839200	GGAGAGAGCACCTCCCTACC GGAGGAGTCTCCATGCTGAG	486
FOXO1	FOX-F1	rs2721051	CCAAGGTTAACCGAAGTCCA AAGGGAAGAGGCAAATGTGA	250
MPDZ-NF1B	MPDZ-F1	rs1324183	ACAGCCAGCAGGAAGAGAACAT ACAGTGACTTCCTCAGACTGGC	177
WNT10A	W10-F	rs121908120	TCCTTGTGCCAGACTCTCCT GTGTGACATGTGGGAGCAAC	611

2.3.3 Секвенирование по Сэнгеру ПЦР-продуктов

Очистку реакционной смеси осуществляли ферментным методом. Реакцию секвенирования проводили с использованием набора BigDye® Terminator v3.1 Cycle Sequencing Kit («Thermo Fisher Scientific», США) по протоколу производителя. Секвенирование осуществляли на капиллярных

секвенаторах ABI Prism 3730XL («Applied Biosystems», США). Результаты секвенирования анализировали в программе Unipro UGENE.

2.4 Материалы клиническо-функционального исследования

Данный этап исследования основывается на анализе клинико-функциональных результатов хирургического лечения 61 пациента (61 глаз) с диагнозом кератоконус. Все пациенты, которые вошли в исследование, первично обратились в МНТК «МГ» с жалобами на снижение остроты зрения. В большинстве случаев (50 пациентов) диагноз был первично выставлен врачом по месту жительства, в связи с наличием далекозашедшей стадии (III-IV стадия по классификации Амслера-Крумейха). Оставшаяся часть больных (11) наблюдалась в МНТК «МГ» ранее, им хирургическое лечение было проведено в связи с наличием отрицательной динамики заболевания.

Исходя из техники выполнения хирургического лечения, пациенты были разделены на 2 группы.

II.А группа – пациенты с кератоконусом, которым была выполнена фемто-ассистированная ГППК по модифицированной технике с созданием интрастромальных тоннелей (28 пациентов).

II.Б группа – пациенты с кератоконусом, которым была выполнена фемто-ассистированная ГППК по стандартной технике (33 пациента).

Данные обеих групп (распределение по полу, возрасту, стадиям заболевания) представлены в таблице 5**.**

Из представленных данных следует, что сформированные группы пациентов однородны и практически идентичны друг другу, что позволяет в ходе исследования делать обоснованные выводы о получаемых результатах.

Исследования пациентов проводили на этапах до хирургического лечения, в ходе операции и в разные сроки послеоперационного периода.

Таблица 5 **–** Распределение пациентов обеих групп исследования по половому, возрастному составу и стадиям заболевания

	II.А группа	**II.Б группа**
Пол (М♂/ Ж ♀)	18♂ / 10 ♀	21♂ / 12 ♀
Возраст, лет, M±σ	33,82 ± 12,92 лет	35,94 ± 12,36 лет
Стадия, кол-во пациентов	III стадия – 26 IV стадия – 2	III стадия – 29 IV стадия – 4

Все пациенты, вошедшие в исследование, отвечали следующим критериям включения: обязательными были наличие кератоконуса III-IV стадии по классификации Амслера-Крумейха, возраст старше 18 лет. Критериями исключения пациентов были: отказ пациента от участия в исследовании, наличие выраженных фиброзных изменений в строме роговицы, заболевания сетчатки и зрительного нерва, приводящие к снижению зрения, амблиопия, а также тяжелое общесоматическое состояние пациента, не позволяющее проводить лечение.

2.5 Методы клинико-функционального исследования

Объективному обследованию органа зрения всех пациентов предшествовал тщательный сбор анамнеза по поводу жалоб, течения, времени возникновения и динамики заболевания, а также наличия сопутствующих заболеваний, предшествующих офтальмологических вмешательств и травм глаз.

Всем пациентам проводили комплексное клинико-функциональное обследование, включающее: авторефрактометрию, визометрию без коррекции и с коррекцией, кератометрию, динамическую периметрию, тонометрию, биомикроскопию, офтальмоскопию, ультразвуковую эхобиометрию, эндотелиальную микроскопию, кератотопографию, оптическую когерентную томографию (ОКТ), также фоторегистрацию переднего отрезка глаза.

Кроме предоперационного обследования пациентам осуществляли динамическое обследование на 7-й, 30-й день и через 3, 6, 12 и 18 месяцев после хирургического лечения.

Авторефрактометрию выполняли на аппарате RC-5000 фирмы «Tomey» (Япония) в естественных условиях, погрешность измерения прибора составляет ± 0,25дптр.

Визометрию проводили без коррекции и с максимальной очковой коррекцией на рефракционном комбайне фирмы «Rodenstock» (Германия) с использованием проектора оптотипов фирмы «Zeiss» (Германия).

Кератометрию выполняли на офтальмометре фирмы Opton (Германия).

Периметрию проводили на проекционном периметре АПП3-01 (Россия) по общепринятой методике с использованием объектов белого цвета разной величины и яркости в зависимости от исходной остроты зрения.

Тонометрию проводили на пневмотонометре фирмы Topcon (Япония) и контактным методом с помощью аппланационного тонометра Маклакова под местной анестезией раствором лидокаина. При необходимости проводили тонографию.

Биомикроскопию переднего отрезка глаза проводили с использованием щелевой лампы модели SL-30 фирмы «Opton» (Германия). Первично проводили оценку состояния придаточного аппарата глаза, состояние тарзальной и бульбарной конъюнктивы, переднего и заднего отрезков глаза. При осмотре роговицы отмечали асферичность ее поверхности, наличие истончения и стрий Фогта, кольца Фляйшера, наличие складок ДМ, а также фиброзных изменений в слоях стромы.

Офтальмоскопию выполняли при достаточной прозрачности сред переднего отрезка глаза с помощью линзы «Max field» 90 дптр фирмы «Ocular Instruments» (США). Оценивали состояние диска зрительного нерва, цвет,

границы, форму и глубину экскавации, состояние макулярной зоны, калибр и ход сосудов глазного дна, их световые рефлексы.

Ультразвуковую эхобиометрию осуществляли на аппарате «SONOMED» (США). Измеряли следующие параметры: глубина передней камеры, толщина хрусталика, величина переднезадней оси глазного яблока. В ходе исследования исключали наличие гемофтальма, отслойки сетчатки и внутриглазных новообразований.

Исследование толщины роговицы выполняли методом Оптической когерентной томографии роговицы на приборе для бесконтактного исследования переднего отрезка глаза Visante OCT (Carl Zeiss, Германия) с длиной волны 1300 нм. Применяли панорамное сканирование переднего сегмента глаза размером 16 х 6 мм и сканирование роговицы в зоне разреза с высоким разрешением размером 10х3 мм, частота сканирования 256 А-сканов в одном поперечном срезе, время получения одного снимка 0,125 сек. Метод ОКТ позволяет с высокой точностью исследовать анатомическое и структурное состояние тканей переднего отрезка глаза, адаптацию трансплантата, а также состояние зоны интерфейса донор – реципиент. Исследование выполняется бесконтактно и является безопасным, что особенно важно в случаях необходимости его проведения в раннем послеоперационном периоде. При проведении ОКТ оценивали следующие параметры: 1) равномерность и полнота прилегания трансплантата, 2) выявление и подтверждение отслойки ДМ, 3) отсутствие фильтрации и состоятельность швов, 4) общую толщину роговицы реципиента, 5) центральная толщину трансплантата, 6) толщину резидуальной стромы, прилегающей к ДМ.

Подсчет плотности эндотелиальных клеток проводили методом конфокальной микроскопии с помощью прибора EM-3000 (Tomey, Япония) со следующими параметрами: линза для исследования – 40х, NA 0,75, рабочая дистанция – 1,98 мм, исследуемая зона роговицы – 460 х 345 мкм, размеры получаемого изображения – 768 х 576 pixel, латеральное разрешение – 0,6 мкм/pixel, скорость сканирования – 25 снимков в секунду. При исследовании

использовали функцию автоматического и мануального подсчета плотности эндотелиальных клеток.

Компьютерную кератотопографию выполняли на кератотопографе TMS-4, «Tomey» (Япония) с получением топографических карт роговиц пациентов. В число анализируемых параметров вошли индекс асимметрии поверхности SAI и индекс регулярности поверхности SRI. Индекс SAI определяется по всей роговичной поверхности и отражает разницу оптической силы роговицы между двумя противоположными точками одного меридиана. Величина SAI в норме составляет менее 0,5. Индекс SRI характеризует регулярность передней поверхности роговицы центральной зоны. Внутри данной зоны, диаметр которой составляет 4,5 мм, сравнивается оптическая сила каждой точки со всеми другими точками, расположенными вокруг нее. В случае иррегулярного роговичного астигматизма величина индекса SRI составляет больше 1,0.

Фотосъёмку глаз пациентов осуществляли при помощи фотощелевой лампы TOPCON DC-1 (Япония).

Все результаты клинико-функциональных исследований заносили в сводные таблицы программы Excel пакета Microsoft Office 2017.

2.5.1 Техническая характеристика фемтолазерной установки

Для формирования роговичного клапана и создания интрастромальных тоннелей использовали фемтосекундный лазер Ziemer Femto LDV Z8 (Швейцария). Параметры работы лазера – это длина волны в диапазоне от 1020 до 1060 нм и длительность импульса в диапазоне от 200 до 350, частота импульсов >5000 кГц, энергия импульса <0,1 мкДж. Все перечисленные параметры характеризуют алгоритм сканирования лазера. В данном лазере работа происходит с применением растрового алгоритма.

Стоит отметить, что у установки Femto LDV имеется принципиальное отличие по техническим характеристикам от других фемтолазерных установок:

высокая частота (>5 МГц) и низкая энергия в импульсе (<100 нДж). Малая энергия в импульсе приводит к меньшему размеру кавитационных пузырьков, это позволяет реализовать алгоритм сканирования с наложением соседних импульсов друг на друга, что приводит к уменьшению степени выраженности тканевых «мостиков».

В аспекте ГППК наибольший интерес представляет качество формирования бокового реза. Качество стромального ложа не оценивается, в связи с удалением резидуальной стромы.

На рисунках 1 и 2 представлены результаты сканирующей электронной микроскопии бокового реза донорской роговицы, после удаления поверхностного лоскута. Собственное вещество роговицы представлено волокнистой структурой, состоящей из разноориентированных коллагеновых волокон. Поверхность реза гладкая, выраженные структурные неровности и шероховатости отсутствуют.



Рисунок 1 – Сканирующая электронная микроскопия бокового реза роговицы после формирования поверхностного роговичного лоскута с помощью низкоэнергетической лазерной установки Femto LDV Z8. Растровый электронный микроскоп «JEOL» 6000 plus. Увеличение x200



Рисунок 2 – Сканирующая электронная микроскопия бокового реза роговицы после формирования поверхностного роговичного лоскута с помощью низкоэнергетической лазерной установки Femto LDV Z8. Растровый электронный микроскоп «JEOL» 6000 plus. Увеличение x800

Фемтосопоровождение ГППК проводится в режиме послойной кератопластики, с аналогичными параметрами мощности и скорости бокового реза в II.А и II.Б группах. Однако в группе II.А с помощью лазера происходит формирование интрастромального тоннеля для введения в него воздуха, успешного формирования «БП» и последующего отделения ДМ от глубоких слоев стромы.

На установке Femto LDV Z8 100% на индикаторе мощности соответствует 1000 мВт или 1 Вт на выходе из рукоятки. В Вт выражается мощность, а в Дж энергия: Мощность = Энергия/Время. Время обратно пропорционально частоте, частота лазера, используемая для роговичного реза 10 МГц. Соответственно при роговичном резе Энергия = Мощность/Частота = $1/10*10_6 = 10_{-7}$ Дж (СИ) или 0,1 мкДж.

2.5.1 Стандартная техника операции фемто-ассистированной ГППК

В II.Б группе пациентов с кератоконусом, фемто-ассистированную ГППК проводили по стандартной технике. В ходе предоперационной подготовки

совершали премедикацию внутривенным введением Реланиума (0,5% – 2,0 мл). Далее масочную подачу препарата Севофлуран (Севоран) и интубацию пациента, с последующим осуществлением эндотрахеального наркоза. Анестезию дополняли закапыванием в конъюнктивальную полость анестетика (Алкаин 0,5%) 3 раза с интервалом 5 минут.

После обработки операционного поля Повидон-йодом 5% с экспозицией 2 минуты и установки блефаростата, определяли оптимальный диаметр формируемого ложа с помощью метчиков различного диаметра, производили разметку роговицы. При этом в настройках ФСЛ задавали необходимый диаметр, с разницей 0,2 мм для донора и реципиента, для оптимального сопоставления краев. После чего осуществляли переход к формированию трансплантата.

Подготовка донорского материала

В ходе выполнения работы использовали донорские корнеосклеральные диски, заготовленные в Глазном тканевом банке ФГАУ НМИЦ «МНТК «Микрохирургия глаза» им. акад. С.Н. Фёдорова» Минздрава России. Консервация донорского материала осуществлялась в «Растворе для хранения роговицы» (среда Борзенка-Мороз, ТУ №862017). Срок хранения роговиц в консервационной среде варьировал от одних до 5-ти суток и в среднем составил 2,5 суток.

Техника формирования трансплантата

В качестве донорского материала использовали корнеосклеральный диск диаметром 16 мм. Для формирования трансплантата в обеих группах применяли низкоэнергетический фемтосекундный лазер LDV Z8. Первым этапом корнеосклеральный диск помещали в искусственную переднюю камеру (Ziemer, Switzerland). Далее при помощи ирригационной системы

искусственную переднюю камеру заполняли раствором физиологическим раствором. Следующим этапом производили установку головки лазера и апланацию трансплантата, путем вращения специального кольца, до достижения необходимого диаметра апланации 9-10 мм (Рисунок 3).

Для проведения этапа фемтодиссекции использовали режим сквозной кератопластики. Данный режим был использован намеренно для сквозного просечения трансплантата с ДМ. В случае успешного завершения операции как ГППК, ДМ удаляли с помощью пинцета. В случае перехода на СКП, ДМ донора оставалось интактной.

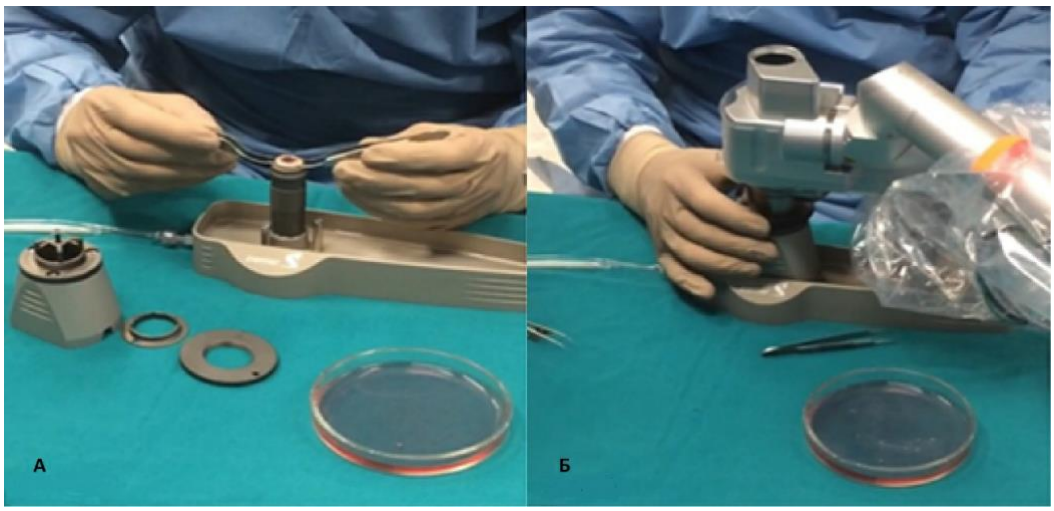

А - Корнеосклеральный диск помещается в специальную искусственную переднюю камеру (Ziemer, Switzerland), Б – Установка рукоятки и апланация, путем вращения специального кольца

Рисунок 3 – Формирование трансплантата донорской роговицы для проведения ГППК

Для формирования вертикальных границ были использованы следующие параметры: скорость реза 30 mm/s, мощность 170 %, глубина корректировалась вручную, по данным интегрированного в лазер оптического когерентного томографа (Рисунок 4).

Рисунок 4 – Формирование трансплантата с помощью ФСЛ в режиме сквозной кератопластики, картина интегрированного оптического когерентного томографа

После окончания работы ФСЛ и снятия рукоятки остаточные тканевые мостики в боковом резе (между трансплантатом и корнеосклеральным диском) разделяли тупым методом, с помощью шпателя. Готовый трансплантат аккуратно с помощью пинцета переносили в чашку Петри, наполненную консервационной средой Борзенка-Мороз, эндотелием кверху. После чего переходили к хирургическим манипуляциям на глазу реципиента.

Хирургические манипуляции на глазу реципиента

Трепанацию верхних слоев стромы производили с помощью фемтосекундного лазера. Для осуществления реза в режиме послойной кератопластики использовали параметры, указанные в таблице 6.

Таблица 6 – Параметры работы ФСЛ при осуществлении ламеллярного реза на глазу реципиента

Стромальный рез	Скорость мм/с	**7 мм/с**
	Мощность %	**130%**
Боковой рез	Скорость мм/с	**25 мм/с**
	Мощность %	**145%**

Глубину реза так же регулировали с помощью интегрированного ОКТ, исходя из параметров роговицы реципиента (Рисунок 5).

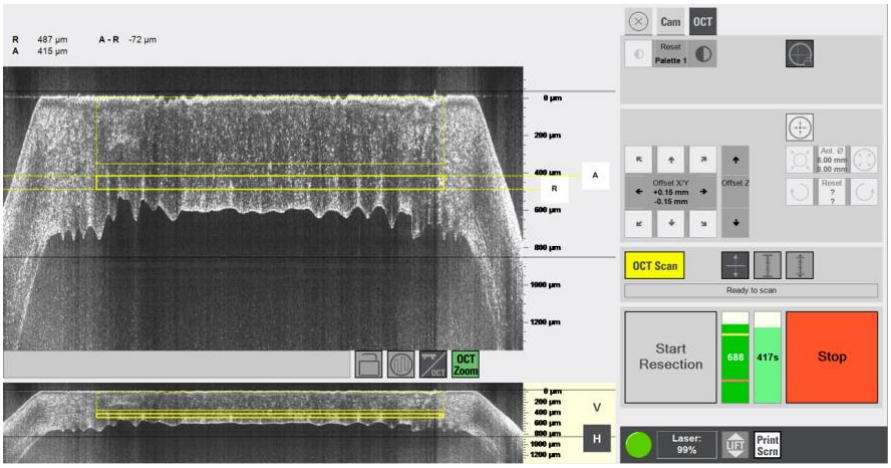

Рисунок 5 – Осуществление ламеллярного реза на глазу реципиента с помощью ФСЛ, картина интегрированного оптического когерентного томографа

После окончания работы ФСЛ с помощью шпателя разделяли остаточные мостики в области бокового реза и удаляли сформированный поверхностный лоскут. Далее переходили к отделению резидуальной стромы от ДМ.

Для этого на 10-11 часах, в вертикальной оси роговицы, отступив на 1-2мм от края трепанационного отверстия, выполняли несквозной разрез роговицы лезвием. После чего шпателем, введенным в разрез, тупым способом формировали канал в направлении точки, расположенной на середине расстояния от центра роговицы до края трепанационного отверстия. В канал вводили канюлю 27G (Beaver Visitec, США), соединенную с 2,0 мл шприцом, содержащим стерильный воздух, который нажатием на поршень шприца вводили в объеме 1,0-1,5мл до момента отслоения ДМ от глубоких слоев стромы.

В области лимба на 9 часах выполняли парацентез роговицы шириной 1,0 мм с целью удаления части внутриглазной жидкости и для снижения внутриглазного давления. Внутрироговичную полость с воздухом («БП»)

прокалывали по центру острой одноразовой иглой 27G и вводили в нее 0,1-0,2 мл когезивного вискоэластика (1% гиалуронат натрия) с целью защиты ДМ от механического повреждения. Верификацию формирования «БП» производили с помощью интраоперационного ОКТ (Zeiss Rescan 700), (Рисунок 6).

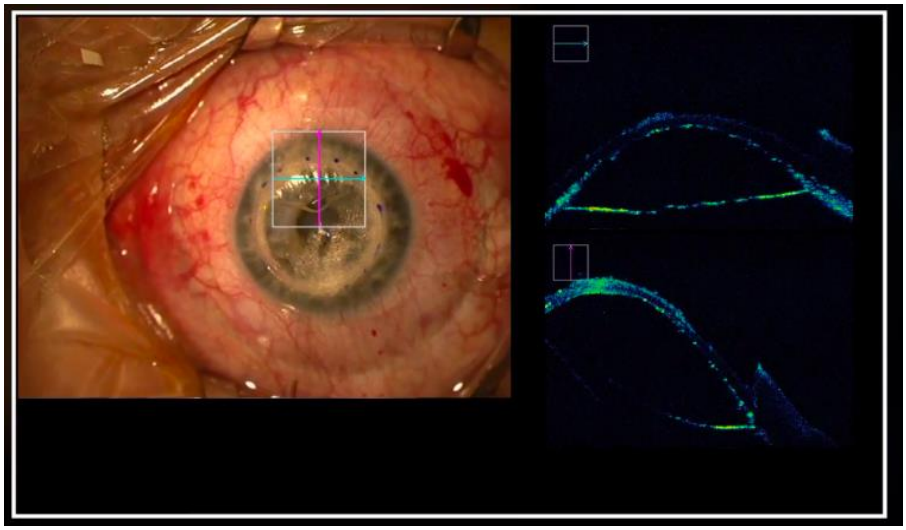

Рисунок 6 – Верификация формирования «БП» с помощью интраоперационного оптического когеренотного томографа: слева в виде квадрата со стрелками изображена зона сканирования, справа получена томограмма сформированного «БП» между резидуальной стромой и ДМ

Следующим этапом производили декомпрессию воздушного пузыря проколом центра роговицы и последующее ее крестообразное рассечение с удалением четырех треугольных лоскутов глубоких слоев стромы. После чего струей сбалансированного солевого раствора смывали вискоэластик с поверхности ДМ. Донорскую роговицу, лишенную ДМ с эндотелием, помещали в сформированное трепанационное ложе и фиксировали узловыми (8-0) и непрерывными (10-0) швами.

Операцию заканчивали введением под конъюнктиву раствора антибиотика (гентамицин) и стероида (дексаметазон). После чего больного выводили из наркоза, переводили в отделение.

Во II.А группе пациентов фемто-ассистированную ГППК с проводили по разработанной модифицированной технике (описана ниже в соответствующем разделе).

2.5.2 Послеоперационное ведение пациентов

Пациентов обеих групп осматривали через 3–4 часа после операции и затем ежедневно в течение их пребывания в стационаре до полной эпителизации траснплантата. В последующем контрольный осмотр проводили в амбулаторных условиях через 1 неделю и через 1, 3, 6, 12 и 18 месяцев.

Послеоперационный медикаментозный режим состоял из закапывания раствора стероидных противовоспалительных препаратов по убывающей схеме – раствор дексаметазона 0,1% (первая неделя после операции: по 2 капли 4 раза в день; вторая неделя – 3 раза в день; четвертая неделя – 1 раз в день, последующие 6 месяцев 1 раз в день), антибиотика – раствор левофлоксацина 0,5% по 2 капли 4 раза в день в течение 14 дней, и кераторепаранта – гель дексапантенол 5% по 1 кап 4 раза в день 1 месяц.

2.6 Методы статистической обработки данных

Все результаты клинико-функциональных исследований заносили в таблицы в программе Excel версии 15.38 из программного обеспечения Microsoft Office (2017). Статистическую обработку данных выполняли в программе StatPlus:mac Pro 6.2.2.0 (Analyst Soft Inc., США) и Excel. Рассчитывали среднюю арифметическую величину M (Mean), среднее квадратическое отклонение (σ). В рамках проведения молекулярно-генетического исследования рассчитывали показатели: чувствительность SE (Sensitivity); специфичность SP (Specifity); отношение шансов OR (Odds Ratio); относительный риск RR (Relative Risk); AUC – area under curve, площадь под кривой, отображает соотношение между долей объектов от общего количества носителей признака. Дополнительно был проведен мета-анализ с построением диаграммы типа L'Abbé и «форест»-диаграммы, расчетов индекса

гетерогенности (I^2) и 95% ДИ. Расчеты и построение диаграмм происходило с помощью применения пакета программ для мета-анализа: R – meta.

Для сравнения качественных признаков между группами, в зависимости от числа ожидаемых значений, использовали точный критерий Фишера (p_f). Статистически значимым считали уровень $p<0,05$. Для сравнения данных между группами в клинических исследованиях использовали t-критерий Стьюдента для несвязанных совокупностей (p). Для сравнения данных до и после операции использовали t-критерий Стьюдента для связанных совокупностей (p_n). Статистически достоверными признавали различия, при которых уровень достоверности (p) $p<0,05$. Корреляционную зависимость определяли с помощью коэффициента корреляции Пирсона. Зависимость при коэффициенте корреляции r (по абсолютной величине) 0,2–0,39 считалась слабой, 0,4–0,59 – умеренной, 0,6–0,79 – сильной.

Глава 3. РЕЗУЛЬТАТЫ МОЛЕКУЛЯРНО-ГЕНЕТИЧЕСКОГО ИССЛЕДОВАНИЯ ПО ОПРЕДЕЛЕНИЮ ВАРИАНТОВ КЕРАТОКОНУСА В РОССИЙСКОЙ ПОПУЛЯЦИИ

Целью данной части работы стало обследование пациентов российской популяции на наличие вариантов, ассоциированных с кератоконусом, рассчет ассоциации исследованных вариантов и оценка возможности их использования для уточняющей диагностики заболевания.

Для осуществления поставленных задач было проведено генотипирование пациентов российской популяции с последующим мета-анализом полученных данных в популяциях европейского происхождения.

3. 1 Определение генетических вариантов кератоконуса в российской популяции

Определение генетических вариантов для генотипирования пациентов в российской популяции было проведено с учетом конкретных критериев, перечисленных ниже.

3.1.1 Критерии отбора кандидатных вариантов

Кандидатные варианты – варианты, которые на основании анализа литературы и учета известных особенностей развития кератоконуса имеют наибольшую вероятность быть достоверно ассоциированными с кератоконусом.

В связи с большим количеством вариантов, опубликованных в литературе, очевидной вариабельностью результатов их ассоциации с кератоконусом, а также популяционной гетерогенностью кератоконуса, было принято решение сформировать список критериев, на основании которых будет проведен отбор. Ниже приведены и обоснованы введенные критерии.

Из исследования исключали варианты, которые были выявлены как каузальные только на выборках пациентов, где кератоконус входил в симптомокомплекс синдромального состояния (врожденный амавроз Лебера, синдром Дауна, синдром Эллерса-Данло).

В ходе исследования отбирали варианты, заявленные как кандидатные в исследованиях, выполненных на популяциях из Европы, Северной Америки и Австралии, так называемые популяции европейского происхождения (European descent). Поскольку 80,9% населения Российской Федерации составляют русские, также относящиеся к популяциям европейского происхождения, то можно предположить, что частота встречаемости тех или иных кандидатных вариантов в российской популяции будет наиболее близка частотам в вышеуказанных популяциях.

Одним из основных условий было знание точных координат варианта. В данном анализе не были рассмотрены исследования генетических причин кератоконуса, выполненные с помощью анализа сцепления генов в семейных случаях кератоконуса, если в результате их и дальнейших работ не были установлены конкретные координаты варианта. Таким образом, основными источниками кандидатных вариантов являлись полногеномные исследования ассоциаций (genome-wide association study – GWAS) и исследования по генотипированию отдельных вариантов.

Если вариант был обнаружен в ходе GWAS, то для включения в список кандидатных вариантов было необходимо наличие исследования, подтверждающего ассоциацию данного варианта на независимой выборке в ходе генотипирования отдельных вариантов. В связи с высокой генетической гетерогенностью кератоконуса для включения в список кандидатных вариантов было достаточно хотя бы одного исследования, в котором ассоциация варианта подтверждалась.

Отбирались варианты, имеющие специфичность не ниже средней (>0,6), а OR>1 (по данным публикаций). В связи с тем, что кератоконус является

гетерогенным заболеванием, специфичность варианта имела приоритетное значение.

Ко всем упомянутым ранее в обзоре литературы вариантам были применены вышеперечисленные критерии, на основании которых был сформирован список кандидатных вариантов.

3.1.2 Варианты, отобранные для проведения генотипирования в российской популяции

По результатам анализа, в соответствии с указанными критериями исключения, следующие кандидатные варианты соответствуют условиям, отвечающим требованиям для генотипирования в российской популяции пациентов с кератоконусом: rs1536482 рядом и rs7044529 в гене *COL5A1*, rs2286194 в гене *HGF*, rs4954218 в гене *MAP3K19*, rs4839200 в гене *KCND3*, rs2721051 вблизи гена *FOXO1*, rs1324183, расположенный между генами *MPDZ* и *NF1B* и rs121908120 в гене *WNT10A*.

Для них, по данным проанализированной литературы, рассчитаны предварительные показатели чувствительности, специфичности, относительного риска. Результаты расчетов с источниками полученных данных представлены в таблице 7. (Название вариантов по данным dbSNP – Single Nucleotide Polymorphism Database, база данных).

Таблица 7 – Варианты, предварительно отобранные для проведения генотипирования в российской популяции, по результатам расчетов; OR – Odds Ratio, отношение шансов; SE – Sensetivity, чувствительность; SP – Specifity, специфичность; AUC – Area under curve, площадь под кривой, отображает соотношение между долей объектов от общего количества носителей признака

* а – приведены расчеты для репликационной группы, б– приведены расчеты по мета-анализу групп случай-контроль

Ген	Номер dbSNV	Вариант обнаружен	OR	P value	SE	SP	AUC	Ссыл-ка
COL5A1	rs1536482	GWAS	1.32	6.5E-03	0.41	0.67	0.54	[120]
		выборочные SNV	1.28	**0.02**	**0.42**	**0.62**	**0.52**	[120]а
		выборочные SNV	1.32	1.2E-05	0.40	0.66	0.53	[129]б
		выборочные SNV	1.34	**0.066**	**0.36**	**0.71**	**0.53**	[126]
	rs7044529	GWAS	1.44	7.4E-03	0.17	0.86	0.515	[120]
		выборочные SNV	1.96	**0.03**	**0.22**	**0.88**	**0.55**	[120]а
		выборочные SNV	1.34	3.0E-04	0.18	0.86	0.52	[129]б
		выборочные SNV	1.11	**0.596**	**0.17**	**0.84**	**0.51**	[174]
HGF	rs2286194	выборочные SNV	0.52	0.0011	0.13	0.79	0.46	[174]
MAP3K19	rs4954218	выборочные SNV	0.69	**0.004**	**0.17**	**0.77**	**0.47**	[118]
			0.68	**0.009**	**0.17**	**0.77**	**0.47**	[118]
		выборочные SNV	0.76	3.5E-04	0.25	0.69	0.47	[21]
		выборочные SNV	1.53	**0.047**	**0.18**	**0.87**	**0.53**	[126]
KCND3	rs4839200	GWAS	1.79	1.1E−06	0.22	0.87	0.55	[21]
		выборочные SNV	1.44	1.4E−04	0.17	0.88	0.52	[21]
		выборочные SNV	0.94	0.820	0.13	0.87	0.50	[126]
FOXO1	rs2721051	GWAS	1.62	2.7E-10	0.15	0.9	0.52	[129]б
		выборочные SNV	1.45	**0.057**	**0.15**	**0.9**	**0.53**	[174]
		выборочные SNV	1.72	**0.025**	**0.14**	**0.91**	**0.53**	[126]
MPDZ – NF1B	rs1324183	GWAS	1.33	5.2E-06	0.25	0.79	0.52	[129]б
		выборочные SNV	1.68	**0.001**	**0.29**	**0.82**	**0.56**	[174]
		выборочные SNV	1.58	0.01	0.28	0.80	0.54	[126]
WNT10A	rs121908120	выборочные SNV	1.14	0.542	0.34	0.72	0.61	[52]

По данным литературных источников, более подробно рассмотренных в обзоре литературы, наличие указанных вариантов достоверно указывало на наличие кератоконуса, а каждый вариант обладал высоким уровнем специфичности. Полученные результаты и их соответствие всем вышеперечисленным критериям позволяют рассматривать данные варианты как перспективные для проведения генотипирования в российской популяции.

3.1.3 Результаты молекулярно-генетических исследований пациентов

После определения клинического диагноза (кератоконус и катаракта, для пациентов I.А и I.Б групп, соответственно) пациентам проводился молекулярно-генетический анализ образцов ДНК с целью поиска искомых вариантов кератоконуса. Все полученные результаты были обработаны в программе Unipro UGENE. Хроматограмма наглядно демонстрирует наличие искомого варианта в гене, либо его отсутствие. В данном случае на рисунке 7 детектирован искомый вариант в гене *COL5A1*: в сиквенсе присутствует однонуклотидная замена С (цитозин) на Т (Тимимн).

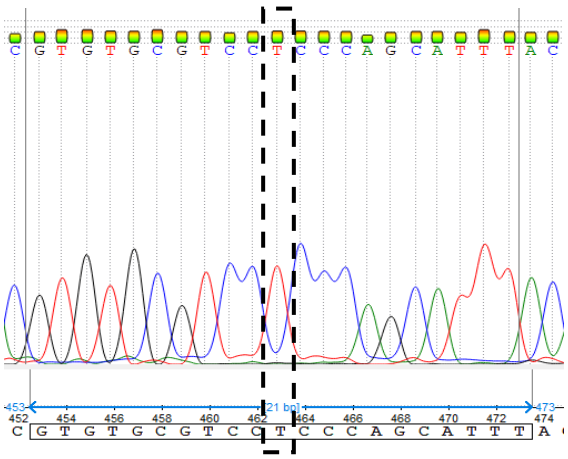

Рисунок 7 – Наличие искомого варианта в гене *COL5A1*: в сиквенсе присутствует маркерная аллель Т (гомозигота)

Хроматограмма, изображенная на рисунке 8, напротив, демонстрирует отсутствие искомого варианта в гене *COL5A1*, однонуклеотидная замена C (цитозин) на T (Тимимн) в сиквенсе отсутствует.

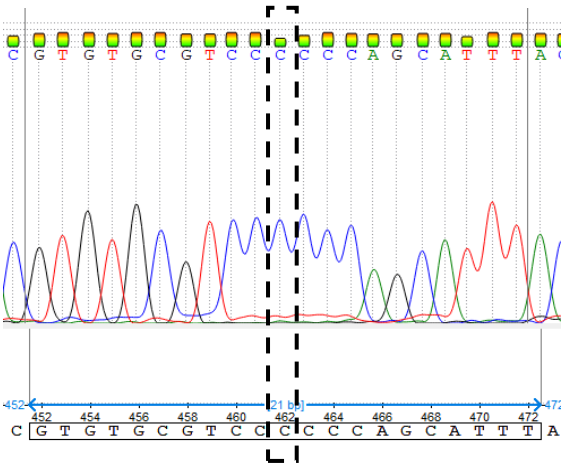

Рисунок 8 – Искомый вариант в гене *COL5A1* не обнаружен: маркерная аллель T в сиквенсе отсутствует.

Результаты, полученные в процессе генотипирования пациентов с кератоконусом и контрольной выборки, были сравнены с мировыми литературными данными: рассматривалась частота встречаемости минорного аллеля по данным базы Genome Aggregation Database (Рисунок 9).

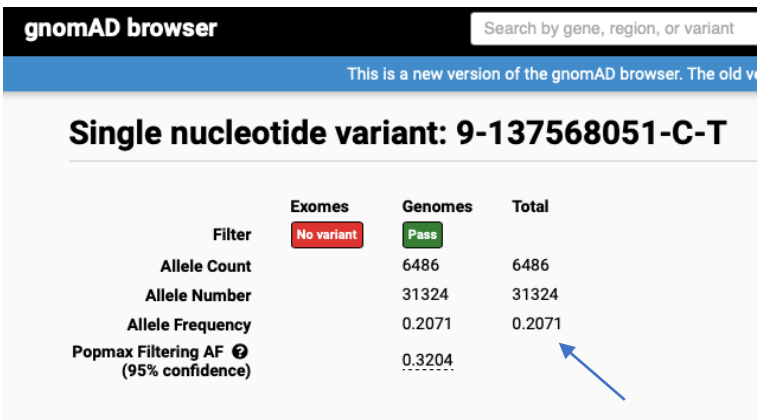

Рисунок 9 – Частота встречаемости аллеля rs7044529 в гене *COL5A1* по данным базы Genome Aggregation Database (указана стрелкой)

Данные были сопоставлены с результатами Genome Aggregation Database, а также, для I.A и I.Б групп рассчитан двусторонний критерий Фишера (Таблица 8). В результате, для варианта в гене WNT10A была обнаружена очень низкая

частота встречаемости в I.A группе, в связи с чем, его генотипирование в I.Б группе не проводилось.

Таблица 8 – Частота встречаемости минорного аллеля в группах, а также сопоставление результатов с мировыми данными*

Название гена	ID Варианта (SNV)	Частота встречаемости аллеля			p
		В базе GnomAD (европейцы)	Группа I.A	Группа I.Б	
COL5A1	**rs1536482**	**A=0.3105**	**0.450**	**0.265**	**0.0004**
	rs7044529	T=0.1456	0.150	0.110	0.2765
HGF	rs2286194	A=0.1909	0.293	0.245	0.3254
MAP3K19	rs4954218	G=0.2388	0.086	0.075	0.7193
KCND3	rs4839200	A=0.1253	0.179	0.220	0.3506
FOXO1	**rs2721051**	**T=0.09174**	**0.143**	**0.060**	**0.0123**
MPDZ-NF1B	rs1324183	A=0.1957	0.271	0.185	0.0598
WNT10A	rs121908120	A=0.02095	0.021	-	-

**Данные базы данных Genome Aggregation Database, Расширенная база геномных вариантов*

Проведены расчеты с учетом генотипов в исследуемых I.A и I.Б группах. Учитывая, что кератоконус чаще всего имеет аутосомно-доминантное наследование, считалось, что вариант присутствует, если у участника была обнаружена хотя бы одна маркерная (в данном случае минорная) аллель.

Из восьми вариантов, отобранных для проведения генотипирования, среди пациентов с кератоконусом, выявлена значимая разница в частоте встречаемости маркерной аллели варианта только для двух из них – rs1536482 рядос с *COL5A1* и rs2721051 вблизи гена *FOXO1* (значение $p < 0,05$) (таблица 8). Значения rs1324183 между генами *MPDZ* и *NF1B*. также приближались к

статистически значимым показателям, однако не достигли уровня значимости (p=0,0598), (Таблица 9).

Таблица 9 – Частота встречаемости искомых вариантов в обеих группах

		I.А Пациенты с кератоконусом		**I.Б Пациенты без кератоконуса**	
Название гена	p_f-value	Вариант есть	Вариант нет	Вариант есть	Вариант нет
***COL5A1*(rs1536482)**	**0.0004**	**47**	**23**	**46**	**54**
COL5A1 (rs7044529)	0.2765	19	51	19	81
MAP3K19 (rs4954218)	0.7193	12	58	14	86
KCND3(rs4839200)	0.3506	24	46	42	58
***FOXO1* (rs2721051)**	**0.0123**	**20**	**50**	**12**	**88**
MPDZ-NF1B (rs1324183)	0.0598	31	39	31	69
WNT10A (rs121908120)	N/A	3	67	N/A	N/A
rs1536482 либо rs2721051 (Хотя бы одна аллель любого)		57	13	50	50
rs1536482 либо rs2721051 (Хотя бы по одной аллели каждого)		10	60	8	92

В данном исследовании на российской популяции выявлена значимая разница в частоте встречаемости среди пациентов с кератоконусом для искомых вариантов rs1536482 рядом с геном *COL5A1* и rs2721051 вблизи гена *FOXO1*. Для данных варинатов и их комбинаций также были рассчитаны параметры чувствительности, специфичности, относительного риска и отношения шансов, представленные в Таблице 10.

Таблица 10 – Данные чувствительности, специфичности, относительного риска и отношения шансов для статистически значимых вариантов кератоконуса в российской популяции

Название гена	**SNV**	**SE**	**SP**	**AUC**	**pf**	**OR**	**RR**
COL5A1	rs1536482	0,671	0,54	0,606	0,0078	2,933	1,725
FOXO1	rs2721051	0,286	0,88	0,583	0,0091	2,399	1,692
rs1536482 *либо* rs2721051		**0,814**	**0,5**	0,657	0,0001	4,385	2,582
rs1536482 + rs2721051		0,143	0,92	0,531	0,2125	1,917	1,407

Таким образом, в результате исследования было зафиксировано, что при обнаружении одного из вариантов rs1536482 и rs2721051 исследование может обеспечить показатель чувствительности 0,81. Вместе с тем, коэффициент специфичности равен 0,5, что фактически означает, что у здорового человека с наличием одного из вариантов вероятность возникновения кератоконуса составляет 50%. Вариант с таким показателем специфичности не может быть применен в клинической практике. Комбинация rs1536482 и rs2721051 у исследуемого обеспечивает слишком низкие показатели чувствительности, что указывает на то, что она встречалась лишь у незначительного процента исследуемых больных с кератоконусом. На основании полученных нами результатов невозможно выделить вариант (или их комбинацию), которая могла бы достоверно гарантировать развитие клинических проявлений кератоконуса.

Несмотря на это, согласно полученным данным, показатели наличия аллелей rs1536482 и rs2721051 были достоверно выше в группе I.A у пациентов

с кератоконусом, чем в контрольной группе (I.Б) – 81,4% против 50% соответственно (значение p_f = 0,0001). В случае если у пациента будет детектирован хотя бы один аллель rs1536482 или rs2721051, вероятность того, что у пациента произойдет манифестация кератоконуса увеличивается в 2,58 раза (RR).

3.2 Сравнительная характеристика полученных данных с результатами популяции европейского происхождения

Исследование восьми вышеперечисленных вариантов в российской популяции проводилось впервые. В связи с этим было принято решение о проведении мета-анализа для сравнения полученных результатов с другими выборками пациентов с кератоконусом европейского происхождения.

Данные генотипирования пациентов с кератоконусом (группа I.А) и с достоверным его отсутствием (группа I.Б) приведенные в предыдущем подразделе были сравнены с результатами, полученными в ходе генетических исследований в Европейской популяции за последние несколько лет. Для этого был проведен мета-анализ в который вошли следующие варианты: rs1536482 рядом и rs7044529 в гене *COL5A1*, rs2286194 в гене *HGF*, rs4954218 в гене *MAP3K19*, rs4839200 в гене *KCND3,* rs2721051 вблизи гена *FOXO1* и rs1324183 расположенный между генами *MPDZ* и *NF1B*. SNV для этого анализа были отобраны в соответствии с вышеупомянутыми критериями, первоначально служили основой для отбора кандидатных вариантов и более подробно описаны в обзоре литературы.

Обнаружение надежных вариантов кератоконуса осложняется выраженной неоднородностью величины эффекта в исследованиях при их изучении. Частота встречаемости аллелей разнится от публикации к публикации и, вероятно, зависит от популяции. В связи с этим проведена сравнительная характеристика данных, полученных в этой работе, с имеющимися

опубликованными результатами. Для анализа использовались диаграммы типа L'Abbé, на которых показана доля детектированных аллей в группе пациентов с кератоконусом и без него. Построение графика происходило по двум осям: по вертикальной – группа пациентов с кератоконусом (I.A), по горизонтали – с достоверным его отсутствием (I.Б). В результате происходило построение двух линейных графиков: красный для группы I.A, серый для группы I.Б. Анализ полученных результатов производился согласно расположению линий относительно друг друга и осей координат. Положение окружностей вдоль одного из линейных графиков так же отражает полученные данные. Размер окружностей на графике отражает общее количество участников исследования.

По данным диаграммы, частота аллеля rs4839200 в гене *KCND3* в российской популяции выше, чем в других проведенных исследованиях. Частота аллелей в группе пациентов с кератоконусом была выше и для rs2286194 в гене *HGF*. А для rs4954218 частота аллеля в гене *MAP3K19* в российской когорте напротив, была ниже по сравнению с исследованиями, проведенными в других европейских популяциях. Однако для всех трех вариантов: rs4839200 в гене *KCND3*, rs2286194 в гене *HGF* и rs4954218 в гене *MAP3K19* данные слишком неоднородны: окружности расположены в разных частях диаграммы, по всей ее площади (Рисунок 10).

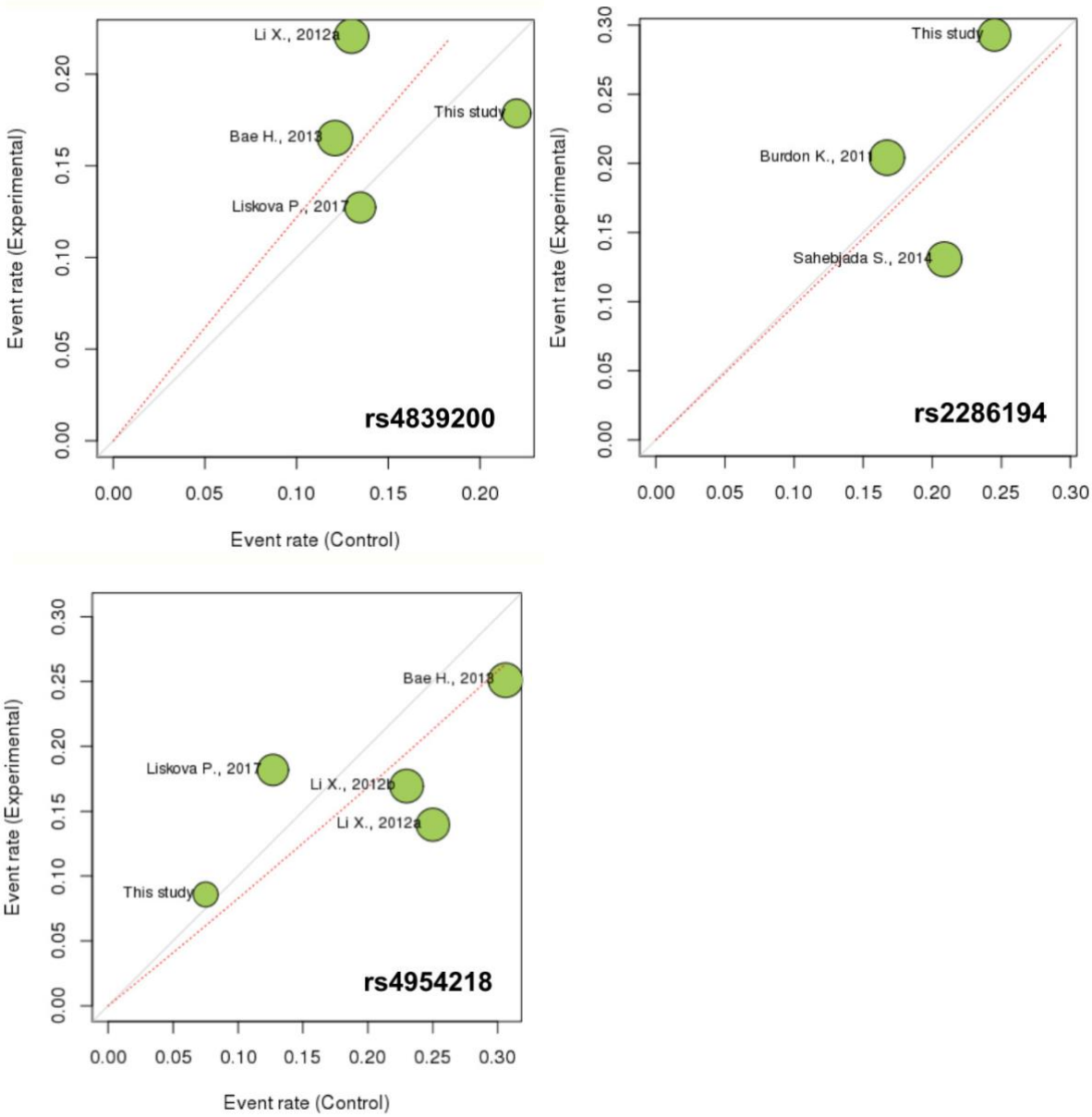

Рисунок – 10 Диаграмма L'Abbé демонстрирует долю детекции вариантов: rs4839200 в гене *KCND3,* rs2286194 в гене *HGF* и rs4954218 в гене *MAP3K19*, у пациентов с кератоконусом и в группе с достоверным его отсутствием по данным популяций европейского происхождения и настоящего исследования

Для rs1536482 рядом и rs7044529 в гене *COL5A1*, rs2721051 вблизи гена *FOXO1* и rs1324183, расположенного между генами *MPDZ* и *NF1B,* была зафиксированна однородность полученных данных в частоте встречаемости аллеля (окружности расположены рядом, по одной оси), что говорит о сходных

полученных результатах в других популяцих европейского происхождения, посравнению с данным исследованием (Рисунок 11).

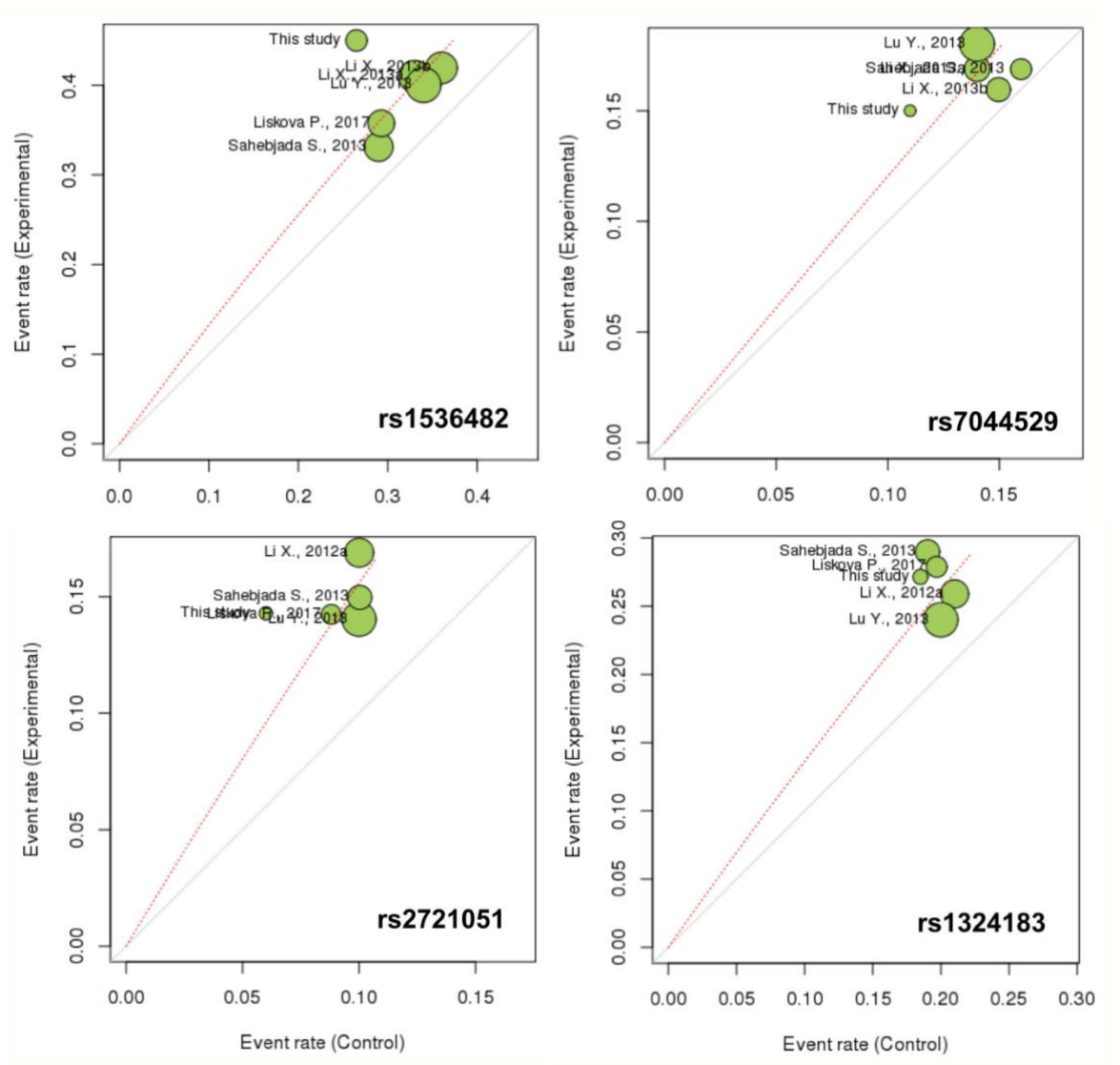

Рисунок 11 – Диаграмма L'Abbé демонстрирует долю детекции вариантов: rs1536482 рядом и rs7044529 в гене *COL5A1*, rs2721051 вблизи гена *FOXO1* и rs1324183, расположенный между генами *MPDZ* и *NF1B*, у пациентов с кератоконусом и в группе с достоверным его отсутствием по данным популяций европейского происхождения и настоящего исследования

Учитывая необходимость более точной оценки частоты встречаемости аллелей искомых генов в популяциях европейского происхождения и данного исследования, был проведен анализ отношения шансов (OR) и статистической

гетерогенности (I_2) между исследованиями, а также построена «форест»-диаграмма для каждого варианта.

Разрозненность точек, отражающих частоту встречаемости аллеля в группе пациентов с кератоконусом и достоверным его отсутствием для вариантов rs4839200 в гене *KCND3,* rs2286194 в гене *HGF* и rs4954218 в гене *MAP3K19*, зафиксированная на диаграммах L'Abbé, подтверждается оценкой высокого значения I_2 (> 75%).

Результаты приведеного мета-анализа для rs4839200 в гене *KCND3,* rs2286194 в гене *HGF* и rs4954218 в гене *MAP3K19* представлены на Рисунке 12.

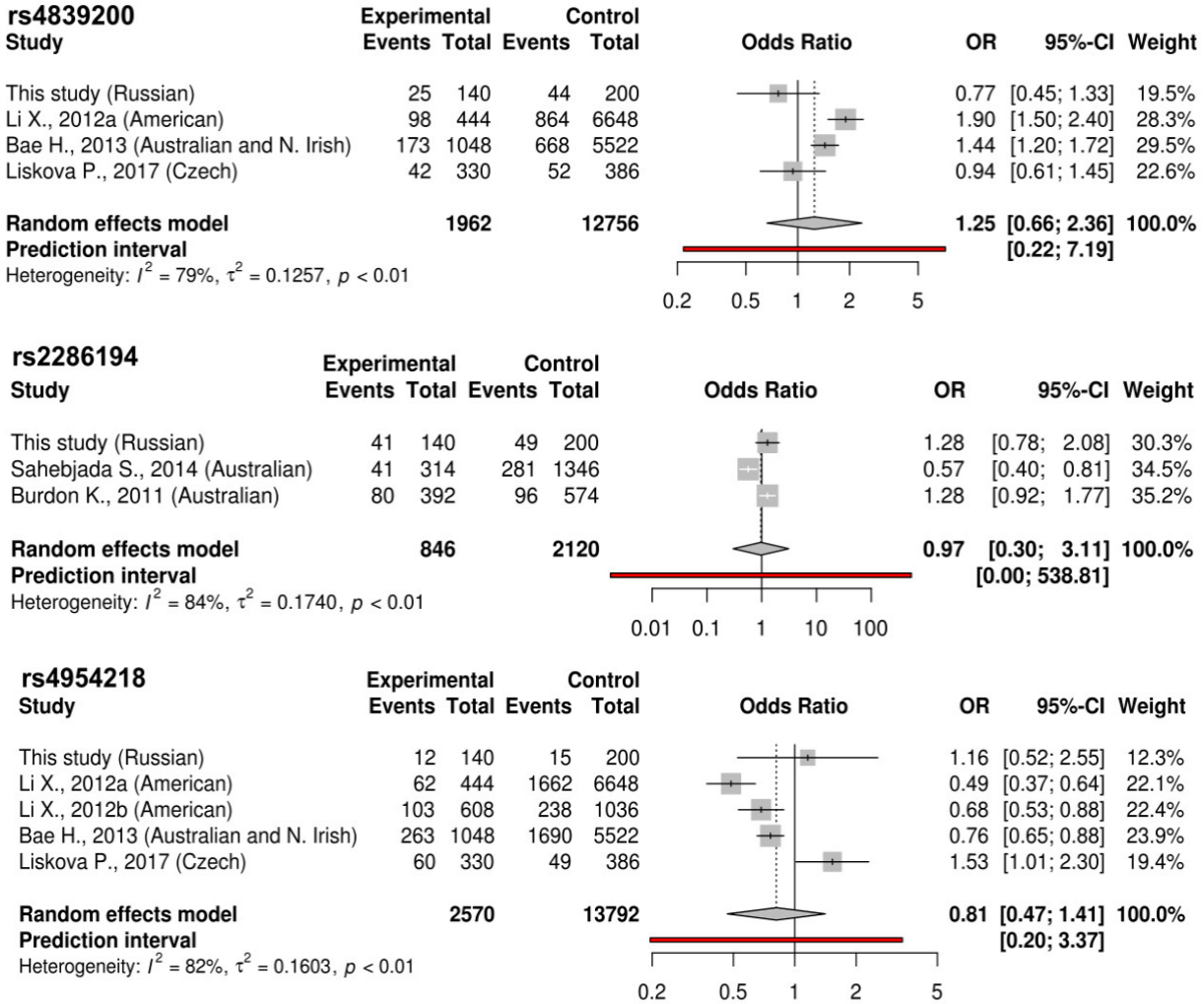

Рисунок 12 – «Форест»-диаграмма для rs4839200 в гене *KCND3,* rs2286194 в гене *HGF* и rs4954218 в гене *MAP3K19*

Для rs1536482 рядом и rs7044529 в гене *COL5A1*, rs2721051 вблизи гена *FOXO1* и rs1324183, расположенного между генами *MPDZ* и *NF1B*, значение I_2 гетерогенности было низким (<25%). Среднее значение OR для rs1536482 рядом с геном *COL5A1*, выше, чем результаты, находящиеся в 95% доверительном интервале (ДИ) других исследований. Rs7044529 в гене *COL5A1*, rs2721051 вблизи гена *FOXO1* и rs1324183, расположенного между генами *MPDZ и NF1B,* находятся в 95% ДИ других исследований. Результаты приведенного мета-анализа для rs1536482 рядом и rs7044529 в гене *COL5A1*, rs2721051 вблизи гена *FOXO1* и rs1324183, расположеный между генами *MPDZ* и *NF1B,* представлены на Рисунках 13 и 14.

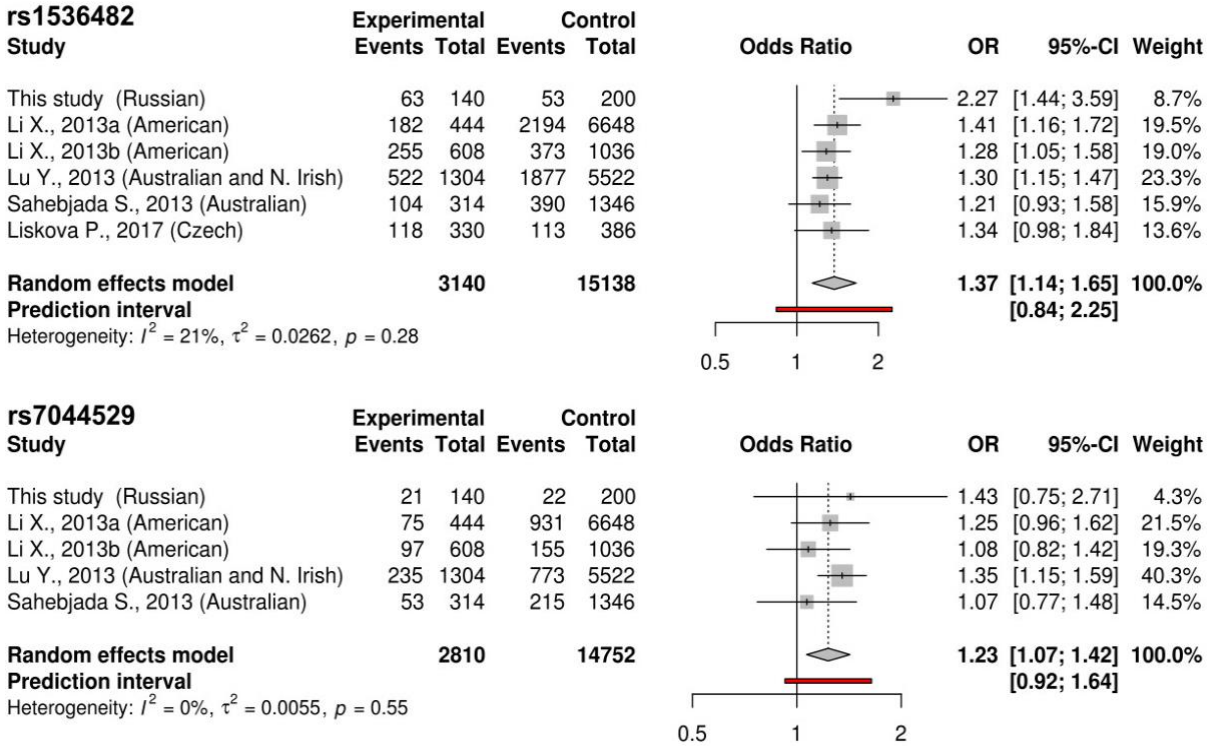

Рисунок 13 – «Форест»-диаграмма для rs1536482 и rs7044529 в гене *COL5A1*

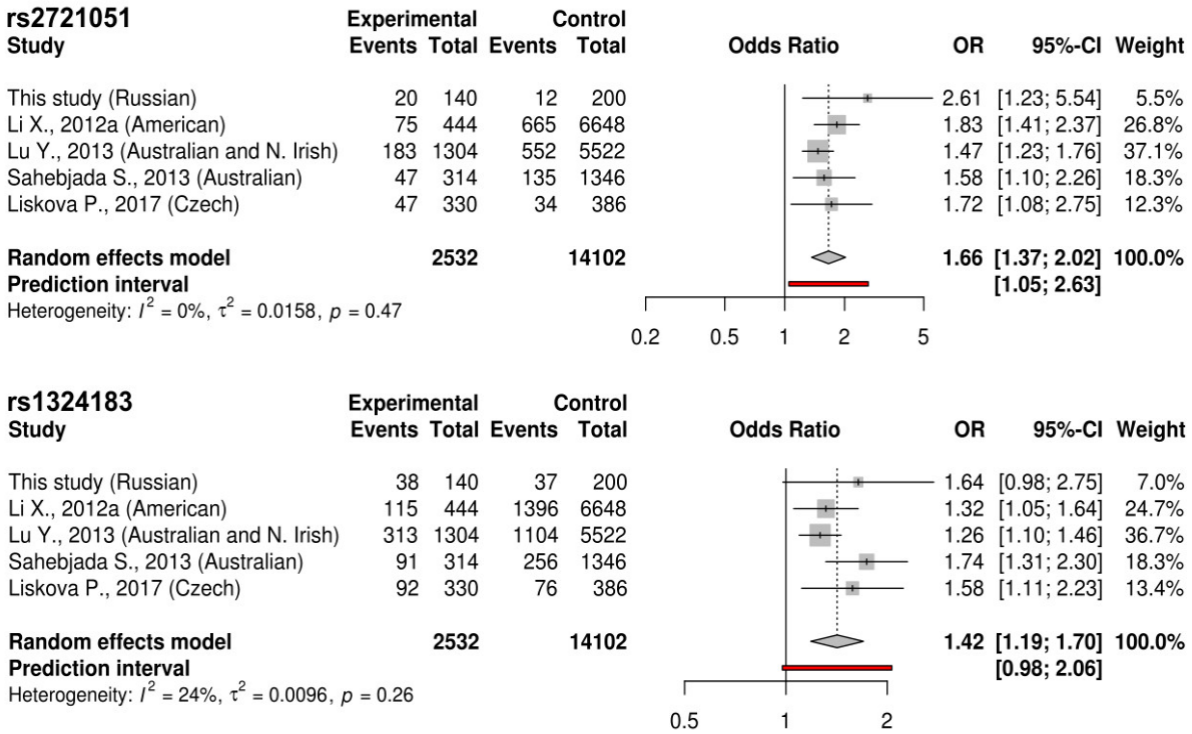

Рисунок 14 – «Форест»-диаграмма для rs2721051 вблизи гена *FOXO1* и rs1324183, расположенный между генами *MPDZ* и *NF1B*

Таким образом, в результате сравнения частоты встречаемости искомых аллелей в российской популяции и популяциях европейского происхождения, обнаружено, что варианты rs1536482 и rs7044529 в гене *COL5A1*, rs2721051 вблизи гена *FOXO1*, по данным мета-анализа имели сопоставимые результаты, что делает их перспективными для дальнейшего изучения. rs1324183, расположенный между генами *MPDZ* и *NF1B*, также имеет высокие значения OR, но в российской популяции не был определен как кандидатный вариант, значения p_f приближались к статистически значимым (p_f=0,0598).

Было обнаружено, что однонуклеотидные варианты rs1536482 рядом с геном *COL5A1* и rs2721051 вблизи гена *FOXO1* по данным мета-анализа популяций европейского происхождения имеют сопоставимые с настоящим исследованием результаты, что делает локусы, в которых они расположены, перспективными для дальнейших исследований.

Глава 4. РАЗРАБОТКА МОДИФИЦИРОВАННОЙ ТЕХНИКИ ПЕРЕДНЕЙ ГЛУБОКОЙ ПОСЛОЙНОЙ ФЕМТО-АССИСТИРОВАННОЙ КЕРАТОПЛАСТИКИ

Целью данной части работы стала разработка модифицированной техники проведения глубокой передней послойной фемто-ассистированной кератопластики, направленной на снижение колличества интраоперационных осложнений и улучшение клинико-функциональных результатов. В связи с этим, проводили усовершенствование существующей фемто-ассистированной техники. Для оценки эффективности и безопасности разработанной техники был проведен анализ интраоперационных осложнений: фиксировали частоту формирования «БП», необходимость мануального расслаивания резидуальной стромы, а также частоту конвертации в СКП.

Оценка клинико-функциональных результатов проводилась путем сравнительного анализа результатов фемто-ассистированной ГППК у пациентов с кератоконусом, выполненной по стандартной технике и разработанной модифицированной технике. Всем пациентам в послеоперационном периоде проводили расширенный спектр диагностических исследований на различных сроках послеоперационного наблюдения.

4.1 Разработка модифицированной техники фемто-ассистированной ГППК с созданием интрастромальных тоннелей

Для разработки и создания модифицированной техники были проанализированы существующие недостатки ГППК, особенности ее проведения с ФСЛ, а также предпосылки к дальнейшему развитию. На основании этого была модифицирована существующая техника фемто-ассистированной ГППК и предложена фемто-ассистированная техника ГППК с формированием интрастромальных тоннелей. Концепция разработанной техники представлена на рисунке 15.

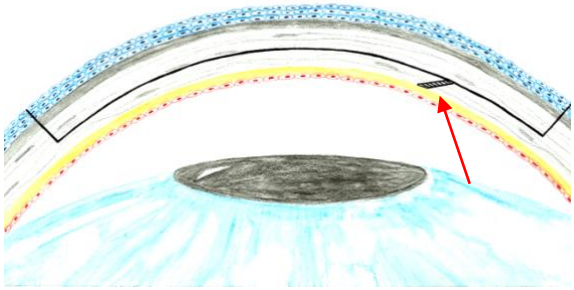

Рисунок 15 – Схематичное изображение этапа формирования поверхностного роговичного лоскута и интрастромального туннеля при осуществлении фемто-ассистированной модифицированной техники ГППК (группа II. А) на глазу реципиента. Интрастромальный тоннель берет начало от ложа, сформированного ФЛ (указан красной стрелкой).

4.1.1 Клинико-теоретические предпосылки к разработке модифицированной фемто-ассистированной техники ГППК

Следующие предпосылки стали толчком к разработке и внедрению проведения фемто-ассистированной ГППК, а также ее модификации.

1. Стандартная процедура фемто-ассистированной ГППК, описанная в главе «Материалы и методы», подразумевает выкраивание поверхностного роговичного лоскута, расслаивание же резидуальной стромы и отделение от нее ДМ происходит по методике, описанной Anwar M. и Teichman K. D. (2002), дополненной техникой аэро-вискосепарации. Отделение резидуальной стромы от ДМ проходит аналогично при использовании вакуумного трепана. Таким образом, применение дорогостоящей фемтолазерной установки не вполне оправданно.
2. Как было уже упомянуто в обзоре литературы, даже опытные хирурги не могут полностью исключить перфорации ДМ, по данным современной литературы, вплоть до 23% операций ГППК завершается переходом на СКП.

В связи с этим, одной из основных предпосылок к разработке стало стремление к повышению технической безопасности процедуры и снижению процента перфорации ДМ.

3. Успешное формирование «БП» сокращает общее время проведения хирургического вмешательства, в том числе и время пребывания пациента в наркозе. В противном случае, расслаивание резидуальной стромы происходит послойно с помощью расслаивателя и шпателя.

4. ГППК является довольно сложно выполнимой даже для опытного хирурга, в связи с этим возможное применение ФЛ и модифицированной техники в перспективе может привести к ускоренному освоению данной техники и высокой результативности.

5. Стандартизация процедуры ГППК и успешное формирования «БП» приведет к более предсказуемому результату операции, с минимальным процентом перехода на СКП, что повлияет на рациональное использование донорского материала: один трансплантат для одновременного проведения ГППК и ТДМ.

Несмотря на то, что фемто-ассистированная ГППК уже обладает рядом характеристик, повышающим эффективность и безопасность данной операции, модифицированная техника, по нашему мнению, позволят сделать данную процедуру ещё более безопасной и предсказуемой.

4.1.2 Техника оперативного вмешательства

Предоперационная подготовка не отличалась от таковой, проводимой в группе II.Б, где операция выполнялась по стандартной методике (описана в разделе материалы и методы).

У реципиента с помощью фемтосекундного лазера выкраивали роговичный лоскут для формирования ложа трансплантата. Параметры лазерного воздействия указаны в таблице 11.

Таблица 11 – Параметры работы фемтосекундного лазера для проведения фемто-ассистированной ГППК по модифицированной технике (II.А группа)

Стромальный рез	Скорость мм/с	**7 мм/с**
	Мощность %	**130%**
Боковой рез	Скорость мм/с	**25 мм/с**
	Мощность %	**145%**
Интрастромальный тоннель	Скорость мм/с	**5 мм/с**
	Мощность %	**105%**

При этом ламеллярный рез роговицы выполняли концентрично лимбу на глубину порядка 60% от толщины роговицы реципиента, в самом тонком ее месте, с диаметром от 6 мм до 9 мм и одновременным формированием интрастромального тоннеля, берущего начало от основания сформированного ложа. На рисунке 16 изображен интерфейс фемтолазера и заданные настройки, диаметр трансплантата, а также глубина ламеллярного реза.

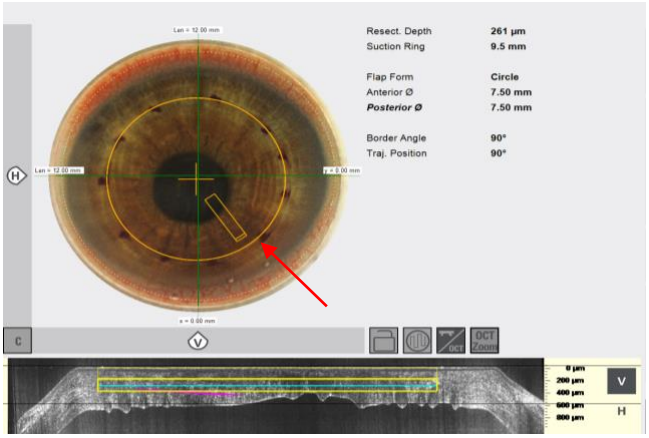

Рисунок 16 – Интерфейс работы лазера на глазу реципиента. Задан диаметр (трансплантата) и глубина (ламеллярного реза). Визуализируется положение интрастромального тоннеля (на 5-ти часах, отмечен красной стрелкой).

Высота ламеллярного реза могла быть дополнительно скорректирована, благодаря интегрированной системе ОКТ. Пример интерфейса с картиной ОКТ, а также интрастромальным тоннелем представлен на рисунке 17.

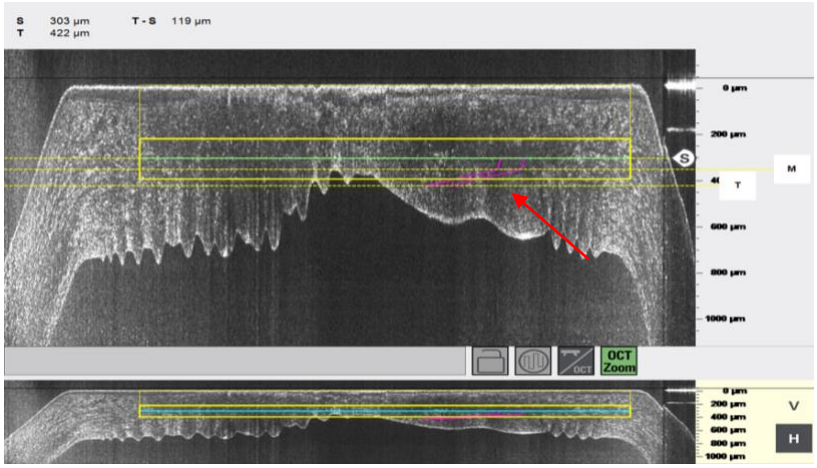

Рисунок 17 – Данные картины ОКТ, полученные с лазера Femto LDV Z8. Визуализируется интрастромальный тоннель, обращенный к ДМ (отмечен красной стрелкой)

Тоннель чаще всего располагали на 3-х и 9-ти или 12 часах, для удобства дальнейших манипуляций, в зоне с диаметром от 5,5 до 7,5 мм, под углом 45-65 градусов по направлению к центру роговицы. Ширина тоннеля 0,6 мм сопоставима с размерами канюли 27 G, что позволяет предотвратить обратный рефлюкс вводимого воздуха, длина может варьироваться от 90 до 150 мкм, в зависимости от толщины роговицы в самой тонкой зоне. Длина тоннеля так же может быть скорректирована вручную по данным интегрированной системы ОКТ, однако рекомендуемая длина составляет не менее 90 мкм, в связи с прорезыванием тоннеля при меньшей его длине. Длина более 150 мкм так же не является оптимальной в связи с возможным обратным рефлюксом воздуха в момент его введения.

После окончания работы фемтосекундного лазера и удаления поверхностного роговичного лоскута пинцетом, визуализировалась стромальное ложе, от которого брал начало интрастромальный тоннель, просвет тоннеля

дополнительно мог быть визуализирован с помощью интраоперационной системы ОКТ (Рисунок 18).

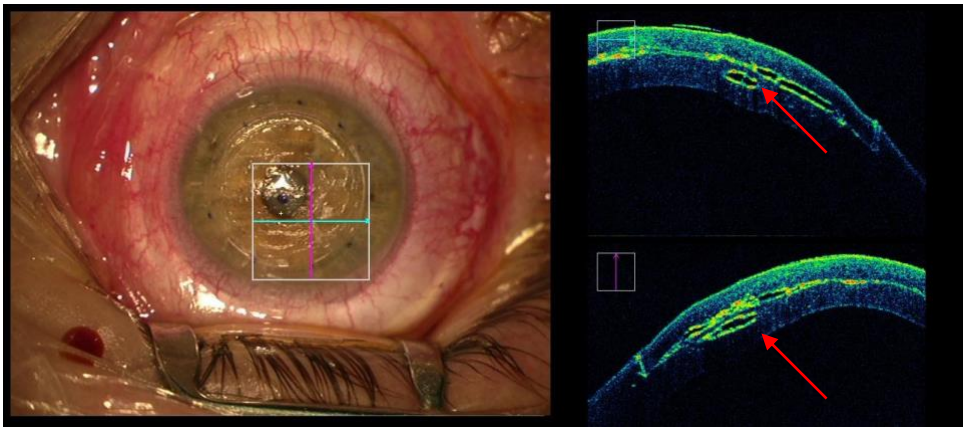

Рисунок 18 – По данным интраоперационной системы ОКТ визуализируется поверхностный роговичный лоскут, а также просвет интрастромального тоннеля (отмечен красной стрелкой).

Тоннель раскрывали с помощью шпателя, куда затем с помощью канюли 27G вводили стерильный воздух в объеме около 1,5 мл, до начала отслоения ДМ от глубоких слоев стромы, рисунок 19.

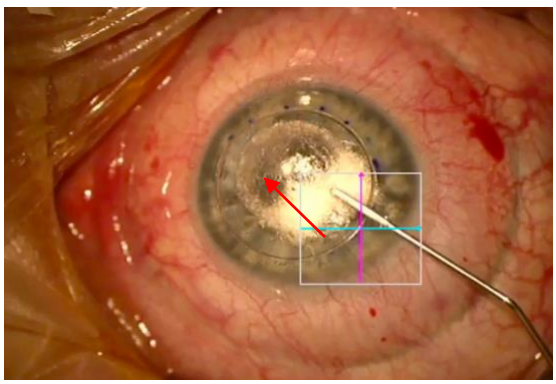

Рисунок 19 – Канюля 27 G находится в тоннеле, через который введен стерильный воздух. Начинается формирование «БП» (отмечено красной стрелкой).

Далее в области лимба делали парацентез для проверки расслоения ДМ и остаточной стромы, при этом удалялась лишняя внутриглазная жидкость, и, таким образом, снижалось давление в передней камере. Если из парацентеза вместе с внутриглазной жидкостью не выходили пузырьки воздуха, это означало, что сформировавшийся пузырь находится непосредственно между остаточной стромой и ДМ, ее целостность не нарушена, воздух в переднюю камеру не проник, и операция могла быть завершена как ГППК.

В зону сформировавшегося пузыря воздуха вводили канюлю и через нее вводили когезивный вискоэластик (гиалуронат натрия 1%) объемом 1,0 мл, который, попадая в зону отслоения ДМ от остаточной стромы, отделял их друг от друга окончательно. Затем осуществляли выпускание воздуха из пузыря (декомпрессия), путем прокалывания лезвием центра роговицы, держа его параллельно поверхности роговицы. Из центрального прокола крестообразно ножницами рассекали остаточную строму на всю толщу, после чего сформированные квадранты удаляли.

Далее производили сквозную трепанацию донорской роговицы с помощью фемтосекундного лазера по стандартной технике и удаление с нее ДМ и эндотелия пинцетом. В подготовленное операционное ложе укладывали донорскую роговицу, накладывали фиксирующие швы (шелк 8-0), затем непрерывный шов (нейлон 10-0). Операцию заканчивали введением под конъюнктиву раствора дексаметазона и антибиотика в объеме 0,5 мл.

Таким образом, последовательное выполнение вышеперечисленных этапов позволило упростить сепарацию ДМ от глубоких слоев стромы реципиента. В связи с возможностью применения интегрированной системы ОКТ на данной лазерной установке, существует возможность формирования тоннеля в центральной зоне роговицы, рядом с зоной наибольшего истончения и на оптимальной глубине. Заданная глубина (на 100 мкм выше ДМ) позволяет избежать слишком поверхностного введения воздуха и аэрации слоев стромы, что в дальнейшем делает формирование «БП» невозможным. Также

существенно снижается риск перфорации ДМ в связи с отсутствием необходимости применения острого инструмента (иглы) для введения воздуха в глубокие слои стромы.

4.2 Анализ интраоперационных осложнений

Для оценки эффективности разработанной техники с созданием интрастромальных тоннелей и снижения риска разрыва ДМ оценивали частоту формирования БП и перехода на СКП при проведении ГППК с ФС по стандартной технике и модифицированной технике с созданием интрастромальных тоннелей. Дополнительно производился анализ продолжительности хирургического вмешательства.

В общей сложности, из 28 кератопластик, оперированных по предложенной нами модифицированной технике (II.А группа), в 64,3% (18 глаз) «БП» сформировался, разделение резидуальной стромы и Десцеметовой мембраны произошло на этапе введения воздуха в интрастромальный тоннель. «БП» не сформировался на 10 глазах (35,7%). У данных пациентов имело место распространение воздуха к периферии, в том числе, в некоторых случаях, инфильтрация зоны лимба. При этом, как правило, наблюдали тотальную имбибицию стромы роговицы воздухом, что приводило к полной потере визуализации структур передней камеры. В этом случае осуществляли переход к мануальному расслаиванию резидуальной стромы до ДМ.

Мануальную технику отделения ДМ от матрикса роговицы производили с помощью расслаивателя, шпателя и пинцета. Зачастую она сопровождалась значительными сложностями: низкой визуализацией, требовала повторных послойных срезов роговицы, а также была весьма продолжительна по времени. Несмотря на это, переход на инструментальную (мануальную) технику выделения ДМ позволил завершить глубокую послойную кератопластику в 92,9% (26 из 28) случаев. В 2 случаях (7,1%) в процессе расслаивания резидуальной стромы произошла перфорация ДМ в центральной зоне роговицы.

В связи с этим, мы считали целесообразным завершить оперативное вмешательство по методу сквозной кератопластики.

По нашим наблюдениям, переход на мануальную технику существенно повышал риск перфорации ДМ и конверсии хирургического вмешательства в СКП. В то время как при успешном формировании «БП» операцию удалось завершить без осложнений во всех случаях.

В случае проведения фемто-ассистированной ГППК по стандартной технике в группе II.Б без формирования интрастромальных тоннелей процент перехода на мануальную технику был значительно выше и составил 63,6% (16 глаз), а центральный разрыв ДМ и, как следствие, переход на СКП произошел в 15,1% (5 глаз) случаев.

Согласно проведенному анализу частоты формирования «БП» в обеих группах, p_f=0.04087 ($p<0,05$) , что говорит о том, что частота формирования «БП» статистически значимо выше во II.А группе, где проводилось создание интрастромальных тоннелей.

В Таблице 12 суммированы интраоперационные осложнения, полученные у больных при проведении фемто-ассистированной ГППК по различным техникам.

Таблица 12 – Интраоперационные осложнения при проведении фемто-ассистированной ГППК различным техникам

	II.А группа n=28	**II.Б группа n=33**	**p_f**
«Большой пузырь» сформирован	18 (64,3%)	12 (36,4%)	p_f=0.04087
«Большой пузырь» не сформирован	10 (35,7%)	21 (63,6%)	-
Перфорация ДМ с переходом на СКП	2 (7,1%)	5 (15,1%)	-

Обращает на себя внимание тот факт, что у пациентов II.Б группы формирование «БП» произошло лишь в 36,4% случаев, что предположительно связано с отсутствием дополнительной визуализации в момент введения воздуха в задние слои стромы иглой 27G, в результате чего распространение воздуха происходит слишком поверхностно и не достигает ДМ, а так же приводит к потере прозрачности роговицы и, соответственно, вынужденному переходу к мануальному расслаиванию резидуальной стромы.

4.2.1 Анализ продолжительности хирургического вмешательства

В связи с тем, что по нашим наблюдениям в случае, если «БП» не был сформирован, существенно увеличивалась продолжительность хирургического вмешательства, нами было дополнительно зафиксировано время проведения операции, от начала манипуляций на глазу реципиента, до начала фиксации донорского трансплантата в роговичном ложе.

Из анализа предварительно были исключены пациенты, которым в связи возникновением перфорации ДМ осуществляли конвертацию в СКП (2 пациента в группе II.А и 5 пациентов в группе II. Б).

Среднее время продолжительности манипуляции в группе II.Б составило 27±15 минут, в то время как в группе II.А – 18±9 минут. Таким образом, средняя продолжительность операции была статистически значимо выше в группе II.Б ($p<0,05$). Увеличенная средняя продолжительность операции в данной группе напрямую связана с большим количеством операций, выполненных с мануальным выделением ДМ.

Таким образом, формирование «БП» не только снижает количество интраоперационных осложнений, но также существенно сокращает время проведения хирургического вмешательства и, как следствие, время пребывания пациента в наркозе.

Успешное формирование «БП» было статистически значимо выше в группе II.А ($p_f<0,05$), что позволило сократить количество переходов на

мануальную диссекцию резидуальной стромы. Частота перехода на СКП в группе с проведением фемто-ассистированной ГППК по модифицированной технике (II.А) составила 7,1%, в отличие от группы II.Б, где выполнение фемто-ассистированной ГППК происходило по стандартной технике и процент конвертации составил 15,1%. Все вышеперечисленное позволяет судить о разработанной фемто-ассистированной ГППК с созданием интрастромальных тоннелей как о безопасной технике с меньшим риском интраоперационных осложнений.

4.3 Результаты клинико-функциональных исследований пациентов после фемто-ассистированной ГППК, проведенной по различным техникам

Для оценки разработанной фемто-ассистированной модифицированной техники ГППК с созданием интрастромальных тоннелей был проведен сравнительный анализ клинико-функциональных результатов пациентов после проведения фемто-асситированной ГППК, проведенной по различным техникам. Для этого была проведена оценка: биологических результатов, данных остроты зрения, рефракционных параметров, исследований оптической когерентной томографии, в том числе данных пахиметрии, индексов SAI и SRI по данным кератотопографии, ПЭК, а также послеоперационных осложнений.

В связи с тем, что целью данной части исследования стала оценка результатов проведения фемто-ассистированной ГППК, проведенной по различным техникам, из анализа предварительно были исключены пациенты, которым в связи возникновением перфорации ДМ осуществляли конвертацию в СКП (2 пациента в группе II.А и 5 пациентов в группе II. Б).

С целью подтверждения однородности распределения групп по клинико-функциональным параметрам, был проведен сравнительный анализ результатов диагностических исследованийглаза в предоперационном периоде.

4.3.1 Анализ клинико-функциональных показателей пациентов в предоперационном периоде

По результатам анализа средняя острота зрения без коррекции и с максимальной коррекцией до операции не имела статистически достоверной разницы в исследуемых группах. Результаты исследования остроты зрения представлены в таблице 13.

Таблица 13 – Острота зрения до операции у пациентов, без коррекции и с максимальной коррекцией в группах исследования (M±σ)

Исследуемые параметры	**II.А группа (n=26)**	**II.Б группа (n=28)**	**p**
НКОЗ	0,05±0,03	0,05±0,07	>0,05
МКОЗ	0,09±0,08	0,10±0,07	>0,05

***p** – оценка t-критерия Стьюдента для несвязанных совокупностей*

Также две группы были сопоставимы по следующим клинико-функциональным параметрам: минимальная толщина роговицы, ВГД (внутреглазное давление), Kmax (максимальная кератометрия), Kmin (минимальная кератометрия), значения SAI и SRI, ПЭК представленным в таблице 14. Статистически значимых различий между группами выявлено не было, (p>0,05).

Таблица 14 – Значения функциональных показателей до операции в группах исследования (M±σ)

Исследуемые параметры	**II.А группа (n=26)**	**II.Б группа (n=28)**	**p**
Min толщина, мкм	357,3±31,2	369,1±33,7	>0,05
ВГД, мм рт. ст.	16,5 ± 2,1	17,8±1,8	>0,05
K max, дптр	59,6±10,3	60,5±9,2	>0,05
K min, дптр	51,7±11,2	52,4±9,5	>0,05
SAI индекс	4,1±1,6	3,5 ±1,9	>0,05
SRI индекс	2,0±0,4	2,1±0,5	>0,05
ПЭК кл/мм2	2127,1±434,9	2357,2±386,2	>0,05

***p** – оценка t-критерия Стьюдента для несвязанных совокупностей*

При биомикроскопии у пациентов II.А и II.Б групп было выявлено истончение роговицы, наличие стрий Фогта разной степени выраженности. При этом рубцовые изменения, препятствующие проведению ГППК, отсутствовали, что дополнительно верифицировали дооперационным проведением ОКТ переднего отрезка глаза. Предварительно проведенное лечение, такое как кросслинкинг роговичного коллагена или интраламеллярная кератопластика (ИЛКП) с имплантацией роговичных сегментов, не являлось противопоказанием к проведению кератопластики. В общей сложности кроссликинг был проведен 3 пациентам из II.А группы (11,5%) и 4 пациентам (14,3%) из II.Б группы. ИЛКП с имплантацией роговичных сегментов 3 пациентам (11,5%) из II.Б группы и 3 пациентам из II.А группы (10,7%). Сочетанное проведение обоих методов лечение встречалось у одного пациента в каждой группе – 3,8% и 3,6% соответственно.

Дополнительно, в момент обследования пациентов обеих групп, у них была выявлена следующая сопутствующая патология, представленная в таблице 15.

Таблица 15 – Сопутствующие заболевания пациентов исследуемых групп.

Сопутствующая патология	**II.А группа (n=26)**	**II.Б группа (n=28)**
Осевая миопия различной степени	6 (23%)	7 (25%)
Врожденная глаукома, компенсированная	-	1 (3,5%)
Центральная хориоретинальная дистрофия	1 (3,8%)	-
Периферическая хориоретинальная дистрофия	1 (3,8%%)	2 (7,1%)

Сравнительная характеристика клинико-функциональных исследований пациентов обеих групп показала, что они являются однородными. Это сделало возможным проведение сравнительного статистического анализа динамики восстановления клинико-функциональных показателей оперированных глаз в различные сроки послеоперационного наблюдения.

4.3.2 Течение послеоперационного периода и послеоперационные осложнения

У всех пациентов, вошедших в исследование, течение раннего послеоперационного периода не сопровождалось наличием осложнений инфекционного характера. Были даны назначения, включающие инстилляции капель антибиотика, стероидного препарата, кератопротекторных капель и гелей, а также субконъюнктивальные инъекции стероидных препаратов в течение первых трех дней после операции.

Состояние пациентов в стационаре контролировали ежедневно. Одним из основных критериев наличия положительной динамики, а также основанием для выписки служило наличие полной эпителизации транспланата. На фоне умеренной воспалительной реакции. Полная эпителизация наступила в II.А группе на 8,39±2,86 и в группе II.Б на 8,83±3,95 сутки. Последующие обследования проводили через 1 нед., 1, 3, 6, 12 и 18 месяцев после операции.

При биомикроскопии при выписке глаз обычно был умеренно раздражен, передняя камера средней глубины, ее влага – с минимальной клеточной реакцией, зрачок узкий или умеренно расширенный. Обвивной шов состоятелен, трансплантат – умеренно отечный, с единичными складками. ДМ прилежала по всей площади, зона интерфейса донор-реципиент не визуализировалась, рисунок 20.

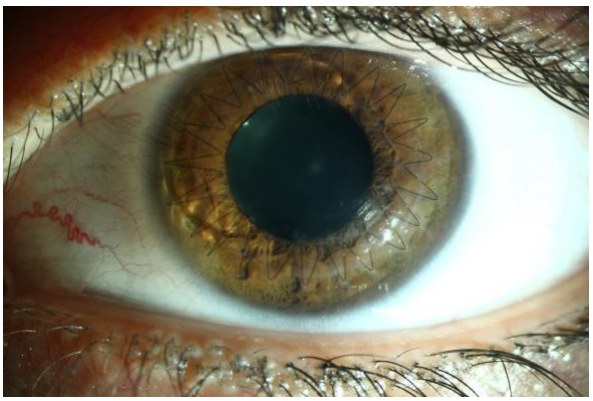

Рисунок 20 – Биомикроскопическая картина переднего отрезка глаза пациента на 7-ые сутки после фемто-ассистированной ГППК, выполненной по модифицированной технике. Трансплантат прозрачен, шов адаптирован. С 4 до 6 часов определяется небольшая отечность стромы и наличие складок ДМ

Дополнительно, методом ОКТ, верифицировали полное прилегание и адаптацию ДМ к трансплантату, рисунок 21.

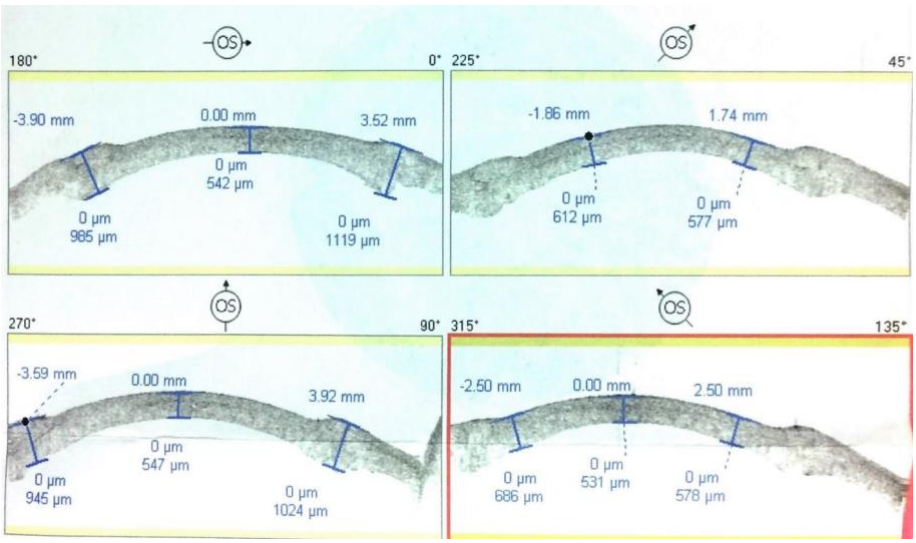

Рисунок 21 – Оптическая когерентная томография роговицы на 7-е сутки после операции фемто-ассистированной ГППК по модифицированной технике. ДМ прилежит к задней поверхности трансплантата по всей его площади, зона интерфейса не визуализируется

При биомикроскопии через 12 месяцев после операции трансплантат оставался прозрачным, зона интерфейса донор-реципиент не визуализировалась, рисунок 22.

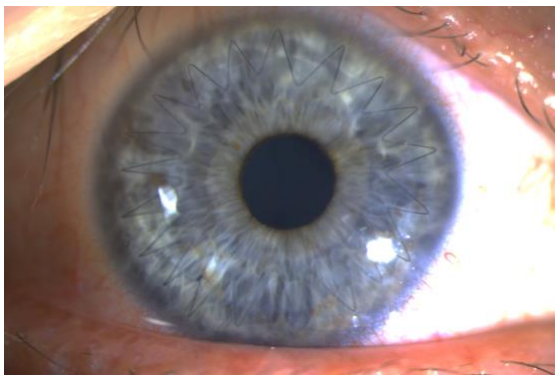

Рисунок 22 – Вид переднего отрезка глаза через 12 месяцев после ПГПК: трансплантат прозрачен, края адаптированы, зона интерфейса донор-реципиент не визуализируется

Оптическая когерентная томография через год после операции демонстрировала полную адаптацию трансплантата к ДМ на всем протяжении, рисунок 23.

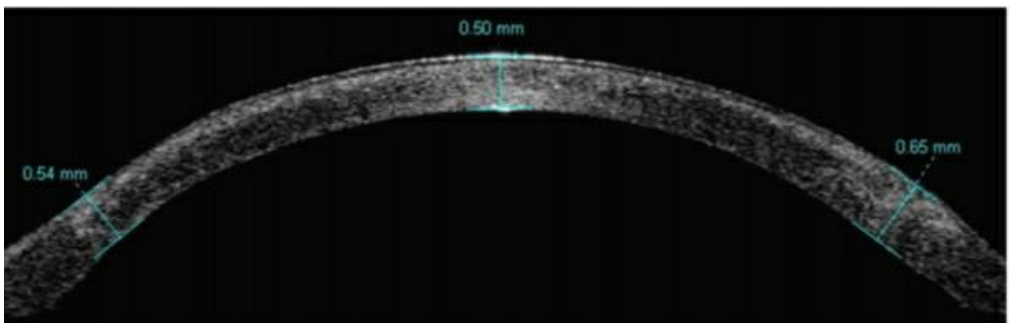

Рисунок 23 – Оптическая когерентная томография роговицы через 1 год после фемто-ассистированной ГППК. Зона интерфейса не детектируется. Роговица в зоне формирования рубцовой ткани утолщена до 540-650 мкм.

Роговичный шов после фемто-ассистированной ГППК снимали не ранее 12 месяцев. Однако в большинстве случаев снятие швов происходило в среднем на сроке 14-16 месяцев.

Из осложнений послеоперационного периода в обеих группах следует отметить: синдром Урретс-Завалия (на 1 сутки после операции), ослабление роговичного шва (на 6 месяце послеоперационного периода), вторичную гипертензию (на сроке до 6 месяцев) и рецидивирующий герпетический кератит (через 14 дней после проведения хирургического лечения).

Осложнения и их распределения по группам представлены в таблице 16.

Таблица 16 – Послеоперационные осложнения пациентов обеих групп после проведения ГППК с фемтосопровожением

Послеоперационное осложнение	**II. А группа (n=26)**	**II. Б группа (n=28)**
Синдром Урретс-Завалия	1 (3,8%)	2 (7,1 %)
Герпетический кератит	1 (3,8%)	0
Ослабление роговичного шва	0	1 (3,5%)
Вторичная гипертензия	1 (3,8%)	2 (7,1%)

Следует отдельно отметить случаи стойкого паралитического мидриаза – синдрома Урретс-Завалия (Urrets-Zavalia), которые присутствовали как в группе II.А, так и во II.Б группах и развивался на 1-е сутки после операции. Данный синдром является специфическим осложнением кератопластики при кератоконусе. В настоящем исследовании мы столкнулись с развитием синдрома Урретс-Завалия у трех пациентов. Синдром характеризовался стойким расширением зрачка от 5 мм и более, транзиторным повышением ВГД при пальпаторном исследовании тонуса, а также жалобами пациента на тяжесть и распирающие боли в области глазного яблока (Рисунок 24).

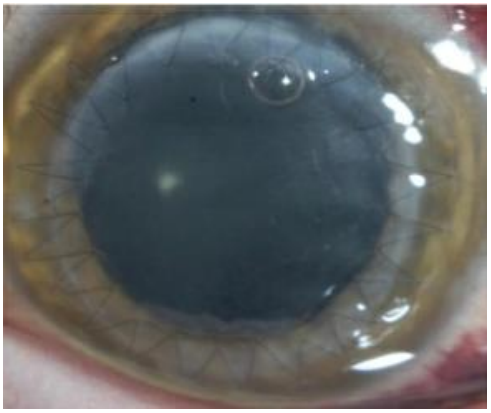

Рисунок 24 – Биомикроскопическая картина переднего отрезка глаза пациента, после выполнения фемто-ассистированной ГППК и развитием синдрома Урретс-Завалия. Интраоперационная перфорация ДМ спровоцировала конверсию в СКП. Роговичный трансплантат слегка отечен. Зрачок широкий, около 6,0 мм, реакция на свет отсуствует.

После нескольких инстилляций 2% пилокарпина, а также дополнительного закапывания ингибиторов карбоангидразы 2% либо приема диуретиков per os, зрачок несколько уменьшался в диаметре, ВГД стабилизировалось, а вышеуказанные жалобы постепенно регрессировали с сохранением стойкого мидриаза.

Что касается других осложнений раннего послеоперационного периода, к ним также можно отнести один из случаев развития рецидивирующего вирусного кератита во II.А группе. Явления кератита сопровождались появлением стойкой центральной эрозии роговицы, наступившей после полной эпителизации трансплантата. После проведения пациенту анализа крови на медленные инфекции, было выявлено повышение титра IgM к вирусу простого герпеса 1 и 2 типов. После проведения длительного курса противовирусной терапии, включающего также системный прием препаратов, эрозия регрессировала, однако в зоне дефекта сохранилось стойкое поверхностное облаковидное помутнение роговицы.

К осложнениям позднего послеоперационного периода ГППК следует отнести ослабление роговичного шва в II.Б группе (1 пациент), зафиксированное при обращении пациента на сроке 6 месяцев. Пациент предъявлял жалобы на дискомфорт при моргании, а также наличие скудного слизистого отделяемого. При биомикроскопии было зафиксировано провисание обвивного роговичного шва в зоне с 12 до 3 часов. Обвивной роговичный шов был снят и наложены узловые швы 10-0 по всей окружности трансплантата, а также назначена противовоспалительная терапия.

В обеих группах была зафиксирована транзиторная гипертензия с подъемом ВГД до 30 мм. рт. ст. на сроке наблюдения до 6 месяцев, что по нашим наблюдениям связано с длительной инстиляцией стероидов. После отмены данных препаратов ВГД нормализовалось у всех пациентов. На сроке до 6 месяцев у пациентов с высоким риском развития отторжения трансплантата инстиляции стероидов производились под прикрытием ингибиторов карбоангидразы 2% 2 раза в сутки.

4.3.3. Биологические результаты

Восстановление прозрачности роговицы с полным купированием дооперационной симптоматики пациентов достигнуто в 98,15% случаях (53 глаза). Исключением стал 1 случай развития герпетического кератита с возникновением облаковидного помутнения в исходе.

4.3.4. Клинико-функциональные результаты в послеоперационном периоде

Функциональные результаты НКОЗ, МКОЗ, достигнутые после проведения в обеих группах фемто-ассистированной ГППК по различным техникам в сроки 7 дней, 1, 3, 6, 12 и 18 мес., представлены в таблице 17.

Таблица 17 – Показатели остроты зрения пациентов обеих групп в динамике (M±σ)

Срок наблюдения	**II.А группа (n=26)**		**II.Б группа (n=28)**	
	НКОЗ	МКОЗ	НКОЗ	МКОЗ
Исходно	0,05±0,03	0,09±0,08	0,05±0,07	0,1±0,07
7 дней (p>0,05)	0,1±0,06	0,2±0,11	0,16±0,08	0,19±0,12
1 мес (p>0,05)	0,1±0,08	0,31±0,19	0,16±0,06	0,23±0,15
3 мес (p>0,05)	0,14±0,11	0,35±0,17	0,17±0,08	0,33±0,15
6 мес (p>0,05)	0,20±0,19	0,42±0,20	0,15±0,07	0,36±0,14
12 мес (p>0,05)	0,15±0,12	0,46±0,21	0,17±0,09	0,48±0,19
18 мес (p>0,05)	0,25±0,19	0,51±0,17	0,23±0,12	0,53±0,14

***p** – оценка t-критерия Стьюдента для несвязанных совокупностей*

В обеих группах в послеоперационном периоде выявлено увеличение показателей НКОЗ по сравнению с дооперационными значениями (p_n<0,05). При проведении сравнительного анализа средних значений НКОЗ между группами в указанные сроки наблюдения: 7 дней 1, 3, 6, 12 и 18 мес., статистически значимых различий между группами зафиксировано не было (p>0,05). Максимальная НКОЗ была зафиксирована у пациента II.А группы и составила 0,6 без коррекции.

Показатели МКОЗ в послеоперационном периоде увеличились во всех исследуемых группах по сравнению с дооперационными значениями, (p_n<0,05). В послеоперационном периоде имело место постепенное увеличение остроты зрения, однако статистически значимой разницы между группами также зафиксировано не было. К сроку наблюдения 18 месяцев средние показатели МКОЗ в II.А и II.Б группах составили 0,51±0,17 и 0,53±0,14 и соответственно, статистически значимых различий между группами зафиксировано не было (p>0,05).

Величина цилиндрического компонента рефракции до оперативного вмешательства составляла 8,3±4,2 и 8,7±3,9 дптр во II.А и II.Б группах

соответственно, а через 12 месяцев после операции значение астигматизма соответствовало 4,6±2,0 во II.А группе и 4,4±2,1 дптр в группе II. Б. Через полтора года величина послеоперационного астигматизма незначительно уменьшилась, составив 4,3±1,8 дптр и 4,1±1,8 дптр для II.А и II.Б групп соответственно (p>0,05).

Значение сферического эквивалента рефракции (SPE) до операции колебалось в пределах 11,6±6,3 дптр в группе II.А и и 10,9±5,7 дптр в группе II.Б. Через год после вмешательств оно значительно снизилось до -2,6±1,8 и -2,3±2,1 дптр, соответственно. К полутора годам данный показатель оставался практически неизменным. Эти параметры, а также другие показатели рефракционных результатов, зафиксированы в таблице 18.

Таблица 18 – Показатели рефракционных результатов, полученных в обеих группах на сроке наблюдения 18 месяцев **(**M±σ)

Исследуемые параметры	**II.А группа n=26**	**II.Б группа n=28**
Kmax, дптр (p>0,05)	47,75±4,50	48,5±4,25
Kmin, дптр (p>0,05)	45,0±3,75	45,5±3,75
SPE, дптр (p>0,05)	-2,3±1,9	-2,2±2,0
Астигматизм, дптр (p>0,05)	4,3±1,8	4,1±1,8

**** p** – оценка t-критерия Стьюдента для несвязанных совокупностей*

Дополнительно нами было проведено пахиметрическое картирование роговицы на приборе ОКТ**.** Во II.А группе значение минимальной пахиметрии по данным ОКТ до операции составило 357,29±31,22 мкм, а через 1 год после операции 513,38±28,17 мкм (p_n<0,05). В группе II.Б данные значения составили 369,13±33,65 мкм и 511,25±25,41 мкм соответственно (p_n<0,05). Данные послеоперационной пахиметрии представлены в таблице 19 и свидетельствуют о восстановлении физиологической толщины роговицы в обеих группах до

нормальных показателей. Статистически значимой разницы между группами зафиксировано не было (p>0,05).

Таблица 19 – Показатели толщины роговицы в самой тонкой точке. Данные с прибора ОКТ получены в обеих группах на различных сроках наблюдения **(**M±σ)

Срок наблюдения	**II.А группа (n=26)** Мкм	**II.Б группа (n=28)** Мкм
До операции	357,29±31,22	369,13±33,65
1 месяц (p>0,05)	525,45±39,75	526,24±36,74
3 месяца (p>0,05)	530,92±33,10	510,35±41,02
6 месяцев (p>0,05)	521,47±37,91	507,77±26,61
12 месяцев (p>0,05)	513,38±28,17	511,25±25,41
18 месяцев(p>0,05)	519,00±26,72	523,00±26,02

**** p** – оценка t-критерия Стьюдента для несвязанных совокупностей*

На сроке 12 месяцев также оценивали толщину резидуальной стромы роговицы, прилежащей к ДМ реципиента. Измерение выполняли у пациентов обеих групп. Указанные значения составили 25,2±9,1мкм после фемто-ассистированной ГППК модифицированной технике (II.А группа) и 29,9±10,3 мкм после фемто-ассистированной ГППК по стандартной технике (II.Б группа). Физиологическая толщина ДМ в норме составляет 12-18 мкм, что говорит о незначительном количестве резидуальной стромы. Толщина была немного больше в II.Б группе, где процент мануального выделения ДМ был выше, однако это никак не повлияло на результаты НКОЗ и МКОЗ, так как они были сопоставимы в обеих группах на всех сроках наблюдения (p>0,05).

В послеоперационном периоде у пациентов всех групп также проводили эндотелиальную микроскопию с подсчетом плотности эндотелиальных клеток. Дооперационные значения ПЭК составили в II.А группе 2127,1±434,9 кл/мм^2 и во II.Б группе 2357,2±386,2 кл/мм^2 соответственно. Было зафиксировано невыраженное, но постепенное снижение ПЭК роговицы (Таблица 20). При

проведении сравнительного анализа между группами в сроки наблюдения 1, 3 и 6 месяцев, статистически значимых различий между группами выявлено не было (p>0,05). Однако, при анализе потери ПЭК в отдаленные сроки наблюдения по сравнению с дооперационными значениями, были выявлена статистически значимая потеря ПЭК во II.Б группе, (p_n<0,05) на сроке 12 и 18 месяцев, 16% и 16,5% соответственно. В группе II.А потеря клеток на сроке 12 месяцев составила 10%, что в процентном соотношении практически не отличалось от потери на сроке 18 месяцев (10,7%).

Показатели ПЭК и динамика ее потери в разные сроки после операций представлены в таблице 20.

Таблица 20– Динамика потери ПЭК в процентах у пациентов обеих групп на различных сроках наблюдения по сравнению с дооперационными значениями **(**M±σ)

Срок наблюдения	**II.А группа (n = 26)**		**II.Б группа (n = 28)**	
	Потеря ЭК (%)	кл/мм 2	Потеря ЭК (%)	кл/мм 2
До операции	-	2127,1±434,9	-	2357,2±386,2
1 месяц	6%	1999,8±442,8	8%	2169,7±391,1
3 месяца	6,5%	1987,0±398,9	9%	2143,5±448,4
6 месяцев	9,3 %	1929,7±440,1	14%	2025,4±418,3
12 месяцев	10%	1916,3±313,4	16%**	1981,1±367,3
18 месяцев	10,7%	1899,2±398,2	16,5%**	1965,2±388,5

***p_n*– *оценка t-критерия Стьюдента для связанных совокупностей*

***p_n<0,05*

После проведенного хирургического лечения было зафиксировано статистически значимое изменение индексов SAI (индекс асимметрии поверхности) и SRI (индекс регулярности поверхности) в обеих группах.

Сравнивали дооперационные значения, а также значения, полученные через несколько месяцев (минимум 3) после снятия обвивного роговичного шва.

Значение индекса SAI снизилось по сравнению с дооперационными значениями и составило в среднем 1,27±0,80 – в группе II.А и в группе II.Б 1,21±0,72 (p_n<0,05) через 18 месяцев после операции. Статистически значимой разницы между группами зафиксировано не было (p>0,05). Индекс SRI до операции составил 2,08±0,48 – в II.А и 2,11±0,52 в группе II.Б. В норме его значения не превышают 1, таким образом, результаты 1,13±0,62 и 1,14±0,51, полученные в группах II.А и II.Б соответственно, через 18 месяцев после операции, свидетельствуют о регулярности роговичной поверхности в оптической зоне и статистически значимых изменениях по сравнению с дооперационными значениями (p_n<0,05). Статистически значимой разницы между группами зафиксировано не было (p>0,05). (Таблица 21).

Таблица 21 – Изменение индексов SAI и SRI после проведения фемто-ассистированной ГППК с в обеих группах на сроке 18 месяцев по сравнению с дооперационными значениями **(**M±σ)

	SAI		**SRI**	
	до операции	18 месяцев после операции	до операции	18 месяцев после операции
II.А группа (p_n<0,05)	4,12 ±1,61	1, 27±0,80*	2, 08±0,48	1, 13±0,62*
II.Б группа (p_n<0,05)	3,54±1,89	1,21±0,72*	2,11±0,52	1,14±0,51*

***p_n** *– оценка t-критерия Стьюдента для связанных совокупностей;*

Проведение корреляционного анализа между индексом асимметрии поверхности и послеоперационным астигматизмом выявило сильные корреляционные связи между величиной астигматизма и показателями индекса SAI. Для II.А группы r=0,79, II.Б группы r=0,85. При этом коэффициент

детерминации R_2=0,63 для группы II.А и R_2=0,73 для II.Б группы, что характеризует группы, как умеренно однородные для проведения подобного анализа. Коэффициент детерминации для модели с константой принимает значения от 0 до 1. Чем ближе значение коэффициента к 1, тем сильнее зависимость. При оценке регрессионных моделей это интерпретируется как соответствие модели данным. Для приемлемых моделей предполагается, что коэффициент детерминации должен быть хотя бы не меньше 50% (в этом случае коэффициент множественной корреляции превышает по модулю 70%). График корреляционного анализа представлен на рисунке 25.

Рисунок 25 – График корреляционного анализа (диаграмма рассеяния) между величиной астигматизма и значениями индекса SAI в послеоперационном периоде.

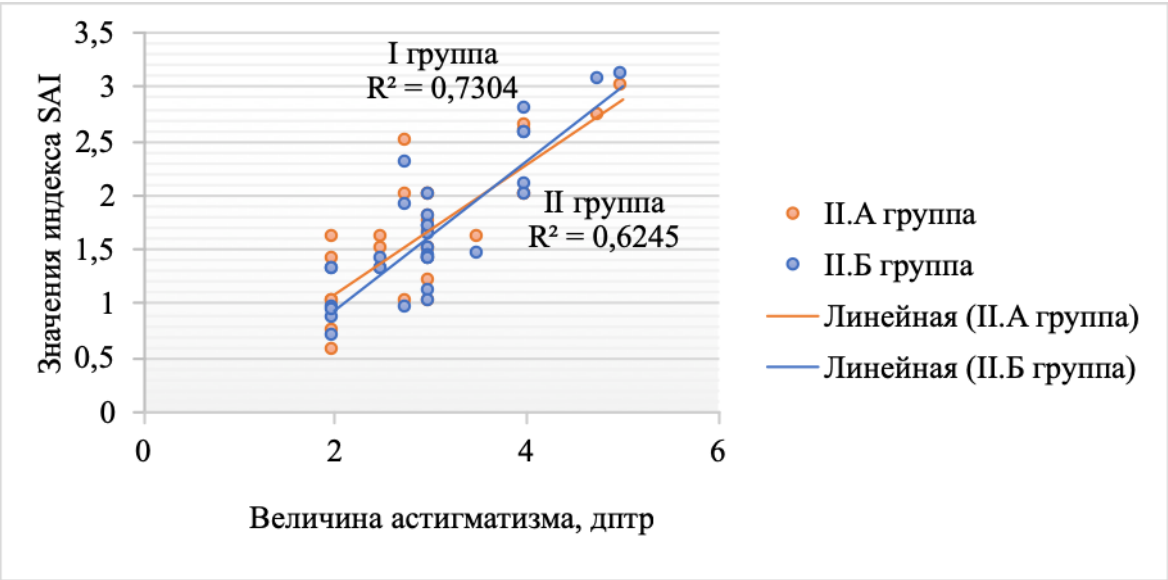

Таким образом, сравнительный анализ клинико-функциональных результатов после проведения фемто-ассистированной ГППК, выполненной по различным техникам, показал положительную динамику показателей НКОЗ, МКОЗ, пахиметрии роговицы, индексов SAI и SRI в послеоперационном периоде. Обе техники позволяют получить сопоставимые между группами

высокие зрительные результаты, регуляризацию поверхности роговицы, а также полное восстановление нормальных значений пахиметрии. На ранних сроках послеоперационного наблюдения обе техники характеризуются равнозначным процентом потери ПЭК по сравнению с дооперационными значениями, однако к сроку 18 месяцев потеря эндотелиальных клеток возрастает до 16,5% в группе, где фемто-ассистированная ГППК проводилась по стандартной технике (p_n<0,05).

ЗАКЛЮЧЕНИЕ

Несмотря на неоднородность распространения и относительно невысокую частоту встречаемости кератоконуса в популяцях от 0,009% в Японии до 3,3% в Ливане по данным Tanabe et al., 1985 и Waked et al.,2012 в научном сообществе отмечается интерес к этому заболеванию. Вероятно, в первую очередь благодаря тому, что оно затрагивает наиболее трудоспособную часть населения и при отсутствии своевременного хирургического лечения приводит к прогрессирующему снижению остроты зрения и инвалидизации пациента [197, 210].

Одной из особенностей кератоконуса является то, что на ранних стадиях заболевания его детекция с помощью стандартных методов исследований и биомикроскопии практически невозможна. У пациента отсутствуют специфические жалобы, кроме невыраженного снижения остроты зрения, которое зачастую расцениваются у молодых пациентов как нарушения аккомодации. Специализированное диагностическое оборудование, позволяющее обнаружить кератоконус на ранних стадиях заболевания, предусмотрено лишь в крупных диагностических центрах, куда пациент зачастую попадает лишь через время, уже с выраженными признаками прогрессии.

Еще одним немаловажным фактором, в настоящее время влияющим на повышение интереса к диагностике кератоконуса, является увеличение частоты лазерных рефракционных вмешательств по поводу близорукости и астигматизма у молодых пациентов. И если неправильный астигматизм является одним из специфических проявлений развивающегося кератоконуса, что дополнительно насторожит рефракционного хирурга, то миопия в настоящее время не расценивается как заболевание, ассоциированное с кератоконусом. Несмотря на это, ряд работ подтверждает, что среди пациентов

с кератоконусом частота встречаемости осевой миопии может достигать 20%, что статистически значимо выше, чем в целом в популяции [64, 199]. В связи с этим в мире ведется активная работа по поиску не только клинико-функциональных подтверждений кератоконуса, но и лабораторных.

Успехи современной генетики, а также возможность генетической диагностики многих тяжелых заболеваний, явились предпосылкой к изучению генетических аспектов патогенеза кератоконуса. К настоящему моменту доказана его генетическая природа, однако неоднородность полученных данных в различных популяциях говорит о выраженной гетерогенности заболевания [21, 31, 27, 41]. Зарубежными исследователями были проведены многочисленные исследования семейных и спорадических случаев кератоконуса с целью выявления генетических причин развития данного вида кератоэктазий. В то время как в отечественной литературе существует лишь единственная работа [11]. Согласно заключению авторов, для выяснения значимости найденных вариантов требуются дальнейшие исследования. В связи с практически полным отсутствием проводимых по данной теме исследований данный вопрос является актуальным для изучения в РФ.

Определение новых кандидатных генетических вариантов кератоконуса может в дальнейшем стать ключевым звеном, как в изучении его патогенеза, так и при планировании различных подходов к его диагностике и лечению.

Одним из современных методов лечения далекозашедших стадий кератоконуса является передняя глубокая послойная кератопластика. Преимущества клинического применения послойной кератопластики в сравнении с традиционными методиками СКП при лечении развитых стадий кератоконуса не вызывают сомнений [89, 98, 108, 171]. К сожалению, ввиду относительной сложности выполнения послойной кератопластики, большинство хирургов выбирают СКП, как наиболее быстрый и технически доступный метод лечения. Однако в настоящее время, в связи с развитием технологий и активным внедрением в офтальмологическую практику фемтолазерных систем,

появилась возможность частично стандартизировать процедуру послойной кератопластики, сократить время проведения хирургического лечения, а также получить более высокие клинико-функциональные результаты в послеоперационном периоде. В связи с этим в настоящее время в мире ведется активное изучение различных методик проведения фемто-ассистированной ГППК [188, 176].

Усовершенствование ранней диагностики кератоконуса, систематизация результатов молекулярно-генетических и клинических методов, а также разработка оптимизированных методик хирургического лечения данных пациентов остаются одним из важных вопросов офтальмологии.

В связи с актуальностью данных проблем была сформулирована цель настоящего исследования – оптимизировать подходы к диагностике и хирургическому лечению кератоконуса на основе углубленного изучения генетических аспектов заболевания и разработки модифицированной техники фемто-ассистированной кератопластики.

Для достижения поставленной цели выполнялись молекулярно-генетический и клинический этапы исследований. В рамках молекулярно-генетического этапа производили генотипирование 170 пациентов российской популяции на отобранные варианты. Полученные результаты в рамках мета-анализа были сравнены с данными других популяций европейского происхождения.

В рамках клинического этапа пациентам двух групп (61 глаз) была проведена фемто-ассистированная ГППК по различным техникам. В первой группе выполнение ГППК происходило по модифицированной технике с созданием интрастромальных тоннелей. Предстояло оценить эффективность и безопасность техник путем сравнения клинико-функциональных результатов, биологических результатов, а также интра- и послеоперационных осложнений.

В молекулярно-генетическое исследование вошло 170 пациентов. 70 пациентов с диагнозом кератоконус (группа I.A), 100 пациентов с достоверным

его отсутствием (группа I.Б). В клинико-функциональное исследование вошел 61 пациент. Всего нами был обследован 221 пациент (11 пациентов были участниками обоих исследований).

В связи с тем, что по данным литературы, кератоконус чаще встречается у мужчин, группы пациентов как моллекулярно-генетического, так и клинико-функицонального исседования были представлены соотношением полов близким к 1:0,5 [22, 209].

Кроме стандартных критериев исключения, представленных в главе «Материалы и методы», из исследования также были исключены пациенты с сочетанной патологией, как изолированной офтальмологической – первичная дистрофия роговицы Фукса, врожденный амавроз Лебера, так и тяжелой сочетанной, такой как синдром Марфана, синдром Дауна, Х-сцепленной ангидротической эктодермальной дисплазией [88, 123, 140, 161, 207].

В связи с тем, что была обнаружена популяционная специфичность вариантов кератоконуса, в исследование были включены только пациенты европейского происхождения [51]. Предполагалось, что частота встречаемости тех или иных кандидатных вариантов в российской популяции будет наиболее близка к данным, полученным на европеоидных выборках [31].

По результатам анализа литературы были отобраны следующие кандидатные варианты для генотипирования в российской популяции пациентов с кератоконусом: rs1536482 рядом и rs7044529 в гене *COL5A1*, rs2286194 в гене *HGF*, rs4954218 в гене *MAP3K19*, rs4839200 в гене *KCND3*, rs2721051 вблизи гена *FOXO1*, rs1324183, расположенный между генами *MPDZ* и *NF1B*, и rs121908120 в гене *WNT10A*.

Рассматривались также и другие варианты, однако они либо не удовлетворяли вышеперечисленным критериям, либо их влияние на развитие кератоконуса было спорным. В ходе анализа литературы из исследования были исключены варианты в генах: *VSX1, SOD1, ZEB1, LOX, CAST, DOCK9, TGFBI, COL4A3, COL4A4, BANP- ZNF469, FNDC3B.*

Исследование Heon E. с соавторами впервые показало наличие вариантов, ассоциированных с кератоконусом в гене *VSX1* [92]. Однако, согласно последним полученным результатам, выявленные варианты в гене *VSX1* имеют ограниченное значение в развитии кератоконуса [191, 54, 147, 41, 205, 57, 11]. В связи этим они не были включены в список кандидатных вариантов.

В двух работах была обнаружена повышенная частота встречаемости одного из вариантов в гене *SOD1* в выборке пациентов с кератоконусом [205]. Однако данная ассоциация не воспроизвелась на итальянской, словенской и русской выборках [57, 192, 11]. Исходя из этого, обнаруженная делеция в гене *SOD1*, скорее всего, не связана с развитием кератоконуса, и не была включена в список кандидатных вариантов.

Мутации в гене *ZEB1* встречались у пациентов, у которых сочетались кератоконус и другие дистрофии роговицы [113, 139, 117]. Однако изолированный кератоконус с мутацией в гене *ZEB1* исследовался только на выборке пациентов из Великобритании и Канады [117]. Ассоциация вариантов, обнаруженных в данном исследовании, пока не подтверждалась на других выборках. В связи с этим мутации в гене *ZEB1* не были нами включены в список кандидатных вариантов для генотипирования в российской популяции.

Исследователями в ряде работ была выявлена мутация в гене *TGFBI* – p.Glu535Ter [99, 86], однако она не была зафиксирована в польской и американской выборках [101, 204]. В данных выборках были обнаружены другие варианты, но значимой ассоциации с кератоконусом выявлено не было. На основании вышеизложенного, мутация p.Glu535Ter в гене *TGFBI* не была включена в список кандидатных вариантов.

В исследовании Gajecka M. с соавторами в семьях из Эквадора был выявлен регион 13q32 [81] в гене *DOCK9* (dedicator of cytokinesis 9), сегрегирующийся в семьях с кератоконусом [53]. Обнаруженная связь не была подтверждена при исследовании в чешской популяции пациентов с

кератоконусом, поэтому данный вариант так же не был включен в список кандидатных вариантов [103].

В двух исследованиях была изучена ассоциация rs1800449, расположенного в гене *LOX* [42, 62], в одном случае она была значимой, а в другом – нет. Таким образом, ни один SNV, расположенный гене *LOX*, не был включен в список кандидатных вариантов, ассоциирующихся с кератоконусом.

Было проведено генотипирование SNV в гене *CAST* на выборке семейных случаев кератоконуса и независимой выборке спорадических случаев кератоконуса [30]. Однако искомый вариант rs4434401 не удовлетворяет условиям отбора кандидатных вариантов в связи с тем, что его специфичность равна 0.6 (отбирались варианты со специфичностью более 0,6). На основании полученных результатов, ген *CAST* не был включен в список кандидатных вариантов, ассоциирующихся с кератоконусом.

В связи с патологическими изменениями коллагена в строме роговицы, ученые одними из первых исследовали гены коллагенов. В генах *COL4A3* и *COL4A4* [192] была обнаружена достоверная разница в частоте аллелей у пациентов с кератоконусом для rs55703767 в гене *COL4A3* и rs2229813, rs2228557 в гене *COL4A4*. На выборке пациентов с кератоконусом из Греции ассоциация rs55703767 не подтвердилась, а ассоциация rs2229813 и rs2228557 с кератоконусом была подтверждена [110]. Необходимо учесть, что несмотря на наличие ассоциации, варианты rs2229813 и rs2228557 имеют низкие значения специфичности (0.24-0.25 и 0.29-0.32 соответственно), в связи с чем они не были включены в список кандидатных вариантов.

Молекулярно-генетические исследования образцов ДНК, выделенной из венозной крови пациентов российской популяции (170 образцов), выполнены на базе лаборатории постгеномных исследований в биологии ФГБУ «Федеральный научно-клинический центр физико-химической медицины федерального медико-биологического агентства», Москва.

Были проведены расчеты в обеих группах. Учитывая, что кератоконус чаще всего имеет аутосомно-доминантное наследование, считалось, что искомый вариант присутствует, если у участника была обнаружена хотя бы одна маркерная (в данном случае минорная) аллель [37] .

В данном исследовании на российской популяции выявлена значимая разница в частоте встречаемости среди пациентов с кератоконусом только для варианта rs1536482, рядом с геном *COL5A1* и rs2721051 вблизи гена *FOXO1*.

Мутации в гене *COL5A1* приводят к развитию синдрома Элерса-Данло [87]. Установлено, что у пациентов с данным заболеванием отмечалось уменьшение толщины роговицы и снижение плотности коллагеновых фибрилл. Сходные изменения наблюдаются при кератоконусе [86]. На наш взгляд, это свидетельствует в пользу ассоциации вариантов в гене *COL5A1* с кератоконусом.

В результате исследования было зафиксировано, что детекция комбинации двух вариантов rs1536482 и rs2721051 может обеспечить показатель чувствительности 0,81. Вместе с тем коэффициент специфичности равен 0,5, что фактически означает, что у здорового человека с наличием обоих вариантов вероятность возникновения кератоконуса составляет 50%. Вариант с таким показателем специфичности не может быть применен в клинической практике. На основании полученных нами результатов невозможно выделить вариант (или их комбинацию), которая могла бы достоверно гарантировать развитие клинических проявлений кератоконуса.

Несмотря на это, согласно полученным данным, показатели наличия аллелей rs1536482 и rs2721051 были достоверно выше в группе (I.A) у пациентов с кератоконусом, чем в группе (I.Б) – 81,4% против 50% соответственно (значение p = 0,0001), а детекция обеих маркерных аллелей повышает вероятность того, что у исследуемого есть кератоконус в 2,58 раза (RR).

Исследование 8-ми вариантов кератоконуса в российской популяции проводилось впервые. В связи с этим было принято решение о проведении мета-анализа для сравнения полученных результатов и их корреляции с другими популяциями европейского происхождения.

Высокая частота встречаемости аллелей вариантов rs2286194 в гене *HGF*, rs4954218 в гене *MAP3K19* и rs4839200 в гене *KCND3* в европейских популяциях, подтверждается оценкой высокого значения I_2 (> 75%). Для rs1536482 рядом с геном *COL5A1* и rs7044529 в гене *COL5A1*, rs2721051 вблизи гена *FOXO1* и rs1324183, расположенного между генами *MPDZ* и *NF1B*, значение I_2 гетерогенности было низким (<25%). Среднее значение OR для rs1536482 в гене *COL5A1*, выше, чем результаты, находящиеся в 95% доверительном интервале (ДИ) других исследований. Rs7044529 в гене *COL5A1*, rs2721051 вблизи гена *FOXO1* и rs1324183, расположенного между генами *MPDZ* и *NF1B*, находятся в 95% ДИ других исследований, вошедших в мета-анализ [120, 126, 129, 175, 39, 21].

В результате сравнения частоты встречаемости маркерных аллелей в российской популяции и популяциях европейского происхождения, мы обнаружили, что варианты rs1536482 рядом с геном *COL5A1* и rs7044529 в гене *COL5A1*, rs2721051 вблизи гена *FOXO1* и rs1324183, расположенного между генами *MPDZ и NF1B,* по данным мета-анализа, имели сопоставимые результаты, что делает локусы, в которых они расположены, перспективными для дальнейших исследований

Клиническое исследование базируется на анализе клинико-функциональных результатов 61-ого пациента. Распределение больных по формам и стадиям заболевания выполнялось согласно классификации Амслера-Крумейха (1998) [16].

Все пациенты были разделены на 2 равнозначные группы, идентичные по полу, возрасту и стадии заболевания. В группу II.A вошло: 18 мужчин и 10 женщин, возрастом 33,82±12,92, III стадия кератоконуса была зафиксирована у

26 человек и IV стадия – 2 человека. Во II.Б группу вошло: 21 мужчина и 12 женщин, возрастом 35,94±12,36 лет, 29 из них имели кератоконус III стадии и 4 – IV стадии.

II.А группа – пациенты с кератоконусом, прооперированные по модифицированной фемто-ассистированной технике ГППК с созданием интрастромальных тоннелей.

II.Б группа – пациенты с кератоконусом, прооперированные по стандартной фемто-ассистированной технике ГППК.

При этом стоит отметить, что ключевыми данными, определяющими дальнейшую тактику хирургического лечения, а именно проведению ГППК, являлись: величина кератопахиметрии в самом тонком месте роговицы, а также НКОЗ и КОЗ. Так, толщина роговицы менее 350 мкм являлась прямым показанием к проведению ГППК, при наличии невысоких показателей НКОЗ, а также невозможности или непереносимости коррекции. При толщине роговицы более 350 мкм, ГППК проводилась в случае наличия прогрессирующего кератоконуса даже после проведения кросслинкинга роговичного коллагена.

Дополнительно, в рамках дооперационной диагностики всем пациентам проводили подсчет ПЭК для определения окончательной тактики хирургического лечения, так как в случае плотности менее 1000 кл/мм^2 отдавали предпочтение сквозной кератопластике. У всех оперируемых в рамках данного исследования пациентов среднее значение плотности эндотелиальных клеток составил 2357 кл/мм^2 и 2127 кл/мм^2 в II.А и II.Б группах соответственно. По данным литературы, данный показатель в норме составляет в 18-50 лет от 2600 до 4000 кл/мм^2, чуть более низкие показатели ПЭК у пациентов, вошедших в данное исследование, по нашему мнению связаны с наличием кератоконуса и, как следствие, перерастяжением ДМ [190].

В связи с тем, что ДМ в случае успешного проведения ГППК оставалась интактной, специального отбора донорского материала для проведения

операции не проводилось, однако все донорские роговицы имели ПЭК не менее 2400 кл/мм² на случай необходимости перехода на СКП.

Применение ФСЛ для проведения ГППК позволило частично стандартизировать данную процедуру, а также использовать некоторые конфигурации, недоступные при использовании трепана. Так, в 2009 году впервые Farid и Steinert провели ГППК с ФС и зигзагообразным профилем, что, по мнению авторов, позволило получить более адекватное сопоставление краев трансплантата с ложем реципиента и получить меньший послеоперационный астигматизм [69].

При проведении фундаментальных исследований методом электронной микроскопии показано, что края разреза, сформированного в донорской роговице с помощью ФСЛ, имеют высокое качество, без термического или механического повреждения соседних тканей [137].

Для формирования роговичного лоскута (II.А и II.Б группа) и создания интрастромальных тоннелей был использован фемтосекундный лазер Ziemer Femto LDV Z8 (Швейцария). Параметры работы лазера – это длина волны в диапазоне от 1020 до 1060 нм и длительность импульса в диапазоне от 200 до 350, частота импульсов >5000 кГц, энергия импульса <0,1 мкДж. Все перечисленные технические характеристики образуют алгоритм сканирования лазера. В данном лазере работа происходит с применением растрового алгоритма.

Пациентам II.Б группы фемто-асситированная ГППК проводилась по стандартной технике: трепанация до 60% верхних слоев стромы, после чего расслаивание резидуальной стромы и ДМ проводилось по методике «БП», предложенной M.Anwar и K.Teichman (2002 г.), дополненной техникой аэро-вискосепарации [8].

Пациентам II.А группы фемто-асситированная ГППК проводилась по модифицированной технике с созданием интрастромальных тоннелей, для последующего введения туда воздуха и формирования «БП».

Предложенная модифицированная техника заключалась в следующем: для формирования ложа трансплантата с помощью низкоэнергетического фемтосекундного лазера выкраивают роговичный лоскут, при этом ламеллярный рез роговицы выполняют концентрично лимбу на глубину 60% (но не менее 100 мкм до ДМ) от толщины роговицы реципиента, в самом тонком ее месте, с диаметром от 6 мм до 9 мм, с одновременным формированием интрастромального тоннеля, берущего начало от основания сформированного ложа. Тоннель может иметь любое расположение, однако чаще всего располагается на 3-х, 9-ти или 12-ти часах, для удобства введения воздуха, в зоне с диаметром от 5,5 до 7,5 мм, под углом 45-65 градусов по направлению к центру роговицы. Ширина каждого тоннеля 0,6 мм, длина 90-150 мкм. После окончания работы фемтосекундного лазера, верхние слои стромы удаляют пинцетом. Тоннель раскрывают с помощью шпателя, и в него, используя канюлю 27G, вводят стерильный воздух для формирования воздушного пузыря и расслоения остаточной стромы и ДМ. Заканчивают операцию как стандартную переднюю глубокую послойную кератопластику с наложением обвивного шва.

Останавливаясь на особенностях конфигурации интрастромального тоннеля, стоит отметить, что, учитывая толщину остаточной стромы на границе с ДМ, длина (глубина) тоннеля колебалась в диапазоне от 90 до 150 мкм. Такая длина была выбрана не случайно, так как по нашим наблюдениям при глубине менее 90 мкм могло пройти прорезывание тоннеля при попытке введения в него воздуха. Длина более 150 мкм была чрезмерной, в этом случае воздух не всегда достигал ДМ. Ширина каждого тоннеля была 0,6 мм, что оптимально соответствовало ширине офтальмологического шпателя и канюли 27G, с помощью которой осуществляется введение стерильного воздуха, а расположение тоннелей под углом 45°-65° по направлению к центру позволяло наилучшим образом достигнуть ДМ.

Вышеизложенные результаты стали основанием для окончательного формирования безопасной и эффективной технологии фемто-асситированной ГППК с созданием интрастромальных тоннелей для лечения пациентов с кератоконусом (патент РФ на изобретение № 2695628, от 24 июля 2019 года).

Подобная технология проведения кератопластики с применением фемтосекундного лазера, включающая проведение передней глубокой послойной кератопластики у пациентов с кератоконусом в несколько этапов, была описана в 2010 г. L.Buzzonetti [40]. Проведение операции начинается с формирования тоннеля шириной 6 мм на расстоянии 50 мкм от Десцметовой мембраны, затем происходит повторный докинг фемтосекундного лазера, и вторым этапом проводится выкраивание лоскута в форме «шляпки гриба» с ламеллярным боковым резом на глубине 100 мкм от ДМ. Операция заканчивается как стандартная передняя глубокая послойная кератопластика с наложением обвивного шва.

Однако неоднократные исследования интра- и послеоперационных осложнений передней глубокой послойной кератопластики с применением фемтосекундного лазера показали, что повторный докинг лазера существенно снижает безопасность проведения операции [128, 176]. Кроме того, проведение операции в два этапа существенно увеличивает длительность проведения хирургического вмешательства, а роговица пациента дважды подвергается лазерному воздействию. Ширина тоннеля 6 мм является чрезмерной, так как не соответствует диаметру канюли и шпателя, что может приводить к обратному рефлюксу воздуха и неудаче при попытке расслаивания остаточной стромы и ДМ. По результатам исследования, проведенного L.Buzzonetti, было прооперировано 10 пациентов, из которых у 3 (33%) пришлось осуществить переход на СКП.

В то же самое время, по данным литературы, частота конвертации ГППК в СКП составляет от 0,37% до 30% по данным некоторых современных авторов [143,80]. Однако многие из зарубежных хирургов даже при перфорации ДМ

предпочитают завершать операцию как ГППК. Sarnicola et. al. описывает результаты 236 операций ГППК, проведённых между 2000 и 2006 годами, с очисткой ДМ, выполняемой мануальным методом Melles и пневматическим методом, предложенным Anwar и Teichmann. Авторы исследовали частоту достижения ДМ и предлежащих слоёв стромы при использовании различных методов. В 77% случаев (127 из 164) при использовании техники Anwar было достигнуто полное отделение ДМ. Разрыв ДМ произошёл в 10,5% (25 из 236) случаев и лишь в 3-х случаях (1,27%) операция завершилась как сквозная кератопластика [177].

Аналогично Mehta J. et al. в своей последней публикации 2018 года опубликовал данные о 540 проведенных ГППК, из которых в 101 случае (18,7%) произошла перфорация ДМ. Среди них 79 глаз (78,2%) с микроперфорацией и 15 глаз (14,9%) с макроперфорацией. Наиболее частыми этапами, при которых перфорация ДМ возникала во время операции, были: мануальная диссекция (32 случая; 31,7%), инъекция воздуха (27 случаев; 26,7%) и наложение швов (21 случай; 20,8%). Возможное интраоперационное купирование перфораций ДМ включало: внутрикамерную воздушную тампонаду (49 случаев; 48,5%), применение фибринового клея (8 случаев; 7,9%) и ушивание дефекта (1 случай; 1,1 %). Всего в 2-х случаях (2; 0,37%) был осуществлен переход на СКП [143].

Возвращаясь к результатам проведения ГППК в нашем исследовании, в группе II.Б, где фемто-ассистированная ГППК была проведена по стандартной технике, «БП» был сформирован только в 36,4% (12 глаз) случаев, в 63,6% (21 глаз) понадобилось мануальное расслаивание резидуальной стромы. При проведении мануального расслаивании в 15,1% (5 глаз) пришлось осуществить переход на СКП в связи с наличием значительных разрывов ДМ. Во II.А группе, где ГППК была проведена с формированием интрастромальных тоннелей, было зафиксировано меньшее количество перфораций ДМ, всего 7,1%, (2 глаза) а успешное формирование «БП» произошло в 64,3% (18 глаз) случаев. Согласно проведенному анализу полученных данных, p_f=0,04087 ($p<0,05$), что говорит о

том, что частота успешного формирования «БП» статистически значимо выше в группе II.А, где проводилось формирование интрастромальных тоннелей.

Среди послеоперационных осложнений нами были зафиксированы следующие: в раннем послеоперационном периоде в обеих группах было отмечено развитие синдрома Урретс-Завалия (1 случай – 3,57% в группе II.А, 2 случая – 6% , в группе II.Б), в группе II.А так же было зафиксировано развитие герпетического кератита (1 случай – 3,57%). Среди поздних послеоперационных осложнений можно было отметить провисание роговичного шва у одного из пациентов (3,57%) II.Б группы на сроке около 6 месяцев и вторичную гипертензию, в обеих группах, вероятно, связанную с длительными инстиляциями стероидов (II.А группа 1 случай – 3,57%; II.Б группа 2 случая – 6%). Описанные послеоперационные осложнения являются типичными при проведении кератопластики [108, 187].

Следует отдельно отметить случаи стойкого паралитического мидриаза - синдрома Урретс-Завалия, которые присутствовали в обеих группах и развивались на 1-е сутки после операции. Данный синдром является специфическим осложнением кератопластики при кератоконусе. Частота его по данным авторов различна. В литературе в настоящее время описано порядка 110 случаев, из которых 51,8% – развитие синдрома после СКП, а 18,1% после ГППК, оставшиеся случаи связаны с проведением различных видов инраокулярной хирургии. Частота колеблется от 1,47% до 10% [132, 202].

В настоящем исследовании мы столкнулись с развитием синдрома Урретс-Завалия у трех пациентов. Синдром характеризовался стойким расширением зрачка от 5 мм и более, транзиторным повышением ВГД при пальпаторном исследовании тонуса, а также жалобами пациента на тяжесть и распирающие боли в области глазного яблока. После нескольких инстилляций 6% пилокарпина, а также дополнительного закапывания ингибиторов карбоангидразы 2% либо приема диуретиков per os, зрачок несколько

уменьшался в диаметре, ВГД стабилизировалось, а вышеуказанные жалобы постепенно регрессировали при сохранении стойкого мидриаза.

К сроку наблюдения 1 год показатели НКОЗ и МКОЗ в II.А группе были равны 0,15±0,12 и 0,46±0,21, соответственно. Острота зрения в группе II.Б была сопоставимой ($p>0,05$). Значения НКОЗ и МКОЗ были равны 0,17±0,09 и 0,48±0,19 соответственно. Полученные данные остроты зрения соотносятся с результатами как фемто-асситированой ГППК, так и выполненной с помощью трепана, по данным различных авторов [176, 89, 98].

Применение ФСЛ для формирования донорского трансплантата в 100% случаев (61 донорская роговица) обеспечивало выкраивание идеальной формы трансплантата с ровным краем, точно соответствующего ложу реципиента по форме и размеру, что, по данным литературы, способствовало достоверному уменьшению степени послеоперационного астигматизма [79, 69, 66, 165].

Проведение корреляционного анализа между индексом асимметрии поверхности и послеоперационным астигматизмом выявило сильные корреляционные связи между величиной астигматизма и показателями индекса SAI. Для группы II.А $r=0,79$ для II группы II.Б $r=0,85$.

Дополнительно нами было проведено пахиметрическое картрирование роговицы на приборе ОКТ переднего отрезка глаза**.** Во II.А группе дооперационные значения соответствовали 357,29±31,22 мкм, а через 12 месяцев после операции 524,92±35,98 мкм соответственно ($p_n<0,05$). В II.Б группе значение минимальной пахиметрии по данным ОКТ до операции составило 369,11±33,65 мкм, через 1 год после операции – 511,25± 25,41мкм ($p_n<0,05$). Полученные результаты показывают, что проведенное хирургическое лечение позволяет восстановить физиологическую толщину роговицы в зоне трансплантации и соотносятся с литературными данными [8, 177, 176].

На сроке 12 месяцев также оценивали толщину резидуальной стромы роговицы, прилежащей к ДМ реципиента. Измерение выполняли у пациентов обеих групп. Указанные значения составили 29,9±10,3 мкм после ГППК с ФС

по стандартной технике и 25,2±9,1 после ГППК с ФС по модифицированной технике. Физиологическая толщина ДМ в норме составляет 12-18мкм, что говорит о незначительном количестве резидуальной стромы. Толщина была немного больше в II.Б группе, где процент мануального выделения ДМ был выше, однако это никак не повлияло на результаты НКОЗ и МКОЗ, так как она была сопоставима в обеих группах на всех сроках наблюдения [8].

В послеоперационном периоде у пациентов всех групп также проводили эндотелиальную микроскопию с подсчетом плотности эндотелиальных клеток. Дооперационные значения ПЭК составили в II.А группе 2127±434,9 кл/мм^2 и 2357±386,2 кл/мм^2 в II.Б соответственно. Было зафиксировано невыраженное, но постепенное снижение ПЭК роговицы на сроке до 18 месяцев. При проведении сравнительного анализа между группами на сроках наблюдения 1, 3 и 6 месяцев, статистически значимых различий между группами выявлено не было ($p>0,05$). Однако, при анализе потери ПЭК в отдаленные сроки наблюдения была выявлена статистически значимая потеря клеток во II.Б группе на сроке 12 и 18 месяцев по сравнению с дооперационными значениями, 16% и 16,5% соответственно ($p_n<0,05$).В II.А группе потеря клеток на сроке 12 месяцев составила 10%, что в процентном соотношении практически не отличалось от потери на сроке 18 месяцев (10,7%). Полученные в ходе настоящего исследования результаты соотносятся с таковыми, зафиксированными в литературных источниках, по данным которых потеря ЭК на сроке 1 год после ГППК составляет 5,4-13% [8, 176 ,108].

Анализируя сравнительные результаты, стоит отметить, что существенных различий в полученных клинико-функциональных результатах хирургического лечения пациентов, кроме более выраженной потери ПЭК на отдаленных сроках наблюдения во II.Б группе, не наблюдали. На основании вышеизложенного, мы полагаем, что проведение фемто-ассистированной ГППК с созданием интрастромальных тоннелей является наиболее рациональной техникой, в связи с тем, что ее применение снижает риск интраоперационных

осложнений, сокращает время проведения хирургического вмешательства и время пребывания пациента в наркозе, а так же позволяет получить высокие клинико-функциональные результаты.

ВЫВОДЫ

1. В ходе генотипирования пациентов российской популяции выявлена значимая разница в частоте встречаемости среди больных кератоконусом только для rs1536482 рядом с геном *COL5A1* и rs2721051 вблизи гена *FOXO1*. Детекция искомых вариантов в генах COL5A1 и FOXO1 повышает вероятность того, что у исследуемого есть кератоконус в 2,58 раза (RR), Однако комбинация данных вариантов обладает низким значением параметра специфичности (SP = 0,50), что в настоящее время делает невозможным их применение в клинической практике для уточняющей диагностики кератоконуса.

2. На основании проведенного мета-анализа определено, что индекс гетерогенности величины эффекта I_2 (отношения шансов) rs1536482 рядом с геном *COL5A1,* и rs2721051 вблизи гена *FOXO1* является низким (21% и 0%, соответственно) в выборках европейского происхождения и российской популяции, что делает локусы, в которых они расположены, перспективными для дальнейших исследований.

3. Разработана и оптимизирована модифицированная техника проведения передней глубокой послойной фемто-ассистированной кератопластики с созданием интрастромальных тоннелей, позволяющая уменьшить количество интраоперационных осложнений, сократить время проведения хирургического вмешательства, а также получить высокие клинико-функциональные результаты.

4. Частота успешного формирования «большого пузыря» в ходе отделения глубоких слоев стромы от ДМ реципиента была статистически значимо выше во II.А группе, где операцию проводили по модифицированной технике с формированием интрастромальных тоннелей. «Большой пузырь» был сформирован в 64,3% в II.А группе, что примерно в 1,7 раза чаще, чем в II.Б группе, где данный показатель составил 36,4% (p_f= 0.04087, $p<0,05$).

5. Проведение фемто-ассистированной ГППК с применением различных техник является эффективным методом, позволяющим получить высокие биологические результаты: в 53 случаях из 54 (98, 1%) было зафиксировано

прозрачное приживление трансплантата с минимальным количеством осложнений в сроки до 18 месяцев. Значения НКОЗ, МКОЗ а также центральной толщины трансплантата значимо увеличились в обеих группах по сравнению с дооперационными значениями ($p_n<0,05$), однако достоверной разницы между группами зафиксировано не было ($p>0,05$). Результаты сравнительного анализа индексов асимметрии поверхности (SAI) и индекса регулярности поверхности (SRI) показали уменьшение данных показателей в обеих группах в отдаленном периоде по сравнению с дооперационными значениями ($p_n<0,05$). Результаты динамического наблюдения потери плотности эндотелиальных клеток на сроке 18 месяцев показали снижение ПЭК на 10,7% во II.А группе ($p_n >0,05$) и 16,5% в II.Б группе ($p_n <0,05$) по сравнению с дооперационными значениями.

ПРАКТИЧЕСКИЕ РЕКОМЕНДАЦИИ

1. При проведении фемто-ассистированной ГППК целесообразно отдать предпочтение модифицированной технике с формированием интрастромальных тоннелей в связи с меньшим количеством интраоперационных осложнений и сокращением времени нахождения пациента в наркозе.
2. При формировании интрастромальных тоннелей, следует выбирать локализацию входа в тоннель на 12 или 15 часах для удобства введения воздуха.
3. Между окончанием тоннеля и ДМ должно быть не менее 100 мкм для снижения риска перфорации и минимизации лазерного воздействия на эндотелий.
4. Длина интрастромального тоннеля для введения воздуха должна быть не менее 90 мкм и не более 150 мкм для наилучшего достижения воздухом ДМ и профилактики прорезывания стенок тоннеля.

СПИСОК СОКРАЩЕНИЙ

«БП» большой пузырь, «big bubble»

ВГД внутриглазное давление

ГППК глубокая передняя послойная кератопластика

ДИ доверительный интервал

ДМ Десцеметова мембрана

ДНК дезоксирибонуклеиновая кислота

ИОЛ интраокулярная линза

Кср среднее значение кератометрии

МКМ микрометры

МКОЗ максимальная корригированная острота зрения

НКОЗ некорригированная острота зрения

ОКТ оптическая когерентная томография

ПЦР полимеразная цепная реакция

ПЭК плотность эндотелиальных клеток

CRR (corneal resistance rate) фактор резистентности роговицы

СКП сквозная кератопластика

ТДМ трансплантация Десцеметовой мембраны

ФСЛ фемтосекундный лазер

ФЭК факоэмульсификация катаракты

AUC (area under curve) площадь под кривой

CH (corneal hysteresis) корнеальный гистерезис

GWAS (Genome wide association study) полногеномное исследование ассоциаций

I_2 индекс гетерогенности

Kmax максимальная кератометрия

Kmin минимальная кератометрия

M (Mean) среднее арифметическое

OR (Odds Ratio) отношение шансов

p t-критерий Стьюдента для связанных совокупностей

p_f коэффициент достоверности по Фишеру

p_n t-критерий Стьюдента для связанныз совокупностей

RR (Relative Risk) относительный риск

SAI (spherical assimetry index) индекс асимметрии поверхности

SE (Sensetivity) чувствительность

SNV (Single nucleotide variant) однонуклеотидный вариант

SP (Specifity) специфичность

SPE (spherical equivalent) сферический эквивалент

SRI (spherical regularity index) индекс регулярности поверхности

σ среднее квадратическое отклонение

СПИСОК ЛИТЕРАТУРЫ

1. Абугова, Т. Д. Клиническая классификация первичного кератоконуса / Т. Д. Абугова // Современная оптометрия. –2010. – № 5. – С. 17-20.

2. Горскова, Е. Н. Эпидемиология кератоконуса на Урале / Е. Н. Горскова, Е.Н. Севостьянов // Вестник офтальмологии. – 1998. – Т. 114, № 4. – С. 38-40.

3. Дога, А. В. Качественная оценка поверхности стромального ложа роговицы после формирования клапана с использованием различных фемтосекундных лазерных установок / А. В. Дога, С. А. Борзенок, И. А. Мушкова и др. // Практическая медицина. – 2016. – № 6(98). – С. 31-35.

4. Измайлова, С. Б. Медико-технологическая система хирургического лечения прогрессирующих кератэктазий различного генеза : дис. …д-ра мед. наук : 14.01.07 / Измайлова Светлана Борисовна. – М., 2014. – 314 с.

5. Каспарова, Е. А. Комбинация фоторефракционной и фототерапевтической кератоэктомии в лечении кератоконуса / Е. А. Каспарова, В. В. Куренков // Вестник Офтальмологии. – 2000. – Т. 116, № 4. – С. 10-12.

6. Каспарова, Е. А. Ранняя диагностика, лазерное и хирургическое лечение кератоконуса : автореф. ... дис. д-ра мед. наук : 14.00.08 / Каспарова Елизавета Аркадьевна. – М., 2003. – 27 с.

7. Малюгин, Б. Э. Глубокая передняя послойная кератопластика с фемтосопровождением: техника и результаты / Б. Э. Малюгин, А. Н. Паштаев, С. Б. Измайлова // Офтальмохирургия. – 2017. – № 1. – С. 34-39.

8. Малюгин, Б. Э. Сравнительный анализ клинико-функциональных результатов передней глубокой послойной и сквозной кератопластики по поводу кератоконуса / Б. Э. Малюгин, С. Б. Измайлова, Э. Э. Айба и др. // Офтальмохирургия. – 2013. – № 4. – С. 44-49.

9. Титаренко 3. Д. Новые методы хирургического и медикаментозного лечения кератоконуса : автореф. ... дис. д-ра мед. наук : 14.00.08 / Титаренко 3. Д. – Одесса, 1984. – 34 с.

10. Титаренко, З. Д. Глутатионовая антиоксидантная система при кератоконусе / З. Д. Титаренко, А. П. Левитский // Офтальмологический журнал. – 1978. – № 33(5). С. 364-366.

11. Титоян, К. Х. Анализ мутаций в гене SOD1 у пациентов с кератоконусом / К. Х. Титоян, Р. Р. Хасанова, С. Л. Лобов и др. // Молекулярная Диагностика: сборник Трудов IX Всероссийской Научно-Практической Конференции С Международным Участием. М., 2018. – Т. 1. – С. 435-436.

12. Филатов, В. П. Вопросы техники пересадки роговицы. Герметический трепан Филатова-Марцинковского / В. П. Филатов // Вестник офтальмологии. – 1936. – № 2. – С. 159-165.

13. Aldave, A. J. Keratoconus is Not Associated With Mutations in COL8A1 and COL8A2 / A. J. Aldave, N. Bourla, V. S. Yellore et al. // Cornea. – 2007. – Vol. 26, № 8. – P. 963-965.

14. Aldave, A. J. No VSX1 Gene Mutations Associated with Keratoconus / A. J. Aldave, V. S. Yellore, A. K. Salem et al. // Investig Opthalmology Vis Sci. – 2006. – Vol. 47, № 7. – P. 2820-2822.

15. Alió, J. L. MICS with toric intraocular lenses in keratoconus: outcomes and predictability analysis of postoperative refraction / J. L. Alió, P. Peña-García, F. Abdulla Guliyeva et al. // Br J Ophthalmol. – 2014. – Vol. 98, № 3. – P. 365-370.

16. Amsler, M. Keratoconus / M. Amsler // Bull. De Sos. Beige d'ophthalm. 1961. – Vol. 129. – P. 331-336.

17. Anshu, A. Outcomes of therapeutic deep lamellar keratoplasty and penetrating keratoplasty for advanced infectious keratitis: a comparative study / A. Anshu, A. Parthasarathy, J. S. Mehta et al. // Ophthalmology. – 2009. – Vol. 116, № 4. – P. 615-623.

18. Anwar, M. Big-bubble technique to bare Descemet’s membrane in anterior lamellar keratoplasty / M. Anwar, K. Teichmann // J. Cataract. Refract. Surg. – 2002. – Vol. 28. – P. 398-403.

19. Archila, E. A. Deep lamellar keratoplasty dissection of host tissue with intrastromal air injection / E. A. Archila // Cornea. – 1984-1985. – Vol. 3(3). – P. 217-218.

20. Arruga, H. Ocular surgery / H. Arruga. Barcelona, Salvat Editores SA, 1958. – 357 p.

21. Bae HA, Replication and meta-analysis of candidate loci identified variation at RAB3GAP1 associated with keratoconus / H. A. Bae, R. A. D. Mills, R. G. Lindsay et al. // Invest Ophthalmol Vis Sci. – 2013. – Vol. 54, № 7. – P. 5132-5135.

22. Barbara, A. Textbook on keratoconus: new insights / A. Barbara, Y. S. Rabinowitz. JP Medical Ltd., 2011 – 94 p.

23. Barbaro, V. Expression of VSX1 in human corneal keratocytes during differentiation into myofibroblasts in response to wound healing / V. Barbaro, E. Di Iorio, S. Ferrari et al. // Investigative Ophthalmology & Visual Science. – 2006. – Vol. 47, № 12. – P. 5243-5250.

24. Barnett, G. C. A genome wide association study (GWAS) providing evidence of an association between common genetic variants and late radiotherapy toxicity / g. C. Barnett, D. Thompson, L. Fachal // Radiother Oncol. – 2014. – Vol. 111, – № 2. – P. 178-185.

25. Barsam, A. Acute corneal hydrops in keratoconus: a national prospective study of incidence and management / A. Barsam, H. Petrushkin, N. Brennan et al. // Eye. – 2015. – Vol. 29(4). – 469-474.

26. Bawazeer, A. M. Atopy and keratoconus: a multivariate analysis / A. M. Bawazeer, W. G. Hodge, B. Lorimer // British Journal of Ophthalmology. 2000. – Vol. 84, № 8. – P. 834–836.

27. Bechara, S. J. Keratoconus in two pairs of identical twins / S. J. Bechara, G. O. Waring, M. S. Insler // Cornea. – 1996. – Vol. 15(1). – P. 90-93.

28. Belin MW, Keratoconus: The ABCD Grading System / M. W. Belin, J. K. Duncan // Klin Monbl Augenheilkd. – 2016. – Vol. 233(6). P. 701-7.

29. Belin, M. W. An introduction to understanding elevation-based topography: how elevation data are displayed e a review / M. W. Belin, S. S. Khachikian // Clin Exp

Ophthalmol. – 2009. – Vol. 37(1). – P. 14-29.
30. Bisceglia, L. Linkage Analysis in Keratoconus: Replication of Locus 5q21.2 and Identification of Other Suggestive Loci / L. Bisceglia, P. De Bonis, C. Pizzicoli et al. // Investig Opthalmology Vis Sci. – 2009. – Vol. 50, № 3. – P. 1081-1086.
31. Bisceglia, L. VSX1 Mutational Analysis in a Series of Italian Patients Affected by Keratoconus: Detection of a Novel Mutation / L. Bisceglia, M. Ciaschetti, P. De Bonis et al. // Investig Opthalmology Vis Sci. – 2005. – Vol. 46, №1. – P. 39-45.
32. Bochert, A. Gene expression in keratokonus. Initial results using DNA microarrays / A. Bochert, J. Berlau, D. Koczanet al. // Der Ophthalmol. – 2003. – Vol. 100(7). – P. 545-549.
33. Borderie, V. M. Comparison of techniques used for removing the recipient stroma in anterior lamellar keratoplasty / V. M. Borderie, A. L. Werthel, O. Touzeau et al. // Arch Ophthalmol. – 2008. – Vol. 126(1). – P. 31-37
34. Brancati, F. A locus for autosomal dominant keratoconus maps to human chromosome 3p14-q13 / F. Brancati, E. M. Valente, A. Sarkozy et al. // J Med Genet. – 2004. – Vol. 41, № 3. – P. 188-192.
35. Bron, A. J. Keratoconus / A. J. Bron // Cornea. – 1988. Vol. 7(3). P. 163-169.
36. Brown, S. I. Dislocation of Descemet Memrane during keratoplasty / S. I. Brown // Am J Ophthalmol. – 1965. – Vol. 60, № 1. – P. 43-5.
37. Burdon, K. P. Apparent autosomal dominant keratoconus in a large Australian pedigree accounted for by digenic inheritance of two novel loci / K. P. Burdon, D. J. Coster, J. C. Charlesworth et al. // Hum Genet. – 2008. – Vol. 124, № 4. – P. 379-386.
38. Burdon, K. P. Association of Polymorphisms in the Hepatocyte Growth Factor Gene Promoter with Keratoconus / K. P. Burdon, S. Macgregor, Y. Bykhovskaya et al. // Investig Opthalmology Vis Sci. – 2011. – Vol. 52, № 11. – P. 8514-8519.
39. Burdon, K. P. Insights into keratoconus from a genetic perspective / K. P. Burdon, A. L. Vincent // Clin Exp Optom. – 2013. – Vol. 96, № 2. – P. 146-154.
40. Buzzonetti, L. Femtosecond laser and big-bubble deep anterior lamellar keratoplasty: a new chance / L. Buzzonetti, G. Petrocelli, P. Valente // J Ophthalmol. – 2012. – P. 1-4.

41. Bykhovskaya, Y. Genetics in Keratoconus: where are we? / Y. Bykhovskaya, B. Margines, Y. S. Rabinowitz // Eye Vis (London. – 2016. – № 3. – 16.

42. Bykhovskaya, Y. Variation in the Lysyl Oxidase (LOX) Gene Is Associated with Keratoconus in Family-Based and Case-Control Studies / Y. Bykhovskaya, X. Li, I. Epifantseva et al. // Investig Opthalmology Vis Sci. – 2012. – Vol. 53, № 7. – P. 4152-4157.

43. Caporossi, A. Air-guided manual deep lamellar keratoplasty / A. Caporossi, C. Simi, R. Licignano et al. // Eur J Ophthalmol. – 2004. – Vol. 14, № 1. – P. 55-58.

44. Castroviejo, R. Electro-keratotome for the dissection of lamellar grafts / R. Castroviejo, F. Barraquer // Trans Am Ophthalmol Soc. – 1958. – № 56. – P. 402-408.

45. Castroviejo, R. Lamellar keratoplasty technique and results; compara-tive study with penetrating keratoplasties and keratectomies / R. Castroviejo // Trans Am Ophthalmol Soc. – 1949. – № 47. – P. 183-197.

46. Castroviejo, R. Lamellar keratoplasty. Technique and results: comparative study with penetrating keratoplasties and keratectomies / R. Castroviejo // Am J Ophthalmol. – 1950. – № 33. – P. 1850-1862.

47. Chaerkady, R. The keratoconus corneal proteome: loss of epithelial integrity and stromal degeneration / R. Chaerkady, R. Shao, S. G. Scott et al. // J Proteomics. – 2013. – Vol. 87. – P. 122-131.

48. Chamberlain, W. D. Comparison of femtosecond laser-assisted keratoplasty versus conventional penetrating keratoplasty / W. D. Chamberlain, S. W. Rush, W. D. Mathers et al. // Ophthalmology. – 2011. – Vol. 118, № 3. – P. 486-491.

49. Cleary, C. Dual laser-assisted lamellar anterior keratoplasty with top hat graft: a laboratory study / C. Cleary, J. C. Song, M. Tang et al. // Cornea. – 2012. – Vol. 31, № 7. – P. 791-797.

50. Colin, J. Correcting keratoconus with intracorneal rings / J. Colin, B. Cochener, G. Savary et al. // J Cataract Refract Surg. – 2000. – Vol. 26, № 8. – P. 1117-1122.

51. Cozma, I. Influence of ethnic origin on the incidence of keratoconus and associated atopic disease in Asian and white patients / I. Cozma, C. Atherley, N. J. James // Eye. – 2005. – Vol. 19, № 8. – P. 924-925.

52. Cuellar-Partida, G. WNT10A exonic variant increases the risk of keratoconus by decreasing corneal thickness / G. Cuellar-Partida, H. Springelkamp, S. E. M. Lucas et al. // Hum Mol Genet. – 2015. – Vol. 24, № 17. – P. 5060-5068.

53. Czugala, M. Novel mutation and three other sequence variants segregating with phenotype at keratoconus 13q32 susceptibility locus / M. Czugala, J. A. Karolak, D. M. Nowak et al. // Eur J Hum Genet. – 2012. – Vol. 20, № 4. – P. 389-397.

54. Dash, D. P. Mutational screening of VSX1 in keratoconus patients from the European population / D. P. Dash, S. George, D. O'Prey et al. // Eye. – 2010. – Vol. 24, № 6. – P. 1085-1092.

55. Davidson, A. E. The pathogenesis of keratoconus / A. E. Davidson, S. Hayes, A. J. Hardcastle et al. // Eye. – 2014. № 28. P. 189-195.

56. De Benito-Llopis, L. Intraoperative anterior segment optical coherence tomography: a novel assessment tool during deep anterior lamellar keratoplasty / L. De Benito-Llopis, J. S. Mehta, R. I. Angunawela et al. // Am J Ophthalmol. – 2014. – Vol. 157, № 2. – P. 334-341.

57. De Bonis, P. Mutational screening of VSX1, SPARC, SOD1, LOX, and TIMP3 in keratoconus / P. De Bonis, A. Laborante, C. Pizzicoli et al. // September 2011. http:// Mol Vis. – 2011. – Vol. 17. – P. 2482-2494.

58. Donaghy, C. L. An Introduction to Corneal Transplantation / C. L. Donaghy, J. M. Vislisel, M. A. Greiner // May 21, 2015; Available from: http://EyeRounds.org/tutorials/cornea-transplant-intro/

59. Dua, H. S. Dynamics of big bubble formation in deep anterior lamellar keratoplasty by the big bubble technique: in vitro studies / H. S. Dua, L. A. Faraj, M. B. Kenawy, S. AlTaan et al. // Acta Ophthalmol. – 2018. – Vol. 96, № 1. – P. 69-76.

60. Dua, H. S. Human corneal anatomy redefined: a novel pre-Descemet's layer (Dua's layer) / H. S. Dua, L. A. Faraj, D. G. Said et al. // Ophthalmology. – 2013. – Vol. 120, № 9. – P. 1778-1785

61. Dudakova, L. Changes in lysyl oxidase (LOX) distribution and its decreased activity in keratoconus corneas / L. Dudakova, P. Liskova, T. Trojek et al. // Exp Eye Res. – 2012. – Vol. 104. – P. 74-81.

62. Dudakova, L. Validation of rs2956540 and rs3735520 association with keratoconus in a population of European descent / L. Dudakova, M. Palos, K. Jirsova et al. // Eur J Hum Genet. – 2015. – Vol. 23, № 11. – P. 1581-1583.

63. Epstein, A. B. Keratoconus & Related Disorders / A. B. Epstein // North Shore Contact Lens. – 2000. – 87 p.

64. Ernst, B. J. Keratoconus Association with Axial Myopia: a prospective biometric study / B. J. Ernst, H. Y. Hsu // Eye Contact Lens. – 2011. – Vol. 37, № 1. – P. 2-5.

65. Escribano, J. cDNA from human ocular ciliary epithelium homologous to beta ig-h3 is preferentially expressed as an extracellular protein in the corneal epithelium / J. Escribano, N. Hernando, S. Ghosh et al. // J. Cell Physiol. – 1994. – Vol. 160, № 3. – P. 511-521.

66. Espandar, L. Femtosecond laser-assisted decagonal deep anterior lamellar keraoplasty / L. Espandar, J. B. Mandell, S. Niknam // Can J Ophthalmol. – 2016. – Vol. 51, № 2. – P. 67-70.

67. Esteve-Taboada, J. J. Posterior chamber phakic intraocular lenses to improve visual outcomes in keratoconus patients / J. J. Esteve-Taboada, A. Domínguez-Vicent, T. Ferrer-Blasco et al. // J Cataract Refract Surg. – 2017. – Vol. 43, № 1. – P. 115–130.

68. Fan Gaskin, J. C. Acute Corneal Hydrops in Keratoconus - new perspectives / J. C. Fan Gaskin, D. V. Patel, C. N. McGhee // Am J Ophthalmol. – 2014. – Vol. 157, № 5. – P. 921 - 928.

69. Farid, M. Deep anterior lamellar keratoplasty performed with the femtosecond laser zigzag incision for the treatment of stromal corneal pathology and ectatic disease / M. Farid, R. F. Steinert // J Cataract Refract Surg. – 2009. – Vol. 35. – P. 809–813.

70. Farid, M. Femtosecond laser-assisted corneal surgery / M. Farid, R. F. Steinert // Curr Opin Ophthalmol. – 2010. – Vol. 21. – P. 288-292.

71. Farzaneh, Hasanian-Langroudi. Association of Lysyl oxidase (LOX) Polymorphisms with the Risk of Keratoconus in an Iranian Population / Hasanian-Langroudi, R. Saravani, M. H. Validad et al. // Ophthalmic Genetics. – 2014. – Vol. 36, № 4. – P. 309-314.

72. Ferrara, P. Ferrara Intrastromal corneal rings for the correction of keratoconus / P. Ferrara, K. Chatzinikolas, N. Bessis et al. // J Cataract Refract Surg. – 2002. – Vol. 28, № 11. – P. 1947-1951.

73. Fink, B. A. The influence of gender and hormone status on the severity and progression of keratoconus / B. A. Fink, L. T. Sinnott, H. Wagner // Cornea. – 2010. – Vol. 29, № 1. – P. 65-72.

74. Fleischer, B. Über Keratokonus und eigenartige Pigmentbildung in der Kornea / B. Fleischer // Münchener medizinische Wochenschrift: magazin. – 1906. – №. 53. – P. 625-626.

75. Fontana, L. Clinical outcomes after deep anterior lamellar keratoplasty using the big-bubble technique in patients with keratoconus / L. Fontana, G. Parente, G. Tassinari // Am J Ophthalmol. – 2007. – Vol. 143, № 1. – P. 117-124.

76. Fournie, P. Variant of the big bubble technique in deep anterior lamellar keratoplasty / P. Fournie, F. Malecaze, J. Coullet et al. // Journal of Cataract Refractive Surgery. – 2007. – Vol. 33, № 3. – P. 371-375.

77. Fu, H. Immune modulation in corneal transplantation / H. Fu, D. F. Larkin, A. J. George // Transplant Rev (Orlando). – 2008. – № 22. – P. 105-115.

78. Fukui, K. Isolation and characterization of a GTPase activating protein specific for the Rab3 subfamily of small G proteins / K. Fukui, T. Sasaki, K. Imazumi et al. // J. Biol. Chem. – 1997. – Vol. 272, № 8. – P. 4655-4658.

79. Fung, S. S. Outcomes of femtosecond laser-assisted mushroom-configuration keratoplasty in advanced keratoconus / S. S. Fung, F. Aiello, V. Maurino // Eye (Lond). – 2016. – Vol. 30, № 4. – P. 553–561.

80. Gadhv, K. A. Deep Anterior Lamellar Keratoplasty for Keratoconus: Multisurgeon Results / K. A. Gadhv, V. Romano, L. F. V. Cueto et al. // Amer J Ophthalmol. – Vol. 201. – P. 54-62

81. Gajecka, M. Localization of a Gene for Keratoconus to a 5.6-Mb Interval on 13q32 / M. Gajecka, U. Radhakrishna, D. Winters et al. // Investig Opthalmology Vis Sci. – 2009. – Vol. 50, № 4. – P. 1531-1539.

82. Gallagher, J.T. Molecular structure of Heparan Sulfate and interactions with

growth factors and morphogens / J. T. Gallagher, M. Lyon // In Iozzo, M, V. (ed.). Proteoglycans: structure, biology and molecular interactions. Marcel Dekker Inc. New York, New York. pp. 27–59.

83. Giuffre, G. Variations in central corneal thickness during the menstrual cycle in women / G. Giuffre, L. Di Rosa, F. Fiorino et al. // Cornea. – 2007. – Vol. 26, № 2. – P. 144-146.

84. Godefrooij, D. A. Age- specific incidence and prevalence of keratoconus: a nationwide registration study / D. A. Godefrooij, G. Ardine de Wit, C. S. Uiterwaal et al. // Am J Ophthalmol. – 2017. – Vol. 175. – P. 169-172.

85. Gomes, J. A. Global consensus on keratoconus and ectatic disease / J. A. Gomes, D. Tan, C. J. Rapuano et al. // Cornea. – 2015. – Vol. 34, № 4. – P. 359-369.

86. Guan, T. The point mutation and polymorphism in keratoconus candidate gene TGFBI in Chinese population / T. Guan, C. Liu, Z. Ma et al. // Gene. – 2012. – Vol. 503(1). – P. 137-139.

87. H. Al-Hussain Brittle cornea syndrome and its delineation from the kyphoscoliotic type of Ehlers-Danlos syndrome (EDS VI): report on 23 patients and review of the literature / H. Al-Hussain, S. M. Zeisberger, P. R. Huber et al. // Am J Medl Genet. – 2004. – Vol. 124A, № 1. – P. 28-34.

88. H. N. Bass Congenital contractural arachnodactyly, keratoconus, and probable Marfan syndrome in the same pedigree / H. N. Bass, R. S. Sparkes, B. F. Crandall et al. // Journal of Pediatrics. – 1981. – Vol. 98, № 4. – P. 591-593.

89. Han, D. C. Comparison of outcomes of lamel- lar keratoplasty and penetrating keratoplasty in keratoconus / D. C. Han, J. S. Mehta, Y. M. Por et al. // Am J Ophthalmol. – 2009. – Vol. 148. – P. 744-751.

90. Haugen, O. H. Corneal grafting for keratoconus in mentally retarded patients / O. H. Haugen, G. Høvding, G. E. Eide et al. // Acta Ophthalmol Scand. – 2001. – Vol. 79, № 6. – P. 609-615.

91. Heindl, L. M. Split cornea transplantation for 2 recipients. A new strategy to reduce corneal tissue cost and shortage / L. M. Heindl, S. Riss, B. O. Bachmann et al. // Ophthalmology. – 2010. – Vol. 118, № 2. – P. 294-301.

92. Héon, E. VSX1: a gene for posterior polymorphous dystrophy and keratoconus / E. Heon, A. Greenberg, K. K. et al. // Hum Mol Genet. 2002. – Vol. 11, № 9. – P. 1029-1036.

93. Hirano, M. Multiple transcripts of the human Cu,Zn superoxide dismutase gene / M. Hirano, W. Y. Hung, N. Cole et al. // Biochem. Biophys. Res. Commun. – 2000. – Vol. 276, № 1. – P. 52-56.

94. Hofstetter, H. W. A keratoscopic survey of 13,395 eyes / H. W. Hofstetter // Am J Optom Arch Am Acad Optom. – 1959. Vol. 36. – P. 3-11.

95. Hughes, A. E. Mutation Altering the miR-184 Seed Region Causes Familial Keratoconus with Cataract / A. E. Hughes, D. T. Bradley, M. Campbell et al. // Am J Hum Genet. – 2011. Vol. 89, № 5. – P. 628-633.

96. Hutchings, H. Identification of a new locus for isolated familial keratoconus at 2p24 / H. Hutchings, H. Ginisty, M. Le Gallo et al. // J Med Genet. – 2005. – Vol. 42, № 1. – P. 88-94.

97. Jamali, Hossein & Beigi, Vahid & Sadeghi-Sarvestani, Ali. (2018). Consanguineous Marriage as a Risk Factor for Developing Keratoconus. Medical hypothesis, discovery & innovation ophthalmology journal. 7. 17-21.

98. Javadi, M. A. Deep anterior lamellar keratoplasty versus penetrating keratoplasty for keratoconus: a clinical trail / M. A. Javadi, S. Feizi, S. Yazdani et al. // Cornea. – 2010. – Vol. 29, № 4. – P. 365-371.

99. Kannabiran, C. TGFBI gene mutations in corneal dystrophies / C. Kannabiran, G. K. Klintworth // Hum Mutat. – 2006. – Vol. 27, № 7. – P. 615-625.

100. Kanski, J. J., Bowling B. Cornea. In: Kanski and Bowling's Clinical Ophthalmology. 7th Edi. Elsevier; 2011. P 313.

101. Karolak, J. A. Molecular Screening of Keratoconus Susceptibility Sequence Variants in VSX1, TGFBI, DOCK9, STK24, and IPO5 Genes in Polish Patients and Novel TGFBI Variant Identification / J. A. Karolak, P. Polakowski, J. Szaflik et al. // Ophthalmic Genet. – 2016. – Vol. 37, № 1. – P. 37-43.

102. Karolak, J. A. Sequence variants in COL4A1 and COL4A2 genes in Ecuadorian families with keratoconus / J. A. Karolak, K. Kulinska, D. M. Nowak et al. // Mol Vis.

– 2011. – Vol. 17. – P. 827-843.

103. Karolak, J. A. Variant c.2262A>C in DOCK9 Leads to Exon Skipping in Keratoconus Family / J. A. Karolak, M. Rydzanicz, B. Ginter-Matuszewska et al. // Investig Opthalmology Vis Sci. – 2015. – Vol. 56, № 13. – P. 7687-7690.

104. Keller, B. Real-time corneal segmentation and 3D needle tracking in intrasurgical OCT / B. Keller, M. Draelos, G. Tang et al. // Biomed Opt Express. – 2018. – Vol. 9, № 6. – P. 2716-2732.

105. Kennedy, R. H. A 48-year clinical and epidemiologic study of keratoconus / R. H. Kennedy, W. M. Bourne, J. A. Dyer // Am. J. Ophthalmol. – 1986. – Vol. 101, № 3. – P. 267-273.

106. Kenney, C. M. The cascade hypothesis of keratoconus / C. M. Kenney, D. J. Brown // Cont Lens Anterior Eye. – 2003. – Vol. 26. P. 139-146.

107. Kenney, M. Increased gelatinolytic activity in keratoconus cultures. A correlation to an altered matrix metalloproteinase-2/tissue inhibitor of metalloproteinase ratio / M. Kenney, M. Chwa, A. J. Opbroek et al. // Cornea. – 1994. – Vol. 13, № 2. – P. 114-124.

108. Khattak, A. Comparison of outcomes and complications of deep anterior lamellar keratoplasty and penetrating keratoplasty performed in a large group of patients with keratoconus / A. Khattak, F. R. Nakhli, K. M. Al-Arfaj et al. // Int Ophthalmol. – 2018. – Vol. 38, № 3. – P. 985-992.

109. Kim, J. O. On the enzymology of the cornea. A new enzyme deficiency in keratoconus / J. O. Kim, D. T. Hassard // Can J Ophthalmol. – 1972. – Vol. 7, № 2. – P. 176-180.

110. Kokolakis, N. S. Polymorphism Analysis of COL4A3 and COL4A4 Genes in Greek Patients with Keratoconus / N. S. Kokolakis, M. Gazouli, I. P. Chatziralli et al. // Ophthalmic Genet. – 2014. – Vol. 35, № 4. – P. 226-228.

111. Krachmer, J. H. Keratoconus and related noninflammatory corneal thinning disorders / J. H. Krachmer, R. S. Feder, M. W. Belin // Surv Ophthalmol. – 1984. – Vol. 28, № 4. – P. 293-322.

112. Krachmer, J. H. Potential research projects. Castroviejo Lecture / J. H. Krachmer // Corneal. – 2007. – Vol. 26, № 3. – P. 243-245.

113. Krafchak, C. M. Mutations in TCF8 cause posterior polymorphous corneal dystrophy and ectopic expression of COL4A3 by corneal endothelial cells / C. M. Krafchak, H. Pawar, S. E. Moroi et al. // Am J Hum Genet. – 2005. – Vol. 77, № 5. – P. 694-708.

114. Kriszt, Á. Segregation analysis suggests that keratoconus is a complex non-mendelian disease / A. Kriszt, G. Losonczy, A. Berta et al. // Acta Ophthalmologica. – 2014. – Vol. 92, № 7. – P. e562–e568.

115. Krumeich, J. H. Live-epikeratophakia for keratoconus / H. J. Krumeich, J. Daniel, A. Knülle // J Cataract Refract Surg. – 1998. – Vol. 24, № 4. – P. 456-463.

116. Kymionis, G. D. Corneal Imaging Abnormalities in Familial Keratoconus / G. D. Kymionis, S. V. Blazaki, K. I. Tsoulnaras et al. // J Refract Surg. – 2017. – Vol. 33, № 1. – P. 62-63.

117. Lechner, J. Mutational Spectrum of the ZEB1 Gene in Corneal Dystrophies Supports a Genotype–Phenotype Correlation / J. Lechner, D. P. Dash, D. Muszynska et al. // Investig Opthalmology Vis Sci. – 2013. – Vol. 54, № 5. – P. 3215-3223.

118. Li, X. A genome-wide association study identifies a potential novel gene locus for keratoconus, one of the commonest causes for corneal transplantation in developed countries / X. Li, Y. Bykhovskaya, T. Haritunians et al. // Hum Mol Genet. – 2012. – Vol. 21, № 2. – P. 421-429.

119. Li, X. An association between the calpastatin (CAST) gene and keratoconus / X. Li, Y. Bykhovskaya, Y. G. Tang et al. // Cornea. – 2013. – Vol. 32, № 5. – P. 696-701.

120. Li, X. Genetic Association of COL5A1 Variants in Keratoconus Patients Suggests a Complex Connection between Corneal Thinning and Keratoconus / X. Li, Y. Bykhovskaya, A. L. C. Canedo et al. // Investig Opthalmology Vis Sci. – 2013. – Vol. 54, № 4. – P. 2696-2704.

121. Li, X. Two-Stage Genome-Wide Linkage Scan in Keratoconus Sib Pair Families / X. Li, Y. S. Rabinowitz, Y. G. et al. // Investig Opthalmology Vis Sci. – 2006. – Vol. 47, № 9. – P. 3791-3795.

122. Lin, Z. Loss-of-function mutations in CAST cause peeling skin, leukonychia, acral punctate keratoses, cheilitis, and knuckle pads / Z. Lin, J. Zhao, D. Nitoiu et al. // Am. J. Hum. Genet. – 2015. – Vol. 96. P. 440-447.

123. Lipman, R. M. Keratoconus and Fuchs' corneal endothelial dystrophy in a patient and her family / R. M. Lipman, J. B. Rubenstein, E. Torczynski // Arch Ophthalmol. – 1990. – Vol. 108, № 7. – P. 993–994.

124. Liskova, P. Further Genetic and Clinical Insights of Posterior Polymorphous Corneal Dystrophy 3 / P. Liskova, M. Palos, A. J. et al. // JAMA Ophthalmol. – 2013. – Vol. 131, № 10. – P. 1296-1303.

125. Liskova, P. Molecular analysis of the VSX1 gene in familial keratoconus / P. Liskova, N. D. Ebenezer, P. G. Hysi et al. // Mol Vis. – 2007. – № 13. – P. 1887-1891.

126. Liskova, P. Replication of SNP associations with keratoconus in a Czech cohort / P. Liskova, L. Dudakova, A. Krepelova et al. // PLoS One. – 2017. – Vol. 12, № 2. – P. e0172365.

127. Lombardo, M. Surface quality of femtosecond dissected posterior human corneal stroma investigated with atomic force microscopy / M. Lombardo, M. P. De Santo, G. Lombardo et al. // Cornea. – 2012. – Vol. 31. – P. 1369–1375.

128. Lu, Y. Femtosecond laser-assisted deep anterior lamellar keratoplasty with big-bubble technique for keratoconus / Y. Lu, X. Chen, L. Yang et al. // Indian J Ophthalmol. – 2016. – Vol. 64, № 9. – P. 639-642.

129. Lu, Y. Genome-wide association analyses identify multiple loci associated with central corneal thickness and keratoconus / Y. Lu, V. Vitart, K. P. Burdon et al. // Nat Genet. – 2013. – Vol. 45, № 2. – P. 155-163.

130. Lucas, S. E. M. Rare, potentially pathogenic variants in 21 keratoconus candidate genes are not enriched in cases in a large Australian cohort of European descent / S. E. M. Lucas, T. Zhou, N. B. Blackburn et al. // PLoS One. – 2018. – Vol. 13, № 6. – P. e0199178.

131. Maeda, N. Automated keratoconus screening with corneal topography analysis / N. Maeda, S. D. Klyce, M. K. Smolek et al. // Invest Ophthalmol Vis Sci. – 1994. – Vol. 35, № 6. – P.:2749-2757.

132. Magalhães O. A. Update and review of Urrets-Zavalia syndrome / O. A. Magalhaes, C. L. Kronbauer, E. G. Muller et al. // Arq. Bras. Oftalmol. – 2016. – Vol. 79, № 3. – P. 202-204.

133. Maier, P. Keratoplasty: laminate or penetrate? Part 2: Lamellar keratoplasty / P. Maier, T. Reinhard // Ophthalmologe. – 2009. – Vol. 106, № 7. – P. 649-662.

134. Malbran, E. Lamellar grafts in keratoconus. The Cornea World Congress Butterworth, Washington. – 1965. – 511 p.

135. Malbran, E. Lamellar keratoplasty in corneal ectasias / E. Malbarn, C. Stefani // Ophthalmologica. – 1972. – №164(1). – P. 50-58.

136. Malbran, E. S. Corneal dystrophies: a clinical pathological and surgical approach / E. S. Malbarn // Trans Am Acad Ophthalmol Otolaryngol. – 1972. – № 76. – P. 573-624.

137. Malta, J. B. Femtosecond laser-assisted keratoplasty: laboratory studies in eye bank eyes / J. B. Malta, H. K. Soong, R. Shtein // Curr. Eye Res. – 2009. – Vol. 34, № 1. – P. 18-25.

138. Mannion, L. S. Reduction in corneal volume with severity of keratoconus / L. Mannion, C. Tromans, C. O'Donnell // Curr Eye Res. – 2011, Vol. 36, № 6. – P. 522-527.

139. Mazzotta, C. First Identification of a Triple Corneal Dystrophy Association: Keratoconus, Epithelial Basement Membrane Corneal Dystrophy and Fuchs' Endothelial Corneal Dystrophy / C. Mazzotta, C. Traversi, F. Raiskup et al. // Case Rep Ophthalmol. – 2014. – Vol. 5, № 3. – P. 281-288..

140. McMahon, T. T. CRB1 Gene Mutations Are Associated with Keratoconus in Patients with Leber Congenital Amaurosis / T. T. McMahon, L. S. Kim, G. A. Fishman et al. // Investig Opthalmology Vis Sci. – 2009. – Vol. 50, № 7. – P. 3185-3187.

141. Mcmonnies, C. W. Keratoconus, allergy, itch, eye-rubbing and hand-dominance / C. W. Mcmonnies, G. C. Boneham // Clinical and Experimental Optometry. – 2003. – Vol. 86, № 6. – P. 376-384.

142. Meek, K. M. Changes in collagen orientation and distribution inkeratoconus corneas / K. M. Meek, S. J. Tuft, Y. Huang et al. // Invest Ophthalmol Vis Sci. – 2005. – № 46. P. – 1948-1956.

143. Mehta, J. Incidence and Outcomes of Intraoperative Descemet Membrane Perforations During Deep Anterior Lamellar Keratoplasty / J. Mehta, Huang, Olivia S. et al. // Amer J Ophthalmol. – 2019. – Vol. 199. – P. 9-18.

144. Meller, N. a novel Cdc42 activator, reveals a new GEF domain for Rho proteins / N. Meller, M. Irani-Tehrani, W. Kiosses et al. // Nature Cell Biol. – 2002. – Vol. 4. – P. 639-647.

145. Melles, G. R. A new surgical technique for deep stromal, anterior lamellar keratoplasty / R. G. Melles, F. Lander, F. J. Rietveld et al. // Br J Ophthalmol. – 1999. – Vol. 83, № 3. – P. 327-335.

146. Morshige, N. Second harmonic imaging microscopy of normal and keratoconus cornea / N. Morshige, A. Wahlert, M. Kenney et al. // Invest Ophthalmol Vis Sci. – 2007. – Vol. 48, № 3. – P. 1087-1094.

147. Moschos, M. M. Polymorphism Analysis of VSX1 and SOD1 Genes in Greek Patients with Keratoconus / M. M. Moschos, N. Kokolakis, M. Gazouli et al. // Ophthalmic Genet. – 2015. – Vol. 36, № 3. – P. 213-217.

148. Muller, F. L. Trends in oxidative aging theories / F. L. Muller, M. S. Lustgarten, Y. Jang et al. // Free Radical Biology & Medicine. – 2007. – Vol. 43, № 4. – P. 477-503.

149. Naderan, M. Clinical biomicroscopy and retinoscopy findings of keratoconus in a Middle Eastern population / M. Naderan, A. Jahanrad, M. Farjadnia // Clin Exp Optom. – 2018. – Vol. 101, № 1. – 46-51.

150. Nemet, A. Y. The association of keratoconus with immune disorders / A. Y. Nemet, S. Vinker, I. Bahar et al. // Cornea. – 2010. – Vol. 29, № 11. – P. 1261–1264.

151. Newkirk, K. M. Ultraviolet radiation-induced corneal degeneration in 129 mice / K. M. Newkirk, H. L. Chandler, A. E. Parent et al. // Toxicologic Pathology. – Vol. 35, № 6. – P. 819–826.

152. Nishimura, G. Delta-EF1 mediates TGF-beta signaling in vascular smooth

muscle cell differentiation / G. Nishimura, I. Manabe, K. Tsushima et al. // Dev. Cell. – 2006. – Vol. 11. – P. 93-104.

153. Nowak, D. M. The genetics of keratoconus / D. M. Nowak, M. Gajecka // Middle East Afr J Ophthalmol. – 2011. – Vol. 18, № 1. – P. 2-6.

154. Okumura, N. Involvement of ZEB1 and Snail1 in excessive production of extracellular matrix in Fuchs endothelial corneal dystrophy / N. Okumura, R. Minamiyama, L. T. Ho et al. // Laboratory Investigation. – 2015. – Vol. 95, № 11. – P. 1291-1304.

155. Owens, H. Keratoconus in monozygotic twins in New Zealand / H. Owens, G. A. Walters // Clin Exp Optom. – 1995. – Vol. 78, № 4. – P. 125-129.

156. Patel, H. Y. The New Zealand National Eye Bank study 1991-2003: a review of the source and management of corneal tissue / H. Y. Patel, N. H. Brookes, L. Moffatt et al. // Cornea. – 2005. – Vol. 24, № 5. – P. 576-582.

157. Patel, H. Y. The New Zealand National Eye Bank study 1991-2003: a review of the source and management of corneal tissue / H. Patel, N. H. Brookes, L. Moffatt et al. // Cornea. – 2005. – Vol. 24. – P. 576-582.

158. Pearson, A. R. Does ethnic influence the incidence or severity of keratoconus / A. R. Pearson, B. Soneji, N. Sarvananthan et al. // Eye. – 2000. – Vol. 14, № 4. – P. 625-628.

159. Pepin, M. Clinical and genetic features of Ehlers-Danlos syndrome type IV, the vascular type / M. Pepin, U. Schwarze, A. Superti-Furga et al. // New Eng. J. Med. – 2000. – Vol. 342, № 10. – P. 673-680.

160. Persson, H. Immunohistochemical localization of calpains and calpastatin in the rabbit eye / H. Persson, S. Kawashima, J. O. Karlsson // Brain Res. – 1993. Vol. 611, № 2. – P. 272-278.

161. Piccione, M. A new mutation in EDA gene in X-linked hypohidrotic ectodermal dysplasia associated with keratoconus / M. Piccione, G. Serra, C. Sanfilippo et al. // Minerva Pediatr. – 2012. – Vol. 64, № 1. – P. 59-64.

162. Pinero, D. P. In vivo characterization of corneal biomechanics / D. P. Pinero, N. Alcon // J Cataract Refract Surg. – 2014. – Vol. 40, № 6. – P. 870-887.

163. Polack F. Lamellar keratoplasty: Malbran's peeling off "technique / F. Polack // Arch Ophthalmol. – 1971. – Vol. 86, № 3. – P. 293-296.

164. Polack, F. M. Contributions of electron microscopy to the study of corneal pathology / F. M. Polack // Surv Ophthalmol. – 1976. – Vol. 20, № 6. – P. 375-414.

165. Price, F. W. Jr. Deep anterior lamellar keratoplasty with femtosecond-laser zigzag incisions / F. W. Jr. Price, M. O. Price, J. C. Grandin et al. // J Cataract Refract Surg. – 2009. – Vol. 35, № 5. – P. 804–808.

166. Rabbanikhah, Z. Association between acute corneal hydrops in patients with keratoconus and mitral valve prolapse / Z. Rabbanikhah, M. A. Javadi, P. Rostami et al. // Cornea. – 2011. – Vol. 30, № 2. – P. 154-157.

167. Rabinowitz, Y. S. Keratoconus / Y. S. Rabinowitz // Surv Ophthalmol. – 1998. – Vol. 42, № 4. – P. 297-319.

168. Rabinowitz, Y.S. Major Review Keratoconus / Y. S. Rabinowitz // Surv. Ophthalmol., – 1998. – Vol. 42, № 4. – P. 297-319.

169. Rathi, V. M. Contact lens in keratoconus / V. M. rathi, P. S. Mandathara, S. Dumpati // Indian J Ophthalmol. – 2013. – Vol. 61, № 8. – P. 410-415.

170. Raychaudhuri, A. Availability of donor corneal tissue for transplantation / A. Raychaudhuri, M. Raychaudhuri, A. R. Banerjee // Trop Doct. – 2004. – Vol. 34, № 2. – P. 99-101.

171. Richard, J. M. A comparison of penetrating keratoplasty and lamellar keratoplasty in the surgical management of keratoconus / J. M. Richard, D. Paton, A. R. Gasset // Am J Ophthalmol. – 1978. – Vol. 86, № 6. – P. 807-811.

172. Romero-Jimenez, M. Keratoconus: a review / M. Romero-Jimenez, J. Santodomingo-Rubido, J. S. Wolffsohn // Cont Lens Anterior Eye. – 2010. – Vol. 33, № 4. – P. 157-166.

173. Runager K, Human phenotypically distinct TGFBI corneal dystrophies are linked to the stability of the fourth FAS1 domain of TGFBIp / K. Runager, R. V. Basaiawmoit, T. Deva et al. // J Biol Chem. – 2011. Vol. 286, № 7. – P. 4951-4958.

174. Sahebjada, S. Association of the Hepatocyte Growth Factor Gene with Keratoconus in an Australian Population / S. Sahebjada, M. Schache, A. J. Richardson

et al. // Morishita R, ed. PLoS One. – 2014. – № 9(1). – P. e84067.

175. Sahebjada, S. Evaluating the Association Between Keratoconus and the Corneal Thickness Genes in an Independent Australian Population / S. Sahebjada, M. Schache, A. J. Richardson et al. // Investig Opthalmology Vis Sci. – 2013. – Vol. 54, № 13. – P. 8224-8228.

176. Salouti, R. Comparison between manual trephination versus femtosecond laser-assisted deep anterior lamellar keratoplasty for keratoconus / R. Salouti, M. Zamani, M. Ghoreyshi et al. // Br J Ophthalmol. – 2019. – Vol. 103, № 12. – P/ 1716-1723.

177. Sarnicola, V. Descemetic DALK and predescemetic DALK: outcomes in 236 cases of keratoconus / V. Sarnicola, P. Toro, D. Gentile // Cornea. – 2010. – Vol. 29, № 1. – P. 53-59.

178. Saw, V. P. Deep anterior lamellar keratoplasty using the manual dissection technique of Melles: a histopathologic correlation / V. P. Saw, T. Ng, R. Crouch et al. // Cornea. – 2006. – Vol. 25, № 8. – P. 882-885.

179. Schweitzer, C. Screening of forme fruste keratoconus with the ocular response analyzer / C. Schweitzer, C. J. Roberts, A. M. Mahmoud et al. // Invest Ophthalmol Vis Sci. – 2010. – Vol. 51, № 5. – P. 2403-2410.

180. September, A. V. Variants within the COL5A1 gene are associated with Achilles tendinopathy in two populations / A.V. September, J. Cook, C. J. Handley et al. // Br J Sports Med. – 2009. – Vol. 43. – P. 357-365.

181. Shehadeh Mashor, R. Zig Zag versus Top Hat configuration in IntraLase-enabled penetrating keratoplasty / R. Shehadeh Mashor, I Bahar, D. B. Rootman et al. // Br J Ophthalmol. – 2014. – Vol. 98, № 6. – P. 756-759.

182. Shehadeh-Mashor, R. Comparison between femtosecond laser mushroom configuration and manual trephine straight-edge configuration deep anterior lamellar keratoplasty / R. Shehadeh Mashor, C. C. Chan, I. Bahar et al. // Br J Ophthalmol. – 2014. – Vol. 98, № 1. – P. 35-39.

183. Sherwin, T. Cellular incursion into Bowman’s membrane in the peripheral cone of the keratoconic cornea / T. Sherwin, N. H. Brookes, I. P. Loh et al. // Exp Eye Res. – 2002. – Vol. 7, № 4. – P. 473-482.

184. Shetty, R. Attenuation of lysyl oxidase and collagen gene expression in keratoconus patient corneal epithelium corresponds to disease severity / R. Shetty, A. Sathyanarayanamoorthy, R. A. Ramachandra et al. // Mol Vis. – 2015. – Vol. 21. P. 12-25.

185. Shimazaki, J. Randomized clinical trial of deep lamellar keratoplasty vs penetrating keratoplasty / J. Shinmazaki, S. Shimmura, M. Ishioka et al. // Am J Ophthalmol. – 2002. – Vol. 134, № 2. – P. 159-165.

186. Shneor, E. Characteristics of 244 patients with keratoconus seen in an optometric contact lens practice / E. Shneor, M. Millodot, S. Blumberg et al. // Clinical and Experimental Optometry. – 2013. – Vol. 96, № 2. – P. 219-224.

187. Shousha, M. A. Long-term results of femtosecond laser-assisted sutureless anterior lamellar keratoplasty / M. A. Shousha, S. H. Yoo, G. D. Kymionis et al. // Ophthalmology. – 2011. – Vol. 118, № 2. – P. 315-323.

188. Slade, S. G. Applications for the femtosecond laser in corneal surgery / S. G. Slade // Curr Opin Ophthalmol. – 2007. – Vol. 18, № 4. – P. 338-341.

189. Smadja, D. Detection of subclinical keratoconus using an automated decision tree classification / D. Smadja, D. Touboul, A. Cohen et al. // Am J Ophthalmol. – 2013. – Vol. 156, № 2. – P. 237-246.

190. Sperling, S. Estimates of endothelial cell densities in whole human eys and excised corneas / S. Sperling // Cornea. – 1986. – Vol. 5, № 1. – P. 15-18.

191. Štabuc-Šilih, M. Absence of Pathogenic Mutations in VSX1 and SOD1 Genes in Patients With Keratoconus / M. Štabuc-Šilih, M. Stražišar, M. Hawlina et al. // Cornea. – 2010. – Vol. 29, № 2. – P. 172-176.

192. Stabuc-Silih, M. Polymorphisms in COL4A3 and COL4A4 genes associated with keratoconus / M. Stabuc-Silih, M. Ravnik-Glavac, D. Glavac et al. // Mol Vis. – 2009. – Vol. 15. – P. 2848-2860.

193. Sugita, J. Deep lamellar keratoplasty with complete removal of pathological stroma for vision improvement / J. Sugita, J. Kondo // Br J Ophthalmol. – 1997. – Vol. 81, № 3. – P. 184-188.

194. Suzuki, M. Longitudinal changes in corneal irregular astigmatism and visual acuity in eyes with KCN / M. Suzuki, S. Amano, N. Honda et al. // Jpn J Ophthalmol. – 2007. – Vol. 51, № 4. – P. 265-269.

195. Takahashi, A. Quantitative analysis of collagen fiberin keratoconus / A. Takahashi, K. Nakayasu, S. Okisaka et al. // Nihon Ganka Gakkai Zasshi. – 1990. – Vol. 94, № 11. – P. 1068-1073.

196. Tan, D. T. H. Future of lamellar corneal transplantation / D. T. H. Tan, J. S. Mehta // Cornea. – 2007. – Vol. 26. – P. 21-28.

197. Tanabe, U. Prevalence of keratoconus patients in Japan / U. Tanabe, K. Fujiki, A. Ogawa et al. // Nippon Ganka Gakkai Zasshi. – 1985. – Vol. 89, № 3. – 407-411.

198. Tang, Y. G. Genomewide linkage scan in a multigeneration Caucasian pedigree identifies a novel locus for keratoconus on chromosome 5q14.3-q21.1 / Y. G. Tang, Y. S. Rabinowitz, K. D. Taylor et al. // Genet Med. 2005. – Vol. 7, № 6. – P. 397-405.

199. Touzeau, O. 1. The relationship between keratoconus and axial myopia / O. I. Touzeau, S. Scheer, C. Allouch et al. // Ophtalmol. – 2004. – Vol. 27, № 7. – P. 765-771.

200. Tsubota, K. A new surgical technique for deep lamellar keratoplasty with single running suture adjustment / K. A. Tsubota, M. Kaido, Y. Monden et al. // AmJ Ophthalmol. – 1998. – Vol. 126, № 1. – P. 1-8.

201. Tuft, S. J. Iris ischaemia following penetrating keratoplasty for keratoconus (Urrets-Zavalia syndrome) /J. S. Tuft, R. J. Buckley // Cornea. – 1995. – Vol. 14, № 6. – P. 618-622.

202. Tuft, S. J. Keratoconus in 18 pairs of twins / S. J. Tuft, H. Hassan, S. George et al. // Acta Ophthalmol. – 2012. – Vol, 90, № 6. – P. 482-486.

203. Tyynismaa, H. A locus for autosomal dominant keratoconus: linkage to 16q22.3-q23.1 in Finnish families / H. A. Tyynismaa, P. Sistonen, S. Tuupanen et al. // Invest Ophthalmol Vis Sci. – 2002. – Vol. 43, № 10. – P. 3160-3164.

204. Udar, N. Keratoconus--no association with the transforming growth factor beta-induced gene in a cohort of American patients / N. Udar, M. C. Kenney, M. Chalukya et al. // Cornea. – 2004. – Vol. 23, № 1. – P. 13-17.

205. Udar, N. SOD1: A Candidate Gene for Keratoconus / N. Udar, S. R. Atilano, D. J. Brown et al. // Investig Opthalmology Vis Sci. – 2006. – Vol. 47, № 8. – P. 3345-3351.

206. Van den Biggelaar, F. J. Economic evaluation of deep anterior lamellar keratoplasty versus penetrating keratoplasty in The Netherlands / F. J. Van den Biggelaar, Y. Y. Cheng, R. M. Nuijts et al. // Am JOphthalmol. – 2011. – Vol. 151, № 3. – P. 449-459.

207. Vincent, A. L. Computerized corneal topography in a paediatric population with Down syndrome / A. L. Vincent, B. A. Weiser, M. Cupryn et al. // Clinical and Experimental Ophthalmology. – 2005. – Vol. 33, № 1. – P. 47–52.

208. Von Hippel, A. Eine neue Methode der Hornhautransplantation / A. Von Hippel // Albrecht V Graefes Arch Ophthalmol. – 1888. – № 34. – P. 108-130.

209. Wachler, B., Wachler, B. Modern management of Keratoconus. – 2008. – 240 p.

210. Waked, N. Keratoconus screening in aLebanese students' population / N. Waked, A. M. Fayad, A. Fadlallah et al. // J Fr Ophtalmol. – 2012. – Vol. 35, № 1. – P. 23-29.

211. Weed, K. H. The variable expression of keratoconus within monozygotic twins: Dundee University Scottish Keratoconus Study (DUSKS) / K. H. Weed, C. J. MacEwen, C. N. J. McGhee // Contact Lens Anterior Eye. – 2006. – Vol. 29, № 3. – P. 123-126.

212. Whatson, S. Comparantion of Deep Lamellar Keratoplasty and Penetrating Keratoplasty in patients with keratoconus / S. Whatson, A. Ramsay et al. // Ophthalmology. – 2004. – Vol. 11, № 9. – P. 1676-1682.

213. Wolfe, P. J. Videokeratography of Keratoconus in Monozygotic Twins / P. J. Wolfe, Y. S. Rabinowitz, S. T. Feldman // J Refract Surg. – 1996. – Vol. 12, № 1. – P. 180-183.

214. Wollensak, G. Riboflavin/ultraviolet-a-induced collagen crosslinking for the treatment of keratoconus / G. Wollensak, E. Spoerl, T. Seller // Am. J. Ophthalmol. – 2003. – Vol. 135, № 5. – P. 620-627.

215. Woodward, E. G. Predictors for likelihood of corneal transplantation in keratoconus / E. G. Woodward, L. C. Moodaley, A. O'Hagan // Eye. – 1990. – Vol. 4, № 3. – P. 493-496.

216. Yoo, S. H. Femtosecond laser-assisted sutureless anterior lamellar keratoplasty / S. Yoo, G. D. Kymionis, A. Koreishi et al. // Ophthalmology. – 2008. – Vol. 115, № 8. – P. 1303-1307.

217. Zadnik K., Comparison of flat and steep rigid contact lens fitting methods in keratoconus / K. Zadnik, J. T. Barr, K. Steger-May et al. // Optometry and Vision Science. – 2005. – Vol. 82, № 12. – P. 1014-1021.

218. Zadnik, K. Biomicroscopic signs and disease severity in keratoconus. Collaborative Longitudinal Evaluationof Keratoconus (CLEK) Study Group / K. Zadnik, J. T. Barr, M. O. Gordon et al. // Cornea. – 1996. – Vol. 15, № 2. – P. 139-146.

219. Zhang, C. Interface quality of different corneallamellar-cut depths for femtosecond laser-assisted lamellar anterior keratoplasty / C. Zhang, M. Bald, M. Tang et al. // J Cataract Refract Surg. – 2015. – Vol. 41, № 4. – P. 827-835.

220. Zhang, J. Association of Common Variants in LOX with Keratoconus: A Meta-Analysis / J. Zhang, L. Zhang, J. Hong et al. // Madigan M, ed. PLoS One. – 2015. – Vol. 10, № 12. – P. e0145815.