На правах рукописи

ИСАЕВ СЕРГЕЙ ВЛАДИМИРОВИЧ

МОРФОМЕТРИЧЕСКИЙ АНАЛИЗ РЕТИНАЛЬНЫХ СОСУДОВ В ПРОГНОЗИРОВАНИИ ТЕЧЕНИЯ АКТИВНОЙ РЕТИНОПАТИИ НЕДОНОШЕННЫХ

14.01.07 – глазные болезни

АВТОРЕФЕРАТ

диссертации на соискание ученой степени

кандидата медицинских наук

Москва – 2017

Работа выполнена в Калужском филиале Федерального Государственного Автономного Учреждения «Межотраслевой научно-технический комплекс «Микрохирургия глаза» имени академика С.Н. Федорова» Минздрава России

Научный руководитель: **Терещенко Александр Владимирович,**
доктор медицинских наук,
директор Калужского филиала
ФГАУ «МНТК «Микрохирургия глаза»
им. акад. С.Н. Федорова» Минздрава России

Официальные оппоненты: **Сидоренко Евгений Иванович,**
член-корреспондент РАМН,
профессор, доктор медицинских наук,
заведующий кафедрой офтальмологии педиатрического факультета ФГБОУ ВО «Российский национальный исследовательский медицинский университет имени Н.И. Пирогова» Минздрава России

Бржеский Владимир Всеволодович,
доктор медицинских наук, профессор, заведующий кафедрой офтальмологии ФГБОУ ВО «Санкт-Петербургский государственный педиатрический медицинский университет» Минздрава России

Ведущая организация: ФГАОУ ВО «Российский университет дружбы народов»

Защита состоится 18 сентября 2017 года в 14-00 часов на заседании диссертационного совета Д.208.014.01 при ФГАУ «МНТК «Микрохирургия глаза» им. акад. С.Н. Федорова» Минздрава России по адресу: 127486, г. Москва, Бескудниковский бульвар, д.59А.

С диссертацией можно ознакомиться в библиотеке и на сайте ФГАУ «МНТК «Микрохирургия глаза» им. акад. С.Н. Федорова» Минздрава России.

Автореферат разослан «____» _____

Ученый секретарь
диссертационного совета,
доктор медицинских наук Мушкова И.А.

ОБЩАЯ ХАРАКТЕРИСТИКА РАБОТЫ

Актуальность проблемы

Ретинопатия недоношенных (РН) – это тяжелое вазопролиферативное витреоретинальное заболевание глаз недоношенных детей, занимающее лидирующие позиции среди причин возникновения детской слепоты и слабовидения (Терещенко А.В., 2011, Shah P.K., 2016, Kandasamy Y., 2017).

Повышение эффективности системы выхаживания и усовершенствование методов первичной реанимации новорожденных с низкой массой тела в последние годы в России способствуют увеличению выживаемости недоношенных детей. Уровень выживаемости глубоко недоношенных младенцев с экстремально низкой массой тела в последнее десятилетие достигает 81% (Артюхов И.П., 2011, Hughes K., Sim S., Roman A., Michalak K., Kane S., Sheehan P., 2017, Varga P., Berecz B., 2017). В связи с этим увеличивается количество детей с РН, особенно с тяжелыми ее стадиями.

Предотвращение развития далекозашедших стадий РН основано на своевременном выявлении и мониторинге активных стадий заболевания.

Состояние сосудов сетчатки тесно коррелирует с активностью патологического процесса при РН (Miri M., Amini Z., Rabbani H., Kafieh R., 2017). С 40-х годов прошлого века в публикациях зарубежных авторов сообщалось о прямой зависимости диаметра и извитости ретинальных сосудов и тяжести течения активных стадий РН (Qwens W.C., 1949). Результаты исследований, отражающих количественную степень увеличения диаметра ретинальных артерий и вен, специфичных для «плюс»-болезни РН, впервые были опубликованы в 1995 году (Saunders R.A., 1995).

Определение изменений морфометрических характеристик ретинальных структур при РН с помощью специализированных программ имеет огромный потенциал, сводя к минимуму субъективизм в принятии диагностических решений (Oloumi F., 2015).

На сегодняшний день зарубежные разработки в сфере специализированного программного обеспечения для морфометрического анализа сетчатки при РН: «RISA» (retinal image scale-space analysis), «VesselMap», «ROPtool», «Vessel Measurement V5.8», «ROPnet», «RetiView», «i-ROP» – позволяют определить диаметр и коэффициент извитости (КИ) магистральных ретинальных сосудов. При использовании программы

«CAIAR» (Computer-Aided Image Analysis of the Retina), в отличии от вышеупомянутых, определялся диаметр вен и КИ артерий как первой зоны глазного дна, так и сосудов задней части второй зоны, однако, статистически значимых различий при сравнении показателей на различных участках не выявлено (Martinez-Perez M., 2002, Swanson C., 2003, Gelman R., 2005, Koreen S., 2007, Wallace D.K., 2007, Johnson K.S., 2009, Cheung C.S., 2011, Wilson C.W., 2012, Keck K.M., 2013, Wu K.Y., 2014, Oloumi F., 2015, Kalpathy-Cramer J., 2016). Кроме того, анализ в рамках указанных программ осуществлялся на базе двухмерных цифровых изображений сетчатки.

Разработанное в Калужском филиале «МНТК «Микрохирургия глаза» им. акад. С.Н. Федорова» программное обеспечение «ROP-MORPHOMETRY» обеспечивает детальную визуализацию сетчатки на основе трехмерной виртуальной сферы (Трифаненкова И.Г., 2008, Терещенко А.В., 2014), выводя на качественно новый уровень оценку состояния ретинальных сосудов, включая периферические отделы на границе васкуляризированной и аваскулярной частей сетчатки. Вопросы оценки периферических ретинальных сосудов в диагностике РН на сегодняшний день остаются не изученными и являются перспективным научным направлением.

В отечественной и иностранной литературе отсутствуют публикации об исследовании состояния ретинальных сосудов в ранние сроки после лазерной коагуляции сетчатки (ЛКС) и ранней витреальной хирургии при активной РН с применением морфометрического анализа.

Для точного прогнозирования течения активных стадий РН необходимо проведение многопланового морфометрического анализа.

Цель исследования

Определение достоверных прогностических критериев течения активных стадий ретинопатии недоношенных на основе динамического мониторинга объективных морфометрических характеристик ретинальных сосудов на всем их протяжении.

Задачи исследования

1. Определить наиболее диагностически значимые сегменты ретинальных сосудов для измерения их морфометрических характеристик.
2. Выявить морфометрические показатели ретинальных сосудов в пределах диагностически значимых сегментов, соответствующие

благоприятному и неблагоприятному типу течения I-III стадий активной ретинопатии недоношенных.

3. Выявить морфометрические показатели в пределах диагностически значимых сегментов ретинальных сосудов в различные сроки после лазерной коагуляции сетчатки при II-III стадиях активной ретинопатии недоношенных и определить наиболее ранние маркеры регресса заболевания.

4. Определить наиболее ранние маркеры прогрессирования III стадии ретинопатии недоношенных после выполнения лазерной коагуляции сетчатки на основе оценки морфометрических показателей диагностически значимых сегментов ретинальных сосудов.

5. Определить морфометрические показатели диагностически значимых сегментов ретинальных сосудов в различные сроки после ранней витреальной хирургии ретинопатии недоношенных и выявить ранние маркеры регресса заболевания.

6. На основании выявленных морфометрических прогностических критериев оптимизировать систему мониторинга активных стадий ретинопатии недоношенных до и после лечения.

Научная новизна работы

1. Впервые определены количественные достоверно значимые морфометрические критерии для различных сегментов ретинальных артерий и вен (центральная зона и периферия), характерные для благоприятного и неблагоприятного типов течения I, II и III стадий РН.

2. Впервые определены универсальные ранние диагностические морфометрические маркеры, характерные для каждой стадии активной РН.

3. Впервые определена чувствительность метода количественного морфометрического анализа ретинальных сосудов в прогнозировании течения активных стадий РН.

4. Впервые произведена оценка морфометрической динамики регресса и прогрессирования РН после лазерной коагуляции аваскулярной зоны сетчатки, определены достоверные ранние прогностические маркеры течения патологического процесса в послеоперационном периоде.

5. Впервые произведена морфометрическая динамическая оценка ретинальных сосудов после выполнения ранней витреальной хирургии при прогрессировании III стадии РН после лазеркоагуляции сетчатки.

Практическая значимость работы

1. Компьютерный морфометрический анализ определенных в ходе исследования диагностически значимых сегментов ретинальных артерий и вен 2-го и 3-го порядка, а также периферических сосудов непосредственно перед границей васкуляризированной и аваскулярной частей сетчатки при помощи программного обеспечения «ROP-MORPHOMETRY» позволяет осуществлять объективную прогностическую оценку течения РН.
2. Применение морфометрического анализа диагностически значимых сегментов ретинальных сосудов при выявлении ранних активных стадий РН обеспечивает качественно новый уровень определения высокого и низкого риска прогрессирования патологического процесса.
3. Использование морфометрического анализа диагностически значимых сегментов ретинальных сосудов после лазерного и хирургического лечения позволяет оптимизировать количество диагностических обследований при регрессе РН и предупредить развитие терминальных стадий путем своевременного проведения лечебных мероприятий.

Положения, выносимые на защиту

1. Выявленные диагностически значимые сегменты ретинальных артерий и вен на всем их протяжении достоверно отражают течение активных стадий РН и могут быть использованы при морфометрическом анализе для объективного прогнозирования степени тяжести патологического процесса.
2. Выявленный универсальный морфометрический маркер высокого риска прогрессирования РН может быть использован для дифференцировки неблагоприятного типа течения в пределах каждой стадии, что обеспечивает своевременное проведение лазерной коагуляции сетчатки.
3. Выявленные морфометрические маркеры регресса и прогрессирования активных стадий РН после лазерного и хирургического лечения достоверно отражают течение патологического процесса, что способствует оптимизации послеоперационного мониторинга и своевременному определению показаний к проведению ранней витреальной хирургии.

Внедрение результатов работы

Разработанная методика морфометрического анализа активных стадий РН внедрена в клиническую практику в ФГАУ «МНТК «Микрохирургия

глаза» им. акад. С.Н. Федорова» Минздрава России, г. Москва, Калужском и Чебоксарском филиалах ФГАУ «МНТК «Микрохирургия глаза».

Апробация работы

Материалы диссертационной работы доложены и обсуждены на научно-практической конференции с международным участием «Ретинопатия недоношенных» (Москва, 2013), на VIII, X и IX Всероссийской научной конференции молодых ученых «Актуальные проблемы офтальмологии» (Москва, 2013, 2015, 2016), на I межрегиональной научно-практической конференции «Детская офтальмология Северо-Запада» (Санкт-Петербург, 2013), на научной конференции офтальмологов с международным участием «Невские горизонты-2014» (Санкт-Петербург, 2014), на научно-практической конференции «Современные достижения региональной офтальмологии» (Тамбов, 2014), на клинической конференции ФГАУ «МНТК «Микрохирургия глаза» им. акад. С.Н. Федорова» Минздрава России (Москва, 2015), на научно-практической конференции по офтальмохирургии с международным участием «Восток-Запад-2015» (Уфа, 2015), на X Съезде офтальмологов России (Москва, 2015), на IV Центрально-Азиатской конференции по офтальмологии (Иссык-Куль, Киргизия, 2015).

Публикации

По теме диссертации опубликованы 20 печатных работ, из которых 7 – в рецензируемых журналах, рекомендованных ВАК РФ. Основные положения диссертации защищены одним патентом РФ на изобретение.

Объем и структура диссертации

Диссертационная работа изложена на 178 страницах машинописного текста и состоит из введения, обзора литературы, четырёх глав собственных исследований, заключения, выводов, практических рекомендаций и списка литературы. Работа содержит 64 рисунка и 31 таблицу. Список литературы включает 43 отечественных и 152 зарубежных источника.

Работа выполнена на базе детского офтальмологического отделения Калужского филиала ФГАУ «МНТК «Микрохирургия глаза» им. акад. С.Н. Федорова» Минздрава России под научным руководством директора филиала, доктора медицинских наук Терещенко А.В. в период с 2012 по 2017 гг.

СОДЕРЖАНИЕ РАБОТЫ

Материал и методы исследования

С 2012 по 2016 год автором обследованы 502 недоношенных ребенка (502 глаза), находившихся на обследовании и лечении в Калужском филиале ФГАУ «МНТК «Микрохирургия глаза» им. акад. С.Н. Федорова».

Характеристика пациентов клинических групп на момент выявления активной РН представлены в таблице 1.

Таблица 1 – **Характеристика пациентов клинических групп с активной РН**

Клиническая группа	Количество пациентов	Стадия активной РН	Тип течения РН	Срок гестации (недели)	Масса тела при рождении (граммы)	Возраст (недели)
Морфометрический анализ при активных стадиях РН						
Контр.	66	-	-	32±2	1615±105	4-6
1 А	42	I	благоприятный	32±0,5	1920,18±329	4-5
1 Б	64	I	неблагоприятный	28,5±0,5	1233,33±47,41	4-5
2 А	48	II	благоприятный	30,5±0,5	1500,97±32,74	4,5-6
2 Б	44	II	неблагоприятный	30,5±0,5	1335,50±11,62	4,5-6
3 А	52	III	благоприятный	30±0,5	1316,95±41,46	6-7
3 Б	60	III	неблагоприятный	29,5±0,5	1058,18±68,63	6-7
Морфометрический анализ после ЛКС активной РН						
ЛКС	50	II	неблагоприятный	30,5±0,5	1307,06±40	5-6
ЛКС	50	III	неблагоприятный	29,5±1,5	1258,06±70,9	6-8
Морфометрический анализ при прогрессировании РН после ЛКС						
Витрэкт.	26	III	неблагоприятный	29,5±1,5	1220,41±80,6	7-9

Цифровая ретиноскопия осуществлялась посредством широкопольной цифровой ретинальной педиатрической видеосистемы «RetCam-3» (Massie Research Laboratores Inc, Dublin, CA) с линзой 130^0.

Разделение пациентов клинических групп на благоприятный и неблагоприятный типы течения в пределах каждой стадии РН проводилось на основе разработанной в Калужском филиале «МНТК «Микрохирургия глаза» им. акад. С.Н. Федорова» клинико-морфометрической классификации активных стадий РН (Терещенко А.В., 2007).

Диагностические обследования с морфометрическим анализом проводились при первичном выявлении РН. Ретиноскопию с цифровой морфометрией ретинальных сосудов после ЛКС проводили в сроки:

непосредственно перед ЛКС; через 1 сутки, 1 и 2 недели, 1 и 2 месяца после ЛКС. Динамическая морфометрия сосудов сетчатки после ранней витреальной хирургии осуществлялась непосредственно перед витрэктомией, через 1 сутки, 1 и 2 недели, 1 и 2 месяца после операции.

Цифровая морфометрия ретинальных сосудов

Цифровые изображения центральных и периферических отделов сетчатки подвергались морфометрическому анализу при помощи оригинального специализированного программного обеспечения «ROP-MORPHOMETRY», разработанного в Калужском филиале «МНТК «Микрохирургия глаза» им. акад. С.Н. Федорова» (свидетельство о государственной регистрации программы для ЭВМ № 2009613950 от 24.07.2009), в котором реализован метод трехмерного моделирования поверхности сетчатки на основе наложения двухмерных цифровых изображений глазного дна на поверхность виртуальной сферы с учетом свойств преломляющих сред глаза.

Проводился расчет следующих количественных характеристик ретинальных артерий и вен: диаметр сосудов (определялся методом расчета длины отрезка, проходящего через центр сосуда и соединяющего крайние точки на его границе); коэффициент извитости (КИ) артерий (определялся посредством построения произвольной кривой, описывающей измеряемый сегмент сосуда, состоящей из отдельных радиус-векторов с автоматическим расчетом отношения суммарной длины всех векторов к длине прямолинейного отрезка, соединяющего начальную и конечную точки измеряемого участка).

Статистическая обработка результатов исследования

Статистическая обработка полученных в ходе исследования данных проводилась с помощью пакета программ STATISTICA 6.0 («StatSoft», USA).

При статистической обработке данных каждого вариационного ряда на соответствие их нормальному распределению были использованы критерии Колмогорова-Смирнова, Шапиро-Уилка и д’Агостино. Для выявления различий между показателями в различных группах был выбран непараметрический критерий серий Вальда-Вольфовица для двух

независимых групп. Для анализа повторных изменений был выбран непараметрический критерий ANOVA Фридмана для двух зависимых групп.

При реализации математической прогностической модели определялись числовые показатели диаметра ретинальных сосудов, построена корреляционная матрица. На основе полученных результатов создана регрессионная линейная модель, коэффициенты определены посредством пошагового анализа (Forward stepwise).

Для оценки качества диагностического морфометрического анализа применялся ROC-анализ (Receiver Operator Characteristic). Статистическая обработка данных выполнена с использованием пакетов прикладных программ SAS JMP 11 и MS Excel 2016.

Для анализа взаимосвязи между чувствительностью и специфичностью диагностического метода использовалась ROC-кривая. Количественную интерпретацию ROC отражал показатель AUC (Area Under ROC Curve).

РЕЗУЛЬТАТЫ ИССЛЕДОВАНИЯ

Методика определения диагностически значимых сегментов ретинальных сосудов для цифрового морфометрического анализа

Для определения наиболее диагностически значимых сегментов ретинальных артерий и вен на всем их протяжении произведена компьютерная морфометрия цифровых изображений глазного дна 100 пациентов (100 глаз) с I-III активными стадиями РН.

Произведено последовательное измерение сегментов ретинальных сосудов от границы ДЗН до периферических сегментов на границе васкуляризированной зоны сетчатки с шагом 500 мкм. При делении сосуда на следующий порядок дальнейшему анализу подвергался сосуд большего диаметра. Отрезок сосуда зоны бифуркации в радиусе 500 мкм от точки дихотомического деления не анализировался для исключения ошибочного анализа в связи с изменением направления хода сосуда. Числовые значения диаметра в каждом вновь измеряемом сегменте сравнивались с показателями, полученными в предыдущем, при выявлении статистически значимых различий сегменту присваивалось условное обозначение и порядковый номер: сегмент D_1 (магистральные артерии и вены сетчатки 1-го порядка в пределах 500 мкм от границы ДЗН); сегмент D_2 (ретинальные артерии и вены 2-го порядка в пределах 500 мкм от точки бифуркации сосуда 1-го порядка);

сегмент D_3 (ретинальные артерии и вены 2-го порядка в пределах 500 мкм до точки бифуркации сосуда 2-го порядка); сегмент D_4 (ретинальные артерии и вены 3-го порядка в пределах 500 мкм от точки бифуркации сосуда 2-го порядка); сегмент D_5 (периферические ретинальные артерии и вены в пределах 300 мкм от границы васкуляризированной части сетчатки).

Получение количественных показателей диаметра периферических ретинальных сосудов производилось по ходу сосуда от периферии (граница васкуляризированной части сетчатки) к центру. При определении диаметра периферических ретинальных артерий и вен с интервалом измерения 100 мкм от периферии до точки бифуркации значимых различий не выявлено. Сегмент периферических сосудов, расположенный на расстоянии 300 мкм от границы васкуляризированной сетчатки, отнесен к числу диагностических морфометрических сегментов в связи с наиболее четкой визуализацией, обеспечивающей получение объективных данных.

Регрессионная модель оценки риска прогрессирования активной РН

Разработка математической прогностической модели на основе морфометрических показателей диаметра центральных и периферических сосудов сетчатки проведена с целью определения наиболее диагностически значимых сегментов из вышеуказанных. Построена корреляционная матрица для оценки связей между независимыми переменными, выбранными для создания прогностической модели.

Выявлена высокая статистически значимая связь между D_1 и D_5, а D_2 и D_4 являются независимыми переменными. Исходя из этого, были построены несколько логистических регрессионных (logit) моделей, включающих в себя следующий набор переменных: 1) D_1, D_2, D_4; 2) D_2, D_3, D_4; 3) D_2, D_4, D_5.

В первом случае logit модель оказалась недостоверной. Из двух оставшихся случаев была выбрана модель, в которой достигнуто максимальное значение функции правдоподобия: 2,3566 при $p<0,001$.

Коэффициенты в уравнении логистической регрессии для D_2, D_4, D_5 равны соответственно: $B_2 = -0,0197$, $B_4 = -0,672$, $B_5 = 5,491$.

Уравнение логистической регрессии:

$$Y = exp\ (B_0 + B_2D_2 + B_4D_4 + B_5D_5) / 1 + (B_0 + B_2D_2 + B_4D_4 + B_5D_5),$$

$B_0 = - 319.561$

Выявлена высокая диагностическая значимость сегментов D_2, D_4, и D_5. Максимальная диагностическая значимость установлена в пределах сегмента D_5, что указывает на наибольшую корреляцию состояния периферических сосудов с течением патологического процесса (высокий и низкий риск прогрессирования).

Результаты прогностического морфометрического анализа I-III активных стадий РН

При обследовании пациентов с активными стадиями РН произведен морфометрический анализ ретинальных артерий и вен в пределах диагностических сегментов D_2, D_4, D_5.

Морфометрические характеристики ретинальных сосудов у пациентов с I-III стадией РН приведены в таблицах 2-3.

Таблица 2 – **Морфометрические характеристики ретинальных артерий (M±σ) у пациентов с ранними активными стадиями РН (n=310)**

Анализируемый сегмент		Группа	Активная ретинопатия недоношенных		
			I стадия	II стадия	III стадия
			n=106	n=92	n=112
Височные аркады	D_2	А	46,21±3,25 *	47,68±4,20 *	55,19±3,55
		Б	49,71±5,90 *	56,86±3,61 *	64,02±9,10
	D_4	А	45,84±6,57	46,13±3,94	53,89±8,37
		Б	55,77±6,17	53,19±6,01	60,56±4,95
	D_5	А	44,25±2,56	43,48±4,17	50,36±2,71
		Б	51,58±7,16	55,12±5,32	57,92±3,44
	КИ	А	1,052±0,022	1,058±0,012	1,094±0,018
		Б	1,080±0,009	1,167±0,092	1,172±0,033
Носовые аркады	D_2	А	43,01±3,11 *	45,94±4,05	50,73±2,44
		Б	46,34±7,60 *	51,15±3,47	58,36±4,62
	D_4	А	45,72±6,38	43,29±4,76	46,91±3,19
		Б	47,46±4,32	45,89±7,01	52,28±2,84
	D_5	А	40,86±2,39	41,93±2,45	50,07±2,75
		Б	51,02±2,35	54,87±5,46	61,40±3,19
	КИ	А	1,035±0,015	1,068±0,021	1,151±0,027
		Б	1,071±0,036	1,096±0,042	1,212±0,036

* статистически значимые различия отсутствуют

Таблица 3 – **Морфометрические характеристики ретинальных вен (M±σ) у пациентов с ранними активными стадиями РН (n=310)**

Височные аркады	D_2	А	67,01±5,14 *	68,77±4,92	87,54±2,42
		Б	73,49±12,97 *	76,20±12,04	99,64±2,67
	D_4	А	52,41±10,74	61,49±5,04	69,22±3,72
		Б	63,40±7,59	69,72±7,02	74,59±6,16
	D_5	А	47,33±2,70	51,15±2,44	56,61±3,99
		Б	58,64±2,43	59,63±2,58	62,96±10,90
Носовые аркады	D_2	А	52,85±3,58 *	55,18±4,35 *	64,54±3,42
		Б	55,89±11,51 *	58,58±5,41 *	70,34±5,89
	D_4	А	45,22±5,03	53,61±7,19	62,01±3,93
		Б	49,62±3,66	60,04±6,08	66,55±3,08
	D_5	А	49,59±3,55	53,17±3,59	59,41±2,41
		Б	65,34±5,37	71,22±10,61	74,25±2,64

* статистически значимые различия отсутствуют

При сравнительном анализе морфометрических показателей, полученных в 1 А и 1 Б подгруппах, с показателями, полученными в контрольной группе, были определены статистически значимые различия. Выявлено увеличение диаметра ретинальных артерий и вен у пациентов с неблагоприятным типом I стадии РН по сравнению с пациентами без проявлений заболевания ($p<0,05$).

При фиксированной специфичности 80 и 95% чувствительность составила: в группе 1 (I стадия РН) 94,1 и 64,7% соответственно, в группе 2 (II стадия РН) – 93,9 и 75,8% соответственно, в группе 3 (III стадия РН) – 96,3 и 74,1% соответственно. Площадь под характеристической ROC-кривой (AUC) в группах 1, 2 и 3 составила 0,947, 0,963 и 0,966 соответственно.

Таким образом, в ходе исследования определены статистически значимые различия диаметра диагностических сегментов D_2, D_4 и D_5 ретинальных артерий и вен, КИ артерий у пациентов с благоприятным и неблагоприятным типами течения активной РН ($p<0,05$). Выявлен ***универсальный ранний диагностический морфометрический маркер высокого риска прогрессирования***, характерный для каждой стадии активной РН. Отсутствие значимых различий диаметра ретинальных артерий и вен в сегменте D_1 и в сегменте D_5 по ходу носовых аркад характеризует неблагоприятный тип течения.

Пациентам с неблагоприятным типом течения РН проводилась дозированная транспупиллярная лазерная коагуляция на полуавтоматической

сканирующей лазерной офтальмологической системе «PASCAL Photocoagulator» (Optimedica, USA) в паттерновом режиме в течение одного сеанса по методике, разработанной и оптимизированной в Калужском филиале «МНТК «Микрохирургия глаза» им. акад. С.Н. Федорова».

Результаты морфометрического динамического мониторинга при регрессе II и III стадий активной РН после ЛКС

В ходе исследования произведена динамическая оценка ретинальных артерий и вен в пределах диагностических сегментов D_2, D_4, D_5 в различные сроки после ЛКС у пациентов со II и III стадиями РН.

Полученные количественные характеристики приведены в таблицах 4-5.

Таблица 4 – **Морфометрические характеристики ретинальных артерий (M±σ) в различные сроки после ЛКС при активной РН (n=100)**

Анализируемый сегмент		Срок наблюдения	Стадия активной РН	
			II (n=50)	III (n=50)
Височные аркады	D_2	до ЛКС	56,47±6,17	63,23±11,05
		1 неделя	53,65±3,93	58,24±5,02
		1 месяц	44,53±3,07	39,88±3,36
	D_4	до ЛКС	53,25±7,41	60,91±6,68
		1 неделя	50,34±5.29	55,63±3,26
		1 месяц	40,59±3,08	39,77±2,19
	D_5	до ЛКС	55,89±8,86	58,36±3,95
		1 неделя	42,61±7,87	47,93±3,73
		1 месяц	36,16±2,66	37,10±2,77
	КИ	до ЛКС	1,165±0,110	1,159±0,036
		1 неделя	1,153±0,021	1,149±0,033
		1 месяц	1,039±0,018	1,068±0,018
Носовые аркады	D_2	до ЛКС	51,21±4,55	59,46±8,59
		1 неделя	45,63±3,61	52,28±3,60
		1 месяц	38,83±2,72	42,95±5,21
	D_4	до ЛКС	46,05±5,31	52,97±3,22
		1 неделя	42,70±3,38	48,17±3,78
		1 месяц	37,51±4,02	40,30±2,85
	D_5	до ЛКС	54,71±6,17	60,44±6,86
		1 неделя	40,76±4,17	51,28±5,21
		1 месяц	34,94±3,11	37,44±2,89
	КИ	до ЛКС	1,092±0,036	1,219±0,039
		1 неделя	1,087±0,030	1,200±0,066
		1 месяц	1,046±0,006	1,080±0,012

Таблица 5 – **Морфометрические характеристики ретинальных вен (M±σ) в различные сроки после ЛКС при активной РН (n=100)**

Височные аркады	D_2	до ЛКС	76,64±13,20	99,53±7,34
		1 неделя	70,02±9,20	92,75±10,78
		1 месяц	53,67±3,26	68,86±6,04
	D_4	до ЛКС	69,41±7,94	75,07±5,44
		1 неделя	66,94±5,35	70,88±6,83
		1 месяц	43,67±3,24	50,95±3,49
	D_5	до ЛКС	59,48±2,40	62,66±12,35
		1 неделя	43,66±3,60	50,36±5,72
		1 месяц	35,72±2,51	37,69±3,85
Носовые аркады	D_2	до ЛКС	58,24±3,36	70,25±7,59
		1 неделя	53,12±2,96	65,77±3,30
		1 месяц	42,76±2,85	50,49±3,45
	D_4	до ЛКС	61,25±8,40	66,03±12,73
		1 неделя	57,77±3,71	60,30±6,04
		1 месяц	40,12±3,02	42,50±3,71
	D_5	до ЛКС	71,46±6,93	73,92±5,01
		1 неделя	53,72±4,18	53,80±2,67
		1 месяц	39,05±3,15	39,70±3,09

Таким образом, уменьшение диаметра периферических ретинальных сосудов сегмента D_5 при II (артерий – в среднем на 25,63%, вен – на 25,71%) и III (артерий – в среднем на 16,51%, вен – на 23,42%) стадиях активной РН через 1 неделю после ЛКС достоверно характеризует начало регресса патологического процесса ($p<0,001$) и является ***ранним морфометрическим маркером регресса РН после ЛКС***.

Результаты динамического морфометрического анализа при прогрессировании III стадии РН после ЛКС

Проведен динамический морфометрический анализ ретинальных артерий и вен в пределах диагностических сегментов у пациентов с прогрессированием III стадии РН после ЛКС.

Совокупность следующих морфометрических показателей: диаметр ретинальных артерий височных аркад в сегментах D_2, D_4 и D_5 – 68,92±7,84 мкм, 64,37±3,72 мкм и 62,85±8,15 мкм соответственно; диаметр ретинальных артерий носовых аркад в сегментах D_2, D_4 и D_5 – 67,72±3,03 мкм, 58,03±7,61 мкм и 66,50±5,18 мкм соответственно; КИ ретинальных артерий височных аркад – 1,131±0,032, носовых аркад – 1,234±0,012; диаметр ретинальных вен

височных аркад в сегментах D_2, D_4 и D_5 – 110,93±3,87 мкм, 82,59±5,12 мкм и 67,90±11,16 мкм соответственно; диаметр ретинальных вен носовых аркад в сегментах D_2, D_4 и D_5 – 78,02±3,62 мкм, 75,75±3,24 мкм и 78,15±3,70 мкм соответственно, – полученных через 1 неделю после ЛКС при III стадии РН, характеризует дальнейшее прогрессирование патологического процесса.

Для оценки возможностей морфометрического анализа в прогнозировании вероятности регресса и прогрессирования РН после ЛКС построена ROC-кривая. При фиксированной специфичности 80 и 95% чувствительность составила 75 и 68,8% соответственно. Показатель AUC – 0,924.

Таким образом, увеличение показателей диаметра ретинальных артерий и вен диагностических сегментов D_2, D_4 и D_5, выявленное при обследовании через 1 и 2 недели после ЛКС по сравнению с данными, полученными до операции ($p<0,001$), является ***ранним морфометрическим маркером прогрессирования РН после лазерного лечения***.

Результаты динамического морфометрического мониторинга после витрэктомии при прогрессировании РН после ЛКС

В ходе исследования проведен динамический морфометрический анализ ретинальных артерий и вен в диагностических сегментах D_2, D_4, D_5 у пациентов после проведения ранней витрэктомии в случаях роггрессирования РН после ЛКС.

Прогрессирование неблагоприятного типа течения III стадии РН с развитием локальной тракционной отслойки сетчатки в височном сегменте диагностировано в данной группе пациентов при обследовании на 7-9-й неделе жизни, через 2-3 недели после ЛКС.

Ранняя ленссберегающая витреальная хирургия в исследуемой группе проводилась на системе «Constellation» (Alcon, USA). Все вмешательства выполнялись 3-х портовым доступом с использованием инструментов 27 G. Частота резов составляла от 2500 до 5000 в мин., вакуум – от 50 до 200 мм рт. ст.

По совокупности следующих морфометрических показателей: диаметр ретинальных артерий височных аркад в сегментах D_2, D_4 и D_5 – 58,21±7,17 мкм, 53,25±5,02 мкм и 50,36±6,54 мкм соответственно; диаметр ретинальных артерий носовых аркад в сегментах D_2, D_4 и D_5 – 55,54±5,42 мкм, 51,45±3,87 мкм и 57,44±3,68 мкм соответственно; КИ ретинальных артерий носовых

аркад – 1,175±0,047; диаметр ретинальных вен височных аркад в сегментах D_2, D_4 и D_5 – 108,36±10,55 мкм, 85,51±7,77 мкм и 59,03±6,02 мкм соответственно; диаметр ретинальных вен носовых аркад в сегментах D_2, D_4 и D_5 – 71,52±3,85 мкм, 68,27±5,03 мкм и 72,87±3,86 мкм соответственно, – полученных через 2 недели после витрэктомии, можно судить о регрессе РН.

Таким образом, признаки регресса РН выявлены через 2 недели после хирургии, отмечалось уменьшение диаметра ретинальных артерий и вен диагностических сегментов ($p<0,001$). Полный регресс патологического процесса регистрировался через 3 месяца после лечения при полном отсутствии вазодилатации.

На основе выявленных ранних маркеров регресса и прогрессирования разработана оптимизированная система мониторинга, позволяющая стандартизировать динамическое наблюдение недоношенных детей с активными стадиями РН, сводя к минимуму затраты на диагностику и обеспечивая предотвращение развития далекозашедших стадий заболевания. Разработанная система мониторинга детей с РН до и в различные сроки после лечебных мероприятий отражена на рисунке 1.

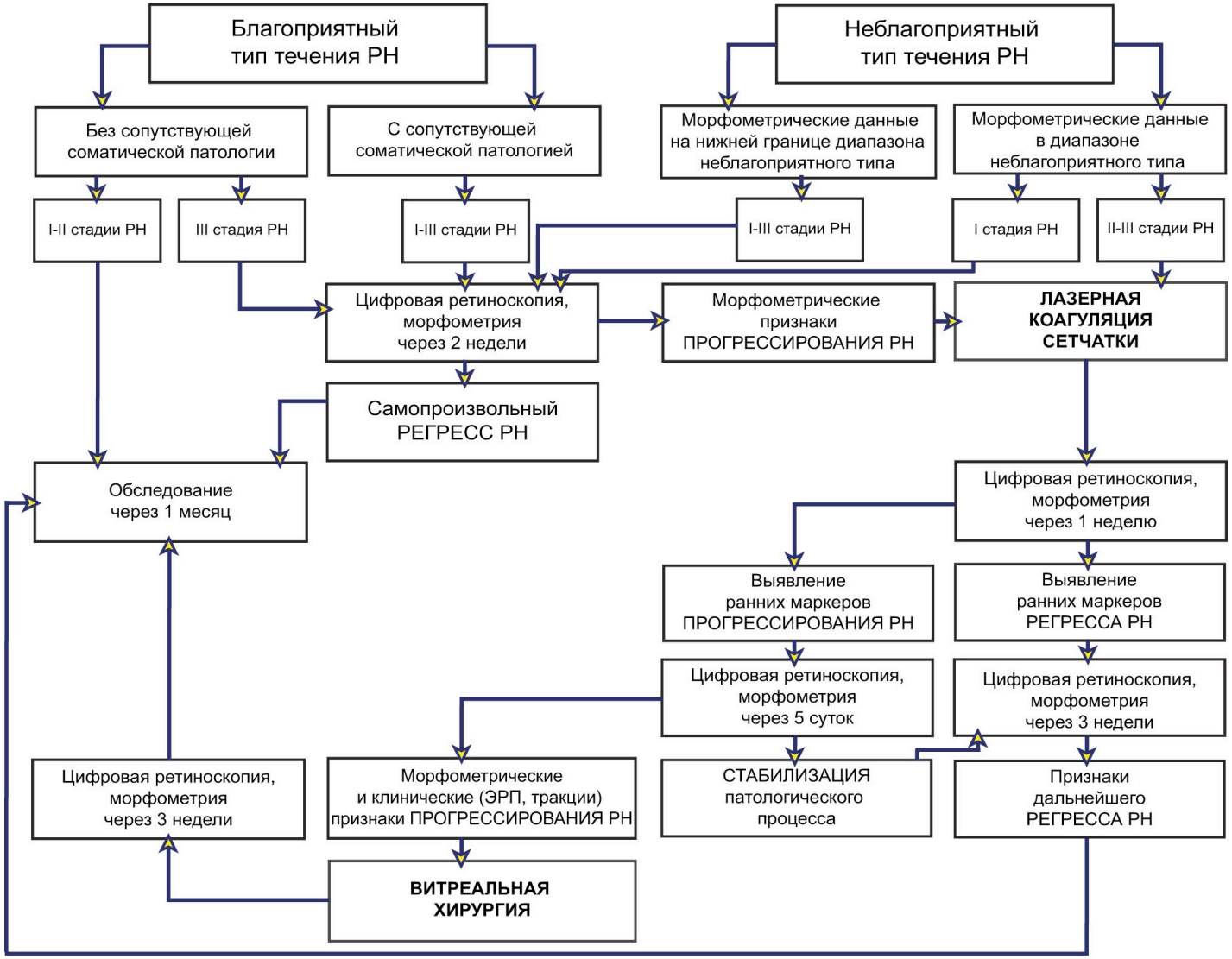

Рисунок 1 – Схема оптимизированной системы динамического мониторинга детей с активными стадиями РН

ВЫВОДЫ

1. Определены диагностически значимые сегменты на различных участках ретинальных артерий и вен на всем их протяжении от центра к периферии, как височных, так и носовых сосудистых аркад (сегмент D_2, D_4, D_5), при этом наиболее информативными являются периферические сегменты на границе с аваскулярной зоной сетчатки (сегмент D_5).

2. Выявлены количественные характеристики диагностически значимых сегментов ретинальных сосудов, которые позволили определить универсальный маркер неблагоприятного течения РН, характеризующийся отсутствием различия диаметра артерий и вен 1-го порядка (сегмент D_1) и периферических сосудов на границе васкуляризированной части сетчатки (сегмент D_5) по ходу носовых сосудистых аркад. Значения диаметра сосудов в сегменте D_5: при I стадии РН: артерий височных аркад – 51,58±7,16 мкм, носовых – 51,02±2,35 мкм, вен височных аркад – 58,64±2,43 мкм, носовых – 65,34±5,37 мкм; при II стадии РН: артерий височных аркад – 55,12±5,32 мкм, носовых – 54,87±5,46 мкм, вен височных аркад – 59,63±2,58 мкм, носовых – 71,22±10,61 мкм; при III стадии РН: артерий височных аркад – 57,92±3,44 мкм, носовых – 61,40±3,19 мкм, вен височных аркад – 62,96±10,90 мкм, носовых – 74,25±2,64 мкм – характеризует неблагоприятный тип течения активной РН с высоким риском прогрессирования.

3. Морфометрическая оценка диагностически значимых сегментов ретинальных сосудов при регрессе II и III стадии РН после ЛКС показала, что ранним морфометрическим диагностическим маркером регресса является уменьшение показателей диаметра ретинальных артерий и вен на 7-е сутки после лазерного лечения, наиболее выраженное на периферии, в сегменте D_5. Через 1 неделю после ЛКС значения диаметра сосудов в сегменте D_5: при II стадии РН: артерий височных аркад – 42,61±7,87 мкм, носовых – 40,76±4,17 мкм, вен височных аркад – 43,66±3,60 мкм, носовых – 53,72±4,18 мкм; при III стадии РН: артерий височных аркад – 47,93±3,73 мкм, носовых – 51,28±5,21 мкм, вен височных аркад – 50,36±5,72 мкм, носовых – 53,80±2,67 мкм – свидетельствует о начале регресса заболевания.

4. Морфометрическая оценка ретинальных сосудов при прогрессировании III стадии РН после ЛКС показала, что ранним морфометрическим диагностическим маркером прогрессирования заболевания является превышение значений диаметра диагностически значимых сегментов

ретинальных артерий и вен в течении первой недели после ЛКС над исходными значениями до лечения. Выявление в сегменте D_5 через 1 неделю после ЛКС при III стадии РН значений диаметра артерий височных аркад – 62,85±8,15 мкм, носовых – 66,50±5,18 мкм, вен височных аркад – 67,90±11,16 мкм, носовых – 78,15±3,70 мкм свидетельствует о дальнейшем прогрессировании РН.

5. Морфометрическая оценка диагностически значимых сегментов ретинальных сосудов после ранней витреальной хирургии показала, что ранним морфометрическим диагностическим маркером регресса РН является равномерное уменьшение диаметра ретинальных сосудов в течение первых двух недель послеоперационного периода, наиболее выраженное на периферии в сегменте D_5. Выявление в сегменте D_5 через 2 недели после ранней витрэктомии при активной РН значений диаметра артерий височных аркад – 50,36±6,54 мкм, носовых – 57,44±3,68 мкм, вен височных аркад – 59,03±6,02 мкм, носовых – 72,87±3,86 мкм – свидетельствует о регрессе РН.

6. Многоплановый анализ состояния сосудов сетчатки при РН на различных участках ретинальных артерий и вен на всем их протяжении от центра к периферии с выявлением маркеров, определяющих характер течения заболевания и обеспечивающих прогнозирование исходов лазерного и хирургического лечения, позволил усовершенствовать систему мониторинга активных стадий РН с определением оптимальных сроков и частоты диагностических и лечебных мероприятий.

Список работ, опубликованных по теме диссертации

1. Терещенко А.В., Белый Ю.А., Трифаненкова И.Г., **Исаев С.В.** Анализ цифровых изображений глазного дна при классическом течении активных стадий ретинопатии недоношенных // Ретинопатия недоношенных 2013: Сб. тр. научно-практ. конф. с международным участием. – М: ФГБУ «Московский научно-исследовательский институт глазных болезней им. Гельмгольца» Министерства здравоохранения Российского Федерации, 2013. – С. 126-130.

2. Терещенко А.В., Трифаненкова И.Г., Белый Ю.А., **Исаев С.В.**, Панамарева С.В. Морфометрический анализ сосудов сетчатки при классическом течении активных стадий ретинопатии недоношенных // **Вестник Оренбургского государственного университета**. – 2013. – №4. – С. 253-257.

3. Терещенко А.В., Белый Ю.А., Трифаненкова И.Г., **Исаев С.В.**, Терещенкова М.С. Морфометрический анализ ретинальных сосудов при активных стадиях РН // Восток-Запад: сборник научных трудов научно-практической конференции с международным участием «Восток-Запад», 6-7 июня 2013 г. / ГБУ «Уфимский научно-исследовательский институт глазных болезней Академии наук Республики Башкортостан»; под ред. проф. М.М. Бикбова. – Уфа: ДизайнПресс, 2013. – С. 382-384.

4. **Исаев С.В.**, Терещенко А.В., Белый Ю.А., Трифаненкова И.Г., Терещенкова М.С. Количественная оценка ретинальных сосудов височных и носовых аркад центральной зоны глазного дна, сосудов 2-го порядка и периферических сосудов при активных стадиях РН // Актуальные проблемы офтальмологии: VIII Всерос. науч. конф. молодых ученых: Сб. науч. работ / Под ред. Б.Э. Малюгина. – М.: Изд-во «Офтальмология», 2013. – С. 98-102.

5. Терещенко А.В., Белый Ю.А., Трифаненкова И.Г., Терещенкова М.С., **Исаев С.В.** Морфометрический анализ ретинальных сосудов у недоношенных детей с активными стадиями ретинопатии недоношенных // Федоровские чтения-2013: XI Всерос. науч.-практич. конф. с международ. участием: Сб. материалов / Под ред. Б.Э. Малюгина. – М., 2013. – С. 246.

6. Терещенко А.В., Белый Ю.А., **Исаев С.В.**, Трифаненкова И.Г. Изучение количественных показателей сосудов сетчатки на ранних стадиях активной ретинопатии недоношенных с учетом типа их течения //

Современные технологии диагностики и лечения при поражениях органа зрения: Юбилейная конф.: Материалы конф. – С-Пб, 2013. – С. 130-131.

7. Терещенко А.В., Белый Ю.А., **Исаев С.В.**, Трифаненкова И.Г., Терещенкова М.С. Цифровая морфометрия ретинальных сосудов в оценке эффективности лазерного лечения ретинопатии недоношенных // Современные технологии диагностики и лечения при поражениях органа зрения: Юбилейная конф.: Материалы конф. – С-Пб, 2013. – С. 131-132.

8. Терещенко А.В., Белый Ю.А., **Исаев С.В.**, Трифаненкова И.Г., Юдина Ю.А. Морфометрическое исследование состояния ретинальных сосудов на ранних стадиях ретинопатии недоношенных // **Офтальмология**. – 2013. – Т. 10. – № 3. – С. 10-14.

9. Терещенко А.В., Белый Ю.А., **Исаев С.В.**, Трифаненкова И.Г. Морфометрическое исследование сосудов сетчатки у детей с ретинопатией недоношенных // Российская детская офтальмология. – 2013. – №3. – С. 31-37.

10. Терещенко А.В., Белый Ю.А., Исаев С.В., Трифаненкова И.Г., Терещенкова М.С., Панамарева С.В. Морфометрические признаки регресса ретинопатии недоношенных после лазеркоагуляции сетчатки // Российская детская офтальмология. – 2013. – №4. – С. 18-26.

11. Терещенко А.В., Белый Ю.А., **Исаев С.В.**, Трифаненкова И.Г., Терещенкова М.С. Динамика регресса ретинопатии недоношенных после лазеркоагуляции сетчатки по данным морфометрических исследований // Невские горизонты-2014: Материалы научной конференции офтальмологов / СПбГПМУ. – СПб.: Политехника-сервис, 2014. – С. 194-201.

12. Терещенко А.В., Белый Ю.А., **Исаев С.В.**, Трифаненкова И.Г. Морфометрические показатели ретинальных сосудов при ретинопатии недоношенных // Невские горизонты-2014: Материалы научной конференции офтальмологов / СПбГПМУ. – СПб.: Политехника-сервис, 2014. – С. 202-206.

13. Терещенко А.В., Белый Ю.А., **Исаев С.В.**, Трифаненкова И.Г. Объективные количественные показатели состояния ретинальных сосудов на ранних стадиях ретинопатии недоношенных // **Офтальмохирургия**. – 2014. – № 1. – С. 68-73.

14. Терещенко А.В., Белый Ю.А., **Исаев С.В.**, Трифаненкова И.Г., Терещенкова М.С. Цифровая морфометрия ретинальных сосудов в анализе результатов лазерного лечения ретинопатии недоношенных // **Офтальмохирургия**. – 2014.– № 2.– С. 44-50.

15. Терещенко А.В., Белый Ю.А., **Исаев С.В.**, Трифаненкова И.Г. Состояние сосудов сетчатки при ретинопатии недоношенных // **Вестник офтальмологии**. – 2014. – Т. 130. – №3. – С. 26-31.

16. Терещенко А.В., Белый Ю.А., **Исаев С.В.**, Трифаненкова И.Г. Морфометрические показатели сосудов сетчатки у недоношенных детей с ретинопатией недоношенных в зависимости от стадии и типа течения заболевания // **Вестник Тамбовского университета**. – 2014. – Т. 19. – Вып. 4. – С. 1207-1211.

17. Терещенко А.В., Белый Ю.А., **Исаев С.В.**, Трифаненкова И.Г., Терещенкова М.С. Изучение динамики регресса II и III стадии ретинопатии недоношенных в различные сроки после лазеркоагуляции сетчатки на основе морфометрического анализа сосудов сетчатки // **Вестник офтальмологии**. – 2014. – Т. 130. - № 4. – С. 49-56.

18. Терещенко А.В., Белый Ю.А., **Исаев С.В.**, Трифаненкова. Морфометрические исследования сосудов сетчатки при ретинопатии недоношенных после витреальной хирургии // Точка зрения: Восток-Запад. – 2015. – № 1. – С. 219-221.

19. **Исаев С.В.**, Терещенко А.В., Белый Ю.А., Трифаненкова И.Г. Состояние сосудов сетчатки при ретинопатии недоношенных после витреальной хирургии // Современные технологии в офтальмологии. – 2015. – Выпуск № 3 (7). – С. 75-78.

20. **Исаев С.В.** Количественная оценка ретинальных сосудов при активной ретинопатии недоношенных // X Съезд офтальмологов: Сб. научных материалов. – М., 2015. – С. 310.

Патент РФ на изобретение по теме диссертации

Пат. 2532497 Российская Федерация, МПК A61F9/008, A61B3/12. Способ прогнозирования регресса II и III стадии ретинопатии недоношенных после лазерной коагуляции сетчатки [Текст] / Белый Ю.А., Терещенко А.В., **Исаев С.В.**; заявитель и патентообладатель Федеральное государственное бюджетное учреждение «Межотраслевой научно-технический комплекс «Микрохирургия глаза» имени академика С.Н. Федорова» Министерства здравоохранения Российской Федерации (RU). — № 2013142588; заявл. 18.09.2013; опубл. 10.11.2014, Бюл. № 31. — 11 с.

Список сокращений

ГВ гестационный возраст

ДЗН диск зрительного нерва

КИ коэффициент извитости

ЛКС лазерная коагуляция сетчатки

РН ретинопатия недоношенных

AUC area under the cuve – площадь под характеристической кривой

$D_1 – D_5$ диагностический сегмент ретинального сосуда

ROC receiver operator characteristic – характеристическая кривая

Биографические данные

Исаев Сергей Владимирович, 1984 года рождения, в 2007 г. окончил лечебный факультет ГОУ ВПО «Смоленская государственная медицинская академия». С 2007 г. по 2008 г. проходил обучение в интернатуре по офтальмологии на базе Калужского филиала ФГУ «МНТК «Микрохирургия глаза» им. акад. С.Н. Федорова». С 01.08.2008 г. по настоящее время работает в должности врача-офтальмолога детского офтальмологического отделения Калужского филиала ФГАУ «МНТК «Микрохирургия глаза» им. акад. С.Н. Федорова» Минздрава России. Автор 20 печатных работ, из них 7 – в рецензируемых журналах, рекомендованных ВАК РФ, 1 патента РФ на изобретение.