На правах рукописи

Муравлёва Наталья Григорьевна

ИНТРАСКЛЕРАЛЬНОЕ ПЛОМБИРОВАНИЕ С ИСПОЛЬЗОВАНИЕМ ВИСКОЭЛАСТИКА В ЛЕЧЕНИИ ЛОКАЛЬНОЙ РЕГМАТОГЕННОЙ ОТСЛОЙКИ СЕТЧАТКИ

14.01.07. – глазные болезни

АВТОРЕФЕРАТ

диссертация на соискание ученой степени

кандидата медицинских наук

Москва 2019

Работа выполнена на базе Федерального государственного автономного учреждения «Национальный медицинский исследовательский центр «Межотраслевой научно-технический комплекс «Микрохирургия глаза» имени академика С.Н. Федорова» Министерства здравоохранения Российской Федерации.

Научный руководитель: **Володин Павел Львович**
доктор медицинских наук, заведующий отделом лазерной хирургии сетчатки ФГАУ «НМИЦ «МНТК «Микрохирургия глаза» им. акад. С.Н. Федорова» Минздрава России

Официальные оппоненты: **Шишкин Михаил Михайлович,**
доктор медицинских наук, профессор, заведующий кафедрой глазных болезней ФГБУ «Национальный медико-хирургический центр им. Н.И. Пирогова» МЗ РФ

Казайкин Виктор Николаевич,
доктор медицинских наук, заведующий отделением витреоретинальной хирургии АО «Екатеринбургский центр МНТК «Микрохирургия глаза»

Ведущая организация: Федеральное государственное автономное образовательное учреждение высшего образования «Российский университет дружбы народов»

Защита состоится « » _____ 2019 г. в _____ часов на заседании диссертационного совета Д.208.014.01 при ФГАУ «НМИЦ «МНТК «Микрохирургия глаза» им. акад. С.Н. Федорова» Минздрава России по адресу: 127486, г. Москва, Бескудниковский бульвар, д. 59А.

С диссертацией можно ознакомиться в научно-медицинской библиотеке ФГАУ «НМИЦ «МНТК «Микрохирургия глаза» им. акад. С.Н. Федорова» Минздрава России.

Автореферат разослан «____» _____ 2019 г.

Ученый секретарь
диссертационного совета,
доктор медицинских наук **И.А. Мушкова**

ОБЩАЯ ХАРАКТЕРИСТИКА РАБОТЫ

Актуальность темы исследования. Несмотря на значительные успехи современной офтальмохирургии, отслойка сетчатки все еще остается тяжелой патологией, требующей срочного хирургического лечения (Антелава Д.И., 1986; Шишкин М.М., 1996; Bartz-Schmidt U., 2008). Наиболее часто в клинической практике встречается отслойка сетчатки с разрывом, или регматогенная отслойка сетчатки (РОС), особенно у лиц молодого и трудоспособного возраста (Захаров В.Д., 1965; Кански Дж., 2009; Большунов А.В., 2013). В настоящее время широкое распространение для хирургического лечения осложненных РОС и рецидива ранее оперированных отслоек получил метод витрэктомии *pars plana* с использованием различных тампонирующих веществ (Аветисов С.Э., 2014; Захаров В.Д., 2003; D`Amico D.J., 1994). И, хотя в большинстве случаев применение витрэктомии для лечения РОС приводит к относительно благоприятному анатомическому результату, острота зрения у части больных остается низкой за счет индуцированных рефракционных нарушений и послеоперационных макулярных осложнений (Вавилова О.В., 2004; Fison P.N., 1987).

Для лечения «свежей» локальной неосложненной РОС «золотым стандартом» по-прежнему является метод эписклерального пломбирования, основным принципом которого является приближение к пигментному эпителию отслоенной нейросенсорной сетчатки (Аветисов Э.С., 2008; Быков В.П. с соавт., 2000; Захаров В.Д., 2003). Если ретинальный разрыв блокирован должным образом, то благодаря насосной функции ретинального пигментного эпителия происходит резорбция субретинальной жидкости с постепенным прилеганием сетчатки с восстановлением зрительных функций. Главным преимуществом эписклеральной хирургии является то, что это экстраокулярный метод, он более безопасен, чем витрэктомия: так, пролиферативная витреоретинопатия при пломбировании развивается значительно реже и менее выражена, чем у пациентов, перенесших витрэктомию (Волков В.В., 1981; Ozerturk Y., 1999). Кроме того, пломбирование, в отличие от витрэктомии с тампонадой силиконовым маслом или газо-воздушной смесью, не обладает катарактогенным эффектом и не приводит к существенному изменению

рефракционных показателей, что особенно актуально для пациентов молодого и трудоспособного возраста.

Предложено множество различных материалов для эписклерального пломбирования, но большинство из них имеют ряд ограничений ввиду сложности применения, высокой стоимости, либо отсутствия стабильных результатов (Алиев А-Г.Д., 2014; Guthoff R. et al., 1993; Marti R. et al., 1988). Классическая методика эписклерального пломбирования, несмотря на свою высокую эффективность, не исключает риска развития ряда серьезных осложнений, таких как: смещение эписклеральной пломбы, образование пролежней, эрозии склеры, протрузия, инфицирование и отторжение пломбы, диплопия и косоглазие (Волков В.В., Трояновский Р.Л., 1981; Spenser A. et al., 1993).

В 70-80 гг. XX века стал активно развиваться метод баллонирования, пришедший из сердечно-сосудистой хирургии (Lincoff H., 1965). Рядом отечественных авторов применялся временный баллон для создания необходимого вала вдавления и через 7-10 дней производилось его удаление (Саксонова Е.О., 1975). На методику временного экстрасклерального баллонирования возлагали большие надежды. Однако к его несостоятельности следует отнести возможность смещения баллона и разблокировку разрыва, необходимость постоянного контроля объема баллона, вероятность восходящего инфицирования по трубочке и адаптеру и выраженный дискомфорт пациента (Ильницкий В.В., 1995; Hoepping W., 1967).

В качестве альтернативного метода создания вала вдавления рядом авторов рассматривался метод супрахориоидального пломбирования. Предпринимались попытки введения различных веществ под сосудистую оболочку глаза, однако в клинике данные методики не получили широкого распространения ввиду нестабильности результатов и сложности хирургических манипуляций (Poole T.A., Sudarsky R.D., 1986). Кроме того, данный метод сопряжен с высоким риском осложнений: возможна миграция вводимого вещества с разблокировкой ретинального разрыва, существует риск повреждения хориоидеи с развитием субретинального кровоизлияния; высока вероятность повреждения ампулы вортикозной вены.

Все вышеперечисленное позволяет сформулировать требования к идеальному материалу для пломбирования: материал должен быть иммунологически инертным, не провоцировать воспалительную реакцию или реакцию чужеродного тела, он должен легко имплантироваться, быть полностью резорбируемым в течение определенного промежутка времени, при этом создавать необходимый вал вдавления, обеспечивая прилегание сетчатки, не требовать высоких хирургических навыков и обладать низкой стоимостью.

Таким образом, отсутствие в настоящее время оптимальной методики для временного экстраокулярного пломбирования в лечении «свежих» неосложненных РОС определило цель и задачи настоящей работы.

Цель исследования – разработать технологию интрасклерального пломбирования с использованием вискоэластика и оценить её эффективность при лечении локальной регматогенной отслойки сетчатки.

Задачи исследования:

1. Разработать математическую модель для расчета оптимальных параметров выполнения интрасклерального пломбирования (размер формируемого кармана и объем интрасклерально вводимого вискоэластика), а также обосновать выбор вида вискоэластика с учетом его физико-химических свойств.
2. Разработать хирургический этап технологии интрасклерального пломбирования с использованием вискоэластика для лечения локальной регматогенной отслойки сетчатки.
3. Провести сравнительный анализ анатомо-функциональных результатов хирургического лечения локальных отслоек сетчатки после интрасклерального пломбирования и эписклерального пломбирования.
4. Определить частоту и характер ранних и поздних послеоперационных осложнений при использовании методики интрасклерального пломбирования.
5. Определить показания и противопоказания к проведению технологии интрасклерального пломбирования в лечении локальной регматогенной отслойки сетчатки.

Научная новизна

1. Впервые произведен математический расчет для определения оптимальных параметров интрасклерального кармана и необходимого объема вводимого вискоэластика для временного пломбирования.

2. Разработана микроинвазивная технология хирургического лечения «свежей» локальной регматогенной отслойки сетчатки на основе интрасклерального пломбирования с введением вискоэластика.

3. Впервые доказано, что интрасклеральное пломбирование является клинически эффективным методом хирургического лечения «свежих» локальных регматогенных отслоек сетчатки, сопоставимым с результатами лечения данной патологии с помощью классического эписклерального пломбирования.

4. Впервые выполнена сравнительная оценка показателей, характеризующих интра- и послеоперационный период у пациентов со «свежей» локальной регматогенной отслойкой сетчатки, проанализированы клинико-функциональные результаты лечения и особенности отдаленного периода.

5. Впервые показано, что применение методики интрасклерального пломбирования позволяет добиться первичного анатомического прилегания сетчатой оболочки в 90% случаев, через 3 месяца полностью отсутствуют индуцированные изменения рефракции, а частота специфических осложнений ниже, чем при эписклеральном пломбировании.

Практическая значимость работы

1. Результаты работы позволили разработать и внедрить в клиническую практику эффективную методику интрасклерального пломбирования с использованием вискоэластика в хирургическом лечении локальной регматогенной отслойки сетчатки.

2. Динамика восстановления зрительных функций и рефракционных показателей у пациентов со «свежей» локальной регматогенной отслойкой сетчатки, которым выполнялось интрасклеральное пломбирование с введением вискоэластика, свидетельствуют о высокой клинической эффективности метода и более быстрой реабилитации по сравнению с эписклеральным пломбированием.

3. Полученные в работе данные позволили определить показания и противопоказания к проведению интрасклерального пломбирования при локальной неосложненной регматогенной отслойке сетчатки.

Основные положения, выносимые на защиту

Разработана и внедрена в клиническую практику эффективная технология интрасклерального пломбирования с введением вискоэластика, позволяющая добиться первичного анатомического прилегания сетчатой оболочки в 90% случаев. Данная хирургическая технология является высокоэффективной и безопасной при оперативном лечении «свежей» локальной регматогенной отслойки сетчатки, что в значительной мере обусловлено возможностью контроля объема вводимого вискоэластика, его постепенной резорбцией, способствует улучшению анатомического и функционального результата.

Внедрение в клиническую практику

Разработанная новая микроинвазивная методика интрасклерального пломбирования внедрена в практическую деятельность Головной организации ФГАУ «НМИЦ МНТК «Микрохирургия глаза» им. акад. С.Н. Федорова» Минздрава России, Калужского и Санкт-Петербургского филиалов Учреждения.

Апробация работы

Основные положения диссертации доложены и обсуждены на X Научно-практической конференции молодых ученых «Актуальные проблемы офтальмологии» (Москва, 2015), на Молодежной научно-практической офтальмологической конференции «Око-2017» (Уфа, 2017), на XV Научно-практической конференции «Современные технологии лечения витреоретинальной патологии» (Сочи, 2017), на 17th Euretina Congress (Испания, Барселона, 2017), на XVI Научно-практической конференции «Современные технологии лечения витреоретинальной патологии» (Санкт-Петербург, 2018), на научно-клинической конференции ФГАУ «НМИЦ «МНТК «Микрохирургия глаза» им. акад. С.Н. Федорова» Минздрава России (Москва, 2018).

Публикации

По теме диссертации опубликовано 7 печатных работ, из них 3 статьи в рецензируемых научных журналах, рекомендованных ВАК РФ для публикаций основных результатов диссертаций на соискание ученой степени кандидата медицинских наук, 1 патент РФ на изобретение, и 1 патент РФ на полезную модель.

Объем и структура работы

Диссертация изложена на 126 страницах машинописного текста и состоит из введения, обзора литературы, описания материалов и методов исследования, двух глав результатов собственных исследований, заключения, выводов, практических рекомендаций, списка использованной литературы. Работа иллюстрирована 20 таблицами и 19 рисунками. Список использованной литературы содержит 211 библиографических источников, в том числе 46 отечественных и 165 иностранных публикаций.

Работа выполнена в ФГАУ «НМИЦ «МНТК «Микрохирургия глаза» им. акад. С.Н. Федорова» Минздрава России под руководством заведующего отделом лазерной хирургии сетчатки доктора медицинских наук Володина П.Л. Клиническая часть исследования, включающая проведение комплекса специальных методов обследования и хирургических вмешательств, выполнена на базе отделения витреоретинальной хирургии и диабета глаза Учреждения (зав. отделением к.м.н., Горшков И.М). Математическое моделирование проводилось на базе вычислительного центра Учреждения (зав. отделением к.т.н. Бессарабов А.Н.)

ОСНОВНОЕ СОДЕРЖАНИЕ РАБОТЫ

Общая характеристика клинического материала

Клинические исследования основывались на изучении и анализе до- и послеоперационных клинико-функциональных результатов хирургического лечения 60 пациентов (60 глаз) со «свежей» локальной регматогенной отслойкой сетчатки (РОС). Пациенты проходили стационарное лечение в отделении витреоретинальной хирургии ФГАУ «НМИЦ «МНТК «Микрохирургия глаза» им. акад. С.Н. Федорова» Минздрава России в 2015-2018 гг. Применялись два метода хирургического лечения

локальной РОС, в соответствии с которыми все пациенты были разделены на две сопоставимые группы: основную группу составили 30 пациентов (30 глаз), прооперированных по новой методике интрасклерального пломбирования (ИСП) с использованием вискоэластика; контрольная группа была сформирована для клинической оценки и обоснования эффективности технологии хирургического лечения 30 пациентов (30 глаз), которым было выполнено секторальное эписклеральное пломбирование (ЭСП) по стандартной методике с использованием силиконовой губки.

В основной группе (ИСП) возраст пациентов составлял от 19 до 65 лет, средний возраст 43 ± 11,99 года, 17 женщин (56,7%) и 13 мужчин (43,3%). В контрольной группе (ЭСП) пациенты были в возрасте от 19 до 67 лет, средний возраст 42,73 ±12,89, мужчин было 14 человек (46,6%), женщин – 16 (53,4%).

Большинство пациентов обеих групп имели миопическую рефракцию различной степени: миопия слабой степени – по 6 пациентов основной и контрольной групп; миопия средней степени – у 10 пациентов основной группы и у 9 пациентов контрольной группы; миопия высокой степени встречалась у 4 пациентов и 6 пациентов соответственно. Эмметропический тип рефракции наблюдался у 10 пациентов основной группы и у 9 пациентов контрольной. Аксиальная длина глаза у пациентов обеих групп составляла 23,0-26,1 мм.

Локализация отслоек сетчатки в основной группе: в верхне-наружном сегменте – 11 глаз (36,6%), в нижне-наружном сегменте – 10 (30%), в верхне-внутреннем сегменте – 8 глаз (26,7%), в нижне-внутреннем сегменте – 1 случай (3,3%). В контрольной группе отслойка сетчатки чаще всего встречалась в верхне-наружном сегменте – 12 глаз (40%), в нижне-наружном сегменте – 11 (36,6%), в верхне-внутреннем сегменте – 7 глаза (23,3%). Все ретинальные разрывы в обеих группах были дырчатые, в виде округлого или овального дефекта.

Всем пациентам была проведена непрямая бинокулярная офтальмоскопия. Благодаря проведению перед операцией ультразвукового исследования (В-сканирование), диагностировать отслойку сетчатки у пациентов обеих групп удалось в 100% случаев. Высота отслойки сетчатки в основной группе (ИСП) варьировала от 1,5 до 5,9 мм, контрольной (ЭСП) – от 1,7 до 6,0 мм.

Уровень внутриглазного давления (ВГД) у пациентов основной группы (ИСП) составлял от 13 до 22 мм рт. ст., у пациентов контрольной группы (ЭСП) – от 11 до 21 мм рт. ст.

Распределение пациентов в клинические группы проводилось путём случайного отнесения к той или иной группе (методом рандомизации). Статистически значимые различия по возрастному и половому составу между группами отсутствовали (p>0,05). Клинические группы также были сопоставимы по локализации, давности и размерам локальной отслойки сетчатки, длине глаза и максимально корригированной остроте зрения (МКОЗ) (p>0,05).

Для настоящего исследования были сформулированы следующие критерии включения:

• «свежая» (до 1 месяца) локальная регматогенная отслойка сетчатки;

•отсутствие клинических признаков пролиферативной витреоретинопатии;

• протяженность отслойки сетчатки не более 3 часовых меридианов и высота отслойки сетчатки по данным В-сканирования до 8 мм; размер ретинального разрыва до 3 диаметров диска зрительного нерва (ДД) по ширине и протяженности;

• аксиальная длина глаза не более 26 мм;

• сферический компонент рефракции не более -5,0 дптр, цилиндрический компонент рефракции не более -3,0 дптр; МКОЗ более 0,6.

В соответствии с рабочими гипотезами настоящего исследования предполагалось, что эффективность новой методики интрасклерального пломбирования с введением вискоэластика для лечения локальных РОС будет проверена и подтверждена клиническими данными. Для этого была выполнена сравнительная оценка показателей интра- и послеоперационного периодов и проанализированы клинико-функциональные результаты в разные сроки наблюдения.

Статистическую обработку данных производили при помощи пакета программ STATISTICA for Windows 8,0. Применяли методы параметрической и непараметрической статистики. Методы описательной статистики включали в себя оценку среднего арифметического (M), ошибки среднего значения (m) – для признаков с непрерывным распределением и для частоты встречаемости признаков

с дискретными значениями. При оценке различий значений количественных показателей в разных группах был применен t-критерий Стьюдента для независимых выборок (после проверки распределения признаков на соответствие закону нормального распределения по критерию Колмогорова-Смирнова) или непараметрический U-критерий Манна-Уитни. Критический уровень достоверности нулевой статистической гипотезы принимали равным 0,05.

Пациентам основной группы выполнялось интрасклеральное пломбирование с введением вискоэластика, подробнее описанное ниже. Выбор вискоэластика основывался на свойствах гелеобразных веществ, разрешенных в настоящее время для применения в офтальмологии, в частности в хирургии отслойки сетчатки. Обязательным условием было высокое содержание гиалуроната натрия и наличие регистрационного удостоверения на применение препарата в РФ. Всем вышеуказанным требованиям соответствовал вискоэластик Healon (Abbott Medical Optics, США).

Пациентам контрольной группы выполнялось эписклеральное секторальное пломбирование по стандартной методике, при этом производили разрез и отсепаровку конъюнктивы у лимба в соответствующем сегменте, выделяли прямые мышцы глаза с фиксацией на швы-держалки. Разрыв локализовали при помощи кончика пинцета под контролем офтальмоскопии, которую проводили под микроскопом OMS-800 OFFISS («TOPCON», Япония) через бесконтактную линзу 120 дптр. Место проекции разрыва отмечали маркером. Далее проводили шовную фиксацию пломбы к склере, пломбу укладывали так, чтобы ретинальный разрыв располагался по центру вала вдавления. Контроль расположения пломбы осуществляли под микроскопом. В конце операции накладывали непрерывный шов на конъюнктиву.

Всем пациентам, включенным в исследование, на 7-10-е сутки проводилась отграничительная лазеркоагуляция сетчатки (ЛКС) на установке Visulas-532S («Zeiss», Германия) по стандартным параметрам для создания хориоретинальной спайки.

Разработка математической модели для интрасклерального пломбирования и обоснование выбора вискоэластика

Блокировка ретинального разрыва и нахождение его краев на валу вдавления обеспечивает надежную адаптацию краев разрыва и положительный анатомический результат. Требуемая высота, протяженность и время существования вала вдавления индивидуальны в каждом конкретном случае и зависят от исходных характеристик отслойки сетчатки (протяженности, высоты) и от размеров ретинального разрыва.

Для определения необходимого давления внутри интрасклерального туннеля P_i применимы результаты анализа упругих оболочек, представленных в монографии Нордена А.П. (1956). Для формирования вала вдавления необходимо в момент введения гелеобразного вискоэластика создать значительное давление в интрасклеральном туннеле для перевода фиброзной оболочки в этой зоне в «закритическое» состояние с изменением знака кривизны. При создании вала вдавления высоты f под действием давления P_i на вершине вала вдавления в поверхностных слоях склеры создается напряжение σ, определяемое формулой:

$\sigma = 0{,}45 \cdot 10^{-3} \cdot E \sqrt{\frac{2 f H k_1 k_2}{3}}$, где E – модуль Юнга склеры, который в соответствии с литературными данными равен 4,86 10^6 Па;

H – толщина склеры, мм; k_1, k_2 – главные кривизны вала вдавления.

Для расчета приняли значение высоты вала вдавления, равным f = 4,0 мм, а главные кривизны в соответствии с условиями зеркального деформирования склеры, k_1 = 12,0 мм, k_2 = 12,0 мм.

Применяя формулу Лапласа к поверхности вала вдавления, для которого выше приведены выражения для напряжения, получаем формулу вычисления давления P_i для формирования интрасклерального туннеля с учетом того, что единица измерения модуля Юнга Па, а 1 Паскаль равен 0,0075 мм рт. ст:

$P_i = 2{,}25 \cdot 10^{-6} \frac{E H}{r} \sqrt{\frac{2 f H k_1 k_2}{3}}$, где r – радиус кривизны вала вдавления, r = 2,0 мм. Подставляя значения параметров в эту формулу, получаем:

$$P_i = 2{,}25 \cdot 10^{-6} \frac{4{,}86\,10^6\,1{,}0}{2{,}0} \sqrt{\frac{2 \cdot 4{,}0 \cdot 1{,}0 \cdot 12 \cdot 12}{3}} = 107{,}1 \text{ мм рт. ст.}$$

После введения гелеобразного вискоэластика и формирования вала вдавления, последний будет находиться в состоянии равновесия при меньшем давлении в интрасклеральном туннеле, превосходящим ВГД на величину упругого сопротивления склеры. В сформированном интрасклеральном туннеле при введении гелеобразного вискоэластика необходимо создать давление, превосходящее ВГД, для получения оптимального вала вдавления. Вал вдавления позволяет увеличить радиальные напряжения в отслоенной зоне, прижимая ее, и снизить направленные от линии разрыва тангенциальные напряжения за счет избыточного внешнего давления, создаваемого в интрасклеральном туннеле. Кроме того, визуально определяемый вал вдавления позволяет контролировать наличие избыточного давления в интрасклеральном туннеле в послеоперационном периоде. По представленным в данной работе данным вал вдавления с течением времени уменьшается и при исходной высоте до 4,0 мм через 45 дней практически полностью исчезает. Уменьшение объема вискоэластика сопровождается уменьшением давления в интрасклеральном туннеле, пропорционального перепаду давления между туннелем и ВГД и внешним давлением, с постепенным уменьшением деформации склеры. Скорость резорбции вискоэластика составляет около 22,2 мм^3/день, что способствует уменьшению давления в интрасклеральном кармане в различные сроки после операции.

Для определения длины и ширины интрасклерального туннеля исходили из того, что объем гелеобразного вискоэластика должен быть минимальным, необходимым для фиксирования сетчатки в зоне разрыва за счет индуцированных ВГД радиальных напряжений и давлением в туннеле, прижимающих края разрыва с обеих сторон. С другой стороны, ширина зоны сетчатки вне границы вала давления должна быть достаточной, чтобы моменты радиально направленных сил давления превосходили момент сил сопротивления сетчатки относительно границы вала вдавления, пропорционально расстоянию от края разрыва до границы вала вдавления, и надежно фиксировали края разрыва. Таким образом, размеры туннеля должны превышать на 2 мм по длине и ширине размеры ретинального разрыва.

Для определенного размера основания туннеля при высоте вала вдавления 4,0 мм значения объема гелеобразного вискоэластика представлены на рисунке 1 и в таблице 1.

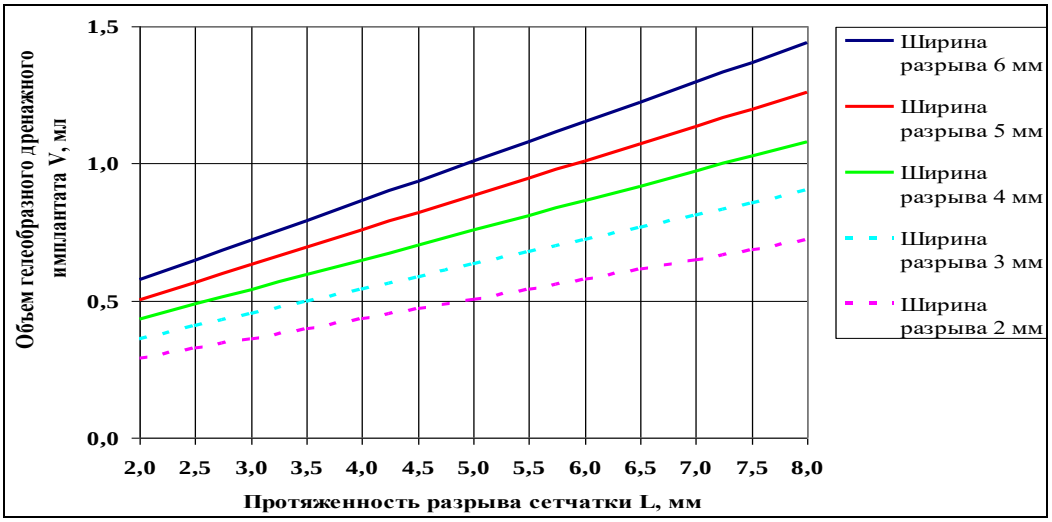

Рисунок 1 – Оптимальный объем гелеобразного вискоэластика для интрасклерального пломбирования

Таблица 1 – Оптимальный объем вискоэластика для интрасклерального пломбирования (мл)

Протяженность разрыва сетчатки L, мм	Ширина разрыва d, мм				
	6 мм	5 мм	4 мм	3 мм	2 мм
2,0	0,58	0,50	0,43	0,36	0,29
2,5	0,65	0,57	0,49	0,41	0,32
3,0	0,72	0,63	0,54	0,45	0,36
3,5	0,79	0,69	0,59	0,50	0,40
4,0	0,86	0,76	0,65	0,54	0,43
4,5	0,94	0,82	0,70	0,59	0,47
5,0	1,01	0,88	0,76	0,63	0,50
5,5	1,08	0,95	0,81	0,68	0,54
6,0	1,15	1,01	0,86	0,72	0,58
6,5	1,22	1,07	0,92	0,77	0,61
7,0	1,30	1,13	0,97	0,81	0,65
7,5	1,37	1,20	1,03	0,86	0,68
8,0	1,44	1,26	1,08	0,90	0,72

Разработка вспомогательного инструментария

Расслаивание склеры тупым путем создавало риск перфорации сосудистой оболочки и делало невозможным создание кармана заданного размера. Несмотря на большое многообразие различных шпателей и хирургических ножей, в арсенале операционной не всегда имеется подходящая модель. В данной работе был предложен модифицированный микрохирургический инструмент для формирования

интрасклерального туннеля (Горшков И.М., Володин П.Л., Муравлёва Н.Г. Микрохирургический инструмент для формирования интрасклерального туннеля при лечении регматогенных отслоек сетчатки. Патент РФ на полезную модель № 181749 от 15.02.2018 г.).

Инструмент для формирования интрасклерального туннеля представляет собой режущее устройство, которое состоит из рукоятки, переходной и рабочей частей. Рабочая часть отогнута от переходной части по дуге под углом 45^0 для удобства работы. Конец рабочей части выполнен полукруглым и имеет режущую кромку. Радиус кривизны дуги составляет 11 мм, длина рабочей части 13 мм, ширина – 0,8 мм, длина режущей кромки – 8 мм. С помощью поступательных движений рабочей части инструмента производится дозированное расслаивание склеральной оболочки и формирование интрасклерального туннеля заданного размера. Использование данного инструмента обеспечивает создание более прогнозируемого размера интрасклерального кармана, сокращает время операции до 30 минут и делает ее технически более простой.

Разработка хирургического этапа технологии интрасклерального пломбирования с использованием гелеобразного вискоэластика

Описываемый в этом разделе способ хирургического лечения применялся у 30 пациентов основной группы исследования на 30 глазах с локальной РОС. После проведения акинезии по общепринятой схеме и выделения и обработки операционного поля первым этапом были выполнены разрез и отсепаровка конъюнктивы параллельно лимбу длиной 7-10 мм в полусфере, соответствующей локальной отслойке сетчатки, затем была произведена отсепаровка теноновой оболочки. В зависимости от расположения и размера ретинального разрыва выделяли соответствующие сегменту одну или две прямые мышцы глаза с фиксацией на швы-держалки. Разрыв был локализован при помощи вдавления кончиком пинцета под контролем офтальмоскопии через бесконтактную линзу 120 дптр, далее зону разрыва отмечали маркером. С помощью микрохирургического лезвия был выполнен склеральный разрез шириной 3 мм на расстоянии 4-5 мм от зоны проекции ретинального разрыва концентрично лимбу на 2/3 глубины склеры.

Плоским шпателем расслаивали склеру с формированием прямоугольного интрасклерального туннеля, размер которого был индивидуален, зависел от размеров ретинального разрыва и рассчитывался по формуле. Следующим этапом накладывали крестообразный провизорный шов нейлон 8-0 на края склерального разреза для предотвращения обратного тока вводимого вискоэластика. Дальнейшее введение вискоэластика осуществляли в сформированный интрасклеральный туннель через канюлю при помощи специальной системы под давлением.

Объем вводимого материала зависел от нескольких показателей: размера ретинального разрыва, высоты отслоенной сетчатки, от физических свойств материала и биомеханических свойств склеры, и рассчитывался по вышеуказанной формуле. После окончания введения вискоэластика обязательно осуществляли контроль положения и высоты вала вдавления под микроскопом через линзу. При полной блокировке ретинального разрыва и нахождении его краев на валу, введение вискоэластика прекращали. Средний объем вводимого вискоэластика составлял 0,8 мл.

На 10-14-е сутки после введения вискоэластика выполняли транспупиллярную ограничительную лазеркоагуляцию сетчатки вокруг ретинального разрыва с помощью лазерной установки Visulas-532S («Zeiss», Германия) со следующими параметрами излучения: мощность – 120-240 мВт, диаметр пятна в фокусе – 200-300 мкм, экспозиция – 0,05-0,1 сек, при этом лазерные коагуляты наносили в три-четыре ряда в шахматном порядке на расстоянии 0,5-1 диаметра друг от друга.

Течение раннего послеоперационного периода

В раннем послеоперационном периоде в сроки от 1 до 14 дней у пациентов основной группы каких-либо осложнений не наблюдалось.

На 1-е сутки после операции у большинства пациентов обеих групп (83,3%) отмечалось незначительное субконъюнктивальное кровоизлияние в месте наложения шва на конъюнктиву. Ярко выраженный вал вдавления наблюдался у всех пациентов основной и контрольной групп, во всех случаях ретинальные разрывы были блокированы и находились на валу вдавления. У 21 пациента (70%) основной группы (ИСП) сохранялась отслойка сетчатки прежних размеров по

протяженности, но наблюдалось её незначительное уплощение, у 9 пациентов (30%) на 1-е сутки сетчатка прилегла полностью; в контрольной группе этот показатель составлял 20 (66,6%) и 10 (33,3%) пациентов соответственно. Всем пациентам с сохраняющейся отслойкой сетчатки было рекомендовано ограничение физической активности и прием диуретического препарата. На 3-и сутки полное прилегание сетчатки было отмечено у 17 пациентов (56,6%) основной группы, у оставшихся 13 человек (43,3%) по В-сканирования наблюдалась положительная динамика по протяженности и высоте отслойки сетчатки, с сохранением вала вдавления. В контрольной группе на 3-и сутки после операции отслойка сетчатки сохранялась у 10 пациентов (33,3%), полное прилегание отслоенной сетчатки было отмечено у 20 пациентов. Ретинальные разрывы были блокированы во всех случаях. К 7-10-м суткам в обеих группах прооперированные глаза были полностью спокойны, субконъюнктивальные геморрагии практически отсутствовали у 28 (93,3%) пациентов. По данным В-сканирования и непрямой офтальмоскопии, прилегание сетчатки наблюдалось у всех пациентов, ретинальные разрывы блокированы и во всех случаях находились на валу вдавления. На 10-14-е сутки после проведенной операции всем пациентам обеих групп проводилась отграничительная лазеркоагуляция сетчатки со стандартными параметрами вокруг вала вдавления в шахматном порядке в 3-4 ряда.

Сравнительный анализ анатомо-функциональных результатов хирургического лечения

Данные предоперационного обследования пациентов

Исследование МКОЗ до операции показало, что исходная острота зрения от 0,6 до 0,7 встречалась практически одинаково часто в обеих группах и отмечалась у 8 (26,7%) пациентов в основной группе (ИСП) и 7 (23,3%) пациентов – в контрольной (ЭСП). С остротой зрения от 0,8 до 0,9 в основной и контрольной группах было по 12 (40%) человек соответственно. Острота зрения 1,0 наблюдалась у 10 (30%) пациентов основной (ИСП) группы и у 11 (36,6%) пациентов контрольной группы (ЭСП). Среднее значение остроты зрения до операции в

основной группе (ИСП) составило 0,7 ± 0,24, в контрольной группе (ЭСП) – 0,68 ± 0,31.

Анализ показателей аксиальной длины глаза показал, что длина глаза от 23,0 до 24,0 мм выявлена у 11 (36,7%) пациентов основной группы (ИСП) и у 8 (26,7%) пациентов контрольной группы (ЭСП), от 24,1 до 25,0 мм – у 4 (13,3%) пациентов и 8 (26,7%) пациентов соответственно. У 7 (23,3%) пациентов основной группы и у 5 (16,6%) пациентов контрольной группы длина глаза составляла от 25,1 до 26,0 мм.

По данным ультразвукового В-сканирования среднее значение высоты отслойки сетчатки в основной группе (ИСП) составило 3,65 ± 1,3 мм, в диапазоне от 1,5 до 5,9 мм, в контрольной группе – 3,91 ± 1,1 мм (от 1,7 до 6,0 мм).

Среднее значение уровня ВГД у пациентов основной группы (ИСП) составило 19,06 ± 2,6 мм рт. ст., в контрольной группе (ЭСП) – 18,26±2,6 мм рт. ст.

До операции сферический компонент рефракции в основной группе составлял -2,8±1,1 дптр, в контрольной группе (ЭСП) значения были сопоставимы – -2,6 ± 1,37 дптр. Значения цилиндрического компонента рефракции до операции в основной (ИСП) и контрольной группах (ЭСП) были практически одинаковые и составили -0,39 ± 1,07 и -0,42 ± 1,42 дптр соответственно.

Анализ предоперационных показателей клинических обследований в исследуемых группах не выявил статистически значимых различий, что позволяет говорить об идентичности сравниваемых групп ($p>0,05$). Клинические группы также были сопоставимы по локализации, давности и размерам локальной отслойки сетчатки, длине глаза и максимально корригированной остроте зрения (МКОЗ) ($p>0,05$).

Сравнительные результаты динамики высоты вала вдавления

Анализ динамики высоты вала вдавления в раннем послеоперационном периоде показал, что в основной группе (ИСП) через 1 сутки после операции она составляла в среднем 6,10 ± 1,2 мм и практически совпадала с таковой в контрольной группе (ЭСП) – 6,02 ± 0,97 мм. Через 1 месяц после операции в основной группе наблюдалось уплощение вала вдавления до 4,19 ± 1,11 мм, тогда как в контрольной группе он оставался прежним – 6,03 ± 0,89 мм. Спустя 3 месяца высота вала вдавления в основной группе составила 2,5 ± 0,83 мм, в контрольной –

5,97 ± 0,94 мм. Через 6 месяцев в основной группе он практически не определялся – в среднем 0,25 ± 0,09 мм, в контрольной группе (ЭСП) высота вала вдавления по-прежнему сохранялась и равнялась 5,93 ± 1,1 мм. Через 1 год наблюдений вал вдавления в основной группе практически отсутствовал, в контрольной группе составлял 5,47 ± 0,99 мм. (табл. 2).

Таблица 2 – Динамика высоты вала вдавления в послеоперационном периоде, мм

Сроки оценки	Основная группа (ИСП) n=30	Контрольная группа (ЭСП), n=30
1 сутки	6,10 ± 1,2 мм	6,54 ± 1,1 мм
1 месяц	4,19 ± 1,11 мм*	6,09 ± 0,89 мм
3 месяца	2,5 ± 0,83 мм*	5,97 ± 0,94 мм
6 месяцев	0,25 ± 0,09 мм*	5,93 ± 1,1 мм
1 год	0,11 ± 0,54 мм*	5,47 ± 0,99 мм

*Различия достоверны (при $p < 0,05$) по критерию Манна-Уитни по сравнению с соответствующим значением в группе ЭСП.

Динамика показателей остроты зрения, сферического и цилиндрического компонентов рефракции в послеоперационном периоде

Анализ данных **максимально корригированной остроты зрения** (МКОЗ) показал, что через 1 месяц после операции острота зрения меньше 0,6 не наблюдалась ни у одного пациента. Острота зрения в пределах от 0,6 до 0,7 отмечалась у 9 (30%) пациентов в каждой группе, от 0,8 до 0,9 – у 12 и 13 пациентов (40 и 43,3%) соответственно. МКОЗ 1,0 наблюдалась у 9 (30%) пациентов основной группы (ИСП) и у 8 (26,7%) пациентов контрольной группы (ЭСП). Средние значения МКОЗ повысились у пациентов обеих групп и составляли 0,8±0,35 в основной группе и 0,78±0,2 – в контрольной группе, существенных межгрупповых различий выявлено не было.

Анализ данных МКОЗ через 6 месяцев показал, что острота зрения от 0,6 до 0,7 наблюдалась у 2 (6,6%) пациентов основной группы и у 1 (3,3%) пациента контрольной группы, от 0,8 до 0,9 – у 9 (30%) и 11 (36,6%) пациентов соответственно. Острота зрения равная 1,0 наблюдалась у 19 (63,3%) пациентов в основной группе (ИСП) и у 18 (60%) пациентов в контрольной группе (ЭСП). Спустя 6 месяцев также сохранялась тенденция к увеличению среднего показателя

МКОЗ: он был по-прежнему выше в основной группе – 0,91 ± 0,2, тогда как в контрольной составлял 0,81 ± 0,4.

Анализ данных МКОЗ через 1 год показал, что острота зрения в обеих группах была сопоставима в сравнении с 6 месяцами наблюдения. По одному пациенту в обеих группах (3,3%) имели величину МКОЗ от 0,6 до 0,7. Острота зрения от 0,8 до 0,9 выявлена у 10 (33,3%) пациентов в основной группе и у 11 (36,6%) – в контрольной. Острота зрения равная 1,0 наблюдалась у 19 (63,3%) пациентов в основной группе (ИСП) и у 18 (60%) пациентов в контрольной группе (ЭСП). Спустя 1 год сохранялось прежнее значение среднего показателя МКОЗ: в основной группе он был по-прежнему выше – 0,91 ± 0,7, тогда как в контрольной группе – 0,81 ± 0,52. Статистически достоверные различия не обнаружены ($p>0,05$) по критерию Манна-Уитни по сравнению с соответствующим значением в контрольной группе (ЭСП).

Анализ показателей **сферического компонента рефракции** в раннем и отдаленном послеоперационном периоде показал, что через 1 месяц сферический компонент усилился в обеих группах и составлял в основной группе (ИСП) -3,9 ± 1,77 дптр, в контрольной группе (ЭСП) – -4,1 ± 1,75 дптр. Через 3 месяца значения постепенно уменьшались: в основной группе (ИСП) они составили -3,1 ± 1,56 дптр, в контрольной группе – -3,8 ± 1,44 дптр. Анализ данных через 6 месяцев показал, что значения показателя сферического компонента рефракции в основной группе (ИСП) практически равнялись дооперационному значению и составили -2,9 ± 1,03 дптр, в контрольной группе (ЭСП) – -3,6 ± 1,53 дптр. Через 1 год наблюдений значение сферического компонента рефракции практически не изменилось и составило -2,7 ± 0,98 дптр в основной группе и -3,4 ± 1,3 дптр – в контрольной.

Через 1 месяц после операции значения показателя **цилиндрического компонента рефракции** увеличились в обеих группах: -1,1 ± 1,35 дптр в основной группе (ИСП) и -1,2 ± 1,57 дптр – в контрольной группе (ЭСП). Через 3 месяца в основной группе (ИСП) значение данного показателя уменьшилось до -0,6 ± 1,12 дптр, тогда как в контрольной группе оно осталось практически неизменным – -1,0 ± 1,53 дптр. Анализ данных через 6 месяцев показал, что в основной группе (ИСП) значение показателя цилиндрической рефракции равнялось -0,43 ± 0,97 дптр и было

близко к дооперационному значению, в контрольной группе (ЭСП) – -0,9 ± 1,59 дптр. Через 1 год наблюдений значение цилиндрического компонента рефракции практически не изменилось и составило -0,37 ± 0,98 дптр в основной группе и -0,91 ± 1,34 дптр – в контрольной (табл. 3).

Таблица 3 – Динамика сферического и цилиндрического компонентов рефракции до и в различные сроки после операции, дптр (n=60)

Сроки оценки	Основная группа (ИСП) n=30		Контрольная группа (ЭСП) n=30	
	Sph	Cyl	Sph	Cyl
До операции	-2,8 ± 1,1	-0,39 ± 1,07	-2,6 ± 1,37	-0,42 ± 1,42
1 месяц	-3,9± 1,77	-1,10 ± 1,35	-4,1 ± 1,75	-1,20 ± 1,57
3 месяца	-3,1± 1,56	-0,60 ± 1,12	-3,8 ± 1,44*	-1,00 ± 1,53*
6 месяцев	-2,9± 1,03	-0,43 ± 0,97	-3,6 ± 1,53*	-0,90 ± 1,59*
1 год	-2,7 ± 0,98	-0,37 ± 0,98	-3,4 ± 1,3*	-0,91 ± 1,34*

*Различия достоверны (при p <0,05) по критерию Манна-Уитни по сравнению с соответствующим значением в группе ИСП.

Динамика показателей внутриглазного давления в группах пациентов в послеоперационном периоде

На 1-е сутки после операции клинически значимое повышение ВГД было выявлено только у 4 пациентов (13,3 %) в основной группе (ИСП) и у 2 (6,6%) – в контрольной (ЭСП). Гипотония 1 степени была отмечена в основной группе (ИСП) у 8 (26,7%) пациентов, в контрольной (ЭСП) – у 11 (36,6%). Последнее значение было достоверно выше (p<0,05), чем в группе ИСП.

Полученные данные дают возможность сделать вывод о том, что повышение ВГД более 25 мм рт. ст. в 1-й месяц после операции отмечено только в контрольной группе (ЭСП), однако статистически значимых различий выявлено не было. Тенденция к повышению ВГД в контрольной группе обусловлена постоянным валом вдавления и отсутствием компенсаторных механизмов регуляции ВГД в раннем послеоперационном периоде. В сроки наблюдения 3 и 6 месяцев в обеих группах наблюдалась нормотония и статистически значимых различий выявлено не было.

Таким образом, сравнительный анализ анатомо-функциональных результатов хирургического лечения локальных РОС показал, что динамика уменьшения высоты

вала вдавления в основной группе (ИСП) обусловлена постепенной резорбцией введенного вискоэластика, в то время как силиконовая пломба постоянна в размерах и объеме. По мере резорбции вискоэластика и, как результат, уплощения вала вдавления, в сроки наблюдения 3 и 6 месяцев отмечаются достоверные различия по показателям цилиндрического компонента рефракции, тогда как в течение 1-го месяца данный показатель в обеих группах сопоставим. В период наблюдения до 1 месяца в обеих группах отсутствовали статистически значимые различия послеоперационных значений сферического компонента рефракции. Через 3 и 6 месяцев отмечалось статистически значимое уменьшение средних значений данного показателя в основной группе по сравнению с контрольной. Это различие сохранялось на протяжении всего периода наблюдения, что ещё раз подтверждает преимущество технологии интрасклерального пломбирования с резорбируемым вискоэластиком, поскольку она обеспечивает более быструю реабилитацию пациентов.

Представленные данные дают возможность сделать вывод о том, что статистически значимое повышение МКОЗ в сравнении с дооперационными значениями наблюдается в обеих группах ($p < 0{,}001$), хирургическое лечение имело положительный эффект, выражавшийся в значительном повышении МКОЗ в послеоперационном периоде у всех пациентов на всех сроках наблюдения. Имеющиеся различия в показателях периметрии в отдалённом периоде можно объяснить наличием ограничивающего поле зрение постоянного вала вдавления у пациентов контрольной группы. В то же время у пациентов основной группы наблюдается резорбция вискоэластика с уменьшение высоты вала вдавления и, как следствие, восстановление поля зрения до нормальных границ.

Сравнительный анализ частоты и характера специфических и неспецифических послеоперационных осложнений

Оценка частоты неспецифических осложнений (рецидивов отслойки сетчатки), наблюдаемых в раннем (до 1 месяца) послеоперационном периоде, показала, что в основной группе (ИСП) их выявлено 3 случая (10%). Один случай был обусловлен образованием нового разрыва и 2 случая – разблокировкой уже

имеющего ретинального разрыва. В контрольной группе (ЭСП) наблюдался 1 (3,3%) случай рецидива отслойки сетчатки, обусловленный образованием нового разрыва. В дальнейшем, при анализе частоты поздних рецидивов отслойки сетчатки было обнаружено, что в основной группе (ИСП) через 2 месяца после операции наблюдался 1 (3,3%) случай рецидива отслойки, обусловленный образованием нового разрыва. В контрольной группе (ЭСП) через 3 месяца выявлены 2 (6,7%) случая рецидива, вызванных также новыми ретинальными разрывами. Статистически значимых отличий показателя не было выявлено. Сравнение частоты специфических осложнений в раннем (до 1 месяца) послеоперационном периоде показало, что наиболее частым осложнением являлась диплопия, которая встречалась у 12 (40%) пациентов основной группы и у 18 (60%) пациентов контрольной группы. Чувство инородного тела наблюдалось у 8 (26,7%) и 2 (40%) пациентов соответственно. Птоз верхнего века встречался достаточно редко – по 1 случаю (3,3%) в каждой группе.

Таким образом, течение раннего (до 1 месяца) послеоперационного периода не имеет зависимости от технологии лечения локальной РОС. В целом, оценка частоты рецидивов отслойки сетчатки показала, что значение этого показателя было незначительно больше в основной группе, статистически значимых отличий показателя не было выявлено. В раннем послеоперационном периоде частота возникновения диплопии и чувства инородного тела была достоверно ниже в основной группе (ИСП), тогда как в период наблюдения 3 месяца сравнение частоты встречаемости специфических осложнений показало отсутствие достоверных различий между группами.

Определение показаний и противопоказаний к проведению интрасклерального пломбирования с использованием вискоэластика

На основании результатов проведенного исследования и анализа интра- и послеоперационных осложнений, сформулированы показания и противопоказания к применению разработанной технологии лечения.

Показания: «свежая» (до 1 месяца) локальная регматогенная отслойка сетчатки, протяженностью до 3 часовых меридианов, высотой по данным

ультразвукового В-сканирования – до 4 мм; размер ретинального разрыва – до 4 ДД по ширине и протяженности; аксиальная длина глаза – не более 26 мм.

Противопоказания к применению разработанной технологии лечения:

относительные: низкая острота зрения (ниже 0,6); отслойка сетчатки с захватом макулярной области, тотальная отслойка сетчатки, рецидив ранее оперированной отслойки сетчатки; отслойка сетчатки травматического генеза; наличие пролиферативной витреоретинопатии; снижение прозрачности оптических сред глаза;

абсолютные: необнаруженные ретинальные разрывы; истончения склеры любой этиологии; субатрофия глазного яблока, атрофия зрительного нерва;

Таким образом, применение разработанной технологии интрасклерального пломбирования с использованием вискоэластика согласно вышеуказанным показаниям позволяет существенно снизить вероятность интра- и послеоперационных осложнений, а также значительно сократить реабилитационный период.

ВЫВОДЫ

1. Разработанная математическая модель для расчета оптимальных параметров выполнения интрасклерального пломбирования (размер интрасклерального кармана и объем вводимого вискоэластика) позволила рассчитать высоту вала вдавления, достаточного для блокировки ретинального разрыва и снизить возможный риск интраоперационных осложнений, а выбранный вискоэластик обеспечил создание оптимального вала вдавления.

2. Разработанный хирургический этап технологии интрасклерального пломбирования с введением вискоэластика является технически воспроизводимым и малоинвазивным методом в эффективном лечении «свежей» неосложненной регматогенной отслойки сетчатки, а разработанный хирургический инструментарий для формирования интрасклерального кармана обеспечивает строгую дозированность манипуляций в ходе хирургического вмешательства.

3. Восстановление исходной максимально корригированной остроты зрения после интрасклерального пломбирования с введением вискоэластика и после эписклерального пломбирования с подшиванием силиконовой пломбы в отдаленном

периоде (через 6 месяцев после операции) было сопоставимо в обеих группах и составляло 0,91 ± 0,2 в основной и 0,81 ± 0,37 – в контрольной (различия достоверны (при p <0,05) по критерию Манна-Уитни). Анализ распределения пациентов по уровню ВГД через 1 месяц после хирургического лечения локальной регматогенной отслойки сетчатки свидетельствовал о том, что ни у кого из пациентов обеих групп не было выявлено повышение офтальмотонуса более 25 мм рт. ст., а через 3 месяца у пациентов основной группы в 1,5 раза чаще наблюдалась нормотония, чем у пациентов контрольной группы (различия достоверны при p <0,05).

4. Применение интрасклерального пломбирования с введением вискоэластика позволило снизить частоту послеоперационных осложнений в раннем и отдаленном послеоперационных периодах (диплопия, чувство инородного тела, птоз верхнего века). ИСП с введением вискоэластика позволило уменьшить частоту отдаленных (до 3 месяца после операции) осложнений, таких как индуцированный астигматизм и миопизация в 1,6 раза по сравнению со стандартной методикой эписклерального пломбирования, а поздних осложнений (до 6 месяцев после операции) в 2,1 раз по сравнению с группой пациентов, прооперированных по медике эписклерального пломбирования (различия достоверны при p <0,05), что заметно сокращает период реабилитации пациентов, прооперированных по методике интрасклерального пломбирования с введением вискоэластика.

5. Сформулированные показания к проведению интрасклерального пломбирования с введением вискоэластика позволяют максимально снизить вероятность осложнений и значительно сократить реабилитационный период у молодых и трудоспособных пациентов с локальной регматогенной отслойкой сетчатки.

ПРАКТИЧЕСКИЕ РЕКОМЕНДАЦИИ

1. В качестве показаний к проведению интрасклерального пломбирования с введением вискоэластика целесообразно рассматривать:

- «свежую» локальную отслойку сетчатки с одним ретинальным разрывом (не более 4 диаметров диска зрительного нерва) или двумя маленькими (не более 1 диаметра диска зрительного нерва), находящимися на одной линии;

протяженностью не более 3 часовых меридианов; высота отслоенной сетчатки по данным В-сканирования не более 4 мм; отсутствие пролиферативной витреоретинопатии.

2. Для пациентов с локальной регматогенной отслойкой сетчатки перед проведением интрасклерального пломбирования с введением вискоэластика целесообразно провести измерение ретинального разрыва для расчета объема вискоэластика по предложенной в работе формуле, достаточного для формирования оптимального вала вдавления и блокирования ретинального разрыва, а также контроля офтальмотонуса.

3. Интрасклеральное пломбирование с введением вискоэластика следует выполнять по следующему алгоритму. После выполнения разреза и отсепаровки конъюнктивы и теноновой оболочки, выделяют прямые мышцы глаза и фиксируют их на швы-держалки. Производится локализация ретинального разрыва с помощью пинцета под контролем офтальмоскопии, далее зону разрыва отмечают маркером. С помощью микрохирургического лезвия выполняется склеральный разрез длиной 3 мм в зоне проекции ретинального разрыва концентрично лимбу на 2/3 глубины склеры. С помощью плоского шпателя проводится расслаивание склеры с формированием прямоугольного интрасклерального туннеля. Затем накладывается крестообразный провизорный шов нейлон 8-0 на края склерального разреза, дальнейшее введение имплантата осуществляется в сформированный интрасклеральный туннель через канюлю при помощи специальной системы под давлением. После окончания введения вискоэластика осуществляется контроль положения и высоты вала вдавления. При полной блокировке ретинального разрыва и нахождения его краев на валу, введение вискоэластика прекращается. После затягивания крестообразного шва на краях склерального разреза, конъюнктива ушивается непрерывным швом.

4. У пациентов с локальной регматогенной отслойкой сетчатки после выполнения интрасклерального пломбирования с введением вискоэластика на 10-14-е сутки рекомендуется проведение отграничительной лазеркоагуляции сетчатки со следующими параметрами излучения: мощность – 120-240 мВт, диаметр пятна в фокусе – 200-300 мкм, экспозиция – 0,05-0,1 сек.

5. Методику интрасклерального пломбирования с введением вискоэластика следует рекомендовать пациентам при локальной неосложненной регматогенной отслойке сетчатки в качестве эффективного, малоинвазивного и легко воспроизводимого в клинике метода лечения.

Список основных работ, опубликованных по теме диссертации

1. Муравлёва Н.Г., Володин П.Л., Горшков И.М., Колесник С.В. Методика интрасклерального пломбирования с использованием вискоэластиков в лечении локальных регматогенных отслоек сетчатки. Первые результаты // **Практическая медицина**. – 2016. – № 6 (98). – С. 99-102.

2. Муравлёва Н.Г., Володин П.Л., Горшков И.М., Колесник С.В., Использование гелеобразного имплантата для интрасклерального пломбирования в лечении локальных регматогенных отслоек сетчатки // **Медицинский вестник Башкортостана.** – 2017. – № 2. – С. 73-78.

3. Муравлёва Н.Г., Володин П.Л., Горшков И.М. Оценка результатов микроинвазивного хирургического лечения локальной регматогенной отслойки сетчатки методом интрасклерального пломбировании // **Практическая медицина**. – 2018. – № 3 (114). – С. 132-135.

Патенты РФ на изобретение по теме диссертации

1. Володин П.Л., Горшков И.М., Колесник С.В., Муравлёва Н.Г. Способ лечения регматогенной отслойки сетчатки с помощью интрасклерального введения вискоэластика. Патент РФ на изобретение № 2630033 от 05.09.2017 г.

2. Володин П.Л., Горшков И.М., Муравлёва Н.Г. Микрохирургический инструмент для формирования интрасклерального туннеля при лечении регматогенных отслоек сетчатки. Патент РФ на полезную модель № 181749 от 26.07.2018 г.

Список сокращений

ВГД – внутриглазное давление
ДД – диаметр диска зрительного нерва
ИСП – интрасклеральное пломбирование
ЛКС – лазерная коагуляция сетчатки
МКОЗ – максимально корригированная острота зрения
ПВР – пролиферативная витреоретинопатия
РОС – регматогенная отслойка сетчатки
ЭСП – эписклеральное пломбирование