На правах рукописи

ПИЛЯГИНА АНАСТАСИЯ АЛЕКСАНДРОВНА

ПРОГНОЗИРОВАНИЕ ФУНКЦИОНАЛЬНЫХ ИСХОДОВ ФАКОЭМУЛЬСИФИКАЦИИ КАТАРАКТЫ ПРИ МИОПИИ ВЫСОКОЙ СТЕПЕНИ НА ОСНОВЕ УЛЬТРАЗВУКОВЫХ И ОПТИЧЕСКИХ МЕТОДОВ ИССЛЕДОВАНИЯ

14.01.07 – глазные болезни

Автореферат

диссертации на соискание ученой степени
кандидата медицинских наук

Москва-2020

Диссертационная работа выполнена в Тамбовском филиале ФГАУ «НМИЦ «МНТК «Микрохирургия глаза» им. акад. С. Н. Федорова» Минздрава РФ

Научный руководитель: **Фабрикантов Олег Львович**
доктор медицинских наук, доцент,
директор Тамбовского филиала
ФГАУ «НМИЦ «МНТК «Микрохирургия глаза» им. акад. С. Н. Федорова» Минздрава РФ

Официальные оппоненты: **Шелудченко Вячеслав Михайлович** - доктор медицинских наук, профессор, член-корр. РАЕН, главный научный сотрудник ФГБНУ «НИИГБ»

Анисимова Светлана Юрьевна - доктор медицинских наук, профессор, член РАЕН, генеральный директор ООО Глазной центр «Восток-Прозрение»

Ведущая организация: ГБУЗ МО «Московский областной научно-исследовательский клинический институт им. М. Ф. Владимирского»

Защита диссертации состоится «6» апреля 2020г. в __ часов на заседании диссертационного совета Д 208.014.01 при ФГАУ «НМИЦ «МНТК «Микрохирургия глаза» им. акад. С. Н. Федорова» Минздрава РФ по адресу: 127486, г. Москва, ул. Бескудниковский бульвар, дом 59А.

С диссертацией можно ознакомиться в научной библиотеке ФГАУ «НМИЦ «МНТК «Микрохирургия глаза» им.акад. С.Н.Федорова» Минздрава РФ по адресу: 127486, г. Москва, ул. Бескудниковский бульвар, дом 59А.

Автореферат разослан «____» _____ 2020 г.

Учёный секретарь
диссертационного совета
доктор медицинских наук **Мушкова Ирина Альфредовна**

ОБЩАЯ ХАРАКТЕРИСТИКА РАБОТЫ

Актуальность темы исследования

Катаракта является одной из наиболее распространенных хирургических патологий в офтальмологии. Так по данным ФГАУ «НМИЦ «МНТК «Микрохирургия глаза» им. акад. С. Н. Федорова» Минздрава РФ в 2018 г. было выполнено более 80 тысяч операций по поводу катаракты. Другой не менее значимой проблемой в офтальмологии является миопия высокой степени. Широкая распространенность данного заболевания, склонность к прогрессирующему течению и формированию целого ряда осложнений, приводящих к слабовидению и инвалидности, определяют медико-социальную значимость миопической болезни (Аветисов Э. С., 2002; Либман Е. С., 2012).

Патологические изменения при осевой миопии высокой степени проявляются широким спектром поражений, приводящих к снижению зрительных функций. Для данного заболевания характерно развитие витреальной деструкции с задней отслойкой стекловидного тела, хориоретинальных дистрофических изменений в центральном и периферических отделах глазного дна, дегенеративных изменений в структурах переднего отдела глаза, проявляющихся возникновением дистрофии радужки, цилиарного тела, помутнений хрусталика и ослаблении связочного аппарата (Аветисов Э. С., 2002; Тарутта Е. П. с соавт., 2000; Жаров В. В. с соавт., 2008; Анисимова С.Ю., 2009; Иомдина Е. Н., 2015; Сорокин Е. Л., 2015; Cho B. J. et al., 2016). Немаловажным фактором является и то, что осложненная катаракта при миопии высокой степени развивается в 15-55% случаев и возникает на 10 лет раньше, чем при эмметропии и гиперметропии (Захлюк М., 2000; Зуев В. К., Вещикова В. Н., 2014).

Работами отечественных и зарубежных офтальмологов доказано, что факоэмульсификация хрусталика с имплантацией заднекамерной ИОЛ является оптимальным методом хирургии катаракты при высокой миопии

(Зуев В. К., 1995; Малюгин Б. Э., 2002; Першин К. Б.,2007; Копаев С. Ю., 2010; Порханова А. В., 2011; Шелудченко В. М., 2011; Соколов К. В., 2010; Cetinkaya S. et al., 2015; Akal A. et al., 2014).Однако целый ряд авторов отмечает снижение зрительных функций после хирургии катаракты у пациентов с миопией высокой степени, вследствие наличия и прогрессирования витреоретинальных изменений в центральной зоне и на периферии глазного дна (Тахчиди Х. П., Егорова Э. В., 2004; Астахов Ю. С., 2009; Шкворченко Д. О., 2002; Соколов К. В., 2010; Ripandelli G. et al., 2003; Miao P.J. et al., 2009).

Появление таких высокоинформативных методов исследования структур глаза, как оптическая когерентная томография и ультразвуковая биомикроскопия, позволило расширить границы диагностических возможностей в офтальмологии и повысить эффективность профилактических и лечебных мероприятий по поводу осложнений факоэмульсификации катаракты с имплантацией ИОЛ у пациентов с миопией высокой степени. Метод ОКТ обладает наибольшей разрешающей способностью для визуализации микроструктурных изменений макулярной зоны при различной офтальмопатологии (Шпак А. А., 2005-2019; Щуко А. Г. с соавт., 2004; Огородникова С. Н., 2010; Клепинина О. Б., 2014; Panozzo G., 2004-2008; Puliafito C., 1996; Huang D., 1991 и др.), в том числе при высокой близорукости (Аветисов С.Э. с соавт., 2015; Егорова Э.В. с соавт., 2011; Coppe A. M. et al., 2003; Ng D. S. et al., 2016 и др.). Разрешающая способность ультразвуковой биомикроскопии ниже, чем ОКТ, однако метод имеет свои преимущества, которые заключаются в возможности выполнения исследования оптически невидимых структур переднего отдела глазного яблока, в том числе при ригидном зрачке и нарушении прозрачности хрусталика (Егорова Э. В., 2004; Рябцева А. А., 2014). Тем не менее, применение УБМ для оценки периферии сетчатки и преретинального стекловидного тела отражено в единичных публикациях (Винник Н. А., 2014;

Кислицына Н. М., 2003; Pavlin C. J., 2003).Ультразвуковое В-сканирование позволяет детально изучить изменения стекловидного тела, визуализировать ЗОСТ, оценить состояние оболочек глазного яблока при высокой миопии (Зуев В. К., 1994, 2014; Махачева З. А., 1994-2002; Порханова А. В., 2010, 2011; Руденко В. А., 2013; Ripandelli G., 2007; Philippakis E., 2016 и др.). К тому же диагностическая ценность метода возрастает при нарушении прозрачности оптических сред у пациентов с катарактой и миопией высокой степени.

Однако возможности ультразвуковых (В-сканирование и УБМ) и оптических (ОКТ) методов исследования в вопросе прогнозирования функциональных исходов факоэмульсификации катаракты у пациентов с миопией высокой степени остаются недостаточно изученными.

Цель работы – разработать методику прогнозирования функциональных исходов факоэмульсификации катаракты при миопии высокой степени на основе анализа анатомо-топографических параметров глазного яблока и витреоретинального интерфейса с помощью ультразвуковых и оптических методов исследования.

Задачи исследования:

1. Изучить ультразвуковыми методами исследования состояние стекловидного тела и периферического витреоретинального интерфейса до и после неосложненной факоэмульсификации катаракты различной степени зрелости у пациентов с миопией высокой степени.

2. Оценить методом оптической когерентной томографии изменения витреоретинального интерфейса центральной зоны глазного дна до и после

неосложненной факоэмульсификации начальной и незрелой катаракты при миопии высокой степени.

3. Выявить взаимосвязь послеоперационной остроты зрения с исходными морфофункциональными параметрами глаз с катарактой различной степени зрелости и миопией высокой степени.

4. Разработать прогностические модели вероятности достижения определенного уровня остроты зрения после факоэмульсификации катаракты различной степени зрелости в сочетании с миопией высокой степени.

5. Оценить диагностическую ценность разработанных прогностических моделей вероятности достижения определенного уровня остроты зрения после факоэмульсификации катаракты различной степени зрелости у пациентов с миопией высокой степени.

Научная новизна

1. Впервые на основании данных, полученных при помощи ультразвуковых и оптических методов исследования витреоретинального интерфейса, и проведенного корреляционного анализа разработан диагностический алгоритм комплексного дооперационного обследования, позволивший определить предикторы послеоперационной остроты зрения у пациентов с катарактой различной степени зрелости и миопией высокой степени.

2. Впервые разработана методика прогнозирования остроты зрения у пациентов после факоэмульсификации катаракты в сочетании с миопией высокой степени с использованием регрессионного анализа выявленных предикторов и построения математических моделей, на основании которых создана компьютерная программа, производящая автоматизированный расчет прогнозируемой остроты зрения.

Практическая значимость результатов исследования

Разработанная методика прогнозирования и созданная на ее основе компьютерная программа позволяют с высокой точностью определить группы пациентов с низкими и высокими визуальными прогнозами после хирургии катаракты при миопии высокой степени, что дает возможность принять решение о целесообразности и оправданности проведения факоэмульсификации катаракты, учитывая повышенный риск интра- и послеоперационных осложнений при данной офтальмопатологии, определить дальнейшую тактику лечения и динамического наблюдения, а также своевременно осуществлять профилактику ретинальных осложнений, что будет способствовать повышению эффективности медико-социальной реабилитации пациентов с катарактой и миопией высокой степени.

Основные положения, выносимые на защиту

1. Разработанная методика прогнозирования послеоперационной остроты зрения у пациентов с катарактой и миопией высокой степени, включающая математическое моделирование вероятности достижения определенного уровня остроты зрения после факоэмульсификации, позволяет достигать предсказуемых функциональных результатов и обладает высокой диагностической ценностью.
2. Разработанный диагностический алгоритм комплексного дооперационного обследования витреоретинального интерфейса с помощью ультразвуковых (ультразвуковая биомикроскопия, ультразвуковое В-сканирование) и оптических (оптическая когерентная томография) методов исследования дает возможность выявить предикторы послеоперационной остроты зрения.

Внедрение результатов работы в практику

Разработанные прогностические модели вероятности достижения определенного функционального результата у пациентов после факоэмульсификации катаракты различной степени зрелости в сочетании с миопией высокой степени и компьютерная программа для расчета послеоперационной остроты зрения внедрены в научно-клиническую и практическую деятельность Тамбовского, Новосибирского, Калужского филиалов ФГАУ «НМИЦ «МНТК «Микрохирургия глаза» им. акад. С. Н. Федорова» Минздрава РФ, в педагогическую деятельность кафедры офтальмологии медицинского института ФГБОУ ВО «Тамбовский государственный университет имени Г. Р. Державина».

Апробация работы

Основные положения диссертационной работы были успешно представлены, доложены и обсуждены на XI-XII Всероссийских научных конференциях молодых ученых с международным участием «Актуальные проблемы офтальмологии» (Москва, 2016, 2017; в 2016 г. работа заняла второе место в секции стендовых докладов); Международной конференции по офтальмологии «Восток-Запад» (Уфа, 2017); еженедельной научно-клинической конференции ФГАУ «НМИЦ «МНТК «Микрохирургия глаза им. акад. С. Н. Федорова» Минздрава РФ (Москва, 2016, 2017, 2018), Заседании Тамбовского Регионального Общества офтальмологов России (Тамбов, 2018); VIII Международной научно-практической конференции «Актуальные проблемы практического здравоохранения» (Тамбов, 2019).

Публикации

По теме диссертации опубликовано 11 печатных работ, из них 4 в журналах, рецензируемых ВАК РФ. Получены 1 патент РФ (№ 2704098, RU) и 1 свидетельство о государственной регистрации программы для ЭВМ (№ 2019661577, RU).

На основании результатов проведенных исследований разработан интерактивный образовательный модуль в рамках непрерывного медицинского образования.

Объем и структура диссертации

Диссертация изложена на 150-ти листах машинописного текста и состоит из введения, обзора литературы, трех глав собственных исследований, заключения, выводов, списка литературы и приложения. Работа иллюстрирована 32-мя рисунками, 14-тью таблицами. Список литературы содержит 102 отечественных и 128 иностранных источников.

СОДЕРЖАНИЕ РАБОТЫ

Материалы и методы исследования

Данная исследовательская работа основана на анализе результатов диагностики и лечения 101-го пациента (101 глаз) с миопией высокой степени и помутнениями хрусталика различной степени выраженности, прооперированных методом неосложненной ультразвуковой факоэмульсификации с имплантацией заднекамерных ИОЛ в Тамбовском филиале ФГАУ «НМИЦ «МНТК «Микрохирургия глаза» им. акад. С. Н. Федорова» Минздрава РФ. Критерии исключения пациентов из исследования: наличие выраженной сопутствующей патологии органа зрения (диабетическая ретинопатия, глаукома, увеит), операции на глазном яблоке в

анамнезе (кроме отграничительной лазеркоагуляции сетчатки), при выявлении признаков субретинальной неоваскулярной мембраны до операции пациенты направлялись на соответствующее лечение и в исследование не включались.

Мужчин было 21 (21%), женщин 80 (79%). Возраст пациентов варьировал от 37 до 88 лет (в среднем 65,04±1,16 лет). Сферический эквивалент миопической рефракции составил от – 6,75 до – 24,00 дптр (13,63±0,59 дптр). Длина ПЗО глаза по данным ультразвуковой биометрии составила от 26,00 до 34,88 мм (28,17±0,23 мм). Дооперационная МКОЗ варьировала в широком диапазоне от светоощущения с правильной светопроекцией до 0,8 (0,24±0,02).

Всем пациентам помимо стандартного обследования проводились исследования периферии сетчатки с помощью ультразвуковой биомикроскопии, исследования стекловидного тела методом ультразвукового В-сканирования и при достаточной прозрачности оптических сред исследования центральной зоны сетчатки с помощью оптической когерентной томографии до операции, в первые дни после операции, через 1 и 6 месяцев.

Для решения задачи прогнозирования исходов операции пациенты были разделены с учетом того, что ультразвуковые методы исследования выполнимы при любой степени зрелости катаракты, а оптические методы – при достаточной прозрачности хрусталика. Для I группы пациентов (n=101) с миопией высокой степени и катарактой различной степени зрелости анализ проводился на основании данных предоперационного обследования и ультразвуковых методов исследования (В-сканирование и УБМ). Для II группы пациентов (n=75, была выделена из первой) с миопией высокой степени и начальной и незрелой катарактой прогнозирование исходов операции проводили на основании данных предоперационного обследования, ультразвуковых (В-сканирование и УБМ) и оптических (ОКТ) методов

исследования. Критерием включения пациентов во II группу было наличие помутнений хрусталика, не препятствовавших проведению ОКТ центральной зоны сетчатки до операции.

В соответствии с задачами исследование было разделено на несколько последовательных этапов. На первом этапе были проведены анализ результатов офтальмологического обследования пациентов с катарактой и миопией высокой степени и оценка изменений витреоретинального интерфейса ультразвуковыми и оптическими методами исследования. На втором этапе была изучена взаимосвязь послеоперационной остроты зрения с исходными морфофункциональными параметрами глаз у пациентов с миопией высокой степени в сочетании с катарактами различной степени зрелости и создан диагностический алгоритм комплексного дооперационного обследования пациентов с миопией высокой степени и катарактой. На завершающем этапе исследования были разработаны прогностические модели вероятности достижения определенного уровня остроты зрения после неосложненной факоэмульсификации катаракты у данной категории пациентов и проведена оценка их диагностической информативности.

Статистическую обработку полученных данных осуществляли с помощью пакетов программ «Statistica 10.0» (Dell Inc., США) и «MedCalc» (MedCalc Software, Бельгия). Поскольку распределение большинства количественных признаков было нормальным (проверяли по критерию Шапиро-Уилка), данные представлены в виде M±m. Оценку статистической значимости различий проводили с использованием t-критерия Стьюдента (для количественных параметров) и критерия Хи-квадрат (для ранговых и качественных величин).

Прогнозирование достижения определенного уровня остроты зрения осуществляли методом бинарной логистической регрессии («0» – острота зрения меньше заданного уровня, «1» – острота зрения больше или равна заданному уровню). Выбор предикторов осуществляли по результатам

корреляционного анализа. Оценку диагностической информативности математических моделей осуществляли методом построения операционных кривых (ROC-кривых) с определением общей информативности (при AUC достоверно превышающих 0,5), чувствительности и специфичности. Проверка адекватности и работоспособности статистической модели осуществлялась путем применения процедуры «скользящего экзамена» – поочередного удаления наблюдений (25%) и пересчета модели.

РЕЗУЛЬТАТЫ СОБСТВЕННЫХ ИССЛЕДОВАНИЙ

Результаты дооперационного обследования показали, что у большинства пациентов с катарактой на фоне миопии высокой степени наблюдались витреоретинальные изменения различной степени выраженности. По данным В-сканирования отслойка задней гиалоидной мембраны имела место в 96-ти случаях (95,0%), задняя стафилома – в 65-ти случаях (64,4%). Акустические изменения периферии сетчатки были диагностированы методом УБМ в 86-ти случаях (85,1%) и проявлялись наличием периферического ретиношизиса. Локальные помутнения стекловидного тела, плавающие преретинально или фиксированные к оболочкам, были обнаружены в 39-ти случаях (38,6%). Наиболее частой патологией центральной зоны сетчатки у пациентов второй группы с миопией высокой степени в сочетании с помутнениями хрусталика, не препятствовавшими выполнению ОКТ до операции, было наличие эпиретинальной мембраны в 67-ми случаях (89,3%). Фокальный макулярный отек наблюдался на шести глазах (8,0%), макулошизис – на пяти (6,7%). У большинства пациентов была зафиксирована дезорганизации пигментного эпителия, которая на ОКТ проявлялась наличием разряжения ПЭ в 43-х случаях (57,3%) и деструкции ПЭ в 26-ти случаях (34,7%). Истончение хориоидеи в макулярной зоне, по данным ОКТ, наблюдалось на 75-ти глазах (100,0%), что характерно для осевой высокой миопии. Субфовеальная

толщина хориоидеи колебалась от 15 до 225 мкм, в среднем составила 94,8 мкм.

При сравнении результатов обследования пред- и послеоперационного периода по данным ультразвуковых методов исследования отмечалось увеличение высоты ЗОСТ и появление коллапса стекловидного тела, а также статистически значимое увеличение высоты периферического ретиношизиса к шестому месяцу наблюдения. По данным ОКТ увеличение высоты отслоения эпиретинальной мембраны свидетельствовало о нарастании тракционного воздействия со стороны ЭРМ, что приводило к увеличению доли случаев микроскладок сетчатки и частоты макулошизиса, развитию фокального макулярного отека, особенно у пациентов со сверхвысокой миопией в позднем послеоперационном периоде (Таблица 1).

Таблица 1 – Динамика витреоретинальных изменений через 6 месяцев после факоэмульсификации у пациентов с миопией высокой степени

Методы	Параметры	До операции	Через 6 месяцев
В-скан (n=101)	Высота ЗОСТ, мм(M±m)	4,97±0,26	8,48±0,58***
	Коллапс СТ (n глаз / %)	0/0	25/24,8
УБМ (n=101)	Высота РШЗ, мм(M±m)	0,38±0,1	0,55±0,11***
ОКТ (n=75)	Высота отслоения ЭРМ, мкм(M±m)	29,42±5,51	59,5±15,94**
	Микроскладки сетчатки (n доля %)	32,35	61,54*
	Макулошизис (n глаз)	5	8
	Фокальный макулярный отек (n глаз)	6	20

Примечание ** $p \leq 0{,}01$, *** $p \leq 0{,}001$ – различия средних статистически значимы по результатам дисперсионного анализа по сравнению с состоянием до операции; * $p \leq 0{,}05$ – различия долей статистически значимы по критерию Макнемара Хи-квадрат по сравнению с состоянием до операции.

Следующим этапом для выявления предикторов послеоперационной остроты зрения в ранние и отдаленные сроки после факоэмульсификации

был проведен корреляционный анализ, который показал, что многие из исходных параметров взаимосвязаны с послеоперационной остротой зрения с высокой статистической значимостью, однако предикторы отличаются для разных уровней остроты зрения и сроков наблюдения (Таблица 2).

Таблица 2 – Корреляционные взаимосвязи исходных морфологических параметров с определенным уровнем послеоперационной остроты зрения у пациентов I группы (n=101) *

Параметры	МКОЗ через 1 месяц после операции				МКОЗ через 6 месяцев после операции			
	≥0,3	≥0,4	≥0,7	≥0,8	≥0,3	≥0,4	≥0,7	≥0,8
ПЗО	-0,310	-0,398	-0,409	-0,398	-0,375	-0,467	-0,408	-0,393
Высота ЗОСТ	-	-	-0,352	-0,283	-	-	-0,362	-0,268
Задняя стафилома	-0,236	-0,282	-0,394	-0,444	-0,250	-0,321	-0,438	-0,404
Высота РШЗ, ВНС	-	-	-	-0,219	-	-	-	-
Протяженность РШЗ, ВНС	-	-	-	-0,233	-	-	-	-
Помутнения СТ, НС	0,212	-	-	-	-	-	-	-

Примечание: * в таблице приведены только статистически значимые коэффициенты корреляции (p≤0,05).

Закономерно, что во всех случаях у пациентов с миопией высокой степени и катарактой значимую роль играла величина переднезадней оси глаза: чем она больше, тем меньше вероятность достижения определенного уровня остроты зрения после операции, на что указывают отрицательные коэффициенты корреляции. При проведении анализа было выявлено, что сила взаимосвязи послеоперационной остроты зрения с величиной ПЗО более выражена, чем со сфероэквивалентом, поскольку на величину последнего может оказывать влияние изменение оптической плотности хрусталика при развитии катаракты, а также невозможность его измерения при значительных помутнениях. Отмечалась обратная взаимосвязь между задней стафиломой и послеоперационной остротой зрения. Высота ЗОСТ

имела обратную взаимосвязь с высоким уровнем остроты зрения выше 0,7. Обнаружена обратная взаимосвязь между высотой и протяженностью ретиношизиса в верхненаружном сегменте и уровнем остроты зрения более 0,8 через 1 месяц после операции. Помутнения пристеночного стекловидного тела в наружном сегменте взаимосвязаны с уровнем остроты зрения выше 0,3 через 1 месяц.

Во второй группе пациентов с миопией высокой степени и начальной и незрелой катарактой прослеживались те же тенденции в корреляциях, что и в первой группе, по отношению к величине ПЗО, задней стафиломе, высоте ЗОСТ, протяженности ретиношизиса верхненаружного сегмента (Таблица 3).

Таблица 3 - Корреляционные взаимосвязи исходных морфологических параметров с определенным уровнем послеоперационной остроты зрения у пациентов II группы (n=75)*

Параметры	МКОЗ через 1 месяц после операции				МКОЗ через 6 месяцев после операции			
	≥0,3	≥0,4	≥0,7	≥0,8	≥0,3	≥0,4	≥0,7	≥0,8
ПЗО	-0,476	-0,476	-0,322	-0,348	-0,476	-0,476	-0,322	-0,341
Высота ЗОСТ	-	-	-0,399	-0,327	-	-	-0,399	-0,319
Задняя стафилома	-0,292	-0,292	-0,359	-0,429	-0,292	-0,292	-0,359	-0,392
Протяженность РШЗ, ВНС	-	-	-	-0,312	-	-	-	-0,269
Высота отслоения ЭРМ	-0,275	-0,275	-0,318	-0,297	-0,275	-0,275	-0,318	-0,332
Деструкция ПЭ	-	-	-0,383	-0,364	-	-	-0,383	-0,322
Разряжение ПЭ	-	-	-0,309	-0,273	-	-	-0,309	-
ГРХ	-0,318	-0,318	-0,251	-	-0,318	-0,318	-0,251	-0,267
СТХ	0,260	0,260	0,395	0,316	0,260	0,260	0,395	0,351

Примечание: * в таблице приведены только статистически значимые коэффициенты корреляции ($p \leq 0,05$).

Достаточная прозрачность оптических сред для проведения ОКТ у пациентов II группы, позволила получить дополнительную информацию для прогнозирования послеоперационной остроты зрения. Так, чем больше была

высота отслоения эпиретинальной мембраны от поверхности сетчатки, тем меньше вероятность достижения определенного уровня остроты зрения в послеоперационном периоде. Уровень послеоперационной остроты зрения зависел от состояния и сохранности ретинального пигментного эпителия в макулярной зоне. При наличии деструкции и разряжения ПЭ вероятность достижения высокой остроты зрения (выше 0,7 и 0,8) в ранние и отдаленные сроки после операции снижалась. Состояние хориоидеи также влияло на послеоперационную остроту зрения. При наличии гиперрефлективности хориоидеи уменьшалась вероятность достижения высокого уровня остроты зрения после операции. Чем больше субфовеальная толщина хориоидеи, тем выше уровень остроты зрения после операции.

Статистически значимо взаимосвязанные параметры включались в прогностические модели, построение которых осуществлялось методом бинарной логистической регрессии. Уравнение для оценки вероятности достижения определенного уровня остроты зрения после операции включало регрессионные коэффициенты независимых переменных и независимые переменные (предикторы). Подставляя данные обследования в математическое уравнение, получали значение y в диапазоне от 0 до 1. Причем при $y<0,5$ прогнозировалась низкая вероятность достижения заданного уровня остроты зрения (событие не наступит), а $y\geq0,5$ - высокая вероятность (данная острота зрения будет достигнута). Таким образом, были вычислены функции для моделирования вероятности достижения остроты зрения ≥0,3; ≥0,4; ≥0,7и ≥0,8 через 1 месяц и через 6 месяцев после факоэмульсификации.

Данные уровни остроты зрения были выбраны согласно следующим медико-социальным характеристикам: 0,3 – минимальная острота зрения, необходимая для комфортного чтения на близком расстоянии; 0,4 – острота зрения, необходимая для бинокулярных функций; 0,7 – острота зрения для осуществления большинства видов профессиональной деятельности; 0,8 –

острота зрения, необходимая для управления транспортным средством при слепоте парного глаза.

Прогностические качества полученных моделей оценивались с применением ROC-анализа. Эффективность моделей оценивалась по площади под ROC-кривой (AUC). Чем больше данный показатель, тем лучшей прогностической силой обладает модель. Площадь под ROC-кривой для моделей прогноза послеоперационной остроты зрения у пациентов I группы, построенных по данным ультразвуковых методов, составила от 0,77 до 0,88. У пациентов II группы, где была возможность выполнить исследование методом ОКТ и прогноз строился по данным ультразвуковых и оптических методов, показатель площади под ROC-кривой составил от 0,80 до 0,93. Уровень значимости отличия положения кривой от биссектрисы в двух группах не превышал 5% ($p<0,0001$), что свидетельствует о высокой информативности предлагаемых расчетов. Проверка математических моделей методом «скользящего экзамена» показала, что отличия полученных результатов (по параметру точности прогноза) не превышали 10%.

Таким образом, разработанные прогностические модели вероятности достижения определенного уровня остроты зрения после факоэмульсификации у пациентов с миопией высокой степени и катарактой различной степени зрелости имеют высокую диагностическую ценность.

Для удобства применения в клинической практике результатов данной работы была разработана программа для ЭВМ, производящая автоматизированный расчет результатов прогноза визуального исхода операции у пациентов с миопией высокой степени и катарактой после внесения необходимых данных дооперационного обследования

Разработанный диагностический алгоритм комплексного дооперационного обследования пациентов с миопией высокой степени и катарактой с помощью стандартных методов, а также ультразвуковых (ультразвуковая биомикроскопия периферии сетчатки, ультразвуковое В-

сканирование стекловидного тела и задней гиалоидной мембраны), а при достаточной прозрачности хрусталика – оптических (оптическая когерентная томография центральной зоны сетчатки) методов исследования, позволил выявить совокупность предикторов после операционной остроты зрения у каждого пациента.

Таким образом, разработанную методику прогнозирования функциональных исходов неосложненной факоэмульсификации у пациентов с катарактой и миопией высокой степени, включающую прогностические модели и компьютерную программу, можно эффективно использовать в клинической практике при соблюдении описанного подхода в изучении параметров дооперационного обследования (диагностического алгоритма, Рисунок 1).

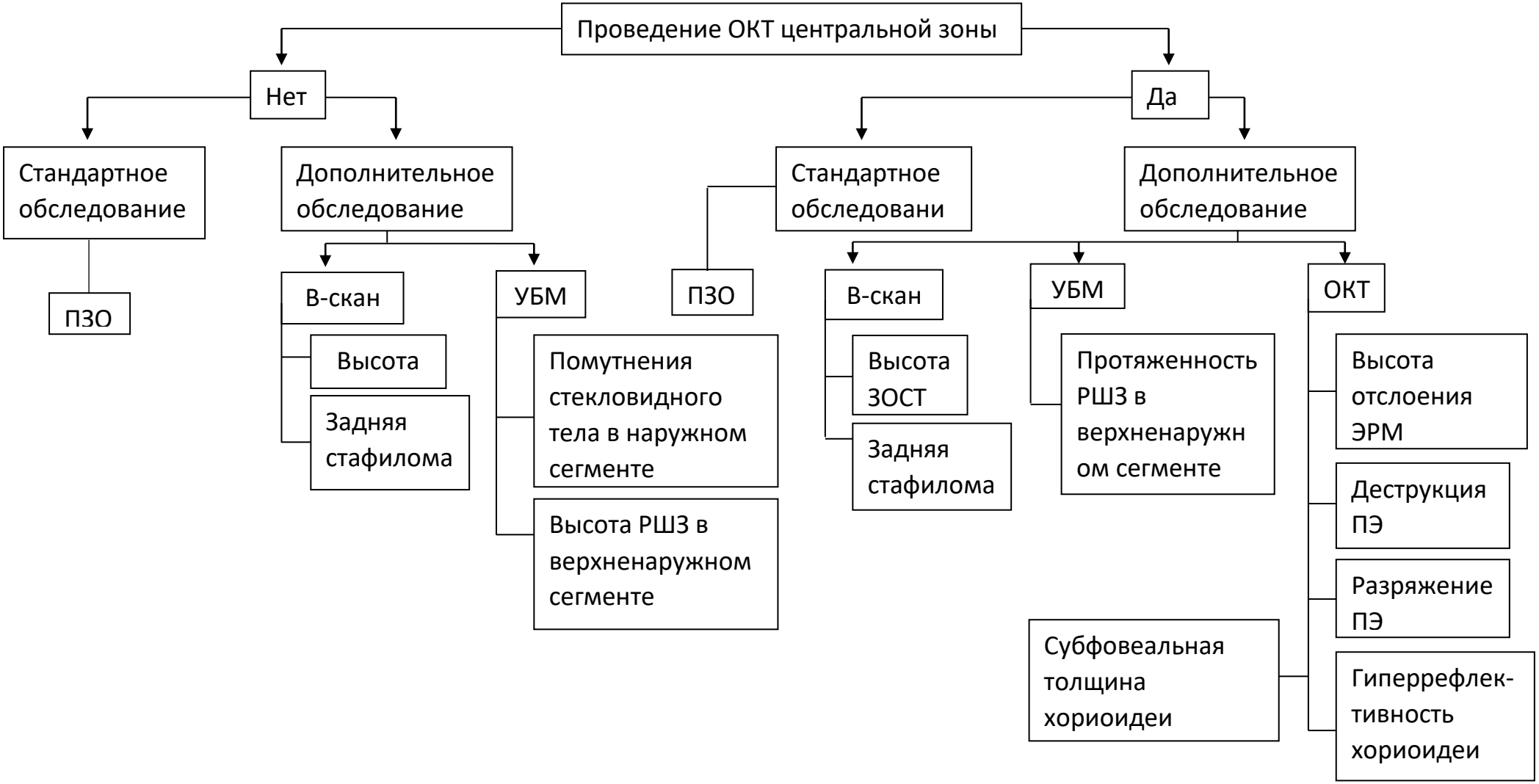

Рисунок 1 –Диагностический алгоритм комплексного дооперационного обследования пациентов с миопией высокой степени и катарактой

ВЫВОДЫ

1. Ультразвуковое В-сканирование до операции позволило определить факторы, оказывающие значимое влияние на послеоперационную остроту зрения у пациентов с катарактой и миопией высокой степени, а именно: высоту отслойки задней гиалоидной мембраны, наличие задней стафиломы, диагностированные в 95,0 и 64,4% случаев соответственно. Использование ультразвуковой биомикроскопии выявило изменения на периферии сетчатки в 85,1% случаев.

2. Оптическая когерентная томография дала возможность выявить изменения центральной зоны сетчатки у 96,0% пациентов с миопией высокой степени в дооперационном периоде: эпиретинальную мембрану в 89,3%, разряжение и деструкцию пигментного эпителия в 57,3 и 34,7% соответственно, субфовеальное истончение хориоидеи в 100,0%.
3. Установлено, что предикторами послеоперационной остроты зрения при катаракте в сочетании с миопией высокой степени являются увеличенная переднезадняя ось глаза, наличие задней стафиломы, высота ЗОСТ, высота отслоения эпиретинальной мембраны, гиперрефлективность и сниженная субфовеальная толщина хориоидеи, разряжение и деструкция пигментного эпителия, высота и протяженность периферического ретиношизиса в верхненаружном сегменте.

4. На основании разработанных прогностических моделей вероятности достижения определенного уровня остроты зрения после факоэмульсификации у пациентов с катарактой и миопией высокой степени была создана компьютерная программа, позволяющая с точностью от 72 до 96% прогнозировать остроту зрения в ближайшем и отдаленном послеоперационном периоде у данной категории больных.

5. Полученные модели прогноза послеоперационной остроты зрения обладают высокой диагностической ценностью, что подтверждено результатами ROC-анализа [показатель AUC составил от 0,77 до 0,93, а уровень значимости отличия положения кривой от биссектрисы не превышал 5% ($p<0,0001$)].

ПРАКТИЧЕСКИЕ РЕКОМЕНДАЦИИ

1. В программу дооперационного обследования пациентов с помутнениями хрусталика в сочетании с миопией высокой степени целесообразно включать ультразвуковое В-сканирование с целью оценки высоты ЗОСТ, наличия задней стафиломы и ультразвуковую биомикроскопию для оценки высоты и протяженности периферического ретиношизиса в верхненаружном сегменте, наличия пристеночных помутнений стекловидного тела в наружном сегменте.
2. При начальной и незрелой катаракте и достаточной прозрачности оптических сред целесообразно дополнительно использовать оптическую когерентную томографию для измерения высоты отслоения эпиретинальной мембраны, субфовеальной толщины хориоидеи, в ходе исследования необходимо отметить наличие деструкции и разряжения пигментного эпителия, гиперрефлективности хориоидеи.
3. Для прогнозирования послеоперационной остроты зрения у пациентов с миопией высокой степени и катарактой различной степени зрелости целесообразно использовать разработанную компьютерную программу, которая после внесения данных, полученных в ходе разработанного диагностического алгоритма комплексной дооперационной диагностики, производит автоматизированный расчет результатов прогноза функционального исхода операции.

4. С целью повышения точности прогнозирования функциональных исходов факоэмульсификации у пациентов с катарактой в сочетании с миопией высокой степени, оперативное лечение предпочтительно проводить при такой выраженности помутнений в хрусталике, которые позволяют выполнить ОКТ исследование центральной области глазного дна.

Список работ, опубликованных по теме диссертации

Публикации в научных изданиях, рекомендованных ВАК РФ

1. Пилягина, А. А. Изменения витреоретинального интерфейса у пациентов с высокой и сверхвысокой миопией после хирургии катаракты / А. А. Пилягина // **Медицина**. – 2016. – № 2. – С. 32-42.
2. Фабрикантов, О. Л. Ультразвуковая биомикроскопия периферии сетчатки у пациентов с катарактой при миопии высокой степени / О. Л. Фабрикантов, А. А. Пилягина // **Сибирский научный медицинский журнал.** – 2017. – Т. 37, № 4. – С. 59-63.
3. Пилягина, А. А. Прогнозирование остроты зрения после хирургии катаракты у пациентов с миопией высокой степени с использованием методов корреляционного анализа и бинарной логистической регрессии / А. А. Пилягина, О. Л. Фабрикантов, С. В. Шутова // **Практическая медицина.** – 2017. – Т. 2, № 9 (110). – С. 158-162.
4. Пилягина, А. А. Прогнозирование функциональных результатов факоэмульсификации начальной или незрелой катаракты при миопии высокой степени / А. А. Пилягина, О. Л. Фабрикантов, С. В. Шутова // **Офтальмология.** – 2018. – Т. 15, № 2S. – С. 126-133.

Патенты РФ на изобретение

Патент N 2704098 Российская Федерация, МПК A61B 3/00 (2019.05), A61B 8/12 (2019.05). Способ прогнозирования остроты зрения после

факоэмульсификации начальной и незрелой катаракты при миопии высокой степени: N 2018111380 : заявл. 30.08.2018 : опубл. 23.10.2019 / Пилягина А. А., Фабрикантов О. Л., Шутова С. В.. – 14 с. : ил.

Свидетельство о регистрации программ для ЭВМ

Свидетельство о государственной регистрации программы для ЭВМ № 2019661577 от 15.08.2019 г. «Прогнозирование остроты зрения после факоэмульсификации катаракты при миопии высокой степени». Авторы: Пилягина А. А., Фабрикантов О. Л., Арясов А. С., Шутова С. В.

Список сокращений

ВНС – верхненаружный сегмент

ГРХ – гиперрефлективность хориоидеи

ЗОСТ – задняя отслойка стекловидного тела

ИОЛ – интраокулярная линза

МКОЗ – максимальная корригированная острота зрения

НС – наружный сегмент

ОКТ – оптическая когерентная томография

ПЗО – переднезадняя ось

ПЭ – пигментный эпителий

РШЗ – ретиношизис

СТ – стекловидное тело

СТХ – субфовеальная толщина хориоидеи

УБМ – ультразвуковая биомикроскопия

ЭРМ – эпиретинальная мембрана

Биографические данные

Пилягина Анастасия Александровна, 1988 года рождения, окончила Саратовский государственный медицинский университет по специальности «Лечебное дело» в 2011 году. В 2012 году окончила интернатуру в Медицинском институте Тамбовского государственного университета по специальности «Офтальмология».

С 2013 года работает в Тамбовском филиале ФГАУ «НМИЦ «МНТК «Микрохирургия глаза» им. акад. С. Н. Федорова» Минздрава РФ врачом-офтальмологом, с 2018 года там же – заведующей диагностическо-реабилитационным центром.

Является автором 17 печатных работ, среди которых 7 статей в журналах, рецензируемых ВАК РФ, 1 патента на изобретение и 1 свидетельства о регистрации программы для ЭВМ.