На правах рукописи

ЕГОРОВА ЕЛЕНА ВЛАДИЛЕНОВНА

ПАТОГЕНЕТИЧЕСКИ ОРИЕНТИРОВАННАЯ ТЕХНОЛОГИЯ ХИРУРГИИ КАТАРАКТЫ ПРИ ПСЕВДОЭКСФОЛИАТИВНОМ СИНДРОМЕ НА ОСНОВЕ ИССЛЕДОВАНИЯ ВИТРЕОЛЕНТИКУЛЯРНОГО ИНТЕРФЕЙСА

14.01.07 – глазные болезни

Автореферат
диссертации на соискание ученой степени
доктора медицинских наук

Москва – 2020

Работа выполнена в Новосибирском филиале ФГАУ «НМИЦ «МНТК «Микрохирургия глаза» им. акад. С.Н. Федорова» Минздрава России

Научный консультант: **Черных Валерий Вячеславович** - доктор медицинских наук, профессор, директор Новосибирского филиала ФГАУ «НМИЦ «МНТК «Микрохирургия глаза» имени акад. С.Н. Федорова» МЗ РФ

Официальные оппоненты: **Першин Кирилл Борисович** – доктор медицинских наук, профессор, академик РАЕН, медицинский директор, ведущий офтальмохирург клиники «Эксимер»

Анисимова Светлана Юрьевна – доктор медицинских наук, профессор, академик РАЕН, генеральный директор ООО Глазной центр «Восток-Прозрение»

Коновалов Михаил Егорович - доктор медицинских наук, профессор, главный врач офтальмологического центра Коновалова

Ведущая организация: Федеральное государственное бюджетное научное учреждение «Научно-исследовательский институт глазных болезней» Минздрава России

Защита диссертации состоится 2020 года в часов на заседании диссертационного совета Д.208.014.01 при ФГАУ «НМИЦ «МНТК «Микрохирургия глаза» им. акад. С.Н. Федорова» Минздрава России по адресу: 127486, Москва, Бескудниковский бульвар, дом 59А.

С диссертацией можно ознакомиться в научно-медицинской библиотеке ФГАУ «НМИЦ «МНТК «Микрохирургия глаза» им. акад. С.Н. Федорова» Минздрава России по адресу: 127486, Москва, Бескудниковский бульвар, дом 59А.

Автореферат разослан «___» _____ 2020 г.

Ученый секретарь Диссертационного совета,
доктор медицинских наук И.А. Мушкова

ОБЩАЯ ХАРАКТЕРИСТИКА РАБОТЫ

Актуальность темы исследования

Хирургия катаракты на фоне псевдоэксфолиативного синдрома (ПЭС) характеризуется высокими интраоперационными рисками и возможностью послеоперационных осложнений, что обусловлено дистрофическими изменениями структур переднего отрезка глаза, формирующими «хирургический фон»: зонулопатией, факодонезом, дисфункцией радужки, снижением эластичности и истончением капсулы хрусталика (Hyams M. et al., 2005; Pandey S.K.et al., 2008; Тахчиди Х.П. с соавт., 2010; Belovay G. et al., 2010; Kastelan, S.et al., 2013). Совершенствование технологий в последние десятилетия интенсивного развития катарактальной хирургии позволило существенно повысить ее эффективность и безопасность, снизить частоту возникновения осложнений интра- и раннего послеоперационного периода (Shingleton B.J.et al., 2009; Lundström M. et al., 2011; Malyugin B. E., 2018).

Однако успешное завершение хирургического этапа лечения катаракты не исключает появление таких отдаленных последствий, как вторичная катаракта, фибропластическая эпителиальная метаплазия с контрактурой капсульного мешка хрусталика и поздняя дислокация комплекса «капсульный мешок – ИОЛ». Широкое внедрение в хирургическую практику технологии факоэмульсификации катаракты (ФЭК) с выполнением кругового капсулорексиса при несомненных технологических преимуществах не решило эти проблемы и даже в некоторой степени способствовало увеличению частоты контрактуры капсульного мешка хрусталика и поздних дислокаций ИОЛ (Davis D. et al., 2009; Clark A. et al., 2011; Pueringer S.L. et al., 2011; Stenevi U. et al., 2011; Ostern A.E. et al., 2014; Dabrowska-Kloda K. et al., 2015; Steeples L. R. et al., 2015). По-прежнему нерешенным вопросом и самым распространенным послеоперационным осложнением является вторичная катаракта (Schriefl S. M. et al., 2015; Kalauz M. et al., 2016; Jorge P.A. et al., 2017).

Осложнения отдаленного периода достоверно чаще встречаются на фоне ПЭС, что обусловлено как его морфологическими особенностями, связанными с изменением структуры связочно-капсульного аппарата хрусталика (СКАХ), так и прогредиентным характером течения с нарастанием выраженности проявлений синдрома в послеоперационном периоде (Nagashima R.J., 2004; Школяренко Н.Ю. с соавт., 2005; Терещенко Ю.А. с соавт., 2010; Апостолова А.С. с соавт., 2012). Значимость проблемы отдаленных осложнений хирургии катаракты еще более повышается в последние годы в связи с увеличением продолжительности жизни и ростом псевдофакической популяции населения. Особенно актуальной она является в России, которая, наряду со скандинавскими странами, входит в число

лидеров по распространенности псевдоэксфолиативного синдрома (Forsius H., 1988; Нестеров А.П. с соавт., 2004; Тачиева Е.С., 2004).

В основе патогенеза отдаленных последствий факохирургии лежат особенности процессов послеоперационной трансформации капсульного мешка хрусталика (КМХ) и переднего отрезка глаза в целом. Отдельные послеоперационные изменения структур переднего отрезка глаза (углубление передней камеры с расширением угла, трансформация КМХ) были изучены ультразвуковыми и биомикроскопическими методами (Pereira F.A et al., 2003; Школяренко Н.Ю. с соавт., 2005; Гринев А.Г., 2008; Егорова Э.В. с соавт., 2009, 2011; Югай М.П. с соавт., 2015). Особенности состояния витреолентикулярного интерфейса (ВЛИ) и взаимоотношений капсульного мешка с ИОЛ из-за технических ограничений и трудностей визуализации были исследованы недостаточно.

С внедрением технологии оптической когерентной томографии с визуализацией высокого разрешения появились возможности прецизионного изучения данной области (Tassignon M.J. et al., 2016; Haeussler-Sinangin Y. et al., 2016). Тем не менее клинические исследования ретролентального пространства по-прежнему практически отсутствуют. Кроме того, нет полного понимания закономерностей формирования комплекса «капсульный мешок - ИОЛ» и особенностей послеоперационной трансформации структур витреолентикулярного интерфейса при псевдоэксфолиативном синдроме.

Эти обстоятельства делают актуальным и возможным поиск новых подходов к хирургии катаракты, осложненной ПЭС, для повышения ее эффективности и безопасности, что позволило сформулировать цель и задачи настоящего исследования.

Цель исследования - на основе исследования витреолентикулярного интерфейса разработать патогенетически ориентированную технологию хирургии катаракты на фоне псевдоэксфолиативного синдрома, направленную на профилактику отдаленных осложнений.

Задачи исследования

1. На основании ретроспективного клинико-инструментального исследования изучить частоту, структуру, сроки возникновения отдаленных осложнений у пациентов с псевдоэксфолиативным синдромом после стандартной факоэмульсификации с имплантацией ИОЛ.

2. Разработать методологию исследования витреолентикулярного интерфейса артифакичного глаза с помощью оптической когерентной томографии.

3. На основании ОКТ-исследования изучить особенности и закономерности структурно-морфологических изменений капсульного мешка хрусталика и

витреолентикулярного интерфейса после стандартной факоэмульсификации катаракты с имплантацией ИОЛ.

4. На основании ОКТ-исследования изучить особенности структурно-морфологических изменений капсульного мешка хрусталика в процессе формирования комплекса «капсульный мешок – ИОЛ» у пациентов с псевдоэксфолиативным синдромом.

5. На основании ОКТ-исследования изучить структурно-морфологические изменения капсульного мешка хрусталика и витреолентикулярного интерфейса после выполнения первичного заднего капсулорексиса, провести анализ морфологических особенностей вторичной катаракты после выполнения первичного заднего капсулорексиса.

6. Обосновать и разработать патогенетически ориентированный подход к хирургии катаракты на фоне псевдоэксфолиативного синдрома на базе стандартной факоэмульсификации с имплантацией ИОЛ и одновременным выполнением манипуляций, направленных на повышение ее эффективности и профилактику отдаленных послеоперационных осложнений.

7. Провести оценку сохранности витреолентикулярного барьера после хирургии катаракты на фоне псевдоэксфолиативного синдрома по предлагаемой технологии на основании изучения клинико-лабораторных особенностей раннего послеоперационного периода, анатомо-топографических характеристик витреолентикулярного интерфейса и морфологического состояния макулярной области сетчатки.

8. Изучить анатомо-топографические и морфологические особенности капсульного мешка хрусталика и витреолентикулярного интерфейса глаз у пациентов с псевдоэксфолиативным синдромом в отдаленном периоде после хирургического вмешательства по стандартной и предлагаемой технологии.

9. Провести анализ клинико-функциональных результатов разработанной технологии хирургии катаракты на фоне псевдоэксфолиативного синдрома по сравнению со стандартными методами лечения в отдаленном периоде.

Научная новизна

1. Впервые разработана стандартизированная система ОКТ-исследования структур витреолентикулярного интерфейса артифакичного глаза.

2. Впервые на основе ОКТ-исследования представлены, систематизированы и классифицированы особенности трансформации структур витреолентикулярного интерфейса после стандартной хирургии катаракты.

3. Впервые с помощью ОКТ-технологии изучены характер послеоперационной трансформации капсульного мешка хрусталика и особенности отдаленных осложнений факоэмульсификации при ПЭС, что позволило

определить оптимальные методы их профилактики.

4. Впервые с помощью ОКТ-технологии изучены особенности и предложена анатомо-топографическая классификация состояния витреолентикулярного интерфейса при артифакии с первичным задним капсулорексисом.

5. Впервые с помощью ОКТ-технологии изучены морфологические особенности вторичной катаракты после выполнения первичного заднего капсулорексиса, что позволило расширить понимание механизмов развития и прогнозирования этого осложнения в условиях задней капсулэктомии.

6. Впервые разработана математическая модель напряженного состояния связочно-капсульного аппарата хрусталика после удаления катаракты по предлагаемой технологии, отражающая зависимость напряжений капсульного мешка хрусталика от параметров внутрикапсульного кольца и размеров капсулорексиса.

7. Впервые на основании ОКТ-исследования выявлены конструктивные особенности ступенчато-сводчатых ИОЛ, позволяющие рекомендовать их в качестве оптимального метода профилактики контракционного капсулярного синдрома.

9. На основании комплексного исследования состояния структур витреолентикулярного интерфейса и анализа характера отдаленных осложнений хирургии катаракты на фоне ПЭС получено обоснование необходимости оптимизации подходов к оперативному лечению, предложена и детально разработана патогенетически ориентированная хирургическая технология при данной патологии, направленная на снижение частоты отдаленных осложнений, повышение эффективности лечения и достижение стабильности функциональных результатов.

10. Впервые проанализированы клинико-функциональные, иммуно-химические результаты и анатомо-топографические изменения после оптимизированной хирургии катаракты на фоне ПЭС, что позволило говорить о полноценной медико-социальной реабилитации данной группы пациентов.

Практическая значимость

1. Разработанная методология исследования витреолентикулярного интерфейса позволяет провести качественную и количественную оценку анатомо-топографических особенностей структур данной области и может быть использована в широкой офтальмологической практике для оценки их состояния, мониторинга формирования комплекса «капсульный мешок - ИОЛ», выявления осложнений хирургии хрусталика.

2. Представленная классификация витреолентикулярного интерфейса артифакичного глаза может быть использована для оценки степени инволюции

вовлеченных структур, результатов хирургического лечения катаракты, понимания и прогнозирования отдаленных осложнений.

3. Предложенное использование ОКТ-оценки состояния капсульного мешка хрусталика и витреолентикулярного интерфейса в послеоперационном периоде позволяет определить показания к расширению объема хирургического вмешательства с выполнением дополнительных манипуляций при удалении катаракты на фоне псевдоэксфолиативного синдрома.

4. Разработанная и представленная технология хирургии катаракты на фоне ПЭС может быть использована в широкой офтальмологической практике, так как обеспечивает снижение уровня отдаленных осложнений, повышая стабильность достигнутых результатов.

Основные положения, выносимые на защиту

1. Разработанная система ОКТ-исследования переднего отрезка артифакичного глаза позволяет с высокой информативностью:

- оценить анатомо-топографические характеристики витреолентикулярного интерфейса артифакичных глаз, изучить процесс послеоперационного формирования комплекса «капсульный мешок - ИОЛ»,
- выявить особенности процессов послеоперационной трансформации капсульного мешка хрусталика и витреолентикулярного интерфейса при псевдоэксфолиативном синдроме,
- оценить степень сохранности и взаимоотношения структур витреолентикулярного интерфейса после выполнения первичного заднего капсулорексиса;
- изучить возможность и морфологические особенности появления клинически значимой вторичной катаракты после выполнения первичного заднего капсулорексиса.

2. Результаты проведенного клинико-инструментального исследования позволили получить обоснование необходимости и методов оптимизации стандартной факоэмульсификации катаракты на фоне псевдоэксфолиативного синдрома и разработать патогенетически ориентированную хирургическую технологию лечения данной патологии с целью профилактики отдаленных осложнений.

3. Проведенный комплексный анализ послеоперационных анатомо-топографических, морфологических, иммунохимических и клинико-функциональных результатов предложенной технологии хирургии катаракты у пациентов с псевдоэксфолиативным синдромом позволяет подтвердить ее патогенетическую направленность, безопасность и высокую эффективность.

Апробация работы

Результаты диссертационного исследования представлены на XXXI, XXXIV-XXXVII Европейских Конгрессах Общества катарактальных и рефракционных хирургов (Амстердам, 2013, Копенгаген, 2016, Лиссабон, 2017, Вена, 2018, Париж, 2019); 14, 17-20-м Всероссийских Конгрессах с международным участием «Современные технологии катарактальной и рефракционной хирургии» (Москва, 2013, 2016, 2017, 2018, 2019); Международной конференции по офтальмологии «Восток-Запад» (Уфа, 2017); Всероссийской научно-практической конференции «Современные технологии в офтальмологии» (Чебоксары, 2017); VIII Евро-Азиатской конференции по офтальмохирургии (Екатеринбург, 2018); Первом национальном форуме офтальмологов Сибири и Дальнего Востока (Новосибирск, 2018), научно-клинических конференциях ФГАУ «НМИЦ «МНТК «Микрохирургия глаза» им. акад. С.Н. Федорова» Минздрава России (Москва, 2018, 2020); научно-практических конференциях Новосибирского филиала ФГАУ «НМИЦ «МНТК «Микрохирургия глаза» им. акад. С.Н.Федорова» Минздрава России (Новосибирск, 2012, 2013, 2018, 2019); Межрегиональной научно-практической конференции «Актуальные вопросы офтальмологии «Сибирские горизонты» (Белокуриха, 2019); XXVI Ежегодном Международном офтальмологическом конгрессе «Белые ночи» (Санкт-Петербург, 2020).

Публикации

По теме диссертации опубликованы 32 печатных работы, из них 14 – в журналах, рецензируемых ВАК РФ, получены 3 патента РФ на изобретение и 1 положительное решение на выдачу патента РФ на изобретение.

Объем и структура диссертации

Диссертация изложена на 297 страницах машинописного текста и состоит из введения, обзора литературы, пяти глав собственных исследований, заключения, выводов, практических рекомендаций, списка литературы. Работа иллюстрирована 25 таблицами и 75 рисунками. Список литературы включает 449 источников: из них 81 - отечественных и 368 - зарубежных авторов.

Внедрение результатов исследования в практику

Результаты диссертационного исследования внедрены в практическую деятельность Новосибирского, Иркутского, Хабаровского, Тамбовского, Чебоксарского филиалов ФГАУ «НМИЦ «МНТК «Микрохирургия глаза» им. акад. С.Н. Федорова» Минздрава России, ЗАО «Екатеринбургский центр МНТК «Микрохирургия глаза», в научно-педагогическую деятельность кафедры офтальмологии ФГБОУ ВО Новосибирского государственного медицинского университета Минздрава России.

СОДЕРЖАНИЕ РАБОТЫ

Материал и методы исследования

Работа проводилась в Новосибирском филиале ФГАУ «НМИЦ «МНТК «Микрохирургия глаза» им. акад. С.Н. Федорова» Минздрава России при сотрудничестве с лабораторией иммунологии ФГБНУ ФИЦ фундаментальной и трансляционной медицины СО РАН в соответствии с Хельсинской декларацией Всемирной медицинской ассоциации (1964 г. с поправками 2000 г.) и Федеральным законом РФ от 21.11.11 N 323-ФЗ «Об основах охраны здоровья граждан в Российской Федерации».

Общее количество пациентов, принимавших участие в различных этапах выполненного исследования, составило 1995 человек (2191 глаз). Использованы архивные данные 575 пациентов (575 глаз), непосредственно клинический материал - 1420 пациентов (1616 глаз). Срок послеоперационного наблюдения составил от 1 суток до 8 лет. Работа состояла из шести этапов, на каждом из которых были сформированы соответствующие задачам группы пациентов (Таблица 1).

Таблица 1 – Этапы исследования

Этапы	Проводимые исследования	Группы пациентов
1 этап	Изучение отдаленных осложнений после стандартной факохирургии у пациентов с ПЭС	90 человек (117 глаз)*; 320 человек (320 глаза) – архивный материал
2 этап	ОКТ-исследование структур ВЛИ после стандартной ФЭК	66 человек (86 глаз), из них 53 человека (65 глаз) – подгруппа ПЭС; 255 человек (255 глаз) –архивный материал
3 этап	ОКТ-исследование структур ВЛИ после ФЭК с ПЗКР	92 человек (109 глаз); 30 чел (37 глаз) группа с вторичной катарактой
4 этап	Разработка технологии при ПЭС Моделирование параметров Сравнение профилактических методов при работе с ПКХ	684 человек (765 глаз) 42 человек (42 глаза) 58 человек (70 глаз)
5 этап	Оценка безопасности: - клинико-функциональное и лабораторное исследование; - ОКТ-исследование ВЛИ; - ОКТ-исследование макулы;	 54 человек (54 глаза); 35 человек (39 глаз); 37 человек (47 глаз) – группа ПЗКР+, 56 человек (62 глаза) - группа основная, 67 человек (67 глаз) – группы сравнения, 30 чел. (30 глаз) контрольная группа.
6 этап	Оценка результатов хирургии катаракты	79 человек (91 глаз) основная группа; 90 человек (117 глаз)* – контрольная группа
	Всего:	1995 человек (2191 глаз), из них 575 человек (575 глаз) – архивный материал

Дизайн исследования представлен на рисунке 1.

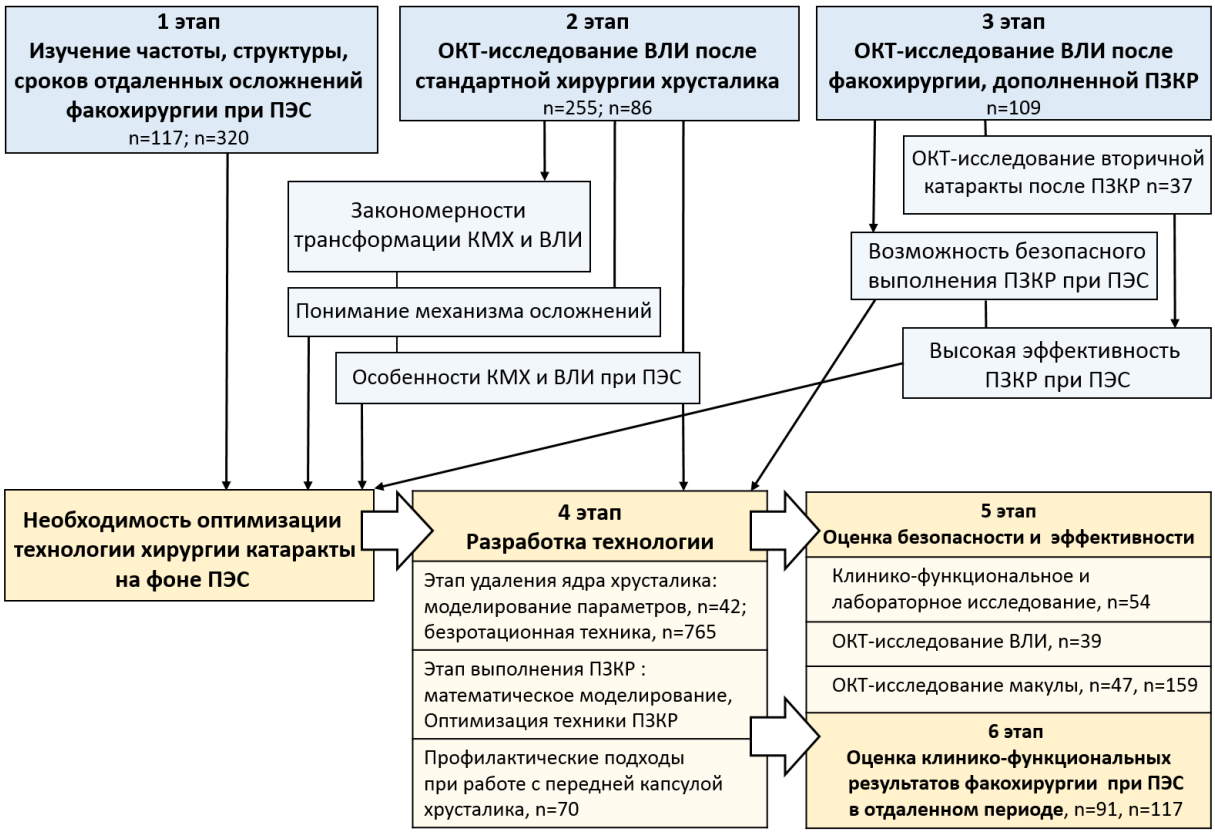

Рисунок 1 - Дизайн исследования

Всем пациентам проводили стандартное офтальмологическое обследование, которое включало: визометрию вдаль с оптимальной коррекцией (проектор знаков Eucaris TSCP–700E фирмы Transience, Корея, фороптер фирмы Topcon, Япония); кератo- и рефрактометрию (автокераторефрактометр HARK–599 фирмы Zeiss, Германия); пневмотонометрию (бесконтактный пневмотонометр CT–20 фирмы Topcon, Япония), тонометрию по Маклакову грузом 10 г (по показаниям); биомикроскопию (щелевая лампа SL-120 фирмы Zeiss, Германия); гониоскопию (трех-зеркальная линза Гольдмана – Tree mirror universal laser lens, США); офтальмоскопию (ручной электрический офтальмоскоп Heine Beta 200 фирмы Heine, Германия, или бесконтактная линза +78 диоптрий фирмы Ocular Instruments, США; контактную ультразвуковую биометрию (биометр Ocuscan TM RXP фирмы Alcon, США); оптическую биометрию (IOL Master 700 фирмы Carl Zeiss, Германия). Оптическая когерентная томография (ОКТ) витреолентикулярного и витреоретинального интерфейса проводилась с помощью аппарата RTVue XR Avanti («Optovue», США) по протоколам Cornea Line, Cornea Cross Line, Retina Map.

Интенсивность и локализацию помутнений в хрусталике оценивали колориметрическим методом по классификации L. Buratto (1999) или методом определения оптической плотности на основе Шеймпфлюг-изображения на

корнео-топографической системе «Pentacam» («Oculus», США-Германия).

В послеоперационном периоде оценивали состояние роговицы, прозрачность оптических сред, положение ИОЛ, реакцию зрачка на свет, состояние передней и задней капсулы хрусталика. Для оценки степени выраженности экссудативно-воспалительной реакции на операционную травму пользовались классификацией С.Н. Федорова и Э.В. Егоровой (1992).

Для создания и электронного тестирования настроек факомашины Centurion Vision System (Alcon) использовали программу Dr. View (Mech. Simulator, Alcon) - компьютерный симулятор оригинального прибора. Сравнительную оценку влияния различных параметров вакуума на эффективность хирургической процедуры проводили в клинических условиях на факомашине Centurion Vision System (Alcon) с помощью метода разделения ядра хрусталика на две половины, предложенного D.Ting с соавторами (2017).

Для исследования напряженного состояния системы «капсульный мешок-связочный аппарат», возникающего после факоэмульсификации катаракты (ФЭК) с выполнением переднего и заднего капсулорексиса и имплантацией внутрикапсульного кольца, использовали метод математического моделирования на основе положений теории упругости.

Исследование концентрации интерлейкинов -6, -10 (ИЛ-6, ИЛ-10), трансформирующего фактора роста – бета 1 (TGF-β1) и матриксной металлопротеиназы - 9 (MMP-9) в слезной жидкости пациентов проводили на коммерческих тест-системах по инструкции производителя.

Статистическая обработка фактического материала проводилась с использованием пакета прикладных статистических программ SPSS 11.0, STATA. Результаты обработки данных представлены в виде таблиц частот (для качественных данных), а также в виде таблиц с описательными статистическими показателями. Для ненормально распределенных данных в качестве описательных статистик приводили медиану и процентили (нижний и верхний квартили/Q_1 и Q_3), выборочное среднее и стандартное отклонение. Для категориальных переменных применяли описание в виде абсолютных и относительных частот.

Для сравнения ненормально распределенных (согласно критерию Шапиро–Уилка) данных по группам использовали следующие непараметрические критерии:

1. критерий Крускала–Уоллиса для сравнения нескольких групп;
2. критерий Манна–Уитни для сравнения двух независимых непараметрических выборок;
3. критерий Уилкоксона для сравнения двух зависимых выборок;
4. точный двусторонний критерий Фишера для малых выборок;

5. критерий Пирсона с ожидаемой частотой больше 5.

Различия считали достоверными при уровне значимости менее 0,05 (p<0,05). Корреляционный анализ взаимосвязи полученных статистических данных проводили путем расчета коэффициента Спирмена (r).

В ряде случаев использовали демонстрацию клинических примеров.

Для оценки совокупного риска поздних дислокаций ИОЛ применяли анализ Каплана-Мейера - множительный непараметрический метод для оценки функции зависимости наступления индексного события (дислокации ИОЛ) от времени. Некоторые эмпирические гипотезы проверяли путем выполнения иерархического кластерного анализа.

Для статистической обработки данных остроты зрения (ОЗ), в соответствии с правилом J. Holladay (2004), десятичные значения преобразовывали в логарифмический эквивалент logMAR, затем проводили обратное преобразование значений logMAR в десятичное значение ОЗ.

РЕЗУЛЬТАТЫ ИССЛЕДОВАНИЯ

Частота и структура отдаленных осложнений после стандартной хирургии катаракты у пациентов с псевдоэксфолиативным синдромом

На первом этапе были проведены: анализ частоты, структуры, сроков возникновения отдаленных осложнений хирургии катаракты у пациентов с ПЭС, а также выявление роли псевдоэксфолиативного синдрома в возникновении поздних дислокаций ИОЛ. Для этого были изучены результаты лечения катаракты у 90 пациентов (117 глаз) с ПЭС I-II стадии (Нестеров А.П., 2008) после неосложненной стандартной ФЭК с имплантацией различных моделей гибких ИОЛ. Средний возраст пациентов группы составлял 71,86±5,41 лет, женщин было 54, мужчин — 36. Сроки послеоперационного наблюдения составили от 2 до 7 лет. Критериями исключения были: сопутствующая офтальмопатология (кроме ПЭС), аметропия выше 3 диоптрий, интраоперационные осложнения.

Через 1 год после операции клинически значимый фиброз задней капсулы со снижением остроты зрения, потребовавший YAG-лазерной дисцизии, был выявлен на 8 глазах (7,7%). В последующие сроки отмечено появление смешанных и регенераторных форм вторичной катаракты. Совокупная частота вторичной катаракты составила через 2 года – 23,2%, через 3 года – 42,8%, через 4 года - 57,3%, через 5 лет – 66,7%, через 7 лет – 73,5%. YAG-лазерная дисцизия вторичной катаракты была проведена в 67 случаях (57,3%), 19 пациентам (16,2%) лазерная процедура не была выполнена по различным причинам социального характера.

В четырех случаях (3,4%) снижение остроты зрения было вызвано

дислокацией комплекса «капсульный мешок - ИОЛ» в сроки от 3 до 6,5 лет, что потребовало хирургического вмешательства, при этом три случая сопровождались выраженной контрактурой капсульного мешка. У других пациентов группы ранние проявления контракционного капсулярного синдрома (ККС) в виде помутнения передней капсулы хрусталика (ПКХ) протекали бессимптомно и не вызывали активных жалоб. Более выраженные проявления синдрома с утолщением края и сокращением диаметра переднего капсулорексиса, сопровождающиеся значительным псевдофакодонезом, были выявлены в 3 случаях и потребовали YAG-лазерного радиального рассечения передней капсулы по краю капсулорексиса, которое было выполнено одновременно с дисцизией вторичной катаракты в сроки 3, 5 и 6 лет. В целом, проявления ККС, потребовавшие хирургической коррекции, были выявлены в 6 случаях (5,1%).

Полученные результаты в основном согласуются с данными многочисленных работ (Gimbel H. V. et al., 2005; Jin G.J.C. et al., 2005; Mönestam E.I., 2009; Tsinopoulos I.T. et al., 2010; Pueringer S.L. et al., 2011; Zinkernagel M. et al., 2013; Altintas A.G.K., 2019). Однако в отношении вторичной катаракты при ПЭС проводилось лишь несколько исследований с относительно короткими сроками наблюдения - от 10 месяцев до 2,5 лет, где ее частота составляла 41-45% (Kuchle M. et al., 1997; Фабрикантов О.Л. с соавт., 2011; Апостолова А.С. с соавт., 2012; Soni N. et al., 2017).

Описываемые в литературе сроки поздних дислокаций ИОЛ, или дислокаций комплекса «КМХ - ИОЛ», составляют от трех месяцев до 25 лет со средним интервалом между удалением катаракты и операцией репозиции ИОЛ от 6,9 до 8,5 лет (Hayashi K. et al., 2005; Davis D. et al., 2009; Jakobsson G. et al., 2010; Lorente R. et al., 2010; Pueringer S.L. et al., 2011; Krėpštė L. et al., 2013; Fernández-Buenaga R. et al., 2013). При этом, несмотря на всеобщую обеспокоенность количеством этих осложнений, в литературе нет единого мнения о том, существует ли тенденция к увеличению их частоты (Dabrowska-Kloda K. et al., 2015). Для изучения частоты, сроков возникновения и факторов риска данного осложнения нами было проведено ретроспективное когортное исследование по архивным данным 70787 случаев факоэмульсификации возрастной катаракты, выполненных в 2002 - 2019 годах, из которых в 320 случаях произошла поздняя дислокация ИОЛ.

Средний возраст пациентов с дислокацией ИОЛ на момент реконструктивного вмешательства составлял 76,2±12,5 лет, мужчин было 180 (56,2%), женщин – 140 (43,8%). Длина глазного яблока в среднем составляла 24,42±2,30 мм, миопическая рефракция была отмечена в 144 случаях (44%). Среди имплантированных ИОЛ были 22 модели из полиметилметакрилата (77 случаев), силикона (36 случаев), гидрофильного (74 случая) и гидрофобного (133 случая) акрила. Имплантация внутрикапсульного кольца выполнена в 106 случаях (31,1%).

Срок от момента имплантации ИОЛ до ее дислокации варьировал от 4 месяцев до 17,58 лет, в среднем составляя 6,95±3,67 лет. В качестве хирургической коррекции возникшего осложнения выполняли репозицию комплекса «капсульный мешок - ИОЛ» в 272 случаях (85,0%) и замену ИОЛ в 48 случаях (15,0%). При оценке динамики количества реконструктивных вмешательств с 2003 по 2019 год была отмечена выраженная тенденция к росту (Рисунок 2).

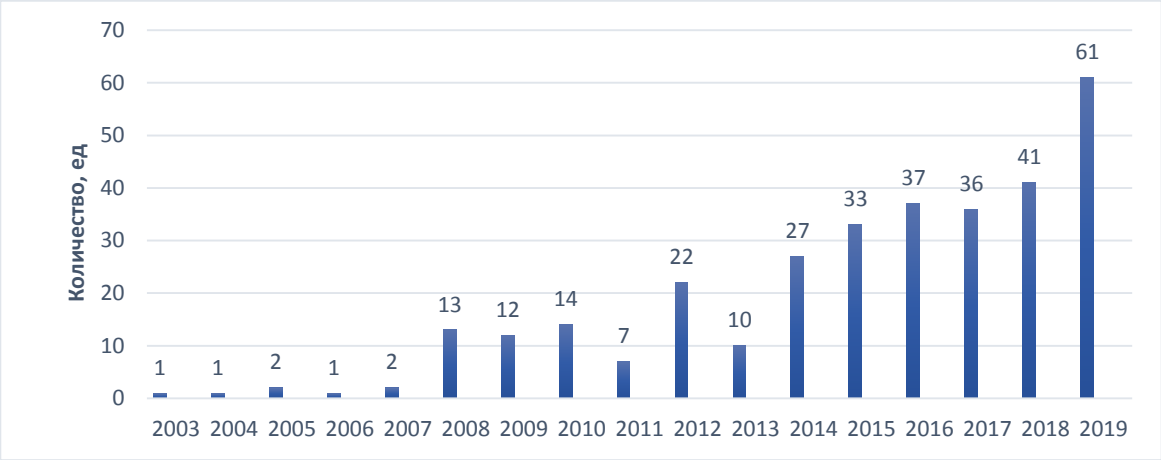

Рисунок 2 - Динамика количества хирургических вмешательств при дислокациях ИОЛ

Основной причиной дислокации комплекса «капсульный мешок - ИОЛ» была зонулярная несостоятельность, сочетающаяся в ряде случаев с контракционным капсулярным синдромом. Ведущим фактором риска был псевдоэксфолиативный синдром, выявленный у 239 пациентов (74,7%). Среди других факторов следует отметить миопию высокой степени, которая была отмечена у 72 пациентов (22,5%), длина глаза при этом составляла от 25,1 до 34,19 мм. В 78 случаях в анамнезе имелись хирургические вмешательства, проведенные после ФЭК с имплантацией ИОЛ и предшествующие дислокации ИОЛ: антиглаукомные операции – 27 случаев (8,4%), эндовитреальные операции – 9 случаев (2,8%), лазерная дисцизия вторичной катаракты - 42 случая (13,1%). Полученные данные согласуются с результатами различных исследований, где среди факторов риска поздних дислокаций ИОЛ отмечены псевдоэксфолиативный синдром, травма, предшествующие хирургические вмешательства и др. (Davis D. et al., 2009; Mönestam E.I., 2009; Jakobsson G. et al., 2010; Belovay G. et al., 2010; Pueringer S.L. et al., 2011; Matsumoto M. et al., 2012; Жабоедов Д.Г., 2013; Fernández-Buenaga R. et al., 2013; Jones J.J. et al., 2014; Ostern A.E. et al., 2014; Dabrowska-Kloda K. et al., 2015; Tao L.W. et al., 2015; Hayashi K. et al., 2016; Klysik A. et al., 2016; Krėpštė L. et al., 2016; Щуко А.Г. с соавт., 2017).

Для оценки совокупной вероятности поздней дислокации ИОЛ был выполнен анализ Каплана-Мейера на основании сплошной когортной выборки 70787 случаев ФЭК с внутрикапсульной имплантацией ИОЛ, выполненных в 2002-2019 годах по

поводу возрастной катаракты, из которых в 320 случаях произошла поздняя дислокация ИОЛ. По результатам анализа совокупный 5-летний, 10-летний, 15-летний и 18-летний риск поздней дислокации ИОЛ составил 0,2%, 0,7%, 1,15% и 1,4% соответственно.

В научной литературе имеется ограниченное число работ с оценкой частоты поздних дислокаций ИОЛ, где исследуемые группы с данным осложнением включали от 5 до 123 случаев с максимальными сроками послеоперационного периода от 10 до 25 лет, а совокупный 10-летний риск составлял от 0,1% в американской популяции до 0,55-1 % - в шведских работах (Mönestam E.I., 2009; Jakobsson G. et al., 2010; Clark A., 2011; Pueringer S.L. et al., 2011; Dabrowska-Kloda K. et al., 2015; Swanstrom D., 2019). Полученные нами результаты сопоставимы с данными скандинавских авторов.

Рисунок 3 – График функции риска поздней дислокации ИОЛ по результатам анализа Каплана-Мейера.

ОКТ-исследование структур витреолентикулярного интерфейса после стандартной факоэмульсификации катаракты

В основе патогенеза отдаленных осложнений хирургии катаракты лежат особенности послеоперационной трансформации связочно-капсульного аппарата хрусталика и витреолентикулярного интерфейса, что стало предметом дальнейших исследований с использованием технологии оптической когерентной томографии. Отсутствие системного подхода с комплексной оценкой процессов послеоперационной трансформации структур витреолентикулярного интерфейса определило необходимость разработки методологии ОКТ-исследования данной области.

Оптическая когерентная томография проводилась с помощью аппарата RTVue XR Avanti («Optovue», США) с модулем для переднего отрезка глаза по протоколам Cornea Line и Cornea Cross Line. Алгоритм исследования включал выполнение нескольких сканов: вертикального, горизонтального, в меридиане расположения гаптических элементов ИОЛ и перпендикулярном ему. Глубина сканирования (до 3 мм) и продольное разрешение (5 мкм) позволяли получить на одном скане весь срез оптической части ИОЛ, передний и задний листки капсулы хрусталика, ретролентальное пространство и передние слои стекловидного тела, оценить различные параметры: профиль задней капсулы хрусталика (ЗКХ) и площадь ее контакта с ИОЛ, профиль передней гиалоидной мембраны (ПГМ), дистанции ИОЛ-ЗКХ и ЗКХ-ПГМ, наличие включений в пространстве ЗКХ-ПГМ и другие. Анализ полученных данных проводился на основании рефлективности структур и их анатомо-топографических взаимоотношений с использованием цветных и черно-белых изображений. Была проведена систематизация полученных данных, определены значимые признаки и критерии их оценки. Результатом исследования было описание индивидуального ОКТ-профиля пациента, которое использовалось при дальнейшем анализе.

Задачами второго этапа было изучение состояния капсульного мешка хрусталика и витреолентикулярного интерфейса после стандартной неосложненной хирургии хрусталика, выявление закономерностей их послеоперационной трансформации, факторов риска возникновения отдаленных осложнений при ПЭС.

Количественная оценка послеоперационных изменений параметров переднего отдела глаза проводилась по архивным данным 255 пациентов, которым выполняли оптическую биометрию на приборе IOL Master 700 (Carl Zeiss) до хирургии катаракты и после нее в сроки от 3 месяцев до 3 лет. Анализ данных проводился в двух группах: с псевдоэксфолиативным синдромом (120 пациентов, 120 глаз) и без него (135 пациентов, 135 глаз).

После хирургии хрусталика с имплантацией ИОЛ значительно уменьшается содержимое капсульного мешка, что индуцирует его сокращение, сближение переднего и заднего капсульных листков с уплощением трехмерной структуры цинновой связки (Гринев А.Г., 2008; Егорова Э.В. с соавт., 2011). В нашем исследовании размер капсульного мешка уменьшился с 4,39±0,71 мм по оптической оси (толщина нативного хрусталика) до 0,71±0,18 мм (толщина ИОЛ) в группе без ПЭС, а при наличии синдрома - с 4,57±0,42 мм до 0,73±0,14 мм. В результате такой трансформации КМХ происходил сдвиг положения задней капсулы вперед по оптической оси. Это смещение составило 2,32±0,37 мм и 2,35±0,37 мм в группах без ПЭС и с синдромом соответственно.

При сравнении показателей в исследуемых группах статистически значимые

различия выявлены в исходной толщине хрусталика и глубине передней камеры. В показателях сдвига задней капсулы значимой разницы не выявлено (Таблица 2).

Таблица 2 – Параметры переднего отрезка глаза в группах сравнения (n=255)

Показатель	Группа ПЭС минус (n=135) M± σ Me (25%; 75%)	Группа ПЭС плюс (n=120) M± σ Me (25%; 75%)	p*
Возраст, лет	65,4 ± 11,4 66 (58; 74)	73,3 ± 8,8 75 (67; 78)	<0,0001
ПЗО, мм	24,34 ± 2,26 24,08 (22,76; 25,09)	23,66 ± 1,60 24,08 (22,76; 25,09)	0,002
Глубина передней камеры до операции, мм	**3,21 ± 0,43** 3,22 (2,90; 3,56)	**3,02 ± 0,42** 3,07 (2,75; 3,30)	**0,001**
Глубина передней камеры после операции, мм	4,58 ± 0,33 4,60 (4,33; 4,79)	4,51 ± 0,38 4,51 (4,33; 4,70)	0,124
Толщина хрусталика до операции, мм	**4,39 ± 0,44** 4,40 (4,04; 4,69)	**4,57 ± 0,42** 4,56 (4,32; 4,85)	**0,002**
Толщина хрусталика после операции, мм	0,71 ± 0,18 0,69 (0,59; 0,79)	0,73 ± 0,14 0,73 (0,66; 0,82)	0,246
Положение ЗКХ до операции	7,60 ± 0,34 7,57 (7,33; 7,83)	7,59 ± 0,37 7,65 (7,40; 7,81)	0,637
Положение ЗКХ после операции	5,28 ± 0,32 5,30 (5,09; 5,48)	5,24 ± 3,34 5,25 (5,05; 5,43)	0,297
Сдвиг положения ЗКХ	**2,32 ± 0,37** 2,29 (2,09; 2,56)	**2,35 ± 0,37** 2,33 (2,15; 2,56)	**0,360**
Сдвиг положения ЗКХ#	2,35±0,36	2,32±0,36	0,427

p*– уровень значимости различий между группами (критерий Mann-Whitney)
– показатель, стандартизированный по возрасту и длине глаза

В литературе имеется лишь одно подобное исследование, где S.Ortiz с соавторами в единичном случае оценивал смещение задней капсулы хрусталика, которое составило 2,51 мм (Ortiz S. Et al., 2013).

ОКТ-исследование витреолентикулярного интерфейса после стандартной хирургии возрастной катаракты (81 случай) или рефракционной замены хрусталика (5 случаев) с внутрикапсульной имплантацией различных моделей гибких ИОЛ проведено у 66 пациентов (86 глаз) в возрасте от 22 до 94 лет с длиной глаза от 20,77 мм до 30,94 мм (M±σ; 24,1±2,26 мм). Миопия высокой степени была отмечена у 9 пациентов (9 глаз). Выполнено 25 имплантаций внутрикапсульного кольца в связи с выраженной несостоятельностью связочно-капсульного аппарата хрусталика. Сроки послеоперационного периода составляли от 1 суток до 8 лет.

В первые дни после операции наблюдалась большая вариабельность конфигурации структур ВЛИ, обусловленная различиями в исходной степени их инволюции и толерантности связочного аппарата и передней гиалоидной мембраны к хирургической травме, а также особенностями хирургической

процедуры (интраоперационной гидродинамикой, остаточным вискоэластичным раствором в капсульном мешке, наличием внутрикапсульного кольца). Задняя капсула могла: прилегать к ИОЛ, иметь единичные или множественные складки (глубиной от 20 до 400 мкм), провисать с формированием складчатого, волнообразного или куполообразного профиля. Варианты состояния передней гиалоидной мембраны включали различную рефлективность контура и форму профиля, что определяло границы ретролентального пространства, в конфигурации которого была выявлена значительная вариабельность - от видимого отсутствия до значительного углубления (до 860 мкм) с подвижными границами.

В последующие 2-8 недель наблюдали сокращение задней капсулы, выравнивание ее профиля, формирование капсульного перегиба вокруг заднего края оптики ИОЛ. Динамика и особенности этих процессов определялись исходной сохранностью связочно-капсульного аппарата хрусталика, тампонирующим воздействием переднего гиалоида и существенно отличались результатами.

Оценку стабильных взаимоотношений структур ВЛИ в артифакичных глазах проводили в отдаленном периоде после завершения активного процесса послеоперационной трансформации. Были определены значимые ОКТ-признаки: глубина ретролентального пространства в вертикальном и горизонтальном меридианах, его асимметрия, степень деструкции передней гиалоидной мембраны, состояние задней капсулы. В результате кластерного анализа при помощи предварительно заданных переменных с дихотомическими признаками нами были определены три основных типа конфигурации витреолентикулярного интерфейса артифакичного глаза (Рисунок 4) (Таблица 3).

Первый тип ВЛИ - контакт задней капсулы с ИОЛ, ровный контур передней гиалоидной мембраны с высокой рефлективностью, тесное прилегание ПГМ к капсульному мешку хрусталика - отражал сохранность исследуемых структур и оценивался нами как норма.

При втором типе ВЛИ отмечали наличие ретролентального пространства и относительную сохранность передней гиалоидной мембраны. Задняя капсула могла иметь некоторые различия в конфигурации: единичные складки, провисание, прилегание к ИОЛ. Такая конфигурация интерфейса была выявлена при умеренных проявлениях ПЭС, миопии высокой степени, у пациентов старшего возраста.

При третьем типе ВЛИ артифакичного глаза, характерном для пациентов с выраженными проявлениями ПЭС, наблюдали деструкцию передней гиалоидной мембраны, различную конфигурацию ретролентального пространства с увеличением глубины, асимметрией и подвижностью контуров переднего гиалоида. Состояние задней капсулы отличалось значительной вариабельностью: прилегание к ИОЛ, провисание, широкие складки или «закрытые» складки в виде дупликатуры.

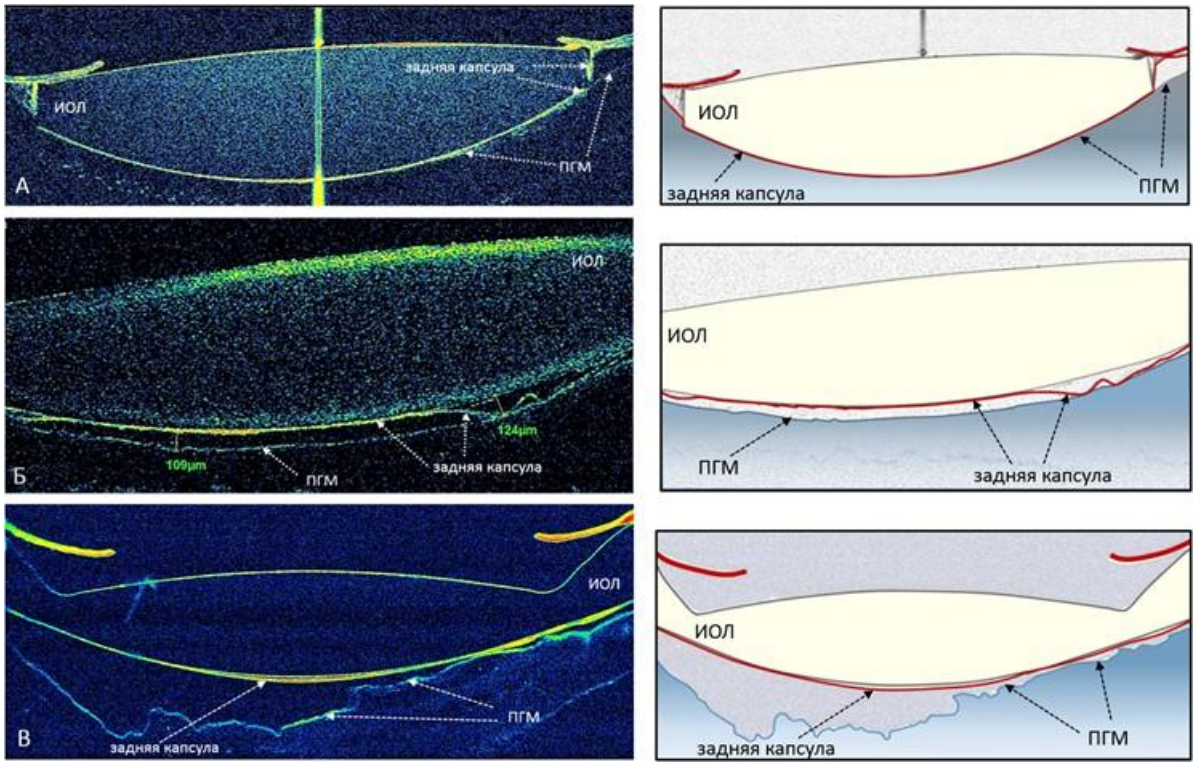

Рисунок 4 – Артифакия, отдаленный период. Три типа ВЛИ: А – 1 тип – полный контакт ЗКХ-ИОЛ, тесное прилегание ПГМ к ЗКХ; Б – 2 тип – наличие ретролентального пространства, ровный контур ПГМ, складки задней капсулы; В – 3 тип – наличие ретролентального пространства, деструкция ПГМ, отсутствие контакта ЗКХ-ИОЛ в центральной зоне. ОКТ-сканограммы и схемы

Таблица 3 – Параметры по трем типам витреолентикулярного интерфейса артифакичного глаза после стандартной хирургии хрусталика (n=62)

Тип ВЛИ	Длина глаза, мм	Возраст, лет	ПЭС, абс,%			Глубина ретролент. пр-ва, мкм	Асимметрия ретролентал. простр-ва	
	M±σ	M±σ				M±σ		
	Me (25%; 75%;)	Me (25%; 75%;)	0	I	II	Me (25%; 75%;)	нет	есть
1 тип n=10	**22,97 ±1,93**	**53,1±18,2**	**10 100%**	0	0	**3,2±10,1**	10	0
	23,18 (21,29; 24,17)	54 (43,25; 68,75)				0 (0; 0)		
2 тип n=18	**23,24 ±0,68**	**73,4±8,1**	1 5,6%	**11 61,1%**	**6 33,3%**	**135,3±77,5**	18	0
	23,34 (22,88; 23,70)	74,0 (64,75; 82,0)				113,0 (76,3; 175,3)		
3 тип n=34	**23,52±1,27**	**74,5±9,9**	0	**5 14,7%**	**29 85,3%**	**310,4±160,4**	12	22
	23,26 (22,68; 23,85)	78,5 (67,7; 82,0)				306,0 (160,5; 405,3)		
p	0,799*	0,001*	<0,0001**			<0,0001*	<0,0001**	

p – уровень значимости различий между группами 1 – 3.
* – критерии Kruskal-Wallis; ** - критерии Pearson.

При сравнительной оценке характеристик разных типов витреолентикулярного интерфейса выявлено отсутствие псевдоэксфолиативного синдрома у пациентов с первым типом, преобладание I стадии синдрома при втором типе и II стадии синдрома – при 3 типе ВЛИ. Статистически значимые различия были найдены в параметрах глубины ретролентального пространства, а также его асимметрии, которая была отмечена только при третьем типе интерфейса (Таблица 3). Корреляционный анализ Спирмена показал согласованность степени структурных изменений при трех типах ВЛИ с возрастом ($r= 0,371$; $p= 0,003$) и наличием ПЭС ($r= 0,746$; $p< 0,001$).

Особенности состояния витреолентикулярного интерфейса и капсульного мешка хрусталика после стандартной факоэмульсификации на фоне псевдоэксфолиативного синдрома

Для более углубленного изучения характерных особенностей послеоперационной трансформации переднего отрезка глаза при псевдоэксфолиативном синдроме выделена группа из 53 пациентов (65 глаз) с артифакией и I-II стадией синдрома в возрасте от 50 до 94 лет. В первые дни послеоперационного периода полного контакта ЗКХ с ИОЛ не было ни в одном случае, наблюдалась выраженная складчатость задней капсулы (глубина складок - 112-402 мкм; $M\pm\sigma$, 189,5 ± 84,8 мкм). Через 1 месяц после операции наблюдали сближение задней капсулы и ИОЛ с вытеснением жидкости из-под линзы (глубина складок - 50-258 мкм; $M\pm\sigma$, 99,5 ± 39,8 мкм). К 3-5 неделе формировался капсульный перегиб вокруг заднего края оптики ИОЛ, и при неполном прилегании задней капсулы происходило замыкание остаточного объема жидкости в пространстве ЗКХ-ИОЛ с последующей частичной или полной ее резорбцией.

В раннем послеоперационном периоде были выявлены косвенные подтверждения интраоперационной несостоятельности связочного аппарата с пониженной толерантностью к хирургической травме, при которой возможно развитие синдрома девиации инфузионных потоков. Проявлением синдрома было наличие микрофрагментов хрусталика в ретролентальном пространстве, а также различные варианты повреждения переднего гиалоида с гидратацией передних слоев или нарушением структуры ПГМ при сохранности задней капсулы. Наличие ретролентального расположения хрусталикового детрита после ФЭК было описано в нескольких работах (Ang A. et al., 2004; Anisimova N.S. et al., 2020). Нельзя было исключить ятрогенный компонент в повреждении передней гиалоидной мембраны. Варианты подобных нарушений были описаны в ряде клинических и экспериментальных работ (Kawasaki S. et al., 2009, 2011; Vasavada V. et al., 2019).

В отдаленном послеоперационном периоде у пациентов с ПЭС формировался

второй или третий типы ВЛИ. При исследовании структуры задней капсулы были выявлены изменения фибротического и пролиферативного типа: фиброз (47,6% случаев) и складчатая деформация ЗКХ (19,1% случаев); вторичное нарушение контакта ЗКХ-ИОЛ, индуцированное миграцией и пролиферацией клеток хрусталикового эпителия. Отсутствие полного контакта задней капсулы с линзой отмечено в 69,1% случаев с максимальным отстоянием задней капсулы у отдельных пациентов от 17 до 253 мкм (M±σ; 81,7 ± 66,7 мкм). В трех случаях выявлен фимоз отверстия переднего капсулорексиса, при этом задняя капсула могла не контактировать с задней поверхностью оптической части ИОЛ. Выявленные изменения структуры капсульного мешка хрусталика при ПЭС: фиброз, складки и провисание ЗКХ; клеточная пролиферация, эпителиальная метаплазия лежат в основе отдаленных осложнений хирургии катаракты.

В состоянии передней капсулы и субкапсулярного эпителия в отдаленном периоде также отмечалась вариабельность – от сохранности профиля и толщины капсулы в случае ее интраоперационной полировки до различных проявлений эпителиальной метаплазии с деформацией профиля капсулы и увеличением толщины всего переднекапсулярного комплекса до 433 мкм. Кроме того, был выявлен эффект отсутствия фибропластической трансформации переднего эпителия при использовании ИОЛ ступенчато-сводчатого дизайна (Tecnis (Abbott), enVista (B&L)) с выступающей кромкой по переднему краю оптической части, не позволяющей передней капсуле контактировать с поверхностью ИОЛ, что стало предметом изучения на последующих этапах работы.

Выявленные нами на этом этапе исследования вариабельность профиля задней капсулы и возможность отсутствия полного контакта ЗКХ-ИОЛ в разные послеоперационные сроки согласуются с результатами работ различных авторов, где были классифицированы процессы неприлегания задней капсулы к ИОЛ и обнаружены различия в темпах трансформации капсульного мешка при миопии и имплантации различных моделей ИОЛ (Sacu S. et al., 2005; Moreno-Montañes J. et al., 2008; Tao A. et al., 2013; Zhao Y. et al., 2013; Zhu X. et al., 2013, 2016). При псевдоэксфолиативном синдроме подобных исследований не проводилось.

ОКТ-исследования витреолентикулярного интерфейса после хирургии хрусталика с выполнением первичного заднего капсулорексиса

Одним из эффективных способов решения проблемы вторичной катаракты, весьма актуальной для пациентов с псевдоэксфолиативным синдромом, является метод первичного заднего капсулорексиса (ПЗКР), основанный на представлении о том, что удаление центральной части задней капсулы, являющейся матрицей для

миграции клеток хрусталикового эпителия, обеспечит чистую оптическую зону и высокое качество зрения (Gimbel H.V., 1990, 1994; Galand A. et al., 1996). Однако особенности витреолентикулярного интерфейса при выполнении первичного заднего капсулорексиса и после него, имеющие большое значение для понимания безопасности и эффективности метода, были из-за трудностей визуализации изучены недостаточно и отражены лишь в единичных работах (Пензева К.В., Тахтаев Ю.В., 2012; Haeussler-Sinangin Y. et al, 2016; Tassignon M.J. et al., 2016).

Также неизученным оставался вопрос об особенностях витреолентикулярных взаимоотношений после выполнения заднего капсулорексиса при псевдоэксфолиативном синдроме, для которого характерны несостоятельность связочно-капсульного аппарата, деструкция передней гиалоидной мембраны и стекловидного тела с повышением его подвижности и снижением «каркасных свойств». Эти инволюционные процессы не только изменяют базовую конфигурацию витреолентикулярного интерфейса в факичном глазу, но также определяют потенциальные возможности в формировании новых послеоперационных анатомо-топографических взаимоотношений при артифакии. В связи с этим на третьем этапе работы было проведено ОКТ-исследование процесса послеоперационной трансформации структур ВЛИ после факоэмульсификации с имплантацией гибких ИОЛ и выполнением заднего капсулорексиса у 92 пациентов (109 глаз) в возрасте 36 - 86 лет (68,8 ± 12,7 года) с длиной глаза от 20,42 до 30,01 мм в раннем и отдаленном периодах (от 1 суток до 8 лет).

В раннем послеоперационном периоде были выявлены две ключевые особенности неосложненного заднего капсулорексиса – интактность передней гиалоидной мембраны и полное восстановление капсульного барьера путем адгезии краев заднего капсулорексиса к ИОЛ в сроки от 1 до 8 дней, что, очевидно, зависело от состояния связочно-капсульного аппарата хрусталика. Однако во всех случаях с первого дня наблюдался контакт задней капсулы с ИОЛ вдоль края ее оптической части, что условно можно было считать восстановлением капсульного барьера. Полученные данные согласуются с результатами подобного исследования у пациентов без ПЭС (Пензева К.В., Тахтаев Ю.В., 2012).

В отдаленном послеоперационном периоде, то есть при стабилизации взаимоотношений структур переднего отрезка, с помощью кластерного анализа по предварительно заданным переменным также были выявлены три типа конфигурации витреолентикулярного интерфейса, которые определялись степенью инволюции связочно-капсульного аппарата хрусталика и переднего гиалоида и были во многом схожи с таковыми после стандартной хирургии хрусталика (Таблица 4). Принципиальным отличием всех типов витреолентикулярного интерфейса после выполнения заднего капсулорексиса

являлась полная адгезия оставшейся задней капсулы к задней поверхности оптической части ИОЛ.

Таблица 4 – Параметры по типам витреолентикулярного нтерфейса артифакичного глаза с первичным задним капсулорексисом (n=52)

Тип ВЛИ	Длина глаза, мм	Возраст, лет	ПЭС, абс, %			Глубина ретролентального пространства, мкм	Асимметрия ретролентал. простр-ва	
	M±σ	M±σ	0	I	II	M±σ		
	Me (25%; 75%;)	Me (25%; 75%;)				Me (25%; 75%;)	нет	есть
1тип n=8	**23,99 ±1,91**	**59,4±10,2**	**8 80%**	0	0	**16,3±17,5**	8	0
	24,45 (22,74;25,70;)	60 (50,25; 68,25;)				15,0 (0,0; 33,75)		
2тип n=13	**24,16 ±1,24**	**71,7±8,6**	2 15,4%	**9 69,2%**	2 15,4%	**150,3±56,6**	13	0
	24,11 (23,0; 25,14)	75 (67,5; 79,0)				150,0 (102,5; 189,5)		
3тип n=31	**23,99±1,29**	**75,5±5,8**	0	6 19,4%	**25 80,6%**	**272,7±178,4**	9	22
	23,48 (22,98; 24,98)	76,0 (71,0; 80,0)				226,0 (138,0; 374,0)		
p	0,708*	0,001*	<0,0001**			<0,0001*	<0,0001**	

p – уровень достоверности различий между группами 1 – 3.
* – критерии Kruskal-Wallis; ** - критерии Pearson.

В рамках третьего этапа работы с целью изучения эффективности метода первичного заднего капсулорексиса было проведено исследование морфологических особенностей вторичной катаракты после его выполнения в сроки от 2 до 5 лет у 30 пациентов (37 глаз) в возрасте от 38 до 84 лет. Критерием включения в группу было наличие помутнений задней капсулы, оставшейся после удаления ее центрального лоскута. Выбор этого критерия был связан с тем, что метод ПЗКР не влияет на причину появления вторичной катаракты, а является дополнительной «линией защиты» в случаях прорыва или несостоятельности первичного капсульного барьера, то есть при появлении хрусталикового эпителия на краю капсулорексиса.

У ряда пациентов исследуемой группы в зоне заднего капсулорексиса была выявлена вторичная катаракта регенераторного типа, которая проявлялась миграцией пролиферирующих эпителиоцитов в виде отдельных групп или монослоя. Исследование показало, что возможность развития помутнения области заднего капсулорексиса зависит от особенностей витреолентикулярных взаимоотношений (Рисунок 5).

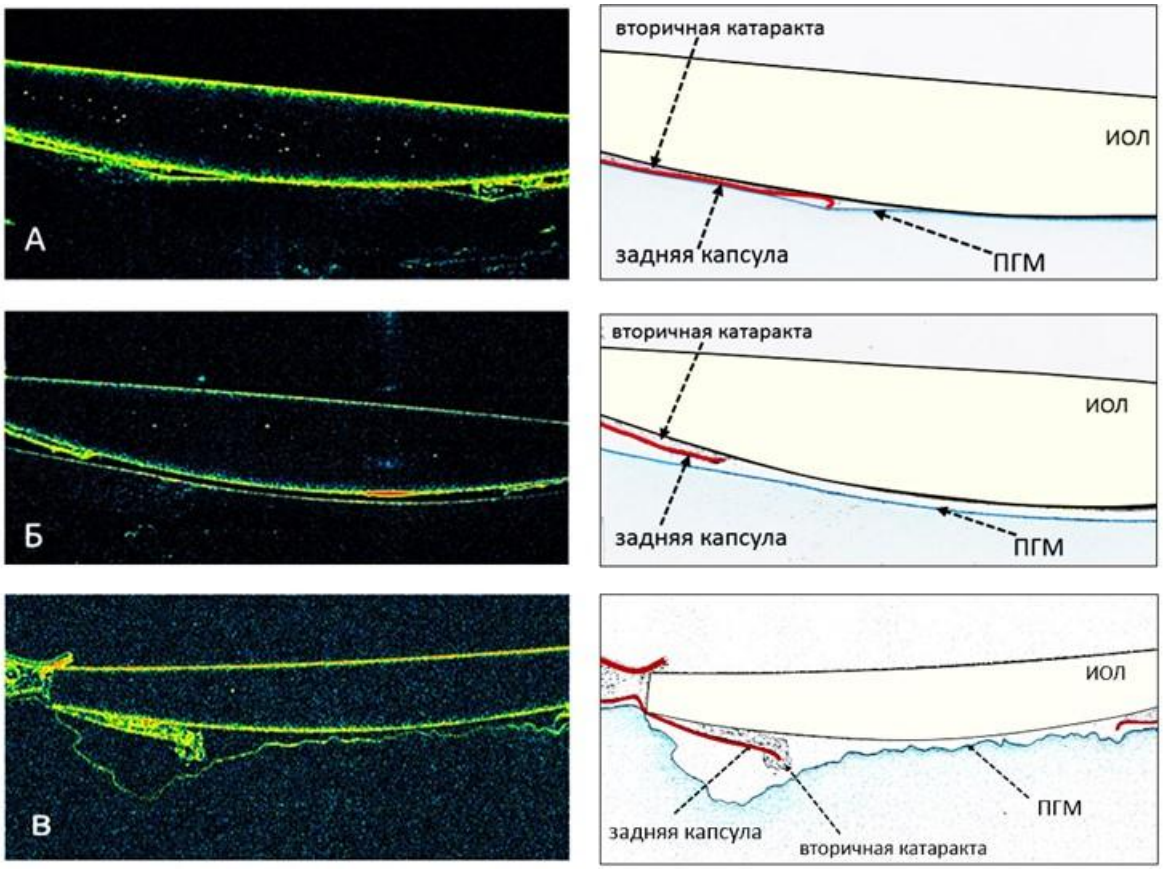

Рисунок 5. – Артифакия, первичный задний капсулорексис. Отдаленный период. Прорыв первичного капсулярного барьера, миграция КХЭ на заднюю капсулу хрусталика. Варианты витреолентикулярных взаимоотношений после выполнения ПЗКР: А-В – три типа витреолентикулярного интерфейса. ОКТ-сканограммы / схемы

При сохранности структуры ПГМ и ее тесном прилегании к задней капсуле и ИОЛ, то есть при первом типе витреолентикулярного интерфейса, в 9 случаях наблюдали миграцию эпителиоцитов по гиалоидной мембране в зоне заднего капсулорексиса. Расширение ретролентального пространства при втором типе ВЛИ (7 случаев) затрудняло этот процесс, отдаляя его по времени. Но при аккумуляции критического пролиферативного клеточного объема на краю капсулорексиса и его контакта с передним гиалоидом становилось возможным продвижение эпителиоцитов в оптическую зону по передней гиалоидной мембране в случае ее сохранности (2 случая). Деструкция передней гиалоидной мембраны в результате инволюции стекловидного тела при третьем типе витреолентикулярного интерфейса (21 случай) исключала возможность ее использования в качестве матрицы для миграции хрусталикового эпителия, а при накоплении пролиферативного объема на краю капсулорексиса происходил «перегиб» и «разворот» клеточной миграции на внешнюю поверхность задней капсулы хрусталика (Рисунок 5В).

В результате этой части третьего этапа исследования выявлено, что эффективность метода ПЗКР зависит от степени пролиферации хрусталикового

эпителия на оставшейся задней капсуле, морфологической сохранности витреолентикулярных взаимоотношений и возрастает по мере прогрессирования инволюционных изменений структур ВЛИ, а при выраженной деструкции передней гиалоидной мембраны, сопровождающей продвинутые стадии ПЭС, данный метод имеет наиболее высокую эффективность.

В литературе имеются публикации о появлении вторичной катаракты в зоне первичного заднего капсулорексиса у взрослых (Tassignon M.J. et al., 1996, 1998; Georgopoulos M. et al., 2001, 2003; Vock L. et al., 2007; Yazici A.T. et al., 2012). При этом в своих исследованиях авторы не использовали технологию оптической когерентной томографии, что затрудняло интерпретацию полученных данных. Так, например, при сравнительной оценке результатов метода ПЗКР с использованием ИОЛ из разных материалов возникло утверждение, что поверхность линзы, наряду с передней гиалоидной мембраной, также может быть использована для клеточной миграции (Georgopoulos M. et al., 2001, 2003). Однако имеются доказательства лишь того, что передняя гиалоидная мембрана может быть основой для продвижения и пролиферации эпителиоцитов (De Groot V. et al., 2003). В отношении поверхности ИОЛ таких исследований не проводилось. Полученные нами результаты показали, что поверхность ИОЛ не может быть полноценной матрицей для клеточной миграции.

Проведенное ОКТ-исследование позволило: определить некоторые закономерности трансформации структур переднего отрезка после стандартной хирургии катаракты и дополненной задним капсулорексисом, понять механизмы осложнений при ПЭС, выявить возможность безопасного выполнения ПЗКР при ПЭС и его высокую эффективность при данной патологии.

При изучении особенностей послеоперационной трансформации переднего отрезка глаза при ПЭС выявлено снижение упруго-эластичных свойств и темпов сокращения задней капсулы, высокий потенциал фибропластической трансформации передней капсулы, снижение устойчивости связочного аппарата к хирургической травме, расширение ретролентального пространства и деструкция переднего гиалоида. Эти инволюционные изменения структур определяют особенности формирования комплекса «капсульный мешок - ИОЛ» при ПЭС, когда чрезмерное сокращение передней капсулы при провисании или складчатой деформации задней капсулы ведет к усилению и перераспределению напряжений в различных точках капсульного мешка хрусталика. Помимо рисков развития вторичной катаракты и контрактуры передней капсулы, процессы неравномерного сокращения капсульного мешка могут нарушить динамическое равновесие в системе «капсульный мешок - поддерживающий аппарат», тем самым индуцируя ускоренную деградацию связочного аппарата и дислокацию комплекса «КМХ - ИОЛ» (Davison J.A., 1993; Masket S. et al., 2002; Терещенко Ю.А. с соавт., 2010).

Вышеизложенные факты позволили обосновать необходимость оптимизации технологии хирургии катаракты на фоне ПЭС.

Разработка патогенетически ориентированной технологии хирургии катаракты на фоне псевдоэкфолиативного синдрома

Четвертым этапом исследования была оптимизация технологии хирургии катаракты при ПЭС с целью предотвращения осложнений отдаленного периода, которая состояла из трех разделов: разработки этапа удаления ядра, этапа первичного заднего капсулорексиса и этапа работы с передней капсулой.

Несостоятельность связочного аппарата при ПЭС чревата снижением устойчивости к интраоперационному механическому стрессу и гидродинамической нагрузке с возможностью затекания рабочих растворов в ретролентальное пространство и гидратации передних слоев стекловидного тела, что было выявлено нами в предыдущей части исследования и подтверждается работами других авторов (Yu L. et al., 2011; Sangal N. et al., 2014). Стандартные хирургические манипуляции в данной ситуации могут быть излишне травматичными, провоцирующими ятрогенный зонулолизис и усиливающими нестабильность связочно-капсульного аппарата хрусталика (Jehan F.S. et al., 2001; Nagashima R.J., 2004; Shingleton B.J. et al., 2009, 2010; Turgut B., 2017). Одной из основных технологических задач факохирургии при ПЭС является минимизация зонулярного стресса на всех этапах, что побудило нас пересмотреть рабочие настройки факомашины, использовать щадящие гидродинамические режимы и безротационную технологию удаления ядра хрусталика.

Операции выполнялись на факомашине Centurion Vision System (Alcon) через тоннельный разрез 2,2 мм и парацентезы 1,2 мм у 684 пациентов (765 глаз) с катарактой, осложненной ПЭС I-II стадии. В отличие от факоэмульсификаторов предыдущих поколений с постоянной гравитационной инфузией рабочего раствора, система Centurion с технологией Active Fluidics поддерживают целевое внутриглазное давление (ВГД) посредством принудительной переменной инфузии, контролируемой электронными датчиками обратной связи. Благодаря активному управлению ВГД, факосистема оптимизирует стабильность передней камеры глаза, минимизирует скачки давления при прорыве окклюзии, обеспечивая высокую устойчивость ВГД в широком диапазоне скоростей аспирационного потока (Sharif-Kashani P. et al., 2014; Chang J.S. et al., 2016). При таких условиях удаление катаракты может быть выполнено при почти физиологическом внутриглазном давлении - менее 40 мм рт.ст. в условиях стабильной и достаточно глубокой передней камеры. Это позволяет работать на низких скоростях аспирационного потока, что способствует снижению турбулентности жидкости и подвижности

радужки, более длительному сохранению вискоэластика в передней камере, уменьшению расхода ирригационной жидкости (Chang J.S. et al., 2016; Solomon K.D. et al., 2016).

В настоящем исследовании для определения возможности выполнения факоэмульсификации при низком уровне ВГД и параметров, влияющих на расход ирригационного раствора, с помощью программы Dr. View (Mech. Simulator, Alcon) - компьютерного симулятора оригинального прибора - были созданы и протестированы различные комбинации настроек путем последовательного изменения различных параметров. Затем с помощью метода разделения ядра хрусталика на две половины (Ting D., 2017) у 42 пациентов (42 глаза) в клинических условиях проведена сравнительная оценка влияния настроек высокого (500 мм рт. ст.) и низкого (300 мм рт. ст.) уровней вакуума на эффективность факоэмульсификации, определяемую показателями кумулятивной рассеянной энергии (CDE), времени работы продольного ультразвука и объема аспирированной жидкости. Эффективность хирургической процедуры была выше в группе с высоким вакуумом.

На основании анализа полученных статистических результатов, данных литературы и собственного опыта были определены оптимальные рабочие настройки для различных этапов факоэмульсификации (борозда, чоп, эпинуклеус, полировка) для Centurion Vision System, которые использовались в клинических условиях настоящего исследования: ВГД - 30-40 мм рт.ст., вакуум – 200-400 мм рт.ст., скорость аспирационного потока – 20-23 мм/мин, непрерывный линейный режим торсионного ультразвука с амплитудой 50% и IP-технологией.

Разработанные настройки являлись универсальными для большинства катаракт и позволяли удалить ядро хрусталика с максимальной эффективностью, то есть снизить время работы ультразвука и расход рабочего раствора. В случаях очень плотных ядер для повышения мощности ультразвука проводилось увеличение максимальной амплитуды колебаний факонаконечника.

Выполненное исследование показало возможность безопасного проведения факоэмульсификации при пониженном уровне ирригации с уменьшением гидродинамической нагрузки на структуры переднего отрезка глаза у пациентов с ПЭС. Полученные нами результаты согласуются с современными представлениями об оптимальных режимах настроек при факоэмульсификации (Helvacioglu F. et al., 2012; Sharif-Kashani P. et al., 2014; Chen M. et al., 2015; Chang J.S. et al., 2016; Leon P. et al., 2016; Solomon K.D. et al., 2016; Vasavada V. et al., 2019).

Для оптимизации этапа удаления ядра хрусталика была разработана безротационная технология на основе техники «Stop and Chop» для снижения механического зонулярного стресса. Ключевым моментом данной технологии являлось выделение в начале ультразвукового этапа и удаление без ротации

б*о*льшей части ядра в виде клина, включающего центральную, наиболее плотную зону ядра. Первоочередное удаление центральной части ядра сразу меняло всю его архитектонику, увеличивая подвижность оставшихся фрагментов хрусталика. Локализация основных ирригационно-аспирационных потоков в капсульном мешке позволяла дистанцировать зону манипуляций от эндотелия и стимулировала гидродинамику внутри капсульного мешка, мобилизуя оставшиеся два периферийных сегмента ядра, которые без чрезмерных усилий перемещались в зрачковую зону и удалялись под визуальным контролем (Рисунок 6).

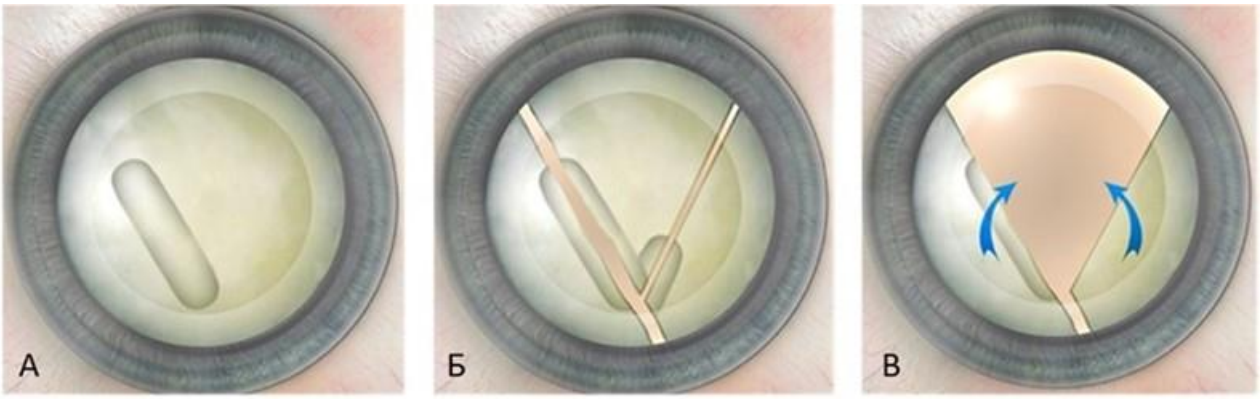

Рисунок 6 – Этапы безротационной техники удаления ядра хрусталика. Схема. А – косая борозда; Б – выделение центрального клина (раскол по борозде и косой раскол в б*о*льшем фрагменте методом вертикального чопа); В – перемещение периферийных фрагментов.

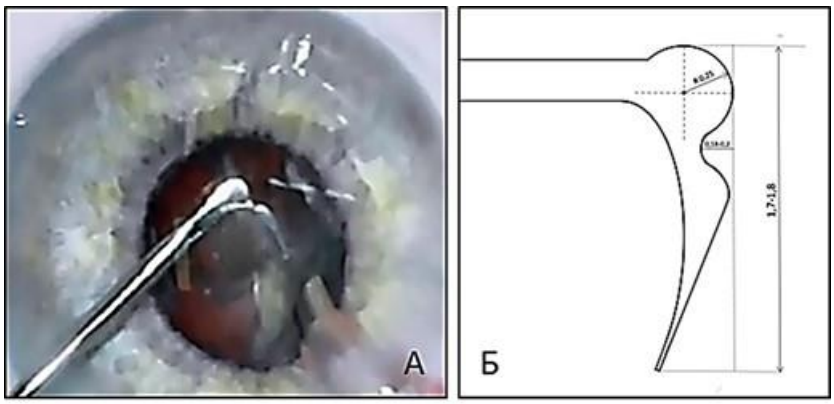

Рисунок 7 – Факочоппер-ретрактор: А – вид инструмента в работе; Б - рисунок рабочей части.

В качестве вспомогательного инструмента был разработан оригинальный факочоппер для удаления ядра в условиях ограниченного мидриаза, сочетающий функции чоппера, ретрактора зрачкового края радужки и манипулятора для перемещения фрагментов хрусталика (Рисунок 7).

Таким образом, основной этап хирургии катаракты - удаление ядра хрусталика - выполнялся безопасно с минимизацией как зонулярного стресса, так и индуцирования миоза, что позволяло не прибегать к дополнительным манипуляциям для расширения зрачка.

В работах последних лет описаны различные оригинальные методики оперативного лечения катаракты при несостоятельности СКАХ с исключением ротации ядра хрусталика, однако реализация этого условия в одних методиках требовала хорошего мидриаза, в других перемещала зону манипуляций из капсульного мешка в супракапсулярное пространство, то есть ближе к эндотелию роговицы (Бессонов И.Л., 2008; Koplin R.S. et al., 2009; Mahdy M.A., 2012; Hanemoto T. et al., 2014; Kim D.B., 2016).

Следующей ступенью в разработке хирургической технологии была оптимизация техники выполнении первичного заднего капсулорексиса у пациентов с ПЭС. Для этого с целью изучения влияния кругового капсулорексиса на распределение напряжений в капсульном мешке хрусталика было проведено математическое моделирование и на основе положений теории упругости представлена математическая модель напряженного состояния системы «капсульный мешок – связочный аппарат», возникающего после ФЭК с выполнением переднего и заднего кругового капсулорексиса и имплантацией внутрикапсульного кольца (Тимошенко С.П., 1975; Белоус П.А., 2000).

Напряженное состояние капсулы хрусталика в послеоперационном периоде обусловлено тем, что естественному ее сокращению препятствуют силы натяжения волокон круговой цинновой связки и силы упругости внутрикапсульного кольца. Установившееся равновесное состояние характеризуется напряжениями растяжения в радиальном (σ_r) и окружном (тангенциальном) (σ_θ) направлениях.

Получение формул, позволяющих определить величину напряжений в любой точке кольцевой мембраны, было основано на решении плоской задачи теории упругости в системе полярных координат, в которой переменными являются радиус (r) и угол поворота (θ). В результате математического моделирования получены расчетные формулы, описывающие зависимость радиальных (1) и окружных (2) растягивающих напряжений в капсуле хрусталика от координат r и θ при наличии кругового капсулорексиса с радиусом R_0 (где C_1 – константа интегрирования):

$$\boldsymbol{\sigma_r = \frac{C_1}{2R_0^2} \cdot \left(1 - \frac{R_0^2}{r^2}\right)} \quad (1); \qquad \boldsymbol{\sigma_\theta = \frac{C_1}{2R_0^2}\left(1 + \frac{R_0^2}{r^2}\right)} \quad (2).$$

Проведенный анализ показал, что в системе «КМХ - связочный аппарат» решающая роль принадлежит радиальным напряжениям, предельные значения которых наблюдаются в области экватора КМХ (Рисунок 8). Предельное значение окружных растягивающих напряжений приходится на точки контура капсулорексиса, что объясняет расхождение краев радиальных разрывов или насечек по краю капсулорексиса и их распространение к экватору.

Данная математическая модель, отражая напряженность капсульного мешка в различных его точках, позволила оценить ослабляющий эффект центрального кругового капсулорексиса и влияние внутрикапсульного кольца. Выявлено, что

увеличение диаметра капсулорексиса уменьшает радиальное напряжение в точках экватора (Рисунок 9).

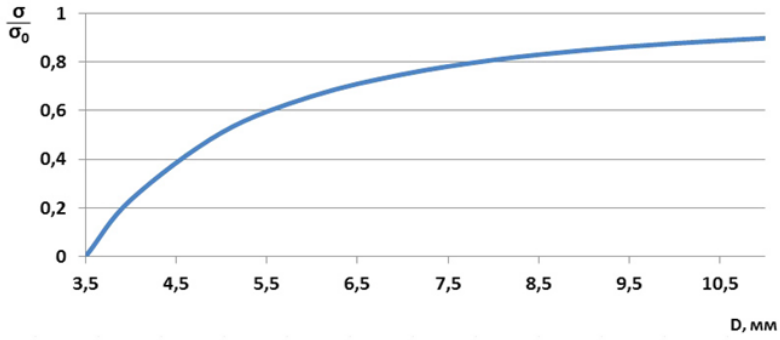

Рисунок 8 - Распределение радиального относительного напряжения от края капсулорексиса к экватору на примере капсулы с круговым каппсулорексисом диаметром 3,5мм (R_0 = 1,75 мм)

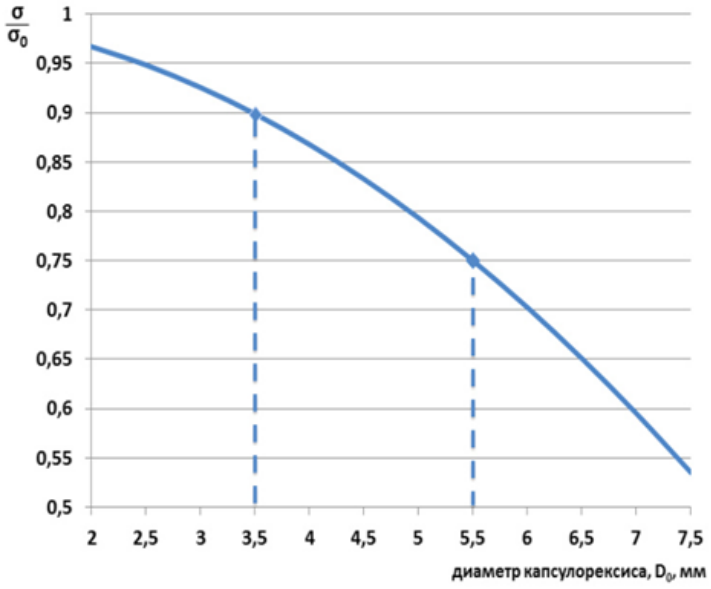

Рисунок 9 - Зависимость относительного радиального напряжения в точках на окружности свода КМХ от диаметра кругового капсулорексиса.

Оптимизация хирургических манипуляций на задней капсуле и разработка безопасной техники выполнения заднего капсулорексиса при ПЭС базировалась на основании полученных нами при ОКТ-исследовании детальных представлениях об инволюционных изменениях структур ВЛИ. Задний капсулорексис в подавляющем большинстве случаев проводился после имплантации ИОЛ. Иглой 30G выполняли микроперфорацию в парацентральной зоне задней капсулы, коаксиальным пинцетом 25G формировали в ней круговое отверстие диаметром около 3,5 мм, при этом техника выполнения ПЗКР имела некоторые особенности, обусловленные наличием ПЭС: выполнение предварительной имплантации внутрикапсульного кольца; введение вискоэластика под заднюю капсулу исключалось или проводилось в минимальном количестве - лишь в зону перфорации, в связи с чем

не было необходимости в удалении вискоэластика из зоны заднего капсулорексиса.

Описанные технические приемы способствовали устранению дисбаланса в связочном аппарате и расправлению задней капсулы, позволяли лучше контролировать формирование лоскута задней капсулы и избежать радиальных разрывов, сохранить интактность передней гиалоидной мембраны. ИОЛ во всех случаях имела внутрикапсульную фиксацию, была хорошо центрирована, а ее оптическая часть полностью закрывала отверстие капсулорексиса. В отдаленные сроки наблюдения размер заднего капсулорексиса не менялся.

Завершающим звеном в разработке хирургической технологии была оптимизация хирургического подхода при работе с передней капсулой для предотвращения ее помутнения и сокращения с развитием контракционного капсулярного синдрома. Для этого были проведены изучение конструктивных особенностей ИОЛ и сравнительный анализ в группе из 58 пациентов (70 глаз) с артифакией двух профилактических методов: полировки передней капсулы и метода исключения контакта передней капсулы с ИОЛ.

Выявленный нами при ОКТ-исследовании эффект исключения контакта ПКХ-ИОЛ стал возможен с появлением в начале 20 века ИОЛ ступенчато-сводчатого дизайна (Tecnis (Abbott), enVista (B&L) и др.) с выступающей кромкой оптической части, препятствующей прилеганию передней капсулы к поверхности линзы. Этот эффект не был запланирован при создании данного типа ИОЛ, а разработчики с целью уменьшения общей толщины линзы изменили профиль ее передней поверхности, которая, по описанию авторов патента, «имеет центральную оптическую зону, окружающую ее периферийную зону и кольцевую зону углубления между ними» (Deacon J. et al., 2013). В результате такой модификации ИОЛ получила выступающую переднюю кромку оптической части, не позволяющую краям передней капсулы соприкасаться с поверхностью ИОЛ.

При имплантации ИОЛ плоскостного дизайна (Acrysof (Alcon), Akreos Adapt (B&L), МИОЛ-2 (Репер-НН) и др.) в случаях, где позволял размер зрачка, для профилактики ККС проводили полировку ПКХ с целью удаления субкапсулярного эпителия по краю капсулорексиса, диаметр которого составлял 5,0-5,5 мм. Однако данная процедура требовала адекватного мидриаза, могла быть неполной, а в послеоперационном периоде была возможна частичная клеточная миграция.

Более оптимальным в условиях ограниченного мидриаза было использование метода исключения контакта ПКХ-ИОЛ, который, как известно, является одним из триггеров фибропластической эпителиальной транформации (Ishibashi T. et al., 1993; Nishi O. et al., 1995; Kato K. et al., 1997; Caporossi A. et al., 1998). Для этого применялись ступенчато-сводчатые ИОЛ (Tecnis (Abbott), enVista (B&L)) с выступающей кромкой оптической части ИОЛ. ОКТ-исследование состояния ПКХ при внутрикапсульной фиксации подобных моделей ИОЛ в раннем и отдаленном

послеоперационном периоде показало, что прилегания передней капсулы к линзе не происходило ни в одном случае, а передний субкапсулярный эпителий оставался неизмененным и не реализовывал свой потенциал метаплазии (Рисунок 10В).

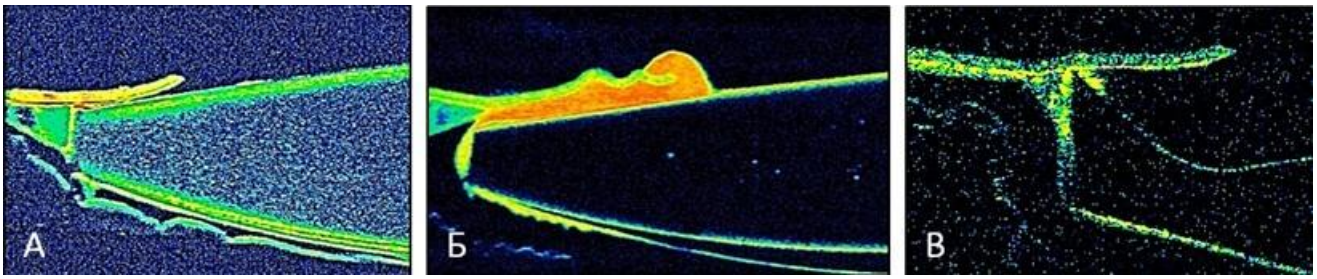

Рисунок 10 – Артифакия. ПЭС. Отдаленный п/о период. Варианты состояния передней капсулы: А – после полировки ПКХ (плоскостная ИОЛ – МИОЛ-2, Репер-НН); Б – эпителиальная метаплазия при интактной ПКХ (плоскостная ИОЛ – AcrySof, Alcon); В – отсутствие контакта ПКХ с поверхностью ступенчато-сводчатой ИОЛ (Tecnis, Abbott), неизмененный субкапсулярный эпителий.ОКТ-сканограммы.

При сравнительном исследовании в отдаленном периоде толщина переднекапсулярного комплекса при имплантации ступенчато-сводчатых ИОЛ (18 случаев) статистически значимо отличалась от таковой у пациентов с плоскостными ИОЛ: при интактной передней капсуле (34 случая) и после ее полировки (18 случаев) - M±σ, 42,8±5,6 мкм; 152,9±78,9 мкм и 60,3±20,9 мкм соответственно ($p < 0,0001$; критерий Kruskal-Wallis) (Рисунок 10).

Кроме того, было выявлено, что полировка передней капсулы может привести к формированию неполного капсульного перегиба, что, как показали R. Menapace с соавторами, снижает стабильность круговой капсулярной спайки и увеличивает частоту развития вторичной катаракты (Рисунок 10А). По мнению авторов, при необходимости полировки передней капсулы следует снизить вероятность возможного помутнения задней капсулы путем выполнения заднего капсулорексиса (Menapace R. et al., 2005). Этот факт является дополнительным поводом к применению метода ПЗКР при ПЭС.

Таким образом, предлагаемая оптимизированная технология хирургии катаракты на фоне ПЭС включает ряд мероприятий, направленных на:

- минимизацию интраоперационного зонулярного стресса с помощью применения безротационной технологии факоэмульсификации и щадящих гидродинамических режимов;

- поддержание осесимметричного баланса в связочной-капсульной системе с помощью внутрикапсульного кольца;

- предотвращение вторичной катаракты путем удаления при выполнении первичного заднего капсулорексиса центрального кругового лоскута задней капсулы – источника ее фиброза и складчатой деформации, матрицы для миграции и пролиферации хрусталикового эпителия;

- профилактику контрактуры передней капсулы путем ее полировки с удалением субкапсулярного эпителия или использования ИОЛ, исключающих контакт передней капсулы с поверхностью оптической части линзы.

Факоэмульсификация по предлагаемой технологии была выполнена на 765 глазах с катарактой на фоне ПЭС у 684 пациентов в возрасте от 50 до 96 лет. Дистрофические изменения переднего отрезка глаза и характер отложений псевдоэксфолиативного материала соответствовали I-II стадии ПЭС. Была отмечена слабость связочно-капсульного аппарата хрусталика с факодонезом различной степени и нарушение зрачковой функции радужки. При биомикроскопии хрусталика наблюдались дистрофические изменения передней капсулы, плотность ядра II–IV степени (Buratto L., 1999). Во всех случаях хирургия катаракты была успешно завершена в соответствии с планируемым алгоритмом. Таких интраоперационных осложнений, как разрыв капсульного мешка хрусталика, ятрогенный зонулодиализ, выпадение стекловидного тела, не было.

Результаты хирургического лечения катаракты на фоне псевдоэксфолиативного синдрома с применением оптимизированной технологии

Предлагаемый оптимизированный комплексный подход к хирургии катаракты при ПЭС является, по нашему мнению, патогенетически оправданным, однако увеличение объема манипуляций на фоне высоких хирургических рисков при ПЭС требует оценки безопасности предлагаемой технологии, что и явилось предметом пятого этапа исследования. Самым обсуждаемым аспектом в отношении возможных осложнений является выполнение первичного заднего капсулоресиса. Предметом внимания являются риск повреждения передней гиалоидной мембраны и потенциальная вероятность нарушения аквеозно-витреального барьера с возможным развитием макулярного отека.

Для оценки состоятельности барьерной функции ВЛИ и безопасности предлагаемой технологии в целом на пятом этапе были проведены клинико-функциональная оценка результатов лечения и изучение активности местного воспалительного процесса до и после хирургического лечения у 54 пациентов (54 глаза) в возрасте от 50 до 92 лет (M±σ; 76,0 ± 7,4 лет) с осложненной катарактой на фоне ПЭС. Кроме того, в раннем и отдаленном послеоперационных периодах проведено динамическое ОКТ-исследование морфологии макулы у 37 человек (47 глаз) в возрасте от 56 до 83 лет (M±σ; 73,2 ± 7,3) и витреолентикулярного интерфейса у 35 человек (39 глаз) в возрасте от 66 до 83 лет (M±σ; 74,6 ± 5,8).

При клинико-функциональной оценке результатов лечения не выявлено особенностей течения раннего послеоперационного периода, а острота зрения в

группе составляла от 0,7 до 1,0 (M±σ; 0,89±0,65). Лабораторное исследование концентрации в слезной жидкости пациентов биологически активных веществ, обладающих как провоспалительными свойствами: интерлейкин-6, матриксная металлопротеиназа-9 (ИЛ-6, MMP-9), так и противовоспалительными свойствами: интерлейкин-10, трансформирующий фактор роста - бета 1 (ИЛ-10, TGF-β1); проводилось до операции и на 5-е сутки после операции. Было выявлено, что в раннем послеоперационном периоде не произошло значимого изменения в балансе изучаемых цитокинов, из чего следует, что оперативное вмешательство по предлагаемой технологии не оказывает выраженного влияния на активность местного воспалительного процесса (Таблица 5). В литературе не представлено данных о влиянии хирургической травмы при ПЭС на изменение баланса цитокинов, что побудило нас провести собственное исследование.

Таблица 5 - Содержание цитокинов в слезной жидкости пациентов с ПЭС до и после хирургии катаракты по предлагаемой технологии (n=54)

Цитокины	До операции	5 сутки после операции
ИЛ-6, пг/мл	23,6 ± 4,8	29,2 ± 5,1*
ИЛ-10, пг/мл	24,9 ± 3,1	20,7 ± 2,8*
MMP-9, нг/мл	1,35 ± 0,16	1,46 ± 0,18*
TGF-β1, пг/мл	439,5 ± 30,6	392,6 ± 21,6*

*- уровень значимости отличий $p > 0,05$ (критерий Wilcoxon)

ОКТ-контроль витреолентикулярного интерфейса в исследуемой группе позволил выявить у пациентов с ПЭС после выполнения ПЗКР два ключевых признака неосложненного заднего капсулорексиса – интактный передний гиалоид и восстановление капсулярного барьера путем адгезии краев капсулорексиса к ИОЛ. Стабильные витреолентикулярные взаимоотношения наблюдались и в отдаленном периоде.

Динамическое ОКТ-исследование морфологии макулы у 37 пациентов (47 глаз) исследуемой группы, проведенное до хирургии катаракты по оптимизированной технологии и в различные сроки после нее (2-4 недели, 1- 3 месяца, 6-12 месяцев), выявило незначительное и статистически незначимое изменение толщины фовеолярной сетчатки на 3,4% в сроки 1-3 месяца после операции с последующей регрессией. Данные изменения показателей находились в пределах физиологической нормы (Таблица 6).

На этом же этапе работы было проведено сравнительное ОКТ-исследование морфологии макулы у 129 пациентов (159 глаз) с ПЭС и неизмененным исходным макулярным профилем в отдаленные сроки в различных группах: после

стандартной хирургии катаракты (36 случаев), дополненной задним капсулорексисом (62 случая), а также после YAG-лазерной дисцизии вторичной катаракты (31 случай). В контрольную группу (30 случаев) были включены неоперированные контрлатеральные глаза этих же пациентов. При анализе результатов не выявлено клинически значимых макулярных отеков и статистически значимых различий с контрольной группой (Таблица 7).

Таблица 6 – Результаты динамического ОКТ-исследования морфологии макулы у пациентов с псевдоэксфолиативным синдромом после хирургии катаракты по предлагаемой технологии (n=47 глаз)

Сроки	Толщина фовеолярной сетчатки (мкм), M± σ	p*
До операции	246,53 ± 19,66	-
2-4 недели	247,69 ± 19,67	0,57
1-3 месяца	254,81 ± 21,18	0,08
6-12 месяцев	250,97 ± 16,38	0,26

p*– уровень значимости различий (критерий Wilcoxon).

Таблица 7 – Результаты сравнительного ОКТ-исследования морфологии макулы после различных видов хирургии хрусталика в отдаленном периоде (n=159 глаз)

Группы	n	Возраст, лет; M± σ	Длина глаза, мм; M± σ	Толщина макулы (мкм); M± σ	p*
Контрольная группа (1)	30	73,6±7,1	23,25±0,61	**251,13 ± 24,06**	-
Группа ПЗКР + (2)	62	72,8±8,4	23,52±0,73	**254,71 ± 18,85**	p_{1-2} 0,76*
Группа ПЗКР – (3)	36	74,3±8,4	23,44±0,51	**254,42 ± 24,38**	p_{1-3} 0,88*
Группа ЛДВК (4)	31	73,3±9,0	23,72±0,66	**274,19 ± 26,23**	p_{1-4} 0,25*

p* – уровень значимости различий между группами (критерий Mann-Whitney)

Результаты исследования, полученные нами при оптической когерентной томографии, клинико-функциональном наблюдении и лабораторном тестировании слезной жидкости, позволили сделать вывод о сохранности аквеозно-витреального барьера после хирургии катаракты на фоне ПЭС, что согласуется с данными литературы о ведущей роли передней гиалоидной мембраны в барьерной функции ВЛИ и отсутствии достоверных различий в частоте развития макулярных отеков

при стандартной ФЭК и дополненной задним капсулорексисом (De Groot V. et al., 2003; Gibran S.K. et al., 2006; Stifter E. et al., 2008; Минакова С.Е. с соавт., 2009; Yazici A.T. et al., 2010; Kara N. et al., 2011; Пензева К.В. с соавт., 2012).

На заключительном, шестом, этапе для оценки эффективности предлагаемой технологии хирургии катаракты в предотвращении отдаленных осложнений было проведено сравнительное изучение результатов у пациентов с ПЭС после успешно завершенной хирургии катаракты с примененииес стандартной (контрольная группа, n=117 глаз) и предлагаемой технологии (основная группа, n=91 глаз). Всего в исследование было включено 169 пациентов (208 глаз), прооперированных по поводу осложненной катаракты на фоне ПЭС I-II стадии и не имеющих на момент операции другой офтальмопатологии. Сроки наблюдения у отдельных пациентов составили от 2 до 7 лет. Группы сравнения были сопоставимы по возрасту, длине глаза, стадиям ПЭС, срокам послеоперационного наблюдения, типам имплантированных ИОЛ.

При сравнительном исследовании острота зрения в основной группе оставалась стабильно высокой во все сроки наблюдения. В контрольной группе ОЗ была статистически значимо ниже, а неравномерность показателей объяснялась их снижением при появлении осложнений отдаленного периода - вторичной катаракты или дислокации ИОЛ - и повышением ОЗ в последующие после хирургической коррекции осложнений сроки. Высокий уровень значимости различий результатов в группах выявлен во все сроки наблюдения (Таблица 8).

Таблица 8 – Результаты исследования остроты зрения в группах сравнения в динамике послеоперационного периода (M±m, среднее значение преобразованного LogMAR в десятичное значение ±среднее квадратичное отклонение в линиях таблицы)

Группы сравнения	Сроки после операции					
	1-7 дней	1 год	2 года	3 года	4 года	5 лет и более
Основная группа (кол-во)	0,94±0,41 (n=91)	0,97±0,33 (n=70)	0,98±0,24 (n=69)	0,96±0,44 (n=68)	0,97±0,36 (n=42)	0,92±0,53 (n=40)
Контрольная группа (кол-во)	0,89±0,65 (n=117)	0,81±1,83 (n=64)	0,70±2,47 (n=67)	0,55±3,53 (n=68)	0,62±3,19 (n=67)	0,53±3,92 (n=61)
p*	0,018	0,001	0,001	0,0001	0,005	0,0001

*p – уровень значимости различий между группами (критерий Mann-Whitney)

Проведенное сравнительное ОКТ-исследование в послеоперационные сроки от 3 до 5 лет позволило оценить состояние задней капсулы хрусталика, ретролентального пространства, передней гиалоидной мембраны и показало, что в контрольной группе снижение остроты зрения с помутнением оптической зоны

(3 мм) было обусловлено фиброзом (38,2%), складчатой деформацией (16,7%) и пролиферацией хрусталикового эпителия (27,8%).

У пациентов основной группы на задней капсуле, окружающей зону капсулорексиса, наблюдали различные проявления фиброза и клеточной пролиферации, однако складчатость капсулы и ее провисание не были отмечены ни в одном случае, что, вероятно, связано с удалением самой тонкой и деструктивно измененной центральной части ЗКХ при выполнении заднего капсулорексиса. В нескольких случаях при выраженной клеточной пролиферации на оставшейся задней капсуле наблюдали «перегиб» клеточной массы через край капсулоресиса и «разворот» миграции хрусталикового эпителия на внешнюю сторону задней капсулы. Оптическая зона, соответствующая «окну» заднего капсулорексиса у пациентов основной группы практически всегда оставалась чистой, за исключением одного случая ретролентального помутнения, вызванного клеточной миграцией по относительно сохранной передней гиалоидной мембране.

При сравнительном исследовании частоты основных отдаленных осложнений выявлены значимые различия в проявлениях вторичной катаракты, контрактуры капсульного мешка и поздних дислокаций ИОЛ. Вторичная катаракта (помутнение в оптической зоне 3 мм) в контрольной группе была отмечена в 86 случаях (73,5%). В четырех случаях контрольной группы снижение остроты зрения было вызвано дислокацией комплекса «капсульный мешок - ИОЛ» с последующим оперативным лечением. Выраженные проявления контракционного капсулярного синдрома, требующие хирургической коррекции, были выявлены в 6 случаях. Повторные хирургические вмешательства в контрольной группе были проведены в 71 случае (60,7%). В основной группе лишь в одном случае была отмечена вторичная катаракта и выполнена ее YAG-лазерная дисцизия (Таблица 9).

Таблица 9 – Частота отдаленных осложнений и повторных операций в группах сравнения в отдаленном периоде (n=208 глаз)

Группы	Возраст (лет), M± σ	Длина глаза (мм), M± σ	Срок наблюдения (мес), M± σ	Отдаленные осложнения			Повторные операции, абс. (%)
				Вторичная катаракта, абс. (%)	ККС, абс. (%)	Дислокация ИОЛ, абс. (%)	
Основная группа, n=91	70,9±5,8	23,34±0,70	50,2±13,5	**1 1,1%**	**0**	**0**	**1 1,1%**
Контрольная группа, n=117	71,9±5,4	23,30±0,85	52,8±14,9	**86 73,5%**	**6 5,1%**	**4 3,4%**	**71 60,7%**
p	0,87*	0,96*	0,67*	<0,001**	-	-	<0,001**

* - уровень значимости различий (критерий Mann-Whitney)

** - уровень значимости различий (точный критерий Fisher)

Проведенная клинико-инструментальная и лабораторная оценка результатов лечения катаракты у пациентов с ПЭС по предлагаемой технологии показала отсутствие клинически значимого послеоперационного воспаления и изменения морфологии макулы, интактность переднего гиалоида и восстановление капсульного барьера с формированием стабильных витреолентикулярных взаимоотношений. Сравнение отдаленных клинико-функциональных результатов хирургии катаракты на фоне ПЭС с применением стандартной и предлагаемой оптимизированной технологии показало более высокую безопасность и эффективность последней в получении стабильных функциональных показателей и профилактике отдаленных осложнений.

ВЫВОДЫ

1. На основании ретроспективного клинико-инструментального исследования выявлено, что структура и частота основных отдаленных осложнений у пациентов с псевдоэксфолиативным синдромом после стандартной факоэмульсификации катаракты с имплантацией ИОЛ представлены: вторичной катарактой - 73,5%, контракционным капсулярным синдромом – 5,1%, дислокацией комплекса «капсульный мешок - ИОЛ» - 3,4%; псевдоэксфолиативный синдром является основным фактором риска поздней дислокации ИОЛ.

2. Разработанная методология исследования витреолентикулярного интерфейса артифакичного глаза с помощью оптической когерентной томографии, заключающаяся в алгоритме обследования, выделении значимых признаков и определении критериев их оценки, является высокоинформативным подходом к изучению структур данной области и позволяет оценить их состояние в динамике процесса трансформации после хирургии хрусталика.

3. На основании анализа результатов ОКТ-исследования переднего отрезка глаза после стандартной хирургии катаракты выявлены особенности послеоперационной трансформации структур при формировании комплекса «капсульный мешок - ИОЛ», определены основные анатомо-топографичекие типы витреолентикулярного интерфейса артифакичного глаза, отражающие степень инволюции вовлеченных структур:

- первый тип - адгезия задней капсулы к ИОЛ, сохранность структуры передней гиалоидной мембраны и ее тесное прилегание к капсульному мешку хрусталика;
- второй тип - наличие ретролентального пространства, сохранность структуры передней гиалоидной мембраны, задняя капсула различной конфигурации (складки, провисание, прилегание к ИОЛ);
- третий тип – ретролентальное пространство с увеличением глубины и

подвижностью контуров, деструкция передней гиалоидной мембраны, вариабельность состояния задней капсулы (складки, провисание, прилегание к ИОЛ).

4. Анализ основных отдаленных осложнений стандартной факоэмульсификации катаракты у пациентов с псевдоэксфолиативным синдромом, проведенный на основании клинико-инструментального обследования с использованием ОКТ-технологии, позволил выявить характерные для данной патологии проявления послеоперационной трансформации капсульного мешка хрусталика, ответственные за развитие отдаленных последствий хирургии катаракты: фиброз задней капсулы (47,6%), складчатая деформация задней капсулы (19,1%), отсутствие полного контакта задней капсулы с ИОЛ (50%), увеличение толщины переднекапсулярного комплекса хрусталика с контрактурой передней капсулы.

5. На основании ОКТ-исследования артифакичных глаз после выполнения первичного заднего капсулорексиса показаны значимые анатомо-топографичекие особенности: интактность передней гиалоидной мембраны, восстановление капсульного барьера, полное прилегание задней капсулы к ИОЛ; определены три основных типа витреолентикулярного интерфейса; выявлены морфологические особенности проявления вторичной катаракты и показано, что эффективность метода первичного заднего капсулорексиса зависит от типа витреолентикулярного интерфейса.

6. На основании проведенных исследований разработана и внедрена в клиническую практику оптимизированная технология факоэмульсификации катаракты на фоне псевдоэксфолиативного синдрома, включающая ряд мероприятий, направленных на:

- минимизацию зонулярного стресса с помощью безротационной технологии удаления ядра и щадящих гидродинамических режимов;

- поддержание осесимметричного баланса в связочной-капсульной системе хрусталика с помощью внутрикапсульного кольца;

- предотвращение вторичной катаракты путем удаления при выполнении первичного заднего капсулорексиса центрального кругового лоскута задней капсулы – источника ее фиброза и складчатой деформации, матрицы для миграции и пролиферации хрусталикового эпителия;

- профилактику контрактуры передней капсулы путем ее полировки с удалением субкапсулярного эпителия или исключения контакта передней капсулы с поверхностью оптической части линзы с помощью ступенчато-сводчатых ИОЛ.

7. На основании клинико-инструментального и лабораторного исследования доказана состоятельность витреолентикулярного барьера после применения предлагаемой технологии хирургии катаракты у пациентов с

псевдоэксфолиативным синдромом: показаны такие особенности витреолентикулярного интерфейса, как интактность передней гиалоидной мембраны и восстановление капсулярного барьера; доказано отсутствие активации местного воспалительного процесса и значимых изменений морфологии макулярной области сетчатки в ответ на проведение хирургического вмешательства.

8. На основании ОКТ-исследования артифакичных глаз в отдаленном периоде после хирургии катаракты на фоне псевдоэксфолиативного синдрома по предлагаемой технологии показано статистически значимое снижение клинически значимых патологических проявлений трансформации капсульного мешка хрусталика и витреолентикулярного интерфейса.

9. Сравнительный анализ отдаленных результатов хирургии катаракты на фоне псевдоэксфолиативного синдрома, проведенный на основании клинико-инструментального исследования, показал, что применение предлагаемой хирургической технологии по сравнению со стандартной повышает эффективность и безопасность лечения данной патологии, так как позволяет получить достоверно более высокие функциональные показатели, более низкую частоту отдаленных осложнений и отсутствие необходимости повторных вмешательств в подавляющем большинстве случаев (98,9%).

ПРАКТИЧЕСКИЕ РЕКОМЕНДАЦИИ

Исследование витреолентикулярного интерфейса с помощью технологии оптической когерентной томографии

Оптическая когерентная томография витреолентикулярного интерфейса на аппарате RTVue XR Avanti («Optovue», США) проводится по протоколам Cornea Line и Cornea Cross Line с помощью модуля для исследования переднего отрезка глаза. Одним из ограничений метода является возможность визуализации структур ВЛИ только в пределах апертуры зрачка, в связи с чем исследование выполняется в условиях медикаментозного мидриаза. Оценку состояния витреолентикулярного интерфейса следует проводить в раннем, позднем и отдаленном послеоперационном периоде, так как процесс послеоперационной трансформации капсульного мешка при адаптации к новому содержимому (ИОЛ) составляет не менее одного месяца. Кроме того, темпы и особенности формирования комплекса «капсульный мешок - ИОЛ» зависят от хирургических особенностей операции, конструкции ИОЛ, степени инволюции связочно-капсульного аппарата хрусталика и др. Анализ ОКТ- изображений проводится с использованием цветных и черно-белых сканов.

Различные структуры и отделы переднего отрезка глаза в норме имеют различную степень рефлективности (отражательной способности). Высокой рефлективностью отличаются передняя и задняя капсулы хрусталика, средней – передняя гиалоидная мембрана, материал интраокулярной линзы. Низкая рефлективность (скопление жидкости) характерна для камерной влаги, ретролентального пространства, стекловидного тела.

ОКТ-сканирование позволяет оценить различные характеристики: состояние переднего и заднего листков капсулы хрусталика, профиль задней капсулы и протяженность ее адгезии к ИОЛ, профиль передней гиалоидной мембраны, дистанцию ИОЛ-ЗКХ и ЗКХ-ПГМ, наличие включений в ретролентальном пространстве, стекловидном теле, ИОЛ и другие характеристики. Задняя капсула хрусталика и передняя гиалоидная мембрана при сохранении их целостности на ОКТ-сканах имеют вид непрерывной линии различной конфигурации.

В раннем послеоперационном периоде варианты состояния задней капсулы и ее взаимоотношений с ИОЛ включают: адгезию к ИОЛ; единичные или множественные складки различной высоты; провисание капсулы с формированием куполообразного, волнистого или складчатого профиля.

Передняя гиалоидная мембрана в норме имеет четкий и ровный контур, в случаях ее тесного прилегания к задней капсуле может не визуализироваться. При инволюции мембраны отмечается снижение рефлективности и деформация профиля при сохранении непрерывной линии ее границы.

Ретролентальное пространство может иметь различный объем и конфигурацию, обусловленную профилем его границ – задней капсулы и передней гиалоидной мембраны, а в случае их контакта пространство Бергера не визуализируется. Ретролентальное пространство при его наличии на ОКТ-сканах в большинстве случаев выглядит оптически «пустым» или иногда может содержать включения (хрусталиковый детрит), попадающие сюда интраоперационно при девиации инфузионных потоков в случаях выраженной несостоятельности связочного аппарата.

Содержимое передних слоев витреальной полости также может выглядеть оптически «пустым» («витреальная пустота») или менять свою рефлективность в связи с послеоперационной гидратацией, а в значительной доле случаев стекловидное тело имеет структурные изменения, отражающие процессы возрастной деструкции.

Динамика состояния структур витреолентикулярного интерфейса в определенной степени зависит от степени их инволюции. Через месяц после операции при исходной сохранности структур ВЛИ наблюдается исчезновение складок задней капсулы, формирование капсульного перегиба вокруг края оптической части ИОЛ и адгезия переднего и заднего капсульных листков. При

умеренных инволюционных изменениях наблюдаемое в раннем периоде провисание с волнообразным профилем задней капсулы, лежащей на ПГМ. постепенно сокращается, профиль выравнивается, пространство ЗКХ-ИОЛ уменьшается, проявляется ретролентальное пространство, визуализируется передняя гиалоидная мембрана, формируется капсульный перегиб вокруг края ИОЛ и адгезия переднего и заднего капсульных листков.

При выраженной инволюции структур ВЛИ в течение первого месяца после операции сглаживается складчатый профиль задней капсулы и фестончатый профиль передней гиалоидной мембраны. Ретролентальное пространство меняет свою конфигурацию, а в случаях интраоперационного попадания туда хрусталикового детрита отмечается его резорбция. Происходит адгезия переднего и заднего капсулярных листков, формируется капсульный перегиб вокруг края ИОЛ, при этом в ряде случаев может сохраняться пространство ЗКХ-ИОЛ в центральной зоне оптической части ИОЛ, то есть происходит замыкание остаточного объема жидкости.

В отдаленные сроки оцениваются исходы послеоперационной трансформации структур витреолентикулярного интерфейса. В результате анализа различных параметров - дистанций ИОЛ-ЗКХ и ЗКХ-ПГМ, профиля задней капсулы и передней гиалоидной мембраны - можно выделить три основных типа конфигурации ВЛИ, описанные выше и отражающих состояние и степень инволюции вовлеченных структур.

Передняя капсула хрусталика в силу морфологических отличий, хорошо видимых на ОКТ-сканах, имеет свои особенности биологической трансформации. Передний субкапсулярный эпителий имеет высокую рефлективность при сканировании, а разрешение аппарата RTVue, «Optovue» (5мкм) позволяет на ОКТ-сканах визуализировать слой субкапсулярного эпителия и идентифицировать состояние передней капсулы без полировки и после полировки. Однако точная количественная оценка толщины эпителиального слоя (около 15 мкм) затруднена, поэтому при ОКТ-исследованиях переднюю капсулу хрусталика и субкапсулярный эпителий принято оценивать совокупно и рассматривать как переднекапсулярный комплекс хрусталика. Кроме того, в случаях послеоперационной миофибропластической трансформации А-эпителиоцитов происходит образование фиброцеллюлярной ткани с высокой рефлективностью, что позволяет на ОКТ-сканах наблюдать ее суб- и эпикапсулярное расположение с развитием процесса деформации и сокращения передней капсулы, при этом также возможна только совокупная оценка переднекапсулярного комплекса хрусталика.

В случаях интраоперационной полировки передней капсулы с аспирацией субкапсулярного эпителия на ОКТ-сканах не отмечается плотного контакта передней капсулы с плоскостными ИОЛ, а край переднего капсулорексиса часто

имеет профиль с прогибом в сторону передней камеры. При внутрикапсульной имплантации ступенчато-сводчатых ИОЛ с выступающей кромкой оптической части, препятствующей контакту передней капсулы с телом линзы, слой субкапсулярного эпителия остается неизмененным и не реализует свой потенциал фибропластической трансформации.

Помимо основных закономерностей формирования комплекса «капсульный мешок - ИОЛ» при стандартной хирургии катаракты и нормальном течении послеоперационного периода, **ОКТ-исследование позволяет выявить причины некоторых патологических состояний отдаленного периода**: децентрацию, наклон, деформацию ИОЛ, капсулофимоз – при рефракционных сдвигах; изменение структуры материала ИОЛ (помутнение, глистенинг), люксацию ИОЛ, помутнение задней капсулы (фиброз, шары Elschnig), синдром капсульного блока – при снижении функциональных результатов факохирургии. Это обусловлено тем, что большинство патологических включений и образований имеют высокую оптическую плотность, и, следовательно, обладают хорошей рефлективностью.

Оптическая когерентная томография имеет высокую информативность в случаях интраоперационноых осложнений факохирургии. В первую очередь оценивается положение интраокулярной линзы в КМХ. Задняя капсула при интраоперационном спонтанном разрыве или YAG-лазерной дисцизии утрачивает биомеханические свойства упруго-эластичной мембраны, и ее края закручиваются наружу в виде «спирали» или «рулона». При повреждении ПГМ визуализируются края ее сохранной части и отсутствует четкая граница в зоне дефекта. Передние витреальные слои могут иметь измененную структуру и содержать различные включения, что определяется характером интраоперационных осложнений.

ОКТ-исследование артифакичных глаз с первичным задним капсулорексисом позволяет оценить интактность ПГМ и восстановление капсульного барьера путем адгезии краев заднего капсулорексиса к ИОЛ. В первые дни после хирургии хрусталика с выполнением ПЗКР задняя капсула может несколько отстоять от ИОЛ и при взаимодействии с передней гиалоидной мембраной вызывать ее деформацию. В этих случаях хорошо видна целостность ПГМ, а ее биомеханические свойства определяются степенью инволюции. Адгезия оставшейся после ПЗКР задней капсулы к ИОЛ всегда происходит от периферии к центру, капсула прилегает к линзе без образования складок.

Границы заднего капсулорексиса на ОКТ-сканах можно идентифицировать по легкому вывороту краев задней капсулы кнаружи. Этот ориентир особенно важен в отдаленные сроки – при полном контакте задней капсулы, окружающей «окно» капсулорексиса, с ИОЛ. При ОКТ-исследовании артифакичных глаз с задним капсулорексисом в отдаленные сроки можно выделить три типа ВЛИ, аналогичные таковым после стандартной хирургии. Принципиальное отличие состоит в полном

прилегании задней капсулы к ИОЛ во всех случаях артифакии с ПЗКР.

Патогенетически ориентированная технология хирургии катаракты на фоне псевдоэксфолиативного синдрома

Предлагаемая патогенетически ориентированная технология хирургии катаракты на фоне ПЭС представляет систему мероприятий, оптимизирующих и дополняющих алгоритм стандартной ФЭК с имплантацией ИОЛ.

Хирургическое вмешательство проводится с выполнением лимбального тоннеля шириной 2,2 мм на 10.30 часах и двух парацентезов шириной 1,2 мм на 3 и 9 часах. На ультразвуковом этапе лимбальный тоннель и парацентез должны располагаться на достаточном расстоянии друг от друга (не менее 120°), чтобы обеспечить соответствующее направление прилагаемого вектора силы, так как слишком близкое их расположение может привести к крутящему моменту при манипуляциях во время разделения борозды или раскола фрагментов.

После передней круговой капсулотомии и гидродиссекции, исключая этап ротации ядра хрусталика, парацентрально в левой половине ядра с помощью ультразвукового наконечника формируется глубокая косая борозда, асимметрично смещенная влево, с последующим бимануальным расколом по всей ее длине. Затем в б*о*льшем фрагменте ядра методом вертикального чопа выполняется косой раскол с максимальным сдвигом линии фрагментации вправо. В результате выделяется и мобилизуется большой «центральный клин», захватывающий центральную часть ядра хрусталика.

Борозда создает пространство в капсульном мешке и обнажает срез фрагментов ядра. Это позволяет при вхождении в б*о*льший фрагмент изменить угол атаки факонаконечника, который внедряется путем ультразвукового воздействия не под углом, а горизонтально - непосредственно в ядерные слои, глубоко и надежно захватывая фрагмент. При этом нет необходимости заведения чоппера далеко на периферию. Происходит интеграция вертикального и горизонтального факочопа, а вектор прилагаемой при расколе силы переводится в более горизонтальную плоскость, что минимизирует вертикальную механическую нагрузку на связочно-капсульный аппарат хрусталика.

Для мобилизации фрагментов хрусталика можно использовать прием «hook and flip», приподнимая с помощью чоппера вершину центрального клина. Прием осуществляется одним движением – рабочая часть чоппера, находясь по завершении раскола в трещине между разделенными фрагментами, поворачивается в сторону центрального фрагмента и, цепляя ядерные слои, приподнимает вершину клина. Этот прием создает пространство, меняет плоскость подхода и вектор прилагаемой силы при последующем удалении центрального выделенного

фрагмента, которое проводится методом факочопа в пространстве капсульного мешка без вращения и агрессивных манипуляций.

Два оставшихся периферийных сегмента ядра в опустевшем капсульном мешке легко перемещаются чоппером без ротации и компрессии на связочно-капсульный аппарат в зрачковую зону для их дальнейшей факоэмульсификации. После удаления ядра хрусталика и кортикальных масс выполняется имплантация внутрикапсульного кольца для осесимметричного распределения нагрузки на поддерживающую систему хрусталика и профилактики ее дальнейшей деградации, а также для безопасного выполнения ПЗКР.

Выполнение заднего капсулорексиса проводится после имплантации внутрикапсульного кольца и ИОЛ. Боковым движением иглы 30G выполняется микроперфорация с формированием клапана в парацентральной зоне задней капсулы. Введение вискоэластика под заднюю капсулу исключается. Деструктивные изменения структур витреолентикулярного интерфейса при ПЭС делают эту манипуляцию нецелесообразной, так как эффекта оттеснения передней гиалоидной мембраны не происходит, а вискоэластик струйно попадает в расширенное ретролентальное пространство. Возможно введение вискоэластика лишь в зону перфорации в минимальном количестве для того, чтобы избежать случайного захвата волокон стекловидного тела при формировании лоскута.

Коаксиальным пинцетом 25G выполняется круговое отверстие в задней капсуле диаметром около 3,5 мм, при этом необходимо контролировать, чтобы формируемый центральный лоскут задней капсулы всегда находился в пространстве капсульного мешка. Этап удаления вискоэластика из зоны заднего капсулорексиса, связанный с риском выпадения стекловидного тела, исключается.

При значительно выраженной зонулярной несостоятельности в ходе операции можно дополнительно использовать иридокапсулярные ретракторы, которые не только повышают стабильность СКАХ, но также, частично блокируя доступ в заднюю камеру, препятствуют попаданию рабочего раствора через несостоятельную круговую циннову связку в ретролентальное пространство.

Для снижения риска развития контрактуры капсульного мешка выполняется полировка передней капсулы хрусталика по краю переднего капсулорексиса или имплантация ИОЛ ступенчато-сводчатого дизайна с целью исключения контакта края передней капсулы с ИОЛ.

Список основных работ, опубликованных по теме диссертации, в научных изданиях, рекомендованных ВАК РФ

1. Егорова Е.В. Первичный задний капсулорексис при факоэмульсификации у пациентов с псевдоэксфолиативным синдромом / Е.В.Егорова, А.В.Бетке // **Практическая медицина.** - 2012.- № 4.- С. 271-273.
2. Егорова Е.В. А.В. Бетке, Е.А. Пичикова Расчет интраокулярной линзы при псевдоэксфолиативном синдроме / Е.В.Егорова, А.В.Бетке, Е.А.Пичикова // **Вестник Волгоградского государственного медицинского университета**, приложение - 2013. - С.79-81.
3. Егорова Е.В. Некоторые особенности иммунобиохимических нарушений в патогенезе псевдоэксфолиативного синдрома людей / Е.В.Егорова, А.В.Бетке., О.М.Горбенко, А.П.Шваюк, А.Н.Трунов // **Офтальмохирургия**. - №4. – 2013. – С.12-15.
4. Егорова Е.В. Математическое моделирование в решении проблемы некоторых отдаленных последствий хирургии катаракты / Е.В.Егорова, А.В.Бетке, В.Г.Безбородов // **Офтальмохирургия.**- 2014.- № 3. – С. 13-18.
5. Егорова Е.В. Оценка безопасности первичного заднего капсулорексиса при псевдоэксфолиативном синдроме / Е.В.Егорова Е.В., А.В.Бетке, В.В.Черных // **Вестник Новосибирского государственного университета**, Серия биология и медицина. - 2014. – Т.12, №2. - С.66-69
6. Егорова Е.В. Первый опыт применения Шеймпфлюг изображения для определения оптической плотности хрусталика при фемто-факоэмульсификации катаракты / Е.В.Егорова, Н.А.Пичикова, Е.А.Пичикова // **Вестник Тамбовского Университета**, Серия: Естественные и технические науки. - 2015. - Т.20,№.3. - С.561-563.
7. Егорова Е.В. Морфологические особенности проявления вторичной катаракты после факоэмульсификации с первичным задним капсулорексисом / Е.В.Егорова, И.Б.Дружинин, В.В.Дулидова, В.В.Черных // **Практическая медицина**. – 2017. - № 3. - С. 30-34.
8. Егорова Е.В. Влияние первичного заднего капсулорексиса на активность местного воспалительного процесса при факоэмульсификации осложненной катаракты на фоне псевдоэксфолиативного синдрома / Е.В.Егорова, О.О.Обухова, О.М.Горбенко, А.П.Шваюк, В.В.Черных, А.Н.Трунов // **Сибирский научный медицинский журнал**. – Новосибирск. – 2018. – Т.38, № 1 - С. 53-58.
9. Егорова Е. В. Анатомо-топографические взаимоотношения задней капсулы хрусталика и интраокулярной линзы при псевдоэксфолиативном синдроме / Е.В.Егорова // **Офтальмология**. - 2018. – Т. 15, № 25. – С. 134-139.

10. Егорова Е.В. Особенности техники факоэмульсификации катаракты при псевдоэксфолиативном синдроме / Е.В.Егорова // **Сибирский научный медицинский журнал**. - 2018. - Т. 38, № 5. - С. 45-48.
11. Егорова Е.В. Особенности витреолентикулярного интерфейса артифакичного глаза/ Е.В.Егорова, В.В.Дулидова // **Офтальмохирургия.** – 2019. - №3. – С.48-55.
12. Егорова Е.В. Сравнительная оценка отдаленных результатов выполнения первичного заднего капсулорексиса при псевдоэксфолиативном синдроме / Е.В.Егорова // **РМЖ «Клиническая Офтальмология»**. - 2019. - №4. - С.195-200.
13. Егорова Е.В. Витреолентикулярный интерфейс / Е.В. Егорова, А.К. Лазарева// **Офтальмохирургия.** – 2019. - №4. – С.60-66.
14. Егорова Е.В. ОКТ-исследование состояния передней капсулы хрусталика после хирургии катаракты на фоне псевдоэксфолиативного синдрома/ Е.В.Егорова, В.В.Дулидова // **Саратовский научно-медицинский журнал**. – 2020. – Т.16, №1. – С.215-220.

Патенты по теме диссертации

1. Патент № 2313320, оп.27.12.2007, Бюл. № 36, Способ экстракции катаракты у больных с псевдоэксфолиативным синдромом. Заявка № 2006129880 пр. от 18.08.2006, Автор Егорова Е.В.
2. Патент № 2504353, опубл. 20.01.2014, на ПМ Способ экстракции катаракты у больных с ПЭС. Заявка № 2012128680 от 10.07.2012, Автор Егорова Е.В.
3. Патент № 2695488, опубл. 23.07.2019, Бюл. № 21, Способ экстракции катаракты у больных с псевдоэксфолиативным синдромом Заявка № 2018107320 от 28.02.2018; Авторы: Егорова Е.В., Морозова И.М., Ташлыкова Е.А.
4. Положительное решение о выдаче патента от 28.07.2020. Заявка № 2020111927 на полезную модель "Факочоппер для фрагментации катарактальных ядер хрусталика при узком зрачке", приоритет от 24.03.2020, Автор Егорова Е.В.

Список сокращений

ВЛИ – витреолентикулярный интерфейс
ЗКХ – задняя капсула хрусталика
ИЛ - интерлейкин
ИОЛ - интраокулярная линза
ККС – контракционный капсулярный синдром
КХЭ – клетки хрусталикового эпителия
КМХ – капсульный мешок хрусталика
ЛДВК – лазерная дисцизия вторичной катаракты
ОЗ - острота зрения
ОКТ – оптическая когерентная томография
ПГМ – передняя гиалоидная мембрана
ПЗКР –первичный задний капсулорексис
ПКХ – передняя капсула хрусталика
ПЭС – псевдоэксфолиативный синдром
СКАХ – связочно-капсульный аппарат хрусталика
ФЭК – факоэмульсификация катаракты
logMAR - logarithm of the minimum angle of resolution - логарифм минимального угла разрешения
MMP – matrix metalloproteinases - матриксные металлопротеиназы
TGF-β1 – transforming growth factor-beta 1 - трансформирующий фактор роста – бета 1

Биографические данные

Егорова Елена Владиленовна в 1985 году окончила Новосибирский государственный медицинский институт по специальности «Лечебное дело». После окончания клинической интернатуры с 1986 по 1989 гг. работала врачом-офтальмологом глазного отделения Муниципальной городской больницы № 1. В 1989 году была принята на должность врача-офтальмолога в Новосибирский филиал МНТК «Микрохирургия глаза». С 1999 года и по настоящее время является заместителем директора по лечебной работе. Во время выполнения диссертационной работы и по настоящее время занимает должность старшего научного сотрудника научного отдела Новосибирского филиала и возглавляет научное направление, связанное с разработкой и внедрением в практическую деятельность врачей-офтальмологов современных методологических подходов к диагностике и лечению социально значимой патологии переднего отрезка глаза.

В 1992 году успешно защитила диссертацию «Реваскуляризация заднего полюса глаза при осложненной миопии» на соискание ученой степени кандидата медицинских наук в Красноярском Государственном медицинском университете им. проф. В.Ф. Войно-Ясенецкого.

Является автором 74 научных работ в ведущих российских и зарубежных изданиях и 20 патентов РФ.