ФЕДЕРАЛЬНОЕ ГОСУДАРСТВЕННОЕ АВТОНОМНОЕ УЧРЕЖДЕНИЕ
«МЕЖОТРАСЛЕВОЙ НАУЧНО–ТЕХНИЧЕСКИЙ КОМПЛЕКС
«МИКРОХИРУРГИЯ ГЛАЗА» ИМЕНИ АКАДЕМИКА С.Н. ФЕДОРОВА»
МИНИСТЕРСТВА ЗДРАВООХРАНЕНИЯ РОССИЙСКОЙ ФЕДЕРАЦИИ

На правах рукописи

ТОКМАКОВА АЛЕКСАНДРА НИКОЛАЕВНА

КЛИНИКО-ТЕОРЕТИЧЕСКОЕ ОБОСНОВАНИЕ ИМПЛАНТАЦИИ ИНТРАСТРОМАЛЬНЫХ РОГОВИЧНЫХ СЕГМЕНТОВ С ЦЕЛЬЮ КОРРЕКЦИИ АСТИГМАТИЗМА ПОСЛЕ СКВОЗНОЙ КЕРАТОПЛАСТИКИ У ПАЦИЕНТОВ С КЕРАТОКОНУСОМ

14.01.07 – глазные болезни

ДИССЕРТАЦИЯ

на соискание учёной степени кандидата медицинских наук

Научный руководитель:
доктор медицинских наук, профессор
Малюгин Борис Эдуардович

Москва – 2017

ОГЛАВЛЕНИЕ

ВВЕДЕНИЕ……5

Глава 1. ОБЗОР ЛИТЕРАТУРЫ

1.1. Этиология, патогенез, методы лечения кератоконуса……...12

1.2. Сквозная кератопластика в лечении кератоконуса……14

1.3. Способы интраоперационной профилактики астигматизма в ходе СКП…15

1.4. Способы коррекции астигматизма после СКП……...17

1.4.1. Манипуляции со швами……17

1.4.2. Оптическая коррекция……..18

1.4.3. Инцизионная кератотомия, клиновидная резекция и ослабляющие надрезы……18

1.4.4. Лазерные рефракционные операции……...21

1.4.5. Имплантация интраокулярных линз……...24

1.5. Прогрессирование астигматизма после СКП у пациентов с кератоконусом……...25

1.6. Особенности функционального результата коррекции посткератопластического астигматизма у пациентов с кератоконусом в отдаленные сроки……...31

1.7. Интрастромальная кератопластика……..32

1.8. Мировой опыт применения ИСКП с целью коррекции посткератопластического астигматизма……35

Заключение по обзору литературы……..39

Глава 2. МАТЕМАТИЧЕСКОЕ МОДЕЛИРОВАНИЕ

Математическое моделирование меридиональной деформации роговичного трансплантата вследствие истончения остаточной роговицы реципиента после сквозной кератопластики у пациентов с кератоконусом……41

2.1. Математическая модель меридиональной деформации роговичного трансплантата вследствие истончения остаточной роговицы реципиента после сквозной кератопластики……..42

2.2. Теоретическое обоснование имплантации ИРС с целью коррекции астигматизма после СКП у пациентов с кератоконусом……...47

Глава 3. МАТЕРИАЛ И МЕТОДЫ ИССЛЕДОВАНИЯ

3.1. Характеристика материала исследования……...49

3.2. Методы проведения клинических исследований……...50

3.3. Методы статистической обработки результатов……53

3.4. Техника оперативных вмешательств……...54

3.5. Характеристики интрастромальных роговичных сегментов……56

3.6. Выбор параметров ИРС для последующей имплантации и особенности хирургических вмешательств……...57

Глава 4. ОТДАЛЕННЫЕ РЕЗУЛЬТАТЫ СКП, ВЫПОЛНЕННОЙ ПО ПОВОДУ КЕРАТОКОНУСА

3.1. Величина цилиндрического компонента рефракции в отдаленные сроки после СКП у пациентов с кератоконусом…….....59

4.2. Результаты оптической когерентной томографии в отдаленные сроки после СКП у пациентов с кератоконусом ……...60

4.3. Корреляционный анализ связи между истончением остаточной роговицы реципиента и величиной астигматизма……...63

4.4. Проверка результатов математического моделирования……..65

Глава 5. РЕЗУЛЬТАТЫ КЛИНИЧЕСКИХ ИССЛЕДОВАНИЙ И ИМПЛАНТАЦИИ ИРС ПОСЛЕ СКП, ВЫПОЛНЕННОЙ ПО ПОВОДУ КЕРАТОКОНУСА

5.1. Результаты дооперационной диагностики……..67

5.2. Течение раннего послеоперационного периода у пациентов основных групп (мех-ИРС и фемто-ИРС)……75
5.3 Клинико-функциональные результаты имплантации ИРС механическим способом и с фемтосекундным сопровождением……..……...79
5.4. Интраоперационные осложнения имплантации ИРС на трансплантате…..91
5.5. Послеоперационные осложнения имплантации ИРС на трансплантате…..93
5.6. Ретроспективный анализ функциональных результатов обследования пациентов 3-ей контрольной группы после ЛАЗИК……..94
5.7. Сравнительный анализ функциональных результатов операций в основных и контрольной группах…….....96

ЗАКЛЮЧЕНИЕ…….....99
ВЫВОДЫ……110
ПРАКТИЧЕСКИЕ РЕКОМЕНДАЦИИ……112
ОСНОВНЫЕ ОБОЗНАЧЕНИЯ И СОКРАЩЕНИЯ…….113
БИБЛИОГРАФИЯ……...114

ВВЕДЕНИЕ

Сквозная кератопластика (СКП) часто остается единственным возможным радикальным методом лечения при многих патологических состояниях роговицы, одним из которых является кератоконус в поздних стадиях с выраженным истончением роговицы (Копаева В.Г., 1982; Serdarevic O., 2001; Слонимский Ю.Б., 2004).

В сравнении с другими роговичными патологиями при кератоконусе в подавляющем большинстве случаев наблюдается прозрачное приживление роговичного трансплантата, но развившийся посткератопластический астигматизм может явиться причиной низкой остроты зрения и, как следствие, неудовлетворенности пациента полученным результатом операции (Мороз З.И., Копаева В.Г., Малюгин Б.Э., 2004; Lim L., 2004; Каримова А.Н., 2012). По данным ряда авторов, астигматизм величиной 5,00 дптр и выше развивается у 15-27% пациентов, перенёсших СКП (Слонимский Ю.Б., Джафарли Т.Б., Вдовина Г.А., 2002). На величину роговичного астигматизма после СКП помимо особенностей роговиц донора и реципиента влияют хирургические причины, связанные с выкраиванием и фиксацией донорского трансплантата (Фёдоров С.Н., Копаева В.Г., 1977; Малюгин Б.Э., 2004), ввиду чего важным аспектом является использование различных интраоперационных методик, призванных профилактировать развитие астигматизма высокой степени.

На сегодняшний день имеется большой выбор различных методов коррекции посткератопластического астигматизма. Каждый из них, несомненно, может с успехом применяться, но в то же время не лишен недостатков. Среди хирургических методов основными являются различные варианты кератотомии, клиновидная резекция (Малюгин Б.Э., 1994; de la Paz M.F., 2010; Loriaut P., 2015; Böhringer D., 2016), имплантация торических интраокулярных линз (Nuijts R.M., 2004; Viestenz A., 2005; Tahzib N.G., 2006).

С большим успехом с целью коррекции астигматизма после СПК применяются рефракционные операции – ФРК (De Rosa G., 2015; Laíns I., 2016) и ЛАЗИК (Каримова А.Н., 2012; Park C.H., 2014; Imamoglu S., 2014).

По данным ряда исследователей, кератометрическая картина глаз пациентов с кератоконусом после выполненной СКП характеризуется нестабильностью и прогрессирующим увеличением астигматизма в отдаленные сроки (Szczotka-Flynn L., 2004; Raecker M.E., 2008). Можно выделить следующие вероятные причины данного состояния: наличие эктазии в донорской роговице, рецидив эктазии на трансплантате, прогрессирование эктазии в ободке остаточной роговицы реципиента (de Toledo J.A., 2003; Lim L., 2004).

При сравнении кератометрических показателей в отдаленные сроки после СКП у пациентов с кератоконусом и дистрофией Фукса Raecker M.E. с соавторами (2008) пришли к выводу, что в первое десятилетие после СКП цилиндрический компонент рефракции стабилен и сопоставим по величине в обеих группах. Различия в кератометрической картине между группами пациентов были выявлены исследователями по прошествии 10-ти и более лет после СКП: в группе пациентов с исходной дистрофией Фукса показатели оставались стабильными, в то время как в группе пациентов с кератоконусом наблюдалось прогрессирующее повышение значений кератометрической силы роговицы и, соответственно, роговичного астигматизма.

В условиях прогрессирующего повышения величины цилиндрического компонента в отдаленном периоде после СКП, выполненной по поводу кератоконуса, по-прежнему актуален поиск оптимального способа коррекции астигматизма у пациентов данной группы, так как важно не только снизить его степень, но и обеспечить стабильность формы роговичного трансплантата.

С целью коррекции миопии и миопического астигматизма на ранних и развитых стадиях кератоконуса широко используют имплантацию интрастромальных роговичных сегментов (ИРС). Данная операция является безопасной и обратимой, исключает воздействие на оптическую зону роговицы

и позволяет получить хорошие функциональные результаты за счет уменьшения сферического и цилиндрического компонентов рефракции. Имплантация интрастромальных роговичных сегментов может быть проведена и с целью коррекции астигматизма после СКП, что подтверждается немногочисленными на сегодняшний день исследованиями (Arriola-Villalobos P., 2009; Prazeres T.M., 2011; Coscarelli S., 2012; Lisa C., 2013).

Широкое применение фемтосекундных лазерных установок при проведении различных вмешательств на роговице позволило усовершенствовать технологию уже имеющихся методик коррекции посткератопластического астигматизма (Loriaut P., 2015; Shalash R.B., 2015; Massoud T.H., 2016; Hashemian M., 2017). Данная инновация позволяет значительно снизить риск возникновения такого осложнения как перфорация роговицы в ходе операции и успешно применяется при формировании интрастромальных роговичных тоннелей (Паштаев Н.П., 2010; Маслова Н.А., 2012; Костенев С.В., 2014). Особую ценность приобретает использование фемтосекундного сопровождения при формировании тоннелей для последующей имплантации ИРС после сквозной кератопластики (Prazeres T.M., 2011; Lisa C., 2013), когда все манипуляции должны быть выполнены с минимальным воздействием на строму роговичного трансплантата и зону посткератопластического рубца.

Цель: разработка технологии зрительной реабилитации пациентов с индуцированным астигматизмом после сквозной кератопластики, выполненной по поводу кератоконуса, на основании изучения особенностей и клинико-функциональных результатов применения имплантации интрастромальных роговичных сегментов.

Задачи:

1. Создать математическую модель меридиональной деформации роговичного трансплантата вследствие истончения остаточной собственной стромы роговицы у пациента после сквозной кератопластики.

2. Изучить величину посткератопластического астигматизма и его особенности в различные сроки отдаленного послеоперационного периода у пациентов с кератоконусом.

3. С использованием метода оптической когерентной томографии исследовать толщину роговичного трансплантата и ободка остаточной роговицы реципиента в различные сроки после сквозной кератопластики у пациентов с кератоконусом и определить корреляцию между истончением остаточной роговицы реципиента и величиной астигматизма.

4. Провести анализ клинико-функциональных результатов имплантации полимерных сегментов в строму роговичного трансплантата механическим способом и с использованием фемтосекундного лазера.

5. Оценить эффективность и безопасность имплантации интрастромальных роговичных сегментов с целью коррекции посткератопластического астигматизма и стабильность полученного функционального результата в отдаленные сроки.

Научная новизна

1. Впервые изучено состояние цилиндрического компонента рефракции в отдаленные сроки после СКП, выполненной по поводу кератоконуса, на материале пациентов, прооперированных в ФГАУ «МНТК «Микрохирургия глаза» имени акад. С.Н. Фёдорова».

2. Впервые методом математического моделирования доказана прямая зависимость между истончением остаточной роговицы реципиента и величиной астигматизма в отдаленные сроки после сквозной кератопластики, выполненной по поводу кератоконуса.

3. Впервые проведен сравнительный анализ клинико-функциональных результатов имплантации интрастромальных роговичных сегментов, выполненной механическим способом и с использованием фемтосекундного сопровождения, после сквозной кератопластики у пациентов с кератоконусом, и разработаны практические рекомендации для применения данного метода.

Практическая значимость

1. Определены критерии отбора пациентов для имплантации интрастромальных роговичных сегментов с целью коррекции посткератопластического астигматизма, включающие: срок после проведения сквозной кератопластики не менее 2-х лет и с момента удаления роговичного шва – не менее 12-ти месяцев; диаметр трансплантата не менее 8,0 мм; симметричная кератотопограмма; толщина роговичного трансплантата в 5-7 мм зоне не менее 500 мкм.

2. Клинические исследования показали стабильность полученной в результате имплантации интрастромальных роговичных сегментов величины посткератопластического астигматизма при сроке наблюдения до 2-х лет.

3. В результате имплантации в трансплантат интрастромальных роговичных сегментов повышается регулярность роговичной поверхности в оптической зоне, что подтверждается снижением значений индекса регулярности поверхности по данным компьютерной кератотопографии.

Основные положения диссертации, выносимые на защиту

Разработанная технология зрительной реабилитации пациентов с астигматизмом после сквозной кератопластики, выполненной по поводу кератоконуса, основанная на результатах математического моделирования, комплексе клинико-диагностических методов исследования (анамнез, визометрия, биометрия, биомикроскопия, оптическая кератопахиметрия, кератотопография) с учетом критериев отбора для имплантации интрастромальных роговичных сегментов на трансплантате, выполненной механическим способом и с использованием фемтосекундного сопровождения, является эффективной и безопасной, а полученные результаты – стабильными при сроке наблюдения до 2-х лет.

Внедрение в практику

Методика имплантации интрастромальных роговичных сегментов с целью коррекции астигматизма после сквозной кератопластики, выполненной по поводу кератоконуса, внедрена в практику головной организации и филиалов ФГАУ «МНТК «Микрохирургия глаза» им. акад. С.Н. Фёдорова» Минздрава России.

Апробация работы

Основные положения диссертационной работы представлены на Всероссийской научно-практической конференции с международным участием «Федоровские чтения» (Москва 2014), XXXIV Конгрессе Европейского Общества Катарактальных и Рефракционных хирургов (Копенгаген, 2016), Научно-практической конференции с международным участием «Современные технологии катарактальной и рефракционной хирургии» (Москва, 2015, 2016), еженедельных научно-практических конференциях ФГАУ «МНТК «Микрохирургия глаза» им. акад. С.Н. Фёдорова» Минздрава России (Москва, 2014, 2016).

Публикации

По материалам исследования опубликовано 8 печатных работ, из них 3 – в журналах, рекомендованных ВАК РФ.

Объем и структура диссертации

Диссертация изложена на 130-ти листах машинописного текста и состоит из введения, обзора литературы, 4-х глав собственных исследований, обсуждения и заключения, выводов, практических рекомендаций и списка литературы. Работа иллюстрирована 26-ю рисунками и 19-ю таблицами. Список литературы содержит 29 отечественных 147 иностранных источников.

Работа выполнена на базе отдела трансплантационной и оптико-реконструктивной хирургии переднего отрезка глаза ФГАУ «МНТК «Микрохирургия глаза» им. акад. С.Н. Фёдорова» Минздрава России.

ГЛАВА 1. ОБЗОР ЛИТЕРАТУРЫ

1.1. Этиология, патогенез, методы лечения кератоконуса

По данным ВОЗ, среди причин слепоты и слабовидения заболевания роговицы занимают одно из ведущих мест. Сквозная кератопластика часто является единственной возможной операцией при многих патологических состояниях роговицы, одно из которых - кератоконус далекозашедшей стадии с грубыми эктатическими изменениями.

Кератоконус является двусторонним дистрофическим заболеванием роговицы, характеризующимся прогрессирующим её истончением, конусовидным выпячиванием и нарушением прозрачности оптической зоны [1, 2, 4, 8, 22, 48]. Частота встречаемости кератоконуса в популяции по данным разных авторов составляет от 1:250 до 1:100000 человек [12, 22, 48, 86].

Этиология кератоконуса окончательно не определена. Исследователями выдвигаются различные теории его возникновения: генетическая, эндокринная (Siegrist, Salzman, 1912), обменная (Okim J., Hassard, 1972; Пучковская Е.А., Титаренко З.Д., 1984), иммунологическая (Becker J., Salla S., Dohmen U. et al., 1995), аллергическая (Fakenche, Wechtmeister, 1982). На сегодняшний день основной причиной развития конусовидной деформации роговицы признана генетическая (наследственная) обусловленность, одними из доказательств которой служат семейные случаи кератоконуса и сходные закономерности течения кератоконуса у монозиготных и дизиготных близнецов.

Патогенез кератоконуса изучен недостаточно, но можно выделить ряд последовательных патогенетических факторов развития заболевания: повреждение эпителия роговицы, апоптоз кератоцитов, повышение уровня лизосомальных ферментов-ингибиторов протеиназы, разрушение коллагена [6, 28, 30]. Современные исследования с помощью конфокальной, электронной

микроскопии, иммуногистохимического и ферментного анализа говорят о том, что эктатические изменения при кератоконусе начинаются в передних слоях роговицы – эпителии и боуменовой оболочке, и по мере прогрессирования охватывают глубокие слои роговицы – строму, десцеметовую мембрану, приводя к дегенерации и истончению роговицы [9, 61, 100, 101, 145, 148, 151, 152].

Сложившаяся на сегодняшний день тактика лечения кератоконуса на начальной и развитой стадиях сводится к проведению комплекса операций, направленных на стабилизацию эктатического процесса и повышение остроты зрения. По мнению Güell J. (2016), единственной операцией, направленной на приостановление прогрессирования кератоконуса, является ультрафиолетовый кросслинкинг роговичного коллагена. Для исправления рефракции и, соответственно, повышения остроты зрения проводится интрастромальная кератопластика с имплантацией роговичных сегментов [10], которая может быть при необходимости дополнена выполнением ФРК [5].

В качестве хирургического вмешательства при III-IV стадиях (классификация по Амслеру) [34] кератоконуса всё чаще применяется глубокая передняя послойная кератопластика (DALK) [126], впервые выполненная Archila E. в 1984-м году. С целью отделения десцеметовой мембраны от стромы Archila E. использовал стерильный воздух, а Fogla R. [67] – пузырек воздуха – big-bubble technique (2006). Малюгин Б.Э., Мороз З.И., Головин А.В. с соавторами (2010) применили метод «аэро-вискосепарации» (комбинированное применение воздуха и вискоэластика). Основным преимуществами DALK являются следующие: отсутствие в ходе операции ситуации «открытого неба» и связанных с ней осложнений, отсутствие риска эндотелиального отторжения трансплантата, снижение требований к отбору донорского материала, в частности по критерию плотности эндотелиальных клеток, сокращение сроков зрительной реабилитации ввиду сохранной анатомической структуры переднего отрезка глазного яблока [17, 169].

1.2. Сквозная кератопластика в лечении кератоконуса

В настоящее время основным радикальным способом хирургического лечения кератоконуса при выраженном помутнении и истончении роговицы остаётся сквозная кератопластика. Ее успех зависит от таких факторов как исходное состояние глаза, качество донорского материала, течение послеоперационного периода. В последние годы техника СКП постоянно совершенствуется, что позволяет получать хорошие клинико-функциональные результаты в большом количестве случаев. У пациентов с кератоконусом наблюдается самый высокий процент (до 98%) прозрачного приживления трансплантата (Титаренко З.Д., 1985; Ивановская Е.В., 2000; Anseth A., 1967; Troutman R.C., 1977; Randelman J.B. et al., 2003; Kutzcher E.M. et al., 2004; Beckingsale P. et al., 2006), но посткератопластический астигматизм может явиться причиной низкой остроты зрения после успешно проведенной операции [104, 120]. Эта проблема является социально значимой ввиду молодого трудоспособного возраста подавляющего большинства пациентов данной группы.

К основным факторам, влияющим на возникновение посткератопластических аметропий, в том числе астигматизма, относятся следующие: 1) эксцентричное расположение трансплантата по отношению к зрительной оси, 2) овальная форма трансплантата и (или) ложа, наличие ступенек и скосов по краям среза, 3) несовпадение по толщине донорской роговицы и роговицы реципиента, 4) неравномерное наложение и натяжение роговичного обвивного шва (сочетание коротких и длинных стежков шва, а также участков часто и редко наложенных стежков), раннее удаление обвивного шва, 5) наличие астигматизма и эктазии в донорской роговице.

1.3. Способы интраоперационной профилактики астигматизма в ходе СКП

Техника сквозной кератопластики постоянно совершенствуется, в частности предлагаются различные способы интраоперационной профилактики развития астигматизма высокой степени.

В 1986-м году Н.Н. Юдовой и В.Г. Копаевой с целью предупреждения развития посткератопластического астигматизма был предложен набор инструментов, включающий лекало и разметчики [29]. Лекало представляло собой твердую контактную линзу со склеральным ободком и прикрепленной ручкой-держалкой и использовалось для определения центра роговицы и выбора размера трепана. Разметчики были призваны стандартизировать наложение швов в ходе кератопластики и различались между собой диаметром ножа-маркера. Выступы выбранного разметчика обрабатывались 3% раствором бриллиантового зеленого, перекрестье разметчика совмещалось с точкой, соответствующей центру роговицы. После аппланации разметчика на роговице оставалась круговая отметка зоны установки трепана, разделенная 4-мя линиями на равные части. Эти линии соответствовали взаимоперпендикулярным меридианам, по которым в последующем осуществлялась фиксация таких же точек в трансплантате. Разработанная методика обеспечила центральное проведение трепанации роговиц донора и реципиента, выкраивание идеальных по форме трансплантата и ложа, точное совмещение взаимоперепендикулярных меридианов роговиц донора и реципиента по линии кругового разреза.

В 1996-м году Jorg H. Krumeich начал исследование, которое было посвящено имплантации интрастромального роговичного кольца (ИРК) из кобальт-молибден-титанового сплава диаметром 8 мм [69]. ИРК имплантировалось в ходе проведения сквозной кератопластики на стыке между остаточной роговицей реципиента и донорским трансплантатом в глубокие

слои стромы, затем ИРК и донорский трансплантат предварительно фиксировались 4-мя узловыми швами с последующим наложением непрерывного роговичного шва. В течение 2-х лет исследования были сформированы 2 группы сравнения: 268 глаз, на которых интраоперационно была выполнена имплантация ИРК, и 285 глаз без имплантации последнего. При оценке отдаленных результатов СКП в обеих группах Jorg H Krumeich пришел к выводу, что имплантация ИРК не оказывает значимого влияния на величину посткератопластического астигматизма, но служит барьером для роста новообразованных сосудов, препятствуя их распространению на роговичный трансплантат [89].

С целью снижения величины послеоперационных аметропий после сквозной кератопластики Слонимский Ю.Б. предложил использовать донорские трансплантаты меньшего диаметра по сравнению с диаметром ложа реципиента [25, 26].

По мнению же Каспарова А.А. с соавторами, размер трансплантата следует выбирать индивидуально в каждом отдельном клиническом случае, причем трансплантат должен максимально замещать зону патологически измененной ткани роговицы. Для достижения этой цели необходимо точное определение зоны эктазии, в связи с чем был предложен метод интраоперационной точечной корнеокомпрессии [14]. Использование данного метода позволило авторам получить более высокую остроту зрения без коррекции, уменьшить величину миопии и астигматизма.

В ходе СКП используются различные трепаны. При этом ввиду неравномерной толщины роговицы сквозное просечение её не происходит сразу по всей окружности реза, и первым просекается и приподнимается в полость трепана наиболее тонкий край роговичного диска, в результате чего ложе для трансплантата приобретает форму овала. Отчасти эту проблему решает использование радиального вакуумного трепана «Barron», конструкция которого включает в себя механизм вакуумной фиксации трепана на глазу реципиента и острую режущую коронку. Однако сохраняется трудность

получения идеально ровного среза в зоне глубоких слоев роговицы без необходимости дорезания ножницами или алмазным лезвием, особенно в условиях отсутствия передней камеры, что может повлиять на формирование астигматизма в послеоперационном периоде. С целью решения данной проблемы в настоящее время для выкраивания роговичного трансплантата широко используется фемтосекундный лазер. Срез роговицы с его помощью формируется на высокой скорости, а длительность воздействия минимальна. В результате получается срез с четко сформированными краями и с изначально заданными диаметром и формой. Фемтолазерная технология компьютеризирована, что позволяет точно рассчитать объём вмешательства и снизить риск случайных ошибок [17].

1.4. Способы коррекции астигматизма после СКП

1.4.1. Манипуляции со швами

Швы после сквозной кератопластики рекомендуется по возможности сохранять в течение 10-12 месяцев. В этот период астигматизм более 4 дптр может быть снижен с помощью манипуляций, включающих селективное удаление узловых швов и регулирование натяжения непрерывного шва. В случае фиксации трансплантата узловыми швами их селективное удаление может быть начато через 2 месяца после СКП при условии, что соседние швы не будут удалены по меньшей мере в течение 6-ти месяцев [155, 172].

При использовании комбинированной техники наложения непрерывного и узловых швов, удаление последних может быть начато уже через 1 неделю после СКП без риска осложнений, связанных с несостоятельностью рубца. Регулирование натяжения непрерывного шва должно проводиться в сроки

через 2-4 недели после СКП. Следует помнить, что каждый эпизод удаления швов повышает риск развития инфекционного процесса, что требует проведения манипуляций под прикрытием антибиотиков.

1.4.2. Оптическая коррекция

Подбор очков и жестких газопроницаемых контактных линз (ЖГПКЛ) – это самый простой способ коррекции посткератопластического астигматизма. Преимуществом данного способа является возможность подбора необходимой коррекции даже при наличии еще не удаленного роговичного шва. Однако, очковыми стеклами невозможно скорригировать высокие значения астигматизма ввиду непереносимости коррекции пациентами. ЖГПКЛ могут быть эффективны в 80% случаев, обеспечивая высокую остроту зрения [134]. К сожалению, применение ЖГПКЛ ограничено сложностью подбора правильной посадки линз и частой непереносимостью их пациентами ввиду низкой толерантности [75,52]. Также существует высокий риск развития периферической неоваскуляризации роговицы, что может привести к помутнению роговичного трансплантата.

1.4.3. Инцизионная кератотомия, клиновидная резекция и ослабляющие надрезы

В конце прошлого столетия с целью коррекции посткератопластического астигматизма широко использовали клиновидную резекцию, ослабляющие надрезы и различные варианты кератотомии на трансплантате [97, 114, 79, 53, 70, 85, 55, 72, 65].

Клиновидная резекция была предложена Troutman R.C. в 1970-м году и в дальнейшем получила широкое распространение для коррекции астигматизма более 10,0 дптр [106, 71, 162, 73, 104]. Суть методики заключалась в иссечении клиновидного лоскута роговицы на границе донорского трансплантата протяженностью до 90° по окружности и шириной 1,5 мм. Основными недостатками операции являлись непредсказуемый эффект и длительные сроки зрительной реабилитации пациентов. Первоначальный гиперэффект операции в меридиане резекции, обусловленный наличием роговичных швов, исчезал после их снятия. В дальнейшем было предложено сочетать клиновидную резекцию с наложением компрессионных швов в меридиане, противоположном резекции [161, 143]. По данным исследования Малюгина Б.Э. (1994), результатом проведения клиновидной резекции стало снижение астигматизма в среднем с 9,32±1,69 дптр до 2,21±0,30 дптр, а в отдаленные сроки после операции астигматизм не превышал 3,0 дптр у 71,5% пациентов [18].

Другим способом хирургической коррекции астигматизма после сквозной кератопластики является нанесение ослабляющих надрезов на трансплантате. В ходе операции рубец трансплантата рассекается по дуге окружности длиной 60-80° на глубину, составляющую 1/2 - 1/3 толщины роговицы. В результате операции величина астигматизма снижалась в среднем на 5,0 дптр, однако результат операции был непредсказуем [163, 158, 156, 97]. Позже нанесение ослабляющих надрезов стали использовать в сочетании с наложением компрессионных швов, в результате чего снижение астигматизма составляло 6,0 дптр [110].

Ряд исследователей считали более оправданным проводить надрезы не по рубцу трансплантата, а на самом трансплантате, располагая надрез на 0,5 мм кнутри от рубца и дополнительно накладывая по 3 компрессионных шва с каждой стороны от сильного меридиана роговицы [107, 115]. По мнению авторов, применение данного комбинированного вмешательства позволяет снизить величину астигматизма в среднем на 7,0 дптр [133].

Основными недостатками методики нанесения ослабляющих надрезов являются высокий риск микро- и макроперфораций, низкая предсказуемость и длительная нестабильность функционального результата [87].

В 1980-м году доктором Ruiz L.A. для коррекции астигматизма после сквозной кератопластики был предложен метод трапециевидной кератотомии [141, 142], который ранее использовался с целью коррекции врожденного астигматизма высокой степени. При выполнении данной операции наносилось 5 тангенциальных надрезов по сильной оси роговицы и 2 радиальных надреза по обе стороны от центральной оптической оси. Оценке результатов трапециевидной кератотомии были посвящены многочисленные исследования. Исследователи отмечали возможность значительного снижения величины астигматизма, вплоть до 11,0 дптр, но в то же время методика была не лишена недостатков: гипер- и гипокоррекция, макроперфорации в ходе операции, развитие неправильного астигматизма, васкуляризация надрезов [80, 104, 97, 113, 118].

Малюгиным Б.Э. (1994 г.) были предложены модификации кератотомии на трансплантате: циркулярно-радиальная и радиально-секторально-тангенциальная [18]. При выполнении циркулярно-радиальной кератотомии надрезы наносились перпендикулярно сильному меридиану роговицы по обеим сторонам от центральной оптической зоны кнаружи на 0,5 мм от рубца трансплантата. После нанесения надреза от его концов к центру роговицы проводились радиальные надрезы длиной до 1,0 мм. Данная операция позволила получить снижение астигматизма с 7,65±1,32 дптр до 1,46±0,29 дптр. Радиально-секторально-тангенциальная кератотомия заключалась в нанесении 2 тангенциальных и 2 радиальных надрезов в сильном меридиане роговицы по обе стороны от центральной оптической зоны. Надрезы располагались как на трансплантате, так и на собственной роговице реципиента. Результатом операции явилось снижение астигматизма в среднем с 7,46±0,98 дптр до 1,75±0,21 дптр и уменьшение степени миопии.

В настоящее время описанные выше методики по-прежнему применяются хирургами для коррекции астигматизма после сквозной кератопластики. С целью повышения безопасности и эффективности манипуляций все чаще используются фемтосекундные лазеры. Исследователями, применявшими фемтосекундное сопровождение при проведении кератотомии, было получено значительное уменьшение астигматизма [124, 90, 76, 154]. Однако авторы столкнулись с эффектом гиперкоррекции и реакциями отторжения трансплантата, которые успешно купировались с помощью терапии кортикостероидами. Кроме того после проведения операций было выявлено наличие аберраций высокого порядка, что характерно и для мануальной техники выполнения вмешательств.

Ghanem R.C., Azar D.T. (2006) опубликовали результаты клиновидной резекции с фемтосекундным сопровождением после сквозной кератопластики [74]. Использование фемтосекундного лазера позволило сделать проведение клиновидной резекции более простым, контролируемым и предсказуемым. Авторами было получено снижение посткератопластического астигматизма в среднем на 14,5 дптр.

1.4.4. Лазерные рефракционные операции

В настоящее время с целью коррекции посткератопластических аметропий (ПКПА), в том числе астигматизма, широко используются эксимерлазерные операции – фоторефракционная кератэктомия (ФРК) [112, 174, 116, 41, 82, 109] и лазерный in situ кератомилез (ЛАЗИК) [33, 52, 170, 91]. О проведении ЛАЗИК после СКП впервые сообщили Arenas и Maglione в 1997 году [35, 36]. До сих пор не сформировано единого мнения о том, какая из названных технологий является оптимальной для коррекции ПКПА. Преимуществами ЛАЗИК являются меньшая степень выраженности болевых

ощущений и более быстрый реабилитационный период после операции, более высокая предсказуемость рефракционного результата [137, 152, 176] и возможность корректировать большие по своей величине ПКПА [98, 127, 63, 68]. ФРК также не лишена существенных преимуществ: поверхностное воздействие и, соответственно, отсутствие интраоперационных осложнений, связанных с применением микрокератомов при выполнении ЛАЗИК, возможность проведения операции при меньшей толщине (до 500 мкм) роговичного трансплантата [50, 56]. В то же время проведение ФРК у пациентов после СКП часто сопровождается развитием субэпителиальных фиброплазий роговичного трансплантата и регрессом полученного рефракционного результата, что ограничивает возможности технологии в коррекции гиперметропии и астигматизма [166, 174]. Актуальной была работа, выполненная Ильичёвой Е.В. с соавторами [11] в ФГБУ «МНТК «Микрохирургия глаза» им. акад. С.Н. Фёдорова», в ходе которой экспериментально было доказано, что покрытие роговицы, подвергшейся абляции, амниотической мембраной ускоряет восстановление эпителиального слоя и способствует его прочному контакту с подлежащей стромой, в результате чего отмечается значительное снижение пролиферативных процессов в зоне абляции.

При проведении ЛАЗИК после СКП рефракционные хирурги также сталкиваются с такими осложнениями как несостоятельность рубца во время наложения вакуумного кольца, растяжения и разрывы роговичной ткани в зоне рубца, перфорации роговичного трансплантата [84, 99]. В случаях пациентов с исходным кератоконусом особо неблагоприятное значение приобретает такое осложнение как формирование локальных зон истончения после поднятия клапана, что повышает риск развития вторичных эктазий роговицы.

Ряд авторов, изучавших стабильность рефракционных результатов после коррекции ПКПА в отдаленные сроки, отмечали регресс функционального результата, в связи с чем было предложено проводить ЛАЗИК в 2 этапа [49, 121], однако данная модификация не получила признания и применяется

достаточно редко. Дискутабельным остается вопрос о диаметре формируемого клапана в условиях роговичного трансплантата. Некоторые исследователи придерживаются техники, при которой проведение операции должно осуществляться строго в пределах рубца трансплантата с целью снижения механического воздействия на него [24, 27]. Применение данной методики ограничивается диаметром роговичного трансплантата, который должен быть достаточно большим, в противном случае будет получено значительное уменьшение оптической зоны и снижение качества зрения в мезопических условиях. Другие авторы при формировании клапана ориентируются лишь на степень аметропии после СКП и толщину роговичного трансплантата и не учитывают его диаметр, затрагивая области рубца и остаточной роговицы реципиента [92, 103].

Минимизировать травматичность при формировании роговичного клапана и повысить предсказуемость его морфометрических параметров можно с помощью применения фемтосекундного лазера [38]. Однако его использование на глазах после СКП ограничено невозможностью идентичного прохождения лазерного луча через среды с разной оптической плотностью, что не позволяет проводить разрезы в парарубцовой области ввиду выраженного фиброза.

В настоящее время наибольшей эффективностью в коррекции ПКПА обладает персонализированная лазерная абляция, которая проводится по данным аберрограммы или кератотопограммы. У пациентов после СКП предпочтение отдается персонализированной абляции с учетом именно кератотопограммы, так как проведение аберрометрии для получения необходимых расчетов операции часто затруднено или невозможно. Spadea L., Saviano M. с соавторами сообщают, что рефракционные результаты, полученные ими при проведении топографически ориентированной коррекции ПКПА, почти в 2 раза превосходят таковые при стандартной абляции [153]. Большой актуальностью обладает исследование, выполненное Каримовой А.Н. с соавторами в ФГБУ «МНТК «Микрохирургия глаза» им. акад. С.Н.

Фёдорова», в котором персонализированная лазерная абляция по данным кератотопографии проводилась с помощью компьютерной программы «Кераскан» [13]. Данная программа позволяет рассчитывать нужную коррекцию формы роговицы и формировать управляющий файл для эксимерного лазера, используя карту высот роговицы, полученную при проведении компьютерной кератотопографии.

В 2016 году Massoud T.H., Ibrahim O., Shehata K. с соавторами сообщили о результатах коррекции ПКПА по технологии SMILE у 10-ти пациентов (10 глаз). В результате операции было получено уменьшение как сферического, так и цилиндрического компонентов рефракции, средние значения которых составили -5,30±1,14 дптр и 3,08±1,30 дптр соответственно дооперационно и -0,80±0,97 дптр и 1,18±0,77 дптр соответственно через 6 месяцев после выполненной коррекции. Для оценки стабильности полученных функциональных результатов требуется дальнейшее наблюдение.

1.4.5. Имплантация интраокулярных линз

Имплантация интраокулярных линз (ИОЛ) является альтернативным вариантом коррекции астигматизма после СКП.

В 2005-м году Viestenz A. с соавторами опубликовали результаты имплантации торических заднекамерных ИОЛ у 9-ти пациентов (11 глаз) с посткератопластическим астигматизмом в ходе выполнения факоэмульсификации мутного хрусталика. В результате операции было получено повышение НКОЗ с 0,1±0,06 до 0,47±0,18, МКОЗ – с 0,23±0,18 до 0,6±0,14, снижение величины цилиндрического компонента рефракции с 7,0±2,9 дптр до 1,63±1,50 дптр [168]. Однако, для имлантации торических ИОЛ было рекомендовано осуществлять отбор пациентов с регулярным и симметричным астигматизмом по данным компьютерной кератотопографии.

В 2004-м году Nuijts R.M. с соавторами сообщили о результатах имплантации факичной торической ИОЛ Artisan у пациентов после СКП. Данная ИОЛ позволяет корригировать цилиндрическтй (до 7,5 дптр) и сферический компоненты (от -20,5 дптр до 12,0 дптр) рефракциии [125]. Tahzib N.G. et al. сообщили о снижении сферического компонента с -3,19±4,31 дптр до -1,03±1,20 дптр, цилиндрического компонента – с -7,06±2,01 до -2,00±1,53 [160]. Через 36 месяцев наблюдения средняя потеря эндотелиальных клеток составила 30,4%±32,0%, что значительно превышало потерю эндотелиальных клеток после СКП (4,2%-7,8%) [44,45] и коррекции миопии высокой степени с помощью ИОЛ Artisan (0,78%-9,1%) [108,130,95]. Возможно, данный аспект объясняется повышенной уязвимостью эндотелиального слоя роговичного трансплантата, который характеризуется исходно более низкой плотностью эндотелиальных клеток в отдаленные сроки после СКП. Другими недостатком имплантации ИОЛ Artisan является развитие хирургически индуцированного астигматизма ввиду того, что ИОЛ имплантируется через разрез 5,5-6,0 мм.

1.5. Прогрессирование астигматизма после СКП у пациентов с кератоконусом

Имеется ряд исследований, свидетельствующих о том, что у пациентов с кератоконусом посткератопластический астигматизм характеризуется прогрессирующим увеличением в отдаленные сроки. В 2004-м году Szczotka-Flynn L. с соавторами [159] сообщили о результатах исследования 15-ти глаз пациентов с кератоконусом после сквозной кератопластики, прооперированных восьмью разными хирургами. Послеоперационный период наблюдения составил в среднем 17 лет, средний диаметр донорского трансплантата был равен 7,83 мм. Значимый роговичный астигматизм был выявлен через 5 лет после сквозной кератопластики и составил в среднем 3,57±1,8 дптр. В

дальнейшем величина астигматизма значительно повышалась и к периоду наблюдения 15 лет достигла в среднем 11,23±3,56 дптр. Таким образом, авторы пришли к выводу, что прогрессирование астигматизма после кератопластики по поводу кератоконуса становится выраженным примерно через 10 лет после операции.

По данным литературы можно выделить следующие возможные причины прогрессирования астигматизма после СКП по поводу кератоконуса: наличие эктатических изменений в роговице донора, рецидив эктазии на трансплантате, прогрессирование эктазии в остаточной роговице реципиента.

Вероятность рецидива эктазии после сквозной кератопластики по оценкам исследователей варьирует от 6 до 11% в сроки 20-25 лет после операции [139, 40, 88, 39, 43, 131]. Результаты кератометрических исследований после сквозной кератопластики по поводу кератоконуса неоднозначны: ряд авторов выявляет тенденцию к увеличению показателей кривизны роговицы [159, 62, 102], другие же авторы не обнаруживают значимых кератометрических изменений [138, 157, 164, 96, 149].

Случаи рецидива эктазии на трансплантате описаны в литературе несколькими авторами. Rubinfeld RS. [139] в 1990-м году сообщил о выявлении признака Мансона, апикального истончения, стрий Фогта, развившихся у пациентки через 6 лет после успешно проведенной сквозной кератопластики. В 1995-м году Kremer I. [88] сообщил о пациентке с возвратным кератоконусом через 7 лет после СКП, которой была выполнена рекератопластика. Результатом гистологического исследования удаленного трансплантата явилось выявление типичных признаков кератоконуса, а также наличие разрывов Боуменовой мембраны, заполненных соединительной или эпителиальной тканью. Вероятнее всего подобные случаи обусловлены наличием эктазии в донорской роговице, ввиду чего, по мнению Rubinfeld RS. [139], необходимым является проведение скрининга донорских роговиц на предмет наличия в них эктатических изменений.

В 2003-м году Bourges JL. с соавторами [43] опубликовали результаты световой и трансмиссионной электронной микроскопии 12-ти трансплантатов пациентов, прооперированных ранее по поводу кератоконуса. Структурные изменения, сопоставимые с диагнозом кератоконуса, были выявлены во всех исследуемых трансплантатах. Авторами был сделан вывод, что взаимодействие эпителия реципиента с донорским трансплантатом может внести вклад в появление изменений Боуменовой мембраны, что, в свою очередь, может привести к гистопатологическим изменениям, выявляемым при возвратном кератоконусе на трансплантате. Стоит отметить, что ни в одном трансплантате не было выявлено его истончения в центральной зоне.

Интересным является вопрос судьбы клеток различных слоёв донорских трансплантатов в контексте возможности их замещения клетками роговицы реципиента. Для получения информации по данному вопросу исследователями использовались различные гистологические, радионуклидные методы. В 1999 году Wollensak G., Green WR. [173] применили флюоресцентную in situ гибридизацию X- и Y-хромосом удаленных роговичных трансплантатов. Условием проведения данного исследования явилось различие донора и реципиента по половому признаку, что обеспечило возможность точной идентификации принадлежности клеток. Было отобрано 14 трансплантатов, удаленных по разным причинам в сроки от 11-ти месяцев до 30-ти лет после проведения сквозной кератопластики. После анализа всех образцов исследователи пришли к выводу, что все клетки роговицы донора, включая кератоциты, эпителиальные и эндотелиальные клетки, были замещены одноименными клетками реципиента уже через 1 год после пересадки роговицы. В трех случаях донорские кератоциты в количестве 26% от их общего числа определялись через 4,5 года после трансплантации, что свидетельствует о некоторой индивидуальной изменчивости в процессах репопуляции клеток. По мнению авторов, полученные результаты могут объяснить феномен развития возвратной эктазии на трансплантате,

обусловленной его репопуляцией кератоцитами из эктатически измененной остаточной роговицы реципиента.

Различие биомеханических свойств роговиц пациентов с кератоконусом и здоровых людей подтверждено рядом экспериментальных работ, в то время как морфологические и биохимические особенности до конца не изучены. Многочисленные исследования показали, что при кератоконусе изменения в структуре и организации роговичного коллагена [54,135,165] и экстрацеллюлярного матрикса приводят к полному апоптозу [171] и некрозу кератоцитов [175], затрагивая, в основном, строму центральной зоны роговицы и Боуменову мембрану [148].

Также в эктатически измененной роговице было выявлено значительное снижение антиоксидантной активности ферментов, необходимых для инактивации свободных радикалов, образующихся в результате роговичного метаболизма [46]. Кроме того, были обнаружены повышение активности катепсинов B и G, желатиназы, дефект синтеза гликопротеинов, различные нарушения в регуляции синтеза протеогликанов [117].

В результате воздействия комплекса факторов происходит нарушение структуры экстрацеллюлярного матрикса, ослабление связей между фибриллами и матриксом, разделение и смещение коллагеновых волокон в результате ослабления поперечных межколлагенновых связей, что приводит к деформации и удлинению волокон [117, 159]. Первоочередное повреждение центральных отделов роговицы обусловлено анатомической особенностью – наименьшей выраженностью поперечных связей между коллагеновыми волокнами в этой области.

В 2002-м году Sherwin T. с соавторами [150] опубликовали результаты исследования, посвященного выявлению признаков кератоконуса в периферической зоне роговицы. При сравнительном анализе нормальной роговичной ткани и периферической зоны эктатически измененной роговицы авторами было выявлено повышение активности катепсинов B и G во втором случае. Богатые катепсинами кератоциты локализовывались в морфологически

скомпрометированных областях Боуменовой мембраны. Наличие гнезд клеток глубже в строме свидетельствует о том, что катаболические изменения, выявляемые в ацеллюлярной Боуменовой мембране, вероятно, происходят и в строме.

В 2008-м году Raecker M.E. с соавторами [136] сообщили о результатах исследования, посвященного сравнительному анализу отдаленных кератометрических изменений после сквозной кератопластики по поводу кератоконуса (85 глаз, 63 пациента) и дистрофии Фукса (83 глаза, 60 пациентов) через 30 лет после операции. Операции проводились одним хирургом с использованием одинаковой хирургической техники операции с наложением двойного обвивного роговичного шва всем пациентам. Диаметр роговичного трансплантата в группе пациентов с кератоконусом составил в среднем 7,9±0,4 мм, в группе пациентов с дистрофией Фукса – 7,9±0,2 мм, а диаметр ложа реципиента – 7,6±0,4 мм и 7,5±0,1 мм соответственно. Диагноз кератоконуса и дистрофии Фукса был подтвержден в каждом случае при проведении гистологического исследования иссеченной роговицы. У всех пациентов удаление одного роговичного шва было проведено через 2 месяца после сквозной кератопластики, второго – через 12 месяцев. Из исследования были исключены глаза, прошедшие рекератопластику и инцизионную кератотомию. Обследование пациентов обеих групп проводилось через 1 месяц после удаления роговичного шва и через 5, 10, 15, 20, 25 и 30 лет после сквозной кератопластики.

В течение всего периода наблюдения средняя величина кератометрической силы роговицы повышалась в группе пациентов с кератоконусом и оставалась неизменной в группе пациентов с дистрофией Фукса. Причем в срок наблюдения до 10-ти лет после сквозной кератопластики этот показатель не отличался в обеих группах, и его изменения в группе кератоконуса стали выявляться лишь более чем через 10 лет после операции. Та же тенденция была выявлена в отношении величины роговичного астигматизма.

Средняя толщина роговичного трансплантата в центре через 1 год после СКП в обеих группах составила 0,53±0,05 мкм, через 20 лет – 0,60±0,05 в первой группе и 0,67±0,07 во второй группе. Таким образом, значимых различий по данному показателю в обеих когортах выявлено не было.

У четырех пациентов в группе пациентов с кератоконусом в среднем через 18 лет после СКП было выявлено истончение зоны рубца и остаточной собственной роговицы в нижней её половине. Этим пациентам была выполнена рекератопластика. Эктатических изменений в удаленных трансплантатах при проведении гистологического исследования выявлено не было.

Особенностью строения роговицы человека является преимущественно горизонтальная и вертикальная ориентация коллагеновых волокон, параллельно друг другу и роговичной поверхности, что обеспечивает ее кривизну и прозрачность. Подобная закономерность расположения коллагеновых волокон имеет место на большей части роговицы, за исключением ободка шириной 2 мм вдоль лимба. Волокна коллагена, идущие от лимба до лимба, связаны между собой в переднезаднем направлении с помощью матриксных белков, а также коллагена VI-го типа, являющегося «мостом» между коллагеновыми фибриллами I-го типа. Кератоциты благодаря наличию отростков также участвуют в образовании поперечных связей, взаимодействуя друг с другом и коллагеновыми фибриллами [117, 122].

Распространенным является мнение, что кератоконус поражает лишь центральную зону роговицы. Однако ряд проведенных в мире исследований позволяет говорить о том, что крайняя периферия роговицы также вовлекается в эктатический процесс, но изменения в указанной зоне выявляются значительно позднее. Первоочередное повреждение центральных отделов роговицы, вероятно, обусловлено анатомической особенностью строения роговицы – наименьшей выраженностью поперечных связей между коллагеновыми волокнами в этой области.

Таким образом, сквозная кератопластика не решает проблему полной стабилизации кератоконуса, так как после операции сохраняется ободок

остаточной роговицы реципиента, которая подвергается выраженному истончению в отдаленные сроки после операции. Данным фактором можно объяснить нестабильность кератометрических показателей, в том числе и после успешно проведенной коррекции послеоперационных аметропий. С учетом данной особенности глаз пациентов после сквозной кератопластики по поводу кератоконуса остается актуальным поиск оптимального метода коррекции посткератопластического астигматизма у пациентов данной группы.

1.6. Особенности функционального результата коррекции посткератопластического астигматизма у пациентов с кератоконусом в отдаленные сроки

В исследовании Donoso R. с соавт. В 2016-ом году был описан регресс функционального результата ЛАЗИК после СКП, выполненной по поводу кератоконуса [64]. В исследование вошли 14 пациентов (19 глаз). Возраст пациентов варьировал от 15-ти до 44-х лет и составил в среднем 28 лет, а период между проведения СКП и ЛАЗИК – 6 лет. На момент проведения ЛАЗИК во всех случаях роговичный непрерывный шов после СКП был удален, и кератометрические показатели были стабильны. Результатом выполнения ЛАЗИК стало снижение сфероэквивалента в среднем с -2,6 дптр до -0,36 дптр, а величины цилиндрического компонента – с -3,43 дптр до -1,37 дптр. Однако в срок наблюдения через 1 год значения сфероэквивалента и астигматизма были сопоставимы с таковыми до проведения рефракционной операции и составили в среднем -1,28 дптр и -3,21 дптр соответственно. Donoso R. с соавторами отмечают, что, несмотря на многочисленные публикации эффективности ЛАЗИК в коррекции ПКПА, на сегодняшний день недостаточно сведений о результатах ЛАЗИК у пациентов, которым СКП была выполнена именно по поводу кератоконуса. В 2001-ом году Lima G. da S. с соавторами [103]

сообщили о высоких результатах коррекции ПКПА по методике ЛАЗИК в группе пациентов с кератоконусом, но недостаточный период наблюдения в данном исследовании (9,52 месяцев для 23-х глаз с миопической рефракцией и 5,75 месяцев для 4-х глаз с гиперметропической рефракцией) не позволяет сделать вывод о стабильности функционального результата ЛАЗИК в отдаленные сроки.

Отдаленные результаты ЛАЗИК на 46-ти глазах после СКП, выполненной по поводу кератоконуса, были описаны Слонимским А.Ю. в 2004 году. В срок наблюдения 1,5-4,5 года после выполненной коррекции в 21-ом случае был отмечен регресс функционального результата в сторону миопизации (2,0-3,0 дптр) без значимого увеличения астигматизма [24].

1.7. Интрастромальная кератопластика

Впервые данная методика была предложена в 1956-м году Блаватской Е. Д. [3]. В ходе экспериментов на животных было получено уплощение роговицы животного при введении в роговичныий тоннель кольцевидного имплантата из донорской роговицы. При этом выраженность эффекта зависела от толщины и зоны расположения имплантата.

Зависимость рефракционного эффекта от толщины интрастромальных роговичных колец была исследована Burris T.E. с соавторами в 1993-м году [47]. Ими была выявлена прямая зависимость уплощения центральной зоны роговицы от высоты имплантированного кольца. Авторы предположили, что данный метод может быть использован для коррекции миопии.

Впоследствии рядом авторов было опубликовано большое количество работ, посвященных изменениям рефракции роговицы после имплантации роговичных сегментов у пациентов с миопией [51, 140, 145, 146, 167]. В ходе данных исследований в среднем через 3 месяца после операции отмечалось

увеличение показателей НКОЗ и стабилизация рефракции. Кроме того, было отмечено, что в случае удаления сегментов через три месяца показатели роговицы возвращались к дооперационным значениям [145].

В 1995-м году Ferrara P. предложил применять имплантацию роговичных сегментов у пациентов с кератоконусом. Он сконструировал новые имплантаты (FerraraRing), представляющие собой дугообразные сегменты кольца длиной 160°, выполненные из ПММА. На срезе они имели трапециевидную форму, наружный и внутренний диаметры составляли 5,6 и 5,0 мм соответственно, толщина - от 150-ти до 350-ти мкм с шагом в 50 мкм. В ходе операции сегменты имплантировали в 5-7 миллиметровой зоне на глубину не менее 80% толщины роговицы [119].

Клинические исследования, проведенные Ferrara P. на глазах 26-ти пациентов с кератоконусом, показали высокую эффективность имплантации интрастромальных сегментов. Через 6 месяцев после операции средняя некорригированная острота зрения повысилась с 0,07±0,08 до 0,3±0,21, средняя острота зрения с максимальной коррекцией - с 0,37±0,25 до 0,6±0,17. При проведении кератотопографии и ультразвуковой биометрии после операции было выявлено уплощение роговицы в центре и уменьшение глубины передней камеры глаза. В послеоперационном периоде отмечали следующие осложнения: децентрация сегмента - 2,7%, смещение сегмента - 5%, экструзия сегмента - 13,8%, конъюнктивит - 2,7%, бактериальный кератит - 2,7% [119].

В 2004-м году Kwitko S. и Severo N. в ходе проведения клинического исследования на 51-ом глазу пациентов с кератоконусом показали, что после имплантации сегментов FerraraRing острота зрения без коррекции повысилась в 86,4%, не изменилась в 7,8% и ухудшилась в 5,8% случаев. Острота зрения с коррекцией повысилась в 84,6% случаев, не изменилась в 1,9%, и ухудшилась в 11,7% случаев. В послеоперационном периоде были отмечены следующие осложнения: децентрация сегментов (3,9%) и дисковидный кератит (1,9%) [93].

Еще одной моделью интрастромальных сегментов, применяемых хирургами для лечения кератоконуса, являются сегменты Intacs. Их

использование было одобрено FDA в 1996-м году, после чего Intacs стали применять в клинической практике наряду с сегментами FerraraRing. Впервые для коррекции миопии и миопического астигматизма при кератоконусе сегменты Intacs использовал Colin J. в 1997-м году [57].

Повышение корригированноий и некорригированноий остроты зрения у пациентов с кератоконусом после имплантации сегментов Intacs было показано в клиническом исследовании доктора T. Hellstedt с соавторами в 2005-м году. Период наблюдения составил 6 месяцев [77].

Kymionis G. с соавторами (2007) в своем исследовании, посвященном оценке отдаленных результатов ИСКП с имплантациеий сегментов Intacs, показал, что после операции величина сфероэквивалента уменьшилась в среднем с -5,54±5,02 дптр до -3,02±2,65 дптр, максимально корригированная острота зрения повысилась в 59 % случаев и осталась без изменений в 35% случаев. Функциональные результаты оставались стабильными в течении всего пятилетнего периода наблюдения [94].

В последние годы в хирургической практике с успехом применяют сегменты Keraring, являющиеся модификацией колец Ferrara. При имплантации роговичных сегментов Keraring используют номограмму, предложенную производителем.

В 2004-м году Мороз З. И., Калинников Ю. Ю., Измайлова С.Б., Ковшун Е.В. разработали и применили в клинике у пациентов с кератоконусом новые интрастромальные сегменты из ПММА и гидрогеля. Клинические исследования показали, что новая модель роговичных сегментов не уступает зарубежным аналогам, а по многим параметрам и превосходит их [20].

Осложнения имплантации интрастромальных сегментов хорошо известны и описаны в литературе. К ним относятся поверхностное расположение сегмента с последующей его протрузией, децентрация сегмента и перфорация десцеметовой мембраны, дефекты эпителия в зоне разреза [66, 129]. Данные осложнения не являются часто встречающимися и связаны с механическим способом формирования роговичного тоннеля.

В современной офтальмологии широкое распространение получили фемтосекундные лазерные установки. Они применяются при проведении различных вмешательств на роговице [15, 17, 78] и могут быть использованы для формирования тоннелей при ИСКП [16, 19, 21].

С целью снижения количества осложнений при имплантации роговичных сегментов было предложено использовать фемтосекундный лазер, который позволяет формировать несквозной разрез и интрастромальный тоннель с точностью до 1 мкм [7, 42, 83, 123].

Coskunseven E. с соавторами (2008 г.) сообщили о результатах 50-ти операций по имплантации роговичных сегментов Keraring с фемтосекундным сопровождением у пациентов с кератоконусом. Интраоперационных осложнений не наблюдали ни в одном случае. Через 1 год после операции было отмечено улучшение показателей кератотопографии, уменьшение величины сфероэквивалента, а также повышение НКОЗ и КОЗ. Поздних послеоперационных осложнений авторы так же не отмечали [60].

Стоит отметить, что, по данным литературы, полученные в результате операции показатели НКОЗ, КОЗ и кератометрии при применении фемтосекундного сопровождения достоверно не отличаются от таковых при мануальной методике формирования интрастромального тоннеля [31, 32].

1.9. Мировой опыт применения ИСКП с целью коррекции посткератопластического астигматизма

В 2015-м году Григорян А.Р., Калинников Ю.Ю., Иошин И.Э. сообщили о первых результатах имплантации разомкнутого интрастромального роговичного кольца (ИРК) у 3-х пациентов с астигматизмом высокой степени в отдаленные сроки после СКП, выполненной по поводу кератоконуса. Операция проводилась в два этапа. Первым этапом с помощью фемтосекундного лазера в

строме роговичного трансплантата формировался кольцевидный тоннель, в который затем через роговичный разрез 1,05 мм имплантировалось разомкнутое кольцо из полиметилметакрилата с длиной дуги 359°. Имплантация ИРК осуществлялась в строму роговичного трансплантата на расстоянии 2,5 мм от его центра. Срок наблюдения после операции составил 6 месяцев. У всех пациентов в течение периода наблюдения роговичный трансплантат был прозрачным. Имплантация разомкнутого ИРК позволила добиться уменьшения величины посткератопластического астигматизма у первого пациента на 5,25 дптр (60,9%), у второго пациента – на 3,88 дптр (49,2%), у третьего пациента – на 7,38 дптр (51,3%).

Первые результаты имплантации ИРС у пациента после сквозной кератопластики, выполненной по поводу кератоконуса, были опубликованы Coskunseven E. с соавторами в 2007-м году [59]. Ими был описан клинический случай пациента с возвратным кератоконусом через 15 лет после сквозной кератопластики. НКОЗ составила счет пальцев на расстоянии 1 метр, МКОЗ со сферическим -3,50 дптр и цилиндрическим стеклами -5,50 дптр – 0,3. Кератометрия в сильном и слабом меридианах составила 50,90 дптр и 45,10 дптр соответственно. При обследовании было выявлено истончение роговичного трансплантата в центральной зоне до 470-ти мкм, поэтому проведение рефракционной операции с целью коррекции посткератопластического астигматизма было невозможно. Под местной анестезией пациенту было имплантировано два роговичных сегмента высотой 150 и 250 мкм длиной 160°. Формирование роговичного тоннеля было выполнено с помощью фемтосекундного лазера. Интраоперационных осложнений не было, послеоперационный период протекал без особенностей. НКОЗ через 1 месяц после операции составила 0,2, МКОЗ со сфероцилиндрической коррекцией (sph +0,25 cyl -3,25 ax 110°) – 0,6. Через 10 месяцев значения НКОЗ и МКОЗ не отличались от таковых через 1 месяц после операции.

В 2009-м году Arriola-Villalobos P. с соавторами сообщили о своих результатах имплантации роговичных сегментов на трансплантате у 9-ти пациентов с астигматизмом высокой степени и непереносимостью коррекции [37]. Средняя корригированная острота зрения повысилась с 0,23±0,21 до 0,98±0,27, средняя величина цилиндрического компонента снизилась с 6,17±1,12 дптр до 4,04±1,67 дптр. Также было получено снижение преломляющей силы роговицы в сильном и слабом меридианах: значение Kmax снизилось с 49,81 дптр до 44,35 дптр, Kmin – с 41,64 дптр до 38,96 дптр. В 7-ми случаях операция прошла без особенностей. У 2-х пациентов сразу же после операции было проведено удаление одного роговичного сегмента ввиду его поверхностной имплантации. Впоследствии сегменты этим пациентам не имплантировались, так как функциональный результат с единственным сегментом был приемлемым. У одного пациента в послеоперационном периоде сохранялись жалобы на эффект «гало», особенно при вождении в ночное время. Корригированная острота зрения составляла 0,8. При проведении биомикроскопии роговичного хейза или миграции сегмента выявлено не было. Пациенту было предписано закапывание пилокарпина 0,5% однократно на ночь. Выраженность жалоб значительно снизилась, и после 2-х лет использования пилокарпина у пациента не отмечалось побочных реакций. В одном случае через 2 месяца после операции была выявлена неоваскуляризация в зоне тоннеля, которая сопровождалась снижением остроты зрения (с 0,2 до счета пальцев). Роговичный сегмент был удален после неэффективной терапии кортикостероидами. В раннем послеоперационном периоде в роговичном тоннеле определялись кровяные депозиты, которые лизировались через 1 месяц наряду с запустеванием новообразованных сосудов, острота зрения повысилась до 0,3. В ходе периода наблюдения, который составил 29 месяцев, авторы не сталкивались с такими осложнениями как стромальный некроз, миграция или протрузия роговичных сегментов.

Исследование, проведенное Prazeres T.M. с соавторами (2011 г.), включало 14 глаз 14-ти пациентов с астигматизмом высокой степени после

сквозной кератопластики по поводу кератоконуса, которым имплантация роговичных сегментов была выполнена с использованием фемтосекундного сопровождения [132]. Острота зрения через 3 месяца после операции повысилась в 92,8% случаев. Только в одном случае острота зрения через 6 месяцев была выше таковой через 3 месяца после операции. Авторы не столкнулись с осложнениями ни в ходе операции, ни в послеоперационном периоде. В одном случае острота зрения составила 0,2 и не повышалась при использовании очковой коррекции. Острота зрения в контактной линзе составляла 0,5, но пациент не смог адаптироваться к использованию МКЛ, в связи с чем ему было рекомендовано проведение рекератопластики.

Lisa C. с соавторами (2013 г.) провели анализ результатов имплантации интрастромальных роговичных сегментов с фемтосекундным сопровождением на 32-х глазах 30-ти пациентов после сквозной кератопластики [105]. Средняя НКОЗ повысилась с 0,16±0,15 до 0,43±0,28, МКОЗ – с 0,67±0,22 до 0,80±0,19. МКОЗ после операции была выше 0,5 в 96,9% случаев и 0,8 и выше в 56,2% случаев. Через 6 месяцев после операции потеря остроты зрения не составила более 20%, в 4-х случаях потеря составила 10%, в 6-ти случаях острота зрения не изменилась, в 9-ти случаях – повысилась на 10%, в 13-ти случаях – на 20% и более.

В исследование Coscarelli S. с соавторами (2012) вошли 59 глаз (54 пациента) [58]. Средняя МКОЗ до имплантации роговичных сегментов на трансплантате составляла 0,3±0,17 и повысилась до 0,45±0,17 после операции. Средняя величина сфероэквивалента снизилась с -6,34±3,40 дптр до -2,66±2,52 дптр. Снижения остроты зрения ни в одном случае выявлено не было. Роговичный астигматизм снизился с 3,37±1,51 дптр до 1,69±1,04 дптр. Также было получено уменьшение значений Kmax и Kmin: с 48,09±2,56 дптр до 44,17±2,67 дптр и с 44,90±2,54 дптр до 42,46±2,63 дптр соответственно.

Использование фемтосекундного лазера для имплантации ИРС с целью коррекции астигматизма после сквозной кератопластики приобретает особое значение, так как позволяет исключить тракционное воздействие на зону рубца

и значительно снижает риск его повреждения в ходе формирования роговичного тоннеля.

Заключение по обзору литературы

Сквозная кератопластика по-прежнему остается основным радикальным способом хирургического лечения кератоконуса при выраженном помутнении и истончении роговицы, когда невозможно выполнение послойной кератопластики. У пациентов с кератоконусом наблюдается самый высокий процент прозрачного приживления трансплантата, но посткератопластический астигматизм может значительно снизить полученный функциональный результат и явиться причиной низкой остроты зрения после успешно проведенной СКП.

Особенностью кератометрической картины глаз пациентов с кератоконусом после СКП, по данным зарубежной литературы, является прогрессирующее увеличение цилиндрического компонента рефракции в отдаленные сроки, к чему могут приводить следующие причины: 1) наличие эктазии в донорской роговице, 2) рецидив эктазии на трансплантате, 3) прогрессирование эктазии в остаточной роговице реципиента. Вопрос прогрессирования эктатических изменений в ободке остаточной роговицы реципиента после СКП в настоящее время является по-прежнему дискутабельным. Ряд исследователей выявили выраженное истончение остаточной роговицы реципиента в отдаленные сроки после СКП, другие же не отмечали подобной тенденции.

На сегодняшний день имеется большой выбор различных методов коррекции посткератопластического астигматизма. Каждый из них, несомненно, может с успехом применяться, но в то же время не лишен недостатков. По данным немногочисленных на сегодняшний день

исследований, функциональный результат коррекции посткератопластических аметропий у пациентов с кератоконусом в отдаленном периоде подвергается регрессу вследствие увеличения цилиндрического компонента рефракции. Поэтому в настоящее время по-прежнему актуален поиск оптимального способа коррекции астигматизма у пациентов данной группы, позволяющего получить стабильный результат.

Для коррекции миопии и миопического астигматизма на ранних и развитых стадиях кератоконуса широко используют имплантацию интрастромальных роговичных сегментов. Имплантация ИРС может быть проведена и с целью коррекции астигматизма после СКП. Основными преимуществами данной операции является интактность оптической зоны роговицы и отсутствие ее истончения в ходе хирургического вмешательства, что особенно важно в условиях исходно эктатически скомпрометированной роговичной ткани. Формирование интрастромального роговичного тоннеля для последующей имплантации ИРС может быть выполнено стандартным механическим способом или с использованием фемтосекундного сопровождения. Накопленный мировой опыт имплантации ИРС при кератоконусе свидетельствует о схожих зрительных и рефракционных результатах при обоих способах. Прослеживается ли данная тенденция при имплантации ИРС в трансплантат – покажут дальнейшие исследования.

Глава 2. МАТЕМАТИЧЕСКОЕ МОДЕЛИРОВАНИЕ

Математическое моделирование меридиональной деформации роговичного трансплантата вследствие истончения остаточной роговицы реципиента после сквозной кератопластики у пациентов с кератоконусом

В данной главе представлены результаты математического моделирования, выполненного совместно с заведующим отделом математического обеспечения ФГАУ «МНТК «Микрохирургия глаза» им. акад. С.Н. Фёдорова» Минздрава РФ, к.т.н. Бессарабовым А.Н. Целью данного этапа работы явилось создание модели меридиональной деформации роговичного трансплантата вследствие истончения остаточной роговицы реципиента в отдаленные сроки после сквозной кератопластики у пациентов с кератоконусом.

В отдаленном периоде после сквозной кератопластики, выполненной по поводу кератоконуса, у многих пациентов выявляется нестабильность топографических показателей роговицы и снижение остроты зрения ввиду увеличения значения аметропии, в том числе – цилиндрического компонента рефракции. По данным ряда исследователей, указанная нестабильность обусловлена продолжающимся прогрессированием эктатических изменений в остаточной роговице реципиента, а взаимодействие эпителия реципиента с донорским трансплантатом способствует появлению изменений Боуменовой мембраны, что, в свою очередь, также может вызвать развитие гистологических изменений, выявляемых при возвратном кератоконусе. Данные процессы могут привести к регрессу функционального результата после успешно выполненной коррекции посткератопластического астигматизма.

В таком случае для получения стабильного состояния после коррекции необходимо не только сформировать заданную форму передней поверхности роговой оболочки с целью устранения аметропии, но и укрепить роговичный трансплантат, обеспечив стабильность его формы. Для планирования

хирургической тактики после СКП необходимо прогнозировать величину цилиндрического компонента в зависимости от толщины остаточной роговицы реципиента.

2.1. Математическая модель меридиональной деформации роговичного трансплантата вследствие истончения остаточной роговицы реципиента после сквозной кератопластики

Рассмотрим механизм прогрессирования посткератопластического астигматизма у пациентов с кератоконусом. Для простоты рассмотрения и исключения излишней детализации будем предполагать, что исходно роговичный трансплантат не имеет астигматизма.

В начальном состоянии исходная форма роговичного трансплантата после сквозной кератопластики сферична, силы ВГД уравновешены силой ригидности трансплантата (рисунок 1).

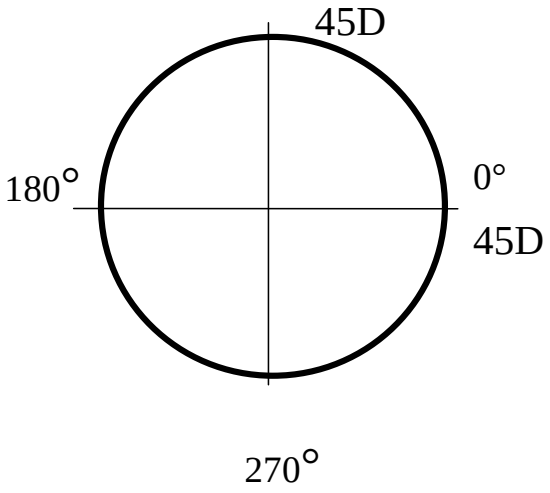

Рисунок 1. – Исходное состояние трансплантата

В результате прогрессирования эктатических изменений в остаточной роговице реципиента она подвергается истончению. Для определенности будем предполагать, что данные изменения происходят на 270°. Вследствие истончения остаточной роговицы реципиента равновесие трансплантата нарушается, и он под действием сил ВГД приходит к новому состоянию равновесия (рисунок 2).

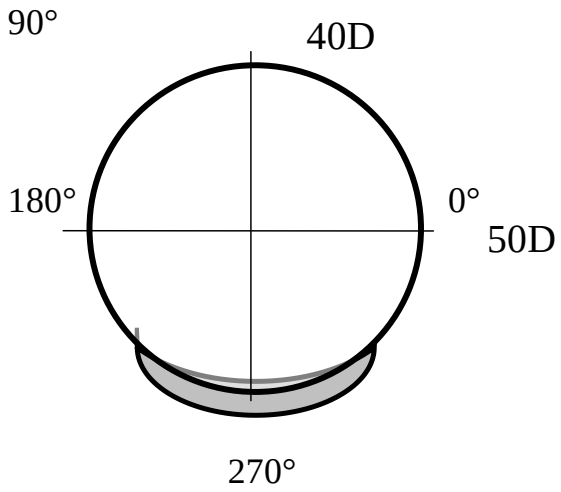

Рисунок 2. – Состояние трансплантата после истончения периферии на оси 270º

Роговая оболочка находится в напряженном состоянии, для описания которого в математической модели использовали решение задачи Ламе (Хан Х., 1988) для толстостенной полой оболочки, нагруженной внутренним давлением:

$$\sigma_T = \frac{P_a\ a^3}{b^3 - a^3} + \frac{a^3\ b^3}{2R^3}\ \frac{P_a}{b^3 - a^3}$$

где σ_T – напряжение в каждой точке роговицы R, в окружном, растягивающем направлении, перпендикулярно направлению радиуса кривизны, Па;

Ра – внутреннее давление оболочки - внутриглазное давление, равное 16 мм рт.ст (2133 Па);

b – внешний радиус роговой оболочки, b = 7,7 мм;

a – внутренний радиус роговой оболочки, a = 6,8 мм;

R – текущий радиус-вектор точки внутри роговицы, принимающий значения от a до b.

Эта формула справедлива для любой точки роговой оболочки и соответствует формуле Лапласа.

В каждой точке внешней поверхности роговой оболочки имеет место перемещение U в направлении радиуса, определяемое формулой:

$$U_R = \frac{P_a\, b^2}{12\,\dfrac{E}{2(1+\nu)}\,H}$$

где H – толщина роговицы в точке, соответствующей радиусу, мм;

E – модуль Юнга стромы, равный в норме 4,86 10^6 Па;

ν – коэффициент Пуассона роговицы, равный 0,49, что свидетельствует о практически несжимаемости роговицы;

в секторе истончения (от 225° до 315° симметрично вокруг полумеридиана I) предполагается, что модуль Юнга снижен до 70% от нормального значения.

В новом состоянии равновесия роговой оболочки (трансплантата) имеют место два взаимосвязанных биомеханических процесса:

1) в зоне истончения под действием сил ВГД растягивающие напряжения по закону Лапласа возрастают, и роговица деформируется с перемещением точек роговицы U и соответствуюшим увеличением радиуса кривизны в зоне истончения (рисунок 3);

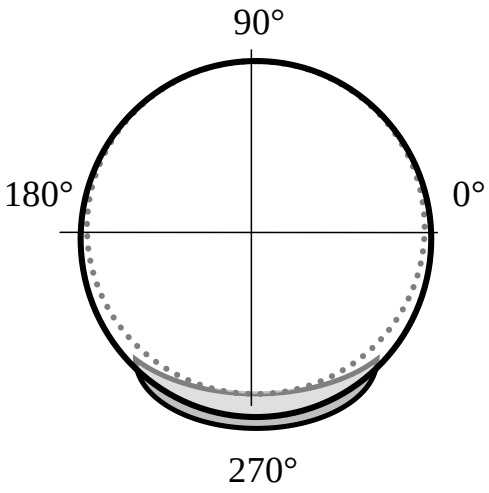

Рисунок 3. – Деформация роговой оболочки вследствие истончения периферии

2) трансплантат деформируется, приходит к новому состоянию равновесия. Геометрическая теорема Гаусса-Бонне утверждает, что при деформации нерастяжимой оболочки (трансплантата) гауссова кривизна остается постоянной, то есть произведение радиусов кривизны в центре в главных меридианах, в нашем случае в вертикальном и горизонтальном, равно произведению радиусов кривизны в центре в главных меридианах после деформации (рисунок 4):

$$\frac{1}{R_1}\frac{1}{R_2}=\frac{1}{R_1^{'}}\frac{1}{R_2^{'}}$$

где R_1 и R_2 – исходные радиусы кривизны передней поверхности роговицы в центре в главных меридианах, равные 7,8 мм;

R'_1 и R'_2 – радиусы кривизны передней поверхности роговицы в центре в главных меридианах после деформации.

Из геометрической теоремы Гаусса-Бонне следует, что в меридиане истончения радиус кривизны увеличивается, а в противоположном – компенсаторно уменьшается.

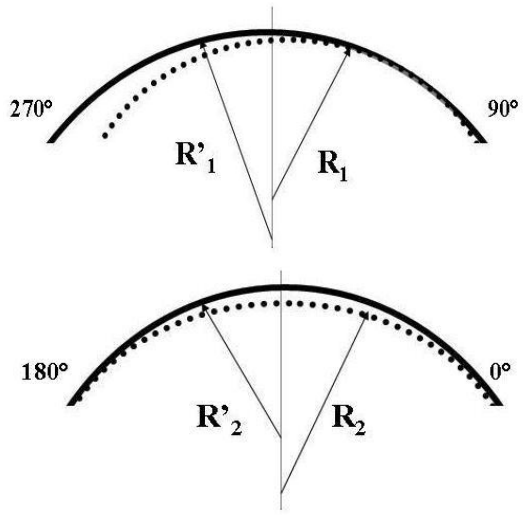

Рисунок 4. – Изменение радиусов кривизны в центре трансплантата вследствие деформации на периферии

Радиусы кривизны передней поверхности роговицы в центре вычисляли по формуле кривизны меридиана:

$$R(x) = \frac{\left(1 + y(x)^{i\,2}\right)^{\frac{3}{2}}}{y(x)''}$$

где R(x) – радиус кривизны в точке с координатой x, соответствующей расстоянию от оптической оси в плоскости, касающейся центра передней поверхности роговицы;

y(x) – функция профиля меридиана роговицы, соответствующего расстоянию от текущей точки роговицы с расстоянием до оптической оси x до вышеуказанной плоскости;

y'(x) и y''(x) – первая и вторая производные функции y(x) по текущей координате x.

Проведя вычисления первой и второй производных с шагом 0,1 мм по оси x, радиусов кривизны роговицы в главных меридианах и астигматизма AST

(дптр) по оптической формуле с редуцированным показателем преломления, в которой радиусы кривизны представлены в мм:

$$\mathrm{A}ST = 332\left(\frac{1}{R_1^{'}} - \frac{1}{R_2^{'}}\right)$$

получаем зависимость астигматизма как функцию от величины Н (истончение остаточной роговицы реципиента в зоне посткератопластического рубца):

$$\mathrm{A}ST = -\,0{,}000045H^2 + 0{,}0565H$$

Таким образом, созданная модель деформации роговичного трансплантата вследствие истончения остаточной роговицы реципиента после СКП у пациентов с кератоконусом доказывает наличие у пациентов данной группы прямой зависимости между истончением остаточной роговицы реципиента и величиной астигматизма (чем больше истончение, тем выше астигматизм).

4.2. Теоретическое обоснование имплантации ИРС с целью коррекции астигматизма после СКП у пациентов с кератоконусом

Выполнив коррекцию посткератопластического астигматизма, например, эксимерлазерную рефракционную операцию, можно устранить астигматизм, придав передней поверхности роговичного трансплантата в оптической зоне сферическую форму. Однако в случае возникновения истончения остаточной роговицы реципиента будет иметь место дальнейшая деформация трансплантата, приводящая по вышеописанному механизму к формированию астигматизма в послеоперационном периоде.

Согласно соотношению Лапласа, нормальная оболочка должна иметь плавно изменяющуюся непрерывную поверхность. В случае изменения формы

при скачкообразном изменении толщины оболочки невозможно избежать резкой разницы и деформации в месте стыка.

Особое внимание должно быть уделено закреплению краев роговой оболочки, которая при их закреплении лишь в одном тангенциальном направлении не обладает достаточной жесткостью и под действием сил ВГД может изменить свою кривизну. Жесткость формы обеспечивается закреплением края оболочки в двух тангенциальных направлениях. Данная закономерность объясняет механизм укрепления края трансплантата на растяжение при имплантации роговичных сегментов в двух противоположных направлениях. Модуль Юнга материала сегмента ПММА составляет 3,0 10^9 Па, то есть, примерно в 1000 раз выше, чем модуль Юнга стромы роговицы. Напряжения растяжения, создаваемые силами ВГД 16 мм рт. ст. (2133 Па), составляют по формуле Лапласа 17064 Па.

По закону Гука

$\sigma = E\,\varepsilon$,

где σ – напряжение растяжения, равное 17064 Па;

E – модуль Юнга, равный 3,0 10^9 Па;

ε – относительное растяжение сегмента;

относительное растяжение сегмента составляет $5{,}7\times10^{-6}$ или 0,0006%, что свидетельствует о практически абсолютной нерастяжимости сегмента в строме роговице и его надежности в качестве средства стабилизации формы роговицы.

Таким образом, имплантация интрастромальных сегментов на периферии роговичного трансплантa создает защитный каркас, препятствующий деформации трансплантата при истончении остаточных областей роговицы реципиента. Кроме того, за счет «приподнятия» передней поверхности роговицы в зоне его расположения имеет место ослабление рефракции в этом меридиане по вышеуказанной формуле радиальных перемещений точек роговицы и усиление рефракции в противоположном меридиане по теореме Гаусса-Бонне, за счет чего повышается регулярность роговичной поверхности в оптической зоне.

ГЛАВА 3. МАТЕРИАЛ И МЕТОДЫ ИССЛЕДОВАНИЯ

3.1. Характеристика материала исследования

В исследование вошли 65 пациентов (65 глаз), которым ранее была выполнена сквозная кератопластика по поводу кератоконуса. После СКП прошло от 2-х до 32-х лет, в среднем 9,18±8,29 лет. Анализ величины астигматизма в отдаленные сроки после СКП был выполнен у 50-ти пациентов (50 глаз), прооперированных в ФГАУ «МНТК «Микрохирургия глаза» им. акад. С.Н. Фёдорова». Для имплантации интрастромальных роговичных сегментов с целью коррекции посткератопластического астигматизма были отобраны 40 пациентов (40 глаз). 55% (22 пациента) составили мужчины и 45% (18 пациентов) – женщины. Возраст пациентов варьировал от 19 до 64 лет, средний возраст составил 34,5±5,2 лет.

Исходя из техники выполнения хирургического лечения, пациенты были разделены на 2 группы.

В 1-ю группу вошли 19 человек, 19 глаз, которым формирование интрастромальных роговичных тоннелей для последующей имплантации ИРС проводилось стандартным механическим способом.

Во 2-ю группу вошли 21 человек, 21 глаз, которым формирование интрастромального роговичного тоннеля проводилось с помощью фемтосекундного лазера.

В 3-ю контрольную группу вошли 15 пациентов (15 глаз), которые были прооперированы в МНТК «Микрохирургия глаза» в период с 2007 по 2015 годы по технологии ЛАЗИК с целью коррекции посткератопластического астигматизма. Показанием к ранее проведенной сквозной кератопластики во всех 15-ти случаях явился кератоконус далекозашедшей стадии. Был проведен ретроспективный анализ архивных данных 15-ти амбулаторных карт и протоколов операций указанных пациентов. Среди обследуемых 3-ей группы

было 10 (66,7%) мужчин и 5 (33,3%) женщин. Возраст пациентов варьировал от 20-ти до 43-х лет и составил в среднем 30,5±6,4 лет.

3.2. Методы проведения клинических исследований

Всем пациентам, вошедшим в исследование, проводили комплексное обследование, включающее стандартные и специальные дополнительные методы исследования.

Биомикроскопию осуществляли с помощью щелевой лампы SL-30, «Opton» (Германия). До операции оценивалось состояние глазного яблока и его придаточного аппарата на предмет выявления сопутствующей патологии роговицы и хрусталика. При ее наличии пациенты исключались из исследования.

При исследовании роговицы до операции оценивали прозрачность роговичного трансплантата, его диаметр, положение относительно зрительной оси, состояние рубца. После операции также оценивалась прозрачность трансплантата, положение роговичных сегментов, состояние эпителия на предмет его дефектов. В случаях выполненного ранее ЛАЗИК оценивали состояние роговичного лоскута и интерфейса.

Офтальмоскопию выполняли с помощью линзы «Max field» 90 дптр фирмы «Ocular Instruments» (США). Оценивали цвет, границы, форму и глубину экскавации диска зрительного нерва, состояние макулярной зоны и сосудов.

Рефрактометрию и офтальмометрию проводили на авторефрактометре RM-8000, «Topcon» (Япония).

Визометрия включала в себя исследование некорригированной и максимально корригированной остроты зрения для оценки клинической

рефракции и величины астигматизма и проводилась на фороптере CV-3000 с проектором знаков ACP-5, «Topcon» (Япония).

Динамическую периметрию проводили на периметре АППЗ-01 (Россия) по общепринятой методике с использованием объектов белого цвета различной величины и яркости в зависимости от исходной остроты зрения.

Тонометрию осуществляли с помощью бесконтактного пневмотонометра, «Topcon» (США).

Оценку величины передне-задней оси глазного яблока проводили при выполнении ***ультразвуковой эхобиометрии*** на приборе Ocuscan R*P, «Alcon» (США).

Компьютерную кератотопографию выполняли на кератотопографе TMS-4, «Tomey» (Япония) с получением топографических карт роговиц пациентов. В число анализируемых параметров вошли индекс асимметрии поверхности SAI и регулярности поверхности SRI. Индекс SAI определяется по всей роговичной поверхности и отражает разницу оптической силы роговицы между двумя противоположными точками одного меридиана**.** Величина SAI в норме составляет менее 0,5. Индекс SRI характеризует регулярность передней поверхности роговицы центральной зоны. Внутри данной зоны, диаметр которой составляет 4,5 мм, сравнивается оптическая сила каждой точки со всеми другими точками, расположенными вокруг нее. В случае иррегулярного роговичного астигматизма величина индекса SRI составляет больше 1,0.

Оптическую когерентную томографию переднего отрезка глазного яблока выполняли на приборе Visante OCT, «Carl Zeiss» (Германия). С помощью данного исследования оценивалась толщина роговичного трансплантата и остаточной роговицы реципиента, а также были получены пахиметрические карты, необходимые для расчета глубины имплантации роговичных сегментов. После операции проводилась оценка глубины и равномерности залегания роговичных сегментов в различных меридианах.

Эндотелиальную микроскопию проводили на бесконтактном эндотелиальном микроскопе GEM-4, «Product Research Organization» (США).

Конфокальную микроскопию проводили для прижизненной оценки клеточного состава роговицы выполняли на приборе Confoscan 4, «Nidek» (Япония) с целью выявления изменений, характерных для вторичной эктазии на трансплантате.

Денситометрию роговичного трансплантата проводили на приборе Pentacam. Данная сканирующая проекционная система предназначена для проведения компьютерной корнеотопографии, кератопахиметрии, денситометрии и исследования переднего отдела глазного яблока в норме и при патологии. Технологической основой Pentacam является принцип Шеймпфлюга, позволяющий получать резкое изображение всего объекта, находящегося под углом к фотографу. В системе «Pentacam» вращающаяся Шеймпфлюг-камера представляет собой оптический модуль, ранее реализованный в фотоаппаратах Canon TS-E, Nikon серии PC и др. Сравнение резкостей, получаемых при вращении оптических срезов при минимальном угловом смещении, позволяет рассчитать локализацию объекта, его оптическую плотность и кривизну оптической поверхности. С помощью компьютерного анализа на основании полученных данных строится трехмерная модель переднего сегмента глаза. Сканирование происходит с очень высокой скоростью. Трехмерное изображение, основанное на анализе 25 000 истинных точек, реконструируется за 2 секунды на основе анализа 25 или 50 изображений оптического среза. Сканирование осуществляется источником света с длиной волны 475 нм (сине-зеленая часть спектра). Второй сканирующий луч отслеживает движения глаза и вносит необходимые коррективы. В ходе исследования автоматически рассчитываются такие важные параметры как кривизна передней и задней поверхности роговицы, общая оптическая сила роговицы, пахиметрия, глубина передней камеры, угол передней камеры в 360° и денситометрия роговицы и хрусталика.

Фотосъёмку глаз пациентов осуществляли при помощи фотощелевой лампы TOPCON DC-1 (Япония).

Математическое моделирование осуществляли с применением методов биомеханики и геометрических методов анализа поверхностей.

3.3. Методы статистической обработки результатов

Статистическая обработка вариационных рядов проводилась с использованием прикладных компьютерных программ Microsoft Excel 2007, STATISTICA 10 и включала расчет средних арифметических значений (M), стандартных ошибок средних арифметических (m), стандартного отклонения (σ). Оценку нормальности распределения показателей проводили по средним их значениям.

В таблицах информация представлена в виде M±σ. В работе использовался метод параметрической статистики (критерий Стьюдента).

Статистически достоверными признавали различия, при которых уровень достоверности (p) составлял более 95% ($p<0,05$), в остальных случаях различия признавались статистически не достоверными ($p>0,05$). В ряде случаев использовали описательную статистику и демонстрацию клинических примеров.

Для изучения связи между признаками применялся коэффициент корреляции Пирсона. Для оценки зависимости при коэффициенте корреляции r (по абсолютной величине) использовали следующую шкалу: 0,2-0,39 – слабая зависимость, 0,4-0,59 – умеренная, 0,6-0,79 – сильная. Статистически значимым считали уровень $P<0,05$.

В работе использовались международные общепринятые критерии оценки результатов рефракционных операций: эффективность и безопасность. Коэффициент эффективности операции рассчитывался как отношение послеоперационной НКОЗ к дооперационной МКОЗ, коэффициент

безопасности – как отношение послеоперационной МКОЗ к дооперационной МКОЗ.

3.4. Техника оперативных вмешательств

Имплантация интрастромальных роговичных сегментов механическим способом проводилась под местной капельной анестезией раствором алкаина 0,5%. При определении центра роговицы ориентировались на световой рефлекс Пуркинье. Разметку 5-7 мм зоны, зоны нанесения несквозного разреза проводили с помощью градуированного кольцевого метчика. Зона разреза соответствовала положению сильной оси преломления роговицы на кератотопограмме пациента. Дозированный алмазный нож выставляли на величину, составляющую 80% от толщины роговицы. Затем аппланировали на поверхность глазного яблока вакуумное кольцо, создавали вакуум и производили несквозной разрез роговицы перпендикулярно к ее поверхности. Расслаивателем формировали два тоннеля концентрично лимбу на заданной глубине длиной 180º. В сформированные тоннели пинцетом вводили ИРС и снимали вакуумное кольцо. Операцию завершали наложением мягкой контактной линзы -0,5 дптр и субконъюнктивальной инъекцией смеси дексаметазона 0,3 мл с гентамицином 0,2 мл. Формирование тоннелей механическим способом требовало точного контроля натяжения трансплантата и дозированной силы продвижения расслаивателя ввиду высокого риска отрыва трансплантата в зоне рубца при чрезмерном воздействии.

Имплантация ИРС с фемтосекундным сопровождением проводилась под местной капельной анестезией раствором алкаина 0,5%. Этап формирования интрастромального роговичного тоннеля проводили с использованием фемтосекундного лазера WaveLight FS200. В настройках выставлялись параметры формирования роговичного тоннеля (сильная ось, внутренний и

внешний диаметры тоннеля, энергия импульса, глубина). С целью более точной центрации интерфейса в пределах роговичного трансплантата маркером проводили разметку рубца трансплантата для лучшей его визуализации. Далее устанавливали вакуумное кольцо и выполняли процесс стыковки. После центрации и достижения компрессии роговицы интерфейсом проводилась фемтодиссекция стромы роговичного трансплантата с формированием кольцевидного тоннеля и входного разреза. В сформированный тоннель с помощью пинцета имплантировали ИРС. Операция завершалась субконъюнктивальной инъекцией смеси дексаметазона 0,3 с гентамицином 0,2. Наложения мягкой контактной линзы не требовалось.

Операция ЛАЗИК проводилась по стандартной технологии, принятой в ФГАУ «МНТК «Микрохирургия глаза» им. акад. С.Н. Федорова». На первом этапе после стандартной обработки операционного поля раствором бетадина, двукратной инстилляции анестетика 0,4% раствора инокаина и иммобилизации век производилось формирование роговичного клапана микрокератомом «Zyoptix». Диаметр и толщина формируемого клапана определялись оптометрическими параметрами (степень аметропии и толщина трансплантата) с учетом необходимой зоны абляции и не зависели от диаметра трансплантата. Расположение ножки клапана во всех случаях было на 12-ти часах. Вторым этапом в программу компьютера, управляющего эксимерным лазером, вводились параметры глаза для расчета операции, который производился таким образом, чтобы толщина резидуальной стромы после абляции составляла не менее 300 мкм. После поднятия клапана проводилась эксимерлазерная абляция стромальной ткани ложа лоскута по рассчитанной программе. По завершении работы лазера аблированная поверхность очищалась от продуктов испарения струей сбалансированного физиологического раствора. Лоскут укладывался на ложе, разглаживался тупфером до полной адаптации, из-под лоскута удалялась влага для достижения необходимой адгезии. В конъюнктивальную полость закапывался раствор тобрекса, затем наносилась 1 капля солкосерила.

3.5. Храктеристики интрастромальных роговичных сегментов

Всем пациентам обеих групп были имплантированы интрастромальные роговичные сегменты производства ООО НЭП «Микрохирургия глаза» **(**рисунок 5**),** изготовленные из полиметилметакрилата. Параметры имплантированных ИРС представлены в таблице 1.



Рисунок 5. – Интрастромальные роговичные сегменты производства ООО НЭП «Микрохирургия глаза»

Таблица 1 – Параметры ИРС производства ООО НЭП «Микрохирургия глаза»

Внутренний диаметр	5,0 мм
Внешний диаметр	6,2 мм
Форма сечения	полусфера
Длина сегмента	90, 160
Высота сегмента	200-300 мкм

3.6. Выбор параметров ИРС для последующей имплантации и особенности хирургических вмешательств

В подавляющем большинстве случаев (39 глаз – 97,5%) были имплантированы интрастромальные роговичные сегменты длиной 90°. Выбор данной длины ИРС обусловлен собственным и мировым опытом имплантации ИРС при кератоконусе, который свидетельствует о том, что так называемые «короткие» интрастромальные роговичные сегменты длиной 90° и 120° обладают более выраженным эффектом в снижении величины астигматизма, нежели ИРС длиной 160°. Данный аспект был актуален для данного исследования, так как у всех прооперированных пациентов дооперационно был выявлен посткератопластический астигматизм средней и высокой степени. Однако, в одном случае для имплантации были выбраны ИРС длиной 160°, так как в рефракции преобладал сферический компонент (-10,75 дптр), в то время как величина цилиндрического компонента была менее значима (-3,26 дптр). Высота имплантированных в ходе исследования ИРС варьировала от 150 до 300 мкм и выбиралась в зависимости от величины сфероцилиндрического компонента.

Имплантация ИРС механическим способом проводилась по стандартной методике. При имплантации ИРС с использованием фемтосекундного сопровождения ряд параметров формирования роговичного тоннеля был неизменен при проведении всех операций. Так, внутренний и внешний диаметры тоннеля были равны 5,0 и 6,3 мм соответственно вне зависимости от высоты имплантируемого роговичного сегмента, энергия импульса составляла 1,5 мА, шаг 1,5. Изначально значение выбранного шага составляло 1,0. Однако при данном значении шага сохранялись перемычки в сформированном тоннеле, что осложняло этап имплантации роговичного сегмента и в ряде случаев требовало дополнительного разрушения перемычек механическим расслаивателем, ввиду чего шаг был увеличен до 1,5.

Было зафиксировано, что в ходе имплантации ИРС механическим способом формирование тоннелей занимало в среднем 4-5 минут, в то время как формирование кольцевого тоннеля при использовании фемтосекундного сопровождения осуществлялось за 2 секунды.

ГЛАВА 4. ОТДАЛЕННЫЕ РЕЗУЛЬТАТЫ СКП, ВЫПОЛНЕННОЙ ПО ПОВОДУ КЕРАТОКОНУСА

Целью данной главы явилась оценка отдаленных клинико-функциональных результатов после СКП, выполненной по поводу кератоконуса. Для этого были оценены величина цилиндрического компонента рефракции и толщина роговичного трансплантата и остаточной роговицы реципиента. Итогом данного этапа работы явилось определение корреляции между истончением остаточной роговицы реципиента и величиной астигматизма.

4.1. Величина цилиндрического компонента рефракции в отдаленные сроки после СКП у пациентов с кератоконусом

В ходе исследования у 50-ти пациентов (50 глаз), прооперированных в ФГАУ «МНТК «Микрохирургия глаза» им. акад. С.Н. Фёдорова», проведен анализ величины астигматизма в отдаленные сроки после сквозной кератопластики, выполненной по поводу кератоконуса. В 25-ти случаях (25 глаз) после СКП прошло менее 10-ти лет (в среднем 3,96±2,07 года), в 25-ти случаях (25 глаз) – более 10-ти лет (в среднем 17,88±6,94 лет), а диаметр трансплантата в группах составил в среднем 8,14±0,38 и 8,07±0,69 соответственно. В группе пациентов, которым СКП была выполнена менее 10-ти лет назад, величина астигматизма составила в среднем 6,29±2,74 дптр, в то время как в группе пациентов более чем через 10 лет после СКП – 8,75±4,78 дптр.

В 15-ти случаях (15 глаз) из 50-ти удалось оценить динамику изменения величины астигматизма в отдаленные сроки после СКП. Через 5 лет

посткератопластический астигматизм составил в среднем 4,19±2,07 дптр. В дальнейшем отмечалось прогрессирующее повышение величины астигматизма, который стал значимым в срок наблюдения более чем через 10 лет после СКП и в среднем через 16,3±1,2 лет составил 7,74±2,41 дптр.

Всем 50-ти пациентам была выполнена конфокальная микроскопия роговичного трансплантата. Лишь в одном случае были выявлены изменения, характерные для вторичной эктазии на трансплантате (десцеметовая мембрана с повышенной оптической плотностью, полосы разрежения в глубоких слоях стромы, нарушение архитектоники кератоцитов во всех слоях стромы).

4.2. Результаты оптической когерентной томографии в отдаленные сроки после СКП у пациентов с кератоконусом

Для оценки толщины роговичного трансплантата и остаточной роговицы реципиента у 50-ти пациентов (50 глаз) в различные сроки после сквозной кератопластики проводилась оптическая когерентная томография. Были исследованы следующие параметры: толщина роговичного трансплантата в центре, толщина остаточной роговицы реципиента в точке максимального истончения, минимальная толщина роговичного трансплантата в точке, расположенной на 1 мм кнутри от рубца. Измерения проводились в меридианах 0-180°, 45-225°, 90-270°, 135-315°.

В группе пациентов с возрастом роговичного трансплантата более 10-ти лет его толщина в центральной зоне составила в среднем 564±32 (от 521 до 604 мкм), толщина остаточной собственной роговицы в точке максимального истончения в зоне рубца – 522±83 мкм (от 363 до 650 мкм) **(**таблица 2**)**.

Таблица 2 – Толщина роговичного трансплантата и остаточной роговицы реципиента по данным ОКТ в разные сроки после СКП

Пациенты	Сроки после СКП, год (M±σ)	Толщина трансплантат в центре, мкм (M±σ)	Толщина остаточной роговицы реципиента, мкм (M±σ)		Толщина роговичного трансплантата в точке, расположенной на 1 мм кнутри от рубца, мкм (M±σ)	
			225°-315°	45°- 135°	225°- 315°	45°-135°
менее 10-ти лет после СКП (n=25)	3,96±2,07	546±38	567±50*	632±67	583±45	587±49
более 10-ти лет после СКП (n=25)	17,88±6,94	564±32	522±83*	587±32	610±34	595±44

* p<0,05, статистически значимые различия, t-критерий Стьюдента

Следует отметить, что максимальное истончение остаточной роговицы реципиента во всех случаях было выявлено в нижней ее половине (в пределах от 225° до 315°) (рисунок 6), в то время как толщина остаточной роговицы реципиента в противоположных точках тех же меридианов (в пределах от 45° до 135°) составила в среднем 587±32 мкм (от 530 до 630 мкм). Значения толщины роговичного трансплантата в точках, расположенных на 1 мм кнутри от рубца в нижней и верхней половинах, были сопоставимы и составили в среднем 610±34 мкм (от 551 до 651 мкм) и 595±44 мкм (от 518 до 652 мкм) соответственно.

В группе пациентов с возрастом роговичного трансплантата менее 10-ти лет его толщина в центральной зоне составила в среднем 546±38 мкм (от 505 до 611 мкм), толщина остаточной собственной роговицы в точке максимального истончения в зоне рубца – 567±50 мкм (от 480 до 649 мкм) в нижней половине и 632±67 мкм (от 515 до 756 мкм) – в верхней половине **(**таблица 2**)**. Значения толщины роговичного трансплантата в точках, расположенных на 1 мм кнутри от рубца в нижней и верхней половинах, были сопоставимы и составили в среднем 583±45 мкм (от 510 до 661 мкм) и 587±49 мкм (от 521 до 678 мкм) соответственно.

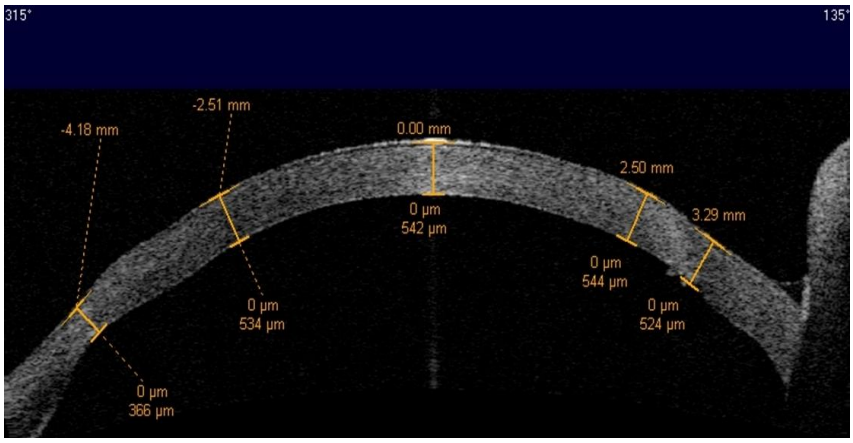

а

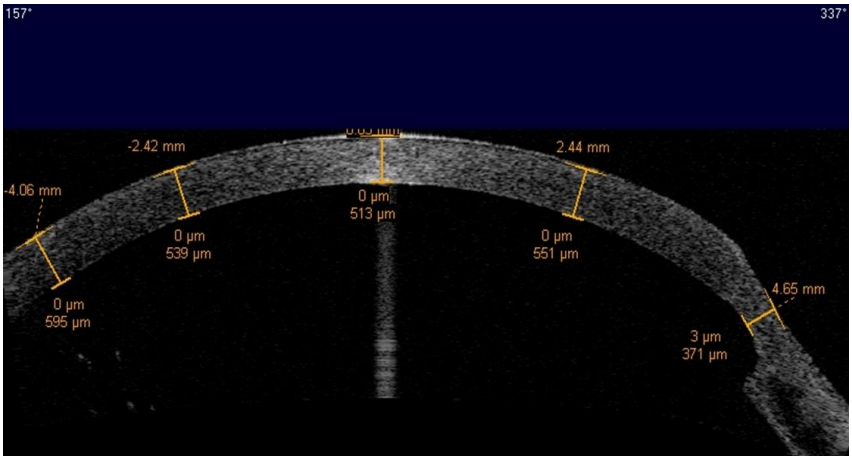

б

а – минимальная толщина остаточной роговицы реципиента 366 мкм через 32 года после СКП

б – минимальная толщина остаточной роговицы реципиента 371 мкм через 25 лет после СКП

Рисунок 6. – ОКТ переднего отрезка в отдаленные сроки после СКП

Выявленные различия в толщине остаточной роговицы реципиента у пациентов в разные сроки после СКП были статистически значимы ($p<0,05$), а различия в толщине роговичного трансплантата в центре и в точке, расположенной на 1 мм кнутри от рубца – статистически не значимы ($p>0,05$).

4.3. Корреляционный анализ связи между истончением остаточной роговицы реципиента и величиной астигматизма

Значения величины астигматизма при различной степени истончения остаточной роговицы реципиента в зоне посткератопластического рубца в отдаленные сроки после СКП у 50-ти пациентов (50 глаз) представлены на рисунках 7 и 8. При определении степени истончения остаточной роговицы реципиента за нормальную толщину роговицы в указанной зоне принималось значение, равное 700 мкм [111].

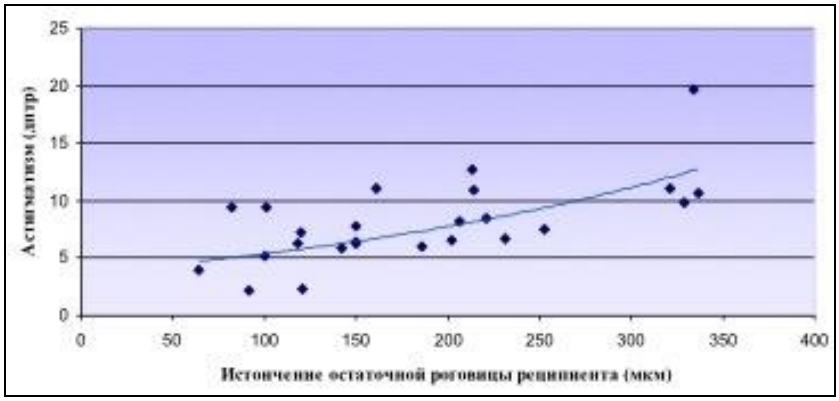

Рисунок 7. – Астигматизм при различных значениях истончения остаточной роговицы реципиента более чем через 10 лет после СКП (n=25)

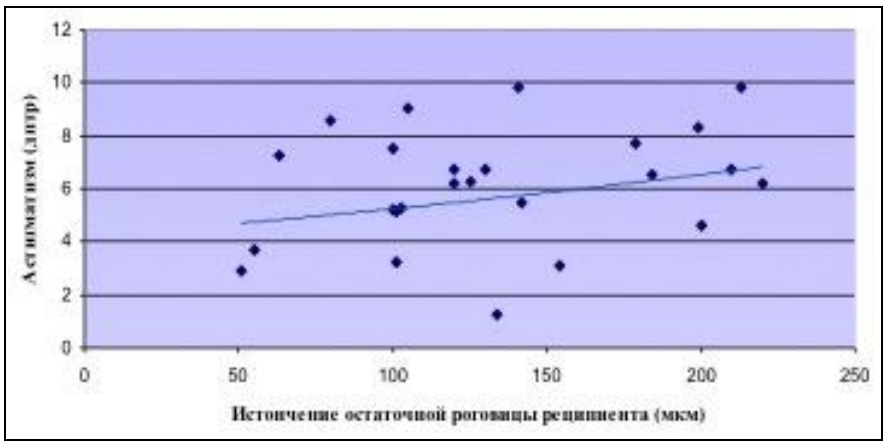

Рисунок 8. – Астигматизм при различных значениях истончения остаточной роговицы реципиента менее чем через 10 лет после СКП (n=25)

Проведенный корреляционный анализ связи между истончением остаточной роговицы реципиента и величиной астигматизма выявил наличие статистически значимой ($p<0,05$) умеренной прямой зависимости между признаками ($r=0,59$).

Таким образом, при оценке отдаленных результатов СКП по поводу кератоконуса было выявлено, что величина астигматизма достоверно выше в группе пациентов, которым СКП была выполнена более 10-ти лет назад. При проведении оптической когерентной томографии у данных пациентов также было выявлено более значимое истончение остаточной роговицы реципиента в нижней половине по сравнению с пациентами, которым СКП была выполнена менее 10-ти лет назад. Корреляционный анализ связи между истончением остаточной роговицы реципиента и величиной астигматизма выявил наличие прямой зависимости между указанными параметрами (чем больше истончение остаточной роговицы реципиента, тем выше астигматизм).

4.4. Проверка результатов математического моделирования

Для проверки адекватности данной зависимости, полученной с помощью построенной математической модели, исследовали значения величины астигматизма при различных значениях истончения остаточной роговицы реципиента у 50-ти пациентов (50 глаз), представленных выше. Реальная величина астигматизма каждого пациента была сравнена с полученным по формуле расчетным значением (рисунок 9, 10). У пациентов, которым СКП была выполнена более 10-ти лет назад, выявленный астигматизм и рассчитанный по формуле составили в среднем 8,75±4,78 дптр и 8,33±3,25 дптр соответственно, а у пациентов, которым СКП была выполнена менее 10-ти лет назад – 6,29±2,74 дптр и 6,62±2,22 дптр соответственно. Различия между выявленным астигматизмом пациентов и рассчитанным с применением формулы были статистически не значимы (p>0,05).

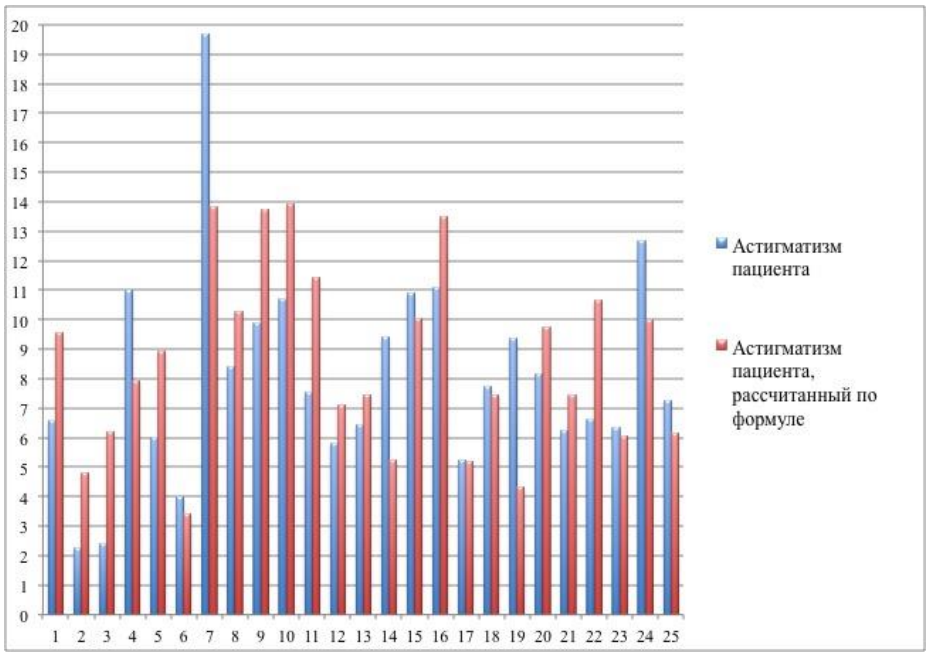

Рисунок 9. – Соотношение значений выявленного астигматизма и рассчитанного по формуле у пациентов (n=25) более чем через 10 лет после СКП

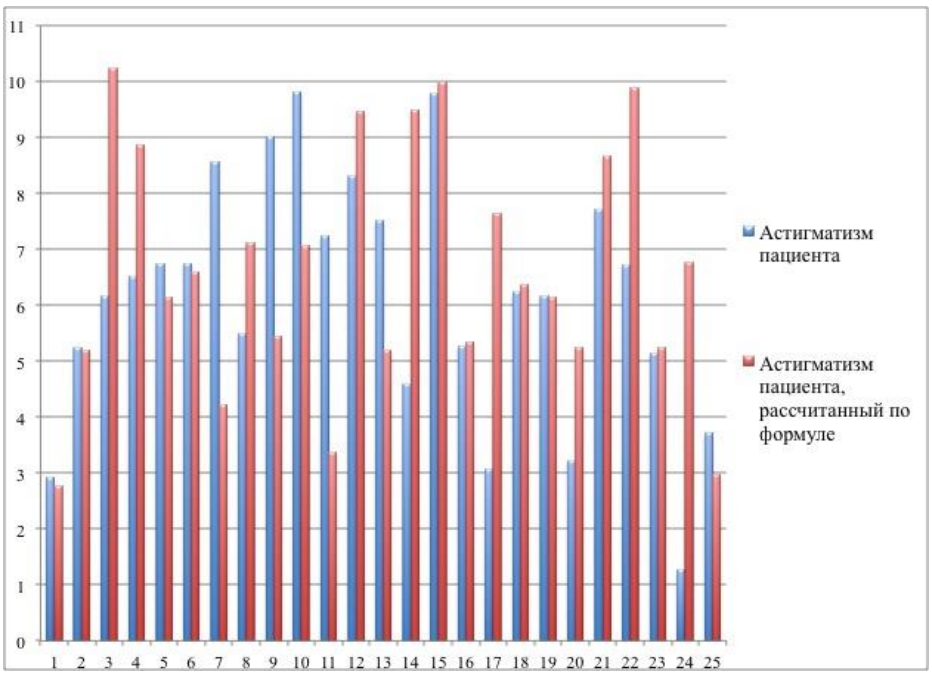

Рисунок 10. – Соотношение значений выявленного астигматизма и рассчитанного по формуле у пациентов (n=25) менее чем через 10 лет после СКП

Глава 5. РЕЗУЛЬТАТЫ КЛИНИЧЕСКИХ ИССЛЕДОВАНИЙ И ИМПЛАНТАЦИИ ИРС ПОСЛЕ СКП, ВЫПОЛНЕННОЙ ПО ПОВОДУ КЕРАТОКОНУСА

Целью данной главы явилось изучение эффективности и безопасности имплантации ИРС с целью коррекции посткератопластического астигматизма у пациентов с кератоконусом и стабильности функционального результата в отдаленные сроки. Для этого было оценено влияние имплантированных ИРС на величину цилиндрического компонента рефракции и проведен сравнительный анализ клинико-функциональных результатов имплантации ИРС на трансплантате, выполненной механическим способом и с использованием фемтосекундного сопровождения.

5.1 Результаты дооперационной диагностики

По данным биомикроскопического исследования во всех случаях роговичный трансплантат был прозрачен, рубец состоятелен. В 53-х глазах хрусталик был прозрачен, в веществе хрусталика 2-х глаз были выявлены начальные склеротические изменения, которые не оказывали влияния на остроту зрения. В ходе выполнения офтальмоскопии на 4-х глазах были выявлены дистрофические очаги, ограниченные пигментированными лазерными коагулятами, нанесения дополнительных коагулятов не потребовалось.

Ни в одном случае анамнез не был отягощен эпизодами увеита, вторичной глаукомы или отслойки сетчатки.

Исходные НКОЗ и МКОЗ составили в среднем 0,13±0,14 и 0,45±0,27 в 1-ой группе (мех-ИРС), 0,08±0,06 и 0,36±0,25 – во 2-ой группе (фемто-ИРС), 0,13±0,14 и 0,66±0,23 – в 3-ей группе (ЛАЗИК) соответственно.

Величина сферического компонента рефракции варьировала от -12,0 до +6,00 дптр и составила в среднем -4,98±3,52 дптр в 1-ой группе, -5,04±4,26 дптр – во 2-ой группе, -1,73±5,42 – в 3-ей группе. В подавляющем большинстве случаев (36 глаз) была выявлена миопическая рефракция, в 10-ти случаях – гиперметропическая рефракция. В 9-ти случаях значение сферического компонента при исследовании не определялось.

Величина астигматизма варьировала от 3,24 до 12,86 дптр и составила в среднем 8,11±2,10 дптр в 1-ой группе, 7,79±2,63 дптр – во 2-ой группе и 4,87±3,24 – в 3-ей группе.

Величины преломления сильного и слабого меридианов Kmax и Kmin, полученные по данным кератотопографии, составили в среднем 49,14±2,06 дптр и 41,03±2,37 дптр соответственно в 1-ой группе, 48,98±3,19 дптр и 41,20±3,58 дптр соответственно – во 2-ой группе, 45,46±3,34 дптр и 40,59±3,21 дптр – в третьей группе.

Границы полей зрения всех обследованных глаз находились в пределах нормальных значений.

Уровень ВГД составил в среднем 15,5±4,9 мм рт. ст.

Размер ПЗО глазного яблока варьировал от 22,98 до 29,03 мм и составил в среднем 24,51±1,45 мм.

Для имплантации ИРС отбирались пациенты с симметричным типом кератотопограммы, по которой точно определялось положение сильной и слабой осей преломления. Пациенты с неопределенным типом кератотопограммы из исследования исключались (рисунок 11).

а

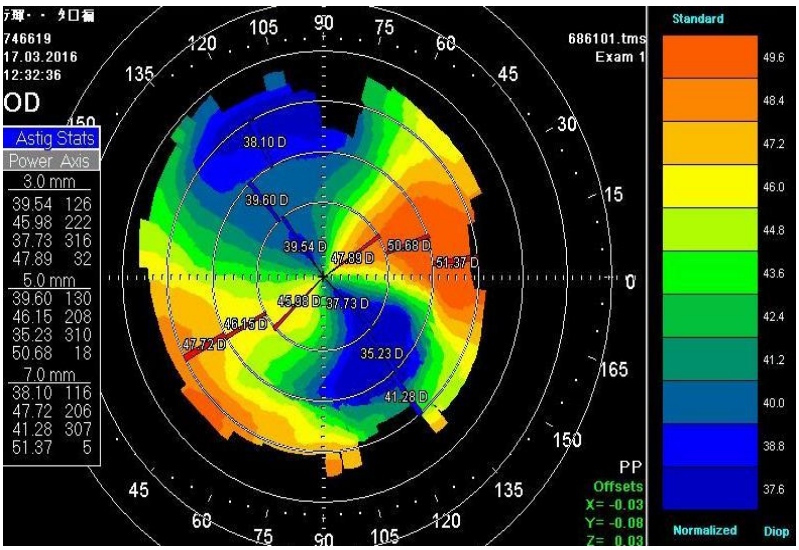

б

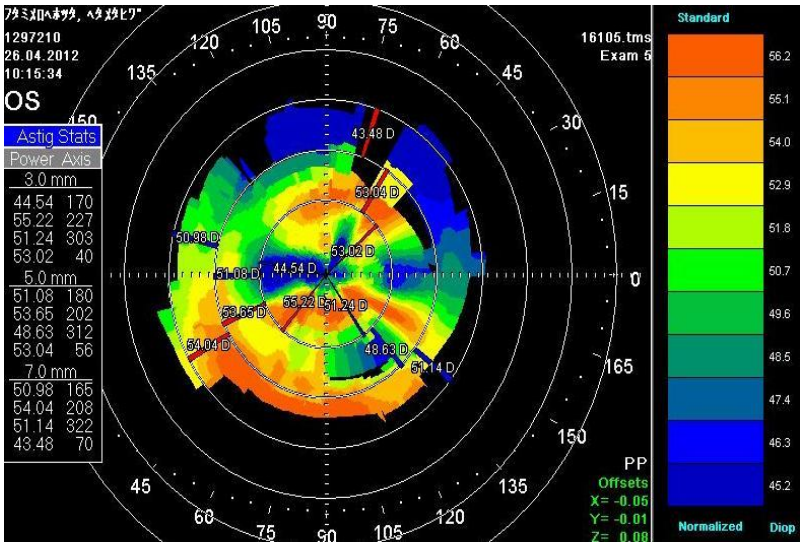

а – симметричный тип кератотопограммы

б – неопределенный тип кератотопограммы

Рисунок 11. – Типы кератотопограмм пациентов

У пациентов 1-ой и 2-ой группы был проведен анализ величины индексов SAI и SRI. Индекс SAI в 92,5 % случаев (37 глаз) был выше нормального значения и составил в среднем 0,87±0,32, варьируя от 0,42 до 1,97.

Значение индекса SRI варьировало от 0,70 до 2,02 и составило в среднем 1,21±0,25, что также значительно превышало показатель нормы.

Данные результаты исследования кератотопографических индексов свидетельствуют о неравномерном распределении оптической силы по

роговичной поверхности после СКП, что указывает на наличие выраженной иррегулярности роговичного трансплантата в оптической зоне.

Данные пациентов 3-х групп по НКОЗ, МКОЗ, величине астигматизма, Kmax и Kmin представлены в **таблицах 3, 4 и 5**.

Таблица 3 – Значения НКОЗ, МКОЗ, астигматизма, Kmax и Kmin у пациентов до имплантации ИРС механическим способом (1-ая группа)

Пациент	НКОЗ	МКОЗ	Астигматизм, дптр	Kmax, дптр	Kmin, дптр
1	0,03	0,03	8,24	47,49	39,25
2	0,02	0,3	8,0	53,26	45,26
3	0,05	0,9	6,25	47,00	40,75
4	0,3	0,6	8,43	51,02	42,59
5	0,03	0,05	10,75	50,80	40,05
6	0,3	0,7	7,98	49,89	41,91
7	0,05	0,3	9,87	45,96	36,09
8	0,1	0,4	10,09	49,44	39,35
9	0,08	0,8	5,23	46,23	41,00
10	0,4	0,8	3,24	47,64	44,40
11	0,2	0,7	8,42	49,35	40,93
12	0,01	0,3	8,24	47,49	39,25
13	0,3	0,6	9,33	51,82	42,49
14	0,03	0,03	11,01	50,51	39,50
15	0,01	0,2	6,83	50,60	43,77
16	0,03	0,5	6,24	50,75	44,51
17	0,1	0,5	11,41	49,57	38,16
18	0,01	0,2	8,46	48,28	39,82
19	0,4	0,6	6,14	46,56	40,42
Средние значения (M±σ):	0,13±0,14	0,45±0,27	8,11±2,10	49,14±2,06	41,03±2,37

Таблица 4 – Значения НКОЗ, МКОЗ, астигматизма, Kmax и Kmin у пациентов до имплантации ИРС с фемтосекундным сопровождением (2-ая группа)

Пациент	НКОЗ	МКОЗ	Астигматизм, дптр	Kmax, дптр	Kmin, дптр
1	0,02	0,5	4,17	46,08	41,91
2	0,03	0,08	12,86	51,36	38,5
3	0,2	0,8	8,41	49,35	40,94
4	0,05	0,1	7,65	46,11	38,46
5	0,1	0,3	6,15	45,33	39,18
6	0,03	0,03	9,76	50,56	40,81
7	0,08	0,8	5,23	46,23	41,00
8	0,1	0,4	6,68	48,30	41,62
9	0,1	0,7	6,51	47,87	41,36
10	0,05	0,05	11,09	44,58	33,49
11	0,1	0,4	7,91	48,98	41,07
12	0,02	0,2	7,14	52,69	45,55
13	0,2	0,3	4,97	50,99	46,02
14	0,1	0,5	6,75	47,87	41,36
15	0,01	0,3	8,41	52,79	44,38
16	0,1	0,1	12,02	52,17	40,15
17	0,02	0,2	6,93	51,83	44,90
18	0,02	0,4	6,32	45,85	39,53
19	0,2	0,2	9,16	43,08	33,92
20	0,1	0,6	12,13	54,77	42,64
21	0,05	0,7	3,26	51,67	48,41
Средние значения (M±σ):	0,08±0,06	0,36±0,25	7,79±2,63	48,98±3,19	41,20±3,58

Таблица 5 – Значения НКОЗ, МКОЗ, астигматизма, Kmax и Kmin у пациентов до проведения ЛАЗИК (3-я группа)

Пациент	НКОЗ	МКОЗ	Астигматизм, дптр	Kmax, дптр	Kmin, дптр
1	0,06	0,7	5,75	49,50	43,75
2	0,03	0,04	8,5	44,25	35,75
3	0,1	0,8	6,75	44,75	38,00
4	0,04	0,9	1,0	38,00	37,00
5	0,01	0,6	0,75	47,50	46,75
6	0,2	0,5	6,0	43,25	37,25
7	0,05	0,7	5,0	46,25	41,25
8	0,08	0,5	1,5	42,25	40,75
9	0,3	0,9	3,5	44,25	40,75
10	0,4	0,9	6,0	49,50	43,50
11	0,03	0,5	5,25	43,00	37,75
12	0,4	0,7	8,3	50,10	41,80
13	0,07	0,9	1,75	44,75	43,00
14	0,02	0,5	11,75	49,50	37,75
15	0,2	0,7	1,25	45,00	43,75
Средние значения (M±σ):	0,13±0,14	0,66±0,23	4,87±3,24	45,46±3,34	40,59±3,21

По данным пахиметрических карт, полученных при выполнении оптической когерентной томографии, минимальная толщина роговичного трансплантата в 5-7 мм зоне в среднем составила 534±16,7 мкм в 1-ой группе и 528±15,5 – во 2-ой группе.

Плотность эндотелиальных клеток по данным эндотелиальной микроскопии варьировала от 949 до 2118 кл/мм2 и составила в среднем 1423±347 кл/мм2 в 1-ой группе и 1332±335 кл/мм2 – во 2-ой группе.

Денситометрия роговичного трансплантата была проведена у 20-ти пациентов (таблица 6, 7), которым была запланирована имплантация ИРС. Оптическая плотность роговичного трансплантата в центре составила в среднем 19,04±3,06 усл. ед. (от 12,9 до 26,3 усл. ед.).

При исследовании рубца роговичного трансплантата было выявлено 2 тенденции, которые мы обозначили как равномерный (12 глаз) и неравномерный (8 глаз) по оптической плотности рубец **(**рисунок 12**)**.

Таблица 6 – Показатели равномерного по оптической плотности рубца роговичного трансплантата

Пациент	Оптическая плотность трансплантата в центре, усл. ед.	Оптическая плотность рубца, усл. ед. (M±σ)	Вариабельность оптической плотности рубца, усл. ед.
1.	18,4	36,9±5,15	26,7-45,8
2.	19,2	22,20±4,53	16,1-30,3
3.	16,5	17,7±2,64	13,8-22,7
4.	18,8	19,3±2,56	15,4-23,4
5.	26,3	24,55±2,94	16,5-29,9
6.	24,7	31,57±5,04	24,6-41,4
7.	19,6	24,62±4,08	18,6-32,6
8.	22,7	26,31±5,81	16,2-35,9
9.	12,3	21,11±5,49	13,4-33,9
10.	17,6	14,03±3,01	11,3-23,0
11.	16,5	15,52±4,13	10,1-24,9
12.	17,6	15,41±3,66	9,2-23,0
Средние значения (M±σ):	**19,18±3,83**	**22,44±6,87**	

Таблица 7 – Показатели неравномерного по оптической плотности рубца роговичного трансплантата

Пациент	Оптическая плотность трансплантата в центре, усл. ед.	Оптическая плотность рубца, усл. ед. (M±σ)	Вариабельность оптической плотности рубца, усл. ед.
1.	11,4	24,93±16,9	5,0-56,7
2.	22,4	42,31±13,39	22,5-60,9
3.	19,2	31,83±10,96	13,9-55,4
4.	17,6	29,70±11,90	16,4-59,9
5.	12,9	23,00±8,40	8,8-43,5
6.	17,6	43,31±20,36	18,2-75,0
7.	18,4	41,82±16,95	19,2-77,2
8.	19,3	23,81±10,12	8,9-39,6
Средние значения (M±σ):	**17,35±3,57**	**32,59±8,71**	

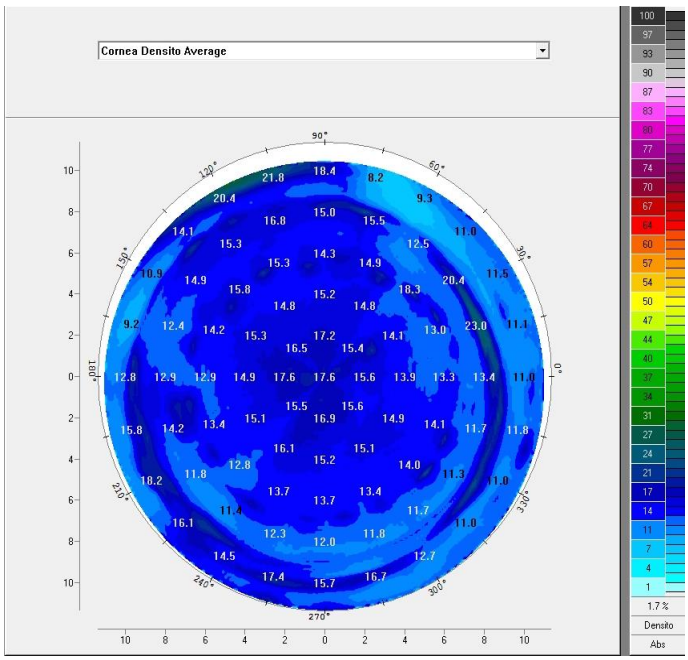

а

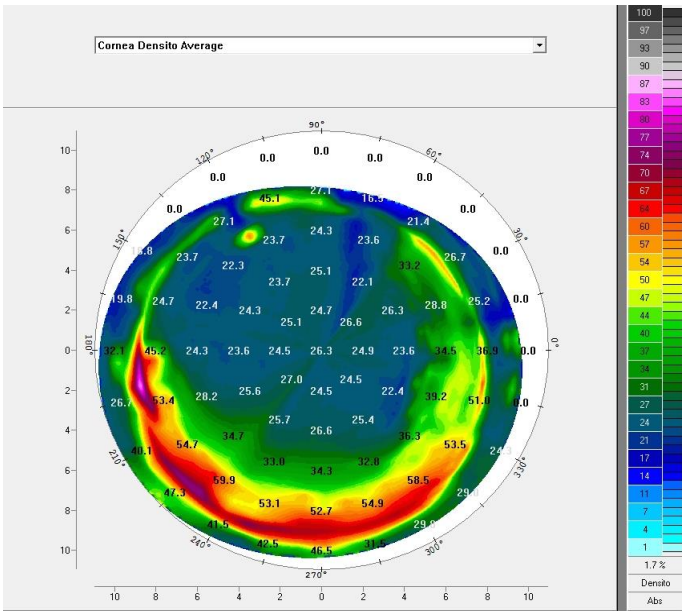

б

а – равномерный по оптической плотности посткератопластический рубец

б – неравномерный по оптической плотности посткератопластический рубец

Рисунок 12. – Варианты посткератопластических рубцов по оптической плотности

5.2. Течение раннего послеоперационного периода у пациентов основных групп (мех-ИРС и фемто-ИРС)

Всем пациентам после операции в схему лечения были включены следующие препараты: антибиотик, противовоспалительный препарат, кератопротектор. Пациенты 1-ой группы также получали кераторепарант.

В раннем послеоперационном периоде роговичные трансплантаты пациентов обеих групп во всех случаях были прозрачны. У пациентов 1-ой группы отмечался выраженный роговичный синдром ввиду наличия различной степени выраженности повреждений эпителиального слоя, полученных в ходе операции при формировании интрастромальных роговичных тоннелей расслаивателями. Роговичный синдром на фоне консервативной терапии купировался ко 2-3 дню послеоперационного периода. У пациентов 2-ой группы целостность эпителия была нарушена лишь в зоне 1мм несквозного разреза роговичного трансплантата, ввиду чего жалобы на слезотечение и светобоязнь были незначительны. Также по сравнению со 2-ой группой в 1-ой группе биомикроскопически отмечался более выраженный отёк глубоких слоёв стромы роговичного трансплантата в пределах зон интрастромальных роговичных тоннелей, что связано с большей травматичностью их формирования механическим способом. Примеры глаз пациентов обеих групп в первые сутки после операции представлены на рисунке 13.

а

б

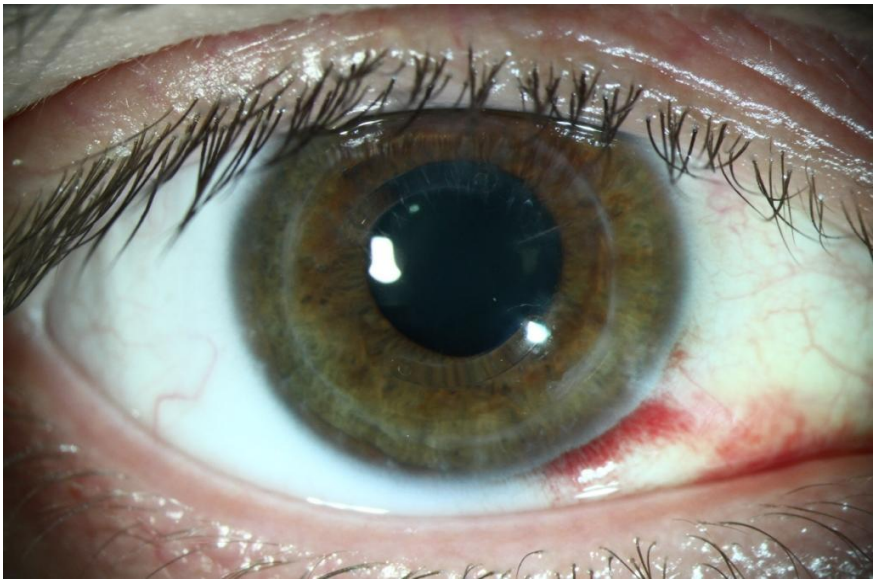

а – имплантация ИРС выполнена механическим способом

б - имплантация ИРС выполнена с использованием фемтосекундного сопровождения

Рисунок 13. – Глаза пациентов в 1-ые сутки послеоперационного периода

Наличие субконъюнктивальных кровоизлияний в паралимбальной зоне у обоих пациентов объясняется использованием вакуумной фиксации глазного яблока интраоперационно. Однако, у пациента 1-ой группы субконъюнктивальное кровоизлияние более обширно, нежели у пациента 2-ой группы, что связано с более длительным нахождением вакуумного кольца на глазном яблоке во время формирования интрастромальных роговичных

тоннелей механическим способом. Было зафиксировано, что в ходе имплантации ИРС механическим способом формирование тоннелей занимало в среднем 4-5 минут, в то время как формирование кольцевого тоннеля при использовании фемтосекундного сопровождения осуществлялось за 2 секунды.

Интрастромальные роговичные сегменты во всех случаях занимали правильное положение. Всем пациентам на 2-3 сутки после операции с целью оценки глубины залегания ИРС проводилась оптическая когерентная томография. В 1-ой группе во всех случаях ИРС располагались в глубоких слоях стромы на одинаковой глубине **(**рисунок 14**)**. Однако при оценке положения ИРС в строме трансплантата было отмечено несоответствие между запланированной и полученной глубиной залегания ИРС. Так, сформированные интрастромальные роговичные тоннели располагались в среднем на 112±14 мкм выше по сравнению с предоперационным расчетом.

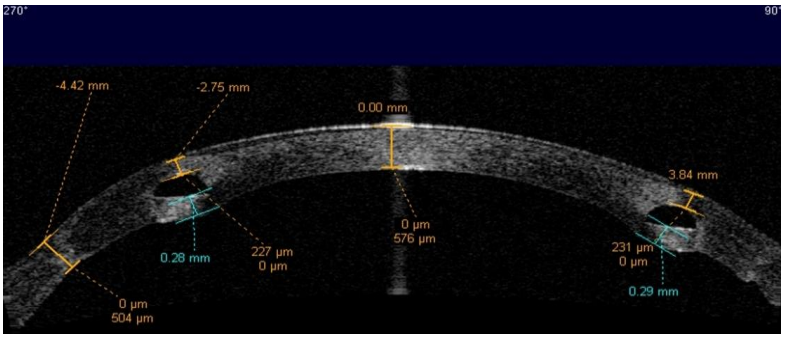

а

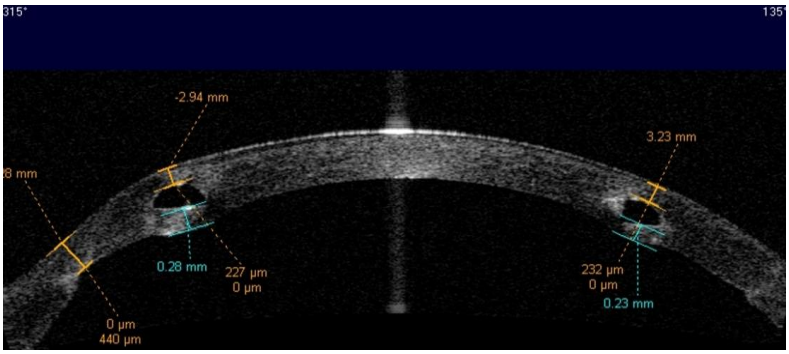

б

а – равномерная глубина залегания обоих ИРС в меридиане 270-90°

б – равномерная глубина залегания обоих ИРС в меридиане 315-135°

Рисунок 14. – Оптическая когерентная томография глаза пациента после имплантации ИРС, выполненной механическим способом

Во 2-ой группе во всех случаях ИРС находились в глубоких слоях стромы, глубина их залегания была равномерной на всем протяжении интрастромального роговичного тоннеля **(**рисунок 15**)**. Разница между полученной глубиной и запланированной составила в среднем 10±4 мкм.

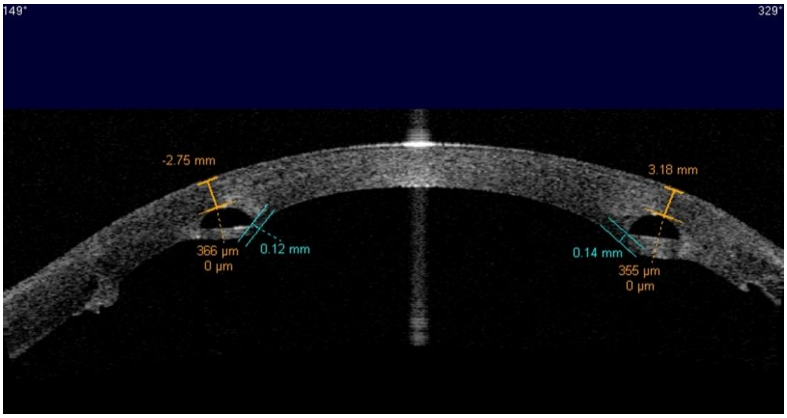

а

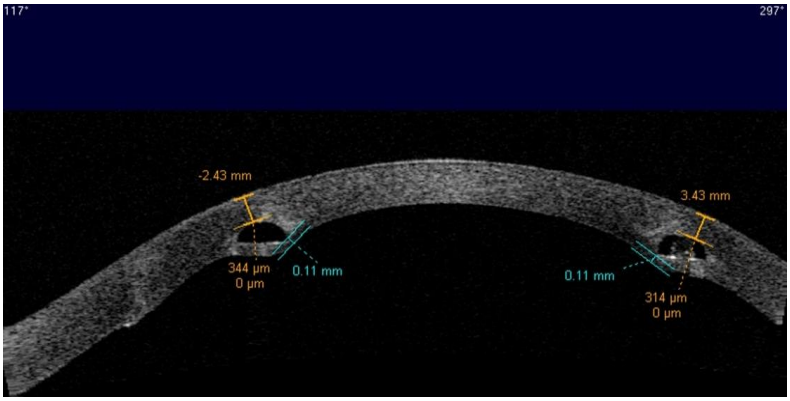

б

а – равномерная глубина залегания обоих ИРС в меридиане 149-329°

б – равномерная глубина залегания обоих ИРС в меридиане 117-297°

Рисунок 15. – Оптическая когерентная томография переднего отрезка после имплантации ИРС, выполненной с использованием фемтосекундного сопровождения

5.3. Клинико-функциональные результаты имплантации ИРС механическим способом и с фемтосекундным сопровождением

У всех пациентов 1-ой и 2-ой групп исследования было получено повышение НКОЗ и МКОЗ и снижение величины астигматизма. Данные показатели достигли максимальных значений к первому месяцу после операции (таблица 8, 9). При анализе кератотопограмм пациентов были получены данные, сходные с кератометрией. Максимальная величина преломления роговицы в сильном меридиане значительно снизилась, в большинстве случаев отмечали усиление преломления в слабом меридиане. Также было получено уменьшение величины сферического компонента рефракции, значения которого в среднем составили -0,80±1,00 дптр в 1-ой группе и -0,64±2,56 дптр – во 2-ой группе.

НКОЗ и МКОЗ в среднем составили 0,36±0,18 и 0,66±0,18 соответственно в 1-ой группе, 0,37±0,21 и 0,60±0,17 соответственно – во 2-ой группе. Величина астигматизма снизилась в среднем до 2,89±1,40 дптр в 1-ой группе и до 3,57±2,06 дптр – во 2-ой группе. Полученные величины преломления роговицы Kmax и Kmin составили в среднем 44,34±2,21 дптр и 41,45±2,38 дптр соответственно в 1-ой группе и 44,71±2,86 и 41,15±3,06 соответственно – во 2-ой группе.

Таблица 8 – Значения НКОЗ, МКОЗ, астигматизма, Kmax и Kmin у пациентов 1-ой группы через 1 месяц после мех-ИРС

Пациент	НКОЗ	МКОЗ	Астигматизм, дптр	Kmax, дптр	Kmin, дптр
1	0,1	0,5	6,13	44,62	38,49
2	0,1	0,45	5,31	50,06	44,75
3	0,2	0,7	3,75	45,25	41,50
4	0,6	0,9	2,95	44,81	41,86
5	0,2	0,8	2,92	45,91	42,99
6	0,5	0,8	2,00	42,25	40,25
7	0,4	0,6	4,15	41,25	37,10
8	0,3	0,6	3,50	43,71	40,21
9	0,5	0,9	1,50	45,5	44,00
10	0,6	0,9	1,75	44,00	42,25
11	0,4	0,8	2,00	43,87	41,87
12	0,5	0,7	2,31	40,75	38,44
13	0,6	0,85	3,12	44,86	41,74
14	0,5	0,5	1,77	44,62	42,85
15	0,05	0,3	2,09	46,70	44,61
16	0,3	0,6	3,05	46,24	43,19
17	0,5	0,5	4,40	40,9	36,50
18	0,15	0,45	1,50	44,00	42,50
19	0,4	0,7	0,70	43,07	42,37
Средние значения (M±σ):	0,36±0,18	0,66±0,18	2,89±1,40	44,34±2,21	41,45±2,38

Таблица 9 – Значения НКОЗ, МКОЗ, астигматизма, Kmax и Kmin у пациентов 2-ой группы через 1 месяц после фемто-ИРС

Пациент	НКОЗ	МКОЗ	Астигматизм, дптр	Kmax, дптр	Kmin, дптр
1	0,6	0,6	1,74	39,37	37,63
2	0,2	0,4	5,51	46,72	41,21
3	0,7	0,7	3,13	44,96	41,83
4	0,4	0,6	2,9	41,1	38,2
5	0,6	0,7	2,01	41,22	39,21
6	0,05	0,1	7,55	49,23	41,68
7	0,6	0,8	1,43	40,43	39
8	0,5	0,6	3,74	44,07	40,33
9	0,4	0,8	1,83	43,88	42,05
10	0,2	0,5	5,53	45,55	40,02
11	0,3	0,7	3,75	45,97	42,22
12	0,2	0,5	2,96	47,06	44,1
13	0,8	0,8	0,78	46,7	45,92
14	0,5	0,6	2,56	44,17	41,61
15	0,15	0,45	4,61	43	38,39
16	0,1	0,5	7,52	48,27	40,75
17	0,3	0,6	2,74	45,18	42,44
18	0,3	0,5	4,75	44,5	39,75
19	0,3	0,5	6,86	41,14	34,28
20	0,3	0,75	1,25	47,5	46,25
21	0,2	0,8	1,75	48,94	47,19
Средние значения (M±σ):	0,37±0,21	0,60±0,17	3,57±2,06	44,71±2,86	41,15±3,06

Стабилизацию клинико-функциональных показателей в обеих группах мы отмечали уже к 3-му месяцу послеоперационного периода **(**таблица 10**)**.

Таблица 10 – Результаты обследования пациентов через 3 месяца после имплантации ИРС механическим способом и с фемтосекундным сопровождением (M±σ)

Операция	НКОЗ*	МКОЗ*	Астигматизм, дптр*	Kmax, дптр*	Kmin, дптр*
мех-ИРС	0,35±0,18	0,62±0,15	3,15±1,27	44,59±2,06	41,39±2,33
фемто-ИРС	0,37±0,18	0,61±0,15	3,63±2,06	44,80±2,87	41,16±3,03

* p>0,05, статистически не значимые различия между группами, t-критерий Стьюдента

По результатам проведенной хирургической коррекции астигматизма было получено статистически значимое изменение индексов SAI и SRI в обеих группах. В ответ на выполненную операцию значение индекса SAI повысилось и составило в среднем 1,20±0,39 в 1-ой группе и 1,35±0,40 – во 2-ой группе. Индекс SRI составил в среднем 0,82±0,18 в 1-ой группе (рисунок 16) и 0,87±0,25 – во 2-ой группе (рисунок 17). Снижение индекса SRI после имплантации интрастромальных роговичных сегментов свидетельствует о повышении регулярности роговичной поверхности в оптической зоне (таблица 11).

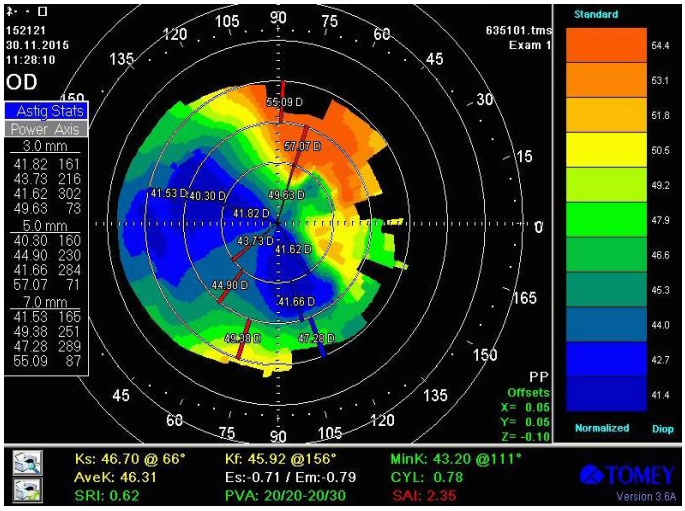

Рисунок 16. – Кератотопограмма пациента 1-ой группы через 3 месяца после имплантации ИРС

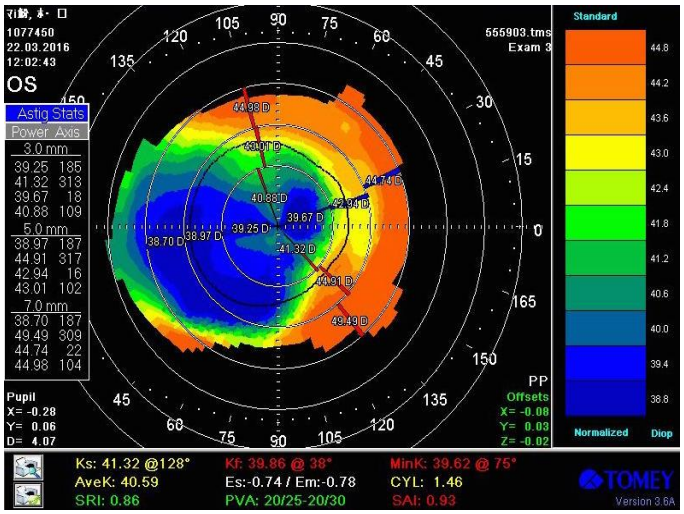

Рисунок 17. – Кератотопограмма пациента 2-ой группы через 3 месяца после имплантации ИРС

Таблица 11 – Изменение индексов SAI и SRI после имплантации ИРС механическим способом и с фемтосекундным сопровождением

Операция	SAI		SRI	
	до операции	после операции	до операции	после операции
мех-ИРС	0,79±0,25	1,20±0,39*	1,20±0,21	0,82±0,18*
фемто-ИРС	0,93±0,37	1,35±0,40*	1,21±0,28	0,87±0,25*

* p<0,05, статистически значимые различия по сравнению с дооперационными значениями, t-критерий Стьюдента

Данные пациентов обеих групп, полученные при обследовании через 6 месяцев, были сопоставимы с данными обследования через 3 месяца после имплантации ИРС **(**таблица 12**)**.

Таблица 12 – Данные послеоперационного обследования пациентов через 6 месяцев после имплантации ИРС механическим способом и с фемтосекундным сопровождением (M±σ)

Операция	НКОЗ*	МКОЗ*	Астигматизм, дптр*	Kmax, дптр*	Kmin, дптр*
мех-ИРС	0,36±0,18	0,61±0,14	3,22±1,28	44,60±2,16	41,38±2,31
фемто-ИСР	0,38±0,19	0,60±0,16	3,69±2,00	45,14±2,73	41,41±3,09

* p>0,05, статистически не значимые различия между группами, t-критерий Стьюдента

В сроки наблюдения через 1 и 2 года исследуемые показатели оставались стабильными в обеих группах.

Через 1 год НКОЗ и МКОЗ в среднем составили 0,36±0,18 и 0,61±0,15 соответственно в 1-ой группе, 0,38±0,18 и 0,59±0,16 соответственно – во 2-ой группе. Величина астигматизма составила в среднем 3,22±1,30 дптр в 1-ой группе и 3,73±2,00 дптр во 2-ой группе. Полученные величины преломления роговицы Kmax и Kmin составили в среднем 44,59±2,16 дптр и 41,38±2,31 дптр

соответственно в 1-ой группе и 45,12±2,62 дптр и 41,39±2,98 дптр соответственно – во 2-ой группе.

Динамика изменения НКОЗ, МКОЗ, величины астигматизма и кератометрии в различные сроки послеоперационного периода после мех-ИРС и фемто-ИРС представлена в Таблицах 13 и 14.

Таблица 13 – Динамика изменения НКОЗ, МКОЗ, астигматизма и кератометрии в различные сроки после мех-ИРС

Показатель	До мех-ИРС	Послеоперационный период наблюдения				
		1 месяц*	3 месяца*	6 месяцев*	1 год*	2 года*
НКОЗ (M±σ)	0,13±0,14	0,36±0,18	0,35±0,18	0,36±0,18	0,36±0,18	0,36±0,17
МКОЗ (M±σ)	0,45±0,27	0,66±0,18	0,62±0,15	0,61±0,14	0,61±0,15	0,60±0,15
Астигматизм, дптр (M±σ)	8,11±2,10	2,89±1,40	3,15±1,27	3,22±1,28	3,22±1,30	3,30±1,27
Kmax, дптр (M±σ)	49,14±2,06	44,34±2,21	44,59±2,06	44,60±2,16	44,59±2,16	44,71±2,09
Kmin, дптр (M±σ)	41,03±2,37	41,45±2,38	41,39±2,33	41,38±2,31	41,38±2,31	41,41±2,32

* $p < 0,05$, статистически значимые различия по сравнению с дооперационными значениями, t-критерий Стьюдента

Таблица 14 – Динамика изменения НКОЗ, МКОЗ, астигматизма и кератометрии в различные сроки после фемто-ИРС

Показатель	До фемто-ИРС	Послеоперационный период наблюдения				
		1 месяц*	3 месяца*	6 месяцев*	1 год*	2 года*
НКОЗ (M±σ)	0,08±0,06	0,37±0,21	0,37±0,18	0,38±0,19	0,38±0,18	0,38±0,18
МКОЗ (M±σ)	0,36±0,25	0,60±0,17	0,61±0,15	0,60±0,16	0,59±0,16	0,58±0,15
Астигматизм, дптр (M±σ)	7,79±2,63	3,57±2,06	3,63±2,01	3,69±2,00	3,73±2,00	3,75±1,99
Kmax, дптр (M±σ)	48,98±3,19	44,71±2,86	44,80±2,87	45,14±2,73	45,12±2,59	45,13±2,60
Kmin, дптр (M±σ)	41,20±3,58	41,15±3,06	41,16±3,03	41,41±3,09	41,39±2,98	41,39±2,99

* $p < 0,05$, статистически значимые различия по сравнению с дооперационными значениями, t-критерий Стьюдента

При проведении статистического анализа результатов имплантации ИРС механическим способом и с фемтосекундным сопровождением было выявлено, что повышение НКОЗ, МКОЗ и снижение величины цилиндрического компонента по сравнению с данными предоперационного обследования было статистически значимым в обеих группах пациентов ($p<0,05$). При сравнении полученных НКОЗ, МКОЗ и величины цилиндрического компонента после операции между группами разница по перечисленным параметрам была статистически не значима ($p>0,05$).

Однако при оценке эффективности имплантации ИРС в обеих группах было выявлено, что коэффициент эффективности фемто-ИРС был выше и составил 1,06, в то время как коэффициент эффективности мех-ИРС – 0,8 (рисунок). Та же тенденция прослеживалась и при оценке безопасности имплантации ИРС. Так, коэффициент безопасности фемто-ИРС составил 1,64, а мех-ИРС – 1,36 (рисунок 18).

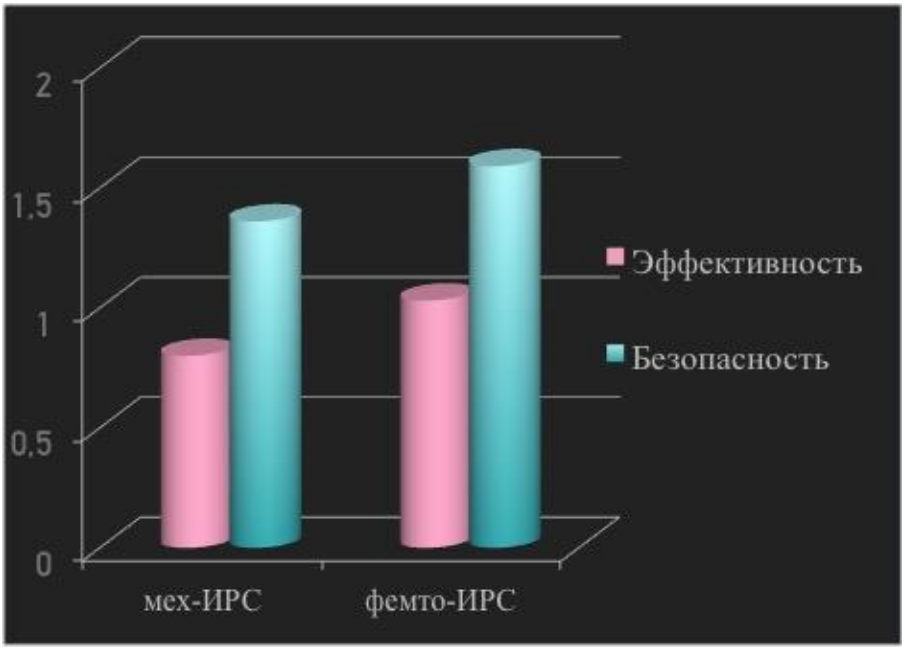

Рисунок 18. – Эффективность и безопасность имплантации ИРС для коррекции астигматизма после СКП у пациентов с кератоконусом

По результатам кератотопографии после выполненной операции было получено статистически значимое изменение индексов SAI и SRI ($p < 0,05$). Разница в послеоперационных значениях индексов SAI и SRI при сравнении между группами была статистически не достоверна ($p > 0,05$).

Потеря эндотелиальных клеток по данным эндотелиальной микроскопии за 1-й год наблюдения составила 4,7% в 1-ой группе и 4,2% - во 2-ой группе, что сопоставимо с данными возрастного снижения популяции эндотелия. Различия в плотности эндотелиальных клеток между 1-ой и 2-ой группой были статистически не достоверны во все сроки наблюдения. Динамика потери эндотелиальных клеток за весь период наблюдения представлена в таблице 15.

Таблица 15 – Динамика потери эндотелиальных клеток после имплантации ИРС механическим способом и с фемтосекундным сопровождением

Операция	Плотность эндотелиальных клеток (кл/мм^2) (M±σ)				
	до опер.*	1 мес.*	6 мес.*	1 год*	2 года*
мех-ИРС	1413±341	1374±334	1358±339	1347±340	1319±336
фемто-ИРС	1335±342	1301±334	1288±341	1280±341	1261±340

* p>0,05, статистически не значимые различия между группами, t-критерий Стьюдента

В ходе проведения исследования при оценке результатов имплантации интрастромальных роговичных сегментов было отмечено, что при сходных показателях кератометрии и, соответственно, величины цилиндрического компонента перед операцией, у пациентов с равномерным по оптической плотности рубцом после операции было получено более выраженное уменьшение величины цилиндрического компонента (в среднем на 5,23 дптр) нежели у пациентов с неравномерным по оптической плотности рубцом (в среднем на 2,91 дптр), что подтверждается клиническими примерами.

Клинический пример №1

Пациент М., 43 года.

В 2006-м году на OD выявлен кератоконус IV-ой стадии, выполнена сквозная кератопластика.

При обследовании в 2010-м году выявлен посткератопластический астигматизм средней степени (-5,42 дптр), в 2010-м году - высокой степени (-8,42 дптр). Острота зрения составила 0,2 н/к, Kmax – 42,82 дптр, Kmin – 34,40 дптр, SAI – 0,65, SRI – 1,32 **(**рисунок 19**)**.

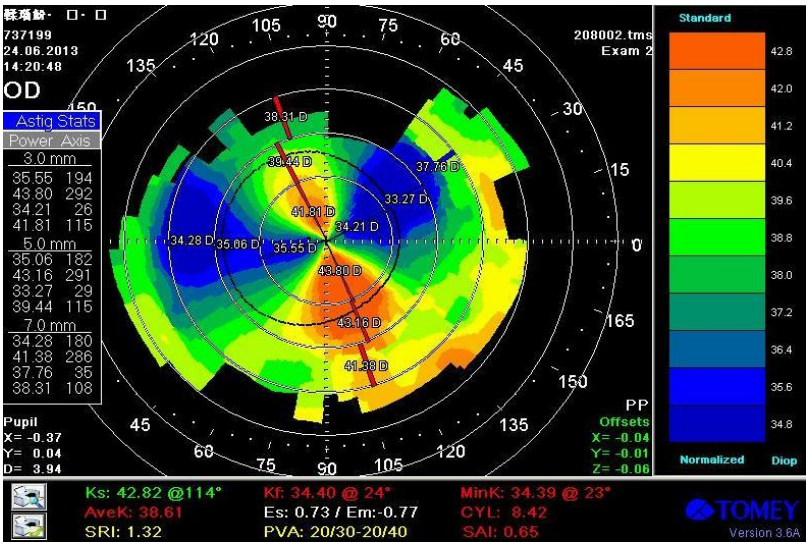

Рисунок 19. – Кератотопограмма пациента М. до имплантации ИРС

При проведении денситометрии роговичного трансплантата выявлена неравномерность посткератопластического рубца по оптической плотности **(**рисунок 20**)**.

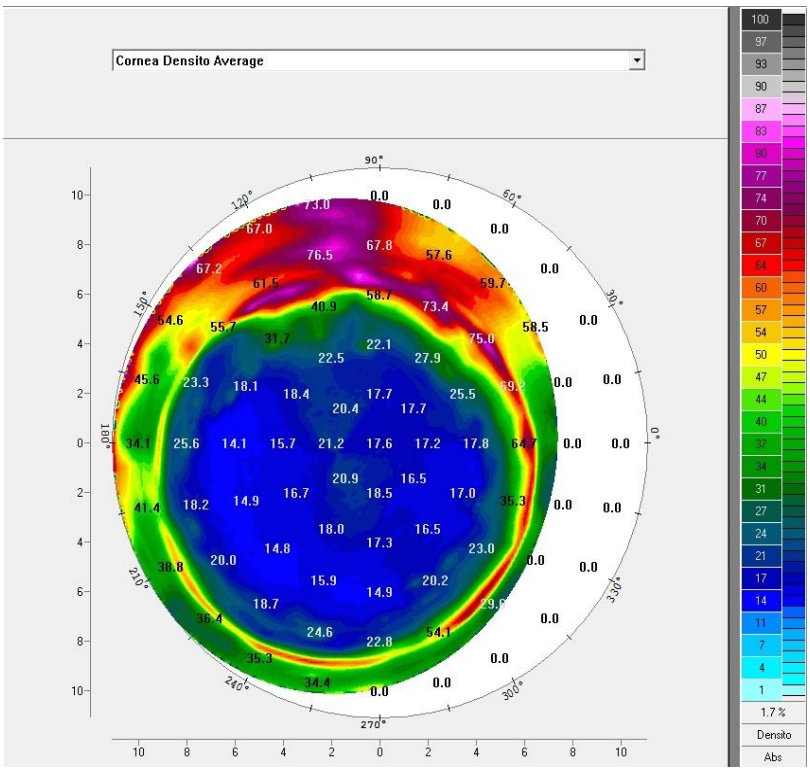

Рисунок 20. – Денситометрия роговичного трансплантата пациента М. Неравномерный по оптической плотности посткератопластический рубец

С целью коррекции астигматизма выполнена имплантация интрастромальных роговичных сегментов с фемтосекундным сопровождением. После операции НКОЗ и МКОЗ составили 0,3 и 0,5 соответственно, величина цилиндрического компонента – 5,73 дптр, Kmax – 39,53 дптр, Kmin – 33,37 дптр **(**рисунок 21**)**.

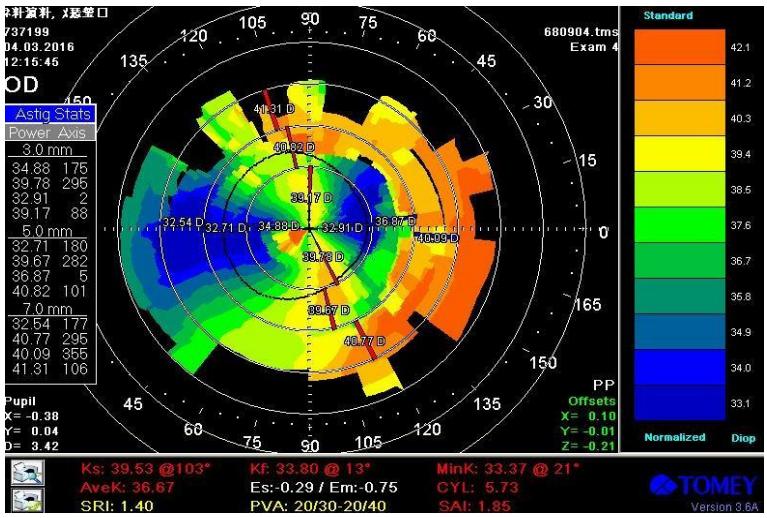

Рисунок 21. – Кератотопограмма пациента М. группы после имплантации ИРС

После имплантации ИРС сохранялась нерегулярность роговичной поверхности в оптической зоне, что подтверждалось значением индекса SRI, которое составило 1,40.

Клинический пример №2

Пациент Ш., 31 год.

В 2004-м году на OS выявлен кератоконус IV-ой стадии, выполнена сквозная кератопластика.

При обследовании в 2015-м году выявлен посткератопластический астигматизм высокой степени (11,41 дптр). НКОЗ составила 0,1, МКОЗ – 0,5, Kmax – 49,57 дптр, Kmin – 38,16 дптр, SAI – 0,59, SRI – 1,42 **(**рисунок 22**)**.

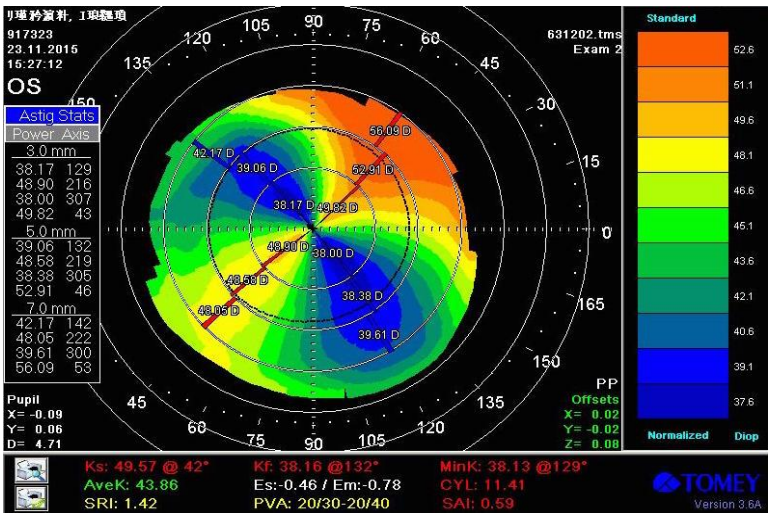

Рисунок 22. – Кератотопограмма пациента Ш. до имплантации ИРС

При проведении денситометрии роговичного трансплантата было выявлено, что оптическая плотность рубца равномерна на всем его протяжении (рисунок 23**)**.

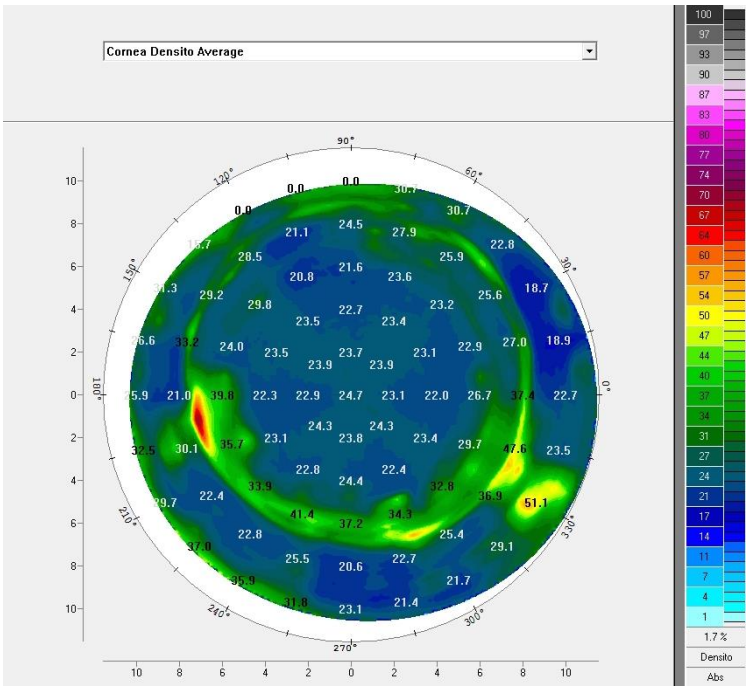

Рисунок 23. – Денситометрия роговичного трансплантата пациента Ш. Равномерный по оптической плотности посткератопластический рубец.

С целью коррекции астигматизма выполнена имплантация интрастромальных роговичных сегментов механическим способом. После операции острота зрения составила 0,5 н/к, величина цилиндрического компонента – 4,36 дптр, Kmax – 40,67 дптр, Kmin – 36,31 дптр **(**рисунок 24).

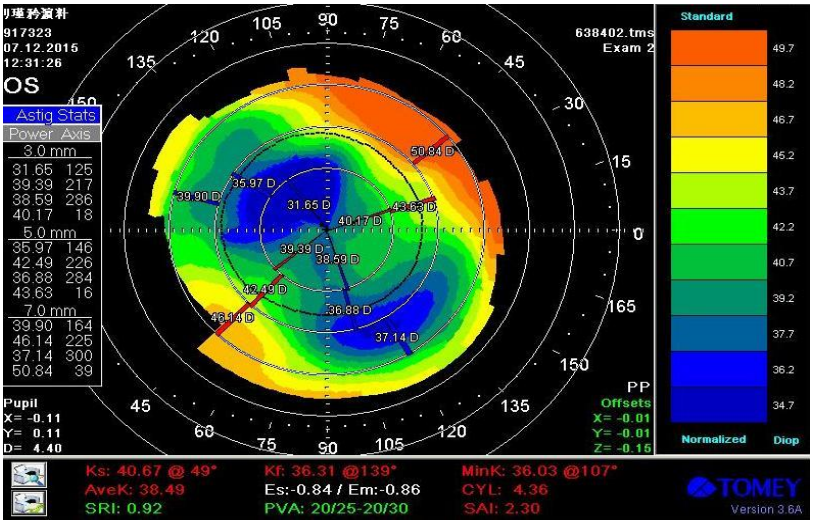

Рисунок 24. – Кератотопограмма пациента Ш. после имплантации ИРС

Результатом операции также явилось повышение регулярности поверхности роговичного трансплантата в оптической зоне, что подтверждается снижением индекса SRI до 0,92.

5.4. Интраоперационные осложнения имплантации ИРС на трансплантате

При выполнении имплантации ИРС механическим способом в одном случае во время формирования первого интрастромального роговичного тоннеля произошел локальный отрыв роговичного трансплантата в зоне рубца на 4-5 часах, наложен узловой шов, проведение операции было отложено. Через 3 месяца выполнена имплантация ИРС механическим способом. Несквозной

разрез роговицы был нанесен на стороне, противоположной зоне отрыва. Узловой шов был удален через 6 месяцев. Следует отметить, что в данном случае диаметр роговичного трансплантата составил 7,5 мм.

При проведении имплантации ИРС с фемтосекундным сопровождением произошло одно интраоперационное осложнение – перфорация роговичного трансплантата (рисунок 25).

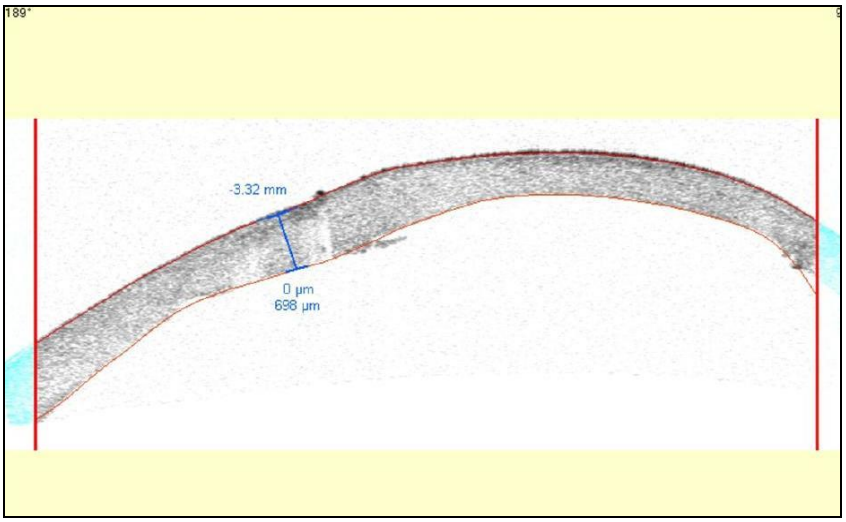

Рисунок 25. – Перфорация роговичного трансплантата при формировании интрастромального тоннеля фемтосекундным лазером

Герметизации зоны перфорации узловым швом не потребовалось. На 7-е сутки имплантация ИРС была осуществлена механическим способом. Несквозной разрез роговицы был нанесен на стороне, противоположной зоне перфорации.

5.5. Послеоперационные осложнения имплантации ИРС на трансплантате

Ранних послеоперационных осложнений выявлено не было. Позднее послеоперационное осложнение наблюдалось в одном случае и было связано с инфекционным воспалительным процессом вирусной этиологии.

У пациента 1-ой группы через 7 месяцев после имплантации интрастромальных роговичных сегментов механическим способом был выявлен аденовирусный кератоконъюнктивит с инфильтративным процессом в зоне верхнего ИРС с угрозой его протрузии. Случай потребовал удаления верхнего ИРС. НКОЗ снизилась на 2 строки. После проведения консервативного лечения и восстановления прозрачности роговичного трансплантата **(**рисунок 26**)** была проведена реимплантация ИРС в том же меридиане. Полученный рефракционный результат был сопоставим с первоначальным.

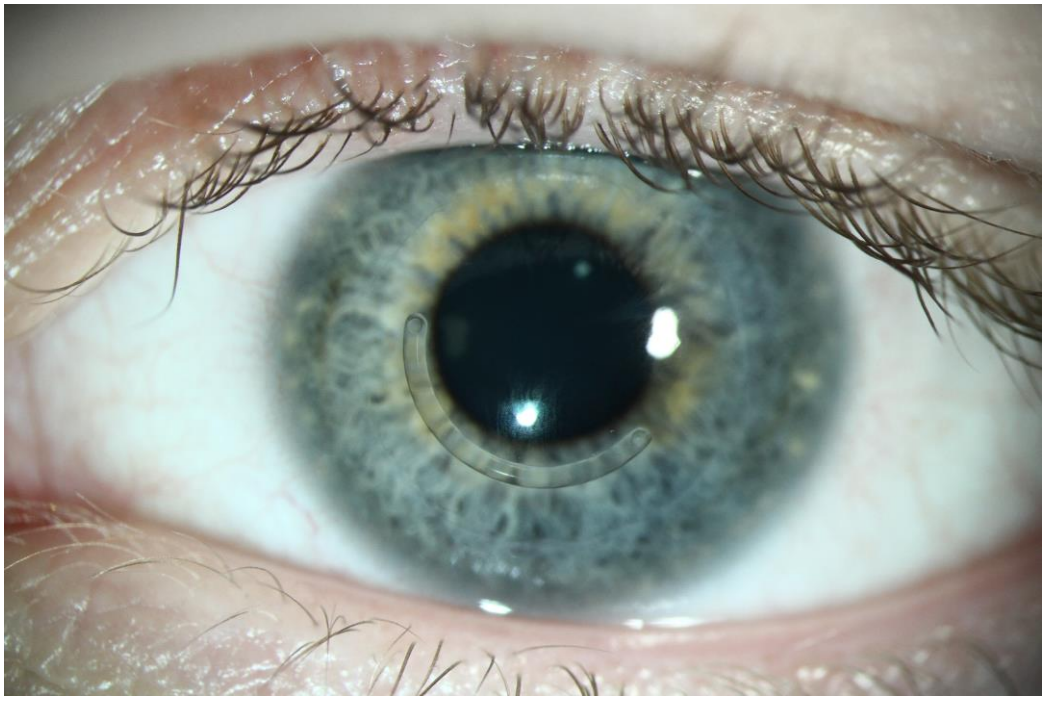

Рисунок 26. – Глаз пациента через 3 месяца после перенесенного аденовирусного кератоконъюнктивита и удаления одного ИРС

5.6. Ретроспективный анализ функциональных результатов обследования пациентов 3-ей контрольной группы после ЛАЗИК

До проведения ЛАЗИК средние значения НКОЗ и МКОЗ составили 0,13±0,14 и 0,66±0,23 соответственно, цилиндрического компонента рефракции – 4,87±3,24 дптр, Kmax и Kmin – 45,46±3,34 дптр и 40,59±3,21 дптр соответственно (таблица 16).

После проведения ЛАЗИК у 14-ти пациентов было получено повышение НКОЗ, которая через 1 месяц составила в среднем 0,48±0,24. Значение МКОЗ было сопоставимо с дооперационным и составило в среднем 0,67±0,14. Величина цилиндрического компонента рефракции снизилась у 11-ти пациентов и составила в среднем 2,65±1,50 дптр. Значения Kmax и Kmin составили в среднем 42,93±3,05 дптр и 40,28±2,84 дптр соответственно.

Таблица 16 – Значения НКОЗ, МКОЗ, астигматизма, Kmax и Kmin у пациентов 3-ей группы через 1 месяц после ЛАЗИК

Пациент	НКОЗ	МКОЗ	Астигматизм, дптр	Kmax, дптр	Kmin, Дптр
1	0,6	0,7	1,25	43,5	42,25
2	0,5	0,5	4	44,75	40,75
3	0,7	0,7	3	44	41
4	0,2	0,8	3	42,25	39,25
5	0,2	0,5	3	39	36
6	0,5	0,5	4	43,25	39,25
7	0,9	0,9	1,75	41,5	39,75
8	0,7	0,7	0,5	34,75	34,25
9	0,6	0,6	1,5	43	41,5
10	0,6	0,6	0,5	44,25	43,75
11	0,3	0,5	2,25	48,5	46,25
12	0,25	0,7	5,75	45,25	39,5
13	0,3	0,9	3	44	41
14	0,1	0,7	4,5	43,75	39,25
15	0,8	0,8	1,75	42,25	40,50
Средние значения (M±σ):	0,48±0,24	0,67±0,14	2,65±1,50	42,93±3,05	40,28±2,84

У всех пациентов интраоперационных осложнений отмечено не было, послеоперационный период протекал без особенностей.

Однако в отдаленном послеоперационном периоде у 12-ти пациентов был выявлен регресс функционального результата. Снижение остроты зрения данные пациенты начали отмечать в среднем через 1,5±0,42 года. В срок наблюдения, равный 2-м годам, НКОЗ у пациентов контрольной группы составила в среднем 0,25±0,18, МКОЗ – 0,65±0,23, величина цилиндрического компонента – 5,31±2,69 дптр. Значения Kmax и Kmin составили в среднем 45,25±3,19 дптр и 39,94±2,19 дптр соответственно (таблица 17).

Таблица 17 – Значения НКОЗ, МКОЗ, астигматизма, Kmax и Kmin у пациентов 3-ей контрольной группы через 2 года после ЛАЗИК

Пациент	НКОЗ	МКОЗ	Астигматизм, дптр	Kmax, дптр	Kmin, дптр
1	0,2	0,5	4,47	46,25	41,75
2	0,2	0,8	6,75	44,75	38,00
3	0,3	0,8	7,25	47,5	40,25
4	0,2	0,6	7,50	46,25	38,75
5	0,1	0,5	1,75	42,00	40,25
6	0,2	0,8	6,75	48,50	41,75
7	0,7	1	1,50	40,50	39,00
8	0,3	0,8	0,75	37,00	36,25
9	0,5	0,8	4,00	45,50	41,50
10	0,5	0,9	3,00	45,25	42,25
11	0,2	0,4	4,90	49,12	44,22
12	0,15	0,2	8,49	47,33	38,84
13	0,08	0,8	5,23	46,23	41,00
14	0,05	0,3	9,00	45,75	36,75
15	0,1	0,6	8,28	46,83	38,55
Средние значения (M±σ):	0,25±0,18	0,65±0,23	5,31±2,69	45,25±3,19	39,94±2,19

5.7. Сравнительный анализ функциональных результатов операций в основных и контрольной группах

Во всех группах после проведения операций, направленных на коррекцию индуцированного астигматизма после СКП, было получено значительное снижение величины цилиндрического компонента рефракции. Также было получено снижение величины сферического компонента, которая составила в среднем -0,80±1,00 дптр в 1-ой группе, -0,64±2,56 дптр – во 2-ой группе и -0,33±1,54 дптр – в 3-ей группе.

Сравнительные результаты функциональных исследований пациентов основных и контрольной группы через 1 месяц после операции представлены в таблице 18.

Таблица 18 – Результаты обследования пациентов через 1 месяц после мех-ИРС, фемто-ИРС и ЛАЗИК (M±σ)

Группа	НКОЗ (M±σ)*	МКОЗ (M±σ)*	Астигматизм, дптр (M±σ)*	Kmax, дптр (M±σ)*	Kmin, дптр (M±σ)*
мех-ИРС	0,36±0,18	0,66±0,18	2,89±1,40	44,34±2,21	41,45±2,38
фемто-ИРС	0,37±0,21	0,60±0,17	3,57±2,06	44,71±2,86	41,15±3,06
ЛАЗИК	0,48±0,24	0,67±0,14	2,65±1,50	42,93±3,05	40,28±2,84

* p>0,05, статистически не значимые различия между группами, t-критерий Стьюдента

Через 1 месяц послеоперационного периода различия между группами пациентов по средним значениям НКОЗ, МКОЗ, астигматизма, Kmax и Kmin были статистически не значимы (p>0,05), но у пациентов 3-ей группы отмечалась более высокая НКОЗ и меньшая величина астигматизма.

При дальнейшем наблюдении в 1-ой и 2-ой группах отмечали незначительное увеличение цилиндрического компонента рефракции, который ко 2-му году послеоперационного периода составил в среднем 3,30±1,27 дптр и 3,75±1,99 дптр соответственно.

В 3-ей контрольной группе при обследовании через 2 года после ЛАЗИК был выявлен регресс функционального результата ввиду увеличения астигматизма, который составил в среднем 5,31±2,69 дптр и был сопоставим по своей величине с дооперационным (4,87±3,24 дптр). Регресс функционального результата был выявлен у 12-ти пациентов, которые субъективно отметили снижение остроты зрения в среднем через 1,5±0,42 года после операции. У 3-х пациентов контрольной группы результаты обследования через 2 года после ЛАЗИК были сопоставимы с таковыми при обследовании через 1 месяц.

Сравнительные результаты функциональных исследований пациентов основных и контрольной групп через 2 года после операции представлены в таблице 19. Различия между группами по НКОЗ, МКОЗ и астигматизму были статистически не значимы (p>0,05), но в 3-ей контрольной группе отмечались более высокие значения астигматизма.

Таблица 19 – Результаты обследования пациентов через 2 года после мех-ИРС, фемто-ИРС и ЛАЗИК (M±σ)

Группа	НКОЗ (M±σ)*	МКОЗ (M±σ)*	Астигматизм, дптр (M±σ)*	Kmax, дптр (M±σ)*	Kmin, дптр (M±σ)*
мех-ИРС	0,36±0,17	0,60±0,15	3,30±1,27	44,71±2,09	41,41±2,32
фемто-ИРС	0,38±0,18	0,58±0,15	3,75±1,99	45,13±2,60	41,39±2,99
ЛАЗИК	0,25±0,18	0,65±0,23	5,31±2,669	45,25±3,19	39,94±2,19

* p>0,05, статистически не значимые различия между группами, t-критерий Стьюдента

Таким образом, имплантация ИРС, выполненная с целью коррекции посткератопластического астигматизма у пациентов с кератоконусом, является эффективной и безопасной методикой, позволяющей получить стабильное снижение величины цилиндрического компонента рефракции и, соответственно, повышение НКОЗ и МКОЗ. При выборе техники имплантации ИРС следует отдавать предпочтение использованию фемтосекундного сопровождения, что позволяет сформировать интрастромальный роговичный тоннель на точно заданной глубине, снизить воздействие на зону посткератопластического рубца, сократить продолжительность оперативного

вмешательства, минимизировать травматизацию стромы трансплантата и выраженность роговичного синдрома в раннем послеоперационном периоде.

ЗАКЛЮЧЕНИЕ

Вопрос коррекции посткератопластического астигматизма не теряет своей актуальности в течение уже нескольких десятилетий. У пациентов, которым сквозная кератопластика была выполнена по поводу кератоконуса, проблема развития астигматизма является социально значимой, так как подавляющее большинство контингента данной группы – люди молодого, трудоспособного возраста. При кератоконусе в 98% случаев наблюдается прозрачное приживление роговичного трансплантата, однако развившийся посткератопластический астигматизм может значительно снизить послеоперационную остроту зрения и, как следствие, вызвать неудовлетворенность пациента функциональным результатом операции.

На сегодняшний день в арсенале офтальмологов имеется большой набор различных методик коррекции посткератопластического астигматизма от не инвазивных (оптическая коррекция очками и контактными линзами) до хирургических и лазерных вмешательств.

По данным ряда литературы, у пациентов с кератоконусом посткератопластический астигматизм характеризуется прогрессирующим увеличением в отдаленные сроки после операции. В ходе данного исследования первым этапом совместно с заведующим отделом математического обеспечения ФГАУ «МНТК «Микрохирургия глаза» им. акад. С.Н. Фёдорова» Минздрава РФ, к.т.н. Бессарабовым А.Н. была создана математическая модель меридиональной деформации роговичного трансплантата вследствие истончения остаточной роговицы реципиента и приведено теоретическое обоснование имплантации интрастромальных роговичных сегментов после сквозной кератопластики у пациентов с кератоконусом.

В исследование вошли 65 пациентов (65 глаз) после сквозной кератопластики, выполненной по поводу кератоконуса в ФГАУ «МНТК «Микрохирургия глаза» им. акад. С.Н. Фёдорова».

Анализ величины цилиндрического компонента рефракции в отдаленные сроки после сквозной кератопластики был проведен у 50-ти пациентов (50 глаз). В 25-ти случаях (25 глаз) после СКП прошло менее 10-ти лет (в среднем 3,96±2,07 года), в 25-ти случаях (25 глаз) – более 10-ти лет (в среднем 17,88±6,94 лет), а диаметр трансплантата в группах составил в среднем 8,14±0,38 и 8,07±0,69 соответственно. В группе пациентов, которым СКП была выполнена менее 10-ти лет назад, величина астигматизма составила в среднем 6,29±2,74 дптр, в то время как в группе пациентов более чем через 10 лет после СКП – 8,75±4,78 дптр.

В 15-ти случаях (15 глаз) из 50-ти удалось оценить динамику изменения величины астигматизма в отдаленные сроки после СКП. Через 5 лет посткератопластический астигматизм составил в среднем 4,19±2,07 дптр. В дальнейшем отмечалось прогрессирующее повышение величины цилиндрического компонента, которое стало значимым в срок наблюдения более чем через 10 лет после СКП и в среднем через 16,3±1,2 лет составило 7,74±2,41 дптр.

Полученные результаты анализа величины астигматизма в различные сроки после СКП, выполненной по поводу кератоконуса, соотносятся с результатми исследования Szczotka-Flynn L. с соавторами, которые в 2004-м году сообщили о результатах обследования 15-ти глаз пациентов с кератоконусом после сквозной кератопластики. Послеоперационный период наблюдения составил в среднем 17 лет. Значимый роговичный астигматизм был выявлен через 5 лет после сквозной кератопластики и составил в среднем 3,57±1,8 дптр. В дальнейшем величина астигматизма прогрессивно увеличилась и к периоду наблюдения 15 лет после СКП достигла в среднем 11,23±3,56 дптр. Авторы пришли к выводу, что прогрессирование астигматизма после кератопластики по поводу кератоконуса становится выраженным примерно через 10 лет после операции.

Таким образом, особенностью рефракции глаз пациентов после СКП, выполненной по поводу кератоконуса, является нестабильность и

прогрессирующее повышение величины цилиндрического компонента в отдаленные сроки после СКП.

В 2008-м году Raecker M.E. с соавторами сообщили о 4-х случаях в группе пациентов после СКП, выполненной по поводу кератоконуса, в которых было выявлено истончение зоны рубца и остаточной роговицы реципиента в нижней её половине. Во всех данных случаях СКП была выполнена по поводу кератоконуса, а после СКП прошло в среднем 18 лет.

В рамках данного исследования с целью оценки толщины роговичного трансплантата и остаточной роговицы реципиента в отдаленные сроки после СКП проводилась оптическая когерентная томография переднего отрезка глазного яблока – 25 человек (25 глаз) со сроком наблюдения после СКП более 10-ти лет и 25 человек (25 глаз) – менее 10-ти лет. Измерения проводились в нижней половине роговицы и в противоположных точках тех же меридианов в верхней половине. Оценивалась толщина остаточной роговицы реципиента в точке максимального истончения в зоне рубца, а также минимальная толщина роговичного трансплантата в точке, расположенной на 1 мм кнутри от рубца.

Статистически значимые различия ($p>0,05$) были выявлены в толщине остаточной роговицы реципиента в нижней половине (в пределах от 225° до 315°), которая у пациентов более чем через 10 лет после СКП составила в среднем 522±83 мкм, менее чем через 10 лет после СКП – 567±50 мкм. Различия в толщине роговичного трансплантата в центре и в точке, расположенной на 1 мм кнутри от посткератопластического рубца, были статистически не значимы ($p>0,05$).

Полученные данные соотносятся с результатами исследования Jhanji V. с соавторами [81], которые так же выявили истончение остаточной роговицы реципиента в отдаленные сроки после СКП, выполненной по поводу кератоконуса. В среднем после операции прошло 25,83±12,37 лет. Толщина роговичного трансплантата в центральной зоне составила 577,45±78,52 мкм, в то время как в зоне посткератопластического рубца – 438,18±86,35 мкм, а в точке, расположенной на 1 мм кнаружи от рубца (в ободке остаточной

роговицы реципиента) – 465,45±110,93 мкм. Максимальное истончение роговицы во всех случаях было выявлено в нижней ее половине.

В ходе данного исследования по результатам оценки отдаленных результатов СКП у 50-ти пациентов (50 глаз) с кератоконусом был выполнен корреляционный анализ связи между истончением остаточной роговицы реципиента и величиной астигматизма, который показал наличие прямой зависимости между исследуемыми параметрами (r = 0,59).

Таким образом, проведение сквозной кератопластики не решает проблему полной стабилизации кератометрических показателей у пациентов с кератоконусом, так как даже после радикальной операции сохраняется остаточная роговица реципиента, которая в дальнейшем может подвергаться истончению, что приводит к нестабильности значений кератометрии, в том числе и после успешно проведенной коррекции посткератопластических аметропий в отдаленном послеоперационном периоде.

В условиях нестабильности величины цилиндрического компонента рефракции в отдаленные сроки после СКП, выполненной по поводу кератоконуса, по-прежнему актуален поиск оптимального способа коррекции астигматизма у пациентов данной группы, так как важно не только снизить его степень, но и обеспечить стабильность формы роговичного трансплантата.

С целью коррекции миопии и миопического астигматизма на развитых стадиях кератоконуса широко применяют имплантацию интрастромальных роговичных сегментов, которые, как известно, на механическом уровне воздействует на роговицу, изменяя ее конфигурацию [10]. Данная операция может использоваться и с целью коррекции астигматизма после СКП. ИРС, имплантированные в трансплантат, могут не только снизить величину индуцированного астигматизма, но и выполнять «каркасную» функцию, что позволит добиться большей стабильности роговичного трансплантата.

Для проведения имплантации ИРС с целью коррекции астигматизма после СКП, выполненной по поводу кератоконуса, было отобрано 40 пациентов

(40 глаз). В зависимости от техники выполнения операции пациенты были разделены на две группы:

1-я группа - 19 человек (19 глаз), которым формирование интрастромальных роговичных тоннелей для последующей имплантации интрастромальных роговичных сегментов проводилось стандартным механическим способом.

2-я группа - 21 человек (21 глаза), которым формирование интрастромального роговичного тоннеля проводилось с помощью фемтосекундного лазера.

В 3-ю контрольную группу вошли 15 человек (15 глаз), которые были прооперированы в МНТК «Микрохирургия глаза» в период с 2007 по 2015 годы по технологии ЛАЗИК с целью коррекции посткератопластического астигматизма. Показанием к ранее проведенной сквозной кератопластике во всех 15-ти случаях явился кератоконус далекозашедшей стадии.

Всем пациентам, отобранным для имплантации ИРС было проведено комплексное офтальмологическое обследование, включающее биомикроскопию, офтальмоскопию, рефракто- и офтальмометрию, визометрию без коррекции и с максимальной коррекцией, периметрию, тонометрию, ультразвуковую эхобиометрию, компьютерную кератотопографию, оптическую когерентную томографию, конфокальную микроскопию, эндотелиальную микроскопию, денситометрию роговичного трансплантата.

В результате имплантации ИРС у всех пациентов 1-ой и 2-ой групп исследования было получено повышение НКОЗ и МКОЗ и снижение величины астигматизма.

НКОЗ и МКОЗ в среднем повысились с 0,13±0,14 и 0,45±0,27 до 0,36±0,18 и 0,66±0,18 соответственно в 1-ой группе и с 0,08±0,06 и 0,36±0,25 до 0,37±0,21 и 0,60±0,17 соответственно – во 2-ой группе.

Полученная после имплантации ИРС величина астигматизма по сравнению с дооперационной снизилась в среднем на 5,22 дптр в 1-ой группе и на 4,22 дптр - во 2-ой группе.

Также было получено уменьшение величины сферического компонента рефракции, значения которого после имплантации ИРС в 1-ой и 2-ой группе составили в среднем -0,80±1,00 дптр и -0,64±2,56 дптр соответственно.

Тенденция к повышению НКОЗ, МКОЗ и снижению астигматизма после имплантации ИРС на трансплантате была отмечена и другими исследователями. Так, Arriola-Villalobos P. с соавторами (2009) получили повышение МКОЗ с 0,23±0,21 до 0,98±0,27, снижение величины цилиндрического компонента с 6,17±1,12 дптр до 4,04±1,67 дптр. Coscarelli S. с соавторами (2012) после имплантации ИРС у 54-х пациентов сообщили о повышении МКОЗ с 0,3±0,17 до 0,45±0,17 и снижении посткератопластического астигматизма с 3,37±1,51 дптр до 1,69±1,04 дптр.

Ретроспективный анализ результатов коррекции посткератопластического астигматизма методом ЛАЗИК у пациентов 3-ей группы показал, что у 14-ти пациентов было получено повышение НКОЗ, которая через 1 месяц составила в среднем 0,48±0,24. Значение МКОЗ было сопоставимо с дооперационным и составило в среднем 0,67±0,14. Величина цилиндрического компонента рефракции снизилась у 12-ти пациентов и составила в среднем 2,65±1,50 дптр. Значения Kmax и Kmin составили в среднем 42,93±3,05 дптр и 40,28±2,84 дптр соответственно.

Через 1 месяц послеоперационного периода различия между 3-мя группами пациентов по средним значениям НКОЗ, МКОЗ, астигматизма, Kmax и Kmin были статистически не значимы ($p>0,05$), но у пациентов 3-ей группы отмечалась более высокая НКОЗ и меньшая величина цилиндрического компонента рефракции.

Стабилизацию клинико-функциональных показателей после имплантации ИРС в 1-ой и 2-ой группах отмечали уже к 3-м месяцам послеоперационного периода. Результаты послеоперационного обследования пациентов через 6 месяцев были сопоставимы с таковыми при обследовании через 3 месяца. В сроки наблюдения 1 и 2 года исследуемые показатели оставались стабильными в обеих группах.

Полученные данные о стабилизации показателей после имплантации ИРС на трансплантате соотносятся с результатами Tatjana Moura Bustos Prazeres с соавт. [132], а исследование Pedro Arriola-Villalobos с соавт. [37] подтверждает стабильность рефракционного результата имплантации ИРС с целью коррекции посткератопластического астигматизма даже через 29 месяцев после операции.

Через 1 год наблюдения НКОЗ и МКОЗ в среднем составили 0,36±0,18 и 0,61±0,15 соответственно в 1-ой группе, 0,38±0,18 и 0,59±0,16 соответственно – во 2-ой группе. Величина астигматизма составила в среднем 3,22±1,30 дптр в 1-ой группе и 3,73±2,00 – во 2-ой группе. Полученные величины преломления роговицы K max и K min составили в среднем 44,59±2,16 дптр и 41,38±2,31 дптр соответственно в 1-ой группе и 45,12±2,59 и 41,39±2,98 соответственно – во 2-ой группе.

Через 2 года НКОЗ и МКОЗ в среднем составили 0,36±0,17 и 0,60±0,15 соответственно в 1-ой группе, 0,38±0,18 и 0,58±0,15 соответственно – во 2-ой группе. Величина астигматизма составила в среднем 3,30±1,27 дптр в 1-ой группе и 3,75±1,99 во 2-ой группе. Полученные величины преломления роговицы K max и K min составили в среднем 44,71±2,09 дптр и 41,41±2,32 дптр соответственно в 1-ой группе и 45,13±2,60 и 41,39±2,99 соответственно – во 2-ой группе.

При проведении ретроспективного анализа послеоперационного обследования у пациентов 3-ей группы через 2 года после выполненной коррекции методом ЛАЗИК был отмечен выраженный регресс функционального результата ввиду увеличения астигматизма, который составил в среднем 5,31±2,69 дптр и был сопоставим по своей величине с дооперационным (4,87±3,24 дптр). Регресс функционального результата был выявлен у 12-ти пациентов, которые субъективно отметили снижение остроты зрения в среднем через 1,5±0,42 года после операции. У 3-х пациентов контрольной группы результаты обследования через 2 года после ЛАЗИК были сопоставимы с таковыми при обследовании через 1 месяц.

Через 2 года послеоперационного периода различия между 3-мя группами пациентов по средним значениям НКОЗ, МКОЗ, астигматизма, Kmax и Kmin были статистически не достоверны (p>0,05), но у пациентов 3-ей группы были получены более высокие значения цилиндрического компонента рефракции, которые были сопоставимы с таковыми до проведения ЛАЗИК.

Регресс функционального результата ЛАЗИК после СКП, выполненной по поводу кератоконуса, был описан и в исследовании Donoso R. с соавт. [64]. В исследование вошли 14 пациентов (19 глаз). На момент проведения ЛАЗИК во всех случаях роговичный непрерывный шов после СКП был удален, и кератометрические показатели были стабильны. Результатом выполнения ЛАЗИК стало снижение сфероэквивалента в среднем с -2,60 дптр до -0,36 дптр, а величины цилиндрического компонента – с -3,43 дптр до -1,37 дптр. Однако, в срок наблюдения 1 год значения сфероэквивалента и астигматизма были сопоставимы с таковыми до проведения рефракционной операции и составили в среднем -1,28 дптр и -3,21 дптр соответственно.

В настоящее время имеется недостаточное количество исследований, посвященных оценке отдаленных результатов ЛАЗИК в коррекции посткератопластического астигматизма именно в группе пациентов с кератоконусом, а существующие исследования характеризуются недостаточным сроком наблюдения (не более 12-ти месяцев). Если у пациента с кератоконусом после СКП в качестве методики коррекции ПКПА был выбран ЛАЗИК, мы рекомендуем не прекращать наблюдение пациента даже в отдаленные сроки, так как в ходе исследования было выявлено, что регресс функционального результата развился в среднем через 1,5±0,42 года после выполненной коррекции.

Donoso R. с соавт. [64] в качестве способа профилактики регресса функционального результата ЛАЗИК у пациентов с кератоконусом после СКП рассматривают проведение УФ-кросслинкинга роговичного коллагена до рефракционной операции. Для оценки возможностей УФ-кросслинкинга в

решении данной проблемы также требуется проведение дальнейших исследований.

Исследователями Prazeres T.M., Souza A.C., Pereira N.C (2011) было отмечено, что даже в тех случаях, когда после имплантации ИРС не удалось получить значительного изменения значений Kmax и Kmin, и, соответственно, снижения величины цилиндрического компонента, субъективно пациенты отмечали повышение четкости изображения. В ходе выполнения исследования мы также столкнулись с подобными случаями, ввиду чего был проведен анализ изменения кератотопографических индексов SAI и SRI. Особой ценностью при оценке результатов имплантации ИРС обладал индекс SRI, так как именно он отражает степень регулярности передней поверхности роговицы в центральной зоне. После выполненной операции значение индекса SAI повысилось и составило в среднем 1,20±0,39 в 1-ой группе и 1,35±0,40 – во 2-ой группе. Величина индекса SRI приблизилась к нормальному значению и составила в среднем 0,82±0,18 в 1-ой группе и 0,87±0,32 – во 2-ой группе. Снижение индекса SRI после имплантации интрастромальных роговичных сегментов свидетельствует о повышении регулярности роговичной поверхности в оптической зоне.

В ходе выполнения денситометрии роговичного трансплантата у 20-ти человек (20 глаз) было выявлено 2 состояния оптической плотности рубца роговичного трансплантата: равномерный (12 глаз) и неравномерный (8 глаз) по оптической плотности рубец. При проведении сравнительного анализа величин цилиндрического компонента до и после имплантации ИРС на трансплантате нами было отмечено, что у пациентов с равномерным по оптической плотности рубцом после операции было получено более выраженное уменьшение величины цилиндрического компонента (в среднем на 5,23 дптр) нежели у пациентов с неравномерным по оптической плотности рубцом (в среднем на 2,91 дптр). Учитывая небольшую выборку пациентов, которым проводилась денситометрия роговичного трансплантата, аспект

зависимости рефракционного результата имплантации ИРС от оптической плотности посткератопластического рубца требует дальнейшего изучения.

Таким образом, имплантация интрастромальных роговичных сегментов имеет несколько преимуществ по сравнению с другими способами коррекции астигматизма после СКП: 1) операция обратима, и в случае неудовлетворительного функционального результата ИРС могут быть удалены с последующей имплантацией более подходящих по длине и высоте роговичных сегментов, 2) операция позволяет получить снижение иррегулярности роговичного астигматизма за счёт механического воздействия на роговичный трансплантат, 3) операция проводится за пределами оптической зоны роговицы, а отсутствие ее истончения исключает угрозу развития вторичной эктазии.

При проведении сравнительного анализа рефракционного результата имплантации ИРС на трансплантате в ходе данного исследования не было выявлено достоверной разницы между группами. Вне зависимости от способа формирования интрастромальных роговичных тоннелей (механически или с фемтосекундным сопровождением) у всех пациентов обеих групп было получено повышение НКОЗ и МКОЗ и снижение величины цилиндрического компонента. Однако при оценке эффективности имплантации ИРС в обеих группах было выявлено, что коэффициент эффективности фемто-ИРС был выше и составил 1,06, в то время как коэффициент эффективности мех-ИРС – 0,8. Та же тенденция прослеживалась и при оценке безопасности имплантации ИРС. Так, коэффициент безопасности фемто-ИРС составил 1,64, а мех-ИРС – 1,36.

При проведении данного исследования использовались следующие критерии отбора пациентов для имплантации ИРС с целью коррекции посткератопластического астигматизма:

1) срок после проведения СКП не менее 2-х лет и с момента удаления роговичного шва – не менее 12 месяцев, так как именно в это время отмечается стабилизация функциональных показателей;

2) диаметр трансплантата не менее 8,0 мм, так как интрастромальные роговичные сегменты должны быть имплантированы в 5-7 мм зоне без воздействия на область посткератопластического рубца;

3) симметричный тип кератотопограммы, по которой точно определяется положение сильной оси, необходимой для позиционирования интрастромальных роговичных сегментов;

4) толщина роговичного трансплантата в 5-7мм зоне не менее 500 мкм во избежание повреждения десцеметовой мембраны;

Таким образом, анализ клинико-функциональных результатов имплантации ИРС с целью коррекции астигматизма после СКП, выполненной по поводу кератоконуса, показал, что имплантированные в трансплантат ИРС повышают остроту зрения, снижают величину сферического и цилиндрического компонентов рефракции, повышают регулярность роговичной поверхности в оптической зоне. Использование фемтосекундного сопровождения значительно упрощает процесс формирования интрастромальных роговичных тоннелей в трансплантате. Точность, предсказуемость и безопасность являются теми основными преимуществами, которые позволяют снизить количество интраоперационных осложнений и обеспечить равномерное залегание ИРС на всём протяжении интрастромального тоннеля. Результаты данного исследования свидетельствуют о том, что методом имплантации ИРС может быть получено значительное и стабильное снижение величины посткератопластического астигматизма, что особенно актуально в группе пациентов, прооперированных по поводу кератоконуса.

ВЫВОДЫ

1. Создана математическая модель меридиональной деформации роговичного трансплантата вследствие истончения стромы остаточной роговицы реципиента.

2. Астигматизм у пациентов после сквозной кератопластики, выполненной по поводу кератоконуса, характеризуется нестабильностью и прогрессивно увеличивается в отдаленные сроки после радикальной операции, в особенности более чем через 10 лет. Проведенный анализ результатов СКП показал, что в группе пациентов, которым СКП была выполнена менее 10-ти лет назад, величина астигматизма составила в среднем 6,29±2,73 дптр, в то время как в группе пациентов более чем через 10 лет после СКП – 8,75±4,78 дптр.

3. У пациентов, которым СКП была выполнена более 10-ти лет назад, выявлено более выраженное истончение остаточной роговицы реципиента в нижней ее половине. Минимальная толщина остаточной роговицы реципиента составила в среднем 522±83 мкм, а в группе пациентов, которым СКП была выполнена менее 10-ти лет назад – 567±50 мкм. Проведенный корреляционный анализ связи между истончением остаточной роговицы реципиента и величиной астигматизма выявил прямую зависимость между исследуемыми параметрами.

4. У всех пациентов исследования как с механическим, так и с фемтосекундным способом формирования интрастромальных роговичных тоннелей было получено повышение НКОЗ и МКОЗ и снижение величины астигматизма: с 8,11±2,10 до 2,89±1,40 дптр – в первой группе и с 7,79±2,63 до 3,57±2,06 дптр – во второй группе. При выполнении операции с фемтосекундным сопровождением были зафиксированы сокращение времени вмешательства, незначительная выраженность роговичного синдрома в раннем

послеоперационном периоде, расположение интрастромального роговичного тоннеля на точно заданной глубине по сравнению с механическим способом.

5. Имплантация интрастромальных роговичных сегментов является эффективной и безопасной методикой коррекции посткератопластического астигматизма, но имплантация ИРС с фемтосекундным сопровождением характеризуется более высокими значениями коэффициентов эффективности и безопасности (1,06 и 1,64 соответственно), чем имплантация ИРС механическим способом (0,8 и 1,36 соответственно). В срок наблюдения 2 года полученный функциональный результат имплантации интрастромальных роговичных сегментов был стабилен в обеих группах, а величина астигматизма составила в среднем 3,30±1,27 в 1-ой группе и 3,75±1,99 – во 2-ой группе.

ПРАКТИЧЕСКИЕ РЕКОМЕНДАЦИИ

1. С целью прогнозирования снижения величины посткератопластического астигматизма в результате имплантации интрастромальных роговичных сегментов рекомендуется проводить денситометрическое исследование посткератопластического рубца, которое в рамках данного исследования показало, что в случаях равномерного по оптической плотности рубца на всем его протяжении можно ожидать более значимого снижения величины цилиндрического компонента после имплантации ИРС, нежели в случаях рубца с неравномерной оптической плотностью.

2. При выборе способа формирования интрастромальных роговичных тоннелей рекомендуется отдавать предпочтение фемтосекундному сопровождению, преимуществами применения которого являются равномерная глубина роговичного тоннеля на всем протяжении, возможность формирования роговичного тоннеля без выраженного воздействия на зону рубца, минимальная травматизация стромы трансплантата, сокращение продолжительности операции, минимальная выраженность проявлений роговичного синдрома в послеоперационном периоде.

3. При формировании интрастромальных роговичных тоннелей с помощью фемтосекундного лазера рекомендуется предварительно выполнять разметку зоны посткератопластического рубца с целью лучшей его визуализиции и повышения точности центрирования интерфейса фемтосекундного лазера в пределах роговичного трансплантата.

4. При настройке параметра «Шаг» ФС-лазера VaweLight FS200 рекомендуется использовать значение 1,5, так как при меньшем значении данного параметра мы столкнулись с затруднительностью имплантации ИРС на трансплантате в сформированный интрастромальный тоннель и необходимостью дополнительного использования расслаивателя для разрушения перемычек.

ОСНОВНЫЕ ОБОЗНАЧЕНИЯ И СОКРАЩЕНИЯ

ЖГПКЛ жесткие газопроницаемые контактные линзы

ИОЛ интраокулярная линза

ИРК интрастромальное роговичное кольцо

ИРС интрастромальные роговичные сегменты

ИСКП интрастромальная кератопластика

ЛАЗИК лазерный in situ кератомилез

МКЛ мягкие контактные линзы

МКОЗ максимально корригированная острота зрения

мех-ИРС имплантация интрастромальных роговичных сегментов, выполненная механическим способом

НКОЗ некорригированная острота зрения

ОКТ оптическая когерентная томография

ПКПА посткератопластическая аметропия

ПММА полиметилметакрилат

СКП сквозная кератопластика

фемто-ИРС имплантация интрастромальных роговичных сегментов, выполненная с использованием фемтосекундного сопровождения

ФРК фоторефракционная кератотомия

Kmax максимальная кератометрия

Kmin минимальная кератометрия

SAI (Surface Asymmetry Index) индекс асимметрии поверхности

SRI (Surface Regularity Index) индекс регулярности поверхности

БИБЛИОГРАФИЯ

1. Абугова Т.Д. Ранняя диагностика и медицинская реабилитация больных кератоконусом средствами контактной коррекции зрения: Автореф. дис. … канд. мед. наук. – Москва, 1986. – 17 с.

2. Балашевич Л.И. Рефракционная хирургия / Л.И. Балашевич. – СПБ.: СПбМАПО, 2002. – 278 с.

3. Блаватская Е. Д. Применение интраламеллярной гомопластики с целью ослабления рефракции глаза // Офтальмологический журн. – 1966. – № 7. – С. 530–537.

4. Бобровских Н.В. Оптические аберрации при кератоконусе и изучение возможностей их компенсации: Дис. … канд. мед. наук. – Москва, 2009. – 94 с.

5. Бранчевская Е.С. Топографически ориентированная ФРК на эксимерлазерной установке «Микроскан Визум» в коррекции неправильного астигматизма: Дис. … канд. мед. наук. – Москва, 2015. – 116 с.

6. Горскова Е. Н., Севостьянов Е.Н., Гиниатуллин Р.У. и др. Апоптоз кератоцитов при кератоконусе // Вестник офтальмологии. – 2002. – Т. 118. – № 4. – С. 36-38.

7. Дога А.В., Качалина Г.Ф., Кишкин Ю.И. и др. Фемтосекундный лазер - новые возможности в рефракционной хирургии // Федоровские чтения - 2009: Научно-практ. конф. С международным участием, 8-я: Сб. науч. статей. – М., 2009. – С. 162 - 163.

8. Еричев В.П. Анализатор биомеханических свойств глаза в оценке вязкоэластических свойств роговицы в здоровых глазах // Глаукома – 2007. – №1. – С. 11-15.

9. Ивановская Е.В., Думброва Н.Е. Особенности структурных изменений соединительной ткани склеры при генетически обусловленных прогрессирующих эктазиях роговицы (кератоконусе, краевой прозрачной дегенерации роговицы) // Офтальмол. журн. – 2002. – № 1. – С. 17-21.

10. Измайлова С.Б. Медико-технологическая система хирургического лечения прогрессирующих кератэктазий различного генеза: Дис. … докт. мед. наук. – Москва, 2014. – 314 с.

11. Ильичева Е.В. Фоторефрактивная кератэктомия на эксимерной установке «ПРОФИЛЬ-500» в коррекции остаточной миопической рефракции после сквозной кератопластики на глазах с кератоконусом: Автореф. дис. … канд. мед. наук. – М., 2001. – 27 с.

12. Кандаян, М. А. К вопросу о заболеваемости кератоконусом и инвалидизации вследствие его среди подростково-призывной молодежи Республики Армении // Вестник офтальмологии. – 2001. – Т. 117. – № 3. – С. 42-43.

13. Каримова А.Н. Оптимизация кераторефракционных лазерных методов лечения пациентов с индуцированной аметропией после сквозной кератопластики: Дис. ... канд. мед. Наук. – Москва, 2012. – 121 с.

14. Каспаров А.А., Каспарова Е.А., Аветисов С.Э., Чуркина М.Н. Сквозная кератопластика при кератоконусе с использованием метода интраоперационной корнеокомпрессии. // Вестник офтальмологии. – 2003. – № 4. – С. 19-21.

15. Корниловский И.М. Механизм лазериндуцированного рефракционного кератомоделирования и его новые возможности при интрастромальном воздействии излучением фемтосекундного лазера // Рефракционная хирургия и офтальмология, 2009. – №2. – С. 4-13.

16. Костенев С.В. Современная концепция хирургии роговицы на основе использования фемтосекундного лазера: Автореф. дис. … докт. мед. наук – М., 2014. – 49 с.

17. Лебедь Л.В., Паштаев Н.П, Поздеева Н.А. Первые результаты использования фемтосекундного лазера при сквозной кератопластике // Кубанский научный медицинский вестник. – 2011. – №1. – С. 104-110.

18. Малюгин Б.Э. Хирургическая коррекция астигматизма после сквозной кератопластики: Автореф. дис. … канд. мед. наук. – М., 1994. – 23 с.

19. Маслова Н.А. Фемтолазерная интрастромальная кератопластика с имплантацией роговичных сегментов в лечении пациентов с кератоконусом: Автореф. дис. … канд. мед. наук – М., 2012. – 24 с.

20. Мороз З.И., Измайлова С.Б., Ковшун Е.В. Интрастромальная кератопластика при кератэктазиях различного генеза // Медицинская технология. – 2008. – № 2. – С. 6-9.

21. Паштаев Н.П., Маслова Н.А., Сусликов С.В. Трехлетний опыт применения фемтосекундного лазера IntraLase FS для интрастромальной кератопластики у пациентов с кератоконусом // Современные технологии катарактальной и рефракционной хирургии 2010: Всероссийская конференция с международным участием, 26-я: Сб. науч. ст. – М., 2010. – С. 311.

22. Пучковская Н.А. З.Д. Титаренко. Кератоконус / Н.А. Пучковская, З.Д. Титаренко. - Кишинев: Тимлул, 1990. Офтальмология. — 2015. — Т. 12, № 1. — С. 4–7.

23. Севостьянов Е. Н., Горскова Е.Н. Кератоконус плюс. – Челябинск: Пирс, 2006. – 148 с.

24. Слонимский А.Ю. Возможности реконструктивной сквозной пересадки роговицы при различной патологии переднего отрезка глаза и подход к решению основных посткератопластических проблем // Автореф. дисс. … докт. мед. наук. – Москва, 2004. – 44 с.

25. Слонимский Ю.Б. Кератоконус. Рефракционная микрохирургия и некоторые аспекты реабилитации больных: Автореф. дис. ... докт. мед. наук. - Москва, 1994. – 38 с.

26. Слонимский Ю.Б., Герасимов А.С. Рефракционная сквозная пересадка роговицы. – Москва, 1992. – С. 43-45.

27. Слонимский Ю.Б., Слонимский А.Ю., Джафарли Т.Б. и др. Рефракционный статус и его динамика после сквозной пересадки роговицы. Анализ многолетних наблюдений // Российский симпозиум по рефракционной и пластической хирургии глаза, 4-й.: Сб. науч. ст. – М, 2002. – С. 27-29.

28. Труфакин В.А., Робинсон М.В. Апоптоз и цитокины // Успехи современной биологии. – 1999. – Т. 119. – № 4. – С. 359-367.
29. Юдова Н.Н. Профилактика астигматизма в ходе сквозной кератопластики: Дис. … канд. мед. наук. – М., 1986. - 128 с.
30. Abalain J.H., Dossou H., Colin J., Floch H.H. Levels of collagen degradation products (telopeptides) in the tear film of patients with keratoconus // Cornea. – 2000. – Vol. 19. – № 4. – P. 474-476.
31. Alio J., Pinero D., Sogutlu E., Kubaloglu A. Implantation of new intracomeal ring segments after segment explantation for unsuccessful outcomes in eye with keratoconus // J Cataract Refract Surg. – 2010. – Vol. 36. – № 8. – P. 1303 - 1310.
32. Al-Torbak A.A., Al-Motowa S., Al-Assiri A. et al. Deep anterior lamellar keratoplasry for keratoconus // Cornea. – 2006. – Vol. 25. – № 8. – P. 408 - 412.
33. Amm M., Duncker G., Schröder E. Eximer laser correction of high astigmatism after keratoplasty // J Cataract Refract Surg. – 1996. – Vol. 22. – № 3. – P. 313-317.
34. Amsler M. Keratoconus // Bull De Sos. Beige d'ophthalm. 1961. – Vol. 129. – P. 331-336.
35. Arenas E, Maglione A. Laser in situ keratomileusis for astigmatism and myopia after penetrating keratoplasty // J Refract Surg. – 1997. – Vol. 13. – № 1. – P. 27-32.
36. Arenas E., Garsia J. LASIK for myopia and astigmatism after penetrating keratoplasty // J Refract Surg. – 1997. – Vol. 13. – № 6. – P.501-502.
37. Arriola-Vilalobos P., Diaz-Valle D., Güell J.L. et al. Intrastromal corneal ring segment implantation for high astigmatism after penetrating keratoplasty // J Cataract Refract Surg. – 2009. – Vol. 35. – № 11. – P. 1878-1884.
38. Barequet I.S., Hirsh A., Levinger S. Femtosecond thin-flap ЛАЗИК for the correction of ametropia after penetrating keratoplasty // J Refract Surg. – 2010. – Vol. 26. – № 3. – P. 191-196.
39. Bechrakis N., Blom M.L., Stark W.J., Green W.R. Recurrent keratoconus // Cornea. – 1994. – Vol. 13. – № 1. – P. 73–77.
40. Belmont S.C., Muller J.W., Draga A., Lawless M. et al. Keratoconus in a donor cornea // J Refract Corneal Surg. – 1994. – Vol. 10. – № 6. – P. 658.

41. Bilgihan K., Ozdek S.C., Akata F., Hasanreisoğlu B. Photorefractive keratectomy for post- penetrating keratoplasty myopia and astigmatism // J Cataract Refract Surg. – 2000. – Vol. 26. – № 11. – P. 1590-1595.
42. Boulnois J.L. Photophysical processes in recent medical laser developments // Laser Med Sci. – 1986. – Vol. 1. – № 1. – P. 47 - 66.
43. Bourges J.L., Savoldelli M., Dighiero P. et al. Recurrence of keratoconus characteristics // Ophthalmology. – 2003. – Vol. 110. – № 10. – P. 1920–1925.
44. Bourne W.M., Hodge D.O., Nelson L.R. Corneal endothelium five years after transplantation // Am J Ophthalmol. – 1994. – Vol. 118. – № 2. – P. 185-96.
45. Bourne W.M., Nelson L.R., Hodge D.O. Continued endothelial cell loss ten years after lens implantation // Ophthalmology. – 1994. – Vol. 101. – № 6. – P. 1014–1022.
46. Boxer Wachler B.S. Corneal Collagen Crosslinking with Riboflavin // Cataract and Refract Surg. Today. – 2005. – Vol. 1. – 73-74.
47. Burris T.E., Baker P.C., Ayer C.T. et al. Flattening of central corneal curvature with intrastromal corneal rings of increasing thickness: an eye- bank eye study // J Cataract Refract Surg. – 1993. – Vol. 19. – P. 182-187.
48. Burris, T.E. Intrastromall comeal ring technology: results and indications // Curr Opin Ophthalmol. – 1988. – Vol. 9. – № 4. – P. 9-14.
49. Busin M., Zambianchi L., Garzione F. et al. Two-stage laser in situ keratomileusis to correct refractive errors after penetrating keratoplasty // J Refract Surg. – 2003. – Vol.19. – № 3. – P. 301-308.
50. Campos M., Hertzog L., Garbus J. et al. PRK for severe postkeratoplasty astigmatism // Am J Ophthalmol. – 1992. – Vol. 114. – № 4. – P. 429-436.
51. Chan S.M., Khan H.N. Reversibility and exchangeability of intrastromal corneal ring segments // J Cataract Refract Surg. – 2002. – Vol. 28. – № 4. – P. 676-681.
52. Chang D.H., Hardten D.R. Refractive surgery after corneal transplantation // Curr Opin Ophthalmol. – 2005. – Vol. 16. – № 4. – P. 251-255.
53. Chang S.M., Su C.Y., Lin C.P. Correction of astigmatism after penetrating keratoplasty by relaxing incision with compression suture: a comparison between the

guiding effect of photokeratoscope and of computer-assisted videokeratography // Cornea. – 2003. – Vol. 22. – № 5. – P. 393–398.

54. Cheng E.L., Maruyama I., Sundar Raj N. et al. Expression of Type XII Collagen and Hemidesmosomeassociated Proteins in Keratoconus Corneas // Curr Eye Res. – 2001. – Vol. 22. – № 5. – P. 333-340.

55. Claesson M., Armitage W.J. Astigmatism and the impact of relaxing incisions after penetrating keratoplasty // J Ref Surg. – 2007. – Vol. 23. – № 3. – P. 284–290.

56. Cmellin M., Arba Mosquera S. Simultaneous aspheric wavefront-guided transepithelial photorefractive keratectomy and phototherapeutic keratectomy to correct aberrations and refractive errors after corneal surgery // J Cataract Refract Surg. – 2010. – Vol. 36. – № 7. – P. 1173-1180.

57. Colin J., Cochener B., Savary G., Malet F. Correcting keratoconus with intracomeal rings // J Cataract Refract Surg. – 2000. – Vol. 26. – № 8. – P. 1117-1122.

58. Coscarelli S., Ferrara G., Alfonso J.F. Intrastromal corneal ring segment implantation to correct astigmatism after penetrating keratoplasty // J Cataract Refract Surg. – 2012. – Vol. 38. – № 6. – P. 1006-1013.

59. Coskunseven E., Kymionis G.D., Talu H. et al. Intrastromal corneal ring segment implantation with the femtosecond laser in a post-keratoplasty patient with recurrent keratoconus // J Cataract Refract Surg. – 2007. – Vol. 33. – № 10. – P. 1808-1810.

60. Coskunseven E., Kymionis G.D., Tsiklis N.S. et al. One-year results of intrastromal corneal ring segment implantation (KeraRing) using femtosecond laser in patients with keratoconus // Am J Ophthalmol. – 2008. – Vol. 145. – № 5. – P. 775-779.

61. Daxer A., Fratzl P. Collagen fibrill orientation in human corneal stroma and its implication in keratoconus // Invest Ophthalmol Vis. Sci. – 1997. – Vol. 38. – № 1. – P. 121-129.

62. de Toledo J.A., de La Paz M.F., Barraquer R.I., Barraquer J. Long-term progression of astigmatism after penetrating keratoplasty for keratoconus: evidence of late recurrence // Cornea. – 2003. – Vol. 22. – № 4. – P. 317–323.

63. Donnenfeld ED, Korstein HS, Amin A et. al . Laser in situ keratomileusis for correction of myopia and astigmatism after penetrating keratoplasty // Ophthalmology. – 1999. – Vol. 106. – № 10. – P. 1966-1974.

64. Donoso R., Díaz C., Villavicencio P. Long-term results of ЛАЗИК refractive error correction after penetrating keratoplasty in patients with keratoconus // Arch Soc Esp Oftalmol. – 2015. – Vol. 90. – № 7. – P. 308-311.

65. Duffey R.J., Jain V.N., Tchah H. et al. Paired arcuate keratotomy. A surgical approach to mixed and myopic astigmatism // Arch Ophthalmol. – 1988. – Vol. 106. – № 8. – P. 1130-1135.

66. Ertan A. J., Colin J. Intracomeal ring for keratoconus and keratectasia // J Cataract Refract Surg. – 2007. – Vol. 33. – № 7. – P. 1303-1314.

67. Fogla R., Padmanabhan P. Results of deep lamellar keratopasty using the big-bubble technique in patient with keratoconus // Am J Ophthalmol. – 2006. – Vol. 141. – № 2. – P. 254-259.

68. Forseto A.S., Francesconi C.M., Nosé R.A. et al. Laser in situ keratomileusis to correct refractive errors after keratoplasty // J Cataract Refract Surg. – 1999. – Vol. 25. – № 4. – P. 479-485.

69. Frederick S. Brightbill, editors. Corneal Surgery: Theory, Technique and Tissue, 4th ed. – St. Louis: Mosby, 2009. – 912 c.

70. Fronterrè A., Portesani G.P. Relaxing incisions for postkeratoplasty astigmatism // Cornea. – 1991. – Vol. 10. – № 4. – P. 305–311.

71. Frucht-Pery J. Wedge resection for postkeratoplasty astigmatism // Ophthalmic Surg. – 1993. – Vol. 24. – № 8. – P. 516-518.

72. Geggel H.S. Arcuate relaxing incisions guided by corneal topography for postkeratoplasty astigmatism: vector and topographic analysis // Cornea. – 2006. – Vol. 25. – № 5. – P. 545–557.

73. Geggel H.S. Limbal wedge resection at the time of intraocular lens surgery for reducing postkeratoplasty astigmatism // Ophthalmic Surg. – 1990. – Vol. 21. – № 2. – P. 102-108.

74. Ghanem R.C., Azar D.T. Femtosecond-laser arcuate wedge-shaped resection to correct high residual astigmatism after penetrating keratoplasty // J Cataract Refract Surg. – 2006. – Vol. 32. – № 9. – P. 1415-1419.

75. Hardten D.R., Lindstrom R.L. Surgical correction of refractive errors after penetrating keratoplasty // Int Ophthalmol Clin. – 1997. – Vol. 37. – № 1– P. 1-35.

76. Hashemian M.N., Ojaghi H., Mohammadpour M. et al. Femtosecond laser arcuate keratotomy for the correction of postkeratoplasty high astigmatism in keratoconus // J. Res. Med. Sci. – 2017 Feb 16;22:17. doi: 10.4103/1735-1995.200267. eCollection 2017.

77. Hellstedt T., Makela J., Uusitalo R. et al. Treating keratoconus with intacs corneal ring segments // J Refract Surg. – 2005. – Vol. 21. – № 3. – P. 236-246.

78. Javadi M.A. , Motlagh B.F., Jafarinasab M.R. et al. Outcomes of penetrating keratoplasty in keratoconus // Cornea. – 2005. – Vol. 24. – № 8. – P. 941–946.

79. Javadi M.A., Feizi S., Yazdani S., Sharifi A. et al. Outcomes of augmented relaxing incisions for postpenetrating keratoplasty astigmatism in keratoconus // Cornea. – 2009. – Vol. 28. – № 3. – P. 280–284.

80. Jester J.V., Villasenor R.A., Miyashiro J. Epithelial inclusion cysts following radial keratotomy // Arch Ophthalmol. – 1983. – Vol. 101. – № 4. – P. 611-615.

81. Jhanji V., Chan E., Nambiar M., Vajpayee R.B. Morphology of graft-host junction in cases with postkeratoplasty corneal ectasia // Cornea. – 2013. – Vol. 32. – № 7. – P. 1031-1033.

82. John M.E., Martines E., Cvintal T., Mellor Filho A. et al. Photorefractive keratectomy following penetrating keratoplasty // J Refract Corneal Surg. – 1994. – Vol. 10. – № 2 . – P. 206-210.

83. Juhasz T., Loesel F., Kurtz R. et al. Corneal refractive surgery with femtosecond lasers // IEEE J Selected Topics Quant Electron – 1999. – Vol. 5. –P. 902-910.

84. Kanellopoulos A.J., Pallikaris I.G., Donnenfeld E.D. et al. Comparison of corneal sensation following photorefractive keratectomy and laser in situ keratomileusis // J. Cataract Refract. Surg. – 1997. – Vol. 23. – № 1. – P. 34-38.

85. Kirkness C.M., Ficker L.A., Steele A.D., Rice NS. Refractive surgery for graft-induced astigmatism after penetrating keratoplasty for keratoconus // Ophthalmology/ - 1991. – Vol. 98. – № 12. – P. 1786–1792.

86. Koster H.R., Wagoner M.D. Topographical analysis of keratoconus // Int. Ophthalmol. Clin. – 1993. – Vol. 33. – № 2. – P. 261-269.

87. Krachmer J.H., Fenzl R.E. Surgical correction of high post-keratoplasty astigmatism. Relaxing incision vs wedge resection // Arch Ophthalmol. – 1980. – Vol. 98. – № 8. – P. 1400–1402.

88. Kremer I., Eagle R.C., Rapuano C.J., Laibson P.R. Histologic evidence of recurrent keratoconus seven years after keratoplasty // Am J Ophthalmol. – 1995 . – Vol. 119. – № 4. – P. 511-512.

89. Krumeich J.H., Duncker G. Intrastromal corneal ring in penetrating keratoplasty: evidence-based update 4 years after implantation // J Cataract Refract Surg. – 2006. – Vol. 32. – № 6. – P. 993-998.

90. Kumar N.L., Kaiserman I., Shehadeh-Mashor R. et al. IntraLase-enabled astigmatic keratotomy for post-keratoplasty astigmatism: on-axis vector analysis. Ophthalmology. – 2010. – Vol. 117. – № 6. – P. 1228-1235.

91. Kuryan J., Channa P. Refractive surgery after corneal transplant // Curr Opin Ophthalmol. – 2010. – Vol. 21. – № 4. – P.259-264.

92. Kwitko S., Marinho D.R., Rymer S., Ramos Filho S. Laser in situ keratomileusis after penetrating keratoplasty // J Cataract Refract Surg. – 2001. – Vol. 27. – № 3. – P. 374-379.

93. Kwitko S., Severo N. Ferrara Intracorneal ring segments for keratoconus // J Cataract Refract Surg. – 2004. – Vol. 30. – № 4. – P. 812-820.

94. Kymionis G.D., Siganos C.S., Tsiklis N.S. et al. Long-term follow-up of Intacs in keratoconus // Am. J. Ophthalmol. – 2007. – Vol. 143. – № 2. – P. 236- 244.

95. Landesz M., Worst J.G., van Rij G. Long-term results of correction of high myopia with an iris claw phakic intraocular lens // J Refract Surg. – 2000. – Vol. 16. – № 3. – P. 310–316.

96. Langenbucher A., Naumann G.O., Seitz B. Spontaneous long-term changes of corneal power and astigmatism after suture removal after penetrating keratoplasty using a regression model // Am J Ophthalmol. – 2005. – Vol. 140. – № 1. – P. 29–34.

97. Lavery G.W., Lindstrom R.L., Hofer L.A., Doughman D.J. The surgical management of corneal astigmatism after penetrating keratoplasty // Ophthalmic Surg. – 1985. – Vol. 16. – № 3. – P. 165–169.

98. Lazzaro D.R., Haight D.H., Belmont S.C. et al. Excimer laser keratectomy for astigmatism occurring after penetrating keratoplasty // Ophthalmology. – 1996. – Vol. 103. – № 3. – P. 458-464.

99. Lee H.S., Kim M.S. Factors related to the correction of astigmatism by ЛАЗИК after penetrating keratoplasty // J Refract Surg. – 2010. – Vol. 26. – № 12. – P. 960-965.

100. Legkikh, L. N. Morphological and mathematical aspects of corneal ectasia origin in keratoconus and keratoglobus // XXII Congress of the ESCRS, Abstract. – Paris, 2004.

101. Li Y., Pang G., Zhan S. et al. The apoptosis and proliferation after photorefractive keratectomy // Zhonghua Yan Ke Za Zhi. – 1999. – Vol. 35. – № l. – P. 29-32.

102. Lim L; Pesudovs K., Goggin M., Coster D.J. Late onset post-keratoplasty astigmatism in patients with keratoconus // Br J Ophthalmol. – 2004. – Vol. 88 . – № 3. – P. 371.

103. Lima G. da S., Moreira H., Wahab S.A. Laser in situ keratomileusis to correct myopia, hypermetropia and astigmatism after penetrating keratoplasty for keratoconus: a series of 27 cases // Can J Ophthalmol. – 2001. – Vol. 36. – № 7. – P.391-396.

104. Lindstrom R.L., Lindquist T D. Surgical correction of postoperative astigmatism // Cornea. – 1988. – Vol. 7. – № 2. – P. 138-148.

105. Lisa C., García-Fernández M., Madrid-Costa D. et al. Femtosecond laser-assisted intrastromal corneal ring segment implantation for high astigmatism

correction after penetrating keratoplasty // J Cataract Refract Surg. – 2013. – Vol. 39. – № 11. – 1660-1667.

106. Lugo M., Donnenfeld E.D., Arentsen J.J. Corneal wedge resection for high astigmatism following penetrating keratoplasty // Ophthalmic Surg. – 1987. – Vol. 18. – № 9. – P. 650–653.

107. Lustbader J.M., Lemp M.A. The effect of relaxing incisions with multiple compression sutures on post-keratoplasty astigmatism // Ophthalmic Surg. – 1990 . – Vol. 21. – № 6. – P. 416-419.

108. Malecaze F.J., Hulin H., Bierer P. et al. A randomized paired eye comparison of two techniques for treating moderately high myopia: ЛАЗИК and artisan phakic lens // Ophthalmology. – 2002. – Vol. 109. – № 9. – P. 1622–1630.

109. Maloney R.K., Chan W.K., Steinert R., Hersh P. et al. A multicenter trial of photorefractive keratectomy for residual myopia after previous ocular surgery. Summit Therapeutic Refractive Study Group // Ophthalmology. – 1995. – Vol. 102. – № 7. – P. 1042- 1052.

110. Mandel M.R., Shapiro M.B., Krachmer J.H. Relaxing incisions with augmentation sutures for the correction of postkeratoplasty astigmatism // Am J Ophthalmol. – 1987. – Vol. 103. – № 3. – Pt 2. – P. 441-447.

111. Martola E.L., Baum J.L. Central and peripheral corneal thickness. A clinical study // Arch Ophthalmol. – 1968. – Vol. 79. – №1. – P. 28-30.

112. Maurice E.J., Martines E., Cvintal T. et al. PRK following penetrating keratoplasty // J Refract Corneal Surg. – 1994. – Vol. 10. – P.206-210.

113. Maxwell W.A., Nordan L.T. Trapezoidal relaxing incision for post keratoplasty astigmatism // Ophthalmic Surg. – 1986. – Vol. 17. – № 2. – P. 88-90.

114. McCartney D.L., Whitney C.E., Stark W.J., Wong S.K. et al. Refractive keratoplasty for disabling astigmatism after penetrating keratoplasty // Arch Ophthalmol. – 1987. – Vol. 105. – № 7. – P. 954–957.

115. McCartney D.L., Whitney C.E., Stark W.J., Wong S.K. et al. Refractive keratoplasty for disabling astigmatism after penetrating keratoplasty // Arch Ophthalmol. – 1987. – Vol. 105. – № 7. – P. 954-957.

116. McDonnell P.J., Moreira H., Clapham T.N., D'Arcy J. et al. Photorefractive keratectomy for astigmatism. Initial clinical results // Arch Ophthalmol. – 1991. – Vol. 109. – № 10. – P. 1370-1373.

117. Meek K.M., Tuft S.J., Huang Y. et al. Changes in Collagen Orientation and Distribution in Keratoconus Corneas // Invest. Ophthalmol. Vis. Sci. – 2005. – Vol. 46N. – № 6. – P. 1948-1956.

118. Merck M.P., Williams P.A., Lindstrom R.L. Trapezoidal keratotomy. A vector analysis // Ophthalmology. – 1986. – Vol. 93. – № 6. – P. 719-726.

119. Miranda D., Sartori M., Francesconi C. et al. Ferrara intrastromal corneal ring segments for severe keratoconus // J Refract Surg. – 2003. – Vol. 19. – № 6. – P. 645-653.

120. Mrochen M., Donges A., Korn G. Femtosecond laser for refractive corneal surgery: foundations, mode of action and clinical applications // Ophthalmologe. – 2006. – Vol. 103. – № 12. – P. 1005-1013.

121. Mularoni A., Laffi G.L., Bassein L. et al. Two-step ЛАЗИК with topography-guided ablation to correct astigmatism after penetrating keratoplasty // J Refract Surg. – 2006. – Vol. 22. – № 1. – P. 67-74.

122. Muller L.J., Pels E., Vrensen G.F. The Specific Architecture of the Anterior Stroma Accounts for Maintenance of Corneal Curvature // Br. J. Ophthalmol. 2001. – Vol. 85. – № 4. – P. 437- 443.

123. Niemz M., Hoppeler T., Juhasz T., Bille J. Intrastromal ablations for refractive corneal surgery using picosecond infrared laser pulses // Lasers Light Ophthalmol. – 1993. – Vol. 5. – P. 149 - 155.

124. Nubile M., Carpineto P., Lanzini M. et al. Femtosecond laser arcuate keratotomy for the correction of high astigmatism after keratoplasty // Ophthalmology. – 2009. – Vol. 116. – № 6. – P. 1083-1092.

125. Nuijts R.M., Abhilakh Missier K.A., Nabar V.A. et al. Artisan toric lens implantation for correction of postkeratoplasty astigmatism // Ophthalmology. – 2004. – Vol. 111. – № 6. – P. 1086– 1094.

126. Pakrou N., Fung S., Selva D. et al. Deep lamellar keratoplasty in the treatment of keratoconus // Ophthalmologica. – 2006. – Vol. 220. – № 3. – P. 164-169.

127. Parisi A., Salchow D.J., Zirm M.E., Stieldorf C. Laser in situ keratomileusis after automated lamellar keratoplasty and penetrating keratoplasty // J Cataract Refract Surg. – 1997. – Vol. 23. – № 7. – P. 1114-1118.

128. Patel N., Mearza A., Rostron C.K., Chow J. Corneal ectasia following deep lamellar keratoplasty // Br J Ophthalmol. – 2003. – Vol. 87. – № 6. – P. 799-800.

129. Pinero D.P., Alio J.L. Intracomeal ring segments in ectatic corneal disease // Clin and Exp Ophthalm. – 2010. – Vol. 38. – № 2. – P. 154-167.

130. Pop M., Payette Y. Initial results of endothelial cell counts after Artisan lens for phakic eyes: an evaluation of the United States Food and Drug Administration Ophtec Study // Ophthalmology. – 2004. – Vol. 111. – № 2. – P. 309 –317.

131. Pramanik S., Musch D.C., Sutphin J.E., Farjo A.A. Extended long-term outcomes of penetrating keratoplasty for keratoconus // Ophthalmology. – 2006. – Vol. 113. – № 9. – P. 1633–1638.

132. Prazeres T.M., Souza A.C., Pereira N.C . Intrastromal corneal ring segment implantation by femtosecond laser for the correction of residual astigmatism after penetrating keratoplasty // Cornea. – 2011. – Vol. 30. – № 12. – P. 1293-1297.

133. Price F.W. Jr., Whitson W.E. The art of surgical correction for postkeratoplasty astigmatism // Int Ophthalmol Clin. – 1991. – Vol. 31. – № 1. – P. 59-67.

134. Price F.W. Jr., Whitson W.E., Marks R.G. Progression of visual acuity after penetrating keratoplasty // Ophthalmology. – 1991. – Vol. 98. – № 8 – P. 1177-1185.

135. Radner W., Zehemayer M., Skorpik Ch., Mallinger R. Altered Organization of Collagen in Apex of Keratoconus Corneas // Ophthalmic Res. – 1998. – Vol. 30. – № 5. – P. 327-332.

136. Raecker M.E., Erie J.C., Patel S.V., Bourne W.M. Long-Term Keratometric Changes after Penetrating Keratoplasty for Keratoconus and Fuchs Endothelial Dystrophy // Trans Am Ophthalmol Soc. – 2008. – Vol. 106. – P. 187–195.

137. Rashad K.M. Laser in situ keratomileusis for correction of high astigmatism after penetrating keratoplasty // J Refract Surg. – 2000. – Vol. 16. – № 6. – P. 701-710.

138. Ruben M., Colebrook E. Keratoconus keratoplasty curvatures and contact lens wear // Br J Ophthalmol. – 1979. – Vol. 63. – № 4. – P. 268–273.

139. Rubinfeld R.S., Traboulsi E.I., Arensten J., Eagle R.C. Jr. Keratoconus after penetrating keratoplasty // Ophthalmic Surg. – 1990. – Vol. 21. – № 6. – P. 420–422.

140. Ruckhofer J., Twa M.D., Schanzlin D.J. Clinical characteristics of lamellar channel deposits after implantation of Intacs // J Cataract Refract Surg. – 2000. – Vol. 26. – № 10. – P. 1473-1479.

141. Ruiz L.A. Refractive surgery: a text of radial keratotomy. – New Jersey: Slack Inc., 1985. – P. 180.

142. Ruiz L.A. Trapezoidal keratotomy // Highlights of Ophthalmology: Refractive surgery with the masters.-Panama 1987.

143. Sanders N. Wedge resection in host cornea to correct post-keratoplasty astigmatism // Ophthalmic Surg. – 1979. – Vol. 10. – № 7. – P. 53-54.

144. Sawaguchi S., Fukuchi T., Abe H. et al. Three-dimensional scanning electron microscopic study of keratoconus corneas // Arch Ophthalmol. – 1998. – Vol. 116. – №1. – P. 62-68.

145. Schanzlin D.J. Studies of intrastromal corneal ring segments for the correction of low to moderate myopic refractive errors // Trans Am Ophthalmol Soc. – 1999. – Vol. 97. – P. 815-890.

146. Schanzlin D.J., Asbell P.A., Burris T.E., Durrie D.S. The intrastromal corneal ring segments. Phase II results for the correction of myopia // Ophthalmology. – 1997. – Vol. 104. – № 7. – P. 1067-1078.

147. Schuyler, D. Conductive keratoplasty appears stable at three years // EuroTimes. – 2007. – Vol. 12. – P. 14.

148. Scroggs M.W., Proia A.D. Histopathological Variation in Keratoconus // Cornea. – 1992. – Vol. 11. – № 6. – P. 553-559.

149. Seitz B., Langenbucher A., Szentmary N., Naumann G.O. Corneal curvature after penetrating keratoplasty before and after suture removal: a comparison between keratoconus and Fuchs' dystrophy // Ophthalmologica. – 2006. – Vol. 220. – № 5. – P. 302–306.

150. Sherwin T., Brookes N.H., Loh I.P. et al. Cellular incursion into Bowman's membrane in the peripheral cone of the keratoconic cornea // Exp Eye Res. – 2002. – Vol. 74. – № 4. – P. 473-482.

151. Smolek M.K., Beekhuis W.H. Collagen fibril orientation in the human corneal stroma and itsimplications in keratoconus // Invest Ophthalmol Vis Sci. – 1997. – Vol. 38. – № 7. – P. 1289-1290.

152. Spadea L., Mosca L., Balestrazzi E. Effectiveness of ЛАЗИК to correct refractive error after penetrating keratoplasty // Ophthalmic Surg Lasers. – 2000. – Vol. 31. – № 2. – P. 111-120.

153. Spadea L., Saviano M., Di Gregorio A. et al. Topographically guided two-step ЛАЗИК and standard ЛАЗИК in the correction of refractive errors after penetrating keratoplasty // Eur J Ophthalmol. – 2009. – Vol. 19. – № 4. – P. 535-543.

154. St. Clair R.M., Sharma A., Huang D. et al. Development of a nomogram for femtosecond laser astigmatic keratotomy for astigmatism after keratoplasty // J Cataract Refract Surg. – 2016. – Vol. 42. – №4. – P. 556-620.

155. Strelow S., Cohen E.J., Leavitt K.G., Laibson P.R.. Corneal topography for selective suture removal after penetrating keratoplasty. Am J Ophthalmol 1991. – Vol. 112. – № 6. – P. 657-665.

156. Sugar J., Kirk A.K. Relaxing keratotomy for post-keratoplasty high astigmatism // Ophthalmic Surg. – 1983. – Vol. 14. – № 2. – P. 156-158.

157. Suveges I., Nagy Z., Alberth B. Determination of refraction after keratoplasty in keratoconus cases; is a keratoconus recurrence possible? // Fortschr Ophthalmol. – 1983. – Vol. 80. – № 3. – P. 228–229.

158. Swinger C.A. Postoperative astigmatism // Surv Ophthalmol. – 1987. – Vol. 31. – № 4. – P. 219-248.

159. Szczotka-Flynn L., McMahon T.T., Lass J.H. et al. Late-stage progressive corneal astigmatism after penetrating keratoplasty for keratoconus // Eye Contact Lens. – 2004. – Vol. 30. – № 2. – P. 105–110.

160. Tahzib N.G., Cheng Y.Y., Nuijts R.M. Three-year follow-up analysis of Artisan toric lens implantation for correction of postkeratoplasty ametropia in phakic and pseudophakic eyes // Ophthalmology. – 2006. – Vol. 113. – № 6. – P. 976–984.

161. Troutman R.C. Astigmatic considerations in corneal graft. Ophthalmic Surg. – 1979. – Vol. 10. – № 5. – P. 21-26.

162. Troutman R.C. Corneal wedge resections and relaxing incisions for postkeratoplasty astigmatism // Int Ophthalmol Clin. – 1983. – Vol. 23. – № 4. – P. 161-168.

163. Troutman R.C. Microsurgical control of corneal astigmatism in cataract and keratoplasty // Trans Am Acad Ophthalmol Otolaryngol. – 1973. – Vol. 77. – № 5. – P. 563-572.

164. Tuft S.J., Gregory W. Long-term refraction and keratometry after penetrating keratoplasty for keratoconus // Cornea. – 1995. – Vol. 14. – № 6. – P. 614–617.

165. Tuori A.J., Virtanen I., Aine E. et al. The Immunohistochemical Composition of Corneal Basement membrane in Keratoconus // Curr Eye Res. – 1997. – Vol. 16. – № 8. – P. 792-801.

166. Tuunanen T.H., Ruusuvaara P.J., Uusitalo R.J., Tervo T.M. Photoastigmatic keratectomy for correction of astigmatism in corneal grafts // Cornea. – 1997. – Vol. 16. – № 1. – P.48-53.

167. Twa M.D., Hurst T.J., Walker J.G. et al. Diurnal stability of refraction after implantation with intracomeal ring segments // J Cataract Refract Surg. – 2000. –Vol. 26. – № 4. – P. 516-523.

168. Viestenz A, Küchle M, Seitz B, Langenbucher A. Toric intraocular lenses for correction of persistent corneal astigmatism after penetrating keratoplasty. Ophthalmologe. – 2005. – Vol. 102. – № 2. – P. 148–152.

169. Watson S.L., Ramsay A., Dart J.K., Bunce C. et al. Comparison of deep lamellar keratoplasty and penetrating keratoplasty in patients with keratoconus // Ophthalmoiolgy. – 2004. – Vol. 111. – № 9. – P. 1676-1682.

170. Webber S.K., Lawless M.A., Sutton G.L., Rogers C.M. Sutton et al. ЛАЗИК for post penetrating keratoplasty astigmatism and myopia // Br J Ophthalmol. – 1999. – Vol. 83. – № 9. – P. 1013–1018.

171. Wilson S.E., Kim W.G. Keratocyte Apoptosis: Implication on Corneal Wound Healing, Tissue Organization and Disease // Invest. Ophthalmol. Vis. Sci. – 1998. – Vol. 39. – № 2. – P. 220-226.

172. Wilson S.E., Klyce S.D. Quantitative descriptors of corneal topography. A clinical study // Arch Ophthalmol. – 1991. – Vol. 109. – № 3. – P. 349-353.

173. Wollensak G., Green W.R. Analysis of sex-mismatched human corneal transplants by fluorescence in situ hybridization of the sex-chromosomes //Exp Eye Res. – 1999. – Vol. 68. – № 3. – P. 341-346.

174. Yoshida K., Tazawa Y., Demong T.T. Refractive results of post penetrating keratoplasty photorefractive keratectomy // Ophthalmic Surg Lasers. – 1999. – Vol. 30. – № 5. – P. 354-359.

175. Zaldaway R.M., Wagner J., Ching S., Seigel G.M. Evidence of Apoptotic Cell Death in Keratoconus // Cornea. – 2002. – Vol. 21. – № 2. – P. 206-209.

176. Zaldivar R., Davidorf J., Oscherow S. LASIK for myopia and astigmatism after penetrating keratoplasty // J Refract Surg. – 1997. – Vol. 13. – № 6. – P.501-502.