ФЕДЕРАЛЬНОЕ ГОСУДАРСТВЕННОЕ АВТОНОМНОЕ УЧРЕЖДЕНИЕ
« НАЦИОНАЛЬНЫЙ МЕДИЦИНСКИЙ ИССЛЕДОВАТЕЛЬСКИЙ ЦЕНТР
«МЕЖОТРАСЛЕВОЙ НАУЧНО-ТЕХНИЧЕСКИЙ КОМПЛЕКС
«МИКРОХИРУРГИЯ ГЛАЗА»
ИМ. АКАД. С.Н. ФЕДОРОВА
МИНИСТЕРСТВА ЗДРАВООХРАНЕНИЯ РОССИЙСКОЙ ФЕДЕРАЦИИ

На правах рукописи

КРУПИНА ЕВГЕНИЯ АЛЕКСАНДРОВНА

ХИРУРГИЧЕСКОЕ ЛЕЧЕНИЕ ИДИОПАТИЧЕСКОГО МАКУЛЯРНОГО РАЗРЫВА С ПРИМЕНЕНИЕМ БОГАТОЙ ТРОМБОЦИТАМИ ПЛАЗМЫ КРОВИ

14.01.07. – глазные болезни

ДИССЕРТАЦИЯ
на соискание ученой степени кандидата медицинских наук

Научный руководитель:
доктор медицинских наук, профессор
Захаров Валерий Дмитриевич

МОСКВА – 2019

Содержание

ВВЕДЕНИЕ…….....5

ГЛАВА 1 .ОБЗОР ЛИТЕРАТУРЫ……..12

1.1. Идиопатический макулярный разрыв: этиология, патогенез …….....…12

1.2. Классификации макулярного разрыва ……...……...…...13

1.3. Диагностика идиопатического макулярного разрыва ..…….…...…….....16

1.4. Лечение идиопатического макулярного разрыва ……..……....17

1.4.1. Фармакологический витреолизис в лечении идиопатического макулярного разрыва ……..…….……...…….…....17

1.4.2. Хирургическое лечение идиопатического макулярного разрыва ……..……...……...……..…18

1.4.3. Выбор эндовитреальной тампонады…….…….……...20

1.4.4. Положение пациента в послеоперационном периоде…….……22

1.4.5. Гистологическая картина в зоне разрыва после операции… …….....22

1.4.6.Структурные изменения макулярной области после хирургического лечения идиопатического макулярного разрыва……...23

1.4.7.Техники хирургического лечения идиопатического макулярного разрыва ……..24

1.5. Лечение идиопатического макулярного разрыва с применением богатой тромбоцитами плазмы крови …….……26

1.5.1. Богатая тромбоцитами плазма крови (обоснование метода)…….…27

1.5.2. Технологии получения богатой тромбоцитами плазмы крови……...30

1.5.3.Хирургическое лечение идиопатического макулярного разрыва с применением богатой тромбоцитами плазмы крови (история вопроса)…….33

ГЛАВА 2. МАТЕРИАЛЫ И МЕТОДЫ ИССЛЕДОВАНИЯ…….39

2.1. Материалы исследования……...……...39

2.2. Методы исследования и статистическая обработка……...42

2.3. Предоперационная подготовка пациентов ……..…...46

ГЛАВА 3. РАЗРАБОТКА ЭФФЕКТИВНЫХ ТЕХНОЛОГИЧЕСКИХ ЭТАПОВ ЛЕЧЕНИЯ ИДИОПАТИЧЕСКОГО МАКУЛЯРНОГО РАЗРЫВА……...50
3.1. Оптимизация этапа технологии получения богатой тромбоцитами плазмы крови…….50
3.2. Разработка хирургического этапа технологии лечения идиопатического макулярного разрыва с применением аутологичной богатой тромбоцитами плазмы крови……58
3.2.1. Стандартная техника хирургического лечения идиопатического макулярного разрыва ……58
3.2.2. Лечение идиопатического макулярного разрыва с применением аутологичной богатой тромбоцитами плазмы крови по разработанной технологии…….……61
ГЛАВА 4. СРАВНЕНИЕ РЕЗУЛЬТАТОВ ХИРУРГИЧЕСКОГО ЛЕЧЕНИЯ ИМР ПО РАЗРАБОТАННОЙ ТЕХНОЛОГИИ СО СТАНДАРТНОЙ МЕТОДИКОЙ……64
4.1. Сравнительный анализ анатомических результатов хирургического лечения ИМР по разработанной технологии с применением аутологичной БоТП крови со стандартной методикой…….……64
4.2. Сравнительный анализ клинико-функциональных результатов хирургического лечения ИМР по разработанной технологии с применением аутологичной БоТП крови со стандартной методикой…….....66
ГЛАВА 5. СТРУКТУРНЫЕ ИЗМЕНЕНИЯ МАКУЛЯРНОЙ ОБЛАСТИ ПОСЛЕ ХИРУРГИЧЕСКОГО ЛЕЧЕНИЯ ИМР ПО РАЗРАБОТАННОЙ ТЕХНОЛОГИИ ……71
5.1. Анализ структурных изменений макулярной области после хирургического лечения ИМР…….……71
5.2. Клинические примеры……..….83
ЗАКЛЮЧЕНИЕ……90
ВЫВОДЫ…….....99

ПРАКТИЧЕСКИЕ РЕКОМЕНДАЦИИ…….....100
СПИСОК СОКРАЩЕНИЙ……101
СПИСОК ЛИТЕРАТУРЫ……...……...…102

ВВЕДЕНИЕ

Идиопатический макулярный разрыв (ИМР) – заболевание, сопровождающееся сквозным дефектом ткани сетчатки в центральном отделе, приводящее к снижению зрения, искажению изображения, затруднению работы на близком расстоянии и чтению. Частота ИМР составляет 1,7-3,3 случая на 1000 человек, женщины подвержены данному заболеванию чаще, чем мужчины. Частота ИМР по данным разных авторов составляет 0,1-0,8% среди взрослых в возрасте старше 40 лет. На парном глазу риск развития ИМР в течение 5 лет составляет 10-15 % (Meuer S.M., Myers C.E. et al., 2015).

Единственным и наиболее эффективным способом лечения данной патологии является витрэктомия с тампонадой газом, которая с 1991 года является «золотым стандартом» хирургического лечения (Шкворченко Д.О., Захаров В.Д., 2015). За прошедшее время совершенствовалась техника витреальной хирургии, появились новые методики и инструменты. Некоторые аспекты хирургического вмешательства могут варьировать, однако базовая техника остается неизменной: стандартная 3-портовая витрэктомия с удалением задних гиалоидных слоёв стекловидного тела и внутренней пограничной мембраны (ВПМ). Для адаптации краев разрыва операция завершается тампонадой витреальной полости стерильным воздухом или газо-воздушной смесью (Gupta D., 2009; Parravano M., Giansanti F. et al., 2015).

Для повышения эффективности хирургического лечения проводят механическое сближение, ретинотомию краёв разрыва, формирование инвертированного лоскута ВПМ, тампонаду силиконовым маслом (СМ) (Алпатов С.А. с соавт., 2005; Бикбов М.М., Алтынбаев У.Р. с соавт., 2010; Charles S., Randolph J.C. et al., 2013).

По данным литературы закрытие разрыва происходит в 92–97% случаев, а успешный анатомический результат не всегда обеспечивает высокие зрительные функции (Sheidow T.G., Blinder K.J. et al., 2003; Kumagai K., Furukawa M. et al., 2004; Gaudric A., Tadayoni R., 2017). Каждый из этих методов имеет определенные недостатки, среди которых высокая травматичность и риск повреждения сетчатки вследствие «щипков» в процессе формирования лоскута ВПМ, вероятность его отделения от поверхности сетчатки, а так же сложная техника выполнения (Michalewska Z., Michalewski J. et al., 2015). Использование СМ предполагает второе хирургическое вмешательство, а результаты улучшения остроты зрения при использовании СМ несравнимы с результатами, достигаемыми при воздушной или газовой тампонаде (Ghoraba H.H., Ellakwa A.F. et al., 2012).

При всей вариативности хирургических подходов к лечению ИМР, поиск надежной, эффективной и безопасной хирургической технологии по-прежнему актуален.

Перспективным направлением в лечении ИМР является применение аутологичной богатой тромбоцитами плазмы крови (БоТП) (Kapoor K.G. et al., 2012; Konstantinidis A., Hero M. et al., 2013; Engelmann K., Sievert U. et al., 2015; Figueroa M.S. et al., 2016).

Богатая тромбоцитами плазма крови - это плазма с увеличенной в несколько раз концентрация аутологичных тромбоцитов, после центрифугирования (Ачкасов Е.Е., Безуглов Э.Н. с соавт., 2013).

В хирургии ИМР применение данной технологии началось с середины 90-х годов, однако исследования были не многочисленны, анализируемые группы неоднородны. Отличались дизайн работ, способы оценки клинической эффективности и т.п. Многие авторы приводили лишь статистические данные о количестве положительных и отрицательных результатов. Изученным публикациям присущ большой диапазон мнений при освещении отдельных аспектов результатов лечения (Konstantinidis A., Hero M. et al., 2013; Engelmann K., Sievert U. et al., 2015). Кроме того,

существующие способы получения аутологичной БоТП зачастую трудоемки, дорогостоящи и требуют специального оборудования.

Необходимость повышения эффективности лечения ИМР и неизученность влияния БоТП на структуру макулярной области в послеоперационном периоде определило цель и задачи данного диссертационного исследования.

ЦЕЛЬ

Разработать технологию хирургического лечения идиопатического макулярного разрыва с применением богатой тромбоцитами плазмы крови и оценить ее клиническую эффективность.

ЗАДАЧИ ИССЛЕДОВАНИЯ

1. Оптимизировать этап технологии получения аутологичной богатой тромбоцитами плазмы крови с высоким содержанием тромбоцитов путем одноэтапного закрытого центрифугирования.
2. Разработать хирургический этап технологии лечения идиопатического макулярного разрыва с применением аутологичной богатой тромбоцитами плазмы крови.
3. Провести сравнительный анализ анатомических результатов хирургического лечения идиопатического макулярного разрыва по разработанной технологии с применением аутологичной богатой тромбоцитами плазмы крови со стандартной методикой.
4. Провести сравнительный анализ клинико-функциональных результатов хирургического лечения идиопатического макулярного разрыва по разработанной технологии с применением аутологичной богатой тромбоцитами плазмы крови со стандартной методикой.
5. На основании данных оптической когерентной томографии оценить

структурные изменения макулярной области после хирургического лечения идиопатического макулярного разрыва по разработанной технологии.

НАУЧНАЯ НОВИЗНА ИССЛЕДОВАНИЯ

1. Впервые предложена технология получения аутологичной богатой тромбоцитами плазмы крови с высоким содержанием тромбоцитов путем одноэтапного закрытого центрифугирования.
2. Впервые в отечественной практике предложена технология хирургического лечения идиопатического макулярного разрыва с применением аутологичной богатой тромбоцитами плазмы крови
3. Впервые, основываясь на данных оптической когерентной томографии, описана динамика структурных изменений макулярной области у пациентов после хирургического лечения идиопатического макулярного разрыва по предложенной технологии с применением аутологичной богатой тромбоцитами плазмы крови, обеспечивающая анатомическое закрытие разрыва во всех случаях и высокие функциональные результаты.

ПРАКТИЧЕСКАЯ ЗНАЧИМОСТЬ

1. Внедрение предложеной технологии хирургического лечения идиопатического макулярного разрыва даст возможность прогнозировать результат хирургического лечения и повысить его эффективность, благодаря свойствам богатой тромбоцитами плазмы крови.
2. Оптимизированная технология получения аутологичной богатой тромбоцитами плазмы крови путем одноэтапного закрытого центрифугирования является доступной и легко воспроизводимой

процедурой при наличии стандартного лабораторного оборудования, что расширяет возможности ее применения.

3. Разработка и внедрение в практику хирургического лечения идиопатического макулярного разрыва по разработанной технологии с применением аутологичной богатой тромбоцитами плазмы крови снизит травматизацию сетчатки в ходе операции и позволит улучшить анатомические и клинико-функциональные результаты.

ОСНОВНЫЕ ПОЛОЖЕНИЯ, ВЫНОСИМЫЕ НА ЗАЩИТУ

1. Оптимизированный способ приготовления аутологичной богатой тромбоцитами плазмы крови путем одноэтапного закрытого центрифугирования с использованием стандартного лабораторного оборудования позволяет добиться получения плазмы, богатой тромбоцитами в более высокой концентрации, чем при использовании известных способов.
2. Разработанная и внедренная в клиническую практику технология хирургического лечения идиопатического макулярного разрыва, заключающаяся в применении аутологичной богатой тромбоцитами плазмы крови, позволяет блокировать разрывы во всех случаях с высокими функциональными результатами.

ВНЕДРЕНИЕ РЕЗУЛЬТАТОВ ИССЛЕДОВАНИЯ

Теоретические и практические положения, разработанные в диссертационном исследовании, внедрены в клиническую практику ФГАУ «НМИЦ «МНТК «Микрохирургия глаза» им. акад. С.Н. Федорова» Минздрава России (Москва), отделения витреоретинальной хирургии Санкт-Петербургского и Калужского филиалов Калужского филиалов ФГАУ «НМИЦ «МНТК «Микрохирургия глаза» им. акад. С.Н. Федорова»

Минздрава России, офтальмологического отделения ФГБУ «ЦКБ с поликлиникой» Управления делами Президента РФ (Москва), офтальмологической клиники «Спектр» (Москва).

АПРОБАЦИЯ РАБОТЫ

Материалы диссертации доложены и обсуждены на ежегодных научно-практических конференциях «Современные технологии лечения витреоретинальной патологии» (Москва, 2016, Сочи, 2017, Санкт-Петербург, 2018), VII Всероссийском семинаре — «круглом столе» «Макула-2016» (Ростов-на-Дону, 2016), конференции «Сюжеты витреоретинальной хирургии 2017» (Санкт-Петербург, 2017), Всероссийской офтальмологической конференции «Ерошевские чтения – 2017» (Самара, 2017), научно-клинической конференции ФГАУ «НМИЦ «МНТК «Микрохирургия глаза» им. акад. С.Н. Федорова» Минздрава России (Москва, 2017), 17 Конгрессе «EURETINA-2017» (Барселона, 2017), VIII Всероссийском семинаре — «круглом столе» «Макула-2018» (Ростов-на-Дону, 2018), 18 Конгрессе «EURETINA -2018» (Вена, Австрия 2018), Международной конференции по офтальмологии «Восток – Запад-2018» (Уфа, 2018), «Юбилейной конференции «Общая и военная офтальмология», посвященной 200-летнему юбилею основания кафедры офтальмологии Военно-медицинской академии им. С.М. Кирова (Санкт-Петербург, 2018), Научно-практической конференции с международным участием «Азаровские чтения. Нейроофтальмология. Патология сетчатки» (Крым, 2018), Второй Дальневосточной научно-практической офтальмологической конференции «Современная офтальмология. Хирургические аспекты лечения глазных болезней» (Владивосток, 2018), Научно-практической конференции «Пироговский офтальмологический форум» (Москва, 2018). Диссертация апробирована на еженедельной научно-клинической конференции ФГАУ

«НМИЦ «МНТК «Микрохирургия глаза» им. акад. С.Н. Федорова» Минздрава России (Москва, 2019).

ПУБЛИКАЦИИ

По теме диссертации опубликовано 16 научных работ, из них 8 – в журналах, рекомендованных ВАК РФ. Получен 1 патент на изобретение № 2016133868 от 18.08.2016 г. и 1 патент на полезную модель № 2017102509 от 31.05.2017 г.

СТРУКТУРА И ОБЪЕМ РАБОТЫ

Диссертация изложена на 119 страницах машинописного текста и состоит из введения, обзора литературы, описания материала и методов исследования, 3 глав собственных исследований, анализа полученных результатов и их обсуждения, заключения, выводов, практических рекомендаций и списка литературы. Работа иллюстрирована 9 таблицами и 39 рисунками. Список литературы включает 160 публикаций, из них 36 отечественных и 124 иностранных источников.

Работа выполнена в отделе витреоретинальной хирургии и диабета глаза ФГАУ «НМИЦ «МНТК «Микрохирургия глаза» им. акад. С.Н. Федорова» Минздрава России под научным руководством заведующего отделом, доктора медицинских наук, профессора Захарова В.Д. в период с 2015 по 2018 гг.

ГЛАВА 1. ОБЗОР ЛИТЕРАТУРЫ

1.1. Идиопатический макулярный разрыв: этиология, патогенез

Идиопатический макулярный разрыв (ИМР) представляет собой сквозной дефект в центральной зоне сетчатки и является частой причиной потери центрального зрения.

ИМР, как правило, встречающееся у пациентов старше 65 лет. Частота данной патологии по данным разных авторов составляет 1,7-3,3 случая на 1000 человек, причем у женщин данная патология встречается гораздо чаще – в 72% случаев. [2, 17, 42, 64, 111]. Риск развития ИМР на парном глазу в течение пяти лет составляет от 10% до 15% [91, 113].

Впервые макулярный разрыв (МР) был описан в литературе Knapp H. в 1869 году, как эксцентричный круглый или овальный ретинальный дефект с желтым кольцом по краю [96]. Noyes H.D. (1871) первым высказал мнение, что поражение характеризуется полным сквозным дефектом ткани сетчатки в центре макулы [119]. В обзоре 15 тематических докладов, опубликованных в английской литературе в 1900 году, Ogilvie F.M. предложил единую терминологию – «Макулярный разрыв». Однако, в большинстве из них шла речь о молодых мужчинах с МР после полученной контузии глазного яблока, и авторы относили это заболевание к травме глаза [120].

В 1900 году Kuhnt H. высказал предположение, что МР может формироваться на фоне кистозной макулярной дегенерации и не всегда связан с травмой. Исследования, проводимые в 70-х годах XX в. показали, что более 80% МР были идиопатическими и только 10% связаны с наличием в анамнезе травмы глаза [101].

При миопии высокой степени большая длина глаза приводит к перерастяжению сетчатки, хориоретинальной атрофии, особенно пигментного эпителия в фовеа. Линейные разрывы мембраны Бруха так же могут быть причиной МР [107].

МР может формироваться на фоне воспалительных глазных заболеваний. Так, Kusaka S. (2003) описал формирование МР после грибкового эндофтальмита. Автор полагает, что экссудация в стекловидное тело может привести к витреоретинальной тракции, в результате чего образуется МР [106].

В 1967 году Reese A.B. et al. (1967) высказали предположение о первостепенной роли витреомакулярных тракций в формировании МР [127]. Однако патогенез формирования МР был спорным на протяжении нескольких десятилетий.

1.2. Классификации макулярного разрыва

Основываясь на результатах биомикроскопии и гистологических исследованиях, J.D. Gass показал, что ведущая роль в формировании МР принадлежит витреоретинальным тракциям. Автор предложил классификацию МР (1988, 1995 г.), которая в настоящее время используется офтальмологами [72, 73].

Согласно классификации, перед возникновением сквозного дефекта сетчатки, развивается МР IA, IB стадии (угрожающий разрыв): образуется желтое кольцо в фовеоле с исчезновением нормального фовеолярного рефлекса; стадия II характеризуется формированием сквозного дефекта диаметром менее 400 мкм; при стадии III сквозной дефект сетчатки и становится более 400 мкм, прикрепление задней гиалоидной мембраны сохраняется; стадия IV – это сквозной дефект сетчатки диаметром более 400 мкм с полностью отслоившейся от поверхности сетчатки задней гиалоидной мембраной.

За последние 20 лет, на фоне технологического развития оборудования и внедрения в клиническую практику оптической когерентной томографии (ОКТ), получены более глубокие знания о физиологии, патогенезе, естественном течении заболевания и о тончайших изменениях

витреомакулярного интерфейса в фовеоле в послеоперационном периоде [28, 29].

Шпак А.А. с соавт. (2009) высказали предположение, что к формированию МР может приводить сморщивание эпиретинальных мембран с развитием тангенциальных тракций [31].

В 2013 году исследователями International Vitreomacular Traction Study Group (Jay S. Duker, Peter K. Kaiser) была предложена классификация, основанная на данных ОКТ [59].

Согласно классификации, МР характеризуют:

1. По размеру - малый (≤ 250 мкм), средний (250 - 400 мкм), большой (>400 мкм);
2. Наличию/отсутствию витреомакулярной тракции (ВМТ);
3. Первичный / вторичный.

Первичный МР возникает при наличии витреомакулярной тракции. Вторичный является следствием контузии, возрастной макулярной дегенерации, миопии высокой степени, фовеошизиса и др. МР также может возникнуть после витрэктомии. Наличие МР на одном глазу и витреомакулярная тракция на парном глазу называют угрожающим МР. Термин угрожающий МР не исключает возможность самопроизвольного разрешения.

Несмотря на существование двух классификаций МР, между ними есть определенные соответствия (таблица 1).

Таблица 1- Соответствие классификаций МР

Стадия	Биомикроскопия (по Gass)	Интерпритация (по Gass)	ОКТ	International VMT Group
Стадия 0 МР			Перифовеолярная отслойка ЗССТ, с нормальным фовеолярным контуром	Витреомакулярная адгезия (ВМА)
Стадия IA Угрожающий МР	Центральное желтое пятно	Ранняя серозная отслойка фовеолы	Перифовеолярная отслойка ЗССТ, Фовеальная киста	ВМТ
Стадия IB Угрожающий МР	Центральное желтое пятно меняет форму на желтое кольцо. Потеря фовеолярного рефлекса	Серозная отслойка фовеолы, или «скрытый фовеальный разрыв» с сохраненным контактом ЗССТ	Перифовеолярная отслойка ЗССТ. Фовеальная киста увеличивается в размерах, вызывая разрыв слоя фоторецепторов, или «скрытый МР»	ВМТ
Стадия II МР	Эксцентричный круглый или овальный дефект сетчатки внутри желтого кольца	Формирование псевдо-крышечки по краю МР.	Размер менее 400 мкм. Частичное открытие псевдо-крышечки, содержащей элементы сетчатки. Частичная отслойка ЗССТ, которая по-прежнему фиксирована в фовеа	Малый или средний МР с ВМТ
Стадия III МР	Кольцо непрозрачной фовеальной сетчатки	Отверстие с псевдо-крышечкой, без отслойки ЗССТ	Размер более 400 мкм. ЗССТ могут быть отслоены от макулы, но все еще прикреплены к ДЗН	Средний или болшой МР с ВМТ
Стадия IV МР	Центральный круглый дефект, кольцо Вейса	Разрыв с псевдо-крышечкой и отслойкой ЗССТ от ДЗН и макулы	Размер более 400 мкм. ЗССТ не видны на ОКТ	Малый, средний или большой МР без ВМТ

1.3. Диагностика идиопатического макулярного разрыва

Для оценки зрительных функций при ИМР проводят проверку остроты зрения, которая может снижаться до сотых, в зависимости от размера разрыва. Важным диагностическим методом, а также методом самоконтроля является тест Амслера, при котором пациенты отмечают искривление срединных линий, или выпадение поля зрения в зоне фиксационной метки [38].

Компьютерная периметрия является функциональным методом исследования, позволяющим количественно определить центральную скотому. Однако, при значительном снижении остроты зрения, пациенты имеют нестабильную или парафовеолярную точку фиксации. Проведение микропериметрии обеспечивает точную корреляцию морфологических изменений сетчатки с функциональными нарушениями путем наложения карты светочувствительности с локализацией точки фиксации на цветную фотографию глазного дна. Эта методика дает возможность определить функциональное состояние сетчатки точно в области ИМР [19].

Для оценки состояния макулярной зоны проводится биомикроскопия, тест Вотцке-Аллена, лазерный тест, ОКТ.

Офтальмоскопическая картина ИМР имеет характерные особенности: в макулярной области четко виден округлый или овальный дефект с красными краями и с желтыми отложениями липофусцина в основании. У большинства пациентов можно увидеть кистозные изменения краев разрыва, а так же подвешенный над разрывом участок полупрозрачной ткани, представляющий собой псевдо-крышечку. Иногда при офтальмоскопии обнаруживаются эпиретинальные мембраны [54].

Тест Вотцке-Аллена проводится при биомикроскопии на щелевой лампе с помощью бесконтактной линзы, при этом узкий луч света направляется сквозь фовеа. Тест считается положительным в том случае, когда пациент обнаруживает сужение или перерывание луча света, который

он видит. Это объясняется отсутствием сетчатки в зоне разрыва. Лазерный тест выполняется аналогичным способом лучем лазера размером 50 мкм. Положительным тест считается, если пациенту не удается обнаружить луч, когда он находится в пределах ИМР, но обнаруживается тогда, когда он перемещен на область нормальной сетчатки [67].

Получить наиболее достоверную информацию о состоянии макулярной зоны позволяет ОКТ. Результаты этого метода исследования позволяют с высокой точностью отличить сквозной ИМР от ламеллярного, псевдоразрыва, фовеальной кисты и макулярного отека различного генеза [35, 42, 84, 133, 139].

1.4. Лечение идиопатического макулярного разрыва

Долгое время МР относился к неизлечимой глазной патологии. Исторически лечение начиналось с применения фармакологических препаратов (психотропных и сосудорасширяющих), прямой фотокоагуляции краев разрыва и развивалось далее до различных хирургических технологий с последующей внутриглазной газовой тампонадой после витректомии [13, 20, 93, 135].

1.4.1. Фармакологический витреолизис в лечении идиопатического макулярного разрыва

Существует метод фармакологического витреолизиса, при котором проводится интравитреальное введение протеолитических ферментов (окриплазмина в дозе 125 мкг) для лечения I и II стадии ИМР (до 400 мкм), с целью индукции задней отслойки стекловидного тела [134]. По данным многоцентрового исследования, проведенного Schneider E.W. в 2011г. было показано, что в 58% случаях введение окриплазмина приводит к закрытию разрыва I стадии, в 25% - II стадии. Так как лечение не эффективно при III и

IV стадиях, пациенты с диаметром разрыва более 400 мкм не включались в исследование [105]. JETREA (окриплазмин) в 2012 году получил одобрение Food and Drug Administration (FDA) в США, однако в России препарат не разрешен к применению.

Ряд авторов полагали, что нанесение коллализина эффективно разрушает остатки стекловидного тела на поверхности сетчатки в зоне ИМР и по функциональному и анатомическому результату сопоставимо с эффектом пилинга ВПМ [16, 23].

В 2012 г. Шкворченко Д.О. с соавторами провели экспериментальное исследование на глазах животных in vivo, применяя миниплазмин с целью биохимической индукции задней отслойки стекловидного тела и доказали, что 180 мкг миниплазмина с экспозицией 60 минут является эффективной дозировкой для индукции задней отслойки стекловидного тела [27].

1.4.2. Хирургическое лечение идиопатического макулярного разрыва

Первые попытки хирургического лечения ИМР с проведением витрэктомии с последующей газовой тампонадой полости стекловидного тела были осуществлены Kelly N.E. и Wendel R.T. в 1991 г. [93].

По мнению Gupta D., проводившего обзор литературы в 2009 г., стандартная операция по поводу ИМР – эндовитреальное вмешательство с удалением ВПМ и тампонадой газом [80]. В настоящее время, по мнению большинства хирургов, основными этапами хирургического лечения являются: субтотальная витрэктомия, отделение задних слоев стекловидного тела (ЗССТ) от поверхности сетчатки (если в глазу ранее не произошла задняя отслойка стекловидного тела), окрашивание и удаление ВПМ и тампонада витреальной полости воздухом или газовоздушной смесью [2, 3, 24, 43, 80, 82, 112, 125, 158].

Отслойка и удаление ЗССТ после основного объема витрэктомии

была предложена в конце 80-х годов XX в., Ron Michels et al. Гистологические исследования показали, что структура, отделенная от поверхности сетчатки, точно соответствует ЗССТ [140]. Для лучшей визуализации проводили их окрашивание Triamcinoloni acetonidum [102, 117]. Отслоение и удаление ЗССТ является важным этапом во время хирургии ИМР, сопровождающегося витреомакулярной тракцией, при которой стекловидное тело по-прежнему фиксировано к краю разрыва и диску зрительного нерва (ДЗН).

Эпиретинальные мембраны, которые иногда могут сопутствовать ИМР, также необходимо окрашивать и удалять [54]. Эти мембраны, как правило, более рыхлые и мягкие и иногда могут быть удалены «единым блоком» с ВПМ.

В настоящее время известно, что ***удаление ВПМ*** после проведения витрэктомии, повышает процент анатомического закрытия разрыва [25, 26, 47, 82, 108].

Удаление ВПМ в хирургии ИМР описано Eckardt K. et al. в 1997 г. [61]. Манипуляция проводилась для улучшения анатомических и функциональных результатов, которые достигались в результате нескольких причин:

- несмотря на то, что толщина ВПМ всего несколько микрон (в перифовеалярной области толщина её достигает 1,8 мкм, а в фовеолярной области истончается до 10-20 мкм), она придает жесткость сетчатке. После удаления ВПМ края разрыва становятся более мобильными;
- удаление ВПМ обеспечивает удаление остатков стекловидного тела в зоне разрыва;
- устраняется основание, по которому формируется пролиферация, удаляются остатки эпиретинальных мембран.

Для удаления ВПМ использовали концезахватывающий пинцет, чтобы захватить и надорвать лоскут, не касаясь слоя нервных волокон. ВПМ удаляли круговым движением, выполняя так называемый «maculorhexis» [123]. Исследования, проведенные Kuhn F. et al. (1998) и Steel D.H. et al.

(2015) продемонстрировали, что алмазный скребок, используемый некоторыми хирургами для надрыва и удаления ВПМ, оказался более опасным для слоя нервных волокон, чем концезахватывающий пинцет [100, 142].

Удаление ВПМ является сложной манипуляцией и для лучшей визуализации предлагали окрашивать ее красителем индоцианином зеленым (indocyanine green – ICG). ICG оказался эффективным, но токсичным красителем, приводящим к повреждению пигментного эпителия и частичной атрофии зрительного нерва [83,156]. В настоящее время применяются нетоксичные красители трипан голубой (Membrane blue) и BBG – бриллиантовый голубой (Brilliant peel) [41].

В последние годы развивается микроинвазивная хирургия, направленная на уменьшение размеров склеральных разрезов, что позволило минимизировать хирургическую травму и сократить сроки реабилитации пациента. Переход от витрэктомии 20G к витрэктомии 27G снизил риск осложнений, связанных с несостоятельностью мест прокола и, как следствие, риск развития послеоперационной гипотонии с фильтрацией в местах разрезов и возникновение эндофтальмитов [121, 148].

1.4.3. Выбор эндовитреальной тампонады

После витрэктомии, Kelly N.E. и Wendell R.T. (1991) предложили проводить последовательную замену жидкости на газ [93].

По мнению авторов, тампонада газом способствовала закрытию разрыва по ряду причин:

- давление газа в витреальной полости, при положении пациента «лицом вниз» удерживает вместе края и препятствует попаданию жидкости в зону разрыва;
- газ, действуя в качестве дополнительной поверхности, позволяет

мигрировать глиальным клеткам сетчатки между краями разрыва, создавая поверхностное натяжение на границе раздела фаз.

Kelly N.E. и Wendell R.T. (1991) применяли гексафторид серы (SF_6) в качестве тампонады витреальной полости [93]. Сегодня большинство хирургов используют перфторпропан (C_3F_8), чтобы добиться более длительной тампонады в зоне разрыва после операции [137, 149].

В 2008 г. в проспективном исследовании Eckardt K. et al. поставили под сомнение необходимость применения длительно рассасывающихся газов, приводящих к продолжительному «сухому» состоянию поверхности сетчатки. У пациентов первой группы операцию завершали тампонадой витреальной полости воздухом, во второй группе вводили газ. В послеоперацинном периоде отмечали закрытие разрыва в течение 3-х дней, не зависимо от вида тампонады [60].

Тампонада СМ облегчает послеоперационный период, касающийся обязательного вынужденного положения пациента «лицом вниз». По мнению некоторых авторов, к его применению имеются определенные показания (ИМР большого диаметра, ригидность сетчатки, сопутствующая миопия высокой степени, рецидив ИМР) [1, 6, 136]. Однако, использование СМ предполагает второй этап хирургического вмешательства - его удаление. Более того, результаты улучшения зрения, достигаемые при воздушной или газовой тампонаде, несравнимы с результатами при использовании СМ [78].

Madreperla S.A. et al. (1994) продемонстрировали преимущество газовой тампонады, относительно силиконовой, в хирургии ИМР и меньший процент рецидивов [109]. Исследования Tafoya M.E. et al. (2003) также продемонстрировали вдвое большее улучшение остроты зрения в течение 1 года после операции в случаях применения газовой тампонады [146].

В настоящее время наблюдается тенденция к изменению в выборе эндовитреальной тампонады, и чаще хирурги используют газ короткого действия или воздух [15, 25, 124].

1.4.4. Положение пациента в послеоперационном периоде

На протяжении многих лет предметом споров является положение пациента и его длительность в послеоперационном периоде. Kelly N.E. и Wendell R.T. (1991) рекомендовали положение пациента «лицом вниз» в течение 1 недели после операции [93].

С тех пор этого мнения придерживается большинство хирургов полагая, что это необходимое время для контакта с пигментным эпителием, возникающее при механическом давлении газа на края разрыва [149]. Но иногда длительное вынужденное положение может быть невыполнимо в связи с соматическими заболеваниями пациента. Необходимость в положении «лицом вниз» была поставлена под сомнение Tornambe P.E. (1997), который сообщил о 79% анатомического успеха без вынужденного положения после операции [151].

Berger J.W., Brucker A.J. (1998) показали, что аспирация остатков стекловидного тела после замены жидкости на воздух является более важным, чем давление газа на макулу, и некоторые авторы согласны с тем, что закрытие разрыва может происходить и без положения «лицом вниз» [37, 44, 58, 92].

СМ в хирургии ИМР чаще применяется в случаях рецидивов, когда пациент не может соблюдать положение «лицом вниз», а так же позволяет совершать авиаперелеты в послеоперационном периоде [136].

Учитывая более низкие результаты хирургического лечения ИМР с тампонадой СМ, рекомендуется использовать данный вид тампонады в крайних случаях [74].

1.4.5. Гистологическая картина в зоне разрыва после операции

В исследованиях, проводимых с 1992 года на кадаверных глазах человека и животных было доказано, что блокирование ИМР происходит путем

пролиферации глиальных клеток. Патогистологическое исследование трупных глаз с анатомически закрытым МР показало участие клеток Мюллера в блокировании разрыва [69, 109, 131].

В 2000 г. Yamana T. et al. провели исследование образцов гистологтческих срезов зоны разрыва сетчатки кролика. В результате было показано, что уже к четвертому дню после хирургического вмешательства и тампонады газом, пролиферация глиальных клеток происходит сначала по краю разрыва, а к седьмому дню вся зона разрыва закрывается глиальной тканью [159].

Gallemore R.P. в 2000 г. провел анализ данных ОКТ-исследований макулярной области в зоне разрыва после хирургии с тампонадой витреальной полости СМ, а Masuyama K. в 2009 г. через пузырь газа [70, 110]. В результате выявилось, что на следующий день после операции край МР становится более плоским, диаметр его уменьшается, либо полностью блокируется, независимо от вида тампонады.

Важным наблюдением, сделанное с помощью ОКТ является то, что ИМР блокируется в течение 1-3 дней, в зависимости от его диаметра [94].

1.4.6. Структурные изменения макулярной области после хирургического лечения идиопатического макулярного разрыва

Принято считать, что длительно существующий и большой диаметр ИМР являются неблагоприятными прогностическими факторами для хирургии [90, 152, 132]. На сегодняшний день это не всегда так, потому что удаление ВПМ, выполняемое большинством хирургов, повышает анатомический результат [7, 25, 26, 47].

ИМР блокируются с различной степенью потери эллипсоидной зоны фоторецепторов - от небольшого дефекта, до грубого нарушения дифференциации слоев сетчатки и ее структуры в фовеа. Диаметр разрыва

до операции влияет на остроту зрения после операции, а структура эллипсоидного слоя фоторецепторов и протяженность его дефекта коррелируют с конечной остротой зрения [34, 46, 50, 51, 52, 53, 132].

Технические возможности современной аппаратуры создают условия для поиска новых критериев в оценке изменения витреомакулярного интерфейса до и после хирургического лечения ИМР. Применение в диагностике томографов с функцией ОКТ-ангиографии дает возможность определить характеристики сосудистой сети сетчатки в макулярной зоне на всей глубине сканирования без использования контрастного вещества [150].

Режим En Face позволяет изучить распределение плотности ткани в слое вблизи поверхности сетчатки - DONFL (dissociated optic nerve fibers layer). Впервые появление DONFL через 2-3 месяца после хирургического лечения ИМР с удалением ВПМ описали Tadayoni R. et al. в 2001г. Авторы отметили характерный вид глазного дна с более тёмными участками в области удаления ВПМ у некоторых пациентов высказав мнение, что эти изменения могут быть вызваны повреждением части клеток Мюллера, после чего нервные волокна теряют структурную поддержку и появляется диссоциация слоя оптических нервных волокон [144]. По мнению некоторых авторов, появление диссоциации в слое нервных волокон приводит к снижению светочувствительности сетчатки, другие утверждают, что это не оказывает отрицательного влияния на зрительные функции и исход операции [141, 145].

1.4.7. Техники хирургического лечения идиопатического макулярного разрыва

Несмотря на развитие микроинвазивной хирургии, анатомическое закрытие разрыва достигается в 92–97% случаев [7, 14, 76, 103,138], достичь полного восстановления анатомических и функциональных показателей удается не всегда.

С целью повышения эффективности хирургического лечения ИМР

предлагается использование различных техник.

Известен способ хирургического лечения ИМР, который заключается в выполнении витрэктомии, удаления ЗССТ, ВПМ, дренирования субретинальной жидкости из зоны разрыва и сближение краев разрыва с помощю «массажа» [2]. Недостатком данного способа является дополнительная травматизация слоя нервных волокон и пигментного эпителия в зоне МР и, как следствие, не высокие зрительные функции.

Бикбовым М.М. с соавт. предложил способ лечения, в ходе которого после витрэктомии, удаления ЗССТ и ВМП сопоставляли края МР с помощью вакумной аспирации [10]. В результате дополнительного механического воздействия снижается функциональный результат после операции, несмотря на анатомическое блокирование разрыва.

Механическое сведение и ретинотомия краёв предлагалась хирургами при больших и длительно существующих ИМР [11, 52]. Однако это приводит к грубому нарушению структуры сетчатки и, несмотря на блокирование ИМР, функциональный результат в послеоперационном периоде оставался низким, а также сохраняется риск рецидива.

Формирование инвертированного лоскута ВПМ описано Michalewska Z. et al. в 2010г., как эффективный хирургический метод в лечении больших ИМР [114]. По мнению ряда хирургов, эта технология повышает процент закрытия разрывов [8, 9, 49]. Однако недостатками является высокий риск повреждения сетчатки вследствие «щипков» в процессе отделения лоскута ВПМ, недозированное его формирование, вероятность самопроизвольного отделения или смещения с поверхности сетчатки. Определенную сложность составляет то, что при адгезированном лоскуте ВПМ трудно аспирировать остатки внутриглазной жидкости, которая остается «блокированной» под лоскутом в зоне разрыва [115].

При трансплантации аутологичной ВПМ часть мембраны остается в зоне разрыва, сохраняя основание, по которому формируется патологическая пролиферация [118]. В исследовании Stanislao Rizzo в 2017 г., проведен

сравнительный анализ ОКТ-исследований в срок наблюдения 6 месяцев и более после операции. В итоге, у части пациентов отметили сохранение грубого глиального рубца и отсутствие тенденции к дифференцировке слоев сетчатки в фовеа в течение всего срока наблюдения [129].

В зарубежной литературе описана технология трансплантации передней капсулы хрусталика, предложенная Yepez J. в 2016г. [160]. Недостаток предложенного способа заключается в нестабильном положении лоскута при аспирации остатков внутриглазной жидкости над зоной разрыва, данный метод нельзя применить у пациентов с артифакией. По данным ОКТ - исследований, несмотря на блокирование разрыва, в первые недели после операции происходило формирование грубой фиброглиальной пролиферации с полным отсутствием дифференцировки слоев сетчатки в фовеа. Кроме того, контролируемые исследования, доказывающие эффективность предложенной технологии, не проводились.

Таким образом, технологии хирургического лечения ИМР постоянно совершенствовались, но далеко не во всех случаях удавалось блокировать разрыв с получением высокиех анатомических и функциональных результатов[76]. В настоящее время нет единого мнения о механизме закрытия ИМР (отсутствие тракционного воздействия на сетчатку после удаления ВПМ, полное удаление субретинальной жидкости в зоне фовеа, регенерация ретинальной ткани и др.) [25, 69, 109, 131, 143]. Это побуждает к поиску новых методов и приемов в хирургии. В связи с этим, остаѐтся открытым вопрос разработки эффективной методики хирургического лечения пациентов с ИМР.

1.5. Лечение идиопатического макулярного разрыва с применением богатой тромбоцитами плазмы крови

Перспективным направлением в хирургмм ИМР является применение БоТП крови, которая представляет собой плазму, получаемую из

аутологичной крови человека с концентрацией тромбоцитов в ней около 1 млн. кл/мкл [5, 12, 85].

1.5.1. Богатая тромбоцитами плазма крови (обоснование метода)

Для обозначения БоТП в литературе ипользуется множество терминов. Наиболее распространенным среди них - «тромбоцитарный концентрат». Это не совсем верно, потому что истинный тромбоцитарный концентрат должен содержать только тромбоциты, без плазмы и поэтому не может свернуться и сформировать сгусток. В клинической практике используется продукт, который является концентратом тромбоцитов в небольшом объеме плазмы, а поэтому правильнее его будет называть «богатая тромбоцитами плазма».

Термин «тромбоцитарный гель» также не является точным. БоТП – это не что иное, как кровяной сгусток, в котором увеличена концентрация тромбоцитов. В этом сгустке имеются адгезивные молекулы, которые усиливают биологическую активность сгустка, а в геле их нет [65, 130].

Тромбоциты имеют ключевое значение, как промежуточное звено в процессе заживления поврежденной ткани [85]. У здорового человека количество тромбоцитов в крови колеблется в пределах 150-450 х 10^9/л. На поверхности каждого тромбоцита расположено большое количество адгезивных рецепторов, которые принимают участие во взаимодействии клетки с клеткой и клетки с субэндотелиальным матриксом. Тромбоциты содержат а-гранулы, в которых хранится до 30 различных белков: β-тромбоглобулин, фактор роста фибробластов, фактор V, фактор Виллебранда, фибриноген, тромбоспондин, фибронектин, витронектин, оцмакроглобулин, Р-селектин, фактор роста тромбоцитов (PDGF), ингибитор тканевого активатора плазминогена типа 1, α2-антиплазмин, α1-антитрипсин, протеин S, лейкоцитарный хемотаксический фактор, высокомолекулярный кининоген и др. [22, 77]. Участие белков α-гранул в физиологических и патологических процессах многостороннее:

- митогенный и хемотаксический эффекты;
- адгезивное действие, модулирование агрегации тромбоцитов;
- участие в плазменном гемостазе;
- вазоактивное действие;
- иммунный эффект.

Тромбоциты фиксируются на поверхностях и соединяются друг с другом благодаря плазменным белкам - молекулам адгезии - фактором Виллебранда, фибронектином, витронектином и др.

Основнной функцией фактора Виллебранда является опосредование адгезии тромбоцитов и последующей агрегации тромба. Учитывая особенности фактора Виллебранда, можно сказать, что он выполняет функцию «биологического клея», фиксируя тромбоциты на поврежденной поверхности [12, 18] .

Во время агрегации происходит присоединение тромбоцитов друг к другу и фиксация к области повреждения. В результате образуется толстый слой тромбоцитов, армированный фибрином. Этот процесс лежит в основе образования тромба. Фибриноген - уникальная молекула, обладающая свойством быстро полимеризоваться и образовывать прочную объемную структуру [77]. Формирующаяся фибриновая матрица является аутологичным биосовместимым 3D каркасом, который способствует нормальной клеточной инфильтрации моноцитов, фибробластов и других клеток, играющих важную роль в заживлении ран [128]. Преимущества фибрина, по сравнению с другими биоматериалами, делает его идеальным для применения в тканевой инженерии. Это природная наноструктура, дающая возможность после травмы ткани инициировать гемостаз и предоставляет собой временный скаффолд, способствующий клеточной деятельности, а также формированию нового внеклеточного матрикса. Изучена морфологическая и молекулярная конфигурация БоТП - это сеть фибрина вокруг тромбоцитов, которая поддерживает регенеративный матрикс [68]. Формирование окончательного тромба наступает на 10-15-й минуте после полимеризации фибрина.

Ретракцией сгустка крови называют его уплотнение с выделением из него избытка сыворотки. Ретракция сгустка происходит за счет фибрилл миозина, расположенных в цитоплазме тромбоцитов. Постепенное «сжимание» цитоплазмы приводит к уплотнению всего сгустка. Активизируются механизмы, направленные на ограничение роста сгустка, происходит постепенное растворение тромба. Осуществляется эта функция благодаря системе фибринолиза [12].

Аутологичная БоТП биосовместима, безопасна и не несет риск для пациента, так как получена из его собственной крови.

Помимо аутологичной БоТП существует гетерологичная БоТП, т.е. плазма, полученная не из крови пациента [130]. В настоящее время фирмой OMJ Pharmaceuticals Inc.(США) синтезирован и производится гетерологичный фактор роста - бекаплермин, который содержит в своем составе изготовленный с помощью ДНК-технологии и внедренный в клетку плесени Saccharomyces, ген бета-цепи БоТП. Показания к его применению такие же, как и у аутологичной БоТП, однако несмотря на это бекаплермин имеет существенные недостатки по сравнению с аутологичной БоТП, а именно: возможность развития перекрестных иммунных реакций и аллергий [130].

В исследованиях, проводимых с 2002 года, продемонстрирована антибактериальная активность БоТП, в часности, против метициллин-чувствительного (MSSA), метициллин-резистентного (MRSA) золотистого стафилококка (*St. Aureus*) и кишечной палочки (*E. coli*) [45, 147] .

В ряде экспериментальных работ показано, что БоТП, а также содержащиеся в ней факторы роста и другие биологически активные вещества ускоряют пролиферацию и миграцию клеток [50, 79, 154, 155].

Таким образом, уникальные свойства БоТП позволяют рассматривать ее как биосовместимый аутогенный материал, представляющий собой сеть фибрина, соединяющий края раны, обеспечивая их механическую поддержку

путем создания трехмерных сетей, делая предсказуемым процессы заселения, пролиферации и дифференцировки тканей.

1.5.2. Технологии получения богатой тромбоцитами плазмы крови

До настоящего времени ведутся дискуссии о протоколах получения БоТП. Дизайн и используемое лаболаторное оборудование во многом разнятся, что объясняется отсутствием стандартизированной технологии.

В получении БоТП, можно выделить общие ключевые моменты: забор крови, использование антикоагулянта, двухэтапное центрифугирование с использованием различных систем.

Аутологичная БоТП может быть приготовлена только из цельной несвернувшейся крови, которую отбирают путем венопункции до начала операции. Так следует поступать, поскольку тромбоциты концентрируются в области хирургического вмешательства, инициируя коагуляцию и заживление. При этом их концентрация в крови несколько снижается. Концентрация тромбоцитов снижается еще больше, если во время операции происходит гемодилюция из-за внутривенного введения жидкостей.

Существует несколько видов антикоагулянтов, применение которых позволяет добиться выделения тромбоцитов.

Рекомендуются к применению:

- ACD-A (цитрат декстроза);
- Цитрат натрия.

Не рекомендуются к применению:

- Гепарин – препятствует высвобождению факторов роста БоТП;
- ЭДТА – этилендиаминтетрауксусная кислота (повреждает мембрану тромбоцита).

Несмотря на, казалось большой выбор способов получения плазмы, большинство имеющихся коммерческих систем дорогостоящи и трудоемки,

и только некоторые из них сертифицированы и разрешены к применению на отечественном рынке. К таковым относятся:

- REGEN LAB (Швейцария) — РУ № ФСЗ 2011/11417 от 30.12.2011; РУ № ФСЗ 2011/10571 от 30.12.2011;
- ENDORET-PRGF (Испания) — РУ № РЗН 2014/1995 от 7.11. 2014;
- ПЛАЗМОЛИФТИНГ (Россия) — РУ № ФСЗ 2008/01447 от 24.05. 2010 г.
- YCELLBIO-KIT (Южная Корея) — РУ № РЗН 2014/2149 от 08.12.2014.

При центрифугировании происходит отделение плазмы и тромбоцитов от эритроцитов и лейкоцитов. Эритроциты (7,5 мкм), будучи крупнее и тяжелее тромбоцитов (2 мкм), оседают в нижней части пробирки в виде красного осадка. Верхний слой, имеющий желтоватый цвет, называется плазмой, бедной тромбоцитами (англ. platelet poor plasma, PPP). На границе эритроцитарного слоя и плазмы образуется БоТП (англ. platelet rich plasma, PRP), содержащая тромбоциты и лейкоциты [12, 130].

После того, как БоТП получена, рекомендуется использовать ее в течение 2-4 часов, хотя она будет так же эффективна в течение 5-ти дней [130]. В настоящий момент проведены экспериментальные исследования по режиму хранения БоТП. Согласно работам, опубликованным Anitua E. с соавторами в 2013 и 2015 годах, возможно хранить полученную БоТП при температуре +4° - +6°С в течении 4-5 дней, или при -20°С до 6-ти месяцев, с сохранением ее свойств [39, 88].

В настоящее время ведутся научные споры о протоколах получения аутологичной БоТП. Дизайны предложенных исследований, оценка клинико-функциональных результатов и применяемое лабораторное оборудование во многом разнятся [62], что объясняется отсутствие стандартизованных способов получения и методов применения БоТП.

В руководстве American Association of Blood Banks указывается, что БоТП получают из цельной крови при помощи низкоскоростного центрифугирования, а затем тромбоциты концентрируют при помощи

высокоскоростного центрифугирования с последующим «ручным» удалением супернатанта, состоящего из плазмы крови [40].

Во многих протоколах предусмотрено двукратное центрифугирование (в два этапа): проводят забор 50 мл венозной крови, смешивают с 6 мл цитрата натрия и центрифугируют в режиме 1500 об/мин в течение 15 минут. Полученную БоТП забирают пипеткой вручную и смешивают с 1/8 объема цитрата натрия, после чего снова выполняют центрифугирование в режиме 3500 об/мин в течение 10 минут [97]. По мнению авторов, независимо от скорости вращения центрифуги и времени центрифугирования разделение эритроцитов и тромбоцитов за один этап невозможно. И именно во время второго этапа происходит окончательное разделение лейкоцитов и тромбоцитов с незначительным количеством эритроцитов на БоТП и бедную тромбоцитами плазму.

В других протоколах проводят забор 36 мл крови и получают БоТП в ходе однократного ее центрифугировании (в течение 6-8 минут со скоростью 1000-2300 об/мин), добавлении прокоагулянта, содержащего 10% раствор $CaCl_2$ для активации тромбоцитов. В качестве фактора свертывания крови добавляют 5000 ЕД протромбина [21].

По технологии Плазмолифтинг взятие крови осуществляют в объеме 18-36 мл с помощью периферического венозного катетера в 2–4 специализированные пробирки. Количество пробирок зависит от зоны, определенной для лечения. Пробирки укладываются в центрифугу, которая настраивается на параметры вращения 3200 оборотов в минуту в течение 5 минут. В специальной пробирке на внутренней стенке нанесен мелкодисперсионный гепарин натрия, в нижней части разделительный олефиновый гель. Разделительный гель отделяет эритроциты, от тромбоцитов в плазме. Шприцем забирается супернатант – тромбоцитарная аутоплазма, находящаяся вверхней части пробирки над разделительным гелем (2,0–3,0 мл) [4].

Следует отметить, что низкоскоростное а затем высокоскоростное

центрифугирование усложняет методику и вызывает механические и химические повреждения тромбоцитов, а «ручные» процессы получения БоТП четко не регламентированы (перенос слоев из пробирки в пробирку осуществляется «на глаз» с помощью шприца, пипетки), в результате чего не исключено случайное получение плазмы с заниженным количеством тромбоцитов. Разделительный гель, присутствующий в пробирках, адсорбирует клетки, приводя к получению БоТП с низким содержанием тромбоцитов.

Таким образом, на сегодняшний день многообразие технически сложных и дорогостоящих методик приготовления БоТП заставляет практикующего врача вести поиск наиболее оптимальной, простой и доступной процедуры используя малые объёмы крови. Научный и практический интерес представляет способ получения плазмы путем одноэтапного закрытого центрифугирования.

1.5.3. Хирургическое лечение идиопатического макулярного разрыва с применением богатой тромбоцитами плазмы крови (история вопроса)

Первые попытки закрытия ИМР хирургическим путем с использованием БоТП были осуществлены Gaudric A., et al. в 1995г. В исследование включили 40 пациентов. У 20 вводили БоТП в конце операции (1-я группа). 20 пациентов были прооперированы по стандартной методике (2 группа). После 11 месяцев наблюдения в первой группе оставались закрытыми 19 разрывов, во второй группе только 13 [75].

Korobelnik J.F. et al. (1996) включили в исследование пациентов с рецидивами МР. После операции закрылось 87,5% разрывов [98.]. Срок наблюдения составлял 7 месяцев.

Paques M., et al. (1999) провели проспективное, рандомизированное исследование на 110 глазах, используя БоТП в качестве дополнения к операции по поводу ИМР в 53 случаях. Анатомическое закрытие произошло

в 98% при использовании БоТП и в 82% без ее применения. Однако, авторы полагали, что получение БоТП требует определенных дополнительных усилий, повышает стоимость вмешательства и, что наиболее важно, в рандомизированном многоцентровом исследовании не было выявлено существенного улучшения функциональных исходов лечения [55, 122].

Velhagen K.H. et al. (1999) попытались выяснить механизм действия различных компонентов крови на клетки пигментного эпителия. Они провели первое экспериментальное исследование, в котором продемонстрировали влияние БоТП, сыворотки крови и PDGF (platelet-derived growth factor) на миграцию и пролиферацию клеток [154, 155]. Пигментный эпителий культивировали в DMEM (Dulbecco's Modified Eagle Medium - среда используемая для культивирования широкого спектра клеток животных и человека). В результате отметили повышенную пролиферацию клеток в группе с использованием БоТП на всех этапах инкубационного периода (от 1-го до 5-ти дней) полагая, что она индуцирует пролиферацию и миграцию клеток пигментного эпителия.

В ряде экспериментальных работ показано, что БоТП, а также содержащиеся в ней факторы роста и другие биологически активные вещества ускоряют пролиферацию и миграцию глиальных клеток [79].

Так, Castelnovo L. et al. (2000) провели эксперимент in vitro и продемонстрировани пролиферативное и хемотаксичное действие БоТП на глиальные клеточные структуры. Изучая действие факторов роста, авторы сделали выводы о том, что лишь фактор роста фибробластов (FGF) вызывает сильный глиальный и митогенный ответы ($P < 0{,}001$). Биологическая активность FGF разнообразна. Являсь митогеном для различных клеток нейроэктодермального и мезенхимального происхождения, он поддерживает и стимулирует дифференцировку клеток различных нейрональных типов in vivo и in vitro. По мнению авторов, хирургическое лечение ИМР, основанное на сочетании витрэктомии с применением БоТП крови, является успешным и эффективным способом лечения [50].

Последние исследования глиальной ткани предполагали участие клеток Мюллера в восстановлении поврежденной сетчатки закрытии ИМР [48].

Необходимо также отметить зарубежные исследования, направленные на изучение регенерации глиальной ткани сетчатки, в частности клеток Мюллера, в которых демонстрируется, что они имеют эволюционно заложенный потенциал и могут служить основой для утраченных нервных волокон [86, 89].

Mulhern M.G. et al. (2000) описали исследование, целью которого было определить, окажется ли лечение ИМР с витрэктомией и введением БоТП и кратковременной тампонадой газом SF_6 столь же эффективным, как длительная тампонада газом C_3F_8. Пациентам 1-й группы провели витрэктомию, ввели БоТП и газ C_3F_8, рекомендуя находиться «лицом вниз» 2-4 недели. Пациенты 2-й группы были оперированы аналогичным образом, за исключением того, что был использован газ SF_6 и находились они «лицом вниз» в течение 1-й недели. После 3 месяцев в послеоперационном периоде среднее улучшение остроты зрения была сходной в обеих группах. Анатомический успех в 1-й группе составил 96,7%, а во 2-й группе – 93,5% [116].

García-Arumí J.1. et al. (2001) предложили удалять ВПМ перед аппликацией БоТП у пациентов с миопией высокой степени, получив закрытие МР в 86% глаз [71].

Продолжали проводиться сравнительные исследования, целью которых было найти наиболее эффективные компоненты крови, применяемые в хирургии ИМР. В 2001 г. Hoerauf H. et al. в очередной раз доказали преимущество БоТП . Авторы сообщили о 94% анатомического успеха после введение БоТП , по сравнению с 36% успеха в группе, после введения аутологичной цельной крови. Удаление ВПМ не проводили полагая, что это сводит к минимуму травму сетчатки [87].

Kube T. et al. (2002) показали улучшение функциональных результатов после удаления ВПМ, которому предшествовало окрашивание indocyanine

green (ICG), получив закрытие разрыва в 94% случаев [99].

Однако не всеми хирургами признавалась польза удаления ВПМ. Так, Cheung C.M.G. et al. (2005) на опыте лечения 56-ти пациентов показали, что после витрэктомии с аппликацией БоТП без удаления ВПМ удалось добиться закрытия разрывов в 98% случаев (55 пациентов). По мнению авторов, при удалении ВПМ возрастает риск кровоизлияний, разрывов сетчатки, а также возможно формирование ЭРМ в послеоперационном периоде[55].

По мнению Kapoor K.G. et al. (2012), использование БоТП и удаление ВПМ дополняют друг друга и обеспечивают хороший результат без положения пациента «лицом вниз» и давления пузыря газа на края разрыва. В исследование было включено 13 пациентов, которые не могли соблюдать вынужденное положение «лицом вниз» по медицинским показаниям. Давность некоторых ИМР была более 2 лет. Операцию проводили по стандартной методике с обязательным удалением ВПМ, введением БоТП и тампонадой C_3F_8. В итоге 100% разрывов закрылось [92].

Konstantinidis A. et al. (2013) пришли к выводу, что размер ИМР и присутствие ВПМ не влияет на исход операции, а использование БоТП и строгое положение «лицом вниз» является решающим фактором для достижения анатомического эффекта. Авторы прооперировали 21 пациента, проводя витрэктомию без удаления ВПМ, получив закрытие разрыва во всех случаях [97].

Engelmann K. et al. (2015) провели исследование, посвященное не только вопросу совершенствования хирургического лечения. Клинические наблюдения показали, что объем БоТП не имеет влияния на исход операции, а ее действие заключается в обеспечении высокого содержания ростовых и трофических факторов, оказывающих выраженное стимулирующее действие на процессы репарации тканей. Исследование в лабораторных условиях показало, что как БоТП, так и PDGF в значительной мере увеличивают перемещение и пролиферацию клеток пигментного эпителия [63].

В работе Purtskhvanidze K. (2018), где БоТП использовали во время реопераций, при ретроспективном анализе ОКТ - исследований, было отмечено наличие относительно большого дефекта эллипсоидной зоны, существенно превышавшего дооперационный минимальный диаметр ИМР (в среднем 550 и 434 мкм соответственно) [126].

В хирургии ИМР предпринимались попытки использования крови [87, 126], сыворотки крови [104, 155]. Однако, наиболее существенный положительный эффект давала БоТП, что связывали, в первую очередь, с высоким содержанием ростовых и трофических факторов, оказывающих выраженное стимулирующее действие на процессы репарации тканей [5, 63, 75].

Высказывалось также мнение, что содержащийся в плазме фибриноген при трансформации в фибрин, обеспечивает механическую поддержку краев разрыва путем создания трехмерных сетей, служащих основой для процессов пролиферации и дифференцировки клеток в зоне фовеа [5, 57].

Таким образом, в 1995-2005 гг. в хирургическом лечении ИМР с успехом применялась аутологичная БоТП крови [55,75,122,157]. Существующие зарубежные исследования демонстрируют ее безопасность и эффективность.

В первые годы применения БоТП анатомическое закрытие разрыва достигалось в 94-98% случаев [55, 122, 157]. В последующие несколько лет дальнейшее улучшение анатомических и функциональных результатов лечения ИМР было обеспечено за счет совершенствования инструментария и внедрения новых технологий, таких, как удаление ВПМ; новых сообщений о применении БоТП практически не было. Дизайны выполненных исследований, группы пациентов, оценка клинической эффективности во многом различались. Кроме того, размеры выборки были небольшими и ограничивали обобщение результатов. Анализ проводился ретроспективно, описывая лишь статистические данные о количестве положительных и отрицательных случаев. Проводимые исследования носили констатирующий

характер без попытки оценить влияние БоТП крови на микроструктурные изменения сетчатки, происходящие в зоне макулярной области после хирургического лечения. До настоящего времени в литературе остаются практически не изученными структурные изменения макулярной области при использовании БоТП. Только в одной работе, где БоТП использовали при реоперациях, при ретроспективном анализе было отмечено наличие относительно большого дефекта эллипсоидной зоны, существенно превышавшего дооперационный минимальный диаметр [126].

Необходимость дальнейшего повышения эффективности лечения ИМР вновь пробудила интерес к БоТП [63, 66, 92, 97, 126].

ГЛАВА 2. МАТЕРИАЛЫ И МЕТОДЫ ИССЛЕДОВАНИЯ

2.1. Материалы исследования

В исследование было включено 284 пациента (284 глаза), оперированных в ФГАУ «НМИЦ «МНТК «Микрохирургия глаза» им. акад. С.Н. Федорова», по поводу ИМР в 2010-18 гг. 147 пациентов прошли полное офтальмологическое обследование, 137 пациентов были отобраны ретроспективно при наличии данных до- и послеоперационного обследования, включая ОКТ.

Распределение больных по разделам исследования представлено в таблице 2.

Таблица 2- Распределение пациентов (глаз) по разделам работы

Раздел работы	Число пациентов (глаз)		
	Всего	полное обследование	ретроспективный анализ
Сравнение результатов хирургического лечения ИМР основной группы	112	66	46
Сравнение результатов хирургического лечения ИМР контрольной группы	172	81	91

Критериями включения пациентов явились:

- ранее не оперированный ИМР любого диаметра, подтверждённый на ОКТ;

Критериями исключения из проводимого исследования служили:

- посттравматические и ранее оперированные МР;
- отслойка сетчатки;
- острые и хронические воспалительные заболевания глаза;

- соматические заболевания в стадии обострения (гипертония, инфаркт миокарда, острая коронарная недостаточность, инсульт);
- психические заболевания;
- наличие наркотической или алкогольной зависимости.

До начала обследования проводили сбор анамнеза о наличии аллергических реакций, перенесѐнных инфекционных и наличии хронических заболеваний. У всех пациентов имелись заключения терапевта, отоларинголога и стоматолога на предмет отсутствия патологических изменений и разрешения к проведению офтальмологической операции.

В проводимом исследовании отбор пациентов обеих групп осуществляли сплошным методом.

В основную группу включили 112 пациентов (112 глаз), оперированных с июня 2015 по март 2018 гг., которым в ходе хирургического лечения проводили аппликацию БоТП на область ИМР. Пациенты были в возрасте от 51 до 81 (средний возраст 66,8±6,3) года; здесь и далее M±σ) года, среди них 90 женщин и 22 мужчины. Острота зрения составляла от 0,01 до 0,8 (в среднем 0,1±0,1). Длительность существования разрыва - от 1 до 11 (в среднем 6,9.±4,4) месяцев. Минимальный диаметр разрыва варьировал от 80 до 854 (в среднем 408,2±161,7) мкм. В контрольную группу вошли архивные данные 172 пациентов, оперированных с января 2010 по январь 2014 гг. по стандартной технологии, без использования БоТП. Возраст пациентов составлял от 47 до 79 (средний возраст 65,5±6,9) лет, было 149 женщин и 23 мужчины. Острота зрения составляла от 0,02 до 0,8 (в среднем 0,1±0,1). Длительность существования ИМР - от 3 до 7 (в среднем 5,3.±5,1) месяцев. Минимальный диаметр разрыва варьировал от 97 до 821 (в среднем 414,0±156,0) мкм. (Таблица 3).

Таблица 3- Клинико-демографические данные пациентов.

	Основная группа (n =112)	Контрольная группа (n=172)
Возраст, лет	66,8±6,3	64,9±7,0
Пол, муж./жен.	22/90	23/149
Длительность существования ИМР, мес.	6,9.± 4,4	5,3±5,1
Минимальный диаметр разрыва, мкм	408,2±161,7	414,0±156,0

Сравниваемые группы достоверно не различались по возрастно-половым характеристикам, длине оси глаза, длительности существования и размеру разрыва.

В дальнейшем в основной группе проводили анализ 66 пациентов, которые прошли полное офтальмологическое обследование. Возраст составил от 30 до 82 (средний возраст 67,5±8,3) лет, мужчин было 12, женщин – 54. Сроки послеоперационного наблюдения в изучаемой группе были: 12 месяцев у 45, 6 месяцев – у 10, 3 месяца – у 5 и 1-2 месяца – у 8 больных (в среднем 8±6), в контрольной группе во всех случаях – не менее 12 (в среднем 12±3) месяцев. Изучение структурных изменений макулярной области после хирургического лечения ИМР с применением БоТП крови проводилась у пациентов, наблюдавшихся 1 год и более.

Подробная характеристика пациентов обеих групп приведена в главе 4.

Таким образом, изучаемую подгруппу составили 45 глаз с ИМР. Возраст пациентов составил от 52 до 80 (средний возраст 67,2±5,9) лет. Минимальный диаметр ИМР был от 133 до 831 (в среднем 419±155) мкм. Подробная характеристика пациентов приведена в главе 5.

2.2. Методы исследования и статистическая обработка

Всем пациентам проводились традиционные и специальные офтальмологические обследования. Традиционные методы включали:

- авторефрактометрию;
- визометрию;
- тонометрию;
- периметрию;
- эхобиометрию;
- биомикроскопию;
- биомикроофтальмоскопию.

Специальные офтальмологические методы включали:

- тест Амслера;
- тест Вотцке-Аллена;
- фоторегистрация глазного дна;
- спектральную оптическую когерентную томографию;
- микропериметрию.

Авторефрактометрию проводили на авторефрактометре «KR-8100» (Topcon, Япония).

Визометрию проводили на комбайне «Combiline» производителя Rodenstock (Германия), используя проектор знаков «Hoel», производитель Carl Zeiss (SZP 350), также применялся стандартный набор стекол для коррекции аметропии.

Тонометрию проводили при помощи пневмотонометра «Reichert 7» (Reichert, США). Биомикроскопия выполнялась при помощи щелевой лампы «SL-140» производитель Carl Zeiss (Германия).

Периметрию выполняли на проекционном периметре «ПРП-60» по стандартизированной методике с объектом белого цвета.

Эхобиометрию проводили на ультразвуковом аппарате «Biometr AL-

100» (Tomey, Германия).

Биомикроскопия проводилась на щелевой лампе «SL 130» (Carl Zeiss Meditec, Германия).

Биомикроофтальмоскопия осуществлялась с помощью бесконтактной линзы «Ocular MaxField» 78D в условиях медикаментозного мидриаза (Ocular Instruments, США).

Тест Амслера проводился при взгляде пациента на лист бумаги, на котором на белом фоне нарисована сетка, расчерченная на 400 квадратов. В центре имеется черная точка, на которой испытуемый фокусирует взгляд. Если пациент использует медицинскую оптику – ее необходимо было надеть. Необходимо расположить сетку (решетку Амслера), так, чтобы она находилась на уровне глаз на расстоянии 30-ти сантиметров. Один глаз закрывали ладонью, а вторым пациент смотрел на круг в центре сетки. В норме линии сетки параллельные и ровные, а углы – прямые. При ИМР центральный участок сетки искажался.

Тест Вотцке-Аллена проводили, направляя узкий луча света сквозь фовеолу, с помощью бесконтактной линзы «Ocular MaxField» 78D . Тест считался положительным, когда пациент наблюдал разрыв полоски света, обусловленый дефектом ткани в зоне ИМР.

Фоторегистрация глазного дна проводилась с помощью ретинальной фундус-камеры «Visucam 500» (Carl Zeiss Meditec AG, Германия) при условии медикаментозного мидриаза.

Спектральную ОКТ проводили для оценки структурных изменений в макулярной области на приборе «Cirrus HD-OCT» (Carl Zeiss Meditec, США).

Сканирование макулярной области осуществляли по протоколу «Macular Cube 512x128» с последующим анализом по программе «Macular Thickness Analysis», согласно которой толщина сетчатки измеряется в круговой области диаметром 6 мм. На томограммах оценивали толщину макулярной области, наличие ЭРМ, отека, состояние наружной пограничной мембраны и эллипсоидной зоны фоторецепторов.

Дополнительное сканирование по протоколу 5 Line Raster позволяло получить высокое разрешение слоев сетчатки при проведении 5 параллельных горизонтальных сканов и использовалось для детальной оценки состояния наружных слоев сетчатки в динамике после операции. Сканы прицельно выполняли в том месте, где определялась зона повышенной оптической плотности или дефект эллипсоидной зоны фоторецепторов.

Микропериметрию проводили для оценки функционального состояния сетчатки в макулярной области до и после хирургического лечения. Исследование выполняли на приборе MP-1 фирмы «Nidek technologies» (Vigonza, Италия). Пациенту объяснялась суть исследования, после чего, сидя, он помещал голову на специальную подставку и фиксировал взгляд на метке перед испытуемым глазом. Исследование на микропериметре осуществляли по программе «Macula-8», (45 точек, в пределах 8º от точки фиксации) с использованием стандартного стимула размером 0,43° (Goldmann III) и длительностью 200 мс. Во время исследования использовался пороговый принцип 4-2, суть которого заключалась повышении интенсивности стимула на 4 дБ (от первоначального -10 дБ), если пациент не распознавал проецируемый стимул. Если же пациент видел стимул – яркость снижалась на 2 дБ. После наложения карты светочувствительности с локализацией точки фиксации на фотографию глазного дна, определяли общую и центральную светочувствительность сетчатки (СЧо, СЧц). Среднее значение общей светочувствительности (45 точек) подсчитывается прибором автоматически. Для вычисления центральной светочувствительности (29 точек) вручную выделяли данные точки, после чего прибор автоматически высчитывал среднее значение.

Для динамической оценки светочувствительности и точки фиксации применялись программы follow-up, позволяющие точно проецировать стимулы в те же точки сетчатки, которые оценивались в предыдущих обследованиях.

Благодаря наложению карты светочувствительности и локализации точки фиксации на снимок глазного дна, данный метод исследования позволил продемонстрировать корреляцию морфологических изменений сетчатки с функциональными нарушениями.

Помимо офтальмологических обследований, у пациентов основной группы изучали картину свертывающей системы крови и оценивали уровень тромбоцитов в анализе крови. Показатели коагулограммы позволяли получить полноценную картину свертывающей системы крови. Коагуляционные тесты - в настоящее время наиболее распространенный методический подход для оценки плазменного гемостаза в клинико-диагностических лабораториях. Необходимо подчеркнуть, что коагуляционные методы являются скрининговыми, тем не менее на их основе сконструирован ряд методов для оценки активности тромбоцитов и свертывающей системы крови.

Для изучения фазы *сосудисто-тромбоцитарного (первичного) гемостаза* оценивали число тромбоцитов и ретракцию кровяного сгустка.

Абсолютное количество тромбоцитов (PLT) в единице объема крови составляет 150-450 х 10^9/л.

Ретракция кровяного сгустка — процесс сокращения, уплотнения и выделения сыворотки крови из начального тромба. В норме индекс ретракции — 48-64 %.

В фазе *коагуляционного (вторичного) гемостаза* оценивали время свертывания плазмы, протромбиновый индекс (ПТИ), тромбиновое время, количество фибриногена, активированное частичное тромбопластиновое время (АЧТВ).

Время свертывания плазмы — это время, необходимое для образования сгустка фибрина в плазме. Характеризует процесс свертывания в целом и у здорового человека колеблется в пределах 60-120 секунд.

ПТИ — это отношение времени свертывания контрольной плазмы (плазмы здорового человека) к времени свертывания плазмы пациента. В норме пределы колебания протромбинового индекса равны 93—107%.

Тромбиновое время — время, за которое происходит превращение фибриногена в фибрин. В норме оно равно 15—18-ти секундам.

Фибриноген — белок, под действием определенного фактора крови, превращающийся в нерастворимый фибрин. В норме у взрослых его количество составляет 2,00-4,00 г/л.

АЧТВ - один из базовых показателей коагулограммы, оценивающий эффективность внутреннего пути свертывания крови. Нормальные значения колеблются в пределах 24 – 35 секунд.

Статистическую обработку осуществляли на персональном компьютере с использованием программ Excel (Microsoft), STATISTICA 6 (StatSoft) и R. Применяли методы параметрической и непараметрической статистики. Для оценки нормальности распределения использовали критерии Колмогорова-Смирнова и Шапиро-Уилка. Нормально распределенные показатели приведены в формате M±σ; их сравнивали с использованием t-критерия Стьюдента. При распределении, отличном от нормального, данные представлены в формате медиана (интерквартильный размах), для их сравнения применяли U-критерий Манна-Уитни и критерий Уилкоксона. Качественные показатели сравнивали с помощью точного критерия Фишера. Статистически значимым считали уровень $P<0,05$.

2.3. Предоперационная подготовка пациентов

Больных госпитализировали в отделение витреоретинальной хирургии ФГАУ «НМИЦ «МНТК «Микрохирургия глаза» им. акад. С.Н. Федорова» за сутки до операции. Все операции были плановыми.

Необходимым условием для проведения хирургического лечения

является достижение максимального мидриаза (не менее 5-6 мм), что способствовало хорошей визуализации глазных структур при выполнения всех этапов операции. За час до операции с интервалом 20 минут проводили инстилляции капель, расширяющих зрачок (цикломед 1%, ирифрин 2,5% («Promed exports Pvt. Ltd.», Индия)), либо комбинированного лекарственного средства мидримакс («Promed exports Pvt. Ltd.», Индия).

За 30 минут до вмешательства проводили инфильтрационую проводниковую анестезии с центральным потенцированием. Стандартная премедикация включала: парентеральное введение кетарола 0,4 мг/кг («Dr. Reddy's Laboratories Ltd.», Индия) для предотвращения чрезмерной активации ноцицептивных рецепторов, реланиума 0,15-0,2 мг/кг (Польша) с целью создания седативного, анксиолитического и релаксирующего эффекта, а также промедола 0,2 мг/кг («Московский эндокринный завод», Россия) для достижения снотворного эффекта снижения возбудимости болевых рецепторов.

Для проводниковой анестезии проводили ретробульбарную блокаду: вводили 2,5 мл р-ра наропина («AstraZeneca», Швеция) с лидокаином 0,7 мг/кг («Армавирская биологическая фабрика», Россия). Для ее выполнения больного просили смотреть вверх (взгляд должен быть направлен выше кончика носа), после чего продвигали иглу на 1,5 см вдоль нижневисочной стенки глазницы. Затем иглу направляли вверх и медиально по направлению к верхушке глазницы, продвигая до тех пор, пока ее кончик не пройдет через мышечный конус. Акинезия по Ван-Линту проводилась с использованием 8,0 мл 2% раствора лидокаина («Армавирская биологическая фабрика», Россия). Эффект акинезии достигался воздействием лидокаина на ветви лицевого тройничного нерва.

В ходе операций проводили мониторинг артериального давления. Дозы анальгетиков и нейролептиков подбирали индивидуально для каждого пациента.

Выполнялась обработка операционного поля (веки, ресницы,

надбровные дуги, кожа скуловой области) стерильным марлевым тампоном, смоченным 0,5% спиртовым раствором хлоргесидина, двухкратно. Обработку конъюнктивального мешка проводили в следующей последовательности: анестетик проксиметакаин 2 капли, повидон-йод 5% обильно с временем экспозиции 60 секунд, излишки удаляли сухим стерильным марлевым тампоном. Затем операционное поле укрывали стерильной одноразовой офтальмологической простыней с карманом и защитным липким слоем «Здравмедтех-М» (Россия), который накладывали на ресничный край век и брови. Затем устанавливали блефаростат, необходимый для расширения и фиксации век.

В основной группе операции были проведены с использованием операционного микроскопа OMS-800 OFFISS производитель «TOPCON» (Япония) на офтальмологических системах («Associate 6000» фирмы «DORC» (Нидерланды) и «Constellation» (Alcon, США)) по технологии 27G. При наличии помутнений в хрусталике витрэктомия сочеталась с факоэмульсификацией катаракты и имплантацией ИОЛ. В глазах с артифакией хирургическое лечение начинали с проведения 3 – портовой витрэктомии. Перед установкой портов конъюнктиву сдвигали, прокол выполняли перпендикулярно склере, что обеспечивало самогерметизирующийся прокол. В ходе витрэктомии отделяли заднюю гиалоидную мембрану от поверхности сетчатки (если ранее не произошла задняя отслойка стекловидного тела). Окрашивание ВПМ осуществляли с помощью интравитреального красителя «MembraneBlue-Dual» («DORC» (Нидерланды). Входящие в состав бриллиантовый синий G (0,125 мг) и трипановый синий (0,75 мг) обеспечивали более полное и эффективное окрашивание ВПМ. Проводилась мобилизация ВПМ одноразовым эндовитреальным пинцетом того же производителя методом центростремительного «лепесткового» мембранорексиса на 360 градусов вокруг фовеолы. После последовательной замены жидкость/воздух, без сведения краёв разрыва, интравитреально вводили БоТП в объеме одной

капли. Под визуальным контролем проводили пассивную аспирацию излишней БоТП, добиваясь ее локализации в фовеа. После этого ирригационная система и порты удалялись и склеротомии герметизировались без шва. После операции пациенту рекомендовалось положение «лицом вниз» до вечера дня операции (8-10 часов).

Подробное описание технологии получения БоТП и этапа хирургического лечения описано в следующем разделе работы.

В контрольной группе операции проводили с использованием микроскопа OMS-800 OFFISS производитель «TOPCON» (Япония) по технологии 25, 27G на системах «Constellation» (Alcon, США) и «Stellaris PC» (Bausch&Lomb, США). При отсутствии центральных помутнений хрусталика, факоэмульсификацию катаракты не проводили. Хирургическое лечение проводилось по стандартной технологии, включавшей 3 - портовую витрэктомию через плоскую часть цилиарного тела, отделение задней гиалоидной мембраны от поверхности сетчатки (если ранее не произошла задняя отслойка стекловидного тела) и ее удаление. Окрашивание и удаление ВПМ проводили с применением того же красителя и инструментария по той же технологии. Операцию заканчивали тампонадой витреальной полости воздухом. После вмешательства пациентам рекомендовалось положение «лицом вниз» в течение 3-4 дней. У большинства больных факоэмульсификация катаракты с имплантацией ИОЛ выполнялась в дальнейшем, чаще в сроки от 6 до 18 месяцев после витрэктомии.

ГЛАВА 3. РАЗРАБОТКА ЭФФЕКТИВНЫХ ТЕХНОЛОГИЧЕСКИХ ЭТАПОВ ЛЕЧЕНИЯ ИДИОПАТИЧЕСКОГО МАКУЛЯРНОГО РАЗРЫВА

Для достижения этой цели необходимо оптимизировать этап технологии получения БоТП крови с высоким содержанием тромбоцитов путем одноэтапного закрытого центрифугирования и разработать хирургический этапа технологии лечения ИМР с применением БоТП крови.

3.1. Оптимизация этапа технологии получения богатой тромбоцитами плазмы крови

Для решения первой задачи диссертации был оптимизирован этап технологии получение плазмы с высоким содержанием тромбоцитов путем одноэтапного закрытого центрифугирования из небольшого количества крови.

Получение БоТП проводилось в центре фундаментальных и прикладных медико-биологических проблем ФГАУ «НМИЦ «МНТК «Микрохирургия глаза» им. акад. С.Н. Федорова МЗ РФ.

Для этого проводили забор 12,5-13,5 мл крови в шприц с антикоагулянтом (Цитрат натрия + Декстроза) – 1,5 мл, перенесение крови в пробирку (YCELLBIO-KIT, Корея) и центрифугирование (центрифуга «Armed» 80-2s, Россия) в течение 5 минут на скорости 4000 оборотов в минуту.

Образец крови брали из кубитальной вены за 30 минут до операции, перед премедикацией. Подготавливали катетер-бабочку, место прокола обрабатывли 70% спиртом и давали высохнуть. После введения иглы в вену жгут тотчас же расслабляли. Забор крови проводился в подсоединенный к катетеру шприц объемом 20 мл с предварительно набранным антикоагулянтом, учитывая пол пациента (12,5 или 13,5 мл) (Таблица 4).

Таблица 4- Распределение объемов крови и антикоагулянта в пробирке

	Мужчина	Женщина
Кровь	12,5 мл	13,5 мл
Антикоагулянт	1,5 мл	1,5 мл
Всего	14 мл	15 мл

Затем шприц закрывали и перемешивали содержимое путем 6-8-кратного переворачивания или вращения (без встряхивания).

В данном исследовании получение БоТП проводилось в стерильных пробирках YCELLBIO-KIT (РУ № РЗН 2014/2149 от 08.12.2014).

Конструктивно пробирка имеет расширенную и узкую части. При введении в пробирку определенного объёма крови (12,5-13,5 мл) и однократного центрифугирования, происходило ее разделение на эритроцитарную массу и плазму таким образом, что плазма богатая тромбоцитами собиралась в узкой части пробирки. Особенности конструкции пробирки позволяли проводить закрытое центрифугирование, что исключило непосредственный контакт крови пациента с внешней средой, предотвращая вторичную контаминацию в ходе манипуляций с кровью и плазмой. Герметичная крышка обеспечивала стерильность и неизменность состава плазмы.

Пробирка снабжена поворотным колпачком, который позволял менять расположение уровня плазмы (Рисунок 1).

Рисунок 1- Пробирка YCELLBIO-KIT для получения БоТП

Кровь вводили в боковое отверстие крышки пробирки под углом 45° иглой 18 G (Рисунок 2).

Рисунок 2- Введение крови в пробирку

Универсальный размер пробирки подходит для всех типов центрифуг: с угловым ротором (угол наклона ротора 45°) и ротор-крестовиной с подвесными стаканами.

Время между взятием образца крови из вены и центрифугированием составляло не более 10 минут. Центрифугирование проводили на лабораторной центрифуге «Armed»:80-2S (Shanghai Medical Instruments,

КНР) с угловым ротором при комнатной температуре (от +18 до +24 °С). Диапазон скорости вращения прибора – от 1000 до 4000 об/мин с шагом 500 об/мин. Для контроля работы пользовались таймером с установкой времени центрифугирования.

Балансировка центрифуги – один из важнейших факторов в процессе разделения крови на фракции (Рисунок 3).

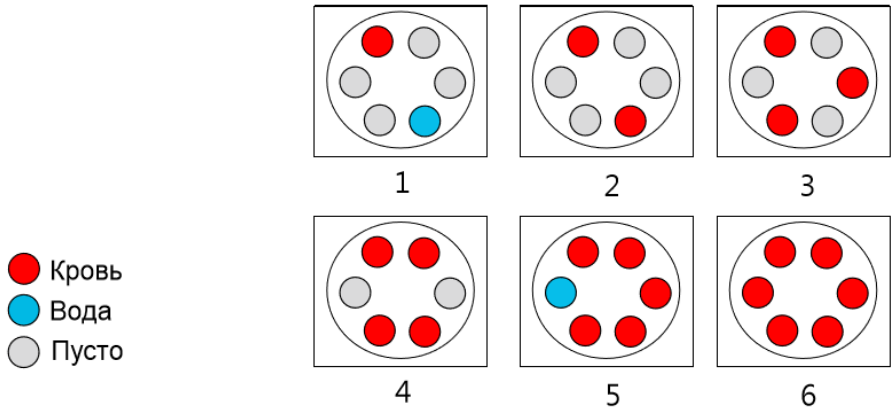

Рисунок 3- Схема расположения пробирки/пробирок с кровью и противовеса

Пробирку с кровью помещали в центрифугу. В противоположную ячейку ставили такую же пробирку, заполненную водой, в качестве противовеса для уравновешивания образцов (Рисунок 4).

Рисунок 4- Расположение пробирок с кровью и водой в центрифуге «Armed»:80-2S

Настройка параметров частоты вращения и времени определили опытным путем и устанавливали на панели управления прибором: время центрифугирования 5 минут скорость вращения центрифуги 4000 об/мин.

Конусообразная форма пробирки позволила разделить кровь на БоТП плазму и эритромассы (Рисунок 5).



Рисунок 5- конусообразная форма центральной части пробирки

В некоторых случаях необходимо было поднять или опустить слой БоТП для удобства его извлечения (Рисунок 6).

а

б

а- поворотный колпачок;

б- вращение поворотного колпачка

Рисунок 6- Использование поворотного колпачка

Вращение поворотного колпачка позволяло менять уровень БоТП (Рисунок 7).

в 

Рисунок 7 - Изменение уровня БоТП

Сужение в центральной части пробирки обеспечило точное извлечение слоя БоТП (Рисунок 8), которое проводили тупоконечной тонкостенной канюлей 27G через центральной отверстие в крышке пробирки (Рисунок 9).



Рисунок 8- В узкой части пробирки указана фракция БоТП

Рисунок 9- Извлечение полученной БоТП из пробирки

В отличие от традиционных игл с косым срезом, канюля с тупым концом позволяет наиболее точно поместить диаметр среза канюли в слой плазмы. Тонкие стенки увеличивают скорость потока жидкости, а система Luer Lock обеспечивает надежное соединение со шприцом.

В клинико-диагностической лаборатории ФГАУ «НМИЦ «МНТК «Микрохирургия глаза» им. акад. С.Н. Федорова» Минздрава России проведен анализ полученной БоТП и подсчет тромбоцитов в образцах крови 20 пациентов, случайно отобранных из контрольной группы, на гематологическом анализаторе Drew 3-PAC (DREW Scientific (Великобритания – США)) (Рисунок 10).

Рисунок 10- Количество тромбоцитов до после центрифугирования

В результате зафиксировано количество тромбоцитов, превышающее физиологическую норму в 7-9 раз (Рисунок 11).

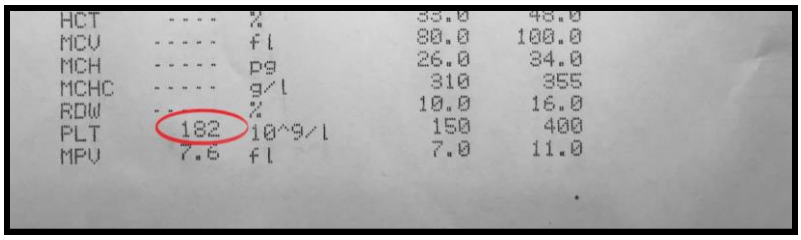

а



б

а- анализ крови до центрифугирования;

б- анализ полученной БоТП после центрифугирования

Рисунок 11- Пациент А., 68 лет, увеличение тромбоцитов в БоТП в 9,3 раза

Таким образом, в результате использования пробирок конусообразной формы, стало возможным получить БоТП с высоким количеством тромбоцитов из небольшого объема крови путем закрытого центрифугирования. Разделение веществ основано на разном поведении частиц в центробежном поле центрифуги - частицы, имеющие разную плотность, форму и размеры, осаждаются с разной скоростью. Установка времени центрифугирования 5 минут при скорости вращения центрифуги 4000 об/мин привело к тому, что слой БоТП располагался в суженной прозрачной горловине пробирки, что позволило проводить центрифугирование в один этап и сделало технологию получения плазмы проще.

3.2. Разработка хирургического этапа технологии лечения идиопатического макулярного разрыва с применением аутологичной богатой тромбоцитами плазмы крови

При разработке этапа технологии хирургического лечения ИМР с применением аутологичной БоТП крови применяли технику стандартной хирургии, дополняя ее интравитреальным введением БоТП на область разрыва.

3.2. 1. Стандартная техника хирургического лечения идиопатического макулярного разрыва

Стандартная техника хирургического лечения ИМР на сегодняшний день хорошо освоена хирургами и получила широкое распространение. При этом выполняют 3-портовую 25-27G витрэктомию от передних участков стекловидного тела по направлению к диску зрительного нерва. В контрольной группе всем пациентам проводили хирургию 27G. Задние слои стекловидного тела окрашивали и отделяли от поверхности сетчатки при

помощи аспирационной техники, начиная от ДЗН, постепенно приподнимая их к периферии (Рисунок 12).

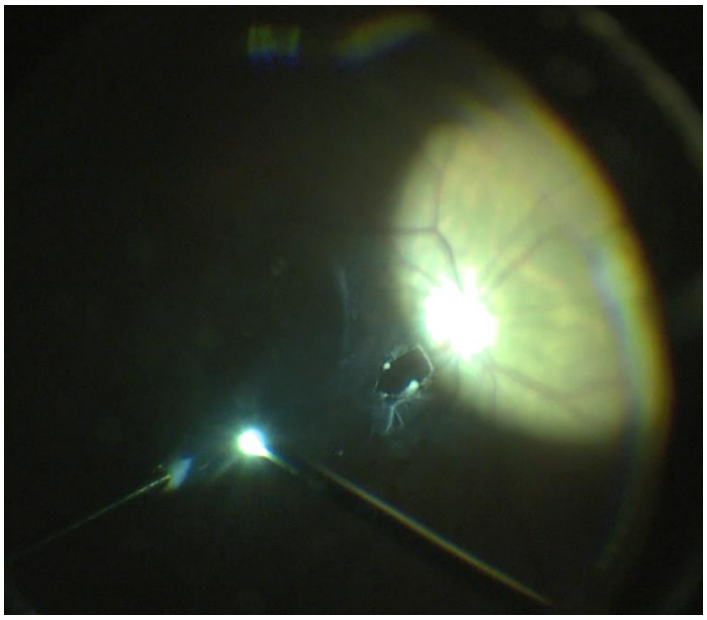

Рисунок 12- Отделение задних слоев стекловидного тела от поверхности сетчатки

Окрашивание ВПМ осуществляли для лучшей ее визуализации с помощью интравитреального красителя (Рисунок 13).

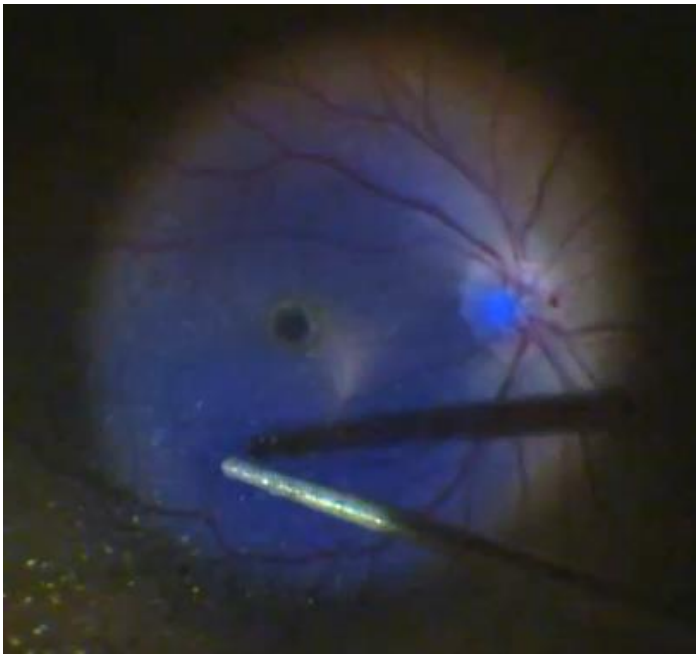

Рисунок 13- Окрашивание ВПМ

Затем проводили мобилизацию ВПМ одноразовым эндовитреальным пинцетом методом кругового «лепесткового» мембранорексиса на 360 градусов вокруг фовеолы, с размером удаляемой мембраны около 2,5-3,0 диаметра диска зрительного нерва (Рисунок 14,15).

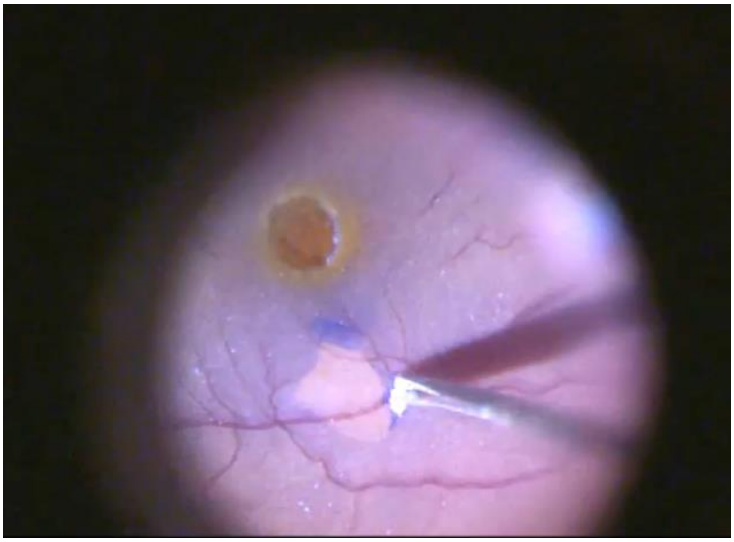

Рисунок 14- Захват первого «лепестка» ВПМ

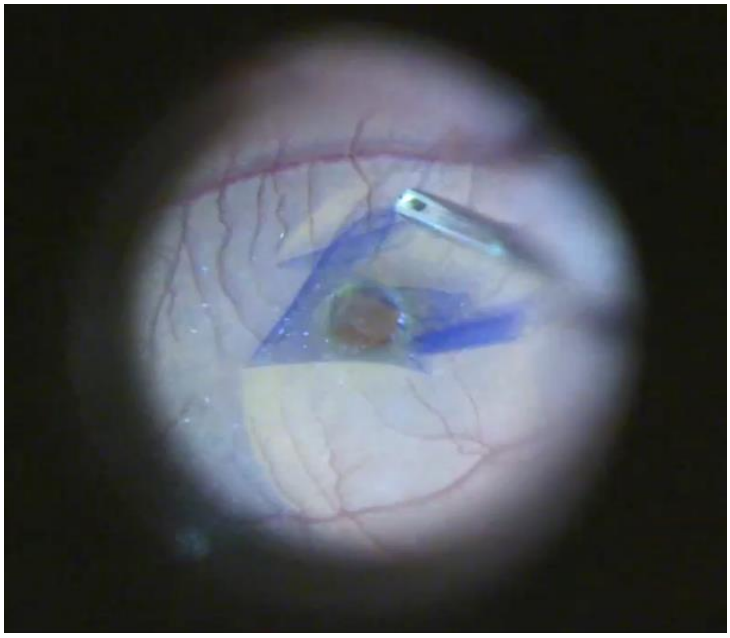

Рисунок 15- Захват последнего «лепестка» ВПМ

ВПМ отделяли от периферии к центру отдельными участками по меридианам, собирая её над разрывом и удаляли пинцетом (Рисунок 16).

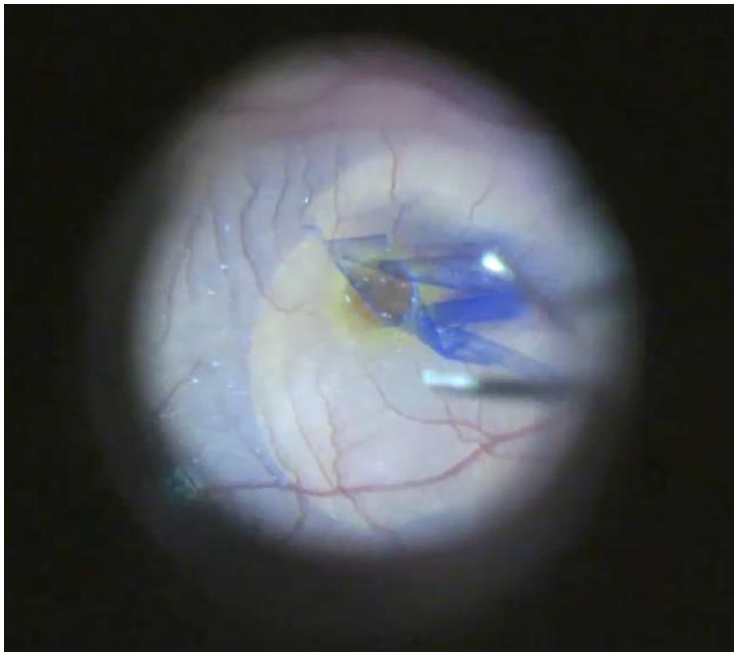

Рисунок 16- Удаление мобилизированных «лепестков» ВПМ эндовитреальным пинцетом

3.2. 2. Лечение идиопатического макулярного разрыва с применением аутологичной богатой тромбоцитами плазмы крови по разработанной технологии

Целью данной части работы явилась разработка хирургического этапа технологии лечения ИМР с применением аутологичной БоТП крови.

Перед проведением витрэктомии пациентам, не имевшим артифакии, проводили факоэмульсификацию катаракты с имплантацией ИОЛ.

После проведения стандартных этапов хирургии выполняли обмен ранее введенного ирригационного раствора на воздух путем его активной аспирации втреотомом. По достижению слоя раствора в пределах аркад, аспирацию проводли пассивно с помощью витреальной канюли. При этом дистальный конец канюли устанавливали над ДЗН (Рисунок 17).

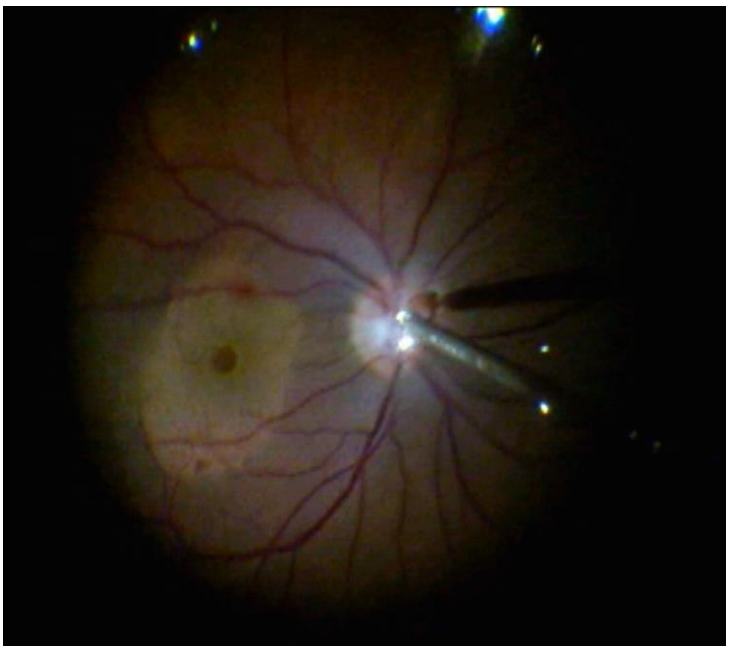

Рисунок 17- Пассивная аспирация жидкости витреальной канюлей

Через 2-3 минуты проводили повторную аспирацию остаточной жидкости над ДЗН, при этом аспирация (активная/пассивная) над зоной разрыва и сведение краев макулярного разрыва не проводилась.

В конце операции через канюлю 27G интравитреально вводили 0,05 мл приготовленной аутологичной БоТП (что соответствует минимально возможному вводимому объему одной капли). При этом дистальный конец канюли устанавливали над зоной разрыва (Рисунок 18).

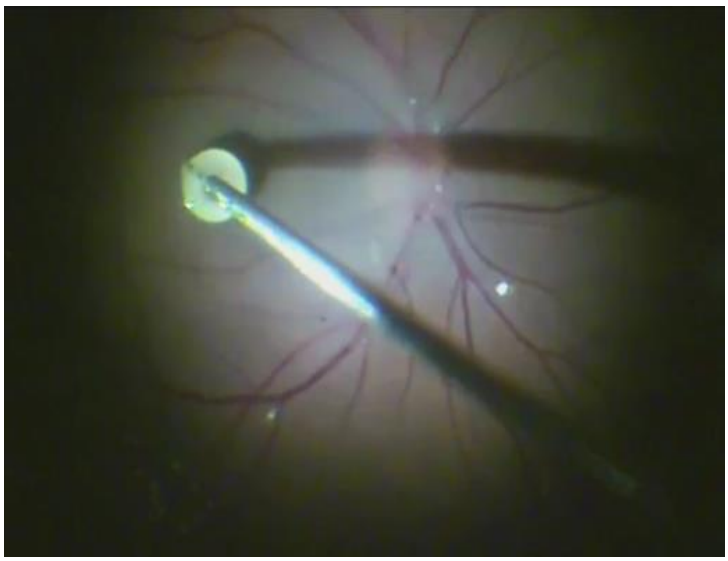

Рисунок 18- Аппликация БоТП на зону разрыва

Затем, под визуальным контролем проводили пассивную аспирацию излишней БоТП, добиваясь ее локализации в фовеа (Рисунок 19).

Рисунок 19- Локализация БоТП в фовеа

Операцию завершали при нормотонии и тампонаде витреальной полости воздухом. Ирригационная система и порты удалялись, а склеротомии герметизировались без шва. В послеоперационном периоде пациенту рекомендовали положение «лицом вниз» до вечера дня операции (8-10 часов).

Таким образом, разработаный хирургический этап лечения ИМР с применением аутологичной БоТП, позволил исключить травматическое воздействие на сетчатку, возникающее при механическом сведении краев и аспирацией внутриглазной жидкости над зоной разрыва, путем ее аспирации только над ДЗН. Адгезивные свойства БоТП препятствуют попаданию жидкости в зону разрыва, что позволило сократить положение «лицом вниз» до 8-10 часов. Полный переход на микроинвазивную хирургию исключил развитие осложнений в послеоперационном периоде, а сочетанная хирургия позволила в дальнейшем избежать операции по поводу катаракты.

ГЛАВА 4. СРАВНЕНИЕ РЕЗУЛЬТАТОВ ХИРУРГИЧЕСКОГО ЛЕЧЕНИЯ ИМР ПО РАЗРАБОТАННОЙ ТЕХНОЛОГИИ СО СТАНДАРТНОЙ МЕТОДИКОЙ

Целью данной главы исследования явилось проведение сравнительного анализа анатомических и клинико-функциональный результатов хирургического лечения ИМР по разработанной технологии с применением аутологичной БоТП крови со стандартной методикой

4.1. Сравнительный анализ анатомических результатов хирургического лечения ИМР по разработанной технологии с применением аутологичной БоТП крови со стандартной методикой

В ходе выполнения данной части работы проводили анализ анатомических результатов лечения у пациентов с ИМР, оперированных с применением разработанной технологии по сравнению со стандартной методикой. Критерием сравнения явилось анатомическое закрытие ИМР в послеоперационном периоде, подтвержденное ОКТ - исследованиями. В этот раздел работы бли включены пациенты основной и контрольной групп.

В основную группу вошли данные 112 пациентов (112 глаз), оперированных в ФГАУ «НМИЦ «МНТК «Микрохирургия глаза» им. акад. С.Н. Федорова» Минздрава России с июня 2015 по март 2018 гг. В ходе хирургического лечения проводили факоэмульсификацию катаракты с имплантацией ИОЛ (даже при начальных помутнениями хрусталика), 3-портовую витрэктомию, отделение задней гиалоидной мембраны от поверхности сетчатки и удаление ВПМ без сближения краев разрыва. Операцию завершали тампонадой витреальной полости воздухом и интравитреальным введением БоТП на область ИМР. После вмешательства пациентам рекомендовалось положение «лицом вниз» до вечера дня операции.

Контрольную группу исследования составили 172 пациента (172 глаза), оперированных в 2010-14 гг. Хирургическое лечение также включало проведение 3-портовой витрэктомии, отделение задней гиалоидной мембраны от поверхности сетчатки и удаление ВПМ. Операцию заканчивали тампонадой витреальной полости воздухом. После вмешательства пациентам рекомендовалось положение «лицом вниз» в течение 3-4-х дней. Факоэмульсификацию катаракты с имплантацией ИОЛ выполняли только у больных с выраженными помутнениями хрусталика.

Пациентов обеих групп отбирали сплошным методом. Критерием включения служил идиопатический (первичный), не оперированный ранее МР. Исключали только больных с серьезной сопутствующей патологией (глаукома, диабетическая ретинопатия, увеит и пр.); наличие катаракты, артифакии, миопии не препятствовало включению в исследование.

До и после вмешательства, наряду с традиционными диагностическими методами, выполняли ОКТ на приборе Cirrus HD-OCT (Carl Zeiss Meditec) и микропериметрию на приборе MP-1 (Nidek technologies). Остроту зрения определяли по стандартным таблицам, полученные данные пересчитывали также для таблиц ETDRS.

Для оценки результатов проведено сравнение хирургического лечения ИМР пациентов обеих групп (критерием сравнения явилось анатомическое закрытие разрыва в послеоперационном периоде, подтвержденное ОКТ исследованиями). На протяжении срока наблюдения оценивалась стабильность результатов. В качестве градаций размеров разрыва была взята классификация International Vitreomacular Traction Study Group (Таблица 5).

Таблица 5 - Сравнение результатов хирургического лечения ИМР основной и контрольной групп в зависимости от размера разрыва

Минимальный диаметр ИМР, мкм	Основная			Контрольная		
	всего	Закрытие	%	всего	закрытие	%
≤250	25	25	100	42	40	98,8
251 - 400	32	32	100	59	58	99,4
≥401	55	55	100	71	60	93,6
Всего	112	112	100	172	158	91,8

Таким образом, у пациентов основной группы во всех случаях удалось добиться полного закрытия разрыва, в то время, как у пациентов контрольной группы на 14-ти глазах блокировать разрыв не удалось (отличие достоверно: P=0,013). Послеоперационный период у пациентов обеих групп протекал без особенностей. Осложнѐний послеоперационного периода (подъем ВГД, воспалительные реакции, отслойка сетчатки и др.) выявлено не было.

4.2. Сравнительный анализ клинико-функциональных результатов хирургического лечения ИМР по разработанной технологии с применением аутологичной БоТП крови со стандартной методикой

Для решения данной задачи диссертации провели анализ клинико-функциональных результатов лечения ИМР с применением БоТП в сравнении со стандартной методикой в срок наблюдения не менее 1 года.

В основной группе 66 пациентов (66 глаз) прошли полное офтальмологическое обследование до и после хирургического лечения в различные сроки наблюдения. Средний возраст составлял 67,5±8,3 лет, мужчин было 12, женщин – 54.

Клинико-демографические данные пациентов обеих групп представлены в таблице 6.

Таблица 6- Клинико-демографические данные пациентов.

Группа / Параметр	Основная (n=66)	Контрольная (n=172)	P
Возраст, лет	67,5±8,3	65,5±6,9	-
Пол, жен./муж., n (%)	54 (82%) / 12 (18%)	149 (87%) / 23 (13%)	-
Длина ПЗО, мм	23,05 ±0,74	23,26±0,51	-
Глаза с ПЗО ≥26 мм	-	8 (4,7%)	-
Длительность существования разрыва, мес.	4,5±1,7	4±1,5 n=117	-
≤250 мкм	6 (9,1%)	42 (24,4%)	0,008
251 - 400 мкм	24 (36,4%)	59 (34,3%)	
≥401 мкм	36 (54,5%)	71 (41,3%)	
Максимальный диаметр разрыва, мкм	863±384	812±280	-
Средняя толщина сетчатки в фовеальной области, мкм	354±83	377±62	0,023
в том числе ≤295 мкм	15 (23,1%)	20 (11,6%)	0,039

Количественные параметры представлены в формате M±σ

Как следует из таблицы, сравниваемые группы не различались по возрастно-половым характеристикам, длине оси глаза, длительности существования и размеру разрыва. Только в контрольной группе было несколько глаз с высокой близорукостью, но различие групп по этому

критерию не было достоверным. Кроме того, в основной группе чаще встречались глаза со средней толщиной сетчатки в фовеальной области не выше 295 мкм, что является критерием неблагоприятного анатомического исхода операции [24].

В основной группе сроки послеоперационного наблюдения были: 12 месяцев- у 45, 6 месяцев – у 10, 3 месяца – у 5 и 1-2 месяца – у 8 больных (в среднем 8±6), в контрольной группе во всех случаях – не менее 12 (в среднем 12±3) месяцев.

В контрольной группе была проведена оценка функциональных результатов операции 82 глаз с прозрачными оптическими средами (артифакия или отсутствие центральных помутнений хрусталика) как в начале (через 1 месяц после успешной операции), так и в конце срока наблюдения (не менее 12 месяцев). Только у этих пациентов наблюдалось достоверное последовательное повышение зрительных функций к году после операции (отличие во все сроки высоко достоверно, $P<0,001$). Суммарное повышение остроты зрения за период с 1 по 12 месяц у пациентов с прозрачными средами было существенно выше, чем у пациентов, которым факоэмульсификация не проводилась (0,30±0,19 по сравнению с 0,16±0,29 ($P<0,05$)), и в срок 12 месяцев острота зрения достигала аналогичного уровня только в более отдаленные сроки после удаления катаракты у всех больных.

Дальнейшее сравнение функциональных исходов лечения проводилось у пациентов, выделенных в подгруппы, наблюдавшихся не менее 12 месяцев после операции и сохранявших в этот срок прозрачность оптических сред глаза (45 глаз - основная подгруппа, 82 глаза - контрольная подгруппа).

Данные об остроте зрения и ее динамике, а также основные клинико-демографические данные пациентов сравниваемых подгрупп представлены в таблице 7.

Таблица 7- Клинико-демографические данные и показатели остроты зрения пациентов, наблюдавшихся не менее 12 месяцев.

подгруппа / Параметр	n=45	n=82	P
Возраст, лет	67,2±5,9	64,3±7,1	0,030
Пол, жен./муж., n (%)	37 (85%) / 8 (15%)	62 (77%) / 20 (13%)	-
Длительность существования разрыва, мес.	4,0±2,9	4,0±4,7	-
Минимальный диаметр разрыва, мкм	419±155	334±132	0,002
Острота зрения с коррекцией			
- до операции	0,1 ±0,1	0,2± 0,1	0,004
- в срок 12 мес.	0,75±0,2	0,7 ±0,2*	-
- динамика	0,6± 0,1	0,5 ±0,1	0,044
Острота зрения с коррекцией, букв ETDRS			
- до операции	35,0 ±4,5	50,1 ±3,9	0,005
- в срок 12 мес.	78,8±4,4	77,3±4,3*	-
- динамика	34,95±3,2	26,1±3,8	0,012
Центральная светочувствительность сетчатки, дБ			
- до операции	11,3±3,0	9,5±2,7	-
- в срок 12 мес.	16,4±2,3	16,4±2,5	-

* В сроки до 24 мес.

После вмешательства острота зрения в исследуемой группе была уже несколько (недостоверно) выше, а повышение остроты зрения было существенно – почти на две строки (~ 9 букв ETDRS) больше в основной группе, в которой острота зрения повысилась у всех без исключения пациентов.

После вмешательства средняя центральная светочувствительность сетчатки в обеих подгруппах сравнялась (16,4±2,5 дБ), что не позволило использовать этот критерий для сравнения. Верхний предел измерения на приборе MP-1 ограничен величиной 20 дБ, что фактически усредняет результаты при относительно высоких зрительных функциях.

Представленные данные показали в частности достоверно большее повышение остроты зрения при использовании БоТП, по сравнению со стандартной технологией. Это опровергает существующие мнения об отсутствии преимуществ применения БоТП и улучшения функциональных результатов лечения.

Таким образом, использование БоТП существенно улучшило анатомические и функциональные результаты лечения ИМР, в том числе большого диаметра и с неблагоприятным для стандартной хирургии прогнозом, что может служить основанием для широкого внедрения методики, основанной на применении БоТП в хирургии ИМР.

ГЛАВА 5. СТРУКТУРНЫЕ ИЗМЕНЕНИЯ МАКУЛЯРНОЙ ОБЛАСТИ ПОСЛЕ ХИРУРГИЧЕСКОГО ЛЕЧЕНИЯ ИМР ПО РАЗРАБОТАННОЙ ТЕХНОЛОГИИ

На сегодняшний день остаются практически не изученными структурные изменения макулярной области после операций с применением БоТП. В связи с этим, основной задачей данного раздела работы явилось изучение структурных изменений в зоне разрыва после хирургического лечения ИМР с применением БоТП на основании данных ОКТ.

5.1. Анализ структурных изменений макулярной области после хирургического лечения ИМР

Целью данной части главы диссертации было проведение анализа структурных изменений макулярной области после хирургического лечения ИМР с применением БоТП на основании данных ОКТ.

В настоящий раздел работы были включены данные обследований 45 глаз с ИМР, наблюдавшихся не менее 12 (в некоторых случаях до 24) меяцев после вмешательства (в среднем 8±6 меяцев), которое во всех случаях обеспечило полное закрытие разрыва. Хирургическое лечение включало проведение 3-портовой витрэктомии, отделение задней гиалоидной мембраны от поверхности сетчатки (если ранее не произошла задняя отслойка стекловидного тела), удаление ВПМ, тампонаду витреальной полости воздухом и аппликацию БоТП на область ИМР.

Всем больным до и после вмешательства наряду с традиционными диагностическими методами выполняли ОКТ на приборе Cirrus HD-OCT (Carl Zeiss Meditec) и микропериметрию на приборе MP-1 (Nidek technologies). ОКТ проводили по стандартным протоколам «Macular Cube 512x128» и «5 Line Raster». По данным микропериметрии (программа «Macula-8») определяли общую и центральную светочувствительность сетчатки (в пределах 8º и 2º от точки фиксации соответственно). Остроту

зрения оценивали по стандартным таблицам, полученные данные пересчитывали также для таблиц ETDRS.

Пациентов обследовали через 1, 3, 6 и 12 месяцев после операции. Допускались отклонения по срокам отдельных визитов кроме последнего; в ряде случаев (6 глаз) заключительное исследование было выполнено в сроки 17-24 месяцев. Подробная клинико-демографическая характеристика пациентов, успешно оперированных с применением БоТП, дана в предыдущем разделе работы. На 6 глазах, по разным причинам (крупные сливные друзы, недостаточное качество сканов и пр.) оценка ОКТ была весьма затруднительна или невозможна. В связи с этим анализировали данные 39 пациентов (39 глаз). Пациенты были в возрасте от 52 до 80 лет (средний возраст 66,9±6,0 лет); среди них преобладали женщины – 33 (85%).

После введения БоТП, в динамике наблюдались изменения картины ОКТ, несколько отличавшиеся от тех, которые регистрируются при стандартной технологии вмешательства. Через 1 месяц после операции в подавляющем большинстве случаев непосредственно в месте разрыва определялась ограниченная область незначительно или умеренно повышенной оптической плотности, примерно соответствующей оптической плотности внутреннего плексиформного слоя, далее условно называемая зоной репарации. Указанная зона могла охватывать все слои, либо только наружные слои сетчатки. Соответственно этой зоне наблюдался дефект (отсутствие линии) эллипсоидной зоны фоторецепторов (далее везде - эллипсоид), несколько б***о***льших размеров (Рисунок 20).

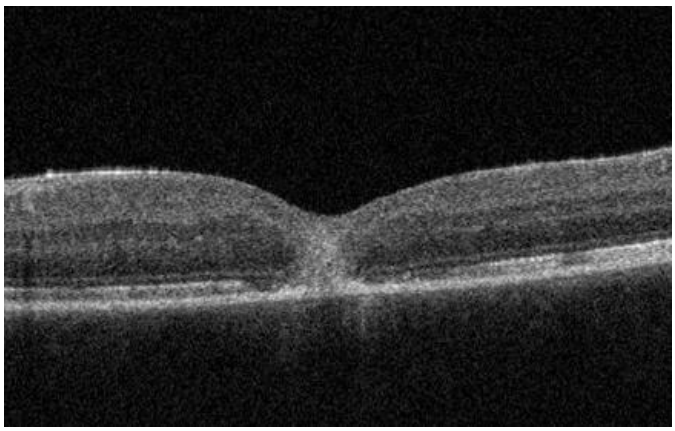

Рисунок 20- ОКТ левого глаза больной Б., 68 лет через 1 месяц после операции

Если при стандартной технологии вмешательства дефект эллипсоида выглядит оптически пустым (гипорефлективным), то при использовании БоТП именно в этой области находилась зона репарации (полностью или частично). Как видно на рисунках, в области повышенной оптической плотности сложно судить о состоянии наружной пограничной мембраны.

В дальнейшем наблюдалось 2 основных варианта изменений картины ОКТ, определявшихся в первую очередь исходными размерами (минимальным диаметром) ИМР. Так, на всех глазах с разрывами <360 мкм (14 глаз-36%) к 3 или 6 месяцу после вмешательства зона репарации и соответствующий ей дефект эллипсоида значительно уменьшались и в срок 12 месяцев, а нередко уже в 3 или 6 месяцев не определялись (Рисунок 21, 22).

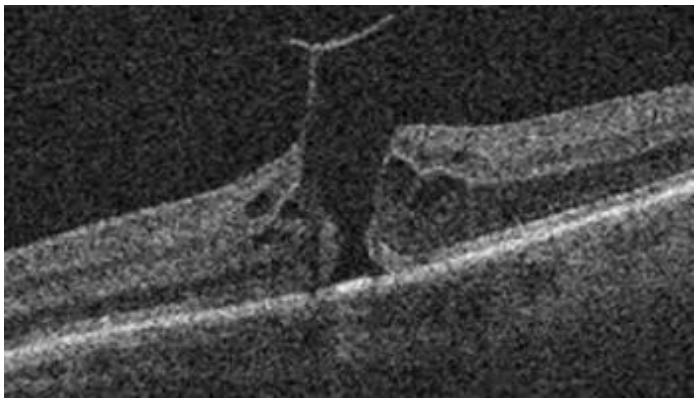

Рисунок 21- ОКТ левого глаза больной З., 65 лет, с минимальным диаметром разрыва 190 мкм до операции

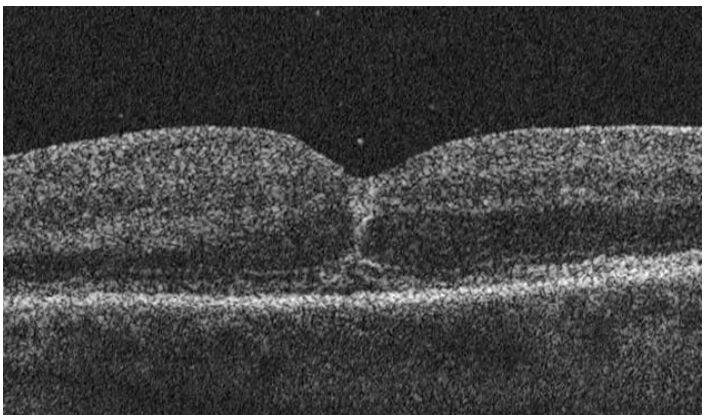
а

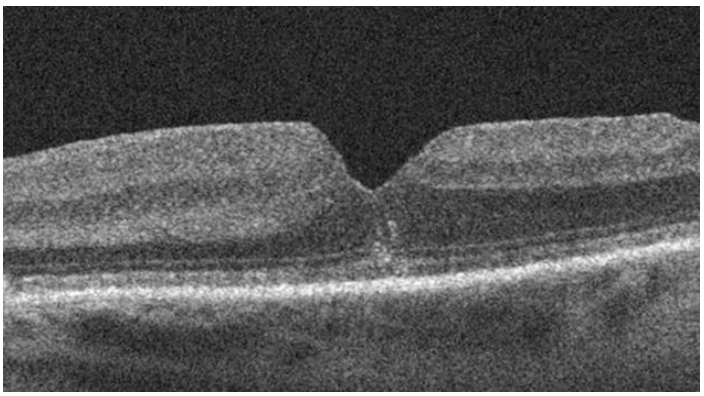
б

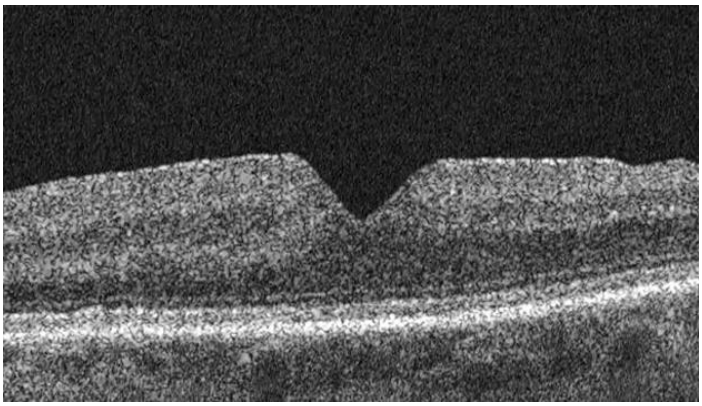
в

а- через три недели после операции; б- 6 месяцев после операции;
в- 12 месяцев после операции с применением БоТП.

Рисунок 22- ОКТ левого глаза больной З., 65 лет после операции. Зона репарации первоначально во всех, через 6 месяцев – только в наружных слоях сетчатки; в 12 месяцев не определяется.

Для оценки функционального состояния центральной зоны сетчатки выполнялось определение светочувствительности макулярной области при помощи микропериметрии. До лечения у 14 пациентов с разрывами <360 мкм центральная световая чувствительность макулярной зоны была снижена и

составляла в среднем 12,3±3,3 Дб. В течение всего срока наблюдения отмечали повышение показателей и через 12 месяцев центральная чувствительность соответствовала 18,0±1,3 Дб (Рисунок 23).

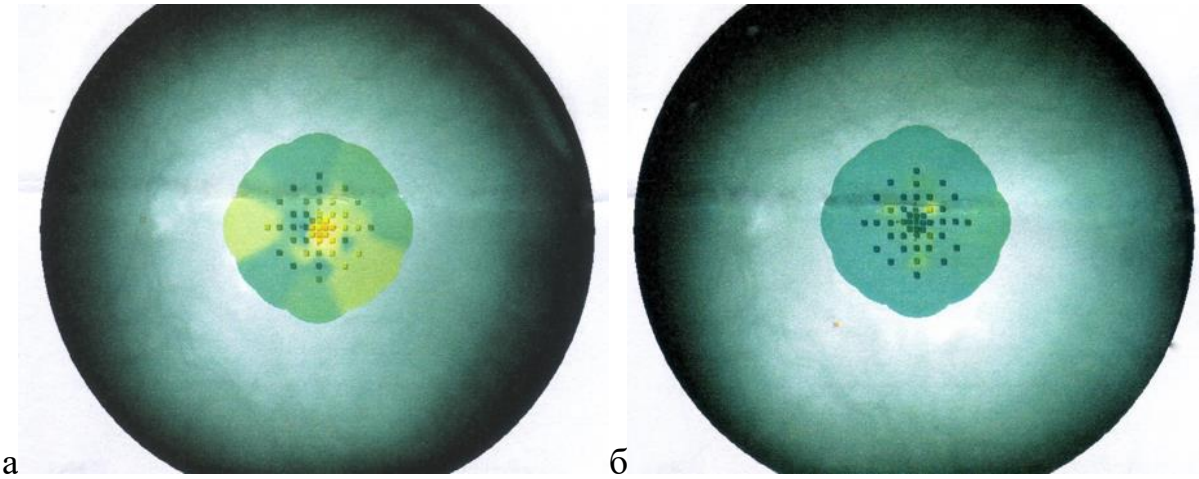

а- до операции: СЧц -14,4 Дб;

б- 12 месяцев после операции с применением БоТП: СЧц -17,5 Дб

Рисунок 23- микропериметрия левого глаза больной З., 65 лет, с минимальным диаметром разрыва 190 мкм

На 12 глазах с крупными разрывами ≥440 мкм (31%) дефект эллипсоида уменьшался, хотя и в меньшей степени, а зона репарации сохранялась во все сроки наблюдения, включая отдаленные сроки до 24 месяцев (Рисунок 24, 25).

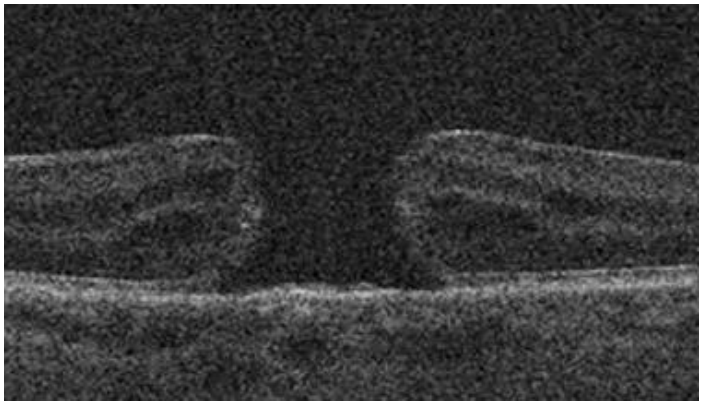

Рисунок 24- ОКТ левого глаза больной В., 61 года, с минимальным диаметром разрыва 794 мкм до операции

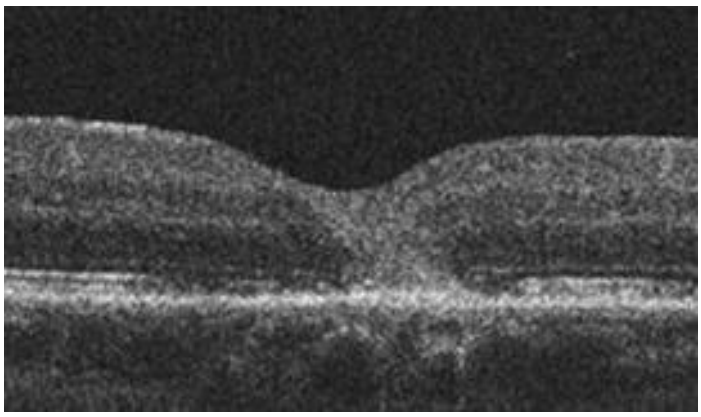

а

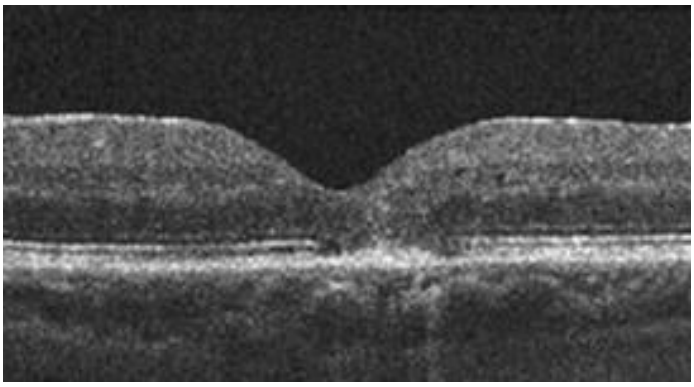

б

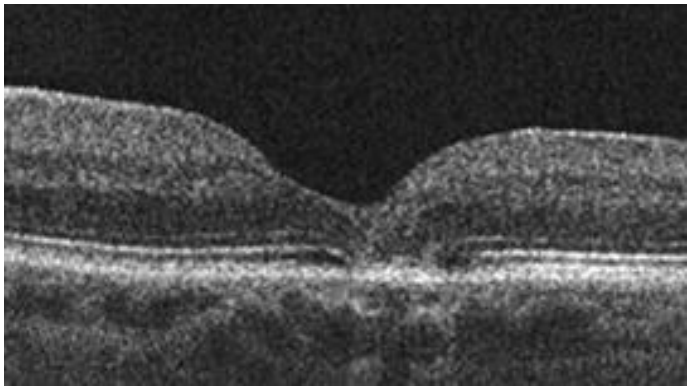

в

а- через три недели после операции; б- 6 месяцев после операции;
в- 12 месяцев после операции с применением БоТП

Рисунок 25- ОКТ левого глаза больной В., 61 года, зона репарации сохраняется во все сроки наблюдения

До операции у пациентов с ИМР ≥440 мкм центральная световая чувствительность макулярной зоны в течение всего срока наблюдения повышалась в среднем с 10,6±2,2 Дб до 14,5±1,8 Дб. Отмечалось уменьшение абсолютной скотомы (Рисунок 26).

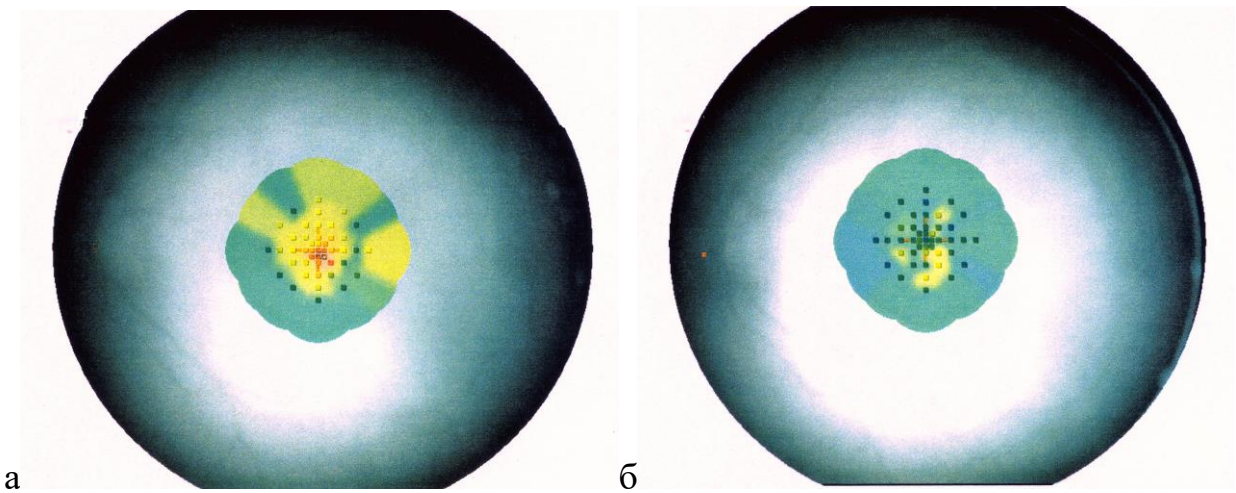

а- до операции: СЧц -9,6 Дб;

б- 12 месяцев после операции с применением БоТП: СЧц -15,7 Дб

Рисунок 26- микропериметрия левого глаза больной В., 61 года, с минимальным диаметром разрыва 794 мкм.

Эти пациенты представляли особый интерес и были объединены в подгруппу «≥440 мкм».

Сходные изменения наблюдались в контрольной группе пациентов после лечения по стандартной технологии (без применения БоТП) у отдельных пациентов с ИМР аналогичных размеров (Рисунок 27, 28).

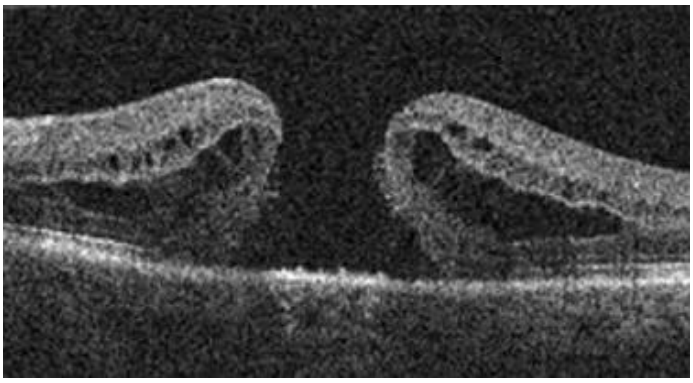

Рисунок 27- Левый глаз больной С., 70 лет, с минимальным диаметром разрыва 578 мкм до операции

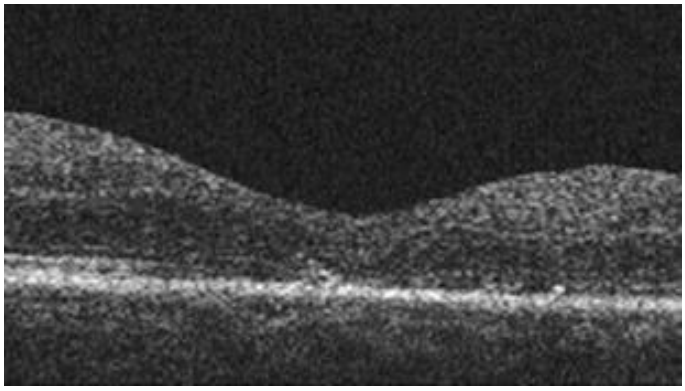

а

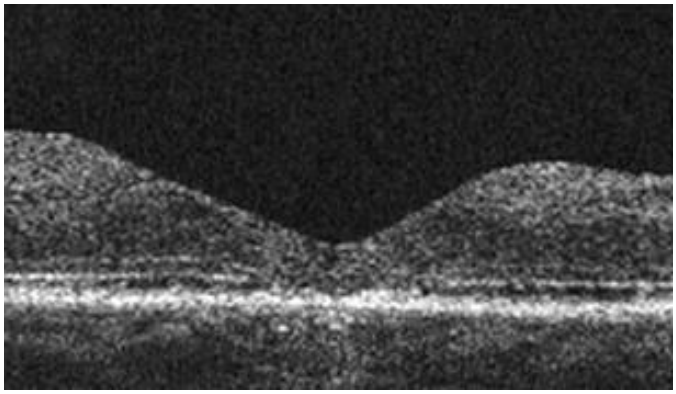

б

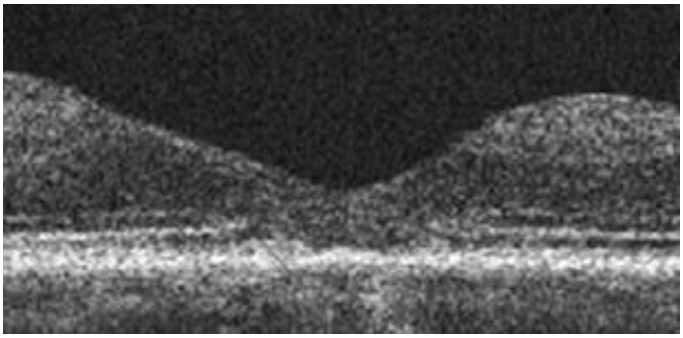

в

а- через три недели после операции; б- шесть месяцев после операции; в- 12 месяцев после операции

Рисунок 28- Левый глаз больной С., 70 лет после операции без применения БоТП. Картина ОКТ близка к той, что представлена на рисунке 23 в

Наряду с участком повышенной оптической плотности, на этом глазу оставался характерный гипорефлективный дефект эллипсоида фоторецепторов.

Наконец, на 13 глазах (33%) у пациентов основной подгруппы с разрывами размером 360-439 мкм к 12 месяцам могло наблюдаться как

отсутствие (4 глаза), так и сохранение зоны репарации (9 глаз). При этом в 3 из 9 случаев сохранявшаяся зона репарации имела весьма малые размеры – от 30 до 70 (в среднем 53±18) мкм, и дефект эллипсоида был также небольшим – от 65 до 120 (в среднем 96±21) мкм.

По данным ROC-анализа минимальный диаметр разрыва 406 мкм и более позволяет с достаточной точностью прогнозировать сохранение зоны репарации в отдаленные сроки (площадь под ROC-кривой (AUC) – 0,922, чувствительность 0,762 при специфичности 0,833).

Следует отметить, что у разных больных отмечались те или иные особенности структурных изменений. Зона репарации могла локализоваться либо по всей толщине сетчатки, либо только в наружных ее слоях. У двух больных с разрывами диаметром 260-270 мкм в срок 1 месяц в наружных слоях сетчатки оставалась проминирующая область низкой оптической плотности, представлявшая собой по существу небольшую отслойку нейроэпителия. Позднее, в срок 3 месяца область проминенции уже не определялась, и картина ОКТ становилась достаточно типичной. В единичных случаях имели место и другие варианты течения репаративных процессов.

Во многих случаях, ввиду нечеткости (размытости) границ зоны репарации и дефекта эллипсоида количественное их измерение носило приблизительный и отчасти субъективный характер. Тем не менее, динамика изменений их средних значений представляла несомненный интерес (Таблица 8). Пациенты с минимальным диаметром разрыва 360-439 мкм отдельно в таблице не анализировались ввиду различий характера изменений картины ОКТ.

Таблица 8- Ширина зоны репарации и дефекта эллипсоида фоторецепторов (ЭФ) и их изменения за период наблюдения у пациентов, оперированных с использованием БоТП, мкм.

Объект измерения	Срок после операции (мес.)				
	1	3	6	≥12	1-12 мес. (изменение)
Все глаза					
n	33	28	33	39	33
Зона репарации	209±229	190±191	74±120	39±125	-96±112
Дефект ЭФ	322±396	256±284	161±194	84±185	-173±142
Глаза с минимальным диаметром разрыва ≥ 440 мкм					
n	11	10	9	12	11
Зона репарации	262±285	295±273	230±238	266±244	-32±24
Дефект ЭФ	486±521	419±424	328±359	374±358	-50±134
Глаза с минимальным диаметром разрыва <360 мкм					
n	12	10	13	14	12
Зона репарации	169±191	0±116	0±52	0	-169±57
Дефект ЭФ	226±302	130±169	41±104	0±22	-226±131

Примечания: 1. Различие между глазами с минимальным диаметром разрыва ≥440 и <360 мкм статистически достоверно по всем параметрам ($P<0,05$)

2. Изменения с 1 по 12 месяц достоверны ($P<0,05$) кроме изменений зоны репарации в глазах с минимальным диаметром разрыва ≥440 мкм.

Как видно из таблицы, на всех глазах и особенно на глазах с разрывами <360 мкм средние размеры зоны репарации и дефекта эллипсоида последовательно уменьшались в ходе наблюдения. В то же время у пациентов с разрывами ≥440 мкм к сроку 12 месяцев эти изменения были намного менее выраженными, а для зоны репарации не достоверными (Рисунок 29).

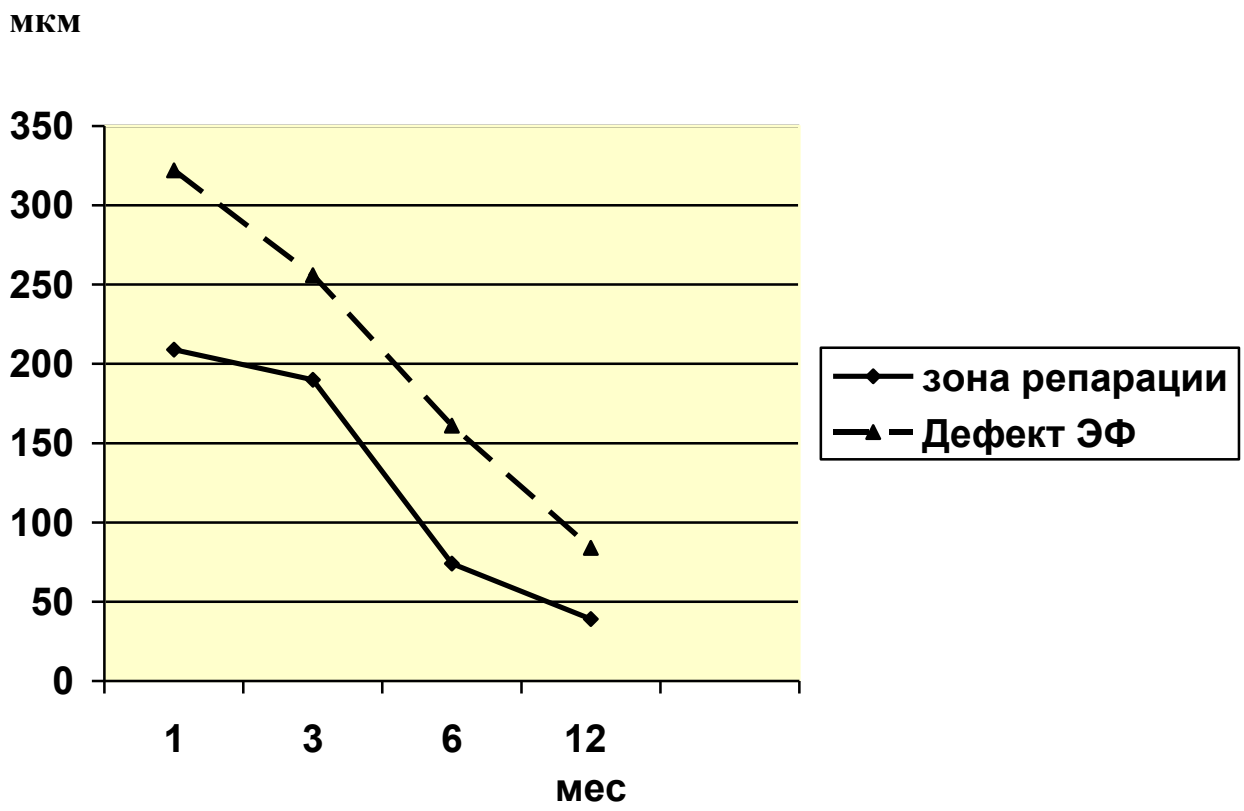

Рисунок 29- Динамика изменения зоны репарации и дефекта эллипсоида фоторецепторов в послеоперационном периоде

Для оценки возможного влияния структурных нарушений на зрительные функции у пациентов с больш***и***ми разрывами было проведено сравнение подгруппы «≥440 мкм» основной и контрольной подгрупп пациентов (оперированной без применения БоТП).

Характеристики пациентов сравниваемых подгрупп, включая остроту зрения и центральную светочувствительность в конце срока наблюдения, представлены в таблице 9.

Таблица 9- Сравнительные данные пациентов с исходным минимальным диаметром разрыва ≥440 мкм

Подгруппа / Параметр	Основная подгруппа «≥440 мкм » (n=12)	Контрольная подгруппа «≥440 мкм»(n=19)	P
Возраст, лет	66±5,7	70±6,1	-
Пол, жен./муж.	11 / 1	18 / 1	-
Длина ПЗО, мм	22,83±0,87	23,32±1,04	-
Длительность существования разрыва, мес.	6,5±2,3	5,0±3,2	-
Минимальный диаметр разрыва, мкм	614±130	515±58	0,007
Максимальный диаметр разрыва, мкм	1245±350	1007±203	0,023
Острота зрения с коррекцией в конце срока наблюдения, - ед.	0,56±0,12	0,60±0,12	-
- букв ETDRS	72,1±4,4	73,7±5,2	-
Центральная светочувствительность в конце срока наблюдения, дБ	14,5±1,8	14,8±3,0 n=16	-

Как видно из таблицы, сравниваемые подгруппы не различались по возрасту, полу, длине переднезадней оси глаза, длительности существования и размеру разрыва. Острота зрения и центральная светочувствительность в

конце срока наблюдения в сравниваемых подгруппах достоверно не различались, что указывает на отсутствие негативного влияния БоТП на функциональные исходы операции.

Таким образом, через месяц после хирургического лечения ИМР с применением БоТП, ОКТ демонстрировала в месте разрыва область повышенной оптической плотности и дефект эллипсоида фоторецепторов, которые к 12 месяцам уменьшались в размерах, а при разрывах с минимальным диаметром <360 мкм не определялись. В глазах с больш***и***ми разрывами применение БоТП не оказывало негативного влияния на функциональные исходы операции.

5.2. Клинические примеры

Клинический случай 1. Пациентка Р. 65 лет.

Жалобы на низкое зрение правым глазом вдаль, при чтении, искажение предметов и прямых линий. Анамнез: жалобы появились 3 месяца назад. При биомикроскопии выявлены помутненения в кортикальных слоях хрусталика, центральный разрыв сетчатки. Диагноз: OD: Идиопатический макулярный разрыв, начальная катаракта. Острота зрения с коррекцией 0,3 (эксцентрично). По предоперационным данным ОКТ: минимальный диаметр разрыва – 237 мкм , максимальный диаметр – 320 мкм (Рисунок 30). По данным микропериметрии перед операцией: среднее значение центральной светочувствительности 12,9 дБ.

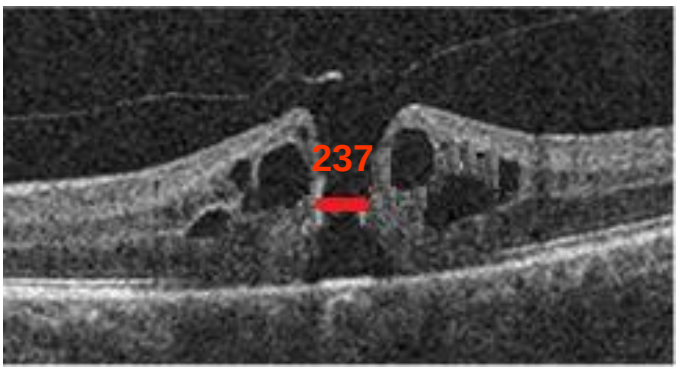

Рисунок 30 – ОКТ макулярной зоны сетчатки пациентки Р. перед операцией

Пациентке была проведена факоэмульсификация катаракты с имплантацией ИОЛ, микроинвазивная субтотальная витрэктомия по разработанной технологии хирургического лечения ИМР с интравитреальным введением аутологичной БоТП крови и тампонада витреальной полости воздухом.

Через 1 месяц после операции острота зрения с коррекцией составила 0,5. По данным ОКТ: внутренние слои сетчатки сохранены, зона репарации 90 мкм (Рисунок 31). По данным микропериметрии: увеличение центральной светочувствительности до 16,8 дБ.

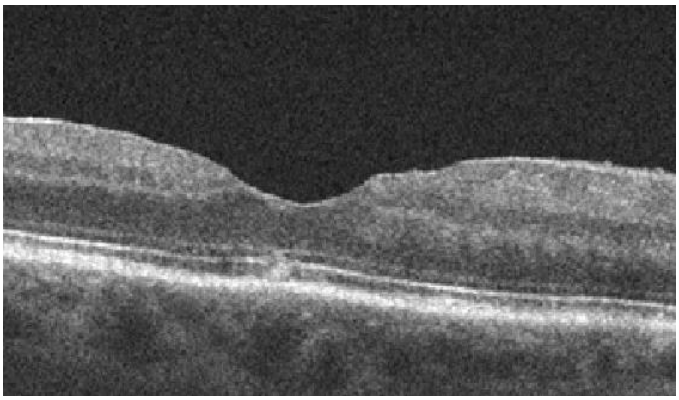

Рисунок 31 – ОКТ макулярной зоны сетчатки пациентки Р. через 1 месяц после операции

Через 3 месяца после операции острота зрения с коррекцией - 0,7. По данным ОКТ: зона репарации уменьнишась до 73 мкм (Рисунок 32). По данным микропериметрии: центральная светочувствительность 18,1 дБ.

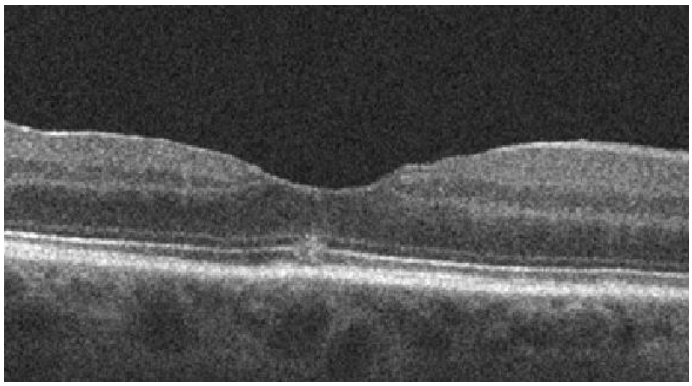

Рисунок 32 – ОКТ макулярной зоны сетчатки пациентки Р. через 3 месяца после операции

Через 6 месяц после операции острота зрения с коррекцией 0,8. По данным ОКТ: структура сетчатки сохранена, зона репарации составила 52 мкм (Рисунок 33). По данным микропериметрии: увеличение центральной светочувствительности до 18,9 дБ.

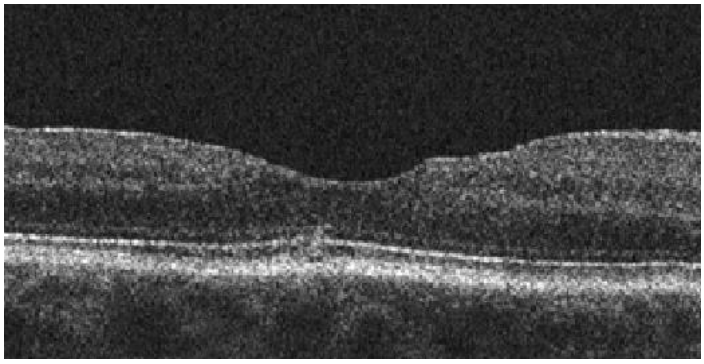

Рисунок 33– ОКТ макулярной зоны сетчатки пациентки Р. через 6 месяцев после операции

Через 12 месяцев после операции острота зрения с коррекцией достигла 1,0. По данным ОКТ: структура сетчатки сохранена, зона репарации не определяется (Рисунок 34). По данным микропериметрии: центральная светочувствительность составила 19,8 дБ.

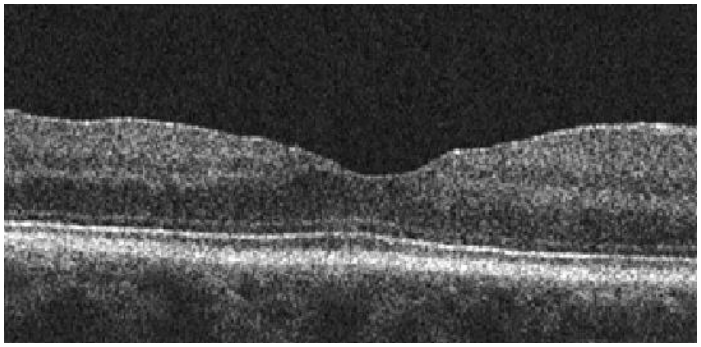

Рисунок 34 – ОКТ макулярной зоны сетчатки пациентки Р. через 12 месяцев после операции

Клинический случай 2. Пациент Г. 71 год.

Жалобы на низкое зрение левым глазом вдаль и при чтении, искажение предметов, прямых линий. Анамнез: жалобы появились 6 месяцев назад. 3 года назад оперировался по поводу катаракты левого глаза. При биомикроскопии: ИОЛ в правильном положении, центральный разрыв сетчатки. Диагноз: OS: Идиопатический макулярный разрыв, артифакия. Острота зрения с коррекцией 0,1 (эксцентрично). По предоперационным данным ОКТ: минимальный диаметр разрыва – 616 мкм, максимальный диаметр – 1470 мкм (Рисунок 35). По данным микропериметрии перед операцией: среднее значение центральной светочувствительности 11,2 дБ

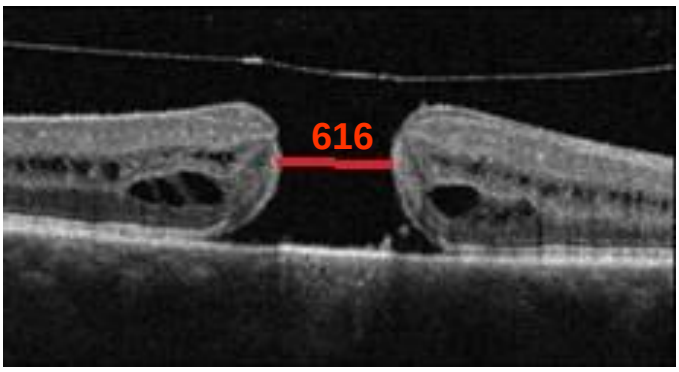

Рисунок 35– ОКТ макулярной зоны сетчатки пациента Г. перед операцией

Пациенту проведена микроинвазивная субтотальная витрэктомия по разработанной технологии хирургического лечения ИМР с интравитреальным введением аутологичной БоТП крови и тампонада витреальной полости воздухом.

Через 1 месяц после операции острота зрения с коррекцией 0,5. По данным ОКТ: зона репарации составила 269 мкм, дефект эллипсоида – 832 мкм (Рисунок 36). По данным микропериметрии: центральная светочувствительность до 10,8 дБ.

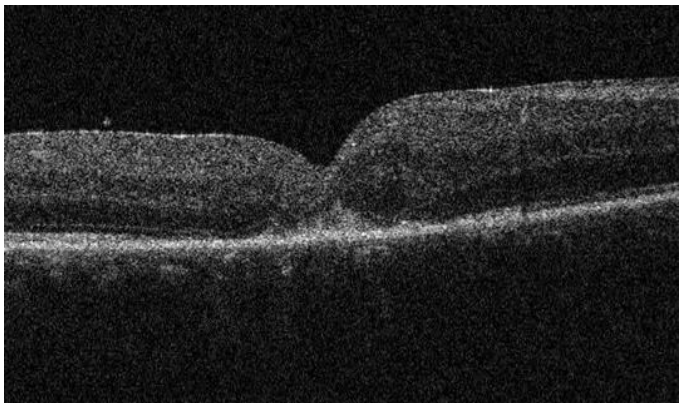

Рисунок 36 – ОКТ макулярной зоны сетчатки пациента Г. через 1 месяц после операции

Через 3 месяца после операции острота зрения с коррекцией оставалась 0,5. По данным ОКТ: зона репарации незначительно уменьшилась и составила 217 мкм , дефект эллипсоида- 819 мкм (Рисунок 37). По данным микропериметрии: центральная светочувствительность была 12,1 дБ.

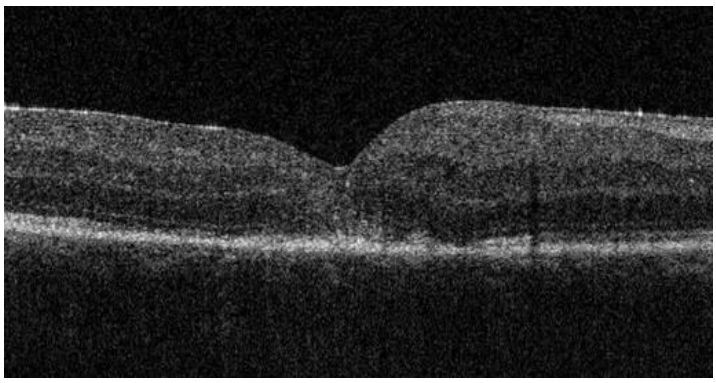

Рисунок 37– ОКТ макулярной зоны сетчатки пациента Г. через 3 месяца после операции

Через 6 месяцев острота зрения с коррекцией повысилась до 0,7. По данным ОКТ: зона репарации продолжала уменьшаться и составила 198 мкм, дефект эллипсоидной зоны уменьшался, хотя и в меньшей степени - 777 мкм (Рисунок 38). По данным микропериметрии: центральная светочувствительность была 12,7 дБ.

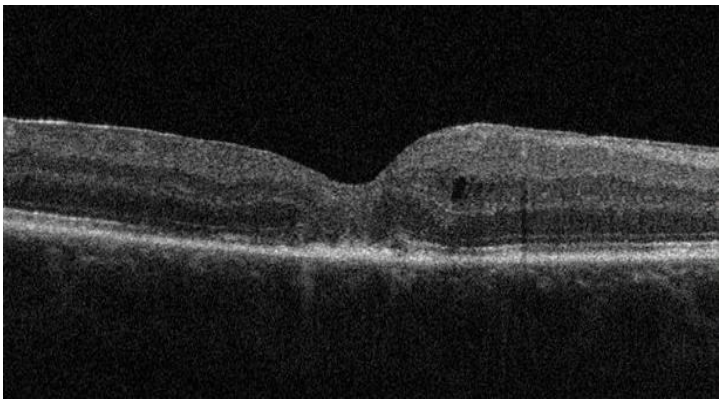

Рисунок 38 – ОКТ макулярной зоны сетчатки пациента Г. через 6 месяцев после операции

Через 12 месяцев острота зрения с коррекцией осталась 0,7. По данным ОКТ: зона репарации составила 173 мкм, дефект эллипсоида сохранялся во все сроки наблюдения и в 12 месяцев был 742 мкм (Рисунок 39). По данным микропериметрии, центральная светочувствительность осталась прежней.

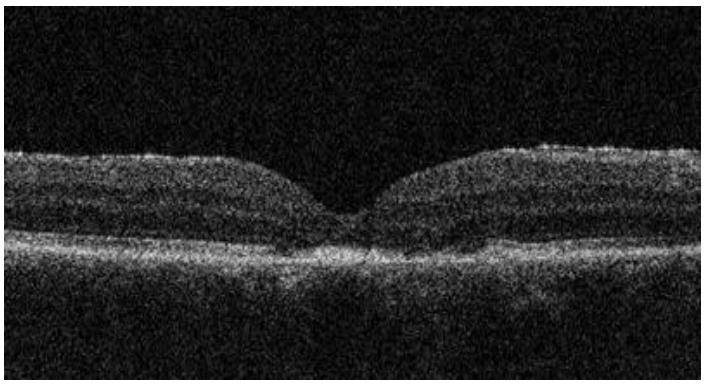

Рисунок 39 – ОКТ макулярной зоны сетчатки пациента Г. через 12 месяцев после операции

ЗАКЛЮЧЕНИЕ

Идиопатический макулярный разрыв – это заболевание, сопровождающееся полным сквозным дефектом фовеальной ткани сетчатки, от ВПМ до пигментного эпителия, приводящее к снижению остроты зрения, метаморфопсиями и центральной скотоме.

Основной целью в хирургии ИМР является анатомическое закрытие разрыва, которое является абсолютным условием для последующего восстановления остроты зрения.

В течение последнего десятилетия, для повышения эффективности хирургического лечения, применяли различные техники: механическое сближение краёв разрыва, ретинотомию, трансплантацию передней капсулы хрусталика, закрытие инвертированным лоскутом ВПМ. Технологии хирургического лечения ИМР постоянно совершенствуются, обеспечивая высокие анатомические и функциональные результаты вмешательств.

При всей вариативности хирургических подходов, закрытие разрыва происходит в 92-97% случаев, а успешный анатомический результат не всегда обеспечивает высокие зрительные функции, что побуждает к поиску новых методов и приемов хирургического лечения. Одним из таких методов является аппликация аутологичной БоТП крови на область ИМР [55, 75, 122, 157].

В 1995-2005 гг. в хирургическом лечении ИМР с успехом применялась аутологичная БоТП [55, 75, 122, 157]. Метод хорошо зарекомендовал себя как при стандартной хирургии [92, 99, 157], так и в сложных клинических ситуациях – при реоперациях [95, 126], у больных с высокой миопией [66], при длительно существующих, вторичных и гигантских МР [56, 63, 95]. Высказывались различные предположения о механизмах действия БоТП [48, 50,74,125]. В последующие несколько лет дальнейшее улучшение анатомических и функциональных результатов лечения ИМР было обеспечено за счет совершенствования инструментария и внедрения новых

технологий, таких, как удаление ВПМ; новых сообщений о применении БоТП практически не было. Проводимые исследования носили констатирующий характер без попытки оценить влияние БоТП крови на структуру макулярной области в послеоперационном периоде. Исследования были ретроспективными и проводились у небольших групп пациентов, трактовка полученных результатов весьма неоднозначна.

Далеко не все исследователи придерживались мнения о необходимости удаления ВПМ, а выбор эндовитреальной тампонады являлся личным предпочтением каждого хирурга. Техника хирургического лечения ИМР с применением БоТП не отработана до сих пор. Протоколы приготовления БоТП зачастую трудоемки и затратны.

Необходимость дальнейшего повышения эффективности лечения ИМР, особенно в сложных случаях, вновь пробудила интерес к БоТП [63, 64, 92, 97, 125].

Обзор доступной литературы показал, что БоТП использовалась только в зарубежных исследованиях. В отечественной практике данная технология офтальмологами не применялась.

В связи с перечисленным, целью данной работы явилась разработка технологии хирургического лечения идиопатического макулярного разрыва с применением богатой тромбоцитами плазмы крови и оценка ее клинической эффективности.

Для достижения указанной цели, потребовалось определить комплекс задач: оптимизировать этап технологии получения аутологичной БоТП с высоким содержанием тромбоцитов путем одноэтапного закрытого центрифугирования; разработать хирургический этап технологии лечения ИМР с применением аутологичной БоТП крови; провести сравнительный анализ анатомических и клинико-функциональных результатов хирургического лечения ИМР по разработанной технологии со стандартной методикой; на основании данных оптической когерентной томографии оценить структурные изменения макулярной области после хирургического

лечения ИМР у пациентов, прооперированных применением БоТП.

Для выполнения поставленных задач в настоящее исследование было включено 284 пациента (284 глаза) с ИМР, оперированных в ФГАУ «НМИЦ «МНТК «Микрохирургия глаза» им. акад. С.Н. Федорова» Минздрава России, в 2010-18 гг.

В проводимом исследовании пациенты делились на две группы. Отбор осуществлялся сплошным способом. Критерием включения служил идиопатический (первичный), не оперированный ранее МР. Исключали только больных с серьезной сопутствующей патологией (глаукома, диабетическая ретинопатия, увеит и пр.); наличие катаракты, артифакии, миопии не препятствовало включению в исследование.

Всем пациентам проводились традиционные (авторефрактометрия, визометрия, тонометрия, периметрия, эхобиометрия, биомикроскопия, биомикроофтальмоскопия) и специальные (тест Амслера, тест Вотцке-Аллена, фоторегистрация глазного дна, ОКТ, микропериметрия) методы исследования.

В основную группу вошли 112 пациентов (112 глаз) с ИМР, оперированных по стандартной технологии с применением предложенного хирургического этапа технологии и интравитреальным введением БоТП на область ИМР. Средний возраст составил 66,8±6,3 лет, среди них 90 женщин и 22 мужчины. Перед проведением витрэктомии пациентам, не имевшим артифакии, проводили факоэмульсификацию катаракты с имплантацией ИОЛ. В послеоперационном периоде пациенту рекомендовали положение «лицом вниз» до вечера дня операции (8-10 часов). Контрольную группу исследования составили архивные данные 172 пациентов (172 глаза) с ИМР. Средний возраст - 65,5±6,9 лет, среди них 149 женщин и 23 мужчины. Хирургическое лечение проводилось по стандартной технологии. Факоэмульсификацию с имплантацией ИОЛ выполняли только у отдельных больных с выраженными помутнениями в хрусталике. После вмешательства пациентам рекомендовалось положение «лицом вниз» более длительное

время - в течение 3-4 дней.

Задачей первой части исследования явилась оптимизация этапа технологии получения аутологичной БоТП с высоким содержанием тромбоцитов путем одноэтапного закрытого центрифугирования. Особенности конструкции пробирки позволяли проводить закрытое центрифугирование, что исключало непосредственный контакт крови пациента с внешней средой. Суженная прозрачная горловина облегчала точное извлечение слоя БоТП.

Разделение веществ с помощью центрифугирования основано на разном поведении частиц в центробежном поле - частицы, имеющие разную плотность, форму и размеры осаждаются с разной скоростью. В настоящее время отсутствуют стандартизированные способы получения и методы применения БоТП [4,21,40,62,97]. «Ручные» технологии получения БоТП четко не регламентированы, а центрифугирование в два этапа усложняет методику. В проведенном исследовании установка скорости вращения центрифуги 4000 об/мин и времени 5 минут при привело к тому, что слой БоТП располагался в суженной прозрачной горловине пробирки, а количество тромбоцитов в нем составляло более 1 млн.кл/мкл. Применение пробирок конусообразной формы позволило проводить центрифугирование в один этап и сделало технологию получения плазмы проще.

Следующая часть исследования была проведена с целью разработки хирургического этапа технологии лечения ИМР с применением аутологичной БоТП крови. Пациентам основной группы после проведения стандартной 3-портовой 27G витрэктомии, удаления ЗССТ, ВПМ и введения воздуха в витреальную полость, проводили аспирацию внутриглазной жидкости только над диском зрительного нерва, без аспирации ее в зоне разрыва, тем самым исключая травму ткани сетчатки. В конце операции, при тампонаде полости стекловидного тела воздухом, интравитреально вводили БоТП через канюлю 27G на область ИМР в объеме одной капли, добиваясь ее локализации в фовеа. Важным моментом было то, что адгезивные свойства БоТП

препятствовали попаданию внутриглазной жидкости в зону разрыва. В результате стало возможным сократить положение пациента «лицом вниз» до вечера дня операции (8-10 часов), в отличие от пациентов контрольной группы, где положение пациента «лицом вниз» рекомендовалось в течение 3-4 дней, что важно у возрастных пациентов. Одномоментное проводение факоэмульсификации катаракты с имплантацией ИОЛ было основано на том, что у пациентов в возрасте, как правило, присутствовали помутнения хрусталика, в той или иной степени выраженности, которые прогрессировали после вмешательства.

Сравнительный анализ анатомических результатов хирургического лечения ИМР по разработанной технологии с применением аутологичной БоТП крови со стандартной методикой, проведенный в слеующей части исследования продемонстрировал, что у пациентов основной группы во всех случаях удалось добиться полного закрытия разрыва, в то время, как у пациентов контрольной группы - в 91,8% случаев.

В обеих группах был проведен сравнительный анализ демографических данных, длительности существования ИМР и данных офтальмологического исследования до операции. При этом статистически достоверных различий выявлено не было, что говорит об идентичности обследуемых групп и отсутствии факторов, предполагающих различное течение восстановительного процесса. Кроме того, в основной группе чаще встречались глаза со средней толщиной сетчатки в фовеальной области не выше 295 мкм (P=0,039), что является критерием неблагоприятного анатомического исхода операции. Несмотря на указанные параметры ИМР, анатомические результаты лечения в исследуемой группе были существенно лучше (отличие достоверно: P=0,013). На протяжении всего срока наблюдения оценивалась стабильность результатов: у пациентов обеих групп послеоперационный период протекал без особенностей.

В контрольной группе в срок 12 месяцев острота зрения у пациентов, которым не проводилось удаление катаракты, была достоверно ниже, чем у

пациентов с прозрачными средами и достигала аналогичного уровня только в более отдаленные сроки, после удаления катаракты у всех больных.

Дальнейшее сравнение клинико-функциональных исходов лечения проводилось у пациентов, наблюдавшихся не менее 12 месяцев после операции при наличии прозрачных сред глаза.

Пациенты, отобранные для анализа функциональных результатов операции, были сформированы в подгруппы и имели разрывы: основная (45 глаз) - в среднем 419±155 мкм, контрольная (82 глаза) - в среднем 334±132 мкм (P=0,002); снижение исходной остроты зрения: 0,1±0,1 в основной подгруппе и 0,2±0,1 в контрольной подгруппе (P=0,004). Через год после вмешательства острота зрения в основной подгруппе была уже несколько (недостоверно) выше(0,75±0,2 и 0,7±0,2), а медианное повышение остроты зрения было существенно – почти на две строки (~ 9 букв ETDRS) больше в основной подгруппе, в которой острота зрения повысилась у всех без исключения пациентов. После вмешательства зарегистрировали равные значения средней центральной светочувствительности сетчатки в обеих подгруппах (16,4±2,5 дБ), что фактически усреднило результаты при относительно высоких зрительных функциях [30].

В доступной литературе не встречалось описания и оценки структурных изменений макулярной области после хирургического лечения ИМР с применением БоТП на основании данных оптической когерентной томографии. Для решения данной задачи исследования проводили изучение структуры сетчатки в фовеа после хирургического лечения у пациентов, наблюдавшиехся не менее 1-го года. В итоге, проведен анализ данных 45 глаз. У 6 пациентов на ОКТ определялись крупные сливные друзы и изучение структуры сетчатки было затруднено, в связи с этим анализировали данные 39 пациентов (39 глаз). Пациенты были в возрасте от 52 до 80 (в среднем 66,9±6,0) лет.

В результате, были выявлены следующие изменения картины ОКТ: через 1 месяц после операции в большинстве случаев непосредственно в

месте разрыва определялась ограниченная область повышенной оптической плотности, соответствующая оптической плотности внутреннего плексиформного слоя, далее называемая зоной репарации (209±229 мкм). Если при стандартной технологии вмешательства дефект эллипсоида выглядит оптически пустым (гипорефлективным) [32, 33, 36], то при использовании БоТП именно в этой области находилась зона репарации (полностью или частично). Соответственно этой зоне наблюдался дефект эллипсоида фоторецепторов, несколько б***о***льших размеров (322±396 мкм).

В динамике отмечали 2 основных варианта изменений картины ОКТ, в зависимости от минимального диаметра ИМР.

На глазах с разрывами <360 мкм (14 глаз – 36%), к 3 или 6 месяцу после вмешательства зона репарации (169±191 мкм) и соответствующий ей дефект эллипсоида (226±302 мкм) значительно уменьшались и в срок 12 месяцев, а нередко уже в 3 или 6 месяцев не определялись.

На 13 глазах (33%) с разрывами размером 404±56 мкм к 12 месяцам могло наблюдаться как отсутствие (4 глаза), так и сохранение зоны репарации (9 глаз). При этом в 3 из 9 случаев сохранявшаяся зона репарации имела весьма малые размеры – в среднем 47±22 мкм, и дефект эллипсоида был также небольшим – в среднем 84±27 мкм.

Пациенты с крупными разрывами ≥440 мкм (12 глаз – 31%) представляли особый интерес, т.к. дефект эллипсоида уменьшался (с 486±521 до 374±358 мкм), а зона репарации сохранялась во все сроки наблюдения, включая отдаленные сроки до 24 месяцев (262±285 и 266±244 мкм – соответственно). По данным ROC-анализа, минимальный диаметр разрыва 406 мкм и более позволяет с достаточной точностью прогнозировать сохранение зоны репарации в отдаленные сроки (площадь под ROC-кривой (AUC) – 0,922, чувствительность 0,762 при специфичности 0,833).

Сравнение структурных изменений макулярной области 12 пациентов основной группы с 19 пациентами контрольной подгруппы, с ИМР аналогичных размеров, успешно оперированных ранее по стандартной

технологии, продемонстрировали сходные изменения картины ОКТ. Сравниваемые подгруппы не различались по возрасту, полу, длине переднезадней оси глаза, длительности существования и размеру разрыва. Острота зрения и центральная светочувствительность в конце срока наблюдения в сравниваемых подгруппах так же достоверно не различались, и составляли: острота зрения - 0,56±0,12 в основной и 0,60±0,12 в контрольной подгруппах, центральная светочувствительность - 14,5±1,8 и 14,8±3,0 дБ соответственно.

Таким образом, достоверные преимущества анатомических и клинико-функциональных исходов в контрольной подгруппе опровергают существующее мнение об отсутствии эффективности применения БоТП и демонстрируют ее положительное влияние на функциональные исходы операции [122].

В настоящей работе впервые описано образование зоны репарации повышенной оптической плотности после операций с применением БоТП. О природе этой зоны судить достаточно сложно. Немногочисленные гистологические исследования трупных глаз, оперированных ранее по поводу ИМР, а также глаз животных, на которых моделировали разрыв, показали, что дефекты сетчатки закрываются в основном отростками глиальных клеток Мюллера [69, 81, 109, 131]. С учетом этих данных можно полагать, что указанная зона репарации представляет собой глиальный рубец, сформированный преимущественно в результате пролиферации Мюллеровских клеток, замещающих БоТП в той части ИМР, которая не могла быть закрыта собственной тканью сетчатки. При небольших разрывах, очевидно, объема собственных тканей достаточно, чтобы постепенно заместить глиальный рубец, в то время, как в крупных разрывах глиальный рубец в основном сохраняется. Аналогичный глиальный рубец образуется в отдельных случаях в исходе больших макулярных разрывов, оперированных по стандартной технологии без применения БоТП. В ряде экспериментальных работ показано, что БоТП, а также содержащиеся в ней

факторы роста ускоряют пролиферацию и миграцию глиальных клеток [50] и в частности клеток Мюллера [48], что во многом объясняет позитивную роль БоТП в закрытии МР.

По-видимому, в области глиального рубца должно иметь место выпадение поля зрения – центральная или парацентральная скотома. Считается, что угол зрения 1° соответствует 300 мкм на сетчатке [153]. Только на 6-ти глазах зона репарации в исходе была от 307 до 473 мкм (1-1,6°). Теоретически это могло сопровождаться смещением точки фиксации не более, чем на 0,8°, чем, вероятно, объясняется относительно высокая (0,4-0,7) острота зрения больных после оперативного лечения даже крупных разрывов с минимальным диаметром от 440 мкм .

В результате в подгруппу «≥440 мкм » по сравнению с контрольной группой вошли пациенты с ИМР больших размеров. Было установлено отсутствие достоверных различий зрительных функций в конце срока наблюдения.

Следует отметить, что в настоящей работе для обозначения зоны повышенной оптической плотности, выявляемой после закрытия ИМР, использовался термин «зона репарации», который носит достаточно условный характер, поскольку репаративные процессы имеют место и в окружающих тканях. Однако, применительно к картине ОКТ указанный термин наиболее полно описывает наблюдающиеся изменения, особенно в срок 1 месяц после операции, когда, вероятно, формирование глиального рубца еще не было завершено.

Результаты настоящего исследования убедительно демонстрируют преимущества лечения ИМР с применением БоТП по сравнению со стандартной технологией. Использование БоТП обеспечило анатомическое закрытие разрыва во всех случаях и высокие функциональные результаты, что позволяет убедительно обосновать целесообразность ее применения в ходе хирургического лечения ИМР.

ВЫВОДЫ

1. Оптимизирован этап технологии получения аутологичной богатой тромбоцитами плазмы крови с использованием стандартного лабораторного оборудования, заключающийся в получении достоверно высокого количества тромбоцитов, путем одноэтапного закрытого центрифугирования.
2. Разработан хирургический этап технологии лечения идиопатического макулярного разрыва, заключающийся в сочетании интравитреального введения аутологичной богатой тромбоцитами плазмы крови на фоне стандартной хирургии, позволяющий исключить травматическое воздействие сетчатки, возникающее при механическом сведении краев и аспирацией внутриглазной жидкости над зоной разрыва, путем ее удалении только над диском зрительного нерва.
3. Разработанная технология хирургического лечения позволяет в 100% случаев добиться полного и стабильного анатомического закрытия разрыва, в отличие от пациентов контрольной группы (91,8% случаев), где богатая тромбоцитами плазма не применялась (P=0,013).
4. Сравнительный анализ результатов исследования показал, что в основной группе пациентов в послеоперационном периоде получены более высокие клинико-функциональные результаты, демонстрируя отсутствие негативного влияния богатой тромбоцитами плазмы крови, что подтверждается средними значениями остроты зрения с коррекцией (0,75±0,2 в основной группе, 0,7±0,2 в контрольной группе) и равными значениями средней центральной светочувствительности сетчатки (16,4±2,5 дБ).
5. Анализ структурных изменений макулярной области после хирургического лечения идиопатического макулярного разрыва с применением аутологичной богатой тромбоцитами плазмы крови

показал, что при разрывах <360 мкм в течение 1 года после операции происходит восстановление наружных слоев сетчатки с уменьшением размеров зоны репарации и дефекта эллипсоида (39±125 и 84±185 мкм соответственно) вплоть до его полного исчезновения; в глазах с больш***и***ми разрывами (≥440 мкм) дефект эллипсоида уменьшается (374±358 мкм), а зона репарации сохраняется (266±244 мкм), не препятствуя повышению остроты зрения в послеоперационном периоде.

ПРАКТИЧЕСКИЕ РЕКОМЕНДАЦИИ

1. Для повышения анатомических и клинико-функциональных результатов хирургического лечения идиопатического макулярного разрыва рекомендуется применять разработанную технологию с интравитреальным введением аутологичной богатой тромбоцитами плазмы крови.
2. После хирургического вмешательства по разработанной технологии возможно сократить время вынужденного положения «лицом вниз» до вечера дня операции (8-10 часов), что является важным для пациентов в возрасте.
3. Для оценки структурных изменений после хирургического лечения идиопатического макулярного разрыва в комплекс диагностических методов рекомендуется включать оптическую когерентную томографию в течение всего периода наблюдения.

СПИСОК СОКРАЩЕНИЙ

БоТП- богатая тромбоцитами плазма крови

ВПМ – внутренняя пограничная мембрана

дБ – децибел

ДЗН – диск зрительного нерва

ЗОСТ – задняя отслойка стекловидного тела

ИМР – идиопатический макулярный разрыв

МР – макулярный разрыв

ОКТ – оптическая когерентная томография

ПФОС – перфторорганическое соединение

СМ – силиконовое масло

СЧо – общая светочувствительность

СЧц – центральная светочувствительность

ЭФ - эллипсоид фоторецепторов

ЭРМ – эпиретинальная мембрана

G – гейдж

СПИСОК ЛИТЕРАТУРЫ

1. Алпатов С.А. Хирургическое лечение сквозных макулярных разрывов большого диаметра // Офтальмохирургия. – 2005. - № 1. – С. 8-12.
2. Алпатов С.А., Щуко А.Г., Малышев В.В. Патогенез и лечение идиопатических макулярных разрывов // Новосибирск: Наука. – 2005. – С. 192.
3. Алпатов С.А., Щуко А.Г., Малышев В.В. Хирургия макулярных разрывов 20-го и 23-го калибров // Макула-2008: III Всерос. семинар – «Круглый стол». – Ростов н/Д. - 2008. – С. 116-117.
4. Ахмеров Р., Зарудий Р., Рычкова И. с соавт. Плазмолифтинг (Plasmolifting).— Лечение возрастной атрофии кожи богатой тромбоцитами аутоплазмой // Эстетическая медицина. – 2011. – № 2. – С. 181-187.
5. Ачкасов Е.Е., Безуглов Э.Н., Ульянов А.А. с соавт. Применение аутоплазмы, обогащенной тромбоцитами, в клинической практике // Биомедицина. – 2013. –№ 4. – С. 46-59.
6. Байбородов Я.В. 25G-витрэктомия с силиконовой тампонадой для лечения макулярных разрывов с отслойкой сетчатки при миопии высокой степени // Современные технологии лечения витреоретинальной патологии. - 2010: Сб.тезисов. – М., 2010. – С. 16-17.
7. Байбородов Я.В. Анатомические и функциональные результаты применения различных вариантов техники хирургического закрытия макулярных разрывов // Современные технологии в офтальмологии. – 2015. - № 1(5). – С. 22-24.
8. Белый Ю.А., Терещенко А.В., Шилов Н.М., Шкворченко Д.О., Шпак А.А., Ерохина Е.В. Сравнительные результаты хирургического лечения больших идиопатических макулярных разрывов // Acta Biomedica

Scientifica. – 2016. – № 1(6). - С. 19-23.

9. Белый Ю.А., Терещенко А.В., Шкворченко Д.О. и др. Новый подход к хирургии больших идиопатических макулярных разрывов // Современные технологии в офтальмологии. – 2015. - № 1(5). – С. 24-27.
10. Бикбов М.М., Алтынбаев У.Р. Способ хирургического лечения макулярного разрыва. Патент РФ на изобретение № 2407493 от 27.12.2010г.
11. Бикбов М.М., Алтынбаев У.Р., Гильманшин Т.Р., Чернов М.С. Выбор способа интраоперационного закрытия идиопатического макулярного разрыва большого диаметра // Офтальмохирургия. – 2010. - № 1. – С. 25-28.
12. Долгов В.В., Свирин П.В. Лабораторная диагностика нарушений гемостаза // М.-Тверь: ООО «Издательство «Триада». – 2005. – С. 227.
13. Иванишко Ю.И. Эффективность аргоновой лазеркоагуляции при лечении сенильной макулярной патологии. Дисс. … канд. мед. наук. – Ростов-наДону, 1983. – С. 160.
14. Карим-Заде Х. Анатомические и функциональные результаты хирургического лечения макулярных разрывов сетчатки. Дисс…канд. мед. наук. – Тюбинген. – 2004. – С. 99.
15. Каштан О.В., Осокин И.Г., Соломин В.А. и др. Применение воздушной тампонады при хирургическом лечении идиопатических макулярных разрывов // Современные технологии лечения витреоретинальной патологии. - 2010: Сб.тезисов. – М.,2010. – С. 69-70.
16. Лозинская О.Л., Лыскин П.В., Назарян М.Г., Тахчиди Х.П., Захаров В.Д. Ферментная деструкция внутренней пограничной мембраны сетчатки в хирургическом лечении макулярного разрыва // Современные технологии лечения витреоретинальной патологии. – 2007: Материалы научнопрактической конференции. – М., 2007. – С. 141-144.
17. Лыскин П.В., Захаров В.Д., Лозинская О.Л. Патогенез и лечение

идиопатических макулярных разрывов. Эволюция вопроса // Офтальмохирургия. – 2010. – № 3. – С. 52–55.

18. Мазуров А.В. Физиология и патология тромбоцитов // Литтерра. – 2011. – С. 10–56.
19. Педанова Е.К. Микропериметрия в оценке функционального состояния и комплексном прогнозировании результатов хирургического лечения пациентов с идиопатическим макулярным разрывом: Автореф. дисс. … канд.мед.наук. Москва, 2009. – С. 23.
20. Расин О.Г. Двухэтапное лазерное лечение идиопатических сенильных разрывов сетчатки макулярной области // Материалы Международной 130 конференции офтальмологов, посвященной 75-летию профессора А.М. Водовозова. – Волгоград, 1995. – С. 144-145.
21. Самодай В. Г. Способ получения богатой тромбоцитами аутоплазмы крови. Патент РФ на изобретение №2305563 от 10.09.2007.
22. Семенов, Ф. В. Применение обогащенной тромбоцитами плазмы в качестве гемостатического и анальгезирующего средства при тонзилэктомии / // Вестн. оториноларингол. – 2005. – № 2. – С. 34–37.
23. Тахчиди Х.П., Лыскин П.В., Лозинская О.Л., Шипунова А.В., Письменская В.А., Перова Н.В., Кайшева А.Л., Леонтьева М.Р., Богданов А.Г. Ферментная витрэктомия в лечении идиопатических макулярных разрывов // Офтальмохирургия. – Москва, 2010. – № 1 – С. 19-24.
24. Шкворченко Д.О., Тимохов В.Л., Шарафетдинов И.Х. и др. Новый способ лечения макулярных разрывов // Новые направления в лечении витреоретинальной патологии: Сборник научных статей. – М., 2000. – С. 109-112.
25. Шкворченко Д.О., Хорошилова-Маслова И.П., Андреева Л.Д. и др. Хирургическое лечение идиопатических разрывов с удалением внутренней пограничной мембраны сетчатки // Современные технологии лечения витреоретинальной патологии: Сб. науч.

ст. — М., 2002. — С. 338-346.

26. Шкворченко Д.О., Шарафетдинов И.Х. Роль внутренней пограничной мембраны сетчатки в патогенезе и хирургическом лечении хронических идиопатических макулярных разрывов // I Всероссийский семинар – 131 «круглый стол» «Макула – 2004»: Сборник научных трудов. – Ростов-наДону, 2004. – С. 243-244.
27. Шкворченко Д.О., Шарафетдинов И.Х., Шацких А.В. с соавт. Экспериментальное обоснование использования миниплазмина с целью индукции задней отслойки стекловидного тела на кроличьих глазах in vivo // Федоровские чтения – 2012: X Всероссийская научно-практическая конференция с международным участием. – М., 2012. – С.152.
28. Шпак А.А. Спектральная оптическая когерентная томография высокого разрешения: Атлас. – М., 2011. – С. 44.
29. Шпак А.А. Спектральная оптическая когерентная томография высокого разрешения: Атлас. – М., 2014. – С. 170.
30. Шпак А.А., Качалина Г.Ф., Педанова Е.К. Сравнительный анализ результатов микропериметрии и традиционной компьютерной периметрии в норме // Вестн. офтальмол. – 2009. – № 3. – С. 31-34.
31. Шпак А.А., Огородникова С.Н. Эпиретинальные мембраны у больных с односторонними идиопатическими макулярными разрывами // Вестник офтальмологии. – 2009. – № 4. – С. 18-21.
32. Шпак А.А., Шкворченко Д.О., Шарафетдинов И.Х. с соавт. Изменения макулярной области после эндовитреального вмешательства по поводу идиопатического макулярного разрыва // Офтальмохирургия. – 2013. – № 4. – С. 78-81.
33. Шпак А.А., Шкворченко Д.О., Шарафетдинов И.Х., Юханова О.А. Прогнозирование результатов хирургического лечения идиопатического макулярного разрыва // Офтальмохирургия. – 2015. – № 2. – С. 55-61.

34. Шпак А.А., Шкворченко Д.О., Шарафетдинов И.Х., Юханова О.А. Функциональные результаты хирургического лечения идиопатических макулярных разрывов // Вестн. офтальмол. – 2016. – № 2. – С. 14-20.
35. Щуко А.Г., Малышев В.В. Оптическая когерентная томография в диагностике глазных болезней. М.: ГЕОТАР-Медиа, 2010. – С. 128.
36. Юханова О.А. Прогнозирование исходов и оценка результатов лечения идиопатического макулярного разрыва: Автореф. дис. … канд. мед. наук. – М., 2015. – С. 11.
37. Almeida D., Wong J., Belliveau M. et al. Anatomical and visual outcomes of macular hole surgery with short-duration 3-day face-down positioning // Retina. – 2012. – Vol. 32. – N. 3. - P. 506-510.
38. Amsler M. L'examen qualitatif de la fonction maculaire // Ophthalmologica. – 1947. – P. 4248–4261.
39. Anitua E. et al. Preservation of biological activity of plasma and platelet-derived eye-drops after their different time and temperature conditions of storage // Cornea. – 2015. – Vol. 34. - № 9. – P. 1144 – 1148.
40. Arshdeep, Kumaran M. Platelet-rich plasma in dermatology: Boon or a bane? // Ind J Dermatol Venereol Leprol. – 2014. – Vol. 80. – P. 5–14.
41. Balaiya S., Brar V.S., Murthy R.K., Chalam K.V. Comparative in vitro safety analysis of dyes for chromovitrectomy: indocyanine green, brilliant blue green, bromophenol blue, and infracyanine green // Retina. – 2011. – Vol. 31. – P. 1128-1136.
42. Barak Y., Ihnen M.A., Schaal S. Spectral domain optical coherence tomography in the diagnosis and management of vitreoretinal interface pathologies // J Ophthalmol. – 2012. - № 4. – P. 1012- 1015.
43. Benson W.E., Cruickshanks K.C., Fong D.S. et al. Surgical management of macular holes: a report by the American Academy of Ophthalmology // Ophthalmology. – 2001. – Vol. 108. – № 7. - P.1328-1335.
44. Berger J.W., Brucker A.J. The magnitude of the bubble buoyant pressure: implications for macular hole surgery // Retina. – 1998. – Vol. 18. - № 1. –

P. 84-86.

45. Bielecki T., Gazdzik T., Arendt J., Szczepanski T., et al. Antibacterial effect of autologous platelet gelenrich with growth factors and other active substances. In vitro study // Bone Joint Surgery. – 2007. – Vol. 89. - № 3. – P. 417–420.
46. Bonnabel A., Bron A.M., Isaico R., et al. Long-term anatomical and functional outcomes of idiopathic macular hole surgery: the yield of spectral-domain OCT combined with microperimetry // Graefes Archive for Clinical and Experemental Ophthalmology. – 2013. – Vol. 25. - № 11. – P. 2505–2511.
47. Brooks H.L. Macular hole surgery with and without internal limiting membrane peeling // Ophthalmology. – 2000. – Vol. 107. – № 10. - P. 1939-1948.
48. Burmeister S.L., Hartwig D., Limb G.A. et al. Effect of various platelet preparations on retinal Müller cells // Investigative Ophthalmology & Visual Science (IOVS). – 2009. – Vol. 50. - № 10. – P. 4881-4886.
49. Casini G., Mura M., Figus M., Loiudice P., Peiretti E., De Cillà S., Fuentes T., Nasini F. Inverted internal limiting membrane flap technique for macular holesurgery without extra manipulation of the flap // Retina. – 2017. – Vol. 37. – № 11. – P. 2138 – 2144.
50. Castelnovo L., Dosquet C., Gaudric A., Sahel J., Hicks D. Human platelet suspension stimulates porcine retinal glial proliferation and migration in vitro // Investigative Ophthalmology & Visual Science (IOVS). – 2000. – Vol. 4. - № 2. – P. 601-609.
51. Chang Y.C., Lin W.N., Chen K.J. et al. Correlation between the dynamic postoperative visual outcome and the restoration of foveal microstructures after macular hole surgery // Am J Ophthalmol. – 2015. – Vol. 160. - № 1. – P. 100–106.
52. Charles S., Randolph J.C., Neekhra A., Salisbury C.D., Littlejohn N., Calzada J.I .et al. Arcuate retinotomy for the repair of large macular holes //

Ophthalmic Surg Lasers Imaging Retina. – 2013. – Vol. 44. – P. 69-72.
53. Chawla A., Barua A., Patton N. Long-Term structural and functional outcomes after macular hole surgery // Retina. – 2016. Vol. 36. - № 2. – P. 321–324.
54. Cheng L., Azen S.P., El-Bradey M.H. et al. Effects of preoperative and postoperative epiretinal membranes on macular hole closure and visual restoration // Ophthalmology. – 2002. Vol. 109. - № 8. – P.1514–1520.
55. Cheung C.M.G., Munshi V., Mughal S. et al. Anatomical success rate of macular hole surgery with autologous platelet without internal-limiting membrane peeling // Eye. - 2005. – Vol. 19. - № 11. – P.1191-1193.
56. Coca M., Makkouk F., Picciani R. et al. Chronic traumatic giant macular hole repair with autologous platelets // Cureus. - 2017. - Vol. 9. - № 1.- P. 955.
57. Colleman D.J., Lucas B.C., Fleischman J.A. et al. A biologic tissue adhesive for vitreoretinal surgery // Retina. – 1988. – Vol. 8. – P. 250 – 256.
58. Dhawahir-Scala F.E., Maino A., Saha K. et al. To posture or not to posture after macular hole surgery // Retina. – 2008. –Vol. 28. - № 1. – P. 60-65.
59. Duker J.S., Kaiser P.K., Binder S. et al. The Internation Vitreomacular Traction Study Group classification of vitreomacular adhesion, traction, and macular hole // Ophthalmology. – 2013. – Vol.120 - № 12. – P. 2611-2619.
60. Eckardt K., Eckert T., Eckardt U. et al. Macular hole surgery with air tamponade and optical tomography-based duration of face-down positioning // Retina. – 2008. – Vol. 28 - № 8. – P. 1087-1096.
61. Eckardt K., Eckardt U., Groos S. et al. Removal of the internal limiting membrane in macular holes. Clinical and morphological findings // Ophthalmologe. – 1997. – Vol. 94. - № 8. – P. 545–51.
62. Ehrenfest D.M., Bielecki T., Mishra A., et. al. In search of a consensus terminology in the field of platelet concentrates for surgical use: plateletrich plasma (PRP), platelet-rich fibrin (PRF), fibrin gel polymerization and leukocytes // Current pharmaceutical biotechnology. – 2012. – Vol. 13. -

№ 7 – P.1131–1137.

63. Engelmann K., Sievert U., Hölig K., Wittig D., Weßlau S., Domann S., Siegert G., Valtink M. Effect of autologous platelet concentrates on the anatomical and functional outcome of late stage macular hole surgery: A retrospective analysis // Bundesgesundheitsblatt Gesundheitsforschung Gesundheitsschutz.- 2015. - Vol. 58. - № 11-12. – P. 1289-1298.
64. Ezra E. Idiopathic full thickness macular hole: natural history and pathogenesis // Br. J. Ophthalmol. – 2001. – Vol. 85. – № 1. - P.102-108.
65. Fernandez-Barbero J. E., Galindo-Moreno P., Avila-Ortiz G. et al. Flow cytometric and morphological characterization of platelet-rich plasma gel // Clin. Oral Implants Res. – 2006. – Vol. 17. - № 6. – P. 687-693.
66. Figueroa M.S., Govetto A., Arriba-Palomero P. Short-term results of platelet-rich plasma as adjuvant to 23-G vitrectomy in the treatment of high myopic macular holes // Eur. J. Ophthalmol. -2016.- Vol. 26. - № 5. - P. 491-496.
67. Fischer C., Callizo J. Importance of the Watzke-Allen test in diagnostics and staging of macular holes // Ophthalmologe. – 2016. – Vol.113. - № 2. – P.152-155.
68. Frechette J.P. Platalet rich plazma // Dental Res. – 2005. – Vol 84. - № 5. – P. 434-439.
69. Funata M., Wendel R.T., de la Cruz Z. et al. Clinicopathologic study of bilateral macular holes treated with pars plana vitrectomy and gas tamponade// Retina . – 1992. Vol. 12. - № 4. – P. 289–298.
70. Gallemore R.P., McCuen B.W. et al. Features of macular hole closure in the early postoperative period using optical coherence tomography // Retina. – 2000. Vol. 20. - № 3. – P. 232–237.
71. García-Arumí J., Martinez V., Puig J., Corcostegui. The role of vitreoretinal surgery in the management of myopic macular hole without retinal detachment // Retina. – 2001. - Vol. 21. - № 4. –P. 332-338.
72. Gass J.D.M. Idiopathic senile macular hole: its early stages and

pathogenesis // Arch. Ophthalmol. – 1988. – Vol. 106. - № 5. – P. 629-639.

73. Gass J.D.M. Reappraisal of biomicroscopic classification of stages of development of a macular hole // Am. J. Ophthalmol. – 1995. – Vol. 119. - № 6. – P. 752–759.

74. Gaudric A. Macula hole surgery: simple or complex? // Am J Ophthalmol. – 2009. – Vol. 147. - № 3 – P. 381–383.

75. Gaudric A., Massin P., Paques M., et al. Autologous platelet concentrate for the treatment of full-thickness macular holes // Graefes Arch Clin Exp Ophthalmol. - 1995. – Vol. 233. № 9. – P. 549–554.

76. Gaudric A., Tadayoni R. Macular Hole // Ryan's Retina, 6th Edition. – 2017. – P. 121.

77. Gfatter R., Spaengler B. et al. The mitosis of fibroblasts in cell culture is enhanced by binding GP lib - Ilia of activated platelets on fibrinogen // Platelets. – 2000. – Vol. 1. – P. 213.

78. Ghoraba H.H., Ellakwa A.F. et al. Long term result of silicone oil versus gas tamponade in the treatment of traumatic macular holes // Clinical Ophthalmology. –2012. – Vol. 6. - № 1. – P. 49-53.

79. Glaser B.M., Michels R.G., Kuppermann B.D., Sjaarda R.N., Pena R.A. Transforming growth factor-beta 2 for the treatment of full-thickness macular holes. A prospective randomized study // Ophthalmology. – 1992. Vol. 99. – P. 1162–1172.

80. Gupta D. Face-down posturing after macular hole surgery. A review// Retina. – 2009. – Vol. 29. - № 4. – P. 430-443.

81. Hara S., Sakuraba T., Nakazawa M. Morphological changes of retinal pigment epithelial and glial cells at the site of experimental retinal holes // Graefes Arch. Clin. Exp. Ophthalmol. – 2000. – Vol. 238. - № 8. – P. 690-695.

82. Haritoglou C., Gass C.A., Schaumberger M. et al. Long-term follow-up after macular hole surgery with internal limiting membrane peeling // Am.J.Ophthalmol. – 2002. – Vol.134. – № 5. – P. 661-666.
83. Haritoglou C., Kampik A., Langhals H. II. Indocyanine green should not be used to facilitate removal of the internal limiting membrane in macular hole surgery // Surv. Ophthalmol. – 2009. – Vol. 54. – P. 138-141.
84. Hee M.R., Puliafito C.A., Wong C., Duker J.S., et al. Optical coherence tomography of macular holes // Ophthalmology. – 1995. – Vol. 102. – P. 748- 756.
85. Henderson J. L., Cupp C. L., Ross E. V. et al. The effects of autologous platelet gel on wound healing // Ear. Nose. Throat. J. - 2003. Vol. 82. - P. 598–602.
86. Hollborn M., Jahn K., Limb G. Characterization of the basic fibroblast growth factor-evoked proliferation of the human Müller cell line // Graefes Arch Clin Exp Ophthalmol. - 2004. - Vol. 242. - P. 414–422
87. Hoerauf H., Kluter H., Joachimmeyer E., et al. Results of vitrectomy and the no-touch-technique using autologous adjuvants in macular hole treatment // Int. Ophthalmol. – 2001. – Vol. 24. - № 3. – P.151–159.
88. Hosnuter M., Aslan C., Isik D. et. al. Functional assessment of autologous platelet-rich plasma (PRP) after long-term storage at -20°C without any preservation agent // Journal of Plastic Surgery and Hand Surgery. – 2017. – Vol. 51, № 4. – P. 235-239.
89. Iqbal A., Carolina B., Del Debbio, Ani V. Müller Glia: A Promising Target for Therapeutic Regeneration // Sowmya Parameswaran Author Affiliations & Notes Investigative Ophthalmology & Visual Science July. – 2011. – Vol. 52. – P. 5758-5764.
90. Kang S.W., Ahn K., Ham D.I. Types of macular hole closure and their clinical implications // Br J Ophthalmol. –2003. – Vol. 87, № 8. –P. 1015–1019.

91. Kanski J.J., Milewski S.A., Damato B.E., Tanner V. Заболевания глазного дна. Москва: МЕДпресс-информ, 2009. – С. 424.
92. Kapoor K.G., Khan A.N., Tieu B.C., Khurshid G.S. Revisiting autologous platelets as an adjuvant in macular hole repair: chronic macular holes without prone positioning // Ophthalmic Surg. Lasers Imaging. - 2012. -Vol. 43 - № 4. -P. 291-295.
93. Kelly N.E., Wendel R.T. Vitreous surgery for idiopathic macular holes: resolution of a pilot study // Arch. Ophthalmol. – 1991. – Vol. 109. - № 5. - P. 654-659.
94. Kikushima W., Imai A., Toriyama Y. et al. Dynamics of macular hole closure in gas-filled eyes within 24 h of surgery observed with swept source optical coherence tomography // Ophthalmic Res. – 2014. – Vol. 53. - № 1. –P. 48–54.
95. Kim J.Y., Kwon O.W. Vitrectomy for refractory macular hole // Retin. Cases Brief Rep. – 2015. – Vol. 9 - № 4. - P. 265-268.
96. Knapp H. Über isolerte zerreissungen der aderhaut in folge von traumen auf dem augapfer // Arch Augenheilkd. – 1869. –Vol. 1. - № 6. – P.12.
97. Konstantinidis A., Hero M., Nanos P., Panos G.D. Efficacy of autologous platelets in macular hole surgery // Clin. Ophthalmol. - 2013.- Vol. 7. - P. 745-750.
98. Korobelnik J.F., Hannouche D., Belayachi N., Branger M., Guez J.E., Hoang-Xuan T. Autologous platelet concentrate as an adjunct in macular hole healing: a pilot study // Ophthalmology. 1996. - Vol. 103. - № 4. – P. 590–594.
99. Kube T., Hermel M., Dahlke C., Hutschenreuter G., Schrage N., Kirchhof B. Macular hole surgery: experience with autologous platelet concentrate and indocyanine green-assisted internal limiting membrane peeling // Klin Monbl Augenheilkd.- 2002. - Vol. 219. - № 12. – P. 883-888.
100. Kuhn F., Mester V., Berta A. The Tano diamond dusted membrane scraper: indications and contraindications // Acta Ophthalmol Scand. – 1998.

– Vol.76. - № 6. – P. 754–755.

101. Kuhnt H. Über eine eigenthumliche Veranderung der Netzhaut ad maculam // Ztschr Augenheilk. – 1900.– Vol. 3. – P. 105-112.

102. Kumagai K., Furukawa M., Ogino N. et al. Long-term outcomes of macular hole surgery with triamcinolone acetonide-assisted internal limiting membrane peeling // Retina. – 2007. – Vol. 27. – № 9. – P.1249-1254.

103. Kumagai K., Furukawa M., Ogino N. et al. Vitreous surgery with and without internal limiting membrane peeling for macular hole repair // Retina. – 2004.– Vol. 24. - № 5. – P. 721–727.

104. Kung Y.H., Wu T.T. The effect of autologous serum on vitrectomy with internal limiting membrane peeling for idiopathic macular hole // J. Ocul. Pharmacol. Ther. – 2013. – Vol. 29. - № 5. – P. 508-511.

105. Kuppermann B.D. Ocriplasmin for pharmacologic vitreolysis // Retina. – 2012. – Vol. 32. – № 8. – P. 225-231.

106. Kusaka S., Hayashi N., Ohji M., Ikuno Y., Gomi F., Tano Y. Macular hole secondary to fungal endophthalmitis // Arch Ophthalmol. – 2003.– Vol. 121. - № 5. – P. 732-733.

107. Kwok A.K., Lai T.Y. Internal limiting membrane removal in macular hole surgery for severely myopic eyes: a case-control study // Br J Ophthalmol. – 2003.– Vol. 87. – P. 885-889.

108. Kwok A.K., Lai T.Y., Wong V.W. Idiopathic macular hole surgery in Chinese patients: a randomized study to compare indocyanine green-assisted internal limiting membrane peeling with no internal limiting membrane peeling // Hon Kong Med. J. – 2005. – Vol. 11. – P. 259-266.

109. Madreperla S.A., Geiger G.L., Funata M. et al. Clinicopathologic correlation of a macular hole treated by cortical vitreous peeling and gas tamponade // Ophthalmology. – 1994. – Vol. 101. - № 4. – P. 682–686.

110. Masuyama K., Yamakiri K., Arimura N. et al. Posturing time after macular hole surgery modified by optical coherence tomography images: a pilot study // Am J Ophthalmol. – 2009.– Vol.147. - № 3. – P. 481– 488.

111. Mehdizadeh M., Jamshidian M., Nowroozzadeh M.H. Macular hole epidemiology // Ophthalmology. – 2010. – Vol. 117. - № 12. - P. 2442-2443.

112. Mester V., Kuhn F. Internal limiting membrane removal in the management of full-thickness macular holes // Am.J.Ophthalmol. – 2000. – Vol. 129. – № 6. – P. 769-777.

113. Meuer S.M., Myers C.E., Klein B.E. et al. The epidemiology of vitreoretinal interface abnormalities as detected by spectraldomain optical coherence tomography: the Beaver Dam Eye Study // Ophthalmology. – 2015.– Vol. 122. - № 4.– P. 787–95.

114. Michalewska Z., Michalewski J., Adelman R., Nawrocki J. Inverted internal limiting membrane flap technique for large macular holes // Ophthalmology. - 2010. - Vol. 117. - № 10. – P. 2018–2025.

115. Michalewska Z., Michalewski J., Dulczewska-Cichecka K., Adelman R., Nawrocki J. Temporal inverted internal limiting membrane flap technique versus classic inverted internal limiting membrane flap technique: a comparative study // Retina. – 2015.– Vol. 35. - № 9. – P. 1844-1850.

116. Mulhern M.G., Cullinane A., Cleary P.E. Visual and anatomical success with short-term macular tamponade and autologous platelet concentrate // Graefes Arch. Clin. Exp. Ophthalmol. – 2000. – Vol. 238. - № 7. – P. 577–583.

117. Nomoto H., Schikaga F., Yamaji H. et al. Macular hole surgery with triamcinolone acetonide – assisted internal limiting membrane // Retina. – 2008. – Vol. 28. - № 3. – P. 427-432.

118. Novelli F.J., Preti R.C., Ribeiro Monteiro M.L. Autologous Internal Limiting Membrane Fragment Transplantation for Large, Chronic, and Refractory Macular Holes // Ophthalmic Res. – 2015. – Vol. 55. - № 1. – P. 45-52.

119. Noyes H.D. Detachment of the retina, with laceration at the macula lutea. Trans // Am Ophthalmo Soc. – 1871.– Vol. 1. –P. 128-129.

120. Ogilvie F.M. On one of the results of concussion injuries of the eye (“holes” at the macula) // Trans Ophthalmol Soc UK. – 1900.– Vol. 20. – P. 202-209.

121. Oshima Y., Wakabayashi T., Sato T. et al. A 27-gauge instrument system for transconjunctival suturelessmicroincision vitrectomy surgery // Ophthalmology. – 2010. – Vol. 117. – № 1. - P. 93-102.

122. Paques M., Chastang C., Mathis A. et al. Effect of autologous platelet concentrate in surgery for idiopathic macular hole: results of a multicenter, double-masked, randomized trial. Platelets in Macular Hole Surgery Group // Ophthalmology. – 1999. – Vol. 106. - № 5. – P. 932– 938.

123. Park D.W., Lee J.H., Min W.K. The use of internal limiting membrane maculorrhexis in treatment of idiopathic macular holes // Korean J Ophthalmol. – 1998.– Vol. 12. - № 2. – P. 92–97.

124. Park D.W., Sipperley J.O., Sneed S.R. et al. Macular hole surgery with internal-limiting membrane peeling and intravitreous air // Ophthalmology. – 1999. – Vol. 106. – № 7. - P. 1392-1397.

125. Parravano M., Giansanti F. et al. Vitrectomy for idiopathic macular hole // Cochrane Database Syst Rev. – 2015.– Vol. 12. - № 5. – P.34-38.

126. Purtskhvanidze K., Frühsorger B., Bartsch S. et al. Persistent full-thickness idiopathic macular hole: anatomical and functional outcome of revitrectomy with autologous platelet concentrate or autologous whole blood // Ophthalmologica. – 2018. – Vol. 239. - № 1. P.19-26.

127. Reese A.B., Jones I.S., Cooper W.C. Macular changes secondary to vitreous tract ion. Am J Ophthalmol. – 1967.– Vol. 64. - № 3. – P. 544-549.

128. Riopel M., Trinder M., Wang R. Fibrin, a scaffold material for islet transplantation and pancreatic endocrine tissue engineering // Tissue Eng. Part B Rev. – 2014.

129. Rizzo S., Bacherini D. Use of this technique can improve results in the

repair of large macular holes // Retina Today. – 2017.

130. Robert E. Marx. Platelet-reach plasma (PRP): what is PRP and what is not PRP? // Implant dentistry. – 2001. – Vol. 10, № 4.

131. Rosa R.H., Glaser B.M., de la Cruz Z. et al. Clinicopathologic correlation of an untreated macular hole and a macular hole treated by vitrectomy, transforming growth factor-beta 2, and gas tamponade // Am. J. Ophthalmol. – 1996. – Vol. 122. - № 6. – P. 853-863.

132. Salter A.B., Folgar F.A., Weissbrot J., Wald K.J. Macular hole surgery prognostic success rates based on macular hole size // Ophthalmic Surg. Lasers Imaging. – 2012. – Vol. 43. – № 3. – P. 184-189.

133. Saxena S., Holekamp N., Kumar A. Diagnosis and management of idiopathic macular holes // Current Ophthalmology. –1998 – Vol. 46. – P. 185-193.

134. Schneider E.W., Johnson M.W. Emerging nonsurgical methods for the treatment of vitreomacular adhesion: a review // Clin. Ophthalmol. – 2011. – Vol. 5. – P.1151-1165.

135. Schocket S.S. Laser treatment of macular holes. Ophthalmology. – 1988. – Vol. 95. - № 5. – P. 574-582.

136. Schurmans A., Van Calster J., Stalmans P. Macular hole surgery with inner limiting membrane peeling, endodrainage, and heavy silicone oil tamponade // Am J Ophthalmol. – 2009.– Vol. 147. - № 3. – P. 495–500.

137. Scott R.A., Ezra E., West J.F., Gregor Z.J. Visual and anatomical results of surgery for long standing macular holes // Ophthalmology. – 2000.– Vol. 84. - № 2. – P. 150–153.

138. Sheidow T.G., Blinder K.J., Holekamp N. et al. Outcome results in macular hole surgery: an evaluation of internal limiting membrane peeling with and without indocyanine green // Ophthalmology. –2003.– Vol.110. -№ 9. – P. 1697–1701.

139. Shoughy S.S., Kozak I. Selective and complementary use of Optical Coherence Tomography and Fluorescein Angiography in retinal practice // Eye Vis (London). – 2016.– Vol. 3. – P.26.

140. Smiddy W.E., Michels R.G., de Bustros S. et al. Histopathology of tissue removed during vitrectomy for impending idiopathic macular holes // Am J Ophthalmol. – 1989.– Vol. 108. - № 4. –P. 360–364.

141. Spaide R.F. “Dissociated optic nerve fiber layer appearance” after internal limiting membrane removal is inner retinal dimpling // Retina. – 2012.– Vol. 32. - № 9. – P.1719–1726.

142. Steel D.H., Dinah C., Habib M. et al. ILM peeling technique influences the degree of a dissociated optic nerve fibre layer appearance after macular hole surgery // Graefes Arch Clin Exp Ophthalmol. – 2015.– Vol. 253. - № 5. – P. 691–698.

143. Tadayoni R., Gaudric A., Haouchine B., Massin P. Relationship between macular hole size and the potential benefit of internal limiting membrane peeling // Br. J. Ophthalmol. – 2006. - Vol. 90. - № 10. – P. 1239–1241.

144. Tadayoni R., Paques M., Massin P. et al. Dissociated optic nerve fiber layer appearance of the fundus after idiopathic epiretinal membrane removal // Ophthalmology. – 2001.– Vol. 108. – P. 2279–2283.

145. Tadayoni R., Svorenova I., Erginay A. et al. Decreased retinal sensitivity after internal limiting membrane peeling for macular hole surgery // Br J Ophthalmol. – 2012.– Vol. 96. - № 12. – P. 1513–1516.

146. Tafoya M.E., Lambert H.M., Vu L. Visual outcomes of silicone oil versus gas tamponade for macular hole surgery // Semin Ophthalmol. – 2003. – Vol. 18. - № 3 . – P. 127-131.

147. Tang Y.Q., Yeaman M.R., Selsted M.E. Antimicrobial peptides from human platelets // Infect Immun.– 2002.– Vol. 70. – P. 6524–6533.

148. Thompson J.T. Advantages and limitations of small gauge vitrectomy // Surv.Ophthalmol. – 2011. – Vol. 56. - № 2. – P. 162-172.

149. Thompson J.T. et al. Intraocular tamponade duration and success of macular hole surgery // Retina. – 1996. – Vol. 16. – P. 373-382.

150. Tokayer J.T., Jia Y., Dhalla A. H., Huang D. Blood flow velocity quantification using split-spectrum amplitude-decorrelation angiography with optical coherence tomography // Biomed Opt Express. – 2013.– Vol. 4. – P. 1909-1924.

151. Tornambe P.E., Poliner L.S., Grote K. Macular hole surgery without face-down positioning. A pilot study // Retina. - 1997. - Vol. 17. - № 3. – P. 179–185.

152. Ullrich S., Haritoglou C., Gass C. et al. Macular hole size as a prognostic factor in macular hole surgery // Br J Ophthalmol. – 2002.– Vol. 86. - № 4. – P. 390–393.

153. Useful quantities in Vision Science // Электронный ресурс.- Режим доступа: https://www.cse.fau.edu/~oge/pdf/useful_quantities.pdf

154. Velhagen K.H., Druegg A. et al. Platelet-derived growth factor is an autocrine growth stimulator in retinal pigmented epithelial cells // Journal of Cell Science. – 1994.– Vol. 107. - № 9. – P. 2459-69.

155. Velhagen K.H., Druegg A., Rieck P. Proliferation and wound healing of retinal pigment epithelium cells in vitro. Effect of human thrombocyte concentrate, serum and PDGF // Ophthalmologe. - 1999. - Vol. 96. - № 2. – P. 77-81.

156. Von Jagov B., Höing A., Gandorfer A. et al. Functional outcome of indocyanine green – assisted macular surgery. 7-year follow-up // Retina. – 2009. – Vol. 29. - № 9. – P. 1249-1256.

157. Vote B.J., Membrey W.L., Casswell A.G. Autologous platelets for macular hole surgery: the Sussex Eye Hospital experience // Clin. Experiment. Ophthalmol. - 2004. - Vol. 32. - № 5.- P. 472–477.

158. Williamson T.H. Vitreoretinal Surgery. // 2nd ed. Berlin, Heidelberg: Springer-Verlag. – 2013. - P. 429.

159. Yamana T., Kita M., Ozaki S. et al. The process of closure of

experimental retinal holes in rabbit eyes // Graefes Arch Clin Exp Ophthalmol. – 2000.– Vol. 238. - № 1. – P. 81–87.

160. Yepez J.B., Murati F.A. et al. ANTERIOR LENS CAPSULE IN THE MANAGEMENT OF CHRONIC FULL-THICKNESS MACULAR HOLE // Retin Cases Brief Rep. – 2018. - Vol. 12. - № 4. – P. 286-290.