ФЕДЕРАЛЬНОЕ ГОСУДАРСТВЕННОЕ АВТОНОМНОЕ УЧРЕЖДЕНИЕ «НАЦИОНАЛЬНЫЙ МЕДИЦИНСКИЙ ИССЛЕДОВАТЕЛЬСКИЙ ЦЕНТР «МЕЖОТРАСЛЕВОЙ НАУЧНО-ТЕХНИЧЕСКИЙ КОМПЛЕКС «МИКРОХИРУРГИЯ ГЛАЗА» ИМЕНИ АКАДЕМИКА С.Н. ФЕДОРОВА» МИНИСТЕРСТВА ЗДРАВООХРАНЕНИЯ РОССИЙСКОЙ ФЕДЕРАЦИИ

На правах рукописи

ФОЗИЛОВА ФАРЗОНА ФОЗИЛОВНА

ХИРУРГИЧЕСКОЕ ЛЕЧЕНИЕ РЕГМАТОГЕННОЙ ОТСЛОЙКИ СЕТЧАТКИ, ОСЛОЖНЕННОЙ ПРОЛИФЕРАТИВНОЙ ВИТРЕОРЕТИНОПАТИЕЙ СТАДИИ «С POSTERIOR», С ПИЛИНГОМ ВНУТРЕННЕЙ ПОГРАНИЧНОЙ МЕМБРАНЫ

14.01.07. – глазные болезни

Диссертация
на соискание ученой степени
кандидата медицинских наук

Научный руководитель:
доктор медицинских наук, профессор
Захаров Валерий Дмитриевич

МОСКВА 2020

ОГЛАВЛЕНИЕ

ВВЕДЕНИЕ…….. 4

ГЛАВА 1. РЕГМАТОГЕННАЯ ОТСЛОЙКА СЕТЧАТКИ, ОСЛОЖНЕННАЯ ПРОЛИФЕРАТИВНОЙ ВИТРЕОРЕТИПАТИЕЙ: ЭТИОЛОГИЯ, ПАТОГЕНЕЗ, КЛИНИКА И ЛЕЧЕНИЕ (ОБЗОР ЛИТЕРАТУРЫ)…….. 10

1.1. Регматогенная отслойка сетчатки: эпидемиология, этиология и патогенез…….. 10

1.2. Пролиферативная витреоретинопатия: общие сведения и клинические проявления……..... 14

1.2.1. Патогенез пролиферативной витреоретинопатии……..…….. 14

1.2.2. Классификация ПВР……..…….. 17

1.3. Хирургическое лечение регматогенной отслойки сетчатки……. 21

1.4. Пилинг внутренней пограничной мембраны при регматогенной отслойке сетчатки ……... 26

ГЛАВА 2. МАТЕРИАЛЫ И МЕТОДЫ ИССЛЕДОВАНИЯ……... 32

2.1. Общая характеристика клинического материала…….. 32

2.2. Методы исследования…….. 36

2.2.1. Клинические ……..…….. 36

2.2.2. Инструментальные……..……. 36

2.3. Методы лечения пациентов с регматогенной отслойкой сетчатки….. 37

2.3.1. Оборудование, материалы и инструменты, используемые при хирургическом вмешательстве……... 38

2.3.2. Предоперационная подготовка пациентов…..…….. 41

2.4. Статистическая обработка полученных данных…… 43

ГЛАВА 3. ОПТИМИЗАЦИЯ ТЕХНОЛОГИИ ВИТРЕОРЕТИНАЛЬНОЙ ХИРУРГИИ РЕГМАТОГЕННОЙ ОТСЛОЙКИ СЕТЧАТКИ, ОСЛОЖНЕННОЙ ПРОЛИФЕРАТИВНОЙ ВИТРЕОРЕТИНОПАТИЕЙ СТАДИИ «С POSTERIOR» …….. 47

3.1. Создание вспомогательного инструментария …….. 47

3.2. Разработка техники хирургического лечения регматогенной отслойки сетчатки, осложненной пролиферативной витреоретинопатией стадии «С posterior», с пилингом внутренней пограничной мембраны ……... 49

ГЛАВА 4. КЛИНИКО-ФУНКЦИОНАЛЬНЫЕ РЕЗУЛЬТАТЫ ХИРУРГИЧЕСКОГО ЛЕЧЕНИЯ ОТСЛОЙКИ СЕТЧАТКИ МЕТОДОМ ВИТРЕОРЕТИНАЛЬНОГО ВМЕШАТЕЛЬСТВА С ПИЛИНГОМ ВНУТРЕННЕЙ ПОГРАНИЧНОЙ МЕМБРАНЫ……. 56
4.1. Сравнительный анализ клинико-функциональных результатов пациентов основной и контрольной групп в дооперационном периоде и в различные сроки после операции …….. 56
4.1.1. Данные предоперационного и послеоперационного обследования пациентов основной и контрольной групп…….. 57
4.1.2. Динамика внутриглазного давления до операции и в послеоперационном периоде ……. 60
4.1.3. Сравнительные результаты микропериметрии в послеоперационном периоде…….. 62
4.2. Морфологические особенности сетчатки, выявленные методом оптической когерентной томографии в послеоперационном периоде ….. 66
4.3. Анализ частоты послеоперационных осложнений и сроки повторного хирургического вмешательства……. 72
4.4. Клинические примеры……. 73

ЗАКЛЮЧЕНИЕ…… 85

ВЫВОДЫ……. 96

ПРАКТИЧЕСКИЕ РЕКОМЕНДАЦИИ……. 97

СПИСОК СОКРАЩЕНИЙ……. 99

СПИСОК ЛИТЕРАТУРЫ……... 100

ВВЕДЕНИЕ

Актуальность темы

Регматогенная отслойка сетчатой оболочки (РОС) представляет собой крайне тяжелое заболевание глаз, нередко приводящее к полной слепоте (Захаров В.Д., 2011; Bartz-Schmidt U., 2008). По данным литературы, инвалидность в Российской Федерации по поводу РОС составляет 29% среди всех причин инвалидности по зрению (Либман Е.С., Шахова Е.В., 2000, 2003). Проблема лечения РОС является одной из наиболее актуальных и в ряде случаев сложной задачей в современной офтальмологии (Аветисов С.Э. с соавт., 2008; Тахчиди Х.П. с соавт., 2011; Шкворченко Д.О. с соавт., 2012).

Задачей лечения РОС является полное и устойчивое анатомическое прилегание сетчатки. На операционном столе анатомического прилегания сетчатки удается получить практически в 100% случаев. Однако по данным некоторых авторов, в различные сроки после первичной витрэктомии частота прилегания достигает от 61,5 до 95,5%, после реопераций – от 92 до 99% (Каштан О.В., 1995; Мащенко Н.В. с соавт., 2014; Стебнев В.С., 2009). В хирургии отслойки сетчатки частота рецидивов варьирует от 6 до 38% (Горшков И.М. с соавт., 2012; Казайкин В.Н., 2009; Худяков А.Ю. с соавт., 2009; Kreissig I., 2005). Основной причиной неудач является пролиферативная витреоретинопатия (Кузнецова И.С. с соавт., 2012; Мащенко Н.В. с соавт., 2017).

Известно, что функциональные результаты после хирургии отслойки сетчатки зависят от остроты зрения до операции, наличия выраженной пролиферативной витреоретинопатии, длительности и площади отслойки сетчатки, особенно при вовлечении макулярной области (Белоусова Е.В., 2016; Вавилова О.В., 2004; Глинчук Я.И. и др., 1992; Евсеев И.С., 2012; Захаров В.Д. с соавт., 2009). Пациенты, страдающие отслойкой сетчатки с распространением в центральную область, имеют гораздо худший прогноз в отношении сохранности зрительных функций (Шкворченко Д.О. с соавт.,

2014, 2015). Помимо того, что острота зрения у таких больных остается невысокой, могут выявляться нарушения контрастной чувствительности, цветовосприятия (Кузнецова И.С., 2012; Нероев В.В. с соавт., 2014). Восстановление остроты зрения после хирургического лечения зависит от наличия остаточного отека сетчатки в области макулы (Ахундова Л.А., 2015; Akiyama K. et al., 2018). По мнению ряда офтальмохирургов, конечный функциональный результат далеко не всегда удовлетворяет как врача, так и пациента, за счет нарушения структур глаза после хирургии отслойки сетчатки, образования эпиретинальной мембраны (ЭРМ) (25,6%) и кистозного отека в макулярной зоне (КМО) (18%) (Худяков А.Ю. с соавт., 2007; Aras C., Arici C., Akar S. et al., 2009; Heimann H. et al., 2007; Kreissig I., 2010; Salicone A. et al., 2006). В большинстве случаев ЭРМ возникает вследствие пролиферативного ответа на хирургическое вмешательство (миграция клеток ретинального пигментного эпителия, глиальных клеток, моноцитов и макрофагов на поверхность внутренней пограничной мембраны (ВПМ)) (Качалина Г.Ф. с соавт., 2013).

Пилинг ВПМ часто выполняется во время витрэктомии при макулярной патологии (идиопатические ЭРМ, макулярные разрывы). Некоторые исследования выявили, что проведение пилинга ВПМ препятствует формированию ЭРМ в послеоперационном периоде в хирургии идиопатических ЭРМ, тромбозов вен сетчатки при пролиферативной диабетической ретинопатии (ПДР) (Fallico M. et al., 2018; Michalewska Z. et al.,2013).

При этом данные литературы указывают на практическое отсутствие комплексной сравнительной оценки функциональных результатов хирургического лечения регматогенной отслойки сетчатки с пилингом ВПМ. Актуальным является изучение эффективности пилинга ВПМ при РОС, что определило необходимость и целесообразность данной работы.

Цель исследования

Оптимизировать технологию витреоретинальной хирургии регматогенной отслойки сетчатки, осложненной пролиферативной витреоретинопатией стадии «C posterior», за счет пилинга внутренней пограничной мембраны.

Задачи исследования

1. Определить показания к выполнению пилинга внутренней пограничной мембраны при регматогенной отслойке сетчатки, осложненной пролиферативной витреоретинопатией стадии «C posterior».
2. Разработать технику выполнения пилинга внутренней пограничной мембраны при регматогенной отслойке сетчатки, осложненной пролиферативной витреоретинопатией стадии «C posterior».
3. Провести сравнительный анализ анатомических и функциональных результатов хирургического лечения регматогенной отслойки сетчатки, осложненной пролиферативной витреоретинопатией стадии «C posterior», с удалением внутренней пограничной мембраны и без её удаления в различные сроки наблюдения.
4. На основе данных оптической когерентной томографии оценить морфологические особенности макулярной области у пациентов после хирургического лечения регматогенной отслойки сетчатки, осложненной пролиферативной витреоретинопатией стадии «C posterior», с удалением внутренней пограничной мембраны и без ее удаления.
5. Оценить частоту развития осложнений в послеоперационном периоде у пациентов после хирургического лечения регматогенной отслойки сетчатки, осложненной пролиферативной витреоретинопатией стадии «C posterior», с удалением и без удаления внутренней пограничной мембраны.

Научная новизна

1. Впервые определены показания к выполнению пилинга внутренней пограничной мембраны при регматогенной отслойки сетчатки, осложненной пролиферативной витреоретинопатией «C posterior».

2. Впервые разработана техника выполнения пилинга внутренней пограничной мембраны при регматогенной отслойке сетчатки, осложненной пролиферативной витреоретинопатией «C posterior».

3. Впервые в отечественной практике показано, что эндовитреальное вмешательство с пилингом внутренней пограничной мембраны является клинически эффективным методом лечения, после выполнения которого у пациентов не наблюдается формирование эпиретинальной мембраны и кистозного макулярного отека, по сравнению с методикой без её пилинга.

4. Впервые с помощью метода оптической когерентной томографии изучена динамика морфологических особенностей макулярной области у пациентов с регматогенной отслойкой сетчатки, осложненной пролиферативной витреоретинопатией, которым было выполнено эндовитреальное вмешательство с удалением внутренней пограничной мембраны и без ее удаления, что позволило определить условия формирования эпиретинального фиброза и кистозного макулярного отека в послеоперационном периоде.

Практическая значимость работы

1. Динамика восстановления клинико-функциональных результатов у пациентов с регматогенной отслойкой сетчатки, осложненной пролиферативной витреоретинопатией стадии «C posterior», которым выполнялось витреоретинальное вмешательство с пилингом внутренней пограничной мембраны, свидетельствовала о высокой клинической эффективности метода по сравнению с пациентами, которым выполнялось витреоретинальное вмешательство без пилинга внутренней пограничной мембраны.

2. Результаты работы позволили внедрить в клиническую практику эффективную методику пилинга внутренней пограничной мембраны при хирургии регматогенной отслойкой сетчатки с пролиферативной витреоретинопатией стадии «C posterior» для предотвращения развития осложнений в послеоперационном периоде (эпиретинальный фиброз и кистозный макулярный отек).

Основные положения, выносимые на защиту

Оптимизированная технология хирургического лечения регматогенной отслойки сетчатки, осложненной пролиферативной витреоретинопатией стадии «C posterior», с пилингом внутренней пограничной мембраны, заключающаяся в проведении интраоперационного пилинга внутренней пограничной мембраны на отслоенной сетчатке, что позволяет повысить эффективность лечения и снизить количество осложнений в послеоперационном периоде (эпиретинальный фиброз и кистозный макулярный отек).

Внедрение в клиническую практику

Результаты проведенных исследований внедрены в клиническую практику ФГАУ «НМИЦ «МНТК «Микрохирургия глаза» им. акад. С.Н. Федорова» Минздрава России и его филиалов.

Апробация работы

Основные положения диссертации доложены и обсуждены на XVI Научно-практической конференции «Современные технологии лечения витреоретинальной патологии» (Санкт-Петербург, 2018); «Юбилейной конференции «Общая и военная офтальмология», посвященной 200-летнему юбилею основания кафедры офтальмологии Военно-медицинской академии им. С.М. Кирова (Санкт-Петербург, 2018), Научно-практической

конференции с международным участием «Азаровские чтения. Нейроофтальмология. Патология сетчатки» (Судак, Крым, 2018); VIII Всероссийском семинаре-«круглом столе» «МАКУЛА-2018» (Ростов-на-Дону, 2018), на конгрессе «18th EURETINA Congress» (Vena, 2018); еженедельной научно-клинической конференции ФГАУ «НМИЦ «МНТК «Микрохирургия глаза» им. акад. С.Н. Федорова» Минздрава России (Москва, 2018).

Публикации

По теме диссертации опубликовано 6 печатных работ, из них 3 в рецензируемых научных журналах, рекомендованных ВАК РФ для публикаций основных результатов диссертаций на соискание ученой степени кандидата медицинских наук. Получен 1 патент РФ на изобретение № 2018123468 от 28.06.2018 г. и 1 патент РФ на полезную модель № 172669 от 18.07.2017 г.

Объём и структура диссертации

Диссертация изложена на 128 страницах машинописного текста и состоит из введения, обзора литературы, описания материалов и методов исследования, двух глав результатов собственных исследований, заключения, выводов, практических рекомендаций, списка использованной литературы. Работа иллюстрирована 30 рисунками и 27 таблицами. Список литературы содержит 249 библиографических источников, в том числе 68 отечественных и 181 иностранный.

Работа выполнена на базе отдела витреоретинальной хирургии и диабета глаза ФГАУ «НМИЦ «МНТК «Микрохирургии глаза» им. акад. С.Н. Федорова» Минздрава России под руководством доктора медицинских наук, профессора Захарова Валерия Дмитриевича в период с 2015 по 2018 гг.

ГЛАВА 1. РЕГМАТОГЕННАЯ ОТСЛОЙКА СЕТЧАТКИ, ОСЛОЖНЕННАЯ ПРОЛИФЕРАТИВНОЙ ВИТРЕОРЕТИПАТИЕЙ: ЭТИОЛОГИЯ, ПАТОГЕНЕЗ, КЛИНИКА И ЛЕЧЕНИЕ (ОБЗОР ЛИТЕРАТУРЫ)

1.1. Регматогенная отслойка сетчатки: эпидемиология, этиология и патогенез

Регматогенная отслойка сетчатки – заболевание, характеризующееся наличием разрыва сетчатки и скоплением субретинальной жидкости, через который жидкость из стекловидного тела, проникает в субретинальное пространство, в результате чего происходит отслоение сетчатой оболочки глаза от хориоидеи [2, 15, 48, 50, 105, 192].

Занимая второе место после глаукомы как причины слепоты среди людей трудоспособного возраста, РОС является одним из распространенных, серьезных и тяжелейших заболеваний органа зрения, которое без хирургического лечения практически всегда приводит к слабовидению и необратимой слепоте [11, 32, 36, 59, 191, 211, 244]. Независимо от происхождения и степени тяжести отслойка сетчатки требует оказания немедленной хирургической помощи, а при ее отсутствии приводит к слепоте [29].

По встречаемости регматогенная отслойка занимает первое место среди всех видов отслоек. По данным общероссийской организации «Ассоциация врачей-офтальмологов» за 2015 год, частота РОС варьирует от 8,9 до 24,4 случаев на 100 000 населения в год. По данным Американской академии офтальмологии, разрыв сетчатки встречается в 6% глаз, однако отслойка сетчатки развивается только в 1 случае из 10-15 тысяч на 0,07% населения [76, 136, 163, 182, 203, 218]. Инвалидность пациентов с отслойкой сетчатки составляет 2-9% среди всех причин инвалидности по зрению [36, 38, 190]. Пациенты в возрасте от 45 до 60 лет входят в группу риска. При

миопии различной степени РОС развивается в 40-82% случаев. На афакичных глазах отслойка сетчатки происходит в 30-50% случаев. На артифакичных глазах частота встречаемости отслойки сетчатки наблюдается около 10% от всех выявленных случаев [45, 46, 86, 127].

В целом в мире частота заболеваемости РОС сопоставима с данными Российской Федерации. Ежегодная заболеваемость РОС в Европе [249] и США [208] составила от 11,8 до 17,9 случаев на 100 000 населения в 1990 году.

Стекловидное тело (СТ) – это сложноорганизованный гидратированный гель, состав которого представлен мукополисахаридами и коллагеновыми волокнами II, IX, XI типов [22, 31, 37, 42, 199, 230]. Эти волокна, переплетаясь между собой, формируют пространственную сеть, в которой содержатся молекулы гиалуроновой кислоты. В стекловидном теле выделяют: 1) центральный отдел, представленный тремя рядами цистерн (кольцо ретроцилиарных, петалиформных и экваториальных цистерн); 2) каналы (оптикоцилиарный, лентико-макулярный канал); 3) передние и задние кортикальные слои СТ [30, 41].

С возрастом и при различных патологиях глаза (например, миопия) СТ теряет свою структуру, что приводит к отслоению его от сетчатки, а также нарушается связь между гиалуроновой кислотой и коллагенном, то есть происходит деполимеризация их молекул, что приводит к дестабилизации геля в жидкую часть стекловидного тела [56, 228]. В результате СТ, с одной стороны, разжижается (синхизис), а с другой – происходит уплотнение коллагеновых волокон (синерезис) [7, 82, 117, 118, 233] Разжижение начинается в центральных отделах СТ, постепенно распространяясь на периферию. Только у основания СТ разжижения не наблюдается. Параллельно с синхизисом происходит и процесс уплотнения коллагеновых волокон. В итоге, после нарушения связи жидкая часть выходит в субгиалоидное пространство и приводит к коллапсу и уменьшению объёма стекловидного тела, в результате чего задняя гиалоидная мембрана (ЗГМ)

отслаивается, между ней и сетчаткой образуется полость, заполненная водянистой влагой, то есть происходит задняя отслойка СТ (ЗОСТ) [49, 183, 231]. Чаще она встречается в возрасте старше 70 лет – 63% и у людей с миопией средней и высокой степени [118, 209]. Процесс протекает бессимптомно, но иногда пациенты жалуются на появление плавающих помутнений.

Известно, что частичная ЗОСТ более опасна и сопровождается выраженным сокращением коллагеновых волокон и усилением тракционных сил, направленных в сторону основания стекловидного тела [167]. При этом возможно повреждение сетчатки в виде ее разрыва, через который жидкость попадает в субретинальное пространство. У каждого пятого пациента с ЗОСТ обнаруживают разрывы сетчатки [24, 188, 236].

Факторами риска отслойки сетчатки, при которой происходит разжижение стекловидного тела, являются патологии рефракции (осевая миопия средней и высокой степени), афакия, артифакия и травма. Экстракция катаракты способствуют разжижению СТ [86], при которой гиалуроновая кислота свободно продвигается в переднюю камеру и далее выходит из полости глаза по дренажным системам. После неосложненного удаления катаракты риск РОС составляет приблизительно 1/1000 [193]. Примерно 30% пациентов с отслойкой сетчатки имеют в анамнезе операцию по поводу катаракты [115, 141].

Факторы, предрасполагающие к разрыву сетчатки – это решетчатая дегенерация, воспалительные, инфекционные заболевания глаз, задняя отслойка стекловидного тела и синдром Марфана [224, 225].

Наличие решетчатой дегенерации, по данным литературы, в 15-51% случаев вызывает отслойку сетчатки, при которой внутренняя пограничная мембрана истончена. При решетчатой дегенерации разрывы имеют форму клапана, которые в основном локализуются на экваторе.

Другой фактор риска возникновения РОС – наличие миопии высокой степени, у этих людей риск развития отслойки возрастает в 10 раз [39]. При

близорукости также происходит деструкция стекловидного тела, поэтому отслойка сетчатки у пациентов с миопией происходит чаще [194].

По данным разных авторов, еще одной причиной развития отслойки сетчатки в 11-85% случаях является травма глаза. Травматические разрывы чаще локализуются в верхне-носовом и нижне-височном квадрантах [26, 27]. Только в 12% случаев РОС развивается сразу после травмы и в 80% – через 2 года [40, 237]. Кроме вышеперечисленных причин, еще могут быть воспалительные и инфекционные заболевания глаза, при которых СТ изменяется, отслаивается и приводит к возникновению ретинальных разрывов (при цитомегаловирусном ретините, токсоплазмозе) [13, 70, 76, 79, 98].

В патогенезе РОС играют роль следующие факторы:

- наличие тракций СТ, способствующих образованию разрывов сетчатки;

- аутосомно-наследуемые периферические витреохориоретинальные дистрофии, а также некоторые врожденные синдромы (Марфана, Марчезани), приводящие к разрывам сетчатки;

- деструкция стекловидного тела;

- разрыв сетчатки, через которые субретинальная жидкость попадает из разжиженного СТ в субретинальное пространство [75, 124].

Для возникновения регматогенной отслойки сетчатки необходимы три фактора: тракционная сила, слабость сетчатки или патология стекловидного тела и образовавшийся разрыв. Наличие ретинального разрыва как фактора развития РОС впервые предположил в 1934 г. Gonin J. [125]. Согласно данным литературы, наличие ретинального разрыва не всегда приводит к отслойке сетчатки, вследствие сохранения адгезивных связей нейроэпителия и пигментного эпителия сетчатки [88]. В США, по данным литературы, только у 0,08% населения образуется разрыв без отслойки сетчатки. По данным ученых выявлено, что только у 5-10% глаз после смерти присутствует разрыв сетчатки без признаков ее отслойки [50, 203]. Для

формирования разрывов тракционная сила со стороны стекловидного тела должна быть достаточно сильной, чтобы образовался клапанный разрыв, а причиной образования дырчатого разрыва служит слабость сетчатки [23, 39, 51, 205].

Помимо этого, важную роль играет скорость накопления жидкости под сетчаткой и наличие тракций, то есть, когда разрыв локализуется в верхнем сегменте, отслойка происходит намного быстрее, чем в нижнем сегменте.

Фактором, влияющим на анатомический исход лечения, является степень пролиферативной витреоретинопатии (ПВР). В то время как на функциональный результат оказывает влияние вовлеченность в процесс макулярной области [20].

1.2. Пролиферативная витреоретинопатия: общие сведения и клинические проявления

1.2.1. Патогенез пролиферативной витреоретинопатии

Основными факторами, приводящими к возникновению РОС, являются развитие ПВР и дистрофических изменений в области витреоретинального интерфейса. В то же время ПВР является и наиболее грозным осложнением РОС.

Пролиферативная витреоретинопатия – это фиброваскулярная пролиферация, которая характеризуется разрастанием фиброзной ткани на поверхности сетчатки, цилиарного и стекловидного тела, приводящая в последующем к отслойке сетчатки [29, 30, 69, 90, 146, 172, 219]. Термин ПВР был предложен в 1983 г. обществом ретинологов США [238]. Впервые Machemer R. с соавт. в 1975 г. указали, что не только деструкция стекловидного тела, но и пролиферативная витреоретинопатия в большинстве случаев является причиной образования разрывов сетчатки и ее отслойки [47, 166]. Также ПВР играет важную роль при рецидиве РОС [14, 17, 29, 154, 214]. Частота встречаемости ПВР при РОС составляет 5-10%, в

75% случаев она обнаруживается при рецидивах отслойки сетчатки [3, 84, 156, 162, 239]; чаще страдают молодые пациенты и пациенты с более поздними стадиями заболевания [74]. При развитии ПВР происходит нарушение гематоофтальмического барьера с миграцией и пролиферацией клеток ретинального пигментного эпителия, глиальных клеток сетчатки, гиалоцитов, макрофагов, фибробластов, продуцирующих биологически активные вещества (цитокины и факторы роста), с последующим синтезом коллагена, мембранообразованием и контракцией ткани сетчатки. Взаимодействие этих структур в полости стекловидного тела является причиной формирования эпиретинальных мембран [175, 176, 180].

Образование разрыва и отслойки сетчатки стимулируют процесс ПВР [14, 35, 47]. Клетки пигментного эпителия, попадая в стекловидное тело, проходят путь дифференциации и трансформации. По данным литературы, они способны к пролиферативному росту и выработке коллагена, так как именно коллагены влияют на трансформацию клеток [165, 166]. Из вышеуказанного следует, что в патогенезе ПВР активную роль играют также клетки глии, которые расположены во всех структурах нервной системы, в том числе в сетчатке. Клетки глии проникают в стекловидное тело и под сетчатку за счет хемоаттрактантов, основным из которых является фактор роста тромбоцитов [133]. Эти клетки обнаруживаются в эпиретинальных мембранах, у пациентов с ПВР наряду с макрофагами и лимфоцитами в витреальной полости [59, 96, 97, 113]. Как известно, эти клетки способствуют клеточной пролиферации, но без них невозможен процесс заживления, который наблюдается у больных с ПВР. Фибробласты продлевают активность Т-лимфоцитов, участвующих в процессах фиброзирования.

Одной из основных причин неудач хирургического лечения регматогенной отслойки сетчатки является возникновение и прогрессирование ПВР в послеоперационном периоде. Распространяясь по сетчатке и ЗГМ, пролиферативная ткань формирует фиброз [28]. Активная пролиферация клеточных элементов приводит к формированию

эпиретинальной мембраны, появлению складчатости сетчатки и развитию тангенциальных тракций. В 1971 году впервые A.M. Roth и R.Y. Foos описали один из механизмов развития ЭРМ [217]. Причиной развития ЭРМ по данной теории является патологическое влияние частичной отслойки ЗГМ при наличии ее адгезии к макуле. В ряде случаев вследствие более прочной фиксации ЗГМ к сетчатке, отслойка ЗГМ сопровождается тракционным воздействием на сетчатку, созданием дефектов во внутренней пограничной мембране, через которые происходит выход глиальных клеток на поверхность сетчатки с последующей их пролиферацией и образованием ЭРМ [186]. Данная теория хорошо объясняла механизм формирования как идиопатических ЭРМ, развивающихся без сопутствующих глазных заболеваний, так и вторичных по отношению к другой патологии органа зрения [16].

Развитие пролиферативной ткани является одним из тяжелых осложнений проникающих ранений глазного яблока [18, 19], регматогенной отслойки сетчатки [47]. Длительное время ЭРМ не вызывают нарушения структуры сетчатки [189]. Однако при прогрессировании процесса ЭРМ вызывают медленное ухудшение остроты и качества зрения, что выражается в искажении предметов, изменении их размеров. Это связывается с формированием складок сетчатки, эктопии fovea, макулярным отеком. В результате дальнейшего развития фиброза складки сетчатки подтягиваются к центру, что приводит к формированию воронкообразной отслойки сетчатки. Развитие ПВР приводит к ряду структурных изменений, которые затрудняют проведение хирургического вмешательства и ухудшают анатомо-функциональные результаты лечения РОС [4, 34].

Однако ПВР развивается не только в заднем отделе глазного яблока, но и в переднем. Термин «передняя пролиферативная витреоретинопатия» был предложен в 1988 г. Lewis H. и Aaberg T. [171]. Передняя пролиферативная витреоретинопатия развивается на крайней периферии сетчатки в области основания СТ в виде круговой мембраны, которая, начинаясь от цилиарного

тела и задней поверхности радужки, прикрепляется к сетчатке позади зубчатой линии [25, 62, 63]. Круговая мембрана образуется в результате пролиферативного роста клеток. Сокращаясь в результате фиброза, она начинает подтягивать сетчатку вперед и в силу этих тракций формируется круговая складка преэкваториальной сетчатки. Особенно часто передняя ПВР наблюдается при афакии и артифакии. Наиболее часто встречаемыми осложнениями при передней ПВР являются: гипотонический синдром, отслойка цилиарного тела и субатрофия глазного яблока. Эти осложнения развиваются при постоянном тракционном воздействии мембраны на цилиарное тело длительностью более 3 месяцев [95, 173, 175].

1.2.2. Классификация ПВР

Первая классификация ПВР была принята Retina Society Terminology Committee (США) в 1983 г., но эта классификация не содержит характеристики передней ПВР, субретинальных мембран, протяженности, количества и локализации разрывов [27, 238].

В классификации выделены 4 стадии ПВР:

- Стадия А (минимальная) – отмечаются небольшие помутнения СТ и наличие в нем гранул пигмента, на сетчатке нет фиксированных складок;
- Стадия В (умеренная) – на сетчатке имеется складчатость, сосуды на складках извитые, края разрывов завернуты;
- Стадия С (выраженная) – характеризуется наличием фиксированных складок сетчатки и делится на 3 подстадии:

1) С1 – фиксированные складки распространяются в пределах трех часовых меридианов (¼ окружности);

2) С2 – фиксированные складки распространяются на шесть часовых меридианов (½ окружности);

3) С3 – ПВР с фиксированными складками сетчатки в меридианах 9 часов (¾ окружности);

- Стадия D (массивная) – с наличием фиксированных складок сетчатки в четырех квадрантах глазного дна с формированием воронкообразной отслойки сетчатки – делится также на 3 подстадии:

1) D1 – складки сетчатки, занимая 4 квадранта, сходятся к ДЗН, напоминая широкую воронку;

2) D2 – конфигурация отслойки сетчатки напоминает воронку, но более узкую, чем D1. Складки не закрывают ДЗН;

3) D3 – воронкообразная отслойка сетчатка. Складки сужаются к центру и срастаются. ДЗН не офтальмоскопируется.

Новая классификация была предложена в 1991 году R. Machemer с соавт., которая учитывала все достижения ретинальной хирургии [48, 180]. В ней выделяют 3 стадии. Стадии A и B, которые соответствуют классификации 1983 года. Далее в зависимости от расположения пролиферативных изменений по отношению к экватору на стадии C происходит разделение процесса на передний (anterior – CA) и задний (posterior – CP) тип. При CP патологические изменения расположены кзади от экватора. На заднем гиалоиде отслоившегося стекловидного тела это приводит к формированию фокальных, диффузных или круговых фиксированных складок сетчатки, субретинальных тяжей. При CA пролиферативный процесс развивается кпереди от экваториальной зоны. [27, 168, 178] (Таблица 1).

Таблица 1 – Классификация стадии ПВР по R. Machemer с соавт. (1991)

Стадия	Локализация	Клинические проявления	
A	Стекловидное тело	Стекловидное тело мутное, с пигментными глыбками. Пигментные глыбки на поверхности отслоенной сетчатки в нижних отделах витреальной полости	
B	Поверхность сетчатки	Сморщивание поверхности отслоенной сетчатки, уменьшение ее подвижности; ретинальные сосуды извиты; край разрыва сетчатки завернут; стекловидное тело становится малоподвижным	
C posterior	Позади экватора	Фокальный тип (CP-I)	Звездчатая складка сетчатки
		Диффузный тип (CP-II) (1-12)*	Множественные звездчатые складки сетчатки, окружающие ДЗН
		Субретинальный тип (III) (1-12)	Пролиферация под сетчаткой вокруг ДЗН
C anterior	Кпереди от экватора	Круговой тип (CA-IV) (1-12)	Контракция вдоль заднего края основания стекловидного тела, сетчатка натягивается к центру, формируя радиальные складки
		Переднее смещение (CA – V)	Основание стекловидного тела натянуто кпереди, периферическая часть сетчатки вогнута в виде желоба, цилиарные отростки деформированы, гипотония

*- распространение патологического процесса выражается по количеству часовых меридианов от 1 до 12.

На функциональный результат лечения РОС, помимо стадии ПВР, во многом влияют распространённость и вовлеченность в процесс макулярной области.

По степени распространённости отслойки различают:

- локальную, когда отслойка захватывает ¼ часть сетчатки;

- распространенную, при которой поражение охватывает половину от общего объема сетчатки;

- субтотальную – с поражением ¾ площади сетчатки глаза;

- тотальную, когда отслойка охватывает всё протяжение сетчатки.

По отношению к макулярной зоне:

- с захватом макулярной зоны,

- без захвата макулярной зоны.

Отслойка сетчатки с захватом макулярной зоны сетчатки имеет худший прогноз в отношении зрительных функций. При РОС развиваются гипоксия и ишемия фоторецепторов, что приводит к изменению фовеолярной микроструктуры, то есть в макуле индуцируется апоптоз фоторецепторов [77, 99].

В целом процесс восстановления структурно-функциональных взаимоотношений в заднем отрезке глаза после хирургического лечения РОС, осложненной ПВР, весьма сложен, характеристики его течения определяются целым рядом факторов и требуют дальнейшего изучения. По мнению большинства исследователей, диагностика РОС с использованием лишь стандартных методов обследования нередко не позволяет получить полную картину патологии [5, 67, 196, 215]. Для визуализации в послеоперационном периоде таких явлений, как фиксация волокон СТ к краям разрыва, к отслоенной сетчатке, при условии прогрессирования пролиферативного процесса, способствующего сокращению измененных волокон СТ, используются современные методы диагностики. По мнению ряда авторов, благодаря высокой разрешающей способности метод оптической

когерентной томографии (ОКТ) при ведении рассматриваемой категории пациентов играет важную роль [81, 85, 196, 201].

Оптическая когерентная томография представляет собой метод, позволяющий оценить морфологию сетчатки с высокой микроскопической разрешающей способностью [135, 142, 198]. В 1996 году метод стал доступен для использования и крайне ценным для изучения структуры витреоретинальной поверхности. С помощью ОКТ подробно изучены морфологические изменения, происходящие во время отека сетчатки, детально визуализированы витреомакулярные тракционные изменения, эпиретинальные мембраны, из-за развития которых может понадобиться хирургическое лечение [8, 155, 198]. Одним из недостатков этой технологии является сложность выявления вышеуказанных состояний в условиях снижения прозрачности оптических сред глаза [134].

Ряд исследователей в своих работах показали возможность использования показателей ОКТ для прогнозирования исходов хирургического лечения у пациентов с РОС [85, 164, 189, 196].

В работе Wakabayashi T. с соавт. (2009) оценены микроструктурные изменения центральной области с помощью ОКТ после анатомически успешной операции [241]. В исследование включены 53 пациента (53 глаз), из них 15 глаз с РОС без вовлечения и 38 глаз с вовлечением макулы. Оценивались максимально корригированная острота зрения после операции и микроструктурные изменения в макуле. На 33 глазах (62%) выявлена анатомическая патология в макуле: на 9 глазах (39%) были дефекты наружной пограничной мембраны; дефекты линии внутренние/наружные сегменты фоторецепторов – на 23 (43%), остаточная субретинальная жидкость – на 6 (11%), ЭРМ – на 12 (23%) и кистозный макулярный отек (КМО) – на 2 глазах (4%).

Также Dooley I. с соавт. (2014) оценили состояние наружного ядерного слоя сетчатки с помощью ОКТ, который составляют преимущественно тела фоторецепторов [111]. Авторы показали, что снижение послеоперационной

толщины ядерного слоя у пациентов с РОС ассоциировано с худшим исходом в отношении зрительной функции. У 27 пациентов авторами был оценен спектральный скан ОКТ до и спустя 6 недель после лечения РОС. Лечение включало использование комбинированной 20 G витрэктомии. Было установлено, что до операции среднее значение наружного ядерного слоя составило 94,1±31,1 мкм и было ниже по сравнению с соответствующим показателем в непораженных глазах (119,5±26,8 мкм). В послеоперационном периоде отмечалось увеличение показателя его толщины до 103,3±32,8 мкм.

В других работах выявлены целостность внутренней пограничной мембраны и толщина наружного зернистого слоя [73, 123], дренирование субретинальной жидкости во время операции [93], исходная высота отслойки сетчатки в макуле [169].

Метод ОКТ позволяет получать информацию об анатомии структуры сетчатки на микроскопическом уровне и для оценки результатов в лечении отслойки сетчатки.

1.3. Хирургическое лечение регматогенной отслойки сетчатки

Первые симптомы отслойки сетчатки, как появление тени в поле зрения больного, указал в 1741 году de Saint Y. [220]. В 1853 году A. Coccius впервые обнаружил разрывы сетчатки, но многие ученые считали, что разрыв сетчатки является только проявлением процесса заживления, а не причиной ее отслойки [103]. В 1919 году A. Graefe и J. Gonin доказали, что именно разрыв сетчатки дает возможность попадания жидкости из субретинального пространства в витреальную полость [126, 127, 130, 131]. Также в 1920 году J. Gonin сообщил о связях между отслойкой задней гиалоидной мембраны и отслойкой сетчатки, что при механизме тракций в области витреоретинальных сращений формируется разрыв сетчатки [129].

Многие ученые предлагали консервативное лечение отслойки сетчатки. В 1875 году J. Samelsohn назначал давящую повязку в течение нескольких

недель [222]. Для адсорбции субретинальной жидкости в 1922 году V. Marx рекомендовал бессолевую диету [184].

Хирургическое лечение отслойки сетчатки было известно с 1805 года, когда J. Ware пунктировал склеру ножом и таким образом дренировал субретинальную жидкость [242]. В 1881 году G. Martin предложил термокаутеризацию [181]. Потом в 1872-1876 гг. D. Wecker и A. Robertson выступили за перманентное дренирование субретинальной жидкости с применением трепанации [107, 212]. Было много других хирургических методов для лечения отслойки сетчатки. Многие ученые считали, что под действием высокого давления в глазу, сетчатка приляжет. Для лечения отслойки сетчатки было предложено много видов операций, но успех их был низкий. Впервые J. Gonin использовал транссклеральную термокаутеризацию, которая состояла из двух этапов. Первый – точная локализация разрыва на склеру, второй – экстрасклеральное дренирование субретинальной жидкости с помощью термокаутера [128]. В 1937 году A. Jess впервые использовал марлевый тампон, временно вдавив в проекции разрыва сетчатки [147], а потом в 1949 году E. Custodis в места разрыва после диатермокоагуляции склеры пришивал пластмассовый протез, для вдавления склеры [104]. Современные методы хирургии отслойки сетчатки базируются на эписклеральных и эндовитреальных подходах с различными тампонирующими веществами (газо-воздушная смесь, силикон).

Первым методом лечения РОС принято считать традиционное склеральное пломбирование. Как мы знаем, существует локальное, радиальное и круговое пломбирование склеры, и хирурги применяют их в зависимости от тяжести отслойки сетчатки. Каждый из них имеет преимущества и недостатки, наиболее мало травматичным считается локальное пломбирование, но недостатком является то, что оно не обеспечивает поддержание сетчатки в других секторах и их используется при ПВР А, на факичных глазах. Более травматичным считается круговое вдавление, которое охватывает сетчатку по всему периметру и поэтому

показано при множественных разрывах сетчатки, миопии, афакии и артифакии, а также при ПВР В [9, 70, 132, 243]. Однако классическая методика эписклерального пломбирования, несмотря на свою высокую эффективность, не исключает риска развития ряда серьезных осложнений, таких как: смещение эписклеральной пломбы, образование пролежней, эрозии склеры, протрузии, инфицирование и отторжение пломбы, диплопия и косоглазие [10, 12]. Kasner D. в 1962 году впервые предложил витрэктомию, при которой с помощью целлюлозных губок захватывал стекловидное тело, отсекал его ножницами и доказал, что глаз может выдерживать удаление стекловидного тела [151, 152]. Потом в 1970 году R. Machemer описал полную методику витрэктомии, общие принципы которой не изменились до настоящего времени [177, 179].

В 1911 году J. Ohm впервые описал введение воздуха в конце операции в витреальную полость [202]. В 1938 году B. Rosengren сначала локализовал разрыв сетчатки, а затем дренировал субретинальную жидкость и ввёл в полость воздух [216]. Позже E. Norton заявил, что воздух долго не остается в глазу и предложил газ гексафторид серы (SF6), который удерживается в два раза дольше [200]. Затем ученые C. Vygantas и H. Lincoff предложили инертные перфторуглеродные газы, которые еще дольше удерживаются, чем SF6 [174, 240].

Преимуществом этих соединений является то, что они самостоятельно рассасываются и не требуют повторной операции, поэтому при использовании газов частота развития рецидивов отслойки сетчатки ниже. Недостатками газовой тампонады является вынужденное положение пациента в послеоперационном периоде, временное ограничение авиаперелетов, при котором происходит расширение газа в полости глаза, вплоть до окклюзии центральной артерии сетчатки.

По сравнению с газом, силиконовое масло (СМ) оказывает меньшее давление на сетчатку с помощью выталкивающей силы, а также СМ не рассасывается, может долго находиться в витреальной полости, не требует

вынужденного положения пациента в послеоперационном периоде и при этом отсутствуют ограничения на авиаперелеты. Впервые в 1962 году P. Cibis сообщил о применении силиконового масла [101]. Потом в 1978 году J. Haut предложил применение СМ с витрэктомией [139]. Затем в 90-х годах все исследования показали, что при использовании СМ чаще достигалось прилегание сетчатки, наблюдалась высокая острота зрения и меньше послеоперационных осложнений, чем при использовании газа гексафторида серы (SF6) [138].

Силиконовое масло незаменимо при тяжелых рецидивирующих отслойках сетчатки с ПВР, при гигантских разрывах сетчатки, травмах, у больных сахарным диабетом с тракционной отслойкой сетчатки.

На сегодняшний день хорошо изучены физические свойства СМ как тампонирующего агента [80, 83, 91, 92, 149]. Это кремнийсодержащий гидрофобный полимер, прозрачный, с высокой химической инертностью, не смешивается с воздухом и биологическими жидкостями [21, 26, 87, 159]. По плотности СМ бывают легкие с плотностью 0,97 г/см³ и тяжелые – 1,28-1,30 г/см³. В настоящее время часто применяется легкое СМ 5700, реже тяжелое, и отличается оно тем, что по удельному весу тяжелее воды. Несмотря на ряд преимуществ при длительном контакте с тканями глаза по данным литературы имеются следующие осложнения: катаракта (33-100%), вторичная гипертензия (0-32%), эмульгирование силиконового масла (1-100%), силиконовая кератопатия (3-62%) и деструктивные изменения тканей глаза [55, 80, 91, 92, 119, 185, 206, 227, 248].

С каждым годом метод эндовитреальной хирургии получает новый импульс развития благодаря более совершенным хирургическим системам, широкоугольным бесконтактным оптическим системам визуализации, микроинвазивной витрэктомии 25- и 27 gauge и т.д. [15, 43, 229]. Основная задача витрэктомии – максимально полное удаление измененного стекловидного тела, которое явилось причиной отслойки сетчатки; с вводением на следующем этапе перфторорганических соединений (ПФОС).

Пузырь ПФОС за счет своей тяжести придавливает сетчатку к подлежащим тканям и расправляет ее. Через разрыв сетчатки с помощью экструзионной канюли удаляют субретинальную жидкость, затем с помощью ПФОС сетчатка расправляется. Затем производится лазеркоагуляция зон разрывов с помощью эндолазера. Важным завершающим этапом витрэктомии является эндовитреальная тампонада (газом или силиконовым маслом), для удержания сетчатки с подлежащими тканями до формирования спаек вокруг разрывов сетчатки [17, 64-66, 245].

Основными показаниями к выбору оперативного вмешательства является вид и характер разрыва, степень ПВР, а также степень прозрачности оптических сред. На сегодняшний день существуют многочисленные подходы, которые применяются во время операции как средства для снижения ретинальных тракций, вызываемых преретинальными и субретинальными пролиферативными мембранами. Эти этапы операции варьируют от удаления мембран вплоть до удаления плотной ретинальной ткани. В крайних случаях проводят частичную ретинотомию или круговую ретинэктомию, способствующих повторному прилеганию сетчатки.

1.4. Пилинг внутренней пограничной мембраны при регматогенной отслойке сетчатки

В последние годы внимание ученых привлекает развитие и формирование пролиферативной ткани в заднем отделе глазного яблока.

Патологические процессы, развивающиеся в области соединения ВПМ и ЗГМ играют большую роль в развитии витреоретинальных тракций [179]. Место контакта ЗГМ и ВПМ сетчатки называют витреоретинальным соединением, а расстояния между ними – витреоретинальным пространством [68, 110]. В настоящее время это «пространство» наиболее распространено в литературе под названием «витреомакулярный интерфейс».

Впервые термин «витреомакулярный интерфейс» был опубликован канадским офтальмологом Gass J.D.M. в 1977 году. Под ним принято считать место контакта между ретинальной поверхностью ЗГМ и витреальной поверхностью ВПМ сетчатки [31, 122, 160].

В норме витреомакулярный интерфейс образован внутренней пограничной мембраной сетчатки и плотно прилежащей к ней задней гиалоидной мембраной стекловидного тела. Это наружный слой СТ толщиной 100-200 мкм, представляющий собой широкую полосу с большой плотностью коллагеновых волокон и большой концентрацией гиалуроновой кислоты по сравнению с центральной частью СТ [100, 137, 144]. В норме ЗГМ контактирует с окружающими тканями через базальную пластинку. В заднем отделе она представляет собой базальную мембрану внутренних отростков Мюллеровских клеток сетчатки, именуемую как внутренняя пограничная мембрана [234].

Внутренняя пограничная мембрана является десятым слоем сетчатки и располагается на границе со стекловидным телом, а также она образует базальную мембрану клеток Мюллера. Это прозрачная многослойная структура, которая отделяет нейросенсорный слой сетчатки от кортикальных слоев стекловидного тела, и является единственной истинной мембраной сетчатки [31, 246]. В образовании ВПМ участвуют как сетчатка, так и стекловидное тело. Она состоит из коллагена и протеогликанов, включающих коллаген IV, VI, XIII типов, гепаран-сульфат, нидоген, перлекан и другие компоненты [22, 30]. Прочность адгезии наружных слоев ВПМ и кортикальных слоев СТ определяется наличием ламинина и фибронектина – основных компонентов экстрацеллюлярного матрикса, а также анатомическими особенностями данных структур. Толщина ВПМ зависит от локализации и изменяется с возрастом. На периферии сетчатки ВПМ тонкая, около 50 нм, в области экватора она утолщается и составляет 360 нм, а в перифовеолярной области достигает 1,9 мкм [210]. В фовеолярной области наблюдается истончение ВПМ, где она самая тонкая всего 10-20 нм, а в

области крупных ретинальных сосудов может полностью отсутствовать [247].

Клеточная пролиферация приводит к формированию эпиретинальной мембраны, появлению складчатости сетчатки и развитию тангенциальных тракций. Активная пролиферация клеточных элементов происходит по всей толще сетчатки. Развитие ЭРМ является одним из осложнений при РОС [30]. Длительное время ЭРМ не вызывает нарушение структуры сетчатки, однако при прогрессировании процесса происходит медленное ухудшение остроты и качества зрения, что выражается в искажении предметов, изменении их размеров. Это связано с формированием складок сетчатки, эктопией фовеа и макулярным отеком.

Хирургическое лечение РОС с применением пилинга ВПМ в настоящее время является эффективным методом профилактики образования ЭРМ и кистозного макулярного отека в послеоперационном периоде.

Удаление ВПМ описывалось при многих заболеваниях сетчатки: в хирургии макулярного разрыва, при диабетической ретинопатии с макулярным отеком, при отслойках сетчатки с макулярным разрывом и при хирургии эпиретинальных мембран [58, 68, 71, 78, 116, 120, 121, 150, 187].

По данным Sandali O. с соавт. (2013), пилинг ВПМ снижает частоту рецидивов образования ЭРМ после хирургического удаления идиопатической ЭРМ [223]. В настоящее время ведутся споры относительно необходимости удаления ВПМ одновременно с ЭРМ. Для облегчения и улучшения данной процедуры удаления ВПМ и ЭРМ в практике используются натуральные красители: индоцианин зеленый, трипановый синий и триамцинолона ацетонид. Краситель должен быть безопасным для тканей заднего отрезка глаза, надежным с точки зрения качественного окрашивания внутриглазных мембран, кроме того, он должен быстро и легко удаляться из полости стекловидного тела. Kwok A. с соавт. (2003) впервые использовали индоцианин зеленый для контрастирования ВПМ [161]. В результате экспериментальных и клинических исследований доказано, что

данный краситель способен вызывать атрофию пигментного эпителия сетчатки и повреждение фоторецепторов сетчатки, вследствие этого не получил широкого распространения и запрещен к применению в России из-за токсического эффекта [195]. Для визуализации ЭРМ используют трипановый синий [213], а триамцинолона ацетонид – для визуализации волокон СТ [148].

Nam K.Y., Kim J.Y. с соавт. (2015) предложили пилинг ВПМ во время витрэктомии при РОС, чтобы предотвратить послеоперационное формирование ЭРМ [197]. Они ретроспективно проанализировали 135 пациентов (135 глаз) с РОС, ранее перенесших витрэктомию, со сроком наблюдения 12 месяцев. У 70 пациентов был произведен пилинг ВПМ и у 65 пациентов он не производился. Их результаты показали, что образование ЭРМ не наблюдалось в группе с пилингом ВПМ, тогда как образование ЭРМ наблюдалось у 14 пациентов (21,5%) из 65 пациентов, которые подверглись витрэктомии без пилинга ВПМ. По их результатам, максимальная острота зрения через 12 месяцев в группе с пилингом ВПМ была лучшее чем, в группе без пилинга.

Aras C. с соавт. (2009) провели ретроспективный анализ лечения 42 пациентов с отслойкой сетчатки. Все пациенты были разделены на 2 группы: в первой группе у 20 пациентов провели витрэктомию с удалением внутренней пограничной мембраны с тампонадой силиконовым маслом с целью предотвращения образования эпиретинальной мембраны в послеоперационном периоде [78]. Во второй группе у 22 пациентов выполняли витрэктомию без удаления внутренней пограничной мембраны с тампонадой силиконом. Средний возраст пациентов в 1-й группе составил 52,7±12,6 года, во 2-й -53,2±13,3 года (P=0,89). Срок наблюдения в среднем составил 24,6±7,6 недель в 1-й группе и 34,1±12,6 недель – во 2-й группе (P=0,01). Во всех случаях макулярная область была отслоена. В обеих группах силиконовое масло была удалено через 3 месяца после операции. Их результаты показали, что процент образования ЭРМ упал до 0% при

удалении ВПМ. Во второй группе у двух пациентов до удаления силиконового масла, а у 4 пациентов на 8-м месяце после его удаления образовалась ЭРМ. Они предположили, что полное удаление задней гиалоидной мембраны, а также ВПМ и, возможно, остатков кортикальных слоев стекловидного тела от поверхности макулы может предотвратить пролиферацию и возникновение ЭРМ.

В своей работе Ordobina D. C. с соавт. (2010) доказали эффективность метода для профилактики образования ЭРМ, заключающегося в удалении ВПМ при витрэктомии по поводу отслойки сетчатки с одновременной ретинэктомией в тяжелых случаях ПВР [201]. В их исследовании у 19 пациентов (100%) с удалением ВПМ не отмечалось образование ЭРМ в послеоперационном периоде в течение 15 месяцев, однако у 9 пациентов развился кистозный макулярный отек. Однако следует отметить, что в данной работе авторы производили витрэктомию с одновременной ретинэктомией.

Группа авторов во главе с Schocket L.S. (2006) проанализировали результаты лечения 63 пациентов, которые в исследовании были разделены на 3 группы [226]. В первую группу входили 26 пациентов, из которых у 15 пациентов была проведена субтотальная 20G витрэктомия, у 11 пациентов – субтотальная 23G витрэктомия. Во всех случаях для окрашивания ВПМ использовали краситель трифенилметан Brilliant Peel. В 14 случаях операцию заканчивали введением силиконового масла, в 12 случаях – газовой тампонадой (SF6). Во вторую группу входили 23 пациента. Субтотальная 23G витрэктомия была выполнена у 10 из них, у 13 пациентов – 20G витрэктомия. ВПМ окрашивали 0,1% индонцианин зеленым, разведенным в 5% растворе глюкозы. Операцию заканчивали газовой тампонадой (SF6) у 21 пациента, у 2 пациентов – силиконовое масло. В обеих группах пилинг ВПМ производился после введения ПФОС. В третью группу входили 14 пациентов, у которых пилинг ВПМ не проводился. Всем пациентам этой группы была произведена субтотальная 20G витрэктомия с тампонадой

силиконовым маслом. Срок наблюдения во всех группах составил 6 месяцев. Результаты исследования показали, что в третьей группе ЭРМ образовалась чаще (29%) по сравнению с первой (4%) и второй (4%) группами. В единичных случаях 1-й и 2-й групп образования ЭРМ объяснили неполным пилингом ВПМ. При этом в данной работе группы пациентов были неоднородные по методу лечения; характеру тампонады витреальной полости по завершению хирургии, пилинг ВПМ производился после введения ПФОС, а в качестве красителя использовали индонцианин зеленый.

Ахундаева Л.А. (2015) также проводила пилинг ВПМ во время витреоретинального вмешательства по поводу РОС [6]. В это исследование были включены 20 пациентов (20 глаз) с диагнозом РОС, со сроком наблюдения 3 месяца в послеоперационном периоде. Больные были подразделены на следующие группы по факторам риска развития ПВР: распространенность РОС в 3 и более квадрантах на 5 глазах (25%), большие разрывы – на 3 глазах (15%), гемофтальм – на 4 глазах (20%), пролиферативная витреоретинопатия – на 5 глазах (25%), артифакия – на 2 глазах (10%), афакия – на 3 глазах (15%). После стандартной витрэктомии для окрашивания ВПМ использовали следующие красители: Membrane Blue Dual и ILM Blue (DORC). При буллезных отслойках сетчатки был использован бимануальный метод удаления ВПМ двумя пинцетами с целью более удобного и атравматичного удаления ВПМ. Операции завершали тампонадой газом (C3F8 и SF6) на 4 глазах (20%) и силиконовым маслом – на 16 глазах (80%). В результате ни в одном случае после операции не образовалось ЭРМ (0%). В данном исследовании группы пациентов были неоднородны по исходным параметрами, а также по тактике хирургического лечения, включая финальную тампонаду витреальной полости.

Таким образом, РОС является одной из ведущих причин слепоты среди лиц трудоспособного возраста, формируя в последнее время серьезную проблему. Применение пилинга ВПМ при хирургическом лечении РОС еще недостаточно изучено и в современной литературе имеются лишь

ограниченные данные, основанные в большинстве случаев на личном клиническом опыте авторов. Также отсутствует качественный анализ функциональных результатов хирургического лечения отслоек сетчатки методом витреоретинального вмешательства с пилингом ВПМ, что оставляет вопрос эффективности метода до конца неизученным. Проведение подобного рода исследований будет способствовать оптимизации хирургической техники, что минимизирует частоту послеоперационных осложнений, тем самым повысит зрительные функции, качество жизни пациентов и уменьшит срок реабилитации после хирургического лечения, это и определило актуальность данной работы.

ГЛАВА 2. МАТЕРИАЛЫ И МЕТОДЫ ИССЛЕДОВАНИЯ

2.1. Общая характеристика клинического материала

Выполнен анализ результатов обследования и хирургического лечения 80 пациентов (80 глаз) с регматогенной отслойкой сетчатки, осложненной пролиферативной витреоретинопатией стадии «С posterior». Пациенты проходили стационарное лечение в отделении витреоретинальной хирургии ФГАУ «НМИЦ «МНТК «Микрохирургия глаза» им. акад. С.Н. Федорова» Минздрава России в 2015-2018 гг. Отбор пациентов осуществлялся по новой классификации, предложенной в 1991 году R. Machemer. Срок наблюдения составил 1, 3, 6 и 12 месяцев.

Критериям включения для обеих группах были: субтотальная отслойка сетчатки с захватом макулярной зоны и тотальная отслойка сетчатки, осложненные ПВР стадии «С posterior» тип 1 и 2

Критериями исключения пациентов из исследования явились:

- отслойка сетчатки с ПВР стадии А, В
- отслойка сетчатки с ПВР стадии «С posterior» тип 3
- передняя пролиферативная витреоретинопатия (С anterior)
- рецидив отслойки сетчатки
- посттравматическая отслойка сетчатки,
- диабетическая ретинопатия,
- глаукома,
- макулярная патология в анамнезе и на парном глазу.

В процессы разработки методики прооперировано 10 пациентов с регматогенной отслойки сетчатки, осложненной пролиферативной витреоретинопатией стадии «В» с пилингом ВПМ и в ходе послеоперационного периода получены более низкие функциональные результаты, чем у аналогических пациентов без пилинга ВПМ.

Все пациенты были разделены на две группы:

- **основная группа –** 40 пациентов (40 глаз), прооперированных методом эндовитреального вмешательства с удалением внутренней пограничной мембраны;

- **контрольная группа** – 40 пациентов (40 глаз), прооперированных методом эндовитреального вмешательства без удаления внутренней пограничной мембраны.

В основной группе (с пилингом ВПМ) средний возраст составил 52±11,1 лет, по гендерному признаку распределение было следующим: 15 женщин (37,5%) и 25 мужчин (62,5%). В контрольной группе (без пилинга ВПМ) средний возраст составил 49,1±13,9 лет, мужчин было 24 (40%), женщин – 16 (40%) (Таблица 2).

Таблица 2 – Распределение пациентов основной и контрольной группы по полу и возрасту (n= 80)*

Группа	Количество	Возраст, лет	Пол, n (%)	
			муж.	жен.
Основная	40	52,03±11,13	25 (62,5)	15 (37,5)
Контрольная	40	49,15±13,94	24 (60)	16 (40)

*Статистически достоверные различия не обнаружены (p>0,05).

При непрямой офтальмоскопии на щелевой лампе с помощью бесконтактной линзы в обеих группах до операции была диагностирована РОС, осложненная ПВР стадии «С posterior», сроком от 2 до 6 месяцев. Во всех случаях была более одного разрыва сетчатки с локализацией в нескольких сегментах (Таблица 3). Благодаря проведению перед операцией ультразвукового исследования (В-сканирование), диагностировать отслойку сетчатки у пациентов обеих групп удалось в 100% случаев.

Таблица 3 – Распространенность отслойки сетчатки у пациентов основной и контрольной групп*

Распространенность	Основная группа (n=40)		Контрольная группа (n=40)		Всего (n=80)	
	абс.	%	абс.	%	абс.	%
3 квадранта (субтотальная)	31	77,5%	22	55,0%	53	66,25 %
Тотальная	9	22,5%	18	45,0%	27	33,75 %

*Статистически достоверные различия не обнаружены (p>0,05).

По данным ультразвукового В-сканирования высота отслойки сетчатки в основной группе (с пилингом ВПМ) в среднем составила 5,09±2,74 мм, контрольной (без пилинга ВПМ) – в среднем 5,60±1,23 (Рисунки 1, 2).

Рисунок 1 – Ультразвуковая картина регматогенной отслойки сетчатки правого глаза пациента основной группы. Субтотальная отслойка сетчатки высотой 7,8 мм

Рисунок 2 – Ультразвуковая картина тотальной отслойки сетчатки правого глаза пациента контрольной группы высотой 7,2 мм

Сопутствующая офтальмологическая патология была представлена миопией слабой, средней и высокой степени. Частота миопии разной степени в основной и контрольной группах до операции представлена в Таблице 4.

Таблица 4 – Степень миопии в основной и контрольной группах*

Степень миопии	Основная группа (n=40)		Контрольная группа (n= 40)	
	абс.	%	абс.	%
Миопия слабой степени	6	15,0	0	0,0
Миопия средней степени	6	15,0	10	25,0
Миопия высокой степени	3	7,5	0	0,0

*Статистически достоверные различия не обнаружены (p>0,05).

В обеих группах были также пациенты с артифакией и с нативным хрусталиком. Частота артифакии и наличия нативного хрусталика у пациентов основной и контрольной групп представлена в Таблице 5.

Таблица 5 – Частота артифакии и наличия нативного хрусталика у пациентов основной и контрольной групп*

Клинический	Основная группа	Контрольная	Итого

признак	(n=40)		группа (n=40)		(n=80)	
	абс.	%	абс.	%	абс.	%
Артифакия	24	60,0	24	60,0	48	60,0
Нативный хрусталик	16	40,0	16	40,0	32	40,0

*Статистически достоверные различия не обнаружены (p>0,05)

Распределение пациентов в клинические группы проводилось путём случайного отнесения к той или иной группе (методом рандомизации). Статистически значимые различия по возрастному и половому составу между группами отсутствовали (p>0,05). Предоперационное обследование больных показало, что по клиническим характеристикам группы пациентов были сопоставимы.

2.2. Методы исследования

2.2.1. Клинические

Учитывая, что хирургическое лечение пациентов с регматогенной отслойкой сетчатки с пролиферативной витреоретинопатией требует всестороннего обследования и диагностики для выявления и оценки соматического состояния, предоперационное обследование включало: клинический и биохимический анализы крови, в том числе анализ определения концентрации уровня глюкозы крови; оценку параметров гемостаза, анализ крови на ВИЧ-инфекцию, на реакцию Вассермана, определение в крови антигенов к гепатитам В и С, клинический анализ мочи с оценкой уровня глюкозы, наличие электрокардиограммы и рентгенограммы органов грудной клетки; консультации стоматолога, оториноларинголога, терапевта о возможности проведения хирургического вмешательства.

2.2.2. Инструментальные

Всем пациентам было выполнено комплексное предоперационное офтальмологическое обследование, включавшее визометрию, кератореф-

рактометрию, периметрию, тонометрию, биомикроскопию, офтальмоскопию, ультразвуковое исследование (А- и В-сканирование). Выполняли оптическую когерентную томографию макулярной области, микропериметрию и фоторегистрацию состояния глазного дна.

Исследование проводили в динамике – фиксировали показатели до выполнения хирургического вмешательства, после операции в период пребывания в стационаре и впоследствии спустя 1, 3, 6 и 12 месяцев.

Остроту зрения без коррекции и с максимальной коррекцией оценивали с помощью пробных сферических и цилиндрических линз на фороптере компании «TOPCON» (Япония). При необходимости (в частности при широком зрачке) максимальную коррекцию сочетали с использованием диафрагмы диаметром 3,0 мм для оценки максимально возможной остроты зрения вдаль.

Рефракто- и кератометрию проводили на автоматизированных рефракционных комбайнах компаний «NIDEK», «TOPCON» и «HUMPHREY» (Япония).

Тонометрию осуществляли с помощью пневмотонометра «REICHENTAT 555» (США) и аппланационного тонометра Маклакова весом 10 г по общепринятому методу.

Периметрию выполняли в темном помещении на проекционном периметре «ПРП-60» (Россия) с диапазоном через каждые 30 градусов после темновой адаптации пациента в течение 30-40 минут, используя объекты белого цвета различной яркости и величины.

Биомикроскопию проводили с использованием щелевой лампы «OPTON» (Германия), в ходе ее выполнения обращали внимание на прозрачность оптических сред, степень и локализацию помутнения хрусталика.

Офтальмоскопию за щелевой лампой проводили при помощи бесконтактных диагностических линз «VOLK DOUBLE ASPHERIC® 78D» (США) и «OCULAR OSHER MAXFIELD® 78 D и 90D» (США).

Ультразвуковое исследование глаза выполняли на аппарате «SONOMED» (США) с резонансной частотой 10 МГц. Исследование позволяет оценить состояние стекловидного тела, наличие тракций со стороны стекловидного тела, распространенность и высоту отслойки сетчатки, что важно при выборе тактики хирургического лечения. Метод является неинвазивным, не имеет ограничений по состоянию пациента, не несет лучевой нагрузки. Высокая разрешающая способность обеспечивает надежное и точное определение структуры осматриваемых тканей.

Оптическая когерентная томография была выполнена на приборе «Cirrus HD-OCT» (Carl Zeiss Meditec, США) по стандартной программе «MacularCube 512 x 128». Пациенту объясняли суть исследования, после чего, сидя, он помещал голову на специальную подставку и фиксировал взгляд на появляющейся метке перед испытуемым глазом. В это время исследователь, наблюдая на экране зону интереса, проводил серию снимков в выбранном протоколе исследования. На томограммах оценивали толщину макулярной области, наличие эпиретинальной мембраны, кист и отека.

Микропериметрию проводили на фундус-микропериметре «MAIA» производитель — CenterVue (Италия). Прибор позволяет: получить изображение центральной зоны сетчатки с углом обзора 36°; измерить порог световой чувствительности сетчатки макулярной зоны (в децибелах), оценить качество фиксации. Средняя продолжительность исследования одного глаза составила 5'17"± 58" (размах от 4'5" до 10'38"). Результаты измерения порога световой чувствительности и оценки фиксации сравнивали с нормативными данными для выявления каких-либо функциональных изменений сетчатки.

Фоторегистрацию глазного дна проводили с помощью ретинальной фундус-камеры «Visucam 500» (Carl Zeiss Meditec AG, Германия) при условии медикаментозного мидриаза.

2.3. Методы лечения пациентов с регматогенной отслойкой сетчатки

2.3.1. Оборудование, материалы и инструменты, используемые при хирургическом вмешательстве

Операции проводили под операционными микроскопом Topcon OFFISS OMS 800 (Япония) (Рисунок 3).

Во всех случаях выполняли трехпортовую витрэктомию на хирургических комбайнах Constellation (Alcon, США) (Рисунок 4) и EVA (Dorc, Нидерланды) (Рисунок 5) по технологиям 25G.

Рисунок 3 – Микроскоп операционный офтальмологический Topcon OMS-800

Рисунок 4 – Система офтальмологическая Constellation Vision System

Рисунок 5 – Хирургическая операционная система EVA

При выполнении эндовитреального хирургического вмешательства использовали ирригационный раствор BSS («Alcon Laboratories Inc.», США) с целью поддержания объема витреальной полости.

Для окрашивания внутренней пограничной мембраны использовали краситель Membrane Blue-Dual (Dorc, Нидерланды) (Рисунок 6).

Рисунок 6 – Краситель для окрашивания ВПМ Membrane Blue-Dual

Для хорошей визуализации ВПМ использовали специальную прямую контактную линзу 0º МГП «НЭП» (Научно-экспериментальное производство «Микрохирургия глаза», Россия).

Эпиретинальную и внутреннюю пограничную мембраны удаляли с помощью одноразового прямого эндовитреального пинцета 705.44 P Grieshaber Revolution (Alcon Laboratories Inc., США) и концезахватывающего пинцента по Эккарду 25 G (Dorc, Нидерланды).

Для краткосрочной тампонады витреальной полости интраоперационно использовали отечественное ПФОС (Витреопресс) ДК–164 (Россия). Для подачи ПФОС применяли двухканальную эндовитреальную канюлю.

Эндолазеркоагуляцию сетчатки (ЭЛК) проводили с помощью аргонового эндолазера «Purepoint» фирмы «Alcon Laboratories Inc.» (США) с длиной волны 532 нм.

Для послеоперационной тампонады витреальной полости в обеих группах применяли силиконовое масло вязкостью 5700 сСт (производитель Bausch + Lomb, Ирландия).

Оперативное вмешательство заканчивали закладыванием в конъюнктивальную полость глазной мази «Декса-Гентамицин» (Урсафарм

Арцнаймиттель ГмбХ, Германия). После удаления блефаростата на глаз накладывали защитную марлевую повязку.

2.3.2. Предоперационная подготовка пациентов

После проведения обследования при отсутствии соматических противопоказаний к выполнению хирургического вмешательства пациентов госпитализировали за 1 сутки до операции.

Необходимым условием успешного вмешательства является достижение достаточной величины мидриаза (не менее 5-6 мм), что способствует хорошей видимости и осуществлению эффективного контроля при внутриглазных манипуляциях во время выполнения всех этапов операции. Для этого использовали двукратные инстилляции в конъюнктивальную полость комбинированного лекарственного средства мидримакс («Promed Exports Pvt. Ltd.», Индия).

Операции проводили с использованием местной инфильтрационной проводниковой анестезии с центральным потенциированием. За 40 минут до вмешательства выполняли стандартную премедикацию: парентерально вводили кеторол 0,4 мг/кг («Dr. Reddy's Laboratories Ltd.», Индия) с целью предотвращения чрезмерной активации ноцицептивных рецепторов, реланиум 0,15-0,2 мг/кг (Польша) для обеспечения анксиолитического эффекта и седации с сохранением сознания и релаксации, а также промедола 0,2 мг/кг («Московский эндокринный завод», Россия) для снижения возбудимости болевых центров и снотворного эффекта.

Местная анестезия включала ретробульбарное введение 2,5 мл смеси из наропина 0,2 мг/кг («Astra Zeneca», Швеция) и лидокаина 0,7 мг/кг («Армавирская биологическая фабрика», Россия). Акинезия достигалась использованием 8,0 мл 2% раствора лидокаина («Армавирская биологическая фабрика», Россия), который воздействовал на ветви лицевого тройничного нерва.

В ходе операций проводили мониторинг артериального давления. Дозы анальгетиков и нейролептиков подбирали индивидуально для каждого пациента. Операционное поле обрабатывали 0,5% антисептическим спиртовым раствором хлоргексидина и проводили инстилляцию повидон-йод 7,5% (Hemofarm D.O.O. Sabac (Сербия) в конъюнктивальную полость. Также пациентам выполняли эпибульбарную анестезию 0,5% раствором алкаина («Alcon Pharmaceuticals Ltd.», Бельгия).

Зону операционного поля накрывали офтальмологической салфеткой с карманом и липким слоем («Здравмедтех-М», Москва). На ресничный край век и брови накладывали защитное пленочное покрытие («Tegaderm», Германия); для расширения и фиксации век использовали блефаростат.

При недостаточном расширении зрачка с целью получения адекватного мидриаза во время операции при отсутствии противопоказаний со стороны соматического состояния под конъюнктиву у лимба вводили 1% раствор мезатона («Дальхимфарм», Россия).

Пациентам основной группы была выполнена микроинвазивная трехпортовая 25 G субтотальная витрэктомия. Перед установкой портов конъюнктиву сдвигали, прокол выполняли перпендикулярно склере. Витрэктомию начинали от передних слоев стекловидного тела по направлению к диску зрительного нерва (ДЗН). Окрашивание ВПМ осуществляли с помощью красителя «Membrane Blue-Dual», с последующим введением ПФОС до сосудистых аркад. С помощью прямого эндовитреального пинцета удаляли ВПМ площадью до 3-3,5 диаметра ДЗН. Далее проводили заполнение витреальной полости ПФОС до нижней границы разрыва сетчатки. Затем производили последовательную замену ПФОС/воздух и эндолазеркоагуляцию периферических разрывов. Оперативное вмешательство заканчивали тампонадой витреальной полости силиконовым маслом вязкостью 5700 сСТ. Все зоны склеротомии ушивали узловыми швами (викрил 8-0).

Подробное описание усовершенствованного этапа хирургического лечения описано в следующем разделе работы.

В контрольной группе хирургическое лечение проводили по стандартной технологии, включавшей 3-портовую витрэктомию с удалением задних гиалоидных слоёв стекловидного тела. Затем вводили ПФОС до нижнего края периферического разрыва. Далее проводили последовательную замену ПФОС/воздух и эндолазеркоагуляцию периферических разрывов. Операцию заканчивали тампонадой витреальной полости силиконовым маслом по технологии, аналогичной основной группе.

2.4. Статистическая обработка полученных данных

В работе анализировали результаты лечения 80 глаз. Порядок выборки – сплошная, определенная отделением и четкими временными рамками.

У каждого пациента фиксировали показатели, часть из которых являлись количественными (острота зрения, ВГД), а часть – качественными (частота образования эпиретинальных мембран, кистозного макулярного отека в центральной зоне и рецидива отслойка сетчатки). Далее был проведен анализ полученных данных.

Проверку данных на нормальность распределения осуществляли с использованием критерия Колмогорова-Смирнова. По итогам анализа были приняты следующие нулевые гипотезы.

Распределение возраста является нормальным со средним 54,712 и стандартным отклонением 15,75 (одновыборочный критерий Колмогорова-Смирнова, $p>0,05$). Распределение результатов В-сканирования до операции является нормальным со средним 5,351 и стандартным отклонением 2,13 (одновыборочный критерий Колмогорова-Смирнова, $p>0,05$). Распределение результатов микропериметрии является нормальным со средним 14,55 дБ и стандартным отклонением 5,72 дБ (одновыборочный критерий Колмогорова-Смирнова, $p>0,05$). Распределение высоты нейроэпителия по данным ОКТ

является нормальным со средним 329,575 мкм и стандартным отклонением 22,06 мкм (одновыборочный критерий Колмогорова-Смирнова, p>0,05). Распределение данных микропериметрии через 3 месяца после операции является нормальным со средним 16,525 дБ и стандартным отклонением 4,95 дБ (одновыборочный критерий Колмогорова-Смирнова, p>0,05). Распределение данных микропериметрии через 12 месяцев после операции является нормальным со средним 20,475 Дб и стандартным отклонением 4,53 дБ (одновыборочный критерий Колмогорова-Смирнова, p>0,05). Распределение сроков рецидива отслойки сетчатки является нормальным со средним 3,5 месяца и стандартным отклонением 1,35 месяца (одновыборочный критерий Колмогорова-Смирнова, p>0,05). Распределение сроков удаления эпиретинального фиброза является нормальным со средним 8,364 месяца и стандартным отклонением 2,94 месяца (одновыборочный критерий Колмогорова-Смирнова, p>0,05). Распределение возраста является нормальным со средним 50,588 лет и стандартным отклонением 12,62 лет (одновыборочный критерий Колмогорова-Смирнова, p>0,05).

Нулевая гипотеза о нормальности распределения была отвергнута для следующих выборок: острота зрения (ОЗ) до операции, ОЗ до операции с коррекцией, ВГД до операции, ОЗ через 1 месяц после операции, ОЗ через 1 месяц после операции с коррекцией, ВГД через 1 месяц после операции, ОЗ через 3 месяца после операции, ОЗ через 3 месяца после операции с коррекцией, ВГД через 3 месяца после операции, толщины нейроэпителия по данным ОКТ через 3 месяца после операции, сроков удаления силикона, ОЗ через 6 месяцев после операции, ОЗ через 6 месяцев после операции с коррекцией, ВГД через 6 месяцев после операции, данные микропериметрии через 6 месяцев после операции, толщина нейроэпителия через 6 месяцев после операции по данным ОКТ, ОЗ через 12 месяцев после операции, ОЗ с коррекцией через 12 месяцев после операции, ВГД через 12 месяцев после операции, толщина нейроэпителия по данным ОКТ через 12 месяцев после операции. Критический уровень значимости был принят равным 0,05.

Для сравнения нескольких групп по параметрам с нормальным распределением использовали однофакторный дисперсионный анализ, для сравнения двух групп – критерий Стьюдента.

Сравнение двух групп по параметрам с распределением, отличным от нормального, проводили с использованием критерия Манна-Уитни.

Сравнение нескольких групп по качественным признакам производили с использованием анализа таблиц сопряженности и критерия хи-квадрат. Сравнение двух групп по качественным признакам также проводили с использованием анализа таблиц сопряженности, однако для таблиц вида 2x2 критерий хи-квадрат вычисляли с поправкой на непрерывность (поправкой Йейтса). Если доля клеток в таблице с количеством наблюдений от 1 до 5 превышала 20%, использовали 2-сторонний точный критерий Фишера.

Во всех случаях критический уровень значимости был принят равным 0,05.

Для анализа динамики показателей в основной группе, получавшей эндовитреальное лечение с пилингом ВПМ, для сравнения выборок использовали двухфакторный дисперсионный анализ Фридмана для связанных выборок для данных, имеющих распределение, отличное от нормального. Для данных с нормальным распределением был применен многомерный дисперсионный анализ (MANOVA/общая линейная модель (GLM) – повторные измерения в пакете SPSS). В случае если нулевая гипотеза о том, что распределения в нескольких сравниваемых группах одинаковы, была отклонена, проводили дальнейшее попарное сравнение. Формат представления данных для признаков с нормальным распределением: среднее ± стандартное отклонение. Для данных с распределением, отличным от нормального, описательные статистики включают 5, 25, 50 (медиана), 75 и 95 процентили. Данные анализировали с помощью Microsoft Office Excel и пакета программ IBM SPSS Statistics 21.

ГЛАВА 3. ОПТИМИЗАЦИЯ ТЕХНОЛОГИИ ВИТРЕОРЕТИНАЛЬНОЙ ХИРУРГИИ РЕГМАТОГЕННОЙ ОТСЛОЙКИ СЕТЧАТКИ, ОСЛОЖНЕННОЙ ПРОЛИФЕРАТИВНОЙ ВИТРЕОРЕТИНОПАТИЕЙ СТАДИИ «C POSTERIOR»

Оптимизация интраоперационного пилинга ВПМ направлена на уменьшения риска послеоперационных осложнений и повышение функциональных результатов.

В рамках оптимизации технологии витреоретинальной хирургии у пациентов с регматогенной отслойкой сетчатки, осложнённой ПВР стадии «C posterior», решались следующие задачи:

- разработка вспомогательного хирургического инструментария;
- разработка техники хирургического лечения РОС, осложненной ПВР стадии «C posterior».

3.1. Создание вспомогательного инструментария

Во время проведения хирургического вмешательства наиболее важным и ответственным этапом является полное удаление кортикальных слоев стекловидного тела на периферии. Для решения данной проблемы следовало решить следующие задачи:

- сконструировать склерокомпрессор для достаточного и безопасного удаления стекловидного тела с периферии сетчатки;
- разработать технику выполнения данного этапа.

Несмотря на большое многообразие различных склерокомпрессоров и мышечных крючков, в арсенале операционной не всегда имеется подходящая модель.

Кроме того, некоторым склерокомпрессорам присущ ряд недостатков. Одним из них является наличие прямой рукоятки, не имеющей угла с рабочей частью инструмента и связанное с этим затруднение

манипулирования инструментом в конъюнктивальных сводах. Другим недостатком является то, что рабочая часть склерокомпрессора не закруглена и имеет острые грани. Поэтому в ходе операции его рабочая часть недостаточно хорошо скользит по склере и вызывает ее микро-травматизацию, а это сопровождается болезненной реакцией со стороны больного. Кроме того, при высоких отслойках необходимо приложение большой силы, что также вызывает нежелательную болезненную реакцию и не дает хорошего вала вдавления. Это приводит к тому, что при удалении базиса стекловидного тела излишняя мобильность сетчатки вызывает повышенный риск возникновения разрывов, и не дает гарантии полного удаления.

В данной работе был предложен модифицированный микрохирургический инструмент для максимально полного удаления кортикальных слоев стекловидного тела на периферии[1] (Рисунок 7).

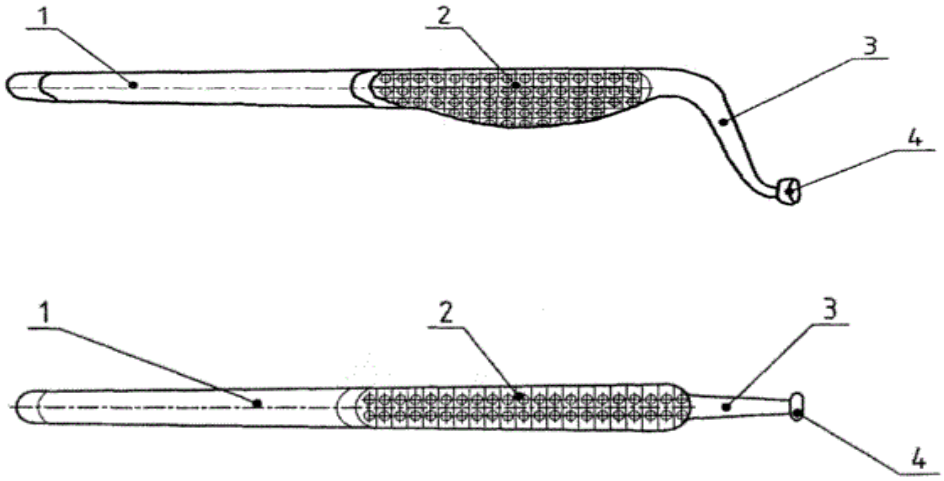

А

Б

Рисунок 7 – Схема склерокомпрессора: общий вид (А) и вид сбоку (Б)

[1]Захаров В.Д., Какунина С.А., Захарова Е.В., Фозилова Ф.Ф Склерокомпрессор для витреоретинальных вмешательств. Патент РФ на полезную модель № 172669 от 08.12.2016 г.

Склерокомпрессор состоит из рукоятки (1) и рабочей части (3). Рукоятка – цилиндрическая с утолщением в виде сегмента эллипсоида вблизи начала рабочей части. Утолщение (2) необходимо для удобства фиксации руки хирурга и выполнено шероховатым. Рабочая часть состоит из двух участков, первый из которых отогнут от рукоятки под углом 110-120 градусов, а второй отогнут от первого в другую, противоположную, сторону под углом 45 градусов. Конец (4) рабочей части выполнен также цилиндрическим диаметром 4-4,5 мм, толщиной 3 мм, причем ось цилиндра совпадает с продольной осью второго участка рабочей части. Углы между рукояткой и первым участком рабочей части и между первым и вторым участками рабочей части закруглены.

Рабочую часть склерокомпрессора вводят в конъюнктивальный свод и подводят к склере в месте проекции предполагаемой зоны разрыва сетчатки. Затем по мере выполнения манипуляций в витреальной полости рабочую часть склерокомпрессора посредством передвижения рукоятки перемещают по склере и конъюнктиве в нужном направлении и конец рабочей части устанавливают таким образом, чтобы он находился на валу вдавления склеры. В результате происходит топографическое сопоставление конца рабочей части склерокомпрессора с предполагаемой зоной проекции патологических изменений, что обеспечивает лучшую визуализацию в области образуемого вала вдавления и тем самым сокращает продолжительность вмешательства. Использование данного инструмента позволяет максимально снизить количество осложнений и повышает эффективность оперативного лечения.

3.2. Разработка техники хирургического лечения регматогенной отслойки сетчатки, осложненной пролиферативной витреоретинопатией стадии «C posterior», с пилингом внутренней пограничной мембраны

При разработке техники хирургического лечения РОС, осложненной ПВР стадии «C posterior», применяли технику стандартной хирургии, дополняя ее пилингом ВПМ. Описываемый в этом разделе этап хирургического лечения применялся у 40 пациентов основной группы исследования на 40 глазах с регматогенной отслойкой сетчатки, осложненной пролиферативной витреоретинопатией стадии «C posterior».

После проведения акинезии по общепринятой схеме и обработки операционного поля были выполнены микроинвазивная трехпортовая 25 G субтотальная витрэктомия. В верхне-наружном, верхне-внутреннем и нижне-наружном сегментах трансконъюнктивально устанавливали склеральные порты, отступив от лимба 3-3,5 мм при артифакии и 4,0 мм при наличии нативного хрусталика, с помощью троакаров диаметром (d) 0,5 мм 25 G. Для осуществления ирригации витреальной полости в порт, находящийся в нижне-наружном сегменте, устанавливали канюлю с наружным диаметром 0,56 мм и внутренним диаметром 0,37 мм, и фиксировали ее под углом 90º к поверхности глаза.

В качестве замещающей стекловидное тело жидкости использовали BSS. В порты, находящиеся в верхних квадрантах, вводили эндоосветитель и витреотом (d=0,5 мм), включали ирригацию витреальной полости (Рисунок 8). После этого устанавливали бесконтактную хирургическую офтальмоскопическую систему (Рисунок 9).

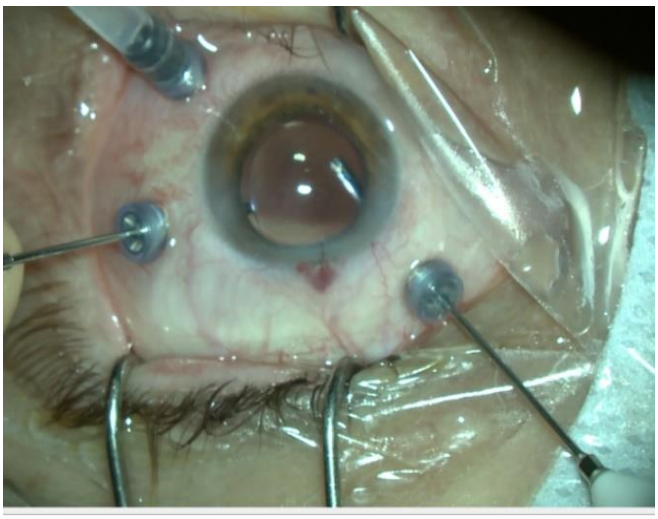

Рисунок 8 – Установка портов перед операцией

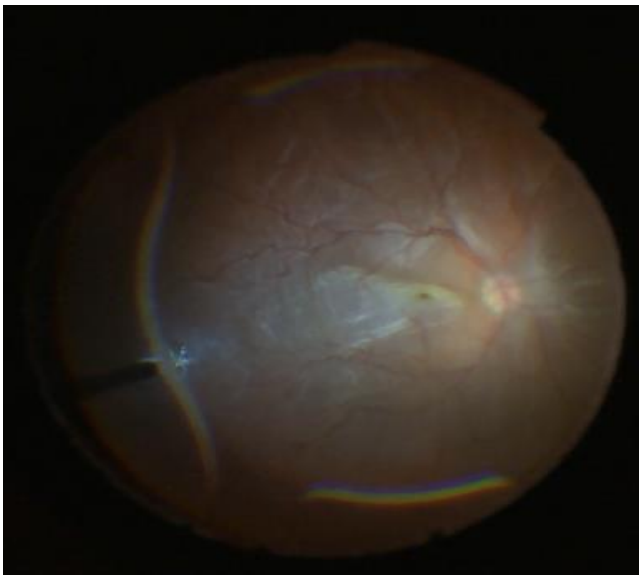

Рисунок 9 – Интраоперационная фотография глазного дна перед началом операции

Витрэктомию выполняли на аппаратах «Constellation», «EVA» от передних слоев стекловидного тела по направлению к ДЗН. На всех ее этапах использовали частоту резов 8000/мин, при этом интенсивность вакуум-аспирации от 5 до 400 мм рт.ст. усиливалась пропорционально глубине нажатия педали. Далее проводили контрастирование ЭРМ, отделение задних гиалоидных слоев СТ от поверхности сетчатки при помощи аспирационной техники или эндовитреальным пинцетом начиная от ДЗН потягивающим движением постепенно приподнимая ее к периферии. В случае

возникновение сопротивление со стороны сетчатки, отслоенную часть ЗГМ вместе с ЭРМ удаляли витреотомом на режиме «shave». Для лучшей визуализации эпиретинальной и внутренней пограничной мембран использовали специальную прямую контактную линзу (Рисунок 10). Техника удаления ЭРМ заключалась в том, что нижняя часть бранши пинцета заводилась между отслоенной сетчаткой и самой мембраной, после захвата которой, движением, направленным параллельно по отношению к сетчатке, производилось отделение мембраны. Во время удаления мембраны целесообразно отделять ее единым блоком, избегая фрагментации.

Затем только в основной группе проводили окрашивание витреомакулярного интерфейса для удаления ВПМ с использованием красителя Membrane Blue Dual (Рисунок 10).

Рисунок 10 – Вид глаза после установки прямой контактный линзы (основная группа)

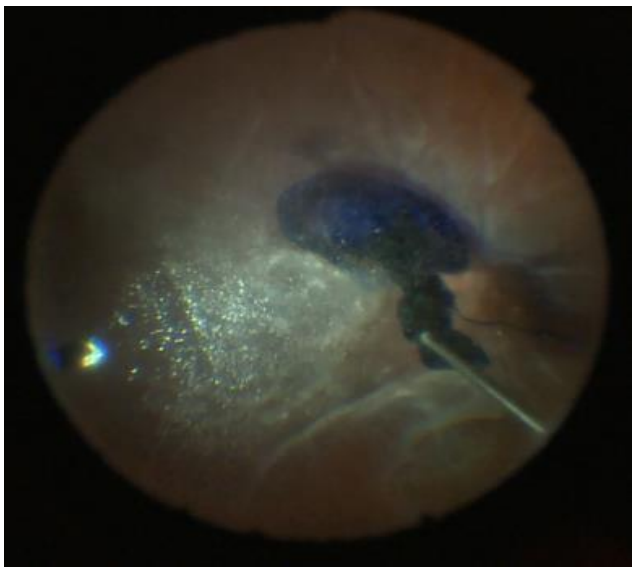

Рисунок 11 – Интраоперационная фотография глазного дна при окрашивании ВПМ (основная группа)

В 28 случаях (70%) сращение мембран с сетчаткой было настолько плотным, что удаление таких участков могло привести к повреждению последней. Для предотвращения излишней травматизации сетчатой оболочки ВПМ удаляли с помощью прямого эндовитреального пинцета методом «лепесткового» мембранорексиса круговым движением по направлению к макулярной области едином блоком или фрагментами удаляли ВПМ, размером около 3-3,5 диаметра ДЗН (патент РФ № 2018123468) (Рисунок 12).

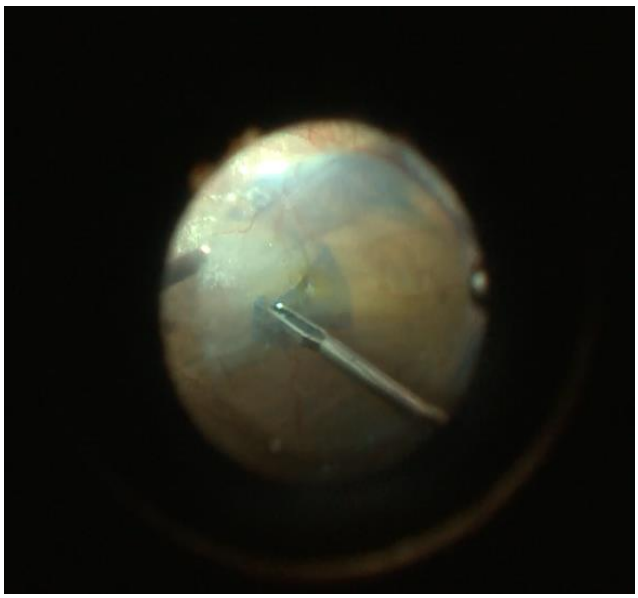

Рисунок 12 – Интраоперационная фотография глазного дна при удалении ВПМ (основная группа)

После этого и в основной, и в контрольной группе, в витреальную полость для расправления и фиксации центральных отделов сетчатки через один верхний порт вводили перфторорганическое соединение в объеме 1,5-2,0 мл. Тампонада ПФОС производилась до центрального края близлежащего разрыва. Далее проводили удаления стекловидного тела в периферических отделах при помощи описанного выше разработанного склерокомпрессора (патент РФ № 172669) проводили максимально возможное полное удаление кортикальных слоев стекловидного тела на периферии. При работе в области базиса стекловидного тела использовали режим «shave» для уменьшения тракционного воздействия на сетчатку. Склерокомпрессию выполняли циркулярно на 360º параллельно зубчатой линии. Во всех случаях было выполнено полное удаление кортикальных слоев стекловидного тела с поверхности сетчатки. Через разрыв пассивно аспирировалась субретинальная жидкость. После прилегания сетчатки, производилась аспирация ПФОС над ДЗН, и витреальная полость полностью тампонировалась воздухом.

Далее одномоментно со склерокомпрессией проводили эндолазеркоагуляцию (ЭЛК) (длина волны – 532 нм, мощность излучения – 150-180 мВт, длительность импульса – 0,1-0,2 с, диаметр пятна – 200 мкм) по краю разрыва/разрывов, в 2-3 ряда коагулятов в шахматном порядке. По окончании ЭЛК дополнительно осушали витреальную полость с помощью пассивной аспирационной канюли, расположенной над ДЗН. Затем в один верхний порт устанавливали шприц с силиконовым маслом 5700 сСТ, которое вводили до достижения нормотонуса (Рисунок 13).

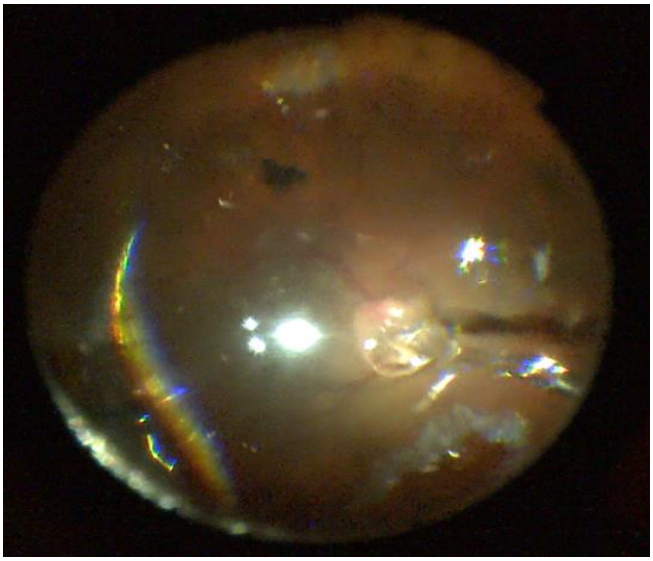

Рисунок 13 – Интраоперационная фотография глазного дна во время введения силиконового масла

Полное прилегание сетчатки на операционном столе было достигнуто во всех случаях (100%). Затем удаляли порты и осветитель. Все разрезы ушивали узловыми швами (викрил 8-0). В конце операции в нижне-наружном отделе свода, под конъюнктиву вводили 0,3 мл 0,4% раствора дексаметазона.

Оперативное вмешательство заканчивали закладыванием в конъюнктивальную полость глазной мази «Декса-Гентамицин». На закрытый глаз накладывали стерильную асептическую марлевую салфетку, фиксированную к коже пластырем.

Таким образом, предложенный инструмент позволил безопасно и максимально полностью удалить кортикальных слоев стекловидного тела на периферии, а также упростить проведение отдельных этапов операции. Оптимизированная технология витреоретинальной хирургии регматогенной отслойки сетчатки, осложненной пролиферативной витреоретинопатией стадии «C posterior», с пилингом внутренней пограничной мембраны позволила усовершенствовать существующие методы лечения РОС, осложненной ПВР «C posterior», снизить количество осложнений, что будет способствовать улучшению клинико- функциональных результатов.

ГЛАВА 4. КЛИНИКО-ФУНКЦИОНАЛЬНЫЕ РЕЗУЛЬТАТЫ ХИРУРГИЧЕСКОГО ЛЕЧЕНИЯ ОТСЛОЙКИ СЕТЧАТКИ МЕТОДОМ ВИТРЕОРЕТИНАЛЬНОГО ВМЕШАТЕЛЬСТВА С ПИЛИНГОМ ВНУТРЕННЕЙ ПОГРАНИЧНОЙ МЕМБРАНЫ

Данный раздел работы посвящен исследованию клинико-функциональных результатов лечения регматогенной отслойки сетчатки, осложненной пролиферативной витреоретинопатией «C posterior», предложенным методом и их статистическому анализу. Для этого были проведены:

- сравнительный анализ клинико-функциональных результатов лечения между основной (с пилингом ВПМ) и контрольной (без пилинга ВПМ) группами в различные сроки после операции;
- изучение морфологических особенностей сетчатки у пациентов основной (с пилингом ВПМ) и контрольной (без пилинга ВПМ) группы в послеоперационном периоде методом оптической когерентной томографии;
- определение частоты послеоперационных осложнений в основной (с пилингом ВПМ) и контрольной (без пилинга ВПМ) группах в различные сроки после проведенного лечения.

4.1. Сравнительный анализ клинико-функциональных результатов пациентов основной и контрольной групп в дооперационном периоде и в различные сроки после операции

Целью данного раздела стал анализ клинико-функциональных результатов лечения РОС, осложненной ПВР стадии «C posterior», с пилингом ВПМ в сравнении с методикой без пилинга ВПМ до операции и сроком наблюдения до 12 месяцев.

4.1.1. Данные предоперационного и послеоперационного обследования пациентов основной и контрольной групп

Медиана остроты зрения до операции в основной группе составила 0,01 (межквартильный интервал 0,01; 0,03), в контрольной группе – 0,01 (межквартильный интервал 0,01; 0,02).

Для сравнения основной и контрольной групп по остроте зрения через 1, 3, 6 и 12 месяцев после операции мы применяли критерий Манна-Уитни. Между обеими группами были обнаружены статистически значимые различия ($p<0,05$) (Таблица 6).

Таблица 6 – Динамика остроты зрения без коррекции после хирургического лечения РОС*

Сроки оценки	Группа	Медиана	Процентили			
			5	25	75	95
До операции	Основная	0,01	0,002	0,01	0,03	0,04
	Контрольная	0,01	0,001	0,01	0,02	0,03
1 месяц	Основная	0,03	0,01	0,02	0,05	0,1
	Контрольная	0,02	0,01	0,01	0,03	0,05
3 месяца	Основная	0,1	0,01	0,05	0,15	0,2
	Контрольная	0,05	0,01	0,02	0,08	0,1
6 месяцев	Основная	0,2	0,04	0,085	0,25	0,3
	Контрольная	0,1	0,02	0,07	0,15	0,2
12 месяцев	Основная	0,25	0,03	0,2	0,3	0,4
	Контрольная	0,15	0,02	0,1	0,2	0,3

*различия достоверны (при $p <0,05$) по критерию Манна-Уитни

Медиана остроты зрения до операции с коррекцией в основной группе составила 0,02 (межквартильный интервал 0,01; 0,03), в контрольной группе – 0,02 (межквартильный интервал 0,01; 0,03).

Для сравнения основной и контрольной групп по остроте зрения с коррекцией через 1, 3, 6 и 12 месяцев после операции мы также применяли критерий Манна-Уитни. Между обеими группами были обнаружены статистически значимые различия (p<0,05) (Таблица 7).

Таблица 7 – Динамика остроты зрения с коррекцией после хирургического лечения РОС*

Сроки оценки	Группа	Медиана	Процентили			
			5	25	75	95
До операции	Основная	0,02	0,004	0,01	0,03	0,2
	Контрольная	0,02	0,003	0,01	0,03	0,3
1 месяц	Основная	0,08	0,01	0,05	0,1	0,2
	Контрольная	0,04	0,01	0,025	0,05	0,1
3 месяца	Основная	0,125	0,01	0,1	0,2	0,3
	Контрольная	0,0725	0,01	0,04	0,1	0,2
6 месяцев	Основная	0,3	0,2	0,25	0,35	0,4
	Контрольная	0,2	0,1	0,15	0,25	0,3
12 месяцев	Основная	0,35	0,25	0,275	0,4	0,5
	Контрольная	0,2	0,1	0,175	0,3	0,4

*различия достоверны (при p <0,05) по критерию Манна-Уитни

При анализе остроты зрения в основной группе нулевая гипотеза о том, что распределения остроты зрения до операции, через 1, 3, 6 и 12 месяцев после операции одинаковы, была отвергнута (двухфакторный ранговый дисперсионный анализ Фридмана для связанных выборок F=133,332, p<0,05, Таблица 8).

Таблица 8 – Средние ранги, полученные при сравнении остроты зрения в основной группе до и через 1, 3, 6 и 12 месяцев после операции

	До операции	1 месяц	3 месяца	6 месяцев	12 месяцев
Средний ранг	1,26	1,90	3,09	4,08	4,68

По результатам дальнейшего попарного сравнения было определено, что статистически значимо отличаются результаты следующих измерений: острота зрения до операции статистически значимо ниже, чем через 3, 6 и 12 месяцев после операции, острота зрения через 1 месяц после операции статистически значимо ниже, чем через 3, 6 и 12 месяцев после операции, острота зрения через 3 месяца после операции статистически значимо ниже, чем через 12 месяцев после операции (Таблица 9).

Таблица 9 – Острота зрения в основной группе до и через 1, 3, 6 и 12 месяцев после операции*

Сроки оценки	Медиана	Процентили			
		5	25	75	95
До операции	0,01	0,002	0,01	0,03	0,04
1 месяц	0,03	0,01	0,02	0,05	0,1
3 месяца	0,1	0,01	0,05	0,15	0,2
6 месяцев	0,2	0,04	0,085	0,25	0,3
12 месяцев	0,25	0,03	0,2	0,3	0,4

*Различия достоверны (при $p < 0,05$).

При анализе остроты зрения с коррекцией в основной группе нулевая гипотеза о том, что распределения остроты зрения с коррекцией до операции, через 1, 3, 6 и 12 месяцев после операции одинаковы, была отвергнута (двухфакторный ранговый дисперсионный анализ Фридмана для связанных выборок $F=131,442$, $p < 0,05$, Таблица 10).

Таблица 10 – Средние ранги, полученные при сравнении остроты зрения с коррекцией в основной группе до и через 1, 3, 6 и 12 месяцев после операции

	До операции	1 месяц	3 месяца	6 месяцев	12 месяцев
Средний ранг	1,08	2,49	2,82	3,75	4,86

По результатам дальнейшего попарного сравнения было определено, что статистически значимо отличаются результаты следующих измерений: острота зрения с коррекцией до операции статистически значимо ниже, чем через 1, 3, 6 и 12 месяцев после операции, острота зрения через 1 месяц после операции статистически значимо ниже, чем через 6 и 12 месяцев после операции, острота зрения с коррекцией через 3 месяца после операции статистически значимо ниже, чем через 12 месяцев после операции, острота зрения с коррекцией через 6 месяцев после операции статистически значимо ниже, чем через 12 месяцев после операции (Таблица 11).

Таблица 11 – Острота зрения с коррекцией в основной группе до и через 1, 3, 6 и 12 месяцев после операции*

Сроки оценки	Медиана	Процентили			
		5	25	75	95
До операции	0,02	0,004	0,01	0,03	0,2
1 месяц	0,08	0,01	0,05	0,1	0,2
3 месяца	0,125	0,01	0,1	0,2	0,3
6 месяцев	0,3	0,2	0,25	0,35	0,4
12 месяцев	0,35	0,25	0,275	0,4	0,5

*Различия достоверны (при $p < 0,05$).

4.1.2 Динамика внутриглазного давления до операции и в послеоперационном периоде

Для сравнения основной и контрольной групп до операции, через 1, 3, 6 и 12 месяцев после операции по уровню ВГД мы также применяли критерий Манна-Уитни. Между основной и контрольной группами не было обнаружено различий по данному показателю (p>0,05) (Таблица 12).

Таблица 12 –Динамика ВГД после хирургического лечения РОС, мм рт.ст.*

Сроки оценки	Группа	Медиана	Процентили			
			5	25	75	95
До операции	Основная	15,0	8,0	10,25	17,0	21,0
	Контрольная	12,0	8,0	9,0	15,0	34,0
1 месяц	Основная	18,0	12,0	16,0	22,0	27,0
	Контрольная	16,0	12,0	14,0	22,75	24
3 месяца	Основная	18,0	14,0	15,0	20,0	34,0
	Контрольная	18,0	12,0	15,0	22,0	23,0
6 месяцев	Основная	16,0	12,0	15,0	21,75	29,0
	Контрольная	16,0	12,0	15,0	21,75	23,0
12 месяцев	Основная	18,0	13,0	16,0	19,0	22,0
	Контрольная	18,5	15,0	16,0	22,0	23,0

*Статистически достоверные различия не обнаружены (p>0,05).

Необходимо также отметить, что медиана ВГД в течение всех 12 месяцев после операции оставалась в пределах нормы, что говорит о безопасности обоих вариантов лечения.

При анализе ВГД в основной группе нулевая гипотеза о том, что распределения ВГД до операции, через 1, 3, 6 и 12 месяцев после операции одинаковы, была отвергнута (двухфакторный ранговый дисперсионный анализ Фридмана для связанных выборок F=29,963, p<0,05, Таблица 13).

Таблица 13 – Средние ранги, полученные при сравнении ВГД в основной группе до и через 1, 3, 6 и 12 месяцев после операции

	До операции	1 месяц	3 месяца	6 месяцев	12 месяцев
Средний ранг	1,94	3,56	3,39	2,76	3,35

По результатам дальнейшего попарного сравнения было определено, что статистически значимо отличаются результаты следующих измерений: ВГД до операции статистически значимо ниже, чем ВГД через 1, 3 и 6 месяцев после операции (Таблица 14).

Таблица 14 – Динамика ВГД в основной группе до и через 1, 3, 6 и 12 месяцев после операции*

Сроки оценки	Медиана	Процентили			
		5	25	75	95
До операции	15,0	8,0	10,25	17,0	21,0
1 месяц	18,0	12,0	16,0	22,0	27,0
3 месяца	18,0	14,0	15,0	20,0	34,0
6 месяцев	16,0	12,0	15,0	21,75	29,0
12 месяцев	18,0	13,0	16,0	19,0	22,0

*Различия достоверны (при $p < 0,05$).

4.1.3. Сравнительные результаты микропериметрии в послеоперационном периоде

Сравнение основной и контрольной групп по данным микропериметрии через 1, 3 и 12 месяцев после операции выполняли с использованием Т-критерия. Результаты сравнения представлены в Таблице 15.

Таблица 15 – Светочувствительность сетчатки (дБ) через 1, 3 и 12 месяцев после операции в основной и контрольной группах

Сроки оценки после операции	Основная группа	Контрольная группа
1 месяц	15,393±5,9924*	13,708±5,3743*
3 месяца	19,58±4,673**	13,48±2,953**
12 месяцев	23,28±4,291**	17,68±2,664**

*Статистически достоверные различия не обнаружены (p>0,05).

**Различия достоверны (при p <0,05).

Через 1 месяц после операции средняя светочувствительность сетчатки по данным микропериметрии составила 15,393±5,9924 дБ в основной группе и 13,708±5,3743 дБ – в контрольной. Однако различия между группами были статистически не значимы (Т-критерий Т=1,324, p>0,05). Через 3 месяца – 19,58±4,673 дБ в основной группе и 13,48±2,953 дБ – в контрольной. Различия между группами были статистически значимыми (Т-критерий Т=6,979, p<0,05). Через 12 месяцев после операции средняя светочувствительность сетчатки по данным микропериметрии составила 23,28±4,291 дБ в основной группе и 17,68±2,664 дБ – в контрольной. Различия между группами были статистически значимыми (Т-критерий Т=7,013, p<0,05).

Сравнение основной и контрольной групп по данным микропериметрии через 6 месяцев после операции выполняли с использованием критерия Манна-Уитни. По результатам сравнения были обнаружены статистически значимые различия (p<0,05). Показатели светочувствительности сетчатки в основной и контрольной группах через 6 месяцев после операции показаны в Таблице 16.

Таблица 16 – Светочувствительность сетчатки через 6 месяцев после операции в основной и контрольной группах (Дб)*

Группа	Медиана	Процентили			
		5	25	75	95
Основная	24,0	13,0	20,5	27,0	29,0
Контрольная	18,0	13,0	16,0	19,0	24,0

*Различия достоверны (при $p < 0,05$) по критерию Манна-Уитни по сравнению с соответствующим значением в контрольной группе.

Начиная с 3-го месяца после операции различия между основной и контрольной группами стали статистически достоверными: светочувствительность в контрольной группе была ниже, чем в основной. Было показано, что в основной группе в течение первых 12 месяцев наблюдалось постепенное восстановление светочувствительности сетчатки до нормальных значений (норма составляет 23-25 дБ).

В основной группе были обнаружены статистически значимые различия по светочувствительности сетчатки через 1, 3, 6 и 12 месяцев после операции (двухфакторный ранговый дисперсионный анализ Фридмана для связанных выборок $F=70,106$, $p < 0,05$, Таблица 17).

Таблица 17 – Средние ранги, полученные при сравнении светочувствительности сетчатки в основной группе через 1, 3, 6 и 12 месяцев после операции

	1 месяц	3 месяца	6 месяцев	12 месяцев
Средний ранг	1,45	1,92	3,11	3,51

По результатам дальнейшего попарного сравнения было определено, что статистически значимо отличаются результаты следующих измерений: светочувствительность сетчатки через 1 месяц после операции ниже, чем

через 6 и 12 месяцев после операции, светочувствительность сетчатки через 3 месяца после операции также ниже, чем через 6 и 12 месяцев после операции.

Данные микропериметрии (светочувствительность сетчатки) в основной группе через 1, 3, 6 и 12 месяцев после операции представлены в Таблице 18. По результатам нашего анализа, восстановление светочувствительности до нормальных значений происходило между 3 и 6 месяцами после операции.

Таблица 18 – Данные микропериметрии в основной группе через 1, 3, 6 и 12 месяцев после операции*

Сроки оценки	Медиана	Процентили			
		5	25	75	95
1 месяц	16,0	3,0	10,5	20,0	24,2
3 месяца	20,0	12,0	16,0	22,0	27,0
6 месяцев	24,0	13,0	20,5	27,0	29,0
12 месяцев	25,0	16,0	19,75	26,0	29,0

*Различия достоверны (при $p < 0,05$).

Таким образом, сравнительный анализ клинико-функциональных результатов хирургического лечения регматогенных отслоек сетчатки, осложненных пролиферативной витреоретинопатией стадии «C posterior», с пилингом внутренней пограничной мембраны показал статистически значимое повышение максимально корригированной остроты зрения (МКОЗ) в сравнении с дооперационными значениями, которое наблюдается в обеих группах ($p<0,05$). Хирургическое лечение имело положительный эффект, выразившийся в существенном увеличении МКОЗ в послеоперационном периоде в обеих группах пациентов на всех сроках наблюдения. Имеющиеся различия в послеоперационных показателях микропериметрии в сравниваемых группах в отдалённом периоде можно объяснить наличием образованием ЭРМ и КМО у пациентов контрольной группы. В то же время у

пациентов основной группы наблюдается восстановление светочувствительности до нормальных границ.

4.2. Морфологические особенности сетчатки, выявленные методом оптической когерентной томографии в послеоперационном периоде

Сравнение основной и контрольной групп по толщине сетчатки в фовеа по данным ОКТ через 1 месяц после операции осуществляли с использованием Т-критерия (Таблица 19). Через 1 месяц после операции средняя толщина сетчатки в фовеа в основной группе составила 316,15±13,535 мкм, в контрольной – 343,0±20,815 мкм.

Таблица 19 – Толщина сетчатки в фовеа (мкм) по данным ОКТ через 1 месяц после операции в основной и контрольной группах*

Группа	N	Среднее	Стандартное Отклонение	Стандартная ошибка среднего
Основная	40	316,15	13,535	2,140
Контрольная	40	343,00	20,815	3,291

*Различия между группами статистически значимы ($p<0,05$).

Сравнение основной и контрольной групп по толщине сетчатки в фовеа по данным ОКТ через 3, 6 и 12 месяцев после операции выполняли с использованием критерия Манна-Уитни. По результатам сравнения были обнаружены статистически значимые различия между основной и контрольной группами как через 3, так и через 6 и 12 месяцев ($p<0,05$). Толщина сетчатки в фовеа в основной и контрольной группах через 3, 6 и 12 месяцев после операции представлена в Таблице 20.

Таблица 20 – Динамика изменения толщины фовеа (мкм) по данным ОКТ через 3, 6 и 12 месяцев после операции*

Сроки оценки	Группа	Медиана	Процентили			
			5	25	75	95
3 месяца	Основная	282,0	272,0	276,0	285,5	289,0
	Контрольная	323,0	288,0	298,0	340,0	346,0
6 месяцев	Основная	265,0	252,0	265,0	272,0	278,0
	Контрольная	317,0	276,0	310,0	324,0	326,0
12 месяцев	Основная	252,0	249,0	251,0	258,0	262,0
	Контрольная	286,0	272,0	274,0	304,25	310,0

*Различия достоверны (при $p < 0,05$) по критерию Манна-Уитни.

В течение 12 месяцев после операции отмечалось постепенное снижение толщины сетчатки в фовеа, более выраженное в основной группе, что может говорить о снижении послеоперационного отека сетчатки.

В данном исследовании толщина сетчатки в фовеа достигла среднего значения, равного 282 мкм, уже через 3 месяца после операции.

Через 1 и 3 месяца после операции уменьшение толщины сетчатки в фовеа по данным ОКТ наблюдалось на 9 глазах (22,5%) у пациентов основной группы и на 14 глазах (35%) у пациентов контрольной группы (Таблица 21).

Таблица 21 – Результаты ОКТ через 1 и 3 месяца после операции в основной и контрольной группах*

Группы	Показатели	ОКТ		Итого
		нет уменьшение толщины сетчатки в фовеа	есть уменьшения толщины сетчатки в фовеа	
Основная	Частота	31	9	40
	Ожидаемая частота	28,5	11,5	40,0
	% в группа	77,5%	22,5%	100,0%
	% в ОКТ уменьшение толщины	54,4%	39,1%	50,0%
	% по таблице (слою)	38,8%	11,3%	50,0%
Контрольная	Частота	26	14	40
	Ожидаемая частота	28,5	11,5	40,0
	% в группа	65,0%	35,0%	100,0%
	% в ОКТ уменьшение толщины	45,6%	60,9%	50,0%
	% по таблице (слою)	32,5%	17,5%	50,0%
Итого	Частота	57	23	80
	Ожидаемая частота	57,0	23,0	80,0
	% в группа	71,3%	28,8%	100,0%
	% в ОКТ уменьшение толщины	100,0%	100,0%	100,0%
	% по таблице (слою)	71,3%	28,8%	100,0%

*Различия между группами были статистически незначимы (критерий хи-квадрат Пирсона с поправкой Йейтса на непрерывность $\chi 2=0,976$, $p>0,05$.

Через 3 месяца после операции эпиретинальный фиброз наблюдался на 3 глазах (7,5%) у пациентов контрольной группы. У пациентов основной группы эпиретинального фиброза не наблюдалось. При сравнении групп с помощью точного критерия Фишера не было обнаружено статистически значимых различий в частоте развития фиброза между обеими группами (точная двусторонняя значимость p=0,241) (Таблица 22).

Таблица 22 – Результаты ОКТ по образованию ЭРМ через 3 месяца после операции в основной и контрольной группе*

Группы	Показатели	ЭРМ		Итого
		нет ЭРМ	есть ЭРМ	
Контрольная	Частота	37	3	40
	Ожидаемая частота	38,5	1,5	40,0
	% в группа	92,5%	7,5%	100,0%
	% в ЭРМ	48,1%	100,0%	50,0%
Основная	Частота	40	0	40
	Ожидаемая частота	38,5	1,5	40,0
	% в группа	100,0%	0,0%	100,0%
	% в ЭРМ	51,9%	0,0%	50,0%
Итого	Частота	77	3	80
	Ожидаемая частота	77,0	3,0	80,0
	% в группа	96,3%	3,8%	100,0%
	% в ЭРМ	100,0%	100,0%	100,0%

*Различия между группами были статистически незначимы, точная двусторонняя значимость p=0,241.

Через 6 месяцев после операции у пациентов контрольной группы кистозный макулярный отек по данным ОКТ наблюдался на 8 глазах (20,0%), эпиретинальный фиброз – на 6 глазах (15,0%). У пациентов основной группы не наблюдалось ни макулярного отека, ни эпиретинального фиброза. При сравнении групп по частоте КМО применялся точный критерий Фишера, различия между группами были статистически значимыми (точная двустороння значимость p=0,005) (Таблица 23).

Таблица 23 – Результаты ОКТ по образованию КМО через 6 месяцев после операции в основной и контрольной группе*

Группы	Показатели	КМО		Итого
		нет КМО	есть КМО	
Контрольная	Частота	32	8	40
	Ожидаемая частота	36,0	4,0	40,0
	% в группа	80,0%	20,0%	100,0%
	% в КМО	44,4%	100,0%	50,0%
Основная	Частота	40	0	40
	Ожидаемая частота	36,0	4,0	40,0
	% в группа	100,0%	0,0%	100,0%
	% в КМО	55,6%	0,0%	50,0%
Итого	Частота	72	8	80
	Ожидаемая частота	72,0	8,0	80,0
	% в группа	90,0%	10,0%	100,0%
	% в КМО	100,0%	100,0%	100,0%

*Различия между группами были статистически значимы, точная двустороння значимость p=0,005.

При сравнении групп по частоте ЭРМ также применялся точный критерий Фишера, с помощью которого были определены статистически значимые различия между группами по данному показателю (точная двустороння значимость p=0,026) (Таблица 24).

Таблица 24 – Результаты ОКТ по образованию ЭРМ через 6 месяцев после операции в основной и контрольной группах*

Группы	Показатели	ЭРМ		Итого
		нет ЭРМ	есть ЭРМ	
Контрольная	Частота	34	6	40
	Ожидаемая частота	37,0	3,0	40,0
	% в группа	85,0%	15,0%	100,0%
	% в ЭРМ	45,9%	100,0%	50,0%
Основная	Частота	40	0	40
	Ожидаемая частота	37,0	3,0	40,0
	% в группа	100,0%	0,0%	100,0%
	% в ЭРМ	54,1%	0,0%	50,0%
Итого	Частота	74	6	80
	Ожидаемая частота	74,0	6,0	80,0
	% в группа	92,5%	7,5%	100,0%
	% в ЭРМ	100,0%	100,0%	100,0%

*Различия между группами были статистически значимы, точная двустороння значимость p=0,026.

Через 12 месяцев после операции кистозный макулярный отек по данным ОКТ наблюдался на 4 глазах (10,0%) у пациентов контрольной группы. У пациентов основной группы кистозного макулярного отека не наблюдалось (Таблица 25). При сравнении групп с помощью точного критерия Фишера не было обнаружено статистически значимых различий в частоте возникновения осложнений между основной и контрольной группами (точная двусторонняя значимость p=0,116).

Таблица 25 – Результаты ОКТ через 12 месяцев после операции в основной и контрольной группах*

Группы	Показатели	КМО		Итого
		нет КМО	есть КМО	
Контрольная	Частота	36	4	40
	Ожидаемая частота	38,0	2,0	40,0
	% в группа	90,0%	10,0%	100,0%
	% в КМО	47,4%	100,0%	50,0%
Основная	Частота	40	0	40
	Ожидаемая частота	38,0	2,0	40,0
	% в группа	100,0%	0,0%	100,0%
	% в КМО	52,6%	0,0%	50,0%
Итого	Частота	76	4	80
	Ожидаемая частота	76,0	4,0	80,0
	% в группа	95,0%	5,0%	100,0%
	% в КМО	100,0%	100,0%	100,0%

*Различия между группами статистически не значимы, точная двусторонняя значимость p=0,116.

При анализе высоты толщины сетчатки в фовеа по данным ОКТ в основной группе нулевая гипотеза о том, что распределения толщины сетчатки в фовеа через 1, 3, 6 и 12 месяцев после операции одинаковы, была отвергнута (двухфакторный ранговый дисперсионный анализ Фридмана для связанных выборок F=120, p<0,05, Таблица 26).

Таблица 26 – Средние ранги, полученные при сравнении толщины сетчатки в фовеа в основной группе через 1, 3, 6 и 12 месяцев после операции

	1 месяц	3 месяца	6 месяцев	12 месяцев
Средний ранг	4	3	2	1

По результатам дальнейшего попарного сравнения было определено, что статистически значимо отличаются результаты следующих измерений: толщина сетчатки в фовеа через 1 месяц после операции значимо выше, чем через 3, 6 и 12 месяцев после операции, толщина сетчатки в фовеа через 3

месяца после операции значимо выше, чем через 6 и 12 месяцев после операции, толщина сетчатки в фовеа через 6 месяцев после операции значимо выше, чем через 12 месяцев после операции (Таблица 27).

Таблица 27 – Динамика изменения толщины сетчатки в фовеа (мкм) по данным ОКТ в основной группе*

Срок наблюдения	Медиана	Процентили			
		5	25	75	95
1 месяц	332,0	301,0	308,0	347,0	365,9
3 месяца	282,0	272,0	276,0	285,5	289,0
6 месяцев	265,0	252,0	265,0	272,0	278,0
12 месяцев	252,0	249,0	251,0	258,0	262,0

*Различия достоверны (при $p < 0,05$).

Таким образом, в период наблюдения 1, 3, 6 и 12 месяцев в обеих группах отмечались статистически значимые различия послеоперационных значений толщины сетчатки в фовеа. Это различие сохранялось на протяжении всего периода наблюдения, что ещё раз подтвердило преимущество пилинга ВПМ при РОС, осложненной ПВР «С posterior». Кроме того, представленные данные дали возможность сделать вывод о том, что через 6 месяцев после операции отмечалось статистически значимое увеличение послеоперационных осложнений (эпиретинальный фиброз и кистозный макулярный отек) в контрольной группе по сравнению с основной группой.

4.3. Анализ частоты послеоперационных осложнений и сроки повторного хирургического вмешательства

Рецидив отслойки сетчатки наблюдался только в контрольной группе у 4 пациентов (10%). Средний срок рецидива отслойки составил 3,5±1,354

месяца. В данном анализе частота рецидивов отслойки сетчатки составила 10% в контрольной группе и отсутствовал в основной.

Эпиретинальный фиброз образовался также только в контрольной группе у 9 пациентов (22,5%). Средний срок выполнения удаления эпиретинального фиброза в контрольной группе составил 8,36±2,942 месяца. Кистозный макулярный отек образовался тоже только в контрольной группе у 8 пациентов (20%).

Таким образом, оценка частоты рецидивов отслойки сетчатки показала, что значение этого показателя было только в контрольной группе. Частота развития макулярного отека и эпиретинального фиброза при проведении пилинга ВПМ на основе данных ОКТ уменьшилась до 0%, а в группе пациентов, которым пилинг ВПМ не выполнялся, макулярный отек развился в 20% случаев, эпиретинальный фиброз – в 22,5%.

4.4. Клинические примеры

Клинический случай 1 (основная группа). Пациент М., 53 года.

Жалобы на резкое снижение зрение правого глаза. Анамнез: жалобы на появление мушек перед глазом 3 месяца назад. Острота зрения до операции 0,02.

Объективно: OD – глаз спокоен, роговица прозрачная, радужка субатрофичная, начальные помутнения в кортикальных слоях хрусталика, диск зрительного нерва (ДЗН) – бледно-розовый, границы четкие, субтотальная отслойка сетчатки с клапанным разрывом на 2 часах, отслойка сетчатки высотой – 4,2 мм по данным офтальмоскопии и В-сканирования (Рисунки 14, 15). Диагноз: OD – Регматогенная отслойка сетчатки, ПВР стадии «С posterior».

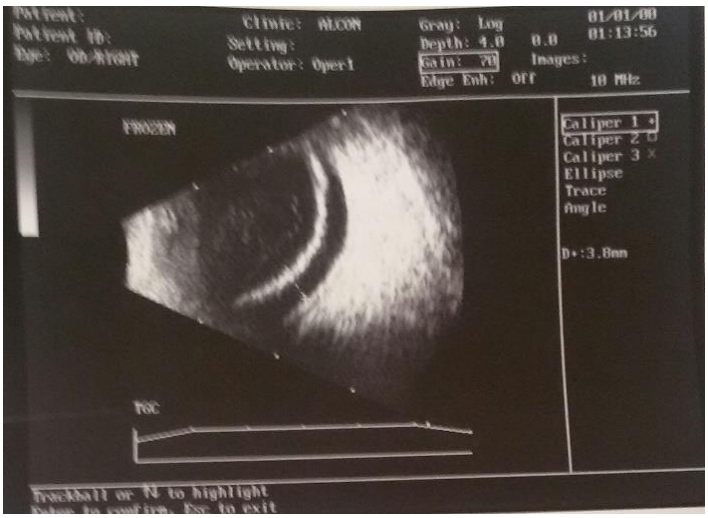

Рисунок 14 – УЗ-изображение отслоенной сетчатки правого глаза пациента М. (основная группа) перед операцией: Субтотальная отслойка сетчатки высотой 4,2 мм

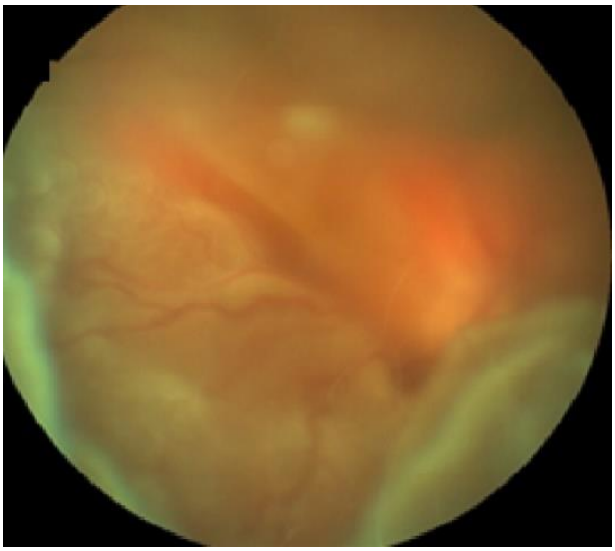

Рисунок 15 – Фундус-фото пациента М. из (основная группа) перед операцией

Пациенту была проведена микроинвазивная субтотальная витрэктомия с удалением ВПМ, ЭЛК и тампонада витреальной полости силиконовым маслом. При осмотре в раннем послеоперационном периоде: сетчатка прилежит. При осмотре через 1 месяц: в витреальной полости силикон, сетчатка прилежит, острота зрения с коррекцией составила 0,1 (Рисунок 16).

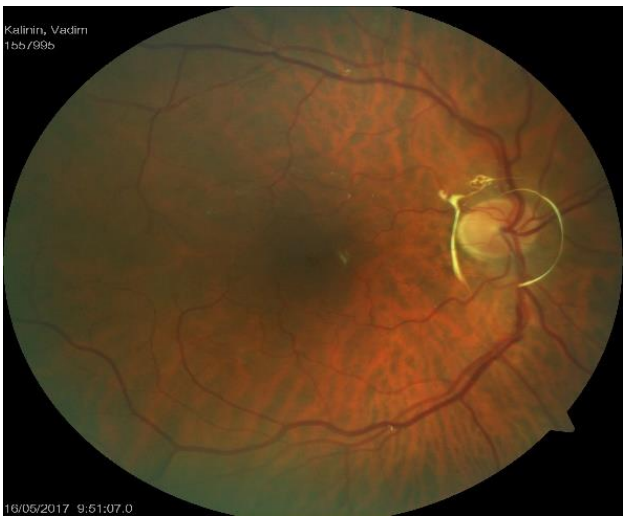

Рисунок 16 – Фундус-фото пациента М. (основная группа) через 1 месяц после операции. В витреальной полости силикон

По данным ОКТ: парафовеолярно выявлялось уменьшение толщины сетчатки в фовеа (Рисунок 17). По данным микропериметрии: светочувствительность составила 16,0 дБ.

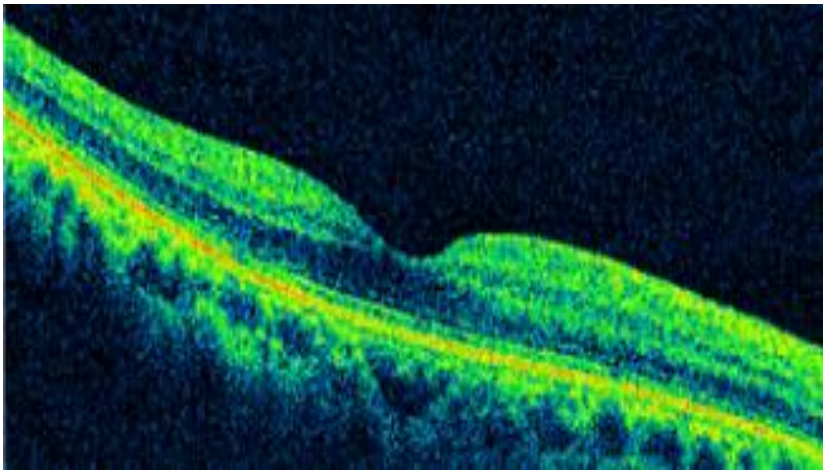

Рисунок 17 – ОКТ макулярной зоны сетчатки пациента М. (основная группа) через 1 месяц после операции

Через 3 месяца после удаления силикона острота зрения с коррекцией 0,2. По данным ОКТ: уменьшение толщины сетчатки в фовеа до 275 мкм (Рисунок 18). По данным микропериметрии: увеличение центральной светочувствительности до 19,5 дБ.

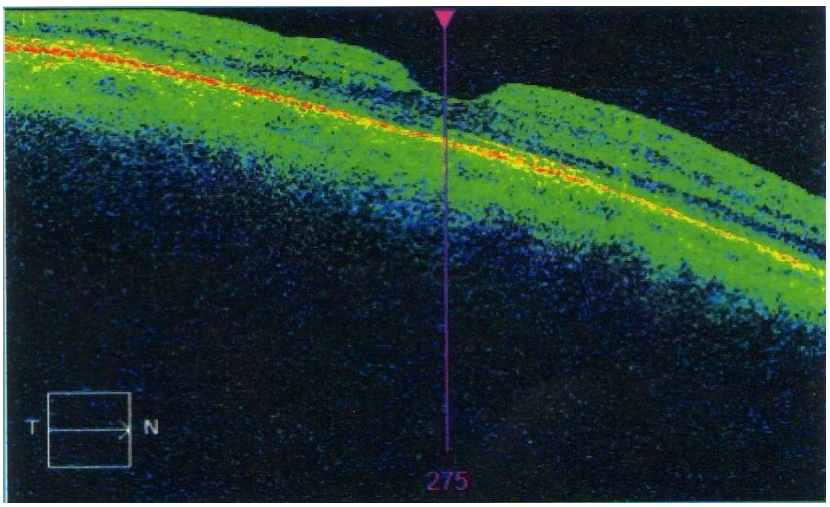

Рисунок 18 – ОКТ макулярной зоны сетчатки пациента М. (основная группа) через 3 месяца после операции

Через 6 месяцев после операции острота зрения с коррекцией 0,3. По данным ОКТ: структура сетчатки сохранена, уменьшение толщины сетчатки в фовеа до 259 мкм (Рисунок 19). По данным микропериметрии: увеличение центральной светочувствительности до 23,0 дБ.

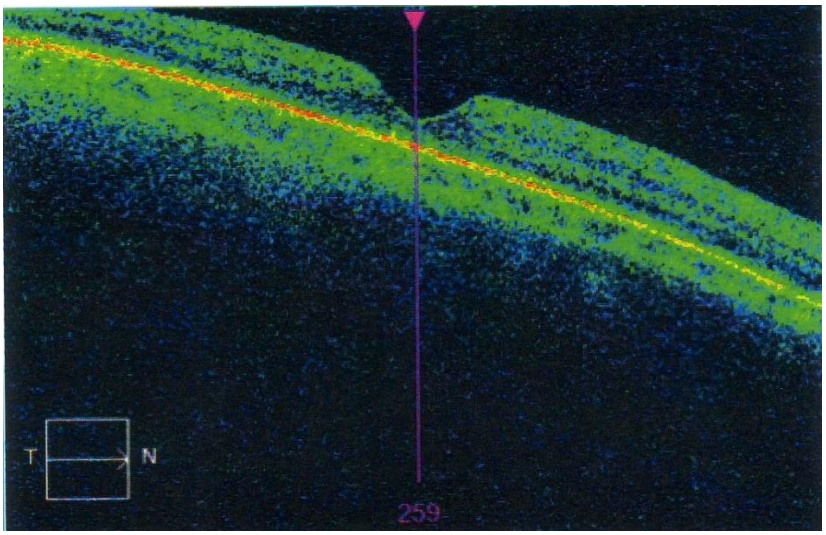

Рисунок 19 – ОКТ макулярной зоны сетчатки пациента М. (основная группа) через 6 месяцев после операции

Через 12 месяцев после операции острота зрения с коррекцией достигла 0,4. По данным ОКТ: структура сетчатки сохранена, уменьшение толщины

сетчатки в фовеа до 252 мкм (Рисунок 20). По данным микропериметрии: центральная светочувствительность составила 25,0 дБ.

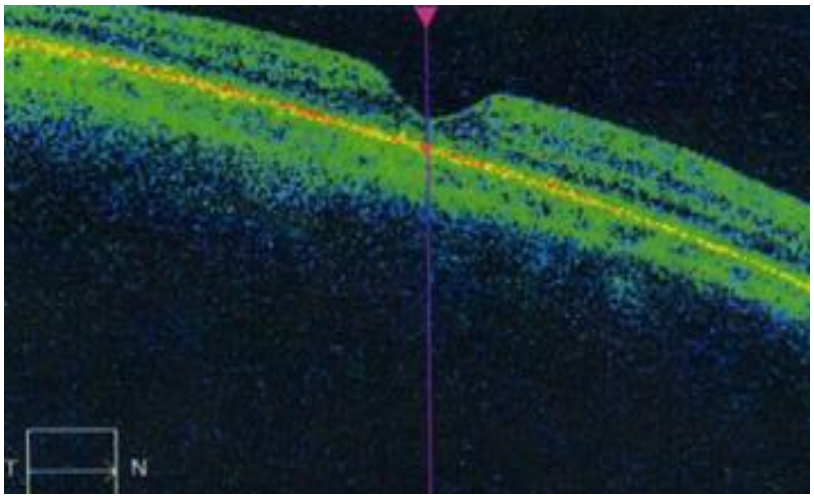

Рисунок 20 – ОКТ макулярной зоны сетчатки пациента М. (основная группа) через 12 месяцев после операции

Клинический случай 2 (контрольная группа) Пациент Р., 52 года

Жалобы на резкое снижение зрение и ощущение занавески перед левым глазом.

Объективно: OS – глаз спокоен, роговица прозрачная, радужка субатрофичная, помутнения в кортикальных слоях хрусталика, диск зрительного нерва (ДЗН) – бледно-розовый, границы четкие, тотальная отслойка сетчатки с клапанным разрывом на 11 часах, отслойка сетчатки высотой – 4,65 мм (по данным офтальмоскопии и В-сканирования) (Рисунки 21, 22). Диагноз: OS – Регматогенная отслойка сетчатки, ПВР стадии «С posterior», осложненная катаракта. Острота зрения 0,02 н/к.

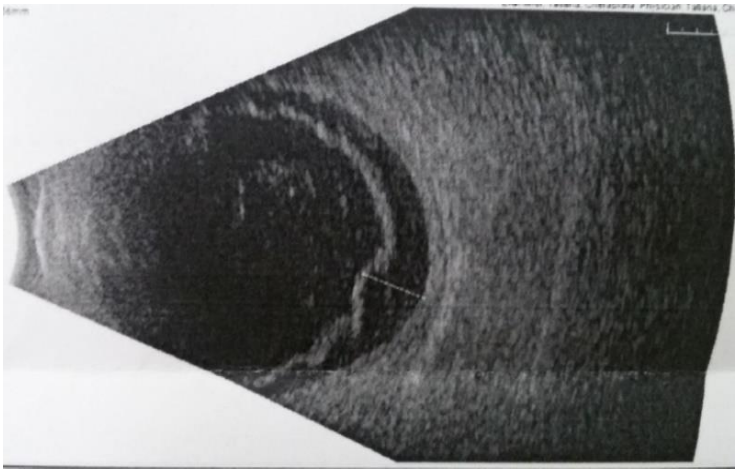

Рисунок 21 – УЗ-изображение отслоенной сетчатки левого глаза пациента Р. (контрольная группа) перед операцией: тотальная отслойка сетчатки высотой 4,65 мм

Рисунок 22 – Фундус-фото пациента Р. (контрольная группа) перед операцией

Пациенту была проведена факоэмульсификация катаракты с имплантацией ИОЛ, микроинвазивная субтотальная витрэктомия без пилинга ВПМ, ЭЛК и тампонада витреальной полости силиконовым маслом.

Через 1 месяц после операции острота зрения с коррекцией составила 0,08 н/к. В витреальной полости силикон. По данным ОКТ: истончение

сетчатки в фовеа (Рисунок 23). По данным микропериметрии: светочувствительность составила 14,5 дБ.

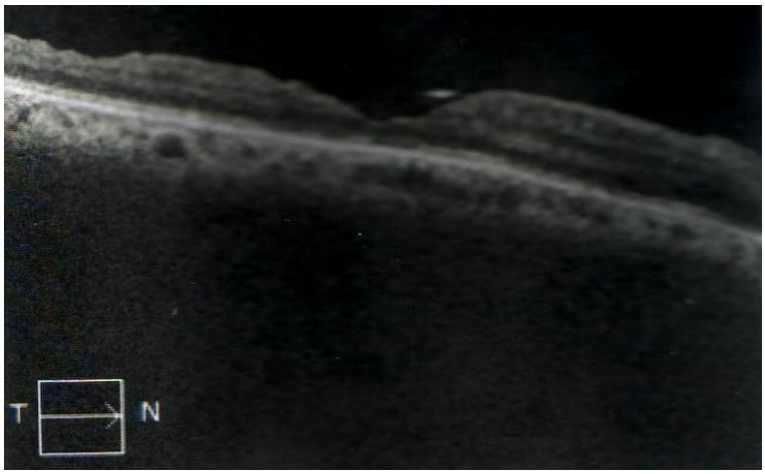

Рисунок 23 – ОКТ макулярной зоны сетчатки пациента Р. (контрольная группа) через 1 месяц после операции

Через 3 месяца произведено удаление силикона. Острота зрения с коррекцией 0,1. По данным ОКТ: структура сетчатки сохранена, уменьшение толщины сетчатки в фовеа до 288 мкм (Рисунок 24). По данным микропериметрии: увеличение центральной светочувствительности до 16,0 дБ.

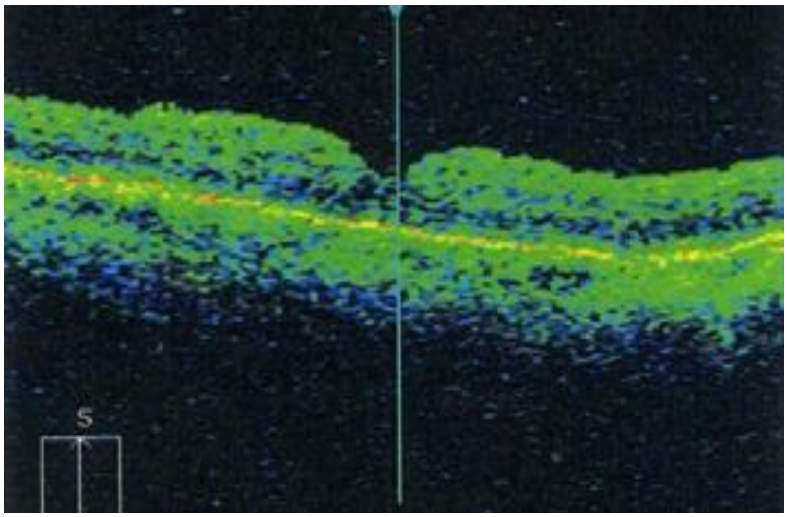

Рисунок 24 – ОКТ макулярной зоны сетчатки пациента Р. (контрольная группа) через 3 месяца после операции

Через 6 месяцев после операции острота зрения с коррекцией также 0,1. Однако появились жалобы на искажение предметов, прямых линий. По данным ОКТ: эпиретинальный фиброз, увеличение толщины сетчатки в фовеа до 290 мкм (Рисунок 25). По данным микропериметрии: уменьшение центральной светочувствительности до 14,5 дБ.

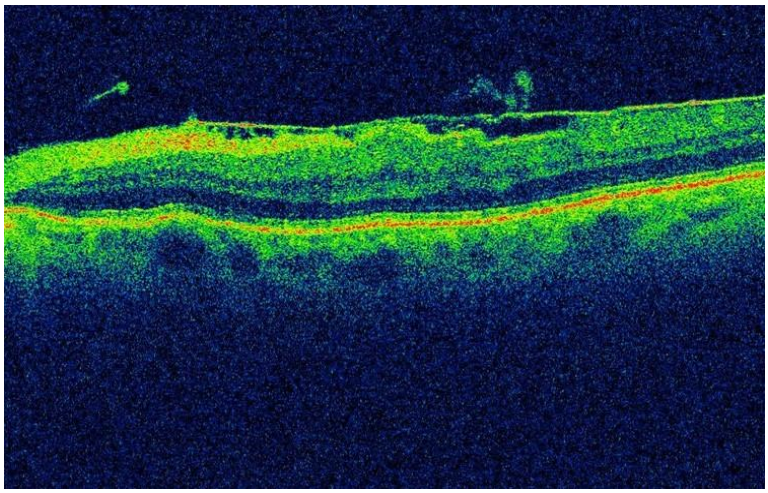

Рисунок 25 – ОКТ макулярной зоны сетчатки пациента Р. (контрольная группа) через 6 месяцев после операции

На 8-м месяце после операции произведена повторная операция по поводу эпиретинального фиброза.

Через 12 месяцев острота зрения с коррекцией составила 0,2. По данным ОКТ: уменьшение толщины сетчатки в фовеа до 262 мкм (Рисунок 26). По данным микропериметрии: центральная светочувствительность осталась прежней.

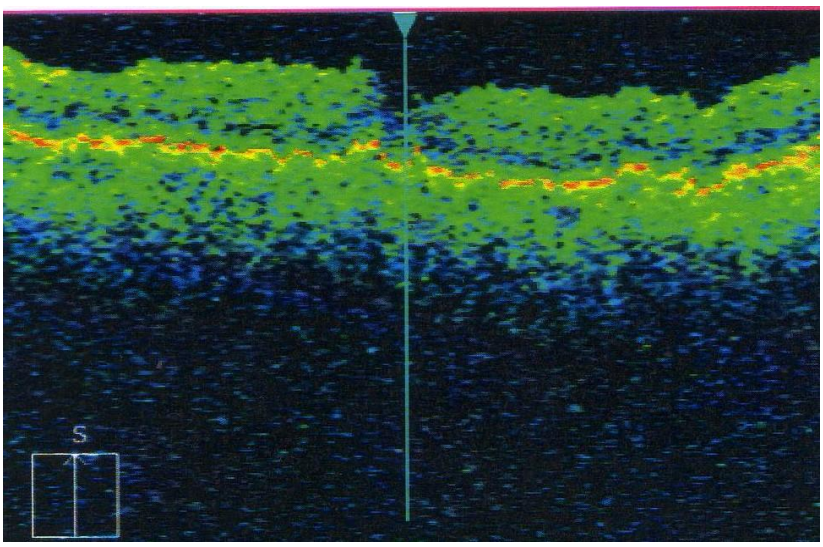

Рисунок 26 – ОКТ макулярной зоны сетчатки пациента Р. (контрольная группа) через 12 месяцев после операции

Клинический пример 3 (контрольная группа). Пациент А., 59 лет

Жалобы на резкое снижение зрение левого глаза.

Объективно: OS – глаз спокоен, роговица прозрачная, радужка субатрофичная, помутнения в кортикальных слоях хрусталика, диск зрительного нерва (ДЗН) – бледно-розовый, границы четкие, тотальная отслойка сетчатки с множественными разрывами на 9, 3 и 13 часах, высотой – 5,67 мм (по данным офтальмоскопии и В-сканирования) (Рисунок 27). Диагноз: OS – Регматогенная отслойка сетчатки, ПВР стадии «С posterior», осложненная катаракта. Острота зрения 0,001 н/к.

Пациенту была проведена факоэмульсификация катаракты с имплантацией ИОЛ, микроинвазивная субтотальная витрэктомия без пилинга ВПМ, ЭЛК и тампонада витреальной полости силиконовым маслом.

Рисунок 27 – Фундус-фото пациента А. (контрольная группа) перед операцией

Через 1 месяц после операции острота зрения с коррекцией составила 0,01 н/к. В витреальной полости силикон. По данным ОКТ: уменьшение толщины сетчатки в фовеа (Рисунок 28). По данным микропериметрии: светочувствительность составила 15,0 дБ.

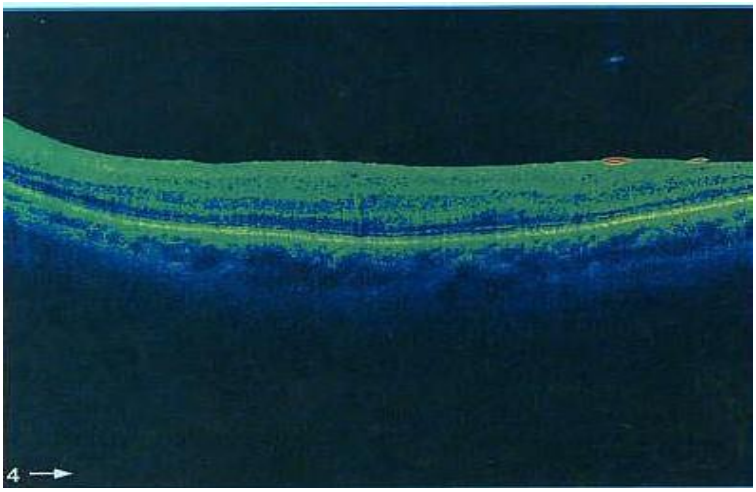

Рисунок 28 – ОКТ макулярной зоны сетчатки пациента А. (контрольная группа) через 1 месяц после операции

Через 3 месяца произведено удаление силикона. Острота зрения с коррекцией 0,05. По данным ОКТ: структура сетчатки сохранена,

уменьшение толщины сетчатки в фовеа до 288 мкм (Рисунок 29). По данным микропериметрии: увеличение центральной светочувствительности до 16,5 дБ.

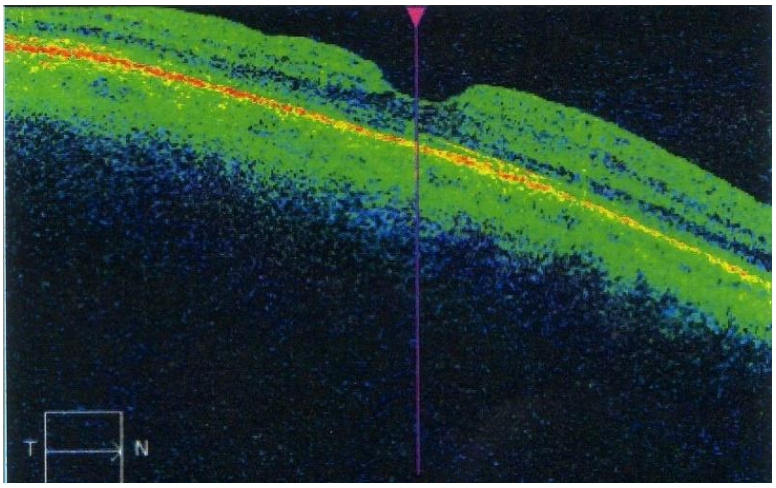

Рисунок 29 – ОКТ макулярной зоны сетчатки пациента А. (контрольная группа) через 3 месяца после операции

Через 6 месяцев после операции острота зрения с коррекцией 0,08. Жалобы на черное пятно перед глазами. По данным ОКТ: кистозный макулярный отек, увеличение толщины сетчатки в фовеа до 297 мкм (Рисунок 30). По данным микропериметрии: уменьшение центральной светочувствительности до 15,0 дБ.

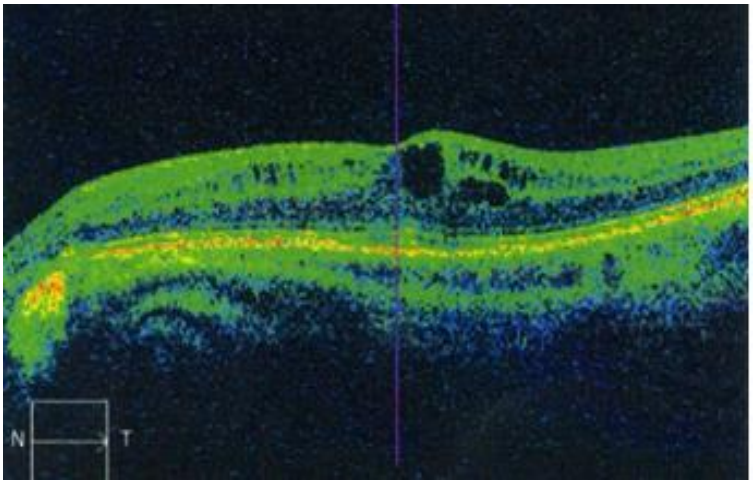

Рисунок 30 – ОКТ макулярной зоны сетчатки пациента А. (контрольная группа) через 6 месяцев после операции

Через 12 месяцев острота зрения с коррекцией составила 0,1. По данным ОКТ: сохранился отек в центральной зоне сетчатки. По данным микропериметрии: центральная светочувствительность осталась прежней 15,0 дБ.

Клинические примеры демонстрируют высокую эффективность пилинга ВПМ в лечении регматогенной отслойки сетчатки, осложненной ПВР стадии «C posterior». Применение такого подхода позволило существенно уменьшить частоту послеоперационных осложнений и улучшить отдаленные результаты лечения данной категории больных по сравнению с теми пациентами, у которых не выполнялся пилинг ВПМ.

ЗАКЛЮЧЕНИЕ

В настоящее время распространенность регматогенной отслойки сетчатки составляет 8,9-24,4 случаев на 100 000 населения и представляет собой серьезную проблему современной офтальмологии [23, 84, 163]. Около 80% пациентов с отслойкой сетчатки – люди молодого трудоспособного возраста [1, 11, 12]. В 55% случаев нелеченная РОС приводит к слепоте, светопроекция сохраняется только у 36% пациентов, движение руки у лица способны определить лишь 9% больных с РОС [33]. Из всех причин инвалидности по зрению инвалидность пациентов с РОС составляет 5-9% [36, 38, 52, 59, 190].

В настоящее время существует множество различных хирургических методик для лечения регматогенных отслоек сетчатки [24], вследствие чего значительно уменьшилось число осложнений и улучшились анатомические результаты хирургического лечения [221]. Несмотря на это, функциональный результат остается далеко не всегда удовлетворительным. В настоящее время все больше исследований посвящено не только оценке прилегания сетчатки, но и изучению ее функционального состояния после выполненной операции. Несмотря на достижение анатомического эффекта, острота зрения у таких больных остается невысокой. По мнению ряда авторов, это связано с длительностью существования заболевания и степенью отслоеной сетчатки в макуле. На послеоперационную МКОЗ влияет ряд факторов: острота зрения до операции, вовлеченность макулярной области, степень миопии, давность РОС, стадия ПВР, техника выполнения витрэктомии, выбор тампонирующего агента и образование в послеоперационном периоде эпиретинального фиброза и кистозного макулярного отека в центральной зоне сетчатки [51, 53, 162]. Однако постоянно продолжается поиск других причин низких зрительных функций, рассматриваются возможности прогнозирования послеоперационной остроты зрения, методов реабилитации пациентов после хирургии РОС.

Современные тенденции эндовитреальной хирургии отслойки сетчатки в большинстве случаев позволяют добиться в раннем послеоперационном периоде анатомического успеха. Несмотря на значительные успехи в хирургии этой патологии, её рецидивы и послеоперационные осложнения остаются неотъемлемой чертой [60, 89, 102, 106, 170]. Частота рецидивов отслойки сетчатки, по данным разных авторов, колеблется от 6 до 38%, что требует повторных хирургических вмешательств [84, 156, 160]. В большинстве случаев (18-63%) причиной развития рецидива отслойки сетчатки является прогрессирование ПВР [3, 5, 35, 54, 61, 90]. Многократные хирургические вмешательства при рецидивах отслойки сетчатки и при возникновении послеоперационных осложнений (эпиретинальный фиброз и кистозный макулярный отек) могут снижать окончательный функциональный результат, не смотря на восстановление анатомии сетчатки [26, 27, 157, 158].

Пилинг ВПМ проводят при макулярной патологии, при отслойке сетчатки с центральным разрывом, а также для предупреждения образования ЭРМ в послеоперационном периоде при пролиферативной диабетической ретинопатии [58, 71, 78, 116, 120, 121, 150, 187]. В большинстве случаев ЭРМ возникает вследствие пролиферативного ответа на хирургическое вмешательство.

Обзор доступной литературы показал практически полное отсутствие комплексной сравнительной оценки функциональных результатов хирургического лечения РОС с пилингом ВПМ.

В связи с вышеизложенным, целью данной работы являлась оптимизировать технологию витреоретинальной хирургии регматогенной отслойки сетчатки, осложненной пролиферативной витреоретинопатией стадии «C posterior», за счет пилинга внутренней пограничной мембраны.

Для достижения указанной цели потребовалось решить комплекс задач:

- определить показания к выполнению пилинга внутренней пограничной мембраны при регматогенной отслойке сетчатки, осложненной пролиферативной витреоретинопатией стадии «C posterior».
- разработать технику выполнения пилинга внутренней пограничной мембраны при регматогенной отслойке сетчатки, осложненной пролиферативной витреоретинопатией стадии «C posterior».
- провести сравнительный анализ анатомических и функциональных результатов хирургического лечения регматогенной отслойки сетчатки, осложненной пролиферативной витреоретинопатией стадии «C posterior», с удалением внутренней пограничной мембраны и без её удаления в различные сроки наблюдения.
- на основе данных оптической когерентной томографии оценить морфологические особенности макулярной области у пациентов после хирургического лечения регматогенной отслойки сетчатки, осложненной пролиферативной витреоретинопатией стадии «C posterior», с удалением внутренней пограничной мембраны и без него.
- оценить частоту развития осложнений в послеоперационном периоде у пациентов после хирургического лечения регматогенной отслойки сетчатки, осложненной пролиферативной витреоретинопатией стадии «C posterior», с удалением и без удаления внутренней пограничной мембраны.

Для выполнения поставленных задач в настоящее исследование были включены 80 пациентов (80 глаз) с РОС с ПВР стадии «C posterior», оперированных в ФГАУ «НМИЦ «МНТК «Микрохирургия глаза» им. акад. С.Н. Федорова» Минздрава России в 2015-2018 гг.

В проводимом исследовании пациентов разделили на две группы. В основную группу вошли 40 пациентов (40 глаз), прооперированных методом эндовитреального вмешательства с пилингом ВПМ. Контрольную группу составили 40 пациентов (40 глаз), прооперированных методом эндовитреального вмешательства без пилинга ВПМ.

При отборе пациентов для оперативного лечения особое внимание уделялось распространенности отслойки сетчатки (суб- и тотальная отслойка сетчатки с ПВР стадии «C posterior»), прозрачности оптических сред, а также исключению другой офтальмологической патологии (отслойка сетчатки с ПВР стадии A, B, передняя пролиферативная витреоретинопатия, рецидив отслойки сетчатки, глаукома, диабетическая ретинопатия, посттравматическая отслойка сетчатки и макулярная патология в анамнезе или на парном глазу); наличие катаракты, артифакии, миопии различной степени не препятствовало включению в исследование.

Всем пациентам проводились стандартные (авторефрактометрия, визометрия, тонометрия, периметрия, биомикроскопия, офтальмоскопия, ультразвуковое исследование (A- и B-сканирование) и специальные (фоторегистрация глазного дна, ОКТ, микропериметрия) методы исследования.

В основную группу вошли 40 пациентов (40 глаз) с РОС, осложненной ПВР «C posterior», оперированных по стандартной методике: эндовитреальное вмешательство с пилингом ВПМ, тампонадой силиконовым маслом вязкостью 5700 сСТ. Средний возраст составил 52±11,1 лет, среди них 15 женщин (37,5%) и 25 мужчин (62,5%). В контрольную группу вошли 40 пациентов (40 глаз) с РОС с ПВР «C posterior», прооперированных методом эндовитреального вмешательства без пилинга ВПМ, с тампонадой силиконовым маслом вязкостью 5700 сСТ. Средний возраст составил 49,1±13,9 лет, среди них 16 женщин (40%) и 24 мужчины (40%). Перед проведением витрэктомии пациентам с помутнением хрусталика проводили факоэмульсификацию катаракты с имплантацией ИОЛ. У всех пациентов в результате хирургического вмешательства было достигнуто полное прилегание сетчатки, а также отсутствовали интраоперационные осложнения. Продолжительность диспансерного наблюдения за пациентами обеих групп составляла 12 месяцев. Осмотры проводились через 1, 3, 6 и 12 месяцев после операции.

На первом этапе была оптимизирована технология витреоретинальной хирургии регматогенной отслойки сетчатки, осложненной ПВР «C posterior» (патент РФ на изобретение № 2018123468). В отличие от пациентов контрольной группы, пациентам основной группы после проведения 3-портовой 25 G витрэктомии проводили пилинг ВПМ.

После проведения акинезии по общепринятой схеме и обработки операционного поля, витрэктомию выполняли от передних слоев стекловидного тела по направлению к ДЗН. Затем только в основной группе проводили окрашивание витреомакулярного интерфейса для удаления ВПМ с использованием красителя Membrane Blue Dual. Далее в основной группе проводили пилинг ВПМ площадью до 3-3,5 диаметра ДЗН.

После этого и в основной, и в контрольной группах для расправления и фиксации центральных отделов сетчатки в витреальную полость вводили ПФОС. Тампонаду ПФОС производили до центрального края близлежащего разрыва. После удаления центрального отдела стекловидного тела при помощи разработанного склерокомпрессора проводили максимально возможное полное удаление кортикальных слоев стекловидного тела на периферии. Склерокомпрессию выполняли циркулярно на 360º параллельно зубчатой линии. Во всех случаях было выполнено полное удаление кортикальных слоев стекловидного тела с поверхности сетчатки. Через разрыв пассивно аспирировалась субретинальная жидкость. После прилегания сетчатки, производилась аспирация ПФОС над ДЗН и витреальную полость тампонировали воздухом. Далее по краю разрыва/разрывов, в 2-3 ряда коагулятов в шахматном порядке выполняли эндолазеркогуляцию сетчатки. По окончании ЭЛК дополнительно осушали витреальную полость с помощью пассивной аспирационной канюли, расположенной над ДЗН. Операцию заканчивали введением в витреальную полость силиконового масла.

Как отмечают некоторые исследователи, пилинг ВПМ при РОС, осложненной ПВР, снижает риск развития эпиретинального фиброза и

кистозного макулярного отека в послеоперационном периоде [78]. Поэтому выбранная в данной работе техника выполнения пилинга ВПМ по разработанному алгоритму являлась вполне обоснованной и оптимальной.

Сравнительный анализ анатомических результатов хирургического лечения РОС с пилингом ВПМ продемонстрировал, что у пациентов основной группы во всех случаях удалось добиться полного прилегания сетчатки, в то время как у пациентов контрольной группы рецидив отслойки сетчатки наблюдался у 4 пациентов (10% случаев).

Анализ результатов клинико-функциональных методов обследования до операции позволил сделать следующие заключения. В обеих группах был проведен сравнительный анализ демографических данных и данных офтальмологического исследования до операции. При этом статистически достоверных различий выявлено не было, что говорит об идентичности обследуемых групп и отсутствии факторов, предполагающих различное течение восстановительного процесса.

До операции острота зрения с коррекцией в основной группе варьировала от 0,01 до 0,03, через 1 месяц после проведенного лечения она составила от 0,05 до 0,1 (25 и 75 процентилей). Через 1 месяц после проведенного лечения между группами появилась статистически значимая разница. Через 3 месяца было выявлено повышение этого показателя – от 0,1 до 0,2. Через 6-12 месяцев острота зрения увеличилась в обеих группах, в большей степени – у больных, которым был выполнен пилинг ВПМ. Спустя 12 месяцев у этих пациентов острота зрения составила от 0,275 до 0,4, и была достоверно выше, чем в контрольной группе – от 0,175 до 0,3.

Через 1 месяц после хирургического вмешательства острота зрения в основной группе составила 0,08 (против 0,04 в контрольной группе), через 3 месяца – 0,125 (против 0,0725 в контрольной группе), через 6 месяцев – 0,3 (против 0,2 в контрольной группе) и через 12 месяцев – 0,35 (против 0,2 в контрольной группе соответственно, указаны медианы значений). По данным авторов, пилинг ВПМ не приводит к снижению остроты зрения в

послеоперационном периоде в случаях регматогенной отслойки сетчатки с захватом макулярной зоны [72]. Было получено, что проведение пилинга ВПМ при хирургии РОС с ПВР «C posterior» достоверно улучшает функциональные результаты лечения.

По итогам анализа динамики ВГД, у пациентов основной группы показатели офтальмотонуса до операции, через 1, 3, 6 и 12 месяцев после операции не различались. Кроме того, не было обнаружено различий между основной и контрольной группами по значению ВГД через 1, 3, 6 и 12 месяцев после операции.

Показатели ВГД после операции составили от 16,0 до 19,0 мм рт.ст. в основной группе и от 16,0 до 22,0 мм рт. т. – в контрольной группе (25 и 75 процентилей). Через 1 и 3 месяца после операции ВГД у пациентов основной группы составляло от 16,0 до 22,0 мм рт.ст. и от 15,0 до 20,0 мм рт.ст. (против от 14,0 до 22,75 и от 15,0 до 22,0 мм рт.ст. – в контрольной группе соответственно), через 6 месяцев и в основной и контрольной группе показатели не отличались – от 15,0 до 21,75 мм рт.ст. и через 12 месяцев – от 16,0 до 19,0 мм рт.ст. (против от 16,0 до 22,0 мм рт.ст. в контрольной группе соответственно, указаны медианы значений (25 и 75 процентилей)). Предполагают, что в повышении ВГД после витрэктомии может играть роль гипероксигенация и воздействие повышенных уровней кислорода на трабекулярную сеть [94, 145, 232]. По данным мета-анализа, проведенного Su J. с соавт. (2015), так же, как и в данном исследовании, при витрэктомии и хирургии отслойки сетчатки проведение пилинга ВПМ статистически значимо не влияло на повышение ВГД [235].

Необходимо также отметить, что медиана ВГД в течение всех 12 месяцев после операции оставалась в пределах нормы, что говорит о безопасности обоих вариантов лечения.

В доступной литературе мало встречалось описания и оценки структурных изменений макулярной области после хирургического лечения РОС, осложненной ПВР, с пилингом ВПМ на основании данных оптической

когерентной томографии. Для решения данной задачи исследования проводили изучение структуры сетчатки в фовеа после хирургического лечения у пациентов, наблюдавшихся не менее 12 месяцев. Сопоставление параметров ОКТ, выполненное в рамках данного исследования, в послеоперационном периоде у обследуемых пациентов позволило охарактеризовать динамику показателей, характеризующих восстановление нарушенной структуры сетчатки в фовеа у больных с РОС. Проведенные исследования показали, что до операции значения показателей толщины фовеа во всех группах существенно превышали нормативный уровень. Результаты оценки данных ОКТ показали, что изменения выявляются во внутренних отделах сетчатки (ЭРМ, КМО и истончение толщины сетчатки в фовеа).

Через 1 месяц после операции средняя толщина сетчатки в фовеа в основной группе составила 316,15±13,535 мкм, в контрольной – 343,0±20,815 мкм. Сравнение этого показателя ОКТ через 3 месяца после операции продемонстрировало его уменьшение от 276,0 до 285,5 мкм в основной группе (против от 298,0 до 340,0 мкм в контрольной группе (25 и 75 процентилей)), через 6 месяцев после операции толщина сетчатки в фовеа в основной группе варьировала от 265 до 272 мкм (против от 310,0 до 324,0 мкм в контрольной группе), а через 12 месяцев – от 251,0 до 258,0 мкм в основной группе (против от 274,0 до 304,25 мкм в контрольной группе). Динамика уменьшения толщины сетчатки в фовеа была сопоставима в обеих группах. Наиболее выраженное уменьшение толщины сетчатки в фовеа наблюдалось через 1 месяц после операции. Далее в течение 12 месяцев данный показатель также имел тенденцию к снижению.

Сравнение результатов ОКТ по частоте выявления отдельных признаков патологии показало, что через 1-3 месяца после операции истончение толщины сетчатки в фовеа наблюдалось в 22,5% случаев в основной группе, в 35% случаев – в контрольной группе. В раннем послеоперационном периоде, по данным других авторов, также отмечается

истончение сетчатки в фовеа, имеющее преходящий характер [140]. С другой стороны, возможное истончение сетчатки в фовеа, по данным литературы, является более стойким и длительным в послеоперационном периоде [207].

Эпиретинальный фиброз и кистозный макулярный отек у пациентов, которым выполнен пилинг ВПМ, не наблюдались, тогда как в контрольной группе в 22,5% случаев к 3-6 месяцам послеоперационного наблюдения сформировался эпиретинальный фиброз и в 20% случаев – кистозный макулярный отек. К 12 месяцам после операции в контрольной группе в 10% случаев сохранился кистозный макулярный отек, в основной группе данных изменений макулярного интерфейса обнаружено не было, что сопоставимо с данными литературы [78]. В течение 12 месяцев после операции отмечалось постепенное снижение толщины сетчатки в фовеа, более выраженное в основной группе, что может говорить о снижении послеоперационного отека сетчатки и согласуется с данными предыдущих исследований. Медиана толщины сетчатки в фовеа через 12 месяцев после операции в основной группе составила 252 мкм, что соответствует нормальным значениям [44]. Другие исследователи также отмечают увеличение толщины сетчатки в фовеа после оперативного вмешательства, проведенного по поводу регматогенной отслойки сетчатки, в сочетании с пилингом ВПМ, возможно, связанное с формированием отека. В данных сообщениях описывается послеоперационный отек слоя нервных волокон, который может возникнуть после пилинга ВПМ, проходящий через 1 месяц после операции [109, 112, 207].

При исследовании центральной светочувствительности было выявлено снижение световой чувствительности в макулярной зоне в контрольной группе по сравнению с основной группой. К 12 месяцам центральная светочувствительность в основной группе составила 23,28±4,291 дБ, в контрольной группе – 17,68±2,664 дБ. Ранее предполагалось, что восстановление светочувствительности достигается через 1-2 месяца после операции [143]. Полученные данные согласуются с результатами других

исследований, также продемонстрировавших улучшение светочувствительности сетчатки после операции по поводу регматогенной отслойки сетчатки [108]. Однако в упомянутых выше исследованиях не было определено, восстанавливается ли светочувствительность до уровня, отмечавшегося до развития заболевания. По данным других авторов, светочувствительность сетчатки не полностью восстанавливается после удачно проведенной операции по поводу регматогенной отслойки сетчатки, тем не менее, эти авторы также отмечают улучшение светочувствительности после проведенного хирургического вмешательства [204]. Было показано, что в основной группе в течение 12 месяцев наблюдалось постепенное восстановление светочувствительности сетчатки до нормальных значений.

Анализ частоты выявления рецидивов отслойки сетчатки свидетельствовал о том, что это осложнение наблюдалось только в контрольной группе у 4 пациентов (10%), а среди пациентов, которым был выполнен пилинг ВПМ, таких случаев отмечено не было. По результатам мета-анализа, проведенного Matteo Fallico с соавт. (2018), включавшего анализ операций на 769 глазах, частота рецидивов ниже при проведении пилинга ВПМ, что согласуется с данными нашего исследования, а также в 3,4% глаз отмечается рецидив отслойки сетчатки после витрэктомии в группе пилинга ВПМ и в 9,3% – в группе без пилинга ВПМ [114].

Такие осложнения, как эпиретинальный фиброз у 9 пациентов (22,5%) и кистозный макулярный отек у 8 пациентов (20%) также образовались только в контрольной группе. Частота необходимости удаления эпиретинального фиброза в данном исследовании составила 22,5%, по данным других авторов, удаление эпиретинальных мембран также необходимо, если не производится пилинг ВПМ [153].

Безусловно, восстановление структуры и функций заднего отрезка глаза после лечения РОС с ПВР представляет собой сложный многогранный процесс, требующий дальнейшего изучения. Данные свидетельствуют о том, что применение пилинга ВПМ у больных при лечении регматогенной

отслойки сетчатки, осложненной ПВР «C posterior», позволяют значительно уменьшить частоту осложнений в отдаленном периоде после операции.

Таким образом, эндовитреальное вмешательство с пилингом ВПМ при РОС с ПВР «C posterior», обеспечило положительные анатомические и функциональные результаты, повышение зрительных функций после операции, позволило существенно снизить риск развития послеоперационных осложнений, таких как эпиретинальный фиброз и кистозный макулярный отек. В целом, результаты проведенного исследования свидетельствовали о том, что апробированный в клинической практике метод пилинга ВПМ является более стабильным и безопасным, его применение позволило улучшить анатомические и функциональные результаты лечения пациентов с регматогенной отслойкой сетчатки, осложененной ПВР «C posterior».

ВЫВОДЫ

1. Определены показания к выполнению пилинга внутренней пограничной мембраны у пациентов с регматогенной отслойкой сетчатки, осложненной пролиферативной витреоретинопатией стадии «C posterior».
2. Разработана техника выполнения пилинга внутренней пограничной мембраны на отслоенной сетчатке в ходе стандартной хирургии при регматогенной отслойке сетчатки, осложненной пролиферативной витреоретинопатией стадии «C posterior», что позволяет повысить эффективность лечения и снизить количество случаев эпиретинального фиброза и кистозного макулярного отека.
3. Сравнительный анализ анатомо-функциональных результатов хирургического лечения регматогенной отслойки сетчатки, осложненной пролиферативной витреоретинопатией стадии «C posterior» подтвердил преимущество пилинга внутренней пограничной мембраны при данном заболевании со значительным улучшением показателей максимально корригированной остроты зрения [медиана (интерквартильный размах)] 0,35 (0,275; 0,4), центральной светочувствительности сетчатки (23,28±4,291 дБ) по сравнению с контрольной группой, где ее удаление не проводилось.
4. После хирургического лечения регматогенной отслойки сетчатки, осложненной пролиферативной ретинопатией стадии «C posterior», у пациентов с удалением внутренней пограничной мембраны толщина сетчатки соответствовала нормальным значениям (252 мкм), отсутствовали признаки эпиретинальной мембраны и кистозного макулярного отека, в отличие от группы, в которой пилинг не проводился.
5. Пилинг внутренней пограничной мембраны при лечении регматогенной отслойки сетчатки, осложненной пролиферативной

витреоретинопатией стадии «C posterior», позволяет снизить частоту развития осложнений в послеоперационном периоде: возникновения эпиретинальной мембраны (22,5%) и кистозного макулярного отека (20%), что свидетельствует о лучшей динамике восстановления клинико-функциональных результатов, по сравнению с группой, в которой пилинг не проводился.

ПРАКТИЧЕСКИЕ РЕКОМЕНДАЦИИ

1. Проведение эндовитреального вмешательства с пилингом внутренней пограничной мембраны следует рекомендовать у пациентов с регматогенной отслойкой сетчатки, осложненной пролиферативной витреоретинопатией «C posterior», в качестве эффективной техники для уменьшения частоты послеоперационных осложнений.

2. В качестве показаний к проведению пилинга внутренней пограничной мембраны целесообразно рассматривать:

- субтотальную отслойку сетчатки с захватом макулярной зоны и тотальную отслойку сетчатки, осложненные пролиферативной витреоретинопатией стадии «C posterior»;

- наличие прозрачных оптических сред переднего отрезка глаза: прозрачной роговицы; прозрачного хрусталика или его начального помутнения, интраокулярной линзы, не снижающих качество интраоперационной визуализации сетчатки.

3. Трехпортовую 25 G витрэктомию с пилингом внутренней пограничной мембраны следует выполнять по следующему алгоритму. Операцию начинают с установки портов в 3,5-4 мм от лимба, в плоской части цилиарного тела, под углом 30 градусов. Выполняют субтотальную витрэктомию с уровнем вакуума до 600 мм рт. ст., частотой резов 8000 в минуту. Главной целью витрэктомии является полное удаление стекловидного тела, тракции вокруг периферического разрыва и клапана для лучшего прилегания сетчатки, а также уменьшение осложнений в послеоперационном периоде. Далее ВПМ окрашивают красителем Membrane Blue-Dual и удаляют площадью до 3-3,5 диаметра ДЗН с помощью эндовитреального пинцета. После этого для расправления и фиксации центральных отделов сетчатки вводят ПФОС. С помощью склерокомпрессии производят максимально возможное полное удаление кортикальных слоев стекловидного тела на периферии. С помощью пассивной аспирации через

разрыв аспирируется субретинальная жидкость. После прилегания сетчатки, производится аспирация ПФОС над ДЗН, и витреальную полость полностью тампонируют воздухом. Выполняют эндолазеркоагуляцию в 2-3 ряда по краю разрыва/разрывов с использованием излучения с длиной волны 532 нм, мощностью 150-180 мВт, длительностью импульса 0,1-0,2 с, диаметром пятна до 200 мкм. Операцию заканчивают введением в витреальную полость силиконового масла (5700 сСт), порты удаляют, все разрезы ушивают узловыми швами (викрил 8-0).

4. С помощью оптической когерентной томографии необходимо осуществлять контроль в послеоперационном периоде анатомического восстановления структур глаза для определения макулярных отеков, восстановления структуры сочленения нейроэпителия в фовеа, наличия эпиретинального фиброза.

СПИСОК СОКРАЩЕНИЙ

ВГД – внутриглазное давление

ВПМ – внутренняя пограничная мембрана

дБ – децибел

ДЗН – диск зрительного нерва

ЗГМ – задняя гиалоидная мембрана

ЗОСТ – задняя отслойка стекловидного тела

КМО – кистозный макулярный отек

МКОЗ – максимальная коррегируемая острота зрения

ОЗ – острота зрения

ОКТ – оптическая когерентная томография

ПВР – пролиферативная витреоретинопатия

ПДР – пролиферативная диабетическая ретинопатия

ПФОС – перфторорганическое соединение

РОС – регматогенная отслойка сетчатки

СМ – силиконовое масло

СТ – стекловидное тело

ЭЛК – эндолазеркоагуляция

ЭРМ – эпиретинальная мембрана

СПИСОК ЛИТЕРАТУРЫ

1. Аветисов, С.Э. Офтальмология: Национальное руководство // Под ред. С.Э. Аветисова, Е.А. Егорова, Л.К. Мошетовой и др. – М.: ГЭОТАР, Медиа, 2008. – 944 с.
2. Аль-Рашид З.Ж., Малышев А.В., Лысенко О.И. Изменения показателей качества жизни при оперативном лечении отслойки сетчатки // Офтальмол. ведомости. – 2014. – Т. 7, № 2. – С. 23-29.
3. Антелава Д.Н., Берадзе И.Н., Софаян А.А., Головачев О.Г. О возможностях предотвращения развития пролиферативной витреоретинопатии при хирургии отслойки сетчатки // Актуальные вопросы патологии заднего отдела глаза: Тез. докл. с участием иностр. спец. – Одесса, 1989. – С. 93-94.
4. Антелава Н.Д. Клиника и лечение пролиферативной витреоретинопатии при регматогенной отслойке сетчатой оболочки: Автореф. дис. … канд. мед. наук. – М., 1998. – 22 с.
5. Астахов Ю.С., Шаар Г.Б., Даль Н.Ю. Влияние витрэктомии на состояние сетчатки у пациентов с влажной формой возрастной макулярной дегенерации // Офтальмол. ведомости. – 2014. – Т. 7, № 4. – С. 1321.
6. Ахундова Л.А. Удаление внутренней пограничной мембраны при регматогенных отслойках сетчатки // Oftalmologiya Elmi Praktik Jurnal. – 2015. – № 1. – С. 17.
7. Белоусова Е.В. Хирургическое лечение регматогенной отслойки сетчатки с использованием локальной однопортовой витрэктомии: Дис. … канд. мед. наук. – М., 2016. – 17 с.
8. Бойко Э.В., Чурашов С.В., Ян А.В., Анисимов А.А. Новые возможности оценки витреоретинальных взаимоотношений в диагностике регматогенной отслойки сетчатки: конфокальная лазерная сканирующая офтальмоскопия и оптическая когерентная томография // Офтальмология. Восточная Европа. – 2014. – № 4 (23). – С. 105-114.

9. Ботабекова Т.К., Байырханова А.О., Семёнова Ю.М. и др. Современные методы лечения пролиферативной витреоретинопатии (литературный обзор) // Наука и здравоохранение. – 2014. – № 6. – С. 9-12.
10. Быков В.П., Киселева О.А., Давыдова О.Г. Углеродные эксплантаты в склеропластической хирургии отслойки сетчатки // Съезд офтальмологов России, 7-й: Тез.докл. – М., 2000. – Ч. 1. – С. 421.
11. Вавилова О.В. Регматогенная отслойка сетчатки и комплекс мер по улучшению исходов ее хирургического лечения: Автореф. дис. … канд. мед. наук. – Уфа, 2004. – 20 с.
12. Волков В.В., Трояновский Р.Л. Новые аспекты патогенеза, лечения и профилактики отслойки сетчатки // Актуальные проблемы офтальмологии. – М., 1981. – С. 140-171.
13. Глинчук Я.И., Шкворченко Д.О., Сидоренко В.Г. и др. Комбинированное лечение отслоек сетчатки, осложненных гигантскими разрывами и отрывами от зубчатой линии, с применением перфторорганических соединений. Хирургическая техника и клинические результаты // Офтальмохирургия. – 1992. – № 4. – С. 39-44.
14. Горшков И.М., Захаров В.Д., Ходжаев Н.С. и др. Бимануальная техника эндовитреальной хирургии 27-29 G в лечении регматогенной отслойки сетчатки // Офтальмохирургия. – 2012. – № 2. – С. 6-10.
15. Горшков И.М., Захаров В.Д., Ходжаев Н.С., Маляцинский И.А. Обоснование эффективности частичной нижней ретинотомии при рецидиве отслойки сетчатки в нижнем сегменте, возникшем во время тампонады силиконовым маслом // Офтальмохирургия. – 2012. – № 1. – С. 54-57.
16. Горшков И.М., Колесник С.В., Шестопалов В.И., Миридонова А.В. Клинико-морфологические особенности клеточного состава идиопатических эпиретинальных мембран у пациентов с различной остротой зрения // Офтальмохирургия. – 2017. – № 2. – С. 6-10.

17. Горшков И.М., Якушев П.В. Комбинированная факоэмульсификация и 25 G витрэктомия при лечении отслойки сетчатки, осложненной ПВР // Современные технологии лечения витреоретинальной патологии: Тез. докл. – М., 2008. – С. 45-47.
18. Гундорова Р.А., Малаев А.А., Южаков А.М. Травмы глаза. – М.: Медицина, 1986. – 368 с.
19. Даниличев В.Ф., Максимов И.Б. Травмы и заболевания глаз: Применение ферментов и пептидных регуляторов. – Минск: Наука и техника, 1994. – 223 с.
20. Евсеев И.С. Оценка функциональных результатов хирургического лечения регматогенных отслоек сетчатки с различным сроком возникновения // Бюллетень медицинских интернет-конференций. – 2012. – Т. 2, № 2. – С. 114.
21. Захаров В.Д. Хирургия отслойки сетчатки: Автореф. дис. … д-ра мед. наук. – М., 1985. –30 с.
22. Захаров В.Д., Кислицына Н.М., Колесник С.В. и др. Ультраструктурные особенности витреоретинального интерфейса у пациентов с регматогенной отслойкой сетчатки, осложненной пролиферативной витреоретинопатией // Практическая медицина – 2017. – Том 2, № 9 (110). – С. 86-90.
23. Захаров В.Д., Курцхалидзе К.Д. Лечение тяжелых отслоек сетчатки, осложненных пролиферативной витреоретинопатией // Современные технологии лечения витреоретинальной патологии. – М., 2009. – С. 82-86.
24. Захаров В.Д., Тахчиди Х.П. Хирургия сетчатки и стекловидного тела. – М.: Офтальмология, 2011. – 164 с.
25. Захаров В.Д., Хуссейн М.И. Особенности витреоретинальной хирургии при отслойках сетчатки, осложненных передней пролиферативной витреоретинопатией // Офтальмохирургия – 2007. – № 1. – С. 38-42.

26. Казайкин В.Н. Тампонада витреальной полости жидкими заменителями стекловидного тела в хирургии гигантских ретинальных разрывов: Автореф. дис. … канд. мед. наук. – Екатеринбург, 2000. – 26 с.
27. Казайкин В.Н. Тампонада витреальной полости силиконовым маслом в комплексном лечении отслойки сетчатки: Автореф. дис. … д-ра мед. наук. – М., 2009. – 26 с.
28. Качалина Г.Ф., Дога А.В, Касмынина Т.А, Куранова О.И. Эпиретинальный фиброз: патогенез, исходы, способы лечения // Офтальмохирургия. – 2013. – № 4. – С. 108-110.
29. Каштан О.В. Комплексное хирургическое лечение рецидивов отслойки сетчатки, осложненных тяжелой ПВР, с использованием перфторполиэфиров: Автореф. дис. … канд. мед. наук. – М., 1995.
30. Кислицына Н.М., Новиков С.В., Колесник С.В., Веселкова М.П. Новые аспекты анатомии и топографии передних кортикальных слоев стекловидного тела // Современные технологии лечения витреоретинальной патологии. – М., 2016. – С. 110.
31. Кислицына Н.М., Новиков С.В., Колесник С.В., Веселкова М.П. Анатомо-топографические особенности передних кортикальных слоев стекловидного тела // Практическая медицина. – 2017. – Том 1., № 9 (110). – С. 150-157.
32. Копаева В.Г. Глазные болезни: Учебник. – М., 2002. – 330 с.
33. Косарев С.Н., Денисова И.П., Олейниченко О.А. Экстрасклеральная хирургия отслойки сетчатки: анализ неудач // Современные технологии лечения витреоретинальной патологии. – М., 2009. – С. 110-111.
34. Кривошеева О.И. Клеточные механизмы развития пролиферативной витреоретинопатии (экспериментально-клиническое исследование): Дис. … д-ра мед. наук. – Томск, 2004. – 251 с.
35. Кузнецова И.С. Прогнозирование и ранняя диагностика прогрессирования пролиферативной витреоретинопатии после успешного

хирургического лечения регматогенной отслойки сетчатки: Дис. … канд.мед. наук. – М., 2012. – 191 с.

36. Либман Е.С., Шахова Е.В. Состояние и динамика слепоты и инвалидности вследствие патологии органа зрения в России // Съезд офтальмологов России, 7-й: Тез. докл. – М., 2000. – Ч. 2. – С. 209-215.
37. Лыскин П.В. Первичная механическая и биомеханическая витрэктомия в бесцирклажной хирургии отслойки сетчатки // Современные технологии лечения витреоретинальной патологии: Сб. научн. статей. – М., 2007. – С. 145-148.
38. Малов В.М., Золотарев А.И. и др. Анализ динамики первичной инвалидности по данным областной ВТЭК за 1985-1996 годы // Всерос. научно-практ. конф., посв. 95-летию со дня рождения профессора Т.И. Ерошевского: Тез. – Самара, 1997. – С. 196-199.
39. Малышев А.В., Трубилин В.Н., Порханов В.А. и др. Изменения биохимических показателей слезной жидкости и сыворотки крови при оперативном лечении отслойки сетчатки // Медицинский вестник Юга России. – 2014. – № 2. – С. 71-75.
40. Марачева Н.М. Проникающее ранение глазного яблока: структура, клиническая характеристика // Человек. Спорт. Медицина. – 2010. – Т. 182, № 6. – С. 37-40.
41. Махачева З.А. Анатомические особенности стекловидного тела и витреоретинального интерфейса в патологии заднего отрезка глаза. – М., 2002. – 9 с.
42. Махачева З.М. Анатомо-функциональное обоснование хирургических вмешательств на стекловидном теле при витреальной деструкции: Дис. … д-ра мед. наук. – М., 1994. – 220 с.
43. Мащенко Н.В., Худяков А.Ю., Жигулин А.В. и др. Эффективность применения 25-29 G хирургии в лечении регматогенной отслойки сетчатки с пролиферативной витреоретинопатией стадий А, В //

Современные технологии витреоретинальной патологии – 2009: Сб. тез. – М., 2014. – С. 65.
44. Мухамадеев Р. А. Толщина сетчатки в макулярной области в норме в молодом возрасте // Вестник ОГУ. – 2015. – № 12 (187).
45. Нероев В.В., Катаргина Л.А. Федеральные клинические рекомендации по офтальмологии. Регматогенная отслойка сетчатки. – М., 2017. – 26 с.
46. Нероев В.В., Сарыгина О.И. Отслойка сетчатки. Офтальмология: Национальное руководство. – М.: ГЭОТАР-Медиа, 2008. – 944 с.
47. Родин С.С., Назаренко Н.И., Левицкая Г.В. Факторы риска послеоперационной пролиферативной витреоретинопатии при регматогенной отслойке сетчатки // Пролиферативный синдром в офтальмологии / Российский гос. мед. ун-т.: Тез. докл. – М., 2000. – С. 13-14.
48. Сосновский С.В., Бойко Э.В., Харитонова Н.Н. Обоснование и разработка системы количественной оценки тяжести пролиферативной витреоретинопатии // Офтальмохирургия. – 2009. – № 4.
49. Старков Г.Л. Патология стекловидного тела. – М.: Медицина, 1967. – 200 с.
50. Стебнев В.С., Малов В.М. Рецидивы отслойки сетчатки, связанные с прогрессированием пролиферативной витреоретинопатии после первичной эндовитреальной хирургии регматогенной отслойки сетчатки // Вестник ОГУ. – 2009. – № 12. – С. 131-134.
51. Степанов Ю.В., Петухов В.М. Современные проблемы отслойки сетчатки // Ерошевские чтения. – Самара, 2007. – С. 405-408.
52. Столяренко Г.Е. Первичная витрэктомия и операция склерального вдавления в хирургии регматогенной отслойки сетчатки // Съезд офтальмологов России, 8-й: Тез. докл. – М., 2005. – С. 308.
53. Тагиев Г.Н. Клинико-функциональные результаты хирургического лечения регматогенных отслоек сетчатки с применением способа перибазальной витрэктомии: Дис. … канд. мед. наук. – М., 2014. – 121 с.

54. Тахчиди Х.П., Казайкин В.Н. Применение перфтордекалина в хирургическом лечении отслоек сетчатки, осложненных пролиферативной витреоретинопатией // Физиологическая активность фторсодержащих соединений (эксперимент и клиника): Сб. науч. тр.- Пущино, 1995. – С. 238-243.
55. Тахчиди Х.П., Казайкин В.Н. Силиконовая тампонада в современной хирургии отслоек сетчатки // Вестн. офтальмологии. – 2004. – № 2. – С. 41-47.
56. Тахчиди Х.П., Уласевич О.А. Значение ЗГМ стекловидного тела в эндовитреальной хирургии отслойки сетчатки // Съезд офтальмологов России, 7-й: Тез. докл. – М., 2000. – Ч. 1. – С. 495.
57. Тихонович М.В., Лыскин П.В., Иойлева Е.Э. и др. Экспрессия ростовых, трофических и провоспалительных факторов в эпиретинальных мембранах пациентов с тяжелой формой пролиферативной витреоретинопатии // Офтальмохирургия. – 2015. – № 4. – С. 36-42.
58. Файзрахманов Р.Р., Каланов М.Р., Зайнуллин Р.М. Витрэктомия в сочетании с пилингом внутренней пограничной мембраны при диабетическом макулярном отеке (обзор литературы) // Вестн. Оренбургского гос. ун-та. – 2015. – Т. 187, № 12. – С. 257-259.
59. Федеральный закон «О социальной защите инвалидов в Российской федерации» № 181-ФЗ от 24 ноября 1995 года.
60. Худяков А.Ю., Жигулин А.В., Лебедев Я.Б., Мащенко Н.В. Анализ причин рецидивов отслойки сетчатки // Современные технологии лечения витреоретинальной патологии – 2009: Сб. тез. – М., 2009. – С. 181-184.
61. Худяков А.Ю., Сорокин Е.Л. Отдаленные результаты лечения тяжелых форм отслойки сетчатки с нарушением целостности иридохрусталиковой диафрагмы // Федоровское чтения-2007: Материалы конф. – М., 2007. – С. 146-147.
62. Шишкин М.М. Передняя пролиферативная витреоретинопатия: Дис. … д-ра мед наук. – СПб., 2000. – 453 с.

63. Шишкин М.М. Современная хирургия отслоек сетчатки. – М.: Изд-во МВМУ, 1996. – 38 с.
64. Шкворченко Д.О., Захаров В.Д., Какунина С.А. и др. Анализ восстановления зрительных функций у пациентов с регматогенной отслойкой сетчатки после хирургического лечения методом однопортовой витрэктомии 25 G // Катарактальная и рефракционная хирургия. – 2014. – № 4. – С. 51-54.
65. Шкворченко Д.О., Захаров В.Д., Какунина С.А. и др. Сравнительная оценка результатов хирургического лечения регматогенной отслойки сетчатки // Офтальмохирургия. – 2015. – № 4. – С. 43-50.
66. Шкворченко Д.О., Какунина С.А., Белоусова Е.В., Русановская А.В. Лечение свежей регматогенной отслойки сетчатки с использованием техники микроинвазиной однопортовой витрэктомии // Практическая медицина. – 2012. – № 4-2 (59). – С. 151-152.
67. Шмыков А.В. Индукция задней отслойки стекловидного тела в хирургическом лечении отслойки сетчатки: Дис. … канд. мед. наук. – М., 2016. – 149 с.
68. Шпак А.А., Шкворченко Д.О., Шарафетдинов И.Х. и др. Изменения макулярной области после эндовитреального вмешательства по поводу идиопатического макулярного разрыва // Офтальмохирургия. – 2013. – № 4. – С. 78-81.
69. Aaberg T.M. Management of anterior and posterior proliferative vitreoretinopathy: XLV Edward Jackson Memorial Lecture // Am. J. Ophthaimol. – 1988. – Vol. 106. – P. 519-532.
70. Aaberg T.M., Rubsamen P.E., Flynn H.W. et al. Giant retinal tears as a complication of attempted removal of intravitreal lens fragments during cataract surgery // Am. J. Ophthalmol. – 1997. – Vol. 124. – No. 2. – P. 222-226.
71. Abdelkader E., Lois N. Internal limiting membrane peeling in vitreoretinal surgery // Surv. Ophthalmol. – 2008. – Vol. 53. – No. 4. – P. 368-396.

72. Akiyama K., Fujinami K., Watanabe K. et al. Validity and efficacy of internal limiting membrane peeling during initial vitrectomy for rhegmatogenous retinal detachment: visual outcomes in macula-sparing cases // Retin Cases Brief Rep. 2018 – Jun 25.
73. Akkoyun I., Yilmaz G. Optical coherence tomography: anatomic and functional outcome after scleral buckling surgery in macula off rhegmatogenous retinal detachment // Klin Monbl Augenheilkd. – 2013. – Vol. 230. – No. 8. – P. 814-819. doi: 10.1055/s-0032-1328422. Epub 2013 May 13.
74. Algvere P.V., Jahnberg P., Textorius O. The Swedish retinal detachment register (I. A database for epidemiological and clinical studies) // Graefes Arch. Clin. Exp. Ophthalmol. – 1999. – Vol. 237. – P. 137-144.
75. Altan T., Acar N., Kapran Z. et al. Transconjunctival 25-gauge suturelessvitrectomy and silicone oil injection in diabetic retinal detachment // Retina. – 2008. – Vol. 28. – P. 1201-1206.
76. American Academy of Ophthalmology. Basic and clinical science course // Retina and Vitreous. Section 12. – San Francisco: American Academy of Ophthalmology, 1997. – 281 p.
77. Anoyo J.G., Yang L., Bula D. et al. Photoreceptor apoptosis in human retinal detachment // Am. J. Ophthalmol. – 2005. – Vol. 139. – P. 605- 610.
78. Aras C., Arici C., Akar S. et al. Peeling of internal limiting membrane during vitrectomy for complicated retinal detachment prevents epimacular membrane formation // Graefes Arch. Clin. Exp. Ophthalmol. – 2009. – Vol. 247. – P. 619-623.
79. Aylward G.W., Cooling R.J., Leaver P.K. Trauma – induced retinal detachment associated with giant retinal tears // Retina. – 1993. – Vol. 13. – No. 2. – P. 136- 141.
80. Azen S.P., Scott I.U., Flynn H.W. et al. Silicone oil in the repair of complicated retinal detachment. A prospective observational multicenter study // Ophthalmology. – 1998. – Vol. 105. – P. 1587-1597.

81. Baba T., Hirose A., Moriyama M. et al. Tomographic image and visual recovery of acute macula-off rhegmatogenous retinal detachment // Adv. Neonatol. Care. – 2004. – Vol. 4. – No. 1. – P. 9-10.
82. Balazs E.A., Denlinger J.L., Aging changes in the vitreous // Sekuller R., Kline D., Dismukes K. Aging and Human Visual Function. – London, 1982. – P. 450.
83. Barca F., Caporossi T., Rizzo S. Silicone oil: different physical proprieties and clinical applications // Biomed. Res. Int. – 2014. – 502143. doi: 10.1155/2014/502143. Epub 2014 Jun 11.
84. Bartz-Schmidt U. New developments in retinal detachment surgery // Ophthalmologe. – 2008. – No. 105. – P. 27-36.
85. Benson S.E., Schlottmann P.G., Bunce C. et.al.Optical coherence tomography analysis of the macula after vitrectomy surgery for retinal detachment // Ophthalmology. – 2006. – Vol. 113, No. 7. – P. 1179-1183.
86. Boberg-Ans G., Villumsen J., Henning V. Retinal detachment after phacoemulsification cataract extraction // J. Cataract Refract. Surg. – 2009. – No. 29. – P. 1333-1338.
87. Bodanowitz S., Hesse L., Poller S. et al. Management of retinal redetachment following silicone oil removal // Ger. J. Ophthalmology. – 1996. – Vol. 5. – P. 67-72.
88. Byer N.E. What happens to untreated asymptomatic retinal breaks, and are they affected by posterior vitreous detachment? // Ophthalmology. – 1998. – Vol. 105. – P. 1045-1049.
89. Cai W., Wei Q., Liu Q. et al. Effect of bradykinin on TGF–β1–induced retinal pigment epithelial cell proliferation and extracellular matrix secretion // BMC Ophthalmol. – 2016. – Vol. 16. – No. 1. – P. 199.
90. Campochiaro P.A. The pathogenesis of proliferative vitreoretinopathy // ed. Retina / Ed. by S.J. Ryan. – Philadelphia, PA: Elsevier Mosby, 2006. – P. 2235-2240.

91. Casswell A.G., Gregor Z.J. Silicone oil removal. I. The effect on the complications of silicone oil // Br. J. Ophthalmol. – 1987. – Vol. 71. – No. 12. – P. 893-897.
92. Casswell A.G., Gregor Z.J. Silicone oil removal. II. Operative and postoperative complications // Br. J. Ophthalmol. – 1987. – Vol. 71. – No. 12. – P. 898-902.
93. Cavallini G.M., Masini C., Volante V. et al. Visual recovery after scleral buckling for macula off retinal detachments: an optical coherence tomography study // Eur. J. Ophthalmol. – 2007. – Vol. 17. – No. 5. – P. 790-796.
94. Chang S.L. XII Edward Jackson lecture: open angle glaucoma after vitrectomy // Am. J. Ophthalmol. – 2006. – Vol. 141. – P. 1033-1043.
95. Charles S. Vitreous Microsurgery. – Baltimore: Williams and Willcins, 1981. – P. 124-125.
96. Charteries D.G., Hiscott P., Grierson I., Lightman S.L. Proliferative vitreoretinopathy: lymphocytes in epiretinal membranes // Ophthalmology. – 1992. – Vol. 99. – P. 1364-1367.
97. Charteries D. G., Hiscott P., Robey H.L. et al. Inflammatory cells in proliferative vitreoretinopathy subretinal membranes // Ophthalmology. – 1993. – Vol. 100. – P. 43-46.
98. Chen E., Regillo C.D. Retinal complications of cataract and refractive surgery // Retinal Physician. – 2007. – Vol. 4. – No. 3. – P. 28-32.
99. Chen S. Application of confocal scanning laser Doppler retinal flowmetry in the measurement of fundus blood flow parameters after retinal detachment surgery // Zhonghua Yan Ke Za Zhi. – 2002. – Vol. 38. – No. 3. – P. 140-143.
100. Chu T.G., Lopez P.F., Cano M.R. et al. Posterior vitreoschisis. // Ophthalmology. – 1996. – Vol. 103. – P. 315-322.
101. Cibis P., Becher B., Okun E. The use of liquid silicone in retinal detachment surgery // Arch. Ophthalmol. – 1962. – Vol. 68. – P. 590-599.
102. Ciprian D. The pathogeny of proliferative vitreoretinopathy // Rom. J. Ophthalmol. – 2015. – Vol. 59. – № 2. – P. 88-92.

103. Coccius A. Ueber die Anwendung des Augenspiegels nebst Angabe eines neuen Insrtuments // Immanuel Muller. – 1853. – P. 130-131, 150-156.
104. Custodis E. Bedeutet die plombenaufnahung auf die sklera einen fortschritt in der operativen behandlung der netzhautabl sung? // Ber. Dtsch. Ophthalmol. Ges. – 1953. – Vol. 58. – P. 102-105.
105. D'Amico D.J. Clinical practice. Primary retinal detachment // N Engl. J. Med. – 2008. – Vol. 359. – P. 2346-2354.
106. Davis M. Vitreoretinal contraction in PDR // Arch. Ophthalmol. – 1965. – Vol. 74. – P. 741-751.
107. de Wecker. Ann Oculist Paris (1872) // Kreissig I. Primary Retinal Detachment: Options for Repair. –. Moscow, 2012. – P. 3-37.
108. Delolme M.P., Dugas B., Nicot F. et al. Anatomical and functional macular changes after rhegmatogenous retinal detachment with macula off // Am. J. Ophthalmol. – 2012. – Vol. 153. – P. 128-136.
109. Diaz R., Randolph J., Sigler E., Calzada J. Intraoperative grasp site correlation with morphologic changes in retinal nerve fiber layer after internal limiting membrane peeling. Ophthalmic Surg Lasers Imaging Retina. – 2014. – Vol. 45. – P. 45-49.
110. Domalpally A., Gangaputra S., Danis R.P. Anatomy and physiology of the vitreo-macular interface // Diseases of the Vitreo-Macular Interface. – Berlin, Heidelberg: Springer, 2014. – P. 21-27.
111. Dooley I., Treacy M., O'Rourke M. et al. Serial spectral domain ocular coherence tomography measurement of outer nuclear layer thickness in rhegmatogenous retinal detachment repair // Curr. Eye Res. – 2014. – Vol. 20. – P.1-4.
112. Ehlers J.P. Membrane peeling-induced retinal alterations on intraoperative OCT in vitreomacular interface disorders from the PIONEER Study // Invest. Ophthalmol. Vis. Sci. – 2015. – Vol 56. – No. 12. – P.7324-7330.

113. Esser P., Heimann K., Wiedemann P. Proliferative retinal diseases: myofibroblasts cause chronic vitreoretinal traction // Br. J. Ophthalmol. – 1993. – Vol. 77. – P. 731-733.

114. Fallico M., Russo A., Longo A. et al. Internal limiting membrane peeling versus no peeling during primary vitrectomy for rhegmatogenous retinal detachment: A systematic review and meta-analysis // PLoS One. – 2018. – Vol. 19. – No. 13 (7). – P. 0201010.

115. Feltgen N., Weiss C., Wolf S. et al. Scleral buckling versus primary vitrectomy in rhegmatogenous retinal detachment study (SPR Study): recruitment list evaluation. Study report no. 2 // Graefes Arch. Clin. Exp. Ophthalmol. – 2007. – Vol. 245. – P. 803-809.

116. Fine B.S., Tousimus A.J. Limiting membranes of the sensory retina and pigment epithelium: an electron microscope study // Arch. Ophthalmol. – 1961. – Vol. 66. – P. 847-860.

117. Flood M.T., Balazs E.A. Hyaluronic acid content in the developing and aging human liquid and gel vitreous // Invest. Ophthalmol. Vis Sci. – 1977. – Vol. 67. – Suppl. № 6.

118. Foos R., Wheeler N., Vitreoretinal juncture. Synchysis senilis and posterior vitreous detachment // Ophthalmology. – 1982. – Vol. 89. – P. 1502-1512.

119. Franks W.A., Leaver P.K. Removal of silicone oil: rewards and penalties // Eye. – 1991. – Vol. 5. – Pt. 3. – P. 333-337.

120. Gandorfer A., Rohleder M., Kampik A. Epiretinal pathology of vitreomacular traction syndrome // Br. J. Ophthalmol. – 2002. –Vol. 86. – No. 8. – P. 902-909.

121. Gandorfer A., Messmer E.M., Ulbig M.W, Kampik A. Resolution of diabetic macular edema after surgical removal of the posterior hyaloid and the inner limiting membrane // Retina. – 2000. – Vol. 20. – No. 1. – P 126-133.

122. Gass J.D.M. Stereoscopic atlas of macular diseases: a funduscopic and angiographic presentation. – NY: CV Mosby, 1970.

123. Gharbiya M. Correlation between spectral-domain optical coherence tomography findings and visual outcome after primaty rhegmatogenous retinal detachment repair // Retina. – 2012. – Vol. 32. – P.43-53.
124. Ghazi N.G., Green W.R. Pathology and pathogenesis of retinal detachment // Eye. – 2002. – Vol. 16. – P. 411-21.
125. Gonin J. Le Decollement de la retine. Pathogenie-traitment. – Lausanne: LibrairePayot, 1934. – 378 p.
126. Gonin J. Le diagnostic clinique et le traitement des diffirentes formes de de-collement retinien // Korrespondenzblatt fuer Schweizer Aerzte. – 1919. – Vol. 49. – P. 1675-1678.
127. Gonin J. Le rôle du corps vitré dans les différentes forms de décollement rétinien. // Congrès International d'Ophtalmologie. – Lucerne, 1904.
128. Gonin J. Les resultats de la thermo-ponction obliterante des dechirures retiniennes // Ann. D`Ocul. – 1931. – Vol. 168. – P. 689-736.
129. Gonin J. Pathogenie et anotomie pathologique des decollements retiniens al exclusion des decollements traumatiques, neoplasiques et parasitaires // Bull. Mem. Soc. Fr. Ophtalmol. – 1920. – Vol. 33. – P. 1-120.
130. Graefe A. Notiz ber die ablsungen der netzhaut von der chorioidea // Arch. Ophtalmol. – 1854. – No. 1. – P. 362-371.
131. Graefe A. Zur prognose der netzhautablsung // Arch. Ophthalmol. – 1857. – No. 3. – P. 394-396.
132. Grizzard W.S., Hilton G.F. Scleral buckling for retinal detachments complicated by periretinal proliferation // Arch. Ophthalmol. – 1982. – Vol. 100. – No. 3. – P. 419-422.
133. Guidry C. The role of Muller cells in fibrocontractive retinal disorders // Prog. Retin. Eye Res. – 2005. – Vol. 24. – No. 1. – P. 75-86.
134. Gupta B., Yee K., Garcia P. et al. Vitreoschisis in macular diseases // Br. J. Ophthalmol. – 2011. – Vol. 95. – P. 376-380.

135. Hagimura N., Suto K., Iida T. et al. Optical coherence tomography of the neurosensory retina in rhegmatogenous retinal detachment // Am. J. Ophthalmol. – 2000. –Vol. 129. – No. 2. – P. 186-190.
136. Haimann M.H., Burton T.C., Brown C.K. Epidemiology of retinal detachment // Arch. Ophthalmol. – 1982. – Vol. 100. – P. 289-292.
137. Halfter W., Sebag J., Cunningham E.T. II E. Vitreoretinal Interface and Inner Limiting Membrane // Vitreous. – New York: Springer, 2014. – P. 165-191.
138. Hammer M., Margo C.E., Grizzard W.S. Complex retinal detachment treated with silicone oil or sulfur hexaflluoride gas: a randomized clinical trial // Ophthalmic Surg. Lasers. – 1997. – Vol. 28. – P. 926-931.
139. Haut J., Ullern M., Boulard M.L. et al. Utilisation du silicone intraoculaire apres vitrectomie comme traitement des retractions massive du vitre (note preliminaire) // Bull. Soc. Ophtalmol. – 1978. – Fr 78. – P. 361.
140. Heimann H., Bartz-Schmidt K., Bornfeld N. et al. Scleral buckling versus primary vitrectomy in rhegmatogenous retinal detachment: a prospective randomized multicenter clinical study // Ophthalmology. – 2007. – Vol. 114. – P. 2142-2154.
141. Herrmann W., Helbig H., Heimann H. Pseudophakieablatio // Klin. Monatsblätter Für Augenheilkd. – 2011. – Vol. 228. – P. 195-200.
142. Huang D., Swanson E.A., Lin C.P. et al. Optical coherence tomography // Science. – 1991. – Vol. 254. – P. 1178-1181.
143. Isashiki M., Ohba N. Recovery of differential light sensitivity following surgery for rhegmatogenous retinal detachment // Graefes Arch. Clin. Exp. Ophthalmol. – 1986. – Vol. 224. – P. 184-190.
144. Itakura H., Kishi S. Aging changes of vitreomacular interface // Retina. – 2011. – Vol. 31. – No. 7. – P. 1400-1404.
145. Ivastinovic D., Smiddy W.E., Wackernagel W. et al. The occurrence of delayed ocular hypertension and glaucoma after pars plana vitrectomy for

rhegmatogenous retinal detachment // Acta Ophthalmologica. – England – 2016. – P. 525-527.

146. Iverson D.A., Ward T.G., Blumenkranz M.S. Indications and results of relaxing retinotomy // Ophthalmology. – 1990. – Vol. 97. – P. 1298-1304.

147. Jess A. Temporare skleraleindellung als hilfsmittel bei der operation der netzhautablsung // Klin. Monatsbl. Augenheilkd. – 1937. – No. 99. – P. 318-319.

148. Joondeph B. Use of membrane blue in ILM and ERM peeling // Retinal Physician. – 2009, September. – P. 54-56.

149. Joussen A.M., Stanislao R., Bernd K. et al. On behalf of the HSO –Study Group. Heavy silicone oil versus standard silicone oil in as vitreous tamponade in inferior PVR (HSO Study): interim analysis // Acta Ophthalmol. – 2011. – Vol. 89. – P. e483-e489.

150. Kampik A., Green W.R., Michels R.G., Nase P.K. Ultrastructural features of progressive idiopathic epiretinal membrane removed by vitreous surgery // Am. Ophthalmol. – 1980. – Vol. 90. – No. 6. – P. 797-809.

151. Kasner D., Miller G.R., Taylor W.H., et al. Surgical treatment of amyloidosis of the vitreous // Trans Am. Acad. Ophthalmol. Otolaryngol. – 1971. – Vol. 75. – P. 813.

152. Kasner D. Vitrectomy: a new approach to management of vitreous // Highlights Ophthalmol. – 1969. – Vol. 11. – P. 304.

153. Katira R.C., Zamani M., Berinstein D.M., Garfinkel R.A. Incidence and characteristics of macular pucker formation after primary retinal detachment repair by pars plana vitrectomy alone // Retina. – 2008. – Vol. 28. – No. 5. – P. 744-748.

154. Kirchhof B. Strategies to influence PVR development II Graefe's Arch // Clin. Exp. Ophthalmol. – 2004. – Vol. 242. – P. 699-703.

155. Koizumi H., Spaide RF., Fisher YL. et al. Three-dimensional evaluation of vitreomacular traction and epiretinal membrane using spectral-domain optical

coherence tomography // Am. J. Ophthalmol. – 2008. – Vol. 145. – No. 3. – P. 509-517. doi: 10.1016/j.ajo.2007.10.014.

156. Kon C.H., Asaria R.H.Y., Occleston N.L. Risk factors for proliferative vitreoretinopathy after primary vitrectomy: a prospective study II // Br. J. Ophthalmol. – 2000. – Vol. 84. – P. 506-511.

157. Kreissig I. Primary retinal detachment: Options for repair. – Berlin: Springer, 2005. – 215 p.

158. Kreissig I. Surgical techniques for repair of primary retinal detachment: Part II. Comparison of present techniques in relation to morbidity // Folia Med (Plovdiv). – 2010. – Vol. 52. – No. 1. – P. 5-11.

159. Kricner C.F. Chemical and physical aspects of clinically applied silicones // Dev. Ophthalmology. – 1987. – Vol. 14 – P. 11-19.

160. Kuhn F. The Vitreoretinal Interface in Eyes with Rhegmatogenous Retinal Detachment and Its Implications for Surgery // Annual meeting of the American Society of Retina Specialists, 26th. – Maui, 2008. – P. 49.

161. Kwok A., Lai T., Yew D., Li W. Internal limiting membrane staining with various concentrations of indocyanine green dye under air in macular surgeries // Am. J. Ophthalmol. – 2003. – Vol. 136, Issue 2. – P. 223-230.

162. Kwon O.W., Mi in Roh, Ji Hun Song Retinal detachment and proliferative vitreoretinopathy // Chapter 21. Retinal Pharmacotherapy, Elsevier Health Sciences. – 2010. – P. 408.

163. Laatikainen L., Tolppanen E.M., Harju H. Epidemiology of rhegmatogenous retinal detachment in a Finnish population // Acta Ophthalmol (Copenh). – 1985. – Vol. 63. – P. 59-64.

164. Lai W. W., Leung G.Y., Chan C.W. et al. Simultaneous spectral domain OCT and fundus autofluorescence imaging of the macula and microperimetric correspondence after successful repair of rhegmatogenous retinal detachment // Br. J. Ophthalmol. – 2010. – Vol. 94. – P. 311-318.

165. Laqua H., Machemer R. Clinical-pathological correlation in massive periretinal proliferation // Am. J. Ophthalmol. – 1975. – Vol. 80. – P. 913-929.

166. Laqua H., Machemer R. Glial cell proliferation and retinal detachment (massive periretinal proliferation) // Am. J. Ophthalmol. – 1975. – Vol. 80. – P. 602-618.
167. Le Goff M.M., Bishop P.N. Adult vitreous structure and postnatal changes // Eye. – 2008. – Vol. 22. – No. 10. – P. 1214-1222.
168. Lean J., Azen S.P., Lopez P.F. et. al. The prognostic utility of the Silicone Study Classification System. Silicone Study Report 9. Silicone Study Group // Arch. Ophthalmol. – 1996. – Vol. 114. – No. 3. – P. 286-292.
169. Lecleire-Collet A., Muraine M., Menard JF. et al. Predictive visual outcome after macula off retinal detachment surgery using optical coherence tomography // Retina. – 2005. – Vol. 25. – No. 1. – P. 44-53.
170. Lei H., Rheaume M.A., Kazlauskaa A. Recent developments in our understanding of how platelet–derived growth factor (PDGF) and its receptors contribute to proliferative vitreoretinopathy // Exp. Eye Res. – 2010. – Vol. 98. – No. 3. – P. 376-381.
171. Lewis H., Aaberg T. Anterior proliferative vitreoretinopathy // Am. J. Ophthalmol. – 1988. – Vol. 105. –No. 3. – P. 277-284.
172. Lewis H., Aaberg T.M., Abrams G.W. Causes of failure after initial vitreoretinal surgery for severe proliferative vitreoretinopathy // Am. J. Ophthalmol. – 1991. – Vol. 111. – P. 8-14.
173. Lewis H., Verdaguer J.I. Surgical treatment for chronic hypotony and anterior proliferative vitreoretinopathy // Am. J. Ophthalmol. – 1996. – Vol. 122. – No. 2. – P. 228-235.
174. Lincoff H., Kreissig I. Changing patterns in the surgery for retinal detachment: 1929 to 2000 // Klin. Monatsbl. Augenheilkd. – 2000. – Vol. 216. – No. 6. – P. 352-359.
175. Lopes P.F., Grossniklaus H. E., Aaberg T.M. et al. Pathogenetic mechanisms in anterior proliferative vitreoretinopathy // Am. J. Ophthalmol. – 1992. – Vol. 114. – P. 257-279.

176. Los L., van der Worp R., van Luyn M. Age-related liquefaction of the human vitreous body: LM and TEM evaluation of the role of proteo-glycans and collagen // Invest. ophthalmol. Vis. Sci. – 2003. – No. 44. – P. 2828-2833.
177. Machemer R., Bluettner H., Norton E.W.D., Parel J.M. Vitrectomy: a pars plana approach // Trans. Am. Acad. Ophthalmol. Otolaryngol. – 1971. – Vol. 75. – P. 813.
178. Machemer R., Aaberg T., Freeman H. et al. An updated classification of retinal detachment with proliferative vitreoretinopathy // Am. J. Ophthalmol. — 1991. – Vol. 112. – No. 2. – P. 159-165.
179. Machemer R., Parel J.M., Buettner H. A new concept for vitreous surgery: 1. Instrumentation // Am. J. Ophthalmol. – 1972. – Vol. 73. – No. 1. – P. 17.
180. Machemer R., Aaberg T.M., Freeman H.M. et al. An updated classification of retinal detachment with proliferative vitreoretinopathy // Am. J. Ophthalmol. – 1991. – Vol. 112. – No. 2. – P. 159-165.
181. Martin G. VII Int Cong Med (1881) // Kreissig I. Primary Retinal Detachment: Options for Repair. – Moscow, 2012. – P. 3-19.
182. Maruko I., Iida T., Sekiryu T. et al. Morphologic changes in the outer layer of the detached retina in rhegmatogenous retinal detachment and central serous chorioretinopathy // – 2009. – Vol. 147. – No. 3. – P. 489-494.e1.
183. Maruoka S., Matsuura T., Kawasaki K. et al. Biocompatibility of polyvinylalcohol gel as a vitreous substitute // Current Eye Research. – 2006. – Vol. 31. – No. 7-8. – P. 599-606.
184. Marx V. von Graefe’s Arch Ophthalmol.(1922) // Ingrid Kreissig I. Primary Retinal Detachment: Options for Repair. – Moscow, 2012. – P. 3-26.
185. McCuen B.W., Landers M.B., Machemer R. The use of silicone oil following failed vitrectomy for retinal detachments with advanced PVR // Ophthalmology. – 1985. – Vol. 92. – P. 1029-1034.
186. McDonald H.R., Johnson R.N., Schatz H. Surgical results in the vitreomacular traction syndrome // Ophthalmology. – 1994. – Vol. 101. – P. 1397-1402.

187. Michalewska Z. et al. The role of ILM peeling in vitreous surgery for proliferative diabetic retinopathy complications // Ophthalmic Surgery, Lasers and Imaging Retina. – 2013. – Vol. 44. – No. 3. – P. 238-242.
188. Michels R.G. Vitreous surgery. – St. Lonis: C. V. Mosby, 1981.
189. Mirza R.G., Johnson M.W., Jampol L.M. Optical coherence tomography use in evaluation of the vitreoretinal interface: a review // – 2007. – Vol. 52. – No. 4. – P. 397-421.
190. Mitry D. Rhegmatogenous retinal detachment in Scotland: research design and methodology // BMC Ophthalmol. – 2009. – Vol. 24. – P. 2-9.
191. Mitry D., Charteris D.G., Fleck B.W. et al. The epidemiology of rhegmatogenous retinal detachment: geographical variation and clinical associations // Br. J. Ophthalmol. – 2010. – Vol. 94. – P. 678-684.
192. Mitry D., Charteris D.G., Yorston D., Scottish R.D. Study Group. The epidemiology and socioeconomic associations of retinal detachment in Scotland: a two-year prospective population-based study // Invest. Ophthalmol. Vis. Sci. – 2010. – Vol. 51. – P. 4963-4968.
193. Mitry D., Fleck B.W., Wright A.F. et al. Pathogenesis of rhegmatogenous retinal detachment: predisposing anatomy and cell biology // Retina. – 2010. – Vol. 30. – P. 1561-1572.
194. Mitry D., Singh J., Yorston D. et al. The predisposing pathology and clinical characteristics in the Scottish retinal detachment study // Ophthalmology. – 2011. – Vol. 118. – P. 1429-1434.
195. Morales M-C., Freire V., Asumendi A. et al. Comparative effects of six intraocular vital dyes on retinal pigment epithelial cells // Invest. Ophthalmol. – 2010. – No. 21. – P. 6018-6029.
196. Nakanishi H., Hangai M., Unoki N. et al. Spectral-domain optical coherence tomography imaging of the detached macula in rhegmatogenous retinal detachment // Retina. – 2009. – Vol. 29. – P. 232-242.
197. Nam K.Y., Kim J.Y. Effect of internal limiting membrane peeling on the development of epiretinal membrane after pars plana vitrectomy for primary

rhegmatogenous retinal detachment // Retina. – 2015. – Vol. 35. – No. 5. – P. 880-885.

198. Nigam N., Bartsch D., Cheng L. et al. Spectral domain optical coherence tomography for imaging erm, retinal edema, and vitreomacular interface // Retina. – 2010. – Vol. 30. – P.246-253.

199. Nishitsuka K., Kashiwagi Y., Tojo N. et al. Hyaluronan production regulation from porcine hyalocyte cell line by cytokines // Exp. Eye Res. – 2007. – Vol. 85. – No. 4. – P. 539-545.

200. Norton E. Intraocular gas in the management of selected retinal detachments // Trans Am. Acad. Ophtalmol. Otolaryngol. – 1973. – P. 85-98.

201. Odrobina D.C., Michalewska Z., Michalewski J. et al. High-speed, high-resolution spectral optical coherence tomography in patients after vitrectomy with internal limiting membrane peeling for proliferative vitreoretinopathy retinal detachment // Retina. – 2010. – Vol. 30. – No. 6. – P. 881-886.

202. Ohm J. Uber die behandlung der netzhautablosung durch operative Entleerung der subretinalen flussigkeit und einsprintzung von luft in den glaskorper // Graefes Arch. Ophthalmol. – 1911. – Vol. 79. – P. 442-450.

203. Okun E. Gross and microscopic pathology in autopsy eyes. III. Retinal breaks without detachment // Am. J. Ophthalmol. – 1961. – Vol. 51. – P. 369.

204. Ooshiro T., Iijima H. Postoperative recovery of light sensitivity in eyes with rhegmatogenous retinal detachment // Ophthalmologica. – 2017. – Vol. 238. – No. 1-2. – P. 52-58.

205. Parentin F., Sangalli A., Mottes M.Stickler syndrome and vitreoretinal degeneration: correlation between locus mutation and vitreous phenotype // Graefes Arch. Clin. Exp. Ophthalmol. – 2001. – No. 39. – P. 316-319.

206. Pavlovic S., Dick B., Schmidt R.G. et al. Langezeitergebnisse nach silikonolentfernung. // Ophthalmologe. – 1995. – No. 92. – P. 672-676.

207. Pichi F., Lembo A., Morara M. et al. Early and late inner retinal changes after inner limiting membrane peeling // Int. J. Ophthalmol. – 2014. – Vol. 34. – P. 437-446.

208. Polkinghorne P.Y., Craig Y.P. Northern New Zealand Rhegmatogenous Retinal Detachment Study: epidemiology and risk factors // Clin. Experiment. Ophthalmol. – 2004. – Vol 32. – No. 2. – P. 159-163.
209. Polkinghorne P. Pseudophakic Rhegmatogenous Retinal Detachments // Annual meeting of the American Society of Retina Specialists, 26th. – Maui, 2008. – P. 49.
210. Rayan S.J., Glaser B.M. Retina. – St. Louis, Mosby, 1994.
211. Retinal detachment surgery / Ed. by Chignell A.H. – Berlin - Heidenlberg - New-York: Springer Verlag, 1980. – P. 3.
212. Robertson A. Roy Lond Ophthal Hosp Rep. – 1876. – Vol. 8. – P. 104.
213. Roe R., Boyer D. The use of Triamcinolone for visualization during vitreoretinal surgery // Retinal Physician. – 2009. – Special issue. – P. 50-25.
214. Rojas J., Fernandez I., Pastor J.C. et al. Development of predictive models of proliferative vitreoretinopathy based on genetic variables. The Retina 4 Project II // Invest. Ophthalmol. Vis. Sci. – 2009. – Vol. 50. – P. 2384-2390.
215. Ronald H., Jeffrey A., Jonathan M. et al. Pulse-encoded ultrasound imaging of the vitreous with an annular array // Ophthalmic Surgery. Lasers Imaging. – 2012. – Vol. 43. – P. 82-86.
216. Rosengren B. Results of treatment of detachment of the retina with diathermy and injection of air into the vitreous // Acta Opthalmol. – 1938. – Vol. 16. – P. 573-579.
217. Roth A.M., Foos R.Y. Surface wrinkling retinopathy in eye enucleated at autopsy // Trans Am. Acad. Ophthalmol. – 1971. – Vol. 75. – P. 1047-1059.
218. Rutnin U., Schepens C.L. Fundus appearance in normal eyes. IV. Retinal breaks and other findings // Am. J. Ophthalmol. – 1967. – Vol. 64. – No. 6. – P. 1063-1078.
219. Ryan S.J. Trachion retinal detachment: XLIX Edward Jackson Memorial Lecture // Am. J. Ophthalmol. – 1993. – Vol. 115. – P. 1-20.
220. Saint Yves C. A New Treatise of the Diseases of the Eyes // J. Crokatt. – 1741. – P. 285-287.

221. Salicone A., Smiddy W.E., Venkatraman A. et al. Management of retinal detachment when obreakisfound // Ophthalmology. – 2006. – Vol. 113. – No. 3. – P. 398-403.
222. Samelsohn J. Ueber mechanische behandlung der netzhautabloesung // Zentrablatt fuer die Medizinischen Wissenschaften. – 1875. – Vol. 49. – P. 833.
223. Sandali O., El Sanharawi M., Basli E. et al. Epiretinal membrane recurrence: incidence, characteristics, evolution, and preventive and risk factors // Retina. – 2013. – Vol. 33. – No. 10. – P. 2032-2038.
224. Schepens C., Okamura L., Brockhurst R. The scleral buckling procedures. 1. Surgical techniques and management // Arch. Ophthalmol. – 1957. – Vol. 58. – P. 797-811.
225. Schepens C. Vitreous changes in retinal detachment // Bull. Soc. Belge Ophthalmol. – 1987. – Vol. 223. (Pt.1) – P. 85-107.
226. Schocket L.S., Witkin A.J., Fujimoto J.G. et al. Ultrahigh-resolution optical coherence tomography in patients with decreased visual acuity after retinal detachment repair // Ophthalmology. – 2006. – Vol. 113. – No. 4. – P. 666-672.
227. Scholda C., Egger S., Lakits A. et al. Silicone oil removal: results and complication // Acta Ophthalmol. Scand. – 1997. – Vol. 75. – P. 695-699.
228. Schwartz R., Rozenberg A., Loewenstein A. et al. The relation of somatotypes and stress response to central serous chorioretinopathy // Graefe's Arch. Clin. Exp. Ophthalmol. – 2017. – Vol. 255. – No. 12. – P. 2307-2315.
229. Scott M.N., Weng C.Y. The evolution of pars plana vitrectomy to 27-G microincision vitrectomy surgery // Int. Ophthalmol. Clinics. – 2016. – Vol. 56. – No. 4. – P. 97-111.
230. Sebag J. Ageing of the vitreous // Eye. – 1987. – Vol. 1. – P. 254-262.
231. Sebag J. Vitreoschisis // Graefes. Arch. Clin. Exp. Ophthalmol. – 2008. – Vol. 246. – P. 329-332.

232. Siegfried C.J., Shui Y-B., Holekamp N.M. et al. Oxygen distribution in the human eye: relevance to the etiology of open-angle glaucoma after vitrectomy // Invest. Ophthalmol. Vis. Sci. – 2010. – Vol. 51. – 5731-5738.
233. Stefansson E. Physiology of vitreous surgery // Graefe's Arch. Clin. Exp. Ophthalmol. – 2009. – Vol. 247. – No. 2. – P. 147-163.
234. Stewart M.W. Vitreolysis: Targeting the vitreoretinal interface // Diabetic Retinopathy. – Singapore: Adis, 2017. – P. 187-204.
235. Su J., Liu X., Zheng L., Cui H. Vitrectomy with internal limiting membrane peeling vs no peeling for Macular Hole-induced Retinal Detachment (MHRD): a meta-analysis // BMC Ophthalmol. – 2015. – Vol. 20. – No. 15. – P. 62. doi: 10.1186/s12886-015-0048-5.
236. Swindle-Reilly K.E., Shah M., Hamilton H. et al. Rabbit study of an in situ forming hydrogel vitreous substitute // Invest. Ophthalmol. Vis. Sci. – 2009. – Vol. 50. – No. 10. – P. 4840-4846.
237. Tasman W., Peripheral retinal changes following blunt trauma // Trans Am. Ophthalmol. Soc. – 1972. – No. 70. – P. 190-198.
238. The Retina Society Terminology Committee: the classification of retinal detachment with proliferative vitreoretinopathy // Ophthalmology. – 1983. – Vol. 90. – P. 121-125.
239. Tseng W., Cortez R.T., Ramirez G. Prevalence and risk factors for proliferative vitreoretinopathy in eyes with rhegmatogenous retinal detachment but no previous vitreoretinal surge1y // II Am. J. Ophthalmol. – 2004. – Vol. l37. – P. 1105-1115.
240. Vygantas C., Peyman G., Daily M., Ericson E. Octofluorocyclobutane and other gases for vitreous replacement // Arch. Ophthalmol. – 1984. – Vol. 102. – P. 1220-1223.
241. Wakabayashi T., Oshima Y., Fujimoto H. et al. Foveal microstructure and visual acuity after retinal detachment repair: Imaging analysis by Fourierdomain optical coherence tomography // Ophthalmology. – 2009. – Vol. 116. – P. 519-528.

242. Ware J. Chirurgical observations relative to the eye. – London: J. Mawman, 1805. – Vol. 2. – 2nd edn. – 238 p.
243. Wilkinson C.P. Pseudophakic retinal detachments // Retina. – 1985. – Vol. 5. – No. 1. – P. 1-4.
244. Wolfensberger T.J. Jules gonin. Pioneer of retinal detachment surgery // Ind. J. Ophthalmol. – 2003. – Vol. 51. – P. 303-308.
245. Wolfram C., Pfeiffer N. Weißbuch zur Situation der ophthalmologischen Versorgung in Deutschland. – München, 2012.
246. Worst J.G., Los L.I. Comparative anatomy of the vitreous body in rhesus monkeys and man // Doc. Ophthalmol. – 1992. – Vol. 82. – No. 1-2. – P. 169-178.
247. Yamada E. Some structural features of the foveal centralis in the human retina // Arch. Ophthalmol. – 1969. – Vol. 82. – P. 151-159.
248. Zilis J.D., McCuen B.W., de Juan E. et al. Results of silicone oil removal in advanced PVR // Am. J. Ophthalmology. – 1989. – Vol. 108. – No. 23. – P. 15-21.
249. Zou H. et al. Epidemiology survey of rhegmatogenous retinal detachment in Beixinjing District, Shanghai, China // Retina. – 2002. – Vol. 22. – No. 3. – P. 294-299.