ФЕДЕРАЛЬНОЕ ГОСУДАРСТВЕННОЕ АВТОНОМНОЕ УЧРЕЖДЕНИЕ
НАЦИОНАЛЬНЫЙ МЕДИЦИНСКИЙ ИССЛЕДОВАТЕЛЬСКИЙ ЦЕНТР
МЕЖОТРАСЛЕВОЙ НАУЧНО-ТЕХНИЧЕСКИЙ КОМПЛЕКС
«МИКРОХИРУРГИЯ ГЛАЗА» ИМЕНИ АКАДЕМИКА С.Н. ФЕДОРОВА
МИНЗДРАВА РОССИИ

На правах рукописи

ШИЛОВА НАТАЛЬЯ ФЕДОРОВНА

СРАВНИТЕЛЬНЫЙ АНАЛИЗ РЕЗУЛЬТАТОВ ЗАДНЕЙ ПОСЛОЙНОЙ КЕРАТОПЛАСТИКИ С ИСПОЛЬЗОВАНИЕМ ФЕМТОСЕКУНДНОГО ЛАЗЕРА И МИКРОКЕРАТОМА

14.01.07 Глазные болезни

Диссертация на соискание ученой степени
кандидата медицинских наук

Научный руководитель:
доктор медицинских наук,
профессор Б.Э. Малюгин

Москва – 2019

ОГЛАВЛЕНИЕ

ВВЕДЕНИЕ 5

Глава 1. ОБЗОР ЛИТЕРАТУРЫ 13

1.1. Исторические аспекты развития эндотелиальной кератопластики 13

1.2. Задняя автоматизированная послойная кератопластика 18

1.3. Задняя послойная кератопластика с использованием ультратонких трансплантатов 21

1.4. Трансплантация Десцеметовой мембраны и эндотелия 23

1.5. Фемтоассистированная задняя послойная кератопластика 28

Глава 2. МАТЕРИАЛЫ И МЕТОДЫ 39

2.1. Дизайн исследования 39

2.2. Экспериментальное исследование качества стромального ложа роговицы и времени работы лазера при использовании различных настроек ФЛ in vitro 41

2.3. Материалы и методы клинических исследований 43

2.3.1. Характеристика пациентов первой группы 46

2.3.2. Характеристика пациентов второй группы 46

2.3.3. Характеристика пациентов третьей группы 47

2.4. Клинико-функциональные методы обследования 48

2.5. Техника одномоментной ФЛ-ЗПК в сочетании с факоэмульсификацией и имплантацией ИОЛ 54

2.6. Техника одномоментной ЗАПК в сочетании с факоэмульсификацией и имплантацией ИОЛ 58

2.7. Техника изолированной ФЛ-ЗПК 60

2.8. Послеоперационное ведение пациентов 61

2.9. Статистическая обработка данных 64

Глава 3. РЕЗУЛЬТАТЫ ЭКСПЕРИМЕНТА ПО ОЦЕНКЕ КАЧЕСТВА ПОВЕРХНОСТИ СТРОМАЛЬНОГО ЛОЖА РОГОВИЦЫ И ВРЕМЕНИ

РАБОТЫ ЛАЗЕРА ПРИ ИСПОЛЬЗОВАНИИ РАЗЛИЧНЫХ НАСТРОЕК ФЛ..... 66

3.1. Оценка качества поверхности стромального ложа роговицы и времени работы лазера с использованием различных настроек ФЛ..... 66

Глава 4. МАТЕМАТИЧЕСКОЕ МОДЕЛИРОВАНИЕ ВЛИЯНИЯ ЗАДНИХ ПОСЛОЙНЫХ ТРАНСПЛАНТАТОВ РАЗЛИЧНЫХ КОНФИГУРАЦИИ НА ИЗМЕНЕНИЕ РЕФРАКЦИИ В ПОСЛЕОПЕРАЦИОННОМ ПЕРИОДЕ..... 70

Глава 5. РЕЗУЛЬТАТЫ КЛИНИКО-ФУНКЦИОНАЛЬНЫХ ИССЛЕДОВАНИЙ..... 74

5.1. Анализ клинико-функциональных показателей пациентов в предоперационном периоде 74

5.2. Анализ клинико-функциональных результатов в послеоперационном периоде 77

5.2.1. Послеоперационные осложнения и течение послеоперационного периода…….....78

5.2.2. Визуальные результаты..... 82

5.2.3 Рефракционные результаты..... 84

5.2.4 Проверка результатов математического моделирования 90

5.2.5. Сравнительный анализ результатов оптической когерентной томографии роговицы и их влияние на клинико-функциональные результаты 91

5.3. Сравнительный анализ степени потери ЭК во время хирургического вмешательства и в динамике послеоперационного периода……95

5.3.1. Сравнительный анализ относительной потери эндотелиальных клеток при выкраивании трансплантата с использованием инвертной техники ФЛ и микрокератома……..95

5.3.2.Сравнительный анализ потери эндотелиальных клеток в послеоперационном периоде……...96

5.4. Сравнительный анализ динамики показателей денситометрии роговицы и их влияние на клинико-функциональный исход……98

ОБСУЖДЕНИЕ ПОЛУЧЕННЫХ РЕЗУЛЬТАТОВ И ЗАКЛЮЧЕНИЕ..... 101

ВЫВОДЫ..... 112

ПРАКТИЧЕСКИЕ РЕКОМЕНДАЦИИ..... 114

СПИСОК СОКРАЩЕНИЙ..... 115

СПИСОК ЛИТЕРАТУРЫ..... 116

ВВЕДЕНИЕ

В настоящее время все большее внимание роговичных хирургов всего мира уделяется эндотелиальной кератопластике, как наиболее эффективному методу лечения патологии задних слоев роговицы (Малюгин Б.Э., 2013; Погорелова С.С., 2016) Эндотелиальная дистрофия роговицы Фукса (ЭДРФ) - является наиболее распространенной формой дистрофии роговицы. Частота ее встречаемости у пациентов старше 50 лет в Российской Федерации составляет 3,8% (Антонова О.П., 2017), что коррелирует с распространенностью среди Европейцев и американцев европейского происхождения составляющей 4-4,5% (Afshari N.A. et al., 2006). Зачастую пациентам с ЭДРФ, ввиду наличия сопутствующей катаракты требуется комбинированное хирургическое лечение. Известно, что одномоментное выполнение эндотелиальной кератопластики с факоэмульсификацией (ФЭ) и имплантацией интраокулярной линзы (ИОЛ) или т.н. «новая тройная процедура» (new triple procedure – англ.) является безопасным и высокоэффективным вмешательством (Studeny P. et al., 2010).

На сегодняшний момент предложено множество модификаций эндотелиальной кератопластики, которые как правило отличаются количественными характеристиками трансплантата (толщиной, наличием или отсутствием стромальной ткани (Melles GRJ. et al., 2006) и способом выкраивания трансплантата (Gorovoy MS., 2006; Mehta JS. et al.,2008).

Наиболее широкое распространение получила задняя автоматизированная послойная кератопластика (ЗАПК) с тонкими и ультратонкими трансплантатами (Gorovoy MS., 2006; Малюгин Б.Э., 2013). Однако, ввиду особенностей анатомии роговицы (ее неравномерной толщины) и специфики хирургической техники, готовый трансплантат в ходе ЗАПК представляет собой лентикулу вогнутой формы, более тонкую в центре. Её добавление к задним слоям собственной роговицы пациента приводит к недостаточно точно прогнозируемому, хотя и

умеренному гиперметропическому сдвигу рефракции в послеоперационном периоде (Bahar I.,2009; Chen E.S.,2008).

Внедрение в практику фемтосекундных технологий, обеспечивающих формирование тонкого равномерного по толщине трансплантата, является перспективной методикой, которая по сравнению с автоматизированной технологией потенциально способна обеспечить повышение зрительных функций, в том числе за счет снижения гиперметропического сдвига. Повышение предсказуемости рефракции глаза особенно важно для расчета оптической силы ИОЛ при комбинированном вмешательстве (эндотелиальная кератопластика с ФЭ и имплантацией ИОЛ), (Guera F.P.,2011).

До настоящего момента, не вполне изучены отдаленные результаты комбинированных операций с использованием фемтосекундного лазера (ФЛ), под вопросом остается безопасность выкраивания трансплантата со стороны эндотелия, также как и влияние этой техники на долгосрочную потерю эндотелиальных клеток в послеоперационном периоде. Обращают на себя внимание отдельные публикации, об относительно большей потере количества эндотелиальных клеток при лазерной технологии в сравнении с ЗАПК (Яковлева С.С., 2017; Rosa AM. et al. ,2013).

Таким образом, на данном этапе развития технологии эндотелиальной кератопластики актуален сравнительный анализ отдаленных результатов и определение реальных преимуществ и недостатков различных технологий заготовки трансплантата, что позволит определить пути дальнейшего совершенствования данного метода.

Цель исследования

Проведение сравнительного анализа клинико-функциональных результатов после задней послойной кератопластики с использованием фемтосекундного лазера и микрокератома у пациентов с эндотелиальной дистрофией роговицы.

Задачи исследования

1. Обосновать оптимальные настройки фемтосекундного лазера для задней послойной кератопластики в ходе эксперимента на свиных кадаверных глазах на основании сравнительного анализа качества поверхности стромального ложа роговицы и времени работы лазера.

2. Разработать математическую модель, описывающую оптику роговицы при использовании задних послойных трансплантатов, выкроенных с помощью микрокератома и фемтосекундного лазера.

3. Провести сравнительный анализ клинико-функциональных результатов операций задней послойной кератопластики с различными способами выкраивания трансплантата.

4. В клинике оценить степень потери плотности эндотелиальных клеток во время хирургического вмешательства и в динамике послеоперационного периода после задней послойной кератопластики при лазерном и механическом способах выкраивания трансплантата.

5. Изучить показатели денситометрии собственной роговицы реципиента, донорского трансплантата и зоны интерфейса, с использованием метода оптической денситометрии, после задней послойной кератопластики с использованием фемтосекундного лазера и микрокератома.

Научная новизна

1. На основании данных качества поверхности стромального ложа роговицы и времени работы ФЛ, полученных в ходе эксперимента, впервые определены оптимальные настройки ФЛ, для использования при задней послойной кератопластики.

2. Впервые разработана математическая модель, описывающая оптику роговицы при использовании послойных трансплантатов, выкроенных при помощи микрокератома (ЗАПК) и фемтосекундного лазера (ФЛ-ЗПК), даны рекомендации по расчету ИОЛ для достижения эмметропической рефракции при одномоментном выполнении задней послойной кератопластики с экстракцией катаракты и имплантацией ИОЛ.

3. Впервые проведен сравнительный анализ биологических и клинико-функциональных результатов пациентов с различными формами эндотелиальной дистрофии (ЭД) роговицы после задней послойной кератопластики с применением трансплантатов, выкроенных микрокератомом (ЗАПК) и фемтосекундным лазером (ФЛ-ЗПК).

4. Впервые определена степень потери эндотелиальных клеток (ЭК) роговицы методом витального окрашивания во время двух видов хирургических вмешательств - ЗАПК и ФЛ-ЗПК.

5. Впервые проведен сравнительный анализ показателей денситометрии роговицы реципиента, донорского трансплантата и зоны хирургического интерфейса, с использованием оптической денситометрии у пациентов после задней послойной кератопластики методами ФЛ-ЗПК и ЗАПК.

Практическая значимость

1. Разработаны оптимальные настройки фемтосекундного лазера для ФЛ-ЗПК, обеспечивающие легкое и атравматичное отделение трансплантата от подлежащего стромального ложа.

2. Разработана математическая модель, описывающая оптику роговицы при наличии заднего послойного трансплантата, выкроенного при помощи микрокератома (ЗАПК) или ФЛ (ФЛ-ЗПК). Определено, что ФЛ-ЗПК приводит к меньшему гиперметропическому сдвигу в послеоперационном периоде в сравнении с ЗАПК. Даны рекомендации по расчету и прогнозированию

сферического эквивалента, обеспечивающего достижение эмметропической рефракции в случае одномоментного выполнения ФЛ-ЗПК и факоэмульсификации с имплантацией ИОЛ.

3. Анализ анатомо-топографических особенностей передних и задних слоев роговицы выявил существенно меньшее влияние ФЛ-ЗПК на топографию задних слоев роговицы, тем самым предопределив её преимущество перед ЗАПК в аспекте рефракционного эффекта оперативных вмешательств.

4. В клинике, анализ взаимосвязи потери ЭК во время подготовки донорского трансплантата и потери ЭК в послеоперационном периоде показал, что большая травматизация донорской ткани во время подготовки трансплантата при ФЛ-ЗПК сопровождается в дальнейшем повышенной потерей эндотелиальных клеток роговицы в отдаленном периоде наблюдения.

5. Анализ взаимосвязи значений денситометрии зоны интерфейса роговицы и максимальной корригированной остротой зрения (МКОЗ) показал, что высокие значения оптической плотности роговицы после ФЛ-ЗПК приводят к снижению максимально корригированной остроты зрения в послеоперационном периоде.

Основные положения, выносимые на защиту

Сравнительный анализ клинико-функциональных результатов задней послойной кератопластики с использованием фемтосекундного лазера и микрокератома показал, что модифицированные энергетические параметры лазера обеспечивают выкраивание трансплантата равномерной формы с минимальным временем контакта лазерного интерфейса и эндотелиальной поверхности роговицы донора.

Разработанная математическая модель, основанная на учете радиуса кривизны задней поверхности роговицы, вариабельных диаметров и толщин трансплантата в центре и периферии, дала возможность охарактеризовать изменения оптики роговицы при использовании трансплантатов, выкроенных

различными методами и прогнозировать величину гиперметропического сдвига рефракции в послеоперационном периоде.

Сравнительный анализ клинико-функциональных результатов после задней послойной кератопластики с использованием фемтосекундного лазера и микрокератома, показал преимущество последнего по параметрам НКОЗ, МКОЗ и потери ЭК. Более низкие значения плотности эндотелиальных клеток на разных сроках послеоперационного периода обуславливают целесообразность поиска эффективных методов защиты эндотелия трансплантата при использовании инвертной техники его выкраивания при помощи фемтосекундного лазера.

Внедрение в практику

Результаты исследований и разработанная методика внедрена в практическую деятельность головной организации и филиалов ФГАУ НМИЦ «МНТК «Микрохирургия глаза» им. акад. С.Н. Фёдорова» Минздрава России. Результаты и положения работы включены в программу теоретических и практических занятий на циклах тематического усовершенствования врачей и обучения ординаторов в Научно-образовательном центре ФГАУ НМИЦ «МНТК «Микрохирургия глаза» им. акад. С.Н. Фёдорова» Минздрава России.

Апробация работы

Основные положения диссертационной работы представлены на Всероссийской научно-практической конференции с международным участием «Федоровские чтения» (Москва 2018), 19-й Всероссийском Конгрессе с международным участием «Современные технологии катарактальной и рефракционной хирургии»(Москва, 2018), XXII,XXIII, XXXV, XXXVI,

Конгрессах Европейского Общества Катарактальных и Рефракционных хирургов (Белград, 2018, Вена, 2018, Афины, 2019, Париж 2019), VII Израильском офтальмологическом конгрессе, (Тель Авив, 2019).

Публикации

По материалам исследования опубликовано 2 печатные работы в рецензируемых журналах, рекомендованных ВАК РФ для публикации основных результатов диссертационных исследований, а также 1 печатная работа в иностранной печати. По теме диссертационной работы получен патент РФ на изобретение № 2682495 от 08.02.2018 г.

Объем и структура диссертации

Диссертация изложена на 130-и листах машинописного текста и состоит из введения, обзора литературы, 4 главы собственных исследований, обсуждения и заключения, выводов, практических рекомендаций и списка литературы. Работа иллюстрирована 22 рисунками и 33 таблицами. Список литературы содержит 12 отечественных и 109 иностранных источников. Работа выполнена на базе отдела трансплантационной и оптико-реконструктивной хирургии переднего отрезка глаза ФГАУ НМИЦ «МНТК «Микрохирургия глаза» им. акад. С.Н. Фёдорова» Минздрава России. Математическое моделирование, выполнено совместно с заведующим отделом математического обеспечения ФГАУ «НМИЦ «МНТК «Микрохирургия глаза» им. академика С.Н. Федорова» Минздрава России, к.т.н. Бессарабовым А.Н. Оптическую 3D-цифровую микроскопию проводили на базе ООО «Остек-АртТул» Москва (генеральный директор – Примушко З.С.).

Глава 1. ОБЗОР ЛИТЕРАТУРЫ

1.1. Исторические аспекты развития эндотелиальной кератопластики

В последние два десятилетия эндотелиальная кератопластика, доказав свою высокую эффективность в лечении эндотелиальной недостаточности роговицы, получила широкое распространение среди роговичных хирургов всего мира. По данным ассоциации глазных банков США (EBAA) доля выполненных эндотелиальных кератопластик за период с 2005 по 2014 гг. возросла с 3,2 до 55,9%, в то время как объем выполненных сквозных кератопластик (СКП) сократился вдвое с 94,9 до 41,5% в данный период [82].

На протяжении XX века сквозная кератопластика являлась основной методикой для лечения пациентов с ЭДРФ, псевдофакичной буллезной кератопатией и других ЭД роговицы. Однако, данная техника является весьма инвазивной, а также сопряжена с высоким риском развития интраоперационных осложнений, так как операция выполняется по типу “открытого неба”. Кроме того, к основным недостаткам СКП стоит отнести осложнения, связанные с шовной фиксацией, сложности эпителизации при нарушениях слезопродукции, астигматизм высокой степени, а также невысокие функциональные результаты [15]. Другим серьезным недостатком является высокий риск развития реакции отторжения трансплантата [33]. В связи с этим внимание хирургов и исследователей было направлено на разработку методик послойных кератопластик, направленных на сведение к минимуму вышеописанных осложнений сквозной кератопластики.

Активные исследования в области ламеллярной кератопластики, к настоящему времени, привели к появлению множества различных техник и модификаций ЭК, которые позволили свести к минимуму интраоперационные риски, а также обеспечили восстановление прозрачности роговицы и получение высоких клинико-функциональных результатов.

Задняя послойная кератопластика (ЗПК) предполагает селективную замену эндотелия роговицы реципиента, донорским трансплантатом, включающим эндотелий и задние слои стромы. При этом передние слои роговицы реципиента остаются сохранными [43,47].

Первые техники задней ламеллярной кератопластики, posterior lamellar keratoplasty (ЗЛК/PLK), включали использование переднего доступа, при котором мануально или с помощью трепана, формировался клапан из передних слоев роговицы, затем клапан поднимали и производили трепанацию задних слоев роговицы.

Впервые техника ЗЛК/PLK была представлена в 1951 г. на XVI Международном конгрессе офтальмологов д-ром J.Barraquer [20]. Хирургическая техника включала первым этапом мануальное формирование у реципиента квадратного лоскута передних слоев роговицы на ножке, затем производилось иссечение поврежденных задних слоев и их замена на аналогичные слои донора с их последующей фиксацией с помощью швов. Таким образом, впервые в офтальмологии был продемонстрирован патогенетический подход к лечению эндотелиальной недостаточности роговицы.

В 70-х годах Barraquer J.I. опубликовал предложенную им ранее технику селективной замены эндотелия, но уже с использованием разработанного нового кератома Barraquer с пневматической фиксацией [19]. Основными недостатками данной техники явились: проведение операции по открытому типу, необходимость в наложении множества швов, индукция нерегулярного астигматизма, а также врастание эпителия под сформированный клапан [5]. Ввиду указанных существенных недостатков данная техника не получила широкого распространения.

Следующее упоминание о ЗЛК/PLK принадлежат C. Tillet, который в 1956 г. предложил технику селективной замены поврежденных задних слоев путем формирования ложа в строме реципиента [109]. Операция начиналась с выполнения лимбального разреза длиной около 12 мм, далее с помощью

расслаивателя задние участки стромы отделялись от передних и с помощью ножниц производилось выкраивание задних слоев стромы и эндотелия. Следующим этапом в сформированное ложе укладывали заранее выкроенный трансплантат задних слоев роговицы донора. Далее трансплантат фиксировали швами к строме роговицы реципиента. Второй уровень швов накладывали в зоне лимба, фиксируя тем самым поверхностный лоскут роговицы реципиента. По данным отечественной литературы ЗЛК/PLK использовалась рядом хирургов с реконструктивной и органосохранной целью. Так, Гундорова Р.А. в 1983 г. и Бойко А.В. в 1974 г., описывали использование ЗЛК/PLK у пациентов с посттравматическим врастанием эпителия в переднюю камеру [4,5].

Почти два десятилетия спустя, Jones и Culberston в 1998 г. впервые ввели термин “эндотелиальной послойной кератопластики”, endothelial lamellar keratoplasty (ELK) при описании хирургической техники, включающей подшивание донорской лентикулы, в сформированное ложе с помощью трепана в задних слоях роговицы реципиента [56]. Представленный клинический случай был первым, показавшим, что селективная трансплантация здорового эндотелия донора, может привести к полному восстановлению прозрачности роговицы.

Последующие разработки были направлены на уменьшение длины разреза, переход на использование заднего доступа при формировании ложа реципиента, а также минимизации необходимости шовной фиксации трансплантата. G. Melles в 1998 г. первым предложил и внедрил технику фиксации донорского трансплантата с помощью пузыря воздуха. Через лимбальный 8 мм разрез с помощью алмазного ножа производилось расслаивание роговицы на ½ ее толщины, затем с помощью трепана или роговичных ножниц иссекались задние слои роговицы. Следующим этапом вводили донорский трансплантат и осуществляли его фиксацию путем введения пузыря воздуха в переднюю камеру, лимбальный разрез фиксировали швами [78].

В 2002 г. G. Melles была предложена техника бесшовной ЗЛК/PLK [75]. Первым этапом он выполнял 5 мм склеральный тоннельный разрез, далее формировал стромальное ложе в непосредственной близости от Десцеметовой

мембраны (ДМ). Затем с помощью закругленных ножниц иссекали поврежденные слои. Далее трансплантат, сложенный в соотношении 60/40, имплантировал в переднюю камеру и фиксировал путем введения воздуха.

В 2004 г доктора M. Terry и J. Ousley, модифицировав классическую методику PLK, разработав ряд новых инструментов. Они опубликовали свою технику задней ламеллярной кератопластики: назвав ее глубокой ламеллярной эндотелиальной кератопластикой, deep lamellar endothelial keratoplasty (DLEK) [106]. Ряд сравнительных исследований, показали хорошие клинико-функциональные результаты DLEK в сравнении с СКП.

Так, Heidemann и соавт в 2008 г., докладывали о лучшей коррегируемой остроте зрения (КОЗ) в срок 6 мес. наблюдений после DLEK в сравнении с СКП (p=0,025), а также меньшей выраженности астигматизма 0,89±1,64 в группе DLEK и 2,55±1,64 после СКП (P<0,001) [48]. Bahar и соавт в 2008 г., выявили сопоставимую КОЗ спустя 12 мес. после операции, 0,60±0,33 у пациентов с DLEK и 0,42±0,14 в группе СКП [18]. Однако, несмотря на значительные преимущества перед СКП, DLEK не получила широкого распространения в офтальмологии, в виду значительной технической сложности, необходимости наличия специального инструментария, а также высокого риска травматизации радужной оболочки [48].

В 2003 г. Melles и соавт, была предложена упрощенная методика ЗЛК/PLK, исключавшая трудоемкий этап ламеллярной диссекции роговицы реципиента. Данная операция получила название: Descemet’s stripping endothelial keratoplasty (DSEK) [76]. Суть техники заключалась в изолированном удалении ДМ и эндотелия реципиента с последующим введением трансплантата к задним слоям стромы и его фиксацией с помощью воздуха. Для выполнения данной техники передняя камера заполнялась воздухом с целью лучшей визуализации ДМ. Также проведение десцеметорексиса (ДР) возможно с использованием вископротекторов, физиологического раствора, либо выполнение при непрерывной автоматической подаче воздуха в переднюю камеру [41,42]. Предложенная техника ДР позволила значительно уменьшить риск травматизации радужной оболочки и структур

передней камеры, а также дала возможность сохранять целостность задних слоев стромы реципиента, что обеспечивало наличие более гладкого интерфейса.

Во время выполнения ДР необходимо тщательное удаление фрагментов ДМ, так как даже незначительный участок оставленной ДМ может привести к неблагоприятным функциональным результатам. Так Zhang и соавт. в 2010, проведя анализ 47 пациентов с развившейся болезнью трансплантата после DSEK, выявили, что среди лидирующих причин развития декомпенсации трансплантата у 19% (n=9) пациентов, были не удаленные фрагменты ДМ [120].

С целью более тщательного удаления фрагментов ДМ исследователями было предложено выполнение ДР с помощью ФЛ. Техника ФЛ ассистированного ДР была описана Daniel и соавт в 2016 с использованием платформы LenSx [85]. В целом техника показала свою безопасность, эффективность и отсутствие осложнений, связанных с мануальной техникой. Более того сравнительный анализ двух техник показал, что в группе с ФЛ ассистированным ДР не было выявлено ни одного случая периферической отслойки трансплантата Десцеметовой мембраны, в то время как в группе с мануальной техникой частота периферических отслоек была 17% [69]. Однако, существенным недостатком ФЛ ассистированного ДР является формирование хейза (помутнения) в задних слоях стромы, что ограничивало получение высокой остроты зрения в послеоперационном периоде.

В свою очередь, Price и соавт в 2005 г., модифицировав технику G.Melles, предложили сворачивать трансплантат в виде дупликатуры в соотношении 40/60, что по мнению авторов способствовало меньшей потери эндотелиальных клеток, а также облегчало расправление трансплантата в передней камере и последующие необходимые манипуляции [86]. Однако, вышеописанные техники не решали главного недостатка DSEK, связанного с мануальным выкраиванием донорского трансплантата, в результате чего трансплантат имел неравномерную толщину и нерегулярную поверхность, кроме того, сама процедура оставалась трудоемкой.

1.2. Задняя автоматизированная послойная кератопластика

В 2006 году M. Gorovoy была предложена автоматизированная техника выкраивания донорского трансплантата с помощью микрокератома, получившая название: Задняя автоматизированная послойная кератопластика, ЗАПК (Descemet’s stripping automated endothelial keratoplasty, DSAEK англ. [43]. Для выкраивания трансплантата, корнеосклеральный диск помещался в искусственную переднюю камеру, далее с помощью головки микрокератома толщиной 300-350 мкм, осуществлялся стромальный рез, при этом поверхностный клапан полностью удалялся. Затем корнеосклеральный диск укладывали эндотелиальной стороной вверх и выполняли трепанацию с помощью 9 мм трепана. Готовый трансплантат укладывали в дупликатуру 60/40 и имплантировали через 5 мм роговичный разрез с помощью пинцета, трансплантат центрировали и фиксировали пузырем воздуха. Данная техника имела ряд значительных преимуществ в сравнении с техникой мануальной диссекции DSEK. В первую очередь стандартизация техники выкраивания трансплантата позволила уменьшить выбраковку донорской ткани. Кроме того, использование микрокератома обеспечило гладкий стромальный рез, более предсказуемую толщину трансплантата, а также более быструю зрительную реабилитацию [87]. Так по данным крупного проспективного сравнительного исследования 200 пациентов, через 1 месяц после операции лучшая КОЗ наблюдалась у пациентов после ЗАПК/DSAEK, (p=0,036) [86]. Кроме того, ввиду технической простоты выкраивания трансплантата, стало возможным заранее заготавливать его в условиях глазного банка, что значительно сократило время выполнения операции ЭК. Таким образом ввиду технической простоты, легкости освоения, а также хороших клинико-функциональных результатов данная техника получила широкое распространение в мире.

В целом анализ послеоперационных осложнений ЗАПК/DSAEK по данным литературы позволяет сделать следующие выводы. В первую очередь, наиболее распространенным осложнением является периферическая отслойка трансплантата, частота которой варьирует от 0 до 82%, в среднем составляя 15%

[65]. Следующим по частоте встречаемости является развитие несостоятельности трансплантата, в среднем по данным литературы частота варьирует от 0 до 29% случаев [43,102]. Частота развития реакции отторжения трансплантата меньше, чем после СКП и в среднем составляет 5% [103]. Менее распространенным осложнением является развитие вторичной глаукомы по данным литературы в среднем в 3% случаев [90].

Одним из существенных недостатков ЗАПК/DSAEK в сравнении с СКП, является относительно большая потеря плотности эндотелиальных клеток (ПЭК). Price et al в 2010 году, в сравнительном анализе выявили, что на момент 12 месяцев наблюдений потеря ПЭК после ЗАПК/DSAEK составила 38±22%, в то время как после СКП 20±23% [89].

Травма клеток может происходить на разных этапах операции, не только при выкраивании трансплантата, но и в момент его имплантации в переднюю камеру глаза, расправления и фиксации пузырем воздуха или газа. С целью уменьшения потери ЭК авторами разработаны многочисленные техники имплантации донорской лентикулы.

В настоящее время большинство хирургов предпочитают имплантировать трансплантат в виде дупликатуры, через 3-5 мм роговичный разрез. Однако, при расправлении трансплантата в правильной ориентации некоторые хирурги испытывают трудности, особенно на начальных этапах освоения методики. Так Vajpayee и соавт. в 2006 году, предложили накладывать удерживающий шов со стромальной стороны трансплантата, непосредственно перед введением донорской лентикулы в переднюю камеру. Затем с помощью обратного крючка Сински введенного через парацентез, производился захват нити, при этом введенный в переднюю камеру трансплантат расправлялся в правильном положении [113]. Koenig и соавт в 2007 году, описали технику фиксации края трансплантата с помощь 30 гейдж иглы, соединенной с 3 мм шприцом с воздухом [62]. Mehta с группой авторов в 2007 году, предложил использовать глайд, что позволило уменьшить травматизацию эндотелия, ввиду отсутствия непосредственного контакта с задней губой разреза [74]. В свою очередь, M. Busin et al в 2008 году,

описал свой вариант металлического глайда воронкообразной формы. При этом готовый донорский трансплантат укладывали в глайд в форме плоского цилиндра эндотелиальной стороной вверх, для протекции эндотелия наносили тонкую полоску когезивного вискоэластика. Затем производили имплантацию в переднюю камеру путем введения носика глайда и затягивания трансплантата с помощью интраокулярного пинцета [25]. Bahar с соавт. в 2009 году, в своем исследовании определили, что техника имплантации донорской лентикулы с использованием глайда приводит к меньшей потере ЭК (25%) нежели чем техника с использованием пинцета (34%), (p=0,04) [17]. Однако, оригинальная техника имплантации трансплантата предусматривает его введение через 3 мм разрез, что не позволяет полностью избежать компрессионного воздействия на ткань. Некоторые авторы рекомендуют производить имплантацию через 5 мм основной разрез, но ввиду возможного коллапса передней камеры и пролапса радужной оболочки авторы рекомендуют в момент имплантации использовать ирригационную систему [28]. Terry с соавт. в 2009 году, изучал потерю ЭК в зависимости от величины разреза. По данным автора при 5 мм разрезе потеря ЭК при использовании пинцетной техники была 18% и 20% при применении Busin glide. В то время как при длине разреза в 3 мм потеря ПЭК составила 30% для пинцетной техники и 28% у техники с Busin glide [107]. Альтернативой Busin glide может служить разработанный Khor с группой авторов инжектор Endoglide. Основным преимуществом его являлось отсутствие необходимости в выполнении большого разреза, ввиду того что трансплантат укладывался в глайд в виде двойного рулона, что позволяло производить имплантацию через 3 мм разрез и облегчало его дальнейшее расправление в передней камере. Кроме того, данная техника позволила значительно уменьшить потерю ЭК до 15,6% за год наблюдений [59]. Одной из последних разработок является система Endosaver, обладающая гибким дистальным концом, на который помещают трансплантат [40]. Для имплантации донорской лентикулы достаточно наличия 4-х мм разреза, так как трансплантат имплантируется в свернутом состоянии. Однако ограничением данной техники является возможность осуществления имплантации трансплантатов диаметром не

более 8 мм и толщиной не превышающей 175 мкм. Потеря ЭК при использовании системы Endosaver по данным литературы составляет 29% через 1 год наблюдений [112].

Другим недостатком, ЗАПК/DSAEK является то, что готовый трансплантат представляет собой лентикулу вогнутой формы с различной толщиной в центре и по периферии, ввиду природной неравномерности толщины роговицы. Такое строение трансплантата, обуславливает умеренный гиперметропический сдвиг рефракции. По разным данным последний варьируется в пределах 0,31±2,35D [58, 95].

Кроме того, достижение максимальной корригированной остроты зрения (МКОЗ) 1,0 не является распространенным результатом. По данным литературы острота зрения 0,5 и выше достигает в 38-100% случаев [21,37]. Одной из возможных причин неполучения максимальной потенциальной остроты зрения после ЗАПК/DSAEK наряду с неравномерной толщиной трансплантата является избыточная толщина донорской ткани [34]. Таким образом, одним из направлений современной роговичной трансплантологии является получение тонкого, равномерного по толщине трансплантата.

1.3. Задняя послойная кератопластика с использованием ультратонких трансплантатов

Тонким по мнению ряда авторов считается трансплантат толщиной 125 микрон [8,84].

Одна из наиболее распространенных техник для получения ультратонкого трансплантата, является описанная в 2012 г. Bussin и соавт. техника double-pass с использованием микрокератома. Суть ее заключалась, в выполнении двух последовательных резов донорской ткани со стороны эпителия, до достижения наименьшей возможной толщины остаточной стромы трансплантата. Данная техника получила название Ultrathin DSAEK (UT-DSAEK). При этом по данным

автора средние значения итоговой толщины донорской лентикулы составляли 89,1±34,1 мкм [26].

В 2013 году Busin et al опубликовал отдаленные результаты техники UT-DSAEK, у 250 пациентов с максимальным сроком наблюдения 24 месяца. По данным исследования максимальная острота зрения на момент 2 летнего наблюдения составляла 0,5 в 48,8% случаев, среднее значение гиперметропического сдвига было равно 0,78±0,59 дптр, потеря ПЭК 36,6±16%. Осложнения, связанные с использованием микрокератома во время выкраивания, включающие перфорацию ткани, а также формирование отверстия (buttonhole), составили 7,2% [27]. Woodward с группой авторов в 2015 году, сообщали о 29% случаев выбраковки донорской ткани при использовании double-pass техники UT-DSEK [115]. Таким образом, существенным недостатком техники double-pass UT-DSEK, является высокий риск осложнений, сопряженных с использованием микрокератома, в первую очередь перфорации донорской ткани. В условиях дефицита донорского материала, данная техника не получила широкого применения в мировой офтальмологии.

В 2018 г. группой исследователей во главе с Bae были разработаны специальные номограммы для техники double-pass, позволяющие предсказать итоговую толщину трансплантата и минимизировать выбраковку донорского материала. По данным авторов использование номограмм позволило предсказать итоговую толщину с погрешностью 20μm в 80% случаев, при этом перфорация задних слоев роговицы донора наблюдалась в 1,5% [16]. Cheung с соавторами в 2018 г. описали технику нанотрансплантата, толщиной менее 50 μm, используя технику double-pass и данные номограмм. Техника получила название NT-DSAEK (Nanothin Descemet Stripping Automated Endothelial Keratoplasty) По данным исследования средние значения толщины донорской ткани составили 41,1±6,4 μm. Количество же утраченной донорской ткани наблюдали в 4,8% случаев. Однако, по данным авторов достижение необходимой толщины, было возможным только лишь в 65% случаев [32]. Таким образом данная техника является технически сложной и встает вопрос о возможности ее воспроизводимости. Кроме того,

уменьшение толщины донорской ткани в целом, не исключило другого важного недостатка микрокератома – формирование неравномерного по толщине трансплантата и как следствие наличие гиперметропического сдвига, в среднем около 1,25 дптр [99].

1.4. Трансплантация Десцеметовой мембраны с эндотелием

Решение проблемы было предложено в 2006 году G.Melles, который разработал и внедрил технику изолированной трансплантации Десцеметовой мембраны и эндотелия (DMEK) [77]. Данные литературы свидетельствуют о том, что DMEK позволяет получить клинико-функциональные результаты, превосходящие DS(A)EK.

Так, по данным крупного проспективного исследования Rodriguez-Calvo-de-Mora M. et al. в 2007 году, в котором сообщались результаты 500 проведенных DMEK операций 75% глаз достигли максимальной остроты зрения 0,8, 41% смогли достичь остроты 1,0, 13% же смогли достичь результата выше, чем 1,0 [90]. Что касается DSAEK, по данным многих авторов достижение остроты выше чем 0,5 не является распространенным результатом [43,86]. По данным крупного проспективного исследования Chen E.S. et al. в 2008 году, среди 100 глаз, прошедших операцию DSAEK, только 14% смогли достичь максимальной потенциальной остроты 1,0 [28].

Другим не менее важным преимуществом DMEK является низкий процент реакции отторжения трансплантата. Так по данным проведенного сравнительного исследования Anshu A. et al. в 2012 году, частота реакции отторжения трансплантата после DMEK составила 0,7%, в то время как после DSAEK 9% и 17% после СКП [15]. Также к преимуществам DMEK стоит отнести: низкую стоимость самой процедуры и отсутствие необходимости в закупке дорогостоящего оборудования, что делает DMEK более доступной операцией. Дополнительное преимущество DMEK заключается в возможности экономии донорской ткани, 1 донорская роговица может быть использована для двух реципиентов [49].

К основным недостаткам DMEK стоит отнести высокую техническую сложность, требующей больше времени в ее освоении. Технически сложным является и процесс подготовки ткани трансплантата.

Процедура подготовки трансплантата для DMEK более трудоемка чем при DSAEK и связана с высоким риском повреждения трансплантата при его препаровке. Разными исследователями был предложен ряд различных методик подготовки ткани для трансплантации. Все они направлены на уменьшение риска повреждения ткани и профилактики потери количества эндотелиальных клеток во время процедуры.

В 2008 г. Melles et al., была предложена “no-touch” (с англ. бесконтактная) техника подготовки трансплантата [44]. Корнеосклеральное кольцо захватывают держателем, ДМ совместно с трабекулярной сетью отделяют на протяжении 360 градусов при помощи ножа “хоккейная клюшка”. Следующим этапом производят полное отделение ДМ с прилежащей трабекулярной сетью, от подлежащей стромы. Благодаря ригидности и относительно большего веса трабекулярной сети, не происходит закручивания ДМ. Далее производят окрашивание ткани раствором трипанового синего, после чего ткань перемещают на мягкую контактную линзу, где производят трепанацию с помощью 9,5 мм трепана. Сформированный “десцеметовый ролл” с эндотелиальным слоем, расположенным снаружи транспортируют в органическую среду питательную среду. При данной методике трепанации на контактной линзе, строма донорской ткани остается интактной, и поэтому может быть использована для пациентов с патологией эндотелия роговицы.

Muraine et al. в 2013 году, предложили технику подготовки ткани трансплантата, при которой первым этапом производят не полную трепанацию ткани на протяжении 330 градусов [81]. Далее для полного отделения ДМ выполняют ее гидросепарацию от стромы при помощи 27G канюли сбалансированным водно-солевым раствором.

В 2009 году McCauley и соавт предложили модифицированную методику DMEK с использованием микрокератома в подготовке трансплантата и назвали ее

автоматизированной DMAEK [72]. Деэпителизированные корнеосклеральные диски при этом располагают в искусственной камере, эндотелием вниз. Интраоперационно производят измерение центральной толщины роговицы (ЦТР) ультразвуковым методом. При ЦТР >550 мкм используют микрокератом 350 мкм, в других случаях микрокератом 300 мкм.

Далее корнеосклеральный диск перемещают эндотелием вниз на подставку к трепану и интрастромально вводят инсулиновый шприц с иглой 25G в периферическую часть роговицы. Отделение ДМ от подлежащей стромы производят путем введения воздуха – техникой «большого пузыря», при этом целевой размер пузыря составляет 6-7 мм. Поверхность эндотелия и пространство искусственной камеры выполняют вискоэластиком. Микрохирургическим ножом делают надрез стромы, трипановый синий используют для окраски ДМ. Корнеосклеральными ножницами иссекают остаточную стромальную ткань. Далее корнеосклеральный диск переворачивают и трепанируют диаметром 8,5-9 мм. Подготовленный трансплантат помещают в консервационную среду до момента непосредственной трансплантации реципиенту.

Трансплантат в таком случае состоит из ДМ, эндотелия и стромальной ткани (по периферии) и резистентен к закручиванию.

В том же году группой исследователей из Чехии, P. Studeny и соавт. в 2010 году, была описана похожая методика DMEK-S с минимальными различиями [102]. Авторы использовали мануальное рассечение стромальной ткани и также оставляли часть стромы по периферии.

В данном исследовании при использовании DMEK-S модификации по мере приобретения хирургами достаточного опыта было выявлено уменьшение количества выбраковки донорской ткани с 10% до 5%.

В 2014 г. Agarwal A. et al., описал методику предесцеметовой эндотелиальной кератопластики (ПДЭК), которая заключается в следующем: иглу 30G соединенную со шприцем наполненным воздухом, вводят со стороны склерального кольца в средние слои стромы [14]. При достижении иглой центра роговицы вводят воздух для формирования большого пузыря между пре-

десцеметовым слоем (слой Dua) и задними слоями стромы [38]. Затем внутрь большого пузыря вводят раствор трипанового синего для окрашивания ДМ, после чего ДМ иссекают с помощью ножниц. Готовый трансплантат помещают в консервационную среду.

Другая методика с использованием гидросепарации была описана группой Melles G. et al., в 2014 г [67]. Авторами было предложено введение культуральной среды между ДМ и задними слоями стромы до получения большого пузыря, с последующей консервацией ткани в данной среде при температуре 31°C в течение 7 дней. После консервации производилась сепарация ДМ.

Следует отметить, что, методики DMEK-S, DMAEK и ПДЭК не позволяют использовать одну донорскую роговицу для более чем одного реципиента, что существенно ограничивает их применение в условиях дефицита донорского материала.

В настоящее время предложен ряд хирургических методик по разделению ДМ на 2 и более части и использовании полученного материала одной роговицы для трансплантации двум и более реципиентам с целью экономии донорского материала [64,80].

В целом количество потерь донорской ткани во время подготовки трансплантата варьируется между различными методиками. По различным данным частота выбраковки донорского материала, ввиду разрыва ДМ в ходе ее отделения от стромы донора варьирует от 0 до 82% случаев. Однако хирурги, которые имеют опыт в определенной технике, сообщают о минимальной частоте потери донорской ткани [67].

В настоящее время существует несколько глазных банков, предоставляющих уже подготовленную для DMEK донорскую ткань, которая может быть доставлена по запросу хирурга.

Технически сложным и требующим внимания является и процесс имплантации DMEK трансплантата. В настоящее время для имплантации трансплантата используются различные модификации стеклянных инжекторов. Так как по данным разных авторов, это не только облегчает процедуру

имплантации, но также и менее травматично для ткани, в связи с более гладкой поверхностью инжектора, в сравнении с пластиковым инжектором для имплантации ИОЛ [108]. Наиболее известные варианты стеклянных инжекторов – это модифицированная стеклянная трубка Jones (США), длинная стеклянная пипетка-инжектор Melles, и стеклянный инжектор Geuder (Германия).

Особое внимание уделяется правильному положению трансплантата во время операции, так как неправильная ориентация ткани “вверх ногами” может быть причиной первичной недостаточности трансплантата [46]. Трансплантат в передней камере должен располагаться таким образом, чтобы донорская ткань со стороны ДМ находилась поверхностью к роговичной строме реципиента, а эндотелиальные клетки трансплантата располагались стороной к передней камере. Возможна только субъективная оценка правильной ориентации ткани при осмотре с помощью хирургического микроскопа, что может ввести хирурга в заблуждение, относительно правильного положения трансплантата. Некоторые хирурги, а также сотрудники глазных банков предпочитают маркировать трансплантат со стороны ДМ путем нанесения ассиметричных букв таких как: S, P или R, что облегчает определение правильного положения трансплантата в передней камере [114]. Другой вариант для оценки правильного положения ткани внутри передней камеры– использование признака Матсури. Кончик 30G канюли укладывают на поверхность донорской ткани под один из витков трансплантата, при правильном его положении кончик канюли слегка окрасится в голубой цвет. Также другими не менее эффективными способами определения правильного положения ткани являются: использование ручной щелевой лампы, интраоперационного оптического когерентного томографа (ОКТ) или эндоиллюминации с использованием фиброоптики [24,93]. После того, как правильное положение трансплантата определено, трансплантат должен быть центрирован и развернут внутри передней камеры. Что может быть осуществлено с использованием различных методик: путем легких движений канюлей по наружной поверхности роговицы, использованием маленького пузыря воздуха сверху или снизу трансплантата [67], или просто касаясь ткани внутри передней камеры

(http://youtu.be/sYne48IQ0ck). Небольшая децентрация ткани допускается, так как клинические исследования доказали наличие способности у эндотелиальных клеток к миграции [36,53].

Для полного прилегания ткани производят введение воздуха в переднюю камеру. Также возможно использование газовоздушных смесей, которые более длительно остаются в передней камере, таких, например как 10% смесь из SF6 или C3F8 и воздуха. Если периферическая иридэктомия не произведена, часть воздуха необходимо удалить после 45-60 мин [35]. При этом пациенту рекомендуется находится в состоянии покоя на протяжении 24 часов. При выполнении периферической иридэктомии дополнительного удаления воздуха из передней камеры не требуется, при условии наличия нормального внутриглазного давления (ВГД) и отсутствия признаков зрачкового блока.

Отслоение трансплантата остается главным осложнением как при DMEK, так и при ЗАПК/DSAEK. Так Melles G. et al, в их первых 150 случаях DMEK докладывали о 24% повторного введения воздуха, необходимого для полного прилегания отслоившегося трансплантата [36]. Price et al в 2011 году, сообщали о 62% повторного введения воздуха в их первых 136 DMEK случаях, в более позднем же докладе сообщалось о снижении до 14% проведения данной процедуры в 361 случае [39,45].

Таким образом превосходные клинические результаты и стандартизация техник подготовки трансплантата, а также самой операции, делают DMEK все более востребованной методикой среди роговичных хирургов. Однако, залогом успешного выполнения DMEK является наличие стабильной иридохрусталиковой диафрагмы. Поэтому в осложненных случаях, при несостоятельности иридохрусталиковой диафрагмы, авитрии, наличия оперированной глаукоме, роговичные хирурги отдают предпочтение более простой в исполнении DS(A)EK.

1.5. Фемтоассистированная задняя послойная кератопластика

Внедрение лазерных технологий в офтальмологию в конце прошлого столетия стало значимым событием, так как хирурги получили бесценный инструмент, кардинально изменивший подходы к хирургии роговицы и катаракты. Первые генераторы и усилители световых волн, были разработаны отечественными физиками в 1957-1958 гг. А.М. Прохоров и Н.Г. Басов, за что они совместно с C.Townes были удостоены Нобелевской премии в 1964 г [2]. Zaret и соавт. в 1961 году провели первую операцию на сетчатке глаза кролика с помощью рубинового лазера [118]. Благодаря коротким импульсам рубинового и неодимового лазеров, впервые стало возможным осуществлять фотодеструкцию ткани без ее теплового повреждения.

Внедрение в офтальмологию фемтосекундного лазера способного создавать очень высокую плотность мощности посредством фокусировки излучения ближнего инфракрасного оптического диапозона, явилось большим достижением и впоследствии имело большой коммерческий успех. Фемтосекундными лазерами называют лазеры способные генерировать ультракороткие световые импульсы по длительности меньше пикосекунды. Ввиду применения ультракоротких импульсов во время работы лазера, влияние на окружающие ткани не сопровождается тепловым воздействием.

Так Lubatschovsky и соавт. в 2000 г. докладывал, что термическое воздействие ФЛ на границе с зоной лазерного воздействия ткани роговицы, не превышает по длительности 1μm [71].

Принцип работы ФЛ основан на фотодеструкции т.е. рассечении ткани на молекулярном уровне. В основе процесса фотодеструкции лежат электрооптические пробои ткани, возникающий вследствие высвобождения большого количества сильно ионизованной плазмы с высокой плотностью заряженных частиц и высокой температурой в ограниченном объеме. При этом, образующаяся в точке воздействия лазерного излучения плазма, приводит к созданию мощной ударной волны и микроразрыву ткани [23]. Далее по мере

ослабления ударной волны до акустической происходит формирование кавитационных полостей, заполненных углекислым газом и азотом. Размер кавитационных полостей определяется величиной энергии лазерного импульса, и может варьировать от 1 до 5 мкм [11,57]. В настоящее время, программное обеспечение ФЛ позволяет программировать глубину реза его диаметр, а также гладкость самого реза [22,100].

Первым, кто предложил использовать ФЛ в офтальмологии в 1994 году был R.Kurtz из Мичиганского университета [63]. Наиболее широкое применение ФЛ получили в рефракционной хирургии, сместив технику формирования роговичного клапана с помощью микрокератома [101,104]. Основными преимуществами ФЛ, способствующими его популяризации, является высокая точность реза, прогнозируемая толщина получаемого клапана, а также минимальные осложнения, связанные с данным этапом операции [29,110]. В настоящее время ФЛ популяризирован в том числе и в роговичной трансплантологии, благодаря высокой точности реза и соответствию получаемого результата задаваемым параметрам [54,79,84].

В эндотелиальной кератопластике первое применений техники фемтосекундной лазерной диссекции для формирования трансплантата, впервые было описано в 2003 г. Seitz et al. Исследование осуществлялось in vitro с применением лазерной платформы Femtec (20/10 Perfect Vision, Heidelberg, Germany). При этом рез донорской ткани осуществляли со стороны эпителия. Операция получила название Femto-PLAK (Posterior Lamellar Keratoplasty) Для формирования трансплантата применяли следующие параметры работы лазера: частота импульсов 12,5 кГц, уровень энергии 10 мкДж, глубина реза 500 мкм и диаметр реза 7 мм. Данные сканирующей электронной микроскопии показали гладкую поверхность реза и небольшие остатки тканевых перемычек [96]. В 2007 г Chen et al впервые применили в клинической практике технику ФЛ диссекции трансплантата со стороны эпителия, у пациентки с буллезной кератопатией. Формирование трансплантата осуществлялось на ФЛ платформе IntraLase. При этом глубина реза составила 400 мкм, диаметр 9,5 мм, частота импульсов 30 кГц,

размер пятна 2,4 μm. Максимальный срок наблюдений у данной пациентки составил 4 месяца, роговица восстановила свою прозрачность, отек уменьшился с 794 до 596 μm, а МКОЗ составила 0,4 [30]. В 2011 авторами были опубликованы данные сравнительного исследования между техниками ФЛ задней послойной кератопластики и СКП. Данное исследование показало сопоставимость клинико-функциональных результатов. Однако группа пациентов после СКП показала несколько лучшую МКОЗ по сравнению с пациентами после ФЛ задней послойной кератопластики [31].

Одной из возможных причин невысоких зрительных результатов при использовании донорского трансплантата, подготовленного с помощью ФЛ с эпителиальной стороны, по мнению ряда ученых, является неоптимальное качество стромальной поверхности трансплантата. Это может быть объяснено тем, что применение ФЛ для глубокого стромального реза со стороны эпителия сопряжено с высоким рассеиванием лазерного излучения, что влияет на гладкость поверхности получаемого трансплантата [60]. Причиной тому является анатомическая особенность коллагеновых волокон стромы. Так, в задних слоях стромы волокна имеют меньшее количество перемычек и более свободную рыхлую конфигурацию. Неоптимальное качество поверхности получаемого трансплантата оказывает существенное влияние на снижение контрастной чувствительности в послеоперационном периоде, а также зрительные функции [50]. Так, Zhang и соавт., оценивая качество поверхности трансплантата, сформированного с помощью платформы Intralase (60 кГц), используя сканирующую электронную микроскопию, выявили сильную прямую корреляционную связь между глубиной реза и гладкостью поверхности получаемого трансплантата. При этом оптимальное качество поверхности достигалось при глубине реза в 31% от общей толщины роговицы, что соответствует около 200 мкм [119].

В 2008 г. Mehta и соавт., предложил техники “double-pass” и “multiple-pass” при работе на лазерной платформе 40-kHz (FEMTEC; 20/10 Perfect Vision, Heidelberg, Germany). Суть техники заключалась в проведении этапа фемтодиссекции при формировании трансплантата со стороны эпителия, два или

более раз, до достижения толщины донорской лентикула 150 мкм. При этом количество резов и настройки ФЛ лазера проводили с использованием специальных номограмм, ориентированных на исходную толщину роговицы донора. Авторами было отмечено, более легкое отделение трансплантата и меньшее количество тканевых перемычек при проведении множественной фемтодиссекции. Более того, данные силовой электронной микроскопии выявили, что трансплантат полученный после multiple-pass имел более гладкую поверхность нежели трансплантат после однократной фемтодиссекции. Основным недостатком данной техники при работе на платформе 40-kHz (FEMTEC; 20/10 PerfectVision, Heidelberg, Germany) являлось отсутствие возможности выполнения нескольких резов (1 вертикальный и 2 ламеллярных) одновременно, ввиду отсутствия у платформы необходимого программного обеспечения. Кроме того, получаемый трансплантат был неравномерен по своей толщине [73].

Ряд исследований провели сравнительный анализ качества поверхности готового трансплантата между различными методиками. Несколькими исследованиями было продемонстрировано, что поверхность трансплантата, подготовленного с помощью микрокератома была более гладкой, нежели при использовании ФЛ [58,84]. Terry с группой исследователей, проведя сравнительный анализ качества реза ФЛ на платформе Intralase и мануальной диссекции на кадаверных глазах, определили, что гладкость поверхности трансплантата, была сопоставима [105].

С целью улучшения качества поверхности получаемого трансплантата Trihn и соавт. была предложена техника комбинированного применения ФЛ и эксимерного лазера, получившая название FELEK (The Femtosecond Eximer Lasers assisted Endothelial Keratoplasty). Первым этапом, используя ФЛ Intralase FS150 (Abbott Medical Optics), осуществляли рез ткани со стороны эпителия на глубину 400 мкм. Затем поверхностный клапан удаляли и переходили к этапу эксимер лазерной фотоабляции на глубину 30 мкм, используя платформу Wavelight Allegretto (Alcon Laboratories; США), заключительным этапом выполняли трепанацию ткани. Проведя анализ качества поверхности готового трансплантата,

с помощью СЭМ и сравнив поверхности при использовании других методик, исследователи заключили, что стромальная поверхность после FELEK была более гладкой нежели при использовании микрокератома [111].

По мнению ряда авторов, основными параметрами, влияющими на качество реза и гладкость получаемого интерфейса помимо глубины реза, являются: уровень энергии импульса, его частота, а также размер лазерного пятна [97]. Группа исследователей во главе с M. Lombardo et al. в 2012 году, при оценке качества интерфейса с помощью атомного силового микроскопа при работе с платформой Intralase IFS 150 kHZ определили, что оптимальными параметрами для получения интерфейса по качеству сопоставимого с подготовленным с помощью микрокератома являются: низкая энергия используемого импульса (0,5 mJ), а также размер самого импульса (не более 2 мкм) [70]. Ziebarth с соавт.в 2013 году, проводили оценку качества поверхности трансплантата при использовании различных уровней энергии при работе на платформе Visumax (CarlZeiss Meditec, Germany). Исследователям удалось выяснить, что поверхность трансплантата более гладкая при использовании более низкой энергии в 180 nJ нежели 340 nJ [121]. Sarayba с группой исследователей в 2007 году, определили работая с платформой IntraLase, что растровый паттерн формирует более гладкую поверхность нежели спиральный [94]. Таким образом, общее мнение заключается в том, что оптимальное качество стромальной поверхности возможно достичь при использовании низкой энергии ФЛ, применении растрового паттерна и осуществлении реза на глубину от 200 до 500 мкм [70,94,121].

Другой немаловажной проблемой при формировании трансплантата с эпителиальной стороны, является получение лентикулы с различной толщиной в центре и на периферии ввиду природной неравномерности толщины роговицы. Следствием чего является индуцированный гиперметропический сдвиг. Cheng с группой авторов (в 2008), были опубликованы данные проспективного рандомизированного исследования 20 пациентов после ФЛ DSEK. Целью данного исследования было определить клинические результаты техники, а также равномерность получаемого трансплантата с использованием метода ОКТ и

оценить величину индуцированного гиперметропического сдвига. Срок наблюдения составил 6 месяцев. По данным исследователей средние значения гиперметропического сдвига составили 2,3 дптр, послеоперационная острота зрения 0,5, а величина индуцированного астигматизма 1,5 дптр. Более того, обращали на себя внимание данные оптической когерентной томографии, на которой визуализировалась неравномерная толщина трансплантата в центре и по периферии [30].

Таким образом, для исключения недостатков, связанных с формированием трансплантата с эпителиальной стороны: неоптимального качества стромальной поверхности, неравномерности толщины была предложена модифицированная техника выкраивания трансплантата с эндотелиальной стороны или т.н. инвертная техника (ФЛ-ЗПК/FS-DSEK) [12,51].

Hjortdal с соавт. в 2012 году опубликовали первые клинические результаты инвертной техники у 20 пациентов с использованием ФЛ платформы Visumax 500 kHz (CarlZeiss Meditec, Germany). Первым этапом корнеосклеральный диск укладывали эндотелиальной стороной вверх в искусственную переднюю камеру, на поверхность эндотелия наносили несколько капель консервационной среды. Следующим этапом производили аппланацию с помощью специального изогнутого аппликатора и этап фемтодиссекции на глубину 130 мкм с диаметром 7,8 мм. Затем с помощью шпателя лентикулу отделяли от подлежащей стромы. Во всех случаях полученные трансплантаты были равномерны по толщине. В срок наблюдения 6 месяцев средняя острота зрения составила 0,3, средняя центральная толщина роговицы 580 мкм, а среднее значение плотности эндотелиальных клеток 1570 кл/мм^2. По мнению авторов, невысокая острота зрения была связана с наличием хейза в хирургическом интерфейсе [51].

Singh с соавт. в 2013 году, в эксперименте описал технику с использованием устройства (Mai Tai, Newport), включающего в себя оптический когерентный томограф и низкоэнергетический лазер. Данное устройство осуществляло рез на заданную глубину, без необходимости аппланации и контакта головки лазера непосредственно с эндотелиальным слоем роговицы. В ходе эксперимента автора

продемонстрировали высокую точность реза, погрешность глубины реза составила не более 5μm. Другим преимуществом явилась минимальная потеря ПЭК в ходе фемтодиссекции, которая по данным авторов не превышала 4% [99].

В настоящее время выполнение инвертной техники возможно на ряде лазерных платформ [12,51].

Лазеры нового поколения такие как: Femto LDV (Ziemer Ophtalmic System, Switzerland) обладают низким уровнем энергии импульса <100нДж, с его короткой длительностью около 250 мс, а также меньшим размером импульса 2x2x2 мкм. По мнению ряда авторов, наличие данных характеристик у низкоэнергетических ФЛ платформ, делает их использование в эндотелиальной кератопластике более предпочтительным [51,60].

Mehta с соавторами в 2008 году, опубликовал экспериментальное исследование 30 кадаверных роговиц, целью которого было оценить качество стромальной поверхности ультратонких трансплантатов различной толщины, выкроенных со стороны эндотелия [73]. Инвертная техника выполнялась на платформе Femto LDV Z6. Первым этапом корнеосклеральный диск помещали эндотелиальной стороной вверх в искусственную переднюю камеру, далее с помощью плоского аппликатора производили аппланацию и этап фемтодиссекции. При этом использованы следующие параметры ФЛ: уровень энергии 100 nJ, частота импульсов более 5Mhz, размер пятна 2 μm, диаметр реза 9,2 мм. Ламеллярная диссекция выполнялась на глубину 70 и 90 мкм. Кроме того, 9 роговицам на поверхность эндотелия перед этапом аппланации был нанесен раствор вискоэластика Viscoat (Alcon, США), в остальных случаях наносили несколько капель культуральной среды Optisol-GS. В ходе эксперимента было установлено, что по данным СЭМ в целом в обеих группах стромальная поверхность была оптимального качества, но большая гладкость была отмечена в группе трансплантатов 70 мкм. В обеих группах трансплантаты были равномерны по своей толщине, однако там, где был применен вископротектор отмечена нерегулярность реза. Что касается потери ПЭК, большая отмечалась в группе тонких трансплантатов (70 мкм). По мнению авторов, это может быть связано с

более близкой к эндотелиальной поверхности работы ФЛ, во время процесса фемтодиссекции. Однако Mehta с соавт. показали, что использование вископротектора значительно снижает потерю ПЭК в обеих исследуемых группах.

Данное предположение авторов подтверждается исследованием Kimakura et al в 2013 году, который сравнивая потерю ПЭК в группах трансплантатов с толщиной 70 мкм и 150 мкм, при работе на платформе 150-kHz Intralase, выявил большую потерю ПЭК у группы более тонких трансплантатов 70 мкм [60].

Отношение к применению вископротектора во время аппланации неоднозначно и является предметом дискуссии. Так, Sikder с соавторами в ходе эксперимента в 2006 году выявили, что потеря ЭК в ходе аппланации и фемтодиссекции варьировала от 14 до 26%. Однако, непосредственно во время аппланации потеря ЭК не превышала 10% [98].

Яковлева С.С. с группой авторов в 2017 году, проводили оценку равномерности реза лазера по ОКТ картине, в зависимости от присутствия вискоэластика, а также вида нанесенного вископротектора. В ходе эксперимента авторами было выявлено, что максимально гладкая поверхность в момент аппланации достигалась при отсутствии нанесенного вискоэластика. При этом при нанесении когезивного вискоэластика поверхность была более гладкой нежели при нанесении адгезивного вискоэластика. При использовании последнего по данным ОКТ были выявлены участки вдавления и складчатости от присутствия вискоэластика на поверхности эндотелия, что могло быть причиной неудовлетворительного качества реза [12].

В 2008 году Yoo и соавт. для оценки равномерности реза, на основании данных ОКТ переднего отрезка глаза, впервые был предложен индекс отражающий разницу толщин трансплантата в центре и на периферии (Ц:П) [117]. Авторами была выявлена значительная корреляция данного индекса с развитием гиперметропического сдвига в послеоперационном периоде ($r=0,65$, $P<0,001$).

Mehta с соавт. в 2008 году, проводили оценку индекса Ц:П, при использовании инвертной техники на платформе Femto LDV Z6. Так по данным авторов, индекс Ц:П в группе трансплантатов 70 мкм составил 0,976 и 0,998 у

трансплантатов толщиной 90 мкм[73]. Таким образом, был сделан вывод о высокой точности реза ФЛ и возможности получения равномерной лентикулы, при использовании инвертной техники.

В отечественной литературе первые клинические результаты инвертной техники были представлены Нероев В.В. и соавт. в 2013 году. Авторами были продемонстрированы клинические результаты у 6 пациентов, с максимальным сроком наблюдения 6 месяцев. По данным авторов прозрачное приживление наблюдалось во всех случаях, средняя толщина трансплантата варьировала от 76,6 до 93,3 мкм, средние значения ПЭК на момент 6 мес. наблюдений составили 1720±162 кл/мм^2 [9].

В 2015 году группой исследователей во главе с Погореловой С.С. были описаны клинические результаты 20 пациентов после проведенной ЗПК, с применением инвертной техники на платформе Femto LDV Z6. Средний срок наблюдения 9,6±8,2 месяца. Средняя острота зрения по данным авторов возросла с 0,04±0,05 до 0,2±0,16, при этом потеря ПЭК составила 53% на момент 3 месяцев наблюдений. Авторы пришли к выводу об эффективности данной методики, обусловленной в первую очередь восстановлением прозрачности роговицы, а также о необходимости накопления клинического опыта и проведении дальнейших исследований [10].

В 2017 г Яковлева С.С. с соавторами опубликовали клинические результаты 49 пациентов с средним сроком наблюдений 22,6±2,4 мес. По данным авторов максимальная острота зрения в срок наблюдений 24 мес составила 0,33±0,11, средний кератометрический астигматизм 3±1,5 дптр., потеря ПЭК 70%, средние значения общей денситометрии 24,5 ±6,5. Авторами было выдвинуто предположение о том, что недостижение максимальной потенциальной остроты зрения, возможно связано с наличием хейза в зоне интерфейса, а также неравномерным профилем трансплантата, индуцирующим высокие цифры послеоперационного астигматизма. Однако, в целом авторы пришли к выводу о биологической эффективности фемтолазерной задней послойной кератопластики(ФЛ-ЗПК) с формированием трансплантата с эндотелиальной

стороны при эндотелиальной патологии любого генеза, в том числе с тяжелой сопутствующей патологии глаза [12].

Таким образом, в последние два десятилетия внимание хирургов и исследователей было направлено на изучение клинико-функциональных результатов после эндотелиальной кератопластики, а также усовершенствованию техник хирургической операции и выкраивания трансплантата. В настоящее время, хорошо изучены преимущества и недостатки техники задней послойной кератопластики с использованием микрокератома ЗАПК/DSAEK, получившей наибольшее распространение среди роговичных хирургов. С целью устранения недостатков ЗАПК/DSAEK, таких как гиперметропический сдвиг в послеоперационном периоде, а также утрата дефицитного донорского материала во время подготовки трансплантата, рядом исследователей была предложена инвертная техника задней послойной кератопластики с использованием ФЛ (ФЛ-ЗПК). Однако, стоит констатировать, что представленные в литературных источниках данные по результатам ФЛ-ЗПК не дают однозначного ответа о безопасности технологии, а также о влиянии трансплантатов данной конфигурации на анатомо-топографические особенности роговицы и рефракционные результаты. Сравнительный анализ клинико-функциональных результатов после задней послойной кератопластики с использованием ФЛ (ФЛ-ЗПК) и микрокератома, ЗАПК с описанием сильных и слабых сторон техник представлены в данной работе.

Глава 2. МАТЕРИАЛ И МЕТОДЫ ИССЛЕДОВАНИЙ

2.1. Дизайн исследования

Работа основана на сравнительном проспективном рандомизированном исследовании техник задней послойной кератопластики при различных способах выкраивания трансплантата: с помощью фемтосекундного лазера и микрокератома (табл. 1).

Таблица 1 – Дизайн исследования

I. Экспериментальное исследование	
Экспериментальное исследование количественной оценки стромальной поверхности трансплантата и времени работы фемтосекундного лазера in vitro, **n=16**	**I группа** – 4 свиных корнеосклеральных диска со сформированными трансплантатами, выкроенных с помощью ФЛ в режиме «Послойная кератопластика» **II группа** – 4 свиных корнеосклеральных диска со сформированными трансплантатами, выкроенных с помощью ФЛ в режиме «ЛАСИК» **III группа** – 4 свиных корнеосклеральных диска со сформированными трансплантатами,

	выкроенных с помощью ФЛ в режиме «Модифицированных настроек». **IV группа** – 4 свиных корнеосклеральных диска со сформированными трансплантатами, выкроенных с помощью микрокератома.
II. Клинико-функциональные исследования	
Анализ клинико-функциональных результатов у пациентов после задней послойной кератопластики при выкраивании трансплантата с помощью ФЛ и микрокератома**, n=79**	**I-я группа** – пациенты с катарактой и ДФ, которым была выполнена одномоментная ФЛ-ЗПК с ФЭК и имплантацией ИОЛ в капсульный мешок (26 пациентов). **II-я группа** – пациенты с катарактой и ДФ прооперированные по одномоментной методике ЗАПК с ФЭК и имплантацией ИОЛ в капсульный мешок (28 пациентов). **III-я группа** – пациенты с артифакией, и с наличием ЭД, которым была выполнена ФЛ-ЗПК (25 пациентов).

2.2. Экспериментальное исследование качества стромального ложа роговицы и времени работы лазера при использовании различных настроек ФЛ in vitro

Целью экспериментальной части работы являлось определение наиболее оптимальных настроек ФЛ, обеспечивающих качество стромальной поверхности донорского трансплантата, которое было бы сопоставимо с таковым при выкраивании трансплaната при помощи микрокератома.

Для реализации данной цели проводили количественную оценку качества стромального ложа роговицы. В ходе эксперимента было использовано 16 свиных корнеосклеральных дисков со сформированными на их поверхности трансплантатами (на тех же свиных глазах).

Формирование трансплантатов осуществлялось с использованием микрокератома LSK-ONE Moria (Moria, Франция), а также фемтолазерной установки Femto LDV Z8 (Ziemer Ophthalmic Systems AG, Швейцария), с применением различных настроек лазера.

Полученные образцы корнеосклеральных дисков со сформированным трансплантатом фиксировали в 4,0% формальдегиде в течение 12-ти часов при температуре +4С.

В зависимости от способа выкраивания трансплантата и использованных настроек образцы были разделены на 4 группы:

I группа – 4 свиных корнеосклеральных диска со сформированными трансплантатами, выкроенных с помощью ФЛ в режиме «Послойная кератопластика»

II группа – 4 свиных корнеосклеральных диска со сформированными трансплантатами, выкроенных с помощью ФЛ в режиме «ЛАСИК»

III группа – 4 свиных корнеосклеральных диска со сформированными трансплантатами, выкроенных с помощью ФЛ в режиме «Модифицированных настроек».

IV группа – 4 свиных корнеосклеральных диска со сформированными трансплантатами, выкроенных с помощью микрокератома.

В ходе эксперимента были использованы различные настройки ФЛ с целью определения наиболее эффективных параметров, обеспечивающих достижение наиболее гладкой стромальной поверхности сопоставимой с таковой при использовании микрокератома.

Использованные в ходе эксперимента настройки, представлены в таблице 2.

Таблица 2 - Характеристика параметров ФЛ для выкраивания трансплантата в ходе эксперимента

		Послойная кератопластика	ЛАСИК	Модифицированные настройки
Стромальный рез(Stroma)	скорость mm/s	4 mm/s	11 mm/s	11 mm/s
	мощность %	120%	110%	95%
Боковой рез (Side cut)	скорость mm/s	20 mm/s	38 mm/s	40 mm/s
	Мощность %	140%	120%	110%
Количество, n		n = 4	n = 4	n = 4

Количественную оценку поверхности стромального ложа роговицы а также роговичного трансплантата (на тех же глазах) проводили с помощью измерительного оптического 3D-цифрового микроскопа Hirox KH-8700 (Япония). Измеряли параметры шероховатости: «среднеарифметическое отклонение профиля (Ra)» – среднее арифметическое абсолютных значений отклонений профиля в пределах базовой длины, «высота неровностей профиля по 10-ти точкам (Rz)» – сумма средних абсолютных значений высот пяти наибольших выступов профиля и глубин пяти наибольших впадин профиля в пределах базовой длины [3]. Чем меньше были полученные значения параметров шероховатости, тем более гладкой считалась поверхность реза. Оценку времени работы фемтосекундного

лазера проводили с помощью регистрации временного промежутка, затрачиваемого ФЛ в процессе фемтодиссекции для формирования бокового и стромального реза донорского трансплантата, при использовании различных настроек ФЛ.

2.3. Материал и методы клинических исследований

Настоящее исследование основывается на анализе клинико-функциональных исследований и хирургического лечения 79 пациентов (79 глаз) с эндотелиальной дистрофией (ЭД) роговицы различного генеза. Большинство пациентов (53), которые вошли в исследование, первично обратились в МНТК «МГ» с жалобами на снижение остроты зрения, в связи с развитием катаракты. При этом диагноз ЭД роговицы был установлен районным офтальмологом лишь у 28% пациентов, в остальных случаях данная патология была озвучена в ходе первичного приема. Оставшаяся часть больных (26) обратились с диагнозом артифакия и ЭД роговицы, прооперированных по месту жительства, а также в системе клиник МНТК «МГ». Диагноз первичной ЭДРФ был установлен на основании обследования парного ранее не оперированного глаза, где был установлен диагноз ЭДРФ и катаракты.

Все пациенты были разделены на 3 группы, сформированные в зависимости от клинического характера патологии и выбранной хирургической тактики.

I-я группа – пациенты с катарактой и ДФ, которым была выполнена одномоментная ФЛ-ЗПК с ФЭ и имплантацией ИОЛ в капсульный мешок (26 пациентов).

II-я группа – пациенты с катарактой и ДФ прооперированные по одномоментной методике ЗАПК с ФЭ и имплантацией ИОЛ в капсульный мешок (28 пациентов).

III-я группа – пациенты с артифакией, и с наличием ЭД, которым была выполнена ФЛ-ЗПК (25 пациентов).

Исследования пациентов проводили на этапах до хирургического лечения, в ходе операции и в разные сроки послеоперационного периода.

Критерии включения пациентов следующие:

- Наличие ЭД роговицы развитой и далекозашедшей стадии
- Наличие возрастной катаракты (I и II группы)

Распределение больных по формам и стадиям ЭД выполнялось согласно наиболее распространенной в нашей стране классификации Волкова В.В. и Дронова М.М (1978) [7]. Данная классификация отражает стадию развития заболевания, основываясь на вовлечение тканевых структур роговицы больного.

К развитой стадии относили больных с наличием стромального отека роговицы и множественными складками ДМ, выявляемыми при биомикроскопии. Центральная толщина роговицы (ЦТР) по данным кератопахипахиметрии составляла более 640 мкм.

К далекозашедшей стадии развития ДФ относили больных с выраженным стромальным и эпителиальным отёком роговицы. В ряде случаев был выявлен субэпителиальный фиброз. Ряд данных пациентов получал консервативное лечение в виде мазей, гелей либо временного ношения мягкой контактной линзы (МКЛ) для купирования выраженного, постоянного роговичного синдрома. По данным кератопахиметрии отмечалось значительное увеличение ЦТР до 700 – 900 мкм.

Критерии исключения пациентов:

- отказ пациента от дальнейшего участия в исследовании;
- наличие выраженных фиброзных изменений в строме роговицы;
- наличие такой сопутствующей патологии как: глаукома терминальной стадии, оперированная глаукома, амблиопия высокой степени, рубцовая форма возрастной макулярной дистрофии (ВМД), отслойка сетчатки;
- пациенты с внекапсульной фиксацией ИОЛ (переднекамерной и зрачковой фиксацией);

- недостаточность иридохрусталиковой диафрагмы;
- отсутствие полноты дооперационных данных клинико-функциональных исследований;
- тяжелое общесоматическое состояние пациента, не позволяющее проводить лечение.

2.3.1. Характеристика пациентов первой группы

Характеристика пациентов первой группы по половому и возрастному составу

Первую группу составили 26 глаз 26 пациентов, которым проводили одномоментная ФЛ-ЗПК с ФЭ и имплантацией ИОЛ с фиксацией в капсульном мешке.

Распределение пациентов первой группы исследования по половому и возрастному составу представлено в таблице 3.

Таблица 3 – Распределение пациентов первой группы исследования по половому и возрастному составу

Параметры отбора Характеристика пациентов	Показатели
Пациенты (глаза)	26 (26)
Возраст, лет M±σ	71±13
Пол, муж/жен	11 (42%)/15(58%)

2.3.2. Характеристика пациентов второй группы

Характеристика пациентов второй группы по половому и возрастному составу

Вторую группу составили 28 глаз 28 пациентов, которым была проведена одномоментная ЗАПК с ФЭ и имплантацией ИОЛ в капсульном мешке.

Распределение пациентов второй группы исследования по половому и возрастному составу представлено в таблице 4.

Таблица 4 - Распределение пациентов второй группы исследования по половому и возрастному составу

Параметры отбора Характеристика пациентов	Показатели
Пациенты (глаза)	28 (28)
Возраст, лет M±σ	75,5±10,4
Пол, муж/жен	9 (32,2%)/19(67,8%)

2.3.3. Характеристика пациентов третьей группы

Характеристика пациентов третьей группы по половому и возрастному составу

Третью группу составили 25 глаз 25 пациентов, с артифакией, и с наличием ЭД, которым была выполнена ФЛ-ЗПК

Распределение пациентов третьей группы исследования по половому и возрастному составу представлено в таблице 5.

Таблица 5 – Распределение пациентов третьей группы исследования по половому и возрастному составу

Параметры отбора Характеристика пациентов	Показатели
Пациенты (глаза)	25 (25)
Возраст, лет M±σ	71,5±12,5
Пол, муж/жен	12(48%)/13(52%)

Пациенты данной группы имели ЭД различной этиологии. Основная доля пациентов 64% имела диагноз вторичной ЭД, который был выставлен офтальмологом по месту жительства. Среди других этиологических факторов были утановлены: ДФ, несостоятельность эндотелия трансплантата после СКП и эндокератотрансплантата. Распределение пациентов третьей группы по этиологии ЭД представлены в таблице 6.

Таблица 6 – Распределение пациентов третьей группы по этиологии ЭД

Этиология ЭД	Количество глаз, n (%)
Вторичная ЭД	16 (64%)
Дистрофия Фукса	4 (16%)
Несостоятельность эндокератотрансплантата (DMEK, DSEK)	3 (12%)
Несостоятельность эндотелия сквозного трансплантата	2 (8%)

Из представленных данных следует, что сформированные группы пациентов однородны и почти идентичны друг другу, что позволяет в ходе исследования делать обоснованные выводы по получаемым результатам.

2.4. Клинико-функциональные методы обследования

Всем пациентам проводили комплексное клинико-функциональное обследование, включающее: визометрию без коррекции и с коррекцией, офтальмометрию, периметрию, тонометрию, тонографию, биомикроскопию, офтальмоскопию, ультразвуковую эхобиометрию и электрофизиологические исследования (определение порогов электрической чувствительности и электрической лабильности), конфокальную микроскопию, кератотопографию, оптическую когерентную томографию (ОКТ).

Визометрию проводили без коррекции и с максимальной очковой коррекцией на рефракционном комбайне фирмы «Rodenstock» (Германия) с использованием проектора оптотипов фирмы «Zeiss» (Германия). Кроме предоперационного обследования пациентам осуществляли динамическое обследование в послеоперационном периоде на 7-й, 30-й день и через 3, 6, 12 месяцев после хирургического лечения.

Авторефрактометрию выполняли на аппарате RC-5000 фирмы «Tomey» (Япония) в естественных условиях, погрешность измерения прибора составляет ± 0,25дптр.

Офтальмометрию выполняли на офтальмометре фирмы Opton (Германия).

Периметрию проводили на проекционном периметре АПП3-01 (Россия) по общепринятой методике с использованием объектов белого цвета разной величины и яркости в зависимости от исходной остроты зрения.

Тонометрию проводили на пневмотонометре фирмы Topcon (Япония) и контактным методом с помощью аппланационного тонометра Маклакова под местной анестезией раствором алкаина. При необходимости проводили тонографию.

Тонографию выполняли при помощи компрессионного тонографа ТНС-100 (Россия) в течение 4 минут. Определялись следующие показатели: истинное внутриглазное давление (Ро) в мм рт. ст.; коэффициент легкости оттока (С) в мм^3/мин/мм рт. ст.; минутный объем камерной влаги (F) мм^3/мин; коэффициент Беккера (КБ - Ро/С). Расчет тонографических показателей производился по общепринятой методике.

Биомикроскопию переднего отрезка глаза проводили с использованием щелевой лампы модели SL-30 фирмы «Opton» (Германия). Первично проводилась оценка состояния придаточного аппарата глаза, состояние тарзальной и бульбарной конъюнктивы, переднего и заднего отрезков глаза. При осмотре век отмечали гиперемию краев во всех случаях при наличии у больного роговичного синдрома. При осмотре роговицы отмечали признаки эндотелиальной дистрофии, наличие патологических гутт (от единичных до сливных) на эндотелии в срезе щелевой лампы и при ретролюминесценции, наличие симптома «битого металла» в виде неравномерности Десцеметовой мембраны с отливом бронзового цвета.

Оценивали состояние ДМ, наличие складок и целостность. При отеке роговицы определяли его локализацию и степень выраженности, толщину

роговицы в оптическом срезе щелевой лампы и вовлечение поверхностного эпителия роговицы (наличие неравномерности эпителия, буллезности). Оценивали глубину и равномерность передней камеры глаза, наличие спаек и гониосинехий и их протяженность. Изучали состояние радужной оболочки, формы, размера и целостности пигментной каймы зрачка, а так же наличие колобом. При наличии ИОЛ определяли ее положение, место и степень фиксации. При наличии нативного хрусталика оценивали степень его прозрачности с целью планирования комбинированного вмешательства (ФЛ-ЗПК/ЗАПК + ФЭ + ИОЛ).

Офтальмоскопию выполняли при достаточной прозрачности сред переднего отрезка глаза с помощью линзы «Max field» 90 дптр фирмы «Ocular Instruments» (США). Оценивали состояние диска зрительного нерва, цвет, границы, форму и глубину экскавации, состояние макулярной зоны, калибр и ход сосудов глазного дна, их световые рефлексы.

Ультразвуковое А- и В-сканирование осуществляли на аппарате “SONOMED” (США). Измеряли следующие параметры: глубина передней камеры, толщина хрусталика, величина переднезадней оси глазного яблока. В ходе исследования исключали наличие гемофтальма, отслойки сетчатки и внутриглазных новообразований.

Исследование толщины роговицы выполняли методом Оптической когерентной томографии роговицы на приборе для бесконтактного исследования переднего отрезка глаза Visante OCT (Carl Zeiss, Германия) с длиной волны 1300 нм. Применяли панорамное сканирование переднего сегмента глаза размером 16 х 6 мм и сканирование роговицы в зоне разреза с высоким разрешением размером 10х3мм, частота сканирования 256 А-сканов в одном поперечном срезе, время получения одного снимка 0,125 сек. Метод ОКТ позволяет с высокой точностью исследовать анатомическое и структурное состояние тканей переднего отрезка глаза, адаптацию трансплантата, а также состояние зоны интерфейса донор – реципиент. Исследование выполняется бесконтактно и является безопасным, что особенно важно в случаях необходимости его проведения в раннем

послеоперационном периоде. При проведении ОКТ оценивали следующие параметры: 1) равномерность и полнота прилегания трансплантата задних слоев роговицы донора к задней поверхности роговицы реципиента 2) выявление и подтверждение локальной или полной отслойки трансплантата 3) адаптация трансплантата в области внутренних краев основного тоннельного разреза 4) общая толщина роговицы реципиента 5) центральная толщина трансплантата задних слоев, а также толщина по периферии в пределах 3 мм зоны.

Подсчет плотности эндотелиальных клеток и оценку динамики их количества проводили методом конфокальной микроскопии с помощью прибора Confoscan 4 (Nidek, Япония) со следующими параметрами: линза для исследования – 40x, NA 0,75, рабочая дистанция - 1,98 мм, исследуемая зона роговицы – 460 x 345 мкм, размеры получаемого изображения – 768 x 576 pixel, латеральное разрешение - 0,6 мкм/pixel, скорость сканирования – 25 снимков в секунду. При исследовании использовали функцию автоматического и мануального подсчета плотности эндотелиальных клеток. Обследование проводили после однократной инстилляции местного анестетика через иммерсионный гель (препарат «Солкосерил»).

Исследование переднего отрезка глаза с помощью кератотопографии исследование показателей денситометрии и показателей задней поверхности роговицы проводили на приборе «Pentacam HR» («Oculus», Германия) в затемненном помещении приблизительно через 3 секунды после того, как пациент поморгает (для предотвращения появления аберраций, связанных с высыханием поверхности роговицы).

Денситометрические показатели всех слоев роговицы регистрировали в центральной (0-2 мм) и парацентральной зонах (2-6 мм) в различные сроки наблюдения (3, 6, 12 месяцев). В ходе исследования регистрировали среднее значение денситометрии всех слоев роговицы, (total layer, TL). Для более детального анализа роговицу автоматически послойно разделяли на три равные зоны, различные по глубине, где передний слой (anterior layer, AL)

классифицировали как передняя 1/3 роговицы, включая эпителиальный слой и Боуменову мембрану, далее центральный слой (center layer, CL) классифицировали как 1/3 от общей толщины роговицы располагающаяся сразу после AL и включающая в свой состав исключительно стромальные слои. Задний слой (posterior layer, PL), соответственно включал оставшуюся часть роговицы, где чаще всего главным образом был расположен трансплантат.

В ходе проведения денситометрии также проводили регистрацию показателей оптической плотности зоны интерфейса. Зона интерфейса была определена, как участок роговицы, нижней границей которого считали 2/3 от толщины трансплантата со стороны эндотелия, а 100 микрон выше этой границы, принимали за верхнюю границу зоны интерфейса.

Кроме того, производили оценку минимального радиуса кривизны задней поверхности роговицы (minimum radius of curvature, Rmin, back), радиус кривизны передней поверхности роговицы (minimum radius of curvature, Rmin, front), среднюю тангенциальную кривизну задней поверхности роговицы (mean keratometry, Km).

Расчет ИОЛ проводили при помощи IOL Master 500 (Carl Zeiss, Meditec, США). При длине глаза <22 мм использовали формулу HofferQ, в других случаях - SRK/T. Расчет ИОЛ проводили также с учетом поправки на возможный гиперметропический сдвиг в 1,5 дптр [62].

Определение степени плотности ядра хрусталика проводили по классификации LOCS III (Lens Opacities Classification System – классификация помутнений хрусталика). Классификация включает 6 изображений разной цветовой окраски ядра хрусталика (nuclear color – NC; 0,1-6,9) и помутнений ядра хрусталика (nuclear opalescence – NO; 0,1–6,9), зарегистрированных при проведении биомикроскопии, 5 изображений помутнений кортикальных слоев хрусталика (cortical opacity – C; 0,1-5,9) и 5 видов задних субкапсулярных

помутнений хрусталика (subcapsular opacity – P; 0,1-5,9), зарегистрированных при проведении ретроиллюминации.

Фотосъёмку глаз пациентов осуществляли при помощи фотощелевой лампы TOPCON DC-1 (Япония).

Все результаты клинико-функциональных исследований заносили в сводные таблицы программы Excel пакета Microsoft Office 2010.

Экспериментальное исследование относительной потери плотности эндотелиальных клеток в зависимости от способа выкраивания донорского трансплантата производили с помощью фоторегистрации выкроенных трансплантатов у всех исследуемых групп пациентов. Фоторегистрацию выполняли с помощью системы Callisto Eye System (Carl Zeis Meditec, Германия). В ходе исследования на поверхность эндотелия уже выкроенного донорского трансплантата наносили 0,1% раствор трипанового синего Vision Blue (DORC, Нидерланды). Фоторегистрацию проводили интраоперационно. В ходе анализа данных, изображения донорских трансплантатов переносили в программу ImageJ версии 2.0.0-rc-43/1.50e (National Institutes of Health, США), где проводили количественную оценку площади в %, которая окрашивалась в характерный синий цвет (Таблица 7).

Таблица 7 - Пример оценки изображения с помощью программы ImageJ при различных способах выкраивания трансплантата

Способ выкраивания трнасплантата	Снимок окрашенного р-ром Vision blue трансплантата	Снимок, обработанный в программе ImageJ
Инвертная техника ФЛ-ЗПК		

Техника с использованием микрокератома	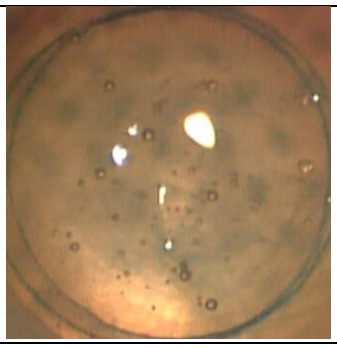	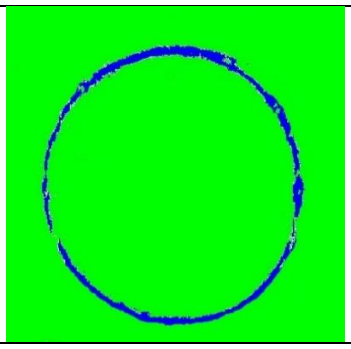

2.5. Техника одномоментной ФЛ-ЗПК в сочетании с факоэмульсификацией и имплантацией ИОЛ

В ходе предоперационной подготовки проводили премедикацию внутривенным введением Реланиума (0,5% - 2,0 мл). Далее производили акинезию век по Ван-Линдту и ретробульбарную блокаду (Лидокаин 2% - 2,0). Все манипуляции выполняли по стандартной методике. Анестезию дополняли закапыванием в конъюнктивальную полость анестетика (Алкаин 0,5%) 3 раза с интервалом 5 минут.

При недостаточной визуализации по причине отечного эпителия эпителий и механически отслаивали скребцом в пределах 6-8 мм.

Этап ФЭ проводили по общепринятой методике с применением техники фако-чоп, используя хирургическую систему Stellaris (Bausch+Lomb) через корнео-склеральный тоннельный доступ шириной 2,0 мм, расположенный в височном меридиане. 2 дополнительных парацентеза шириной 1,0 мм располагали на 12 часах, а также на 3 или 9 часах - для правого и левого глаза соответственно. Непрерывный круговой капсулорексис выполняли при помощи цангового пинцета. При этом, ни в одном из случаев не проводили окрашивание передней капсулы хрусталика. После завершения этапа ФЭ всем пациентам была имплантирована заднекамерная гидрофобная ИОЛ с внутрикапсульной фиксацией. Выбор модели ИОЛ в пользу гидрофобных был сделан на основе данных ряда исследований, по результатам которых клинически доказана возможность кальцификации гидрофильных ИОЛ при контакте с воздухом [115].

Техника формирования трансплантата

В качестве донорского материала использовали корнеосклеральный диск диаметром 16 мм, предварительно заготовленный в донорском Глазном банке и хранящийся в консервационной среде Борзенка-Мороз. Для формирования трансплантата в первой группе использовали фемтосекундный лазер LDV Z8 (Ziemer, Швейцария) (Рисунок 1). Первым этапом корнеосклеральный диск эндотелием вверх помещали в искусственную переднюю камеру (Ziemer, Switzerland). Далее, при помощи ирригационной системы искусственную переднюю камеру заполняли раствором BSS, при этом давление регулируется высотой поднятия бутылки 50 см от уровня передней камеры. После нанесения небольшого количества раствора Борзенка-Мороз на эндотелий, следующим этапом производили установку головки лазера и аппланацию, затем, путем вращения специального кольца, до достижения необходимого диаметра аппланации 7-9 мм. Для проведения этапа фемтодиссекции использовали режим модифицированных настроек. Рез донорской ткани осуществляли со стороны эндотелия на глубину 120 мкм. Для стромального реза нами были использованы следующие параметры: скорость реза по строме 11 mm/s, мощность 95%. Для формирования вертикальных границ: глубина 120 мкм, скорость реза 40 mm/s, мощность 110%, время фемтодиссекции не более 30 секунд (Рисунок 2). После чего для оценки потери плотности эндотелиальных клеток производили окрашивание эндотелия с помощью раствора Vision Blue. Далее остаточные тканевые мостики в послойном срезе (между трансплантатом и глубже лежащей стромой) разделяли тупым шпателем. Готовый трансплантат аккуратно с помощью шпателя переносили в ложе глайда по Бузину. Перед этим на поверхность глайда наносили несколько капель среды Борзенка-Мороз. На поверхность эндотелия трансплантата наносили тонкую полоску когезивного вискоэластика по центру линии последующего сгибания. После чего при помощи пинцета трансплантат протягивали в основание глайда.

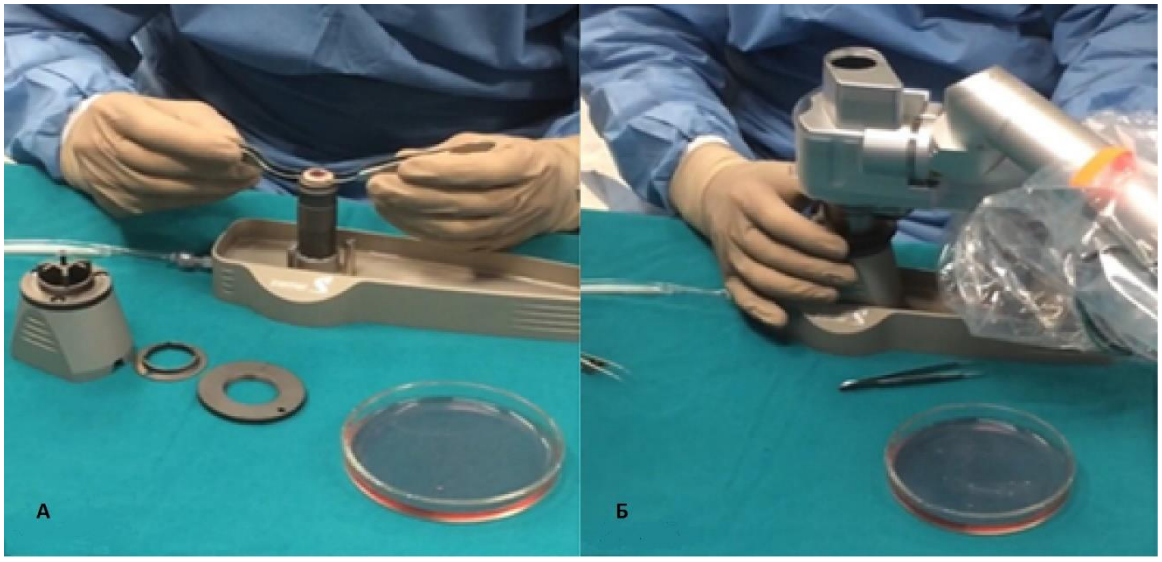

А - Корнеосклеральный диск помещается эндотелиальной стороной вверх в искусственную переднюю камеру (Ziemer, Switzerland)

Б - Аппланация достигается путем вращения специального кольца

Рисунок 1 – Формирование трансплантата с помощью ФЛ

А

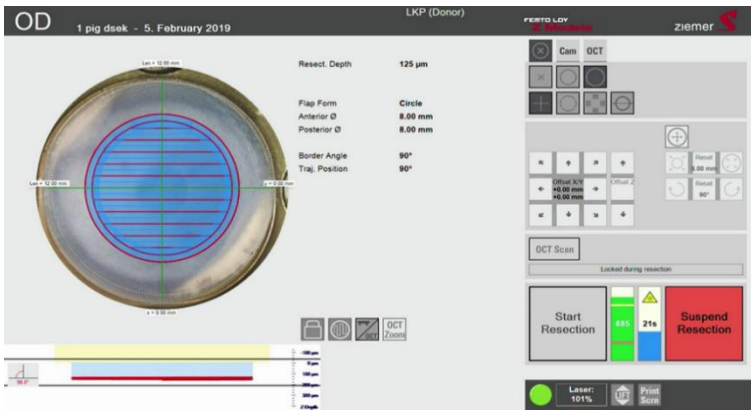

Б

А - ОКТ картина аппланации трансплантата с использованием ФЛ

Б - Этап фемтодиссекции донорского трансплантата с использованием ФЛ

Рисунок 2 – ОКТ картина формирование донорского трансплантата с использованием ФЛ

Хирургические манипуляции на глазу реципиента

После имплантации гидрофобной акриловой ИОЛ в капсульный мешок, метчиком диаметром 8,0 мм на роговице делали отметку кольцевой зоны, отделяя тем самым границы удаления ДМ. Центральный ДР выполняли в среде когезивного вискоэластика (ВЭ) (Provisc, Alcon) микрокрючком в пределах отмеченной зоны. После чего в меридиане 6 часов формировали колобому радужки при помощи загнутой кнаружи иглы 25G и микрохирургического крючка (по Сински). Производили верификацию колобомы с помощью интраоперационного ОКТ (Zeiss Rescan 700) ВЭ аспирировали и в парацентез на 12 часах устанавливали канюлю с трубкой для непрерывной подачи ирригационной жидкости в переднюю камеру. Трансплантат вводили в переднюю камеру через основной разрез, предварительно расширенный до 4,5 мм, с использованием глайда (по Бузину). При этом включали непрерывную ирригационную подачу с целью стабилизации передней камеры. Далее изогнутый цанговый пинцет (23G) проводили через парацентез расположенный напротив основного разреза, выводили через основной разрез и захватывали край донорской трансплантата и втягивали его в переднюю камеру. На основной разрез накладывали 2 узловых шва (нейлон 10/0), переднюю камеру заполняли стерильным воздухом до полного прилегания трансплантата. Адаптацию трансплантата верифицировали с помощью интраоперационного ОКТ (Zeiss Rescan 700), (Рисунок 3). Под конъюнктиву вводили растворы антибиотика (гентамицин) и стероида (дексаметазон). Воздух оставляли в передней камере реципиента до полного рассасывания. Операцию заканчивали через 15 - 20 минут после пневмопексии. После чего больного переводили в отделение и назначали постельный режим, без подушки, лицом вверх до осмотра. Осмотр проводили через 2-2,5 часа после операции.

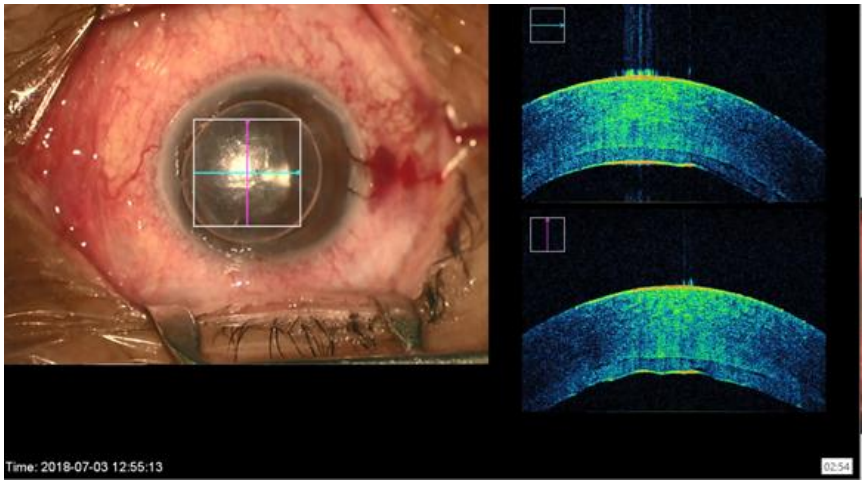

Рисунок 3 – визуализация трансплантата ЗПК с помощью интраоперационного ОКТ

2.6. Техника одномоментной ЗАПК в сочетании с факоэмульсификацией и имплантацией ИОЛ

В ходе предоперационной подготовки проводили акинезию век по ВанЛиндту (Лидокаин 2% - 1,0). Все манипуляции выполняли по стандартной методике. Анестезию дополняли закапыванием в конъюнктивальную полость анестетика (Алкаин 0,5%) 3 раза с интервалом 5 минут.

Первым этапом выполняли ультразвуковую ФЭ с имплантацией ИОЛ из гидрофобного материала.

Классическая техника ФЭ не отличалась от ранее изученных. Формирование основного операционного доступа во всех случаях осуществляли с височной стороны. ФЭ выполняли на приборе «Stellaris» (Baush & Lomb) с применением техники дробления ядра хрусталика «Phaco chop» («факораскол»). После завершения этапа ФЭ всем пациентам имплантировали заднекамерную гидрофобную ИОЛ с капсульной фиксацией.

Техника формирования трансплантата

При заготовке трансплантата у второй группы использовали микрокератом LSK-ONE Moria (Moria, Antony, Франция). Первым этапом производили оценку ЦТР донора с помощью интраоперационного ОКТ. Оценку данных пахиметрии проводили с целью определения глубины выстояния лезвия головки микрокератома: 550, 200, 130 или 50 мм, а также количества необходимых резов для достижения целевой толщины трансплантата в 120 мкм. Рез донорской ткани осуществляли со стороны эпителия после установки корнеосклерального диска в специальный держатель (искусственная передняя камера). Далее корнеосклеральный диск укладывали в ложе вакуумного пробойника и осуществляли трепанацию донорской роговицы со стороны эндотелия, диаметром 7,5-8 мм. Готовый трансплантат аккуратно с помощью шпателя переносили в ложе Бузин глайда. Перед этим на поверхность глайда наносили несколько капель среды Борзенка-Мороз. На поверхность эндотелия трансплантата наносили тонкую полоску когезивного ВЭ по центру вдоль линии последующего сгибания. После чего при помощи пинцета трансплантат протягивали в основание глайда.

Хирургические манипуляции на глазу реципиента

После завершения этапов ФЭ всем пациентам имплантировали гидрофобную акриловую ИОЛ в капсульный мешок. Далее метчиком диаметром 8,0 мм на роговице делали отметку кольцевой зоны границ удаления ДМ. Центральный ДР выполняли в среде когезивного ВЭ, 1% гиалуронат натрия (Provisc, Alcon) микрокрючком в пределах отмеченной зоны.

После чего в меридиане 6 часов формировали колобому радужки при помощи загнутой иглы 25G и микрохирургического крючка (по Сински). С помощью интраоперационного ОКТ (Zeiss Rescan 700) проводили верификацию наличия колобомы радужки, и оценку ее состоятельности. ВЭ аспирировали и в парацентез

на 12 часах устанавливали канюлю с трубкой для непрерывной подачи ирригационной жидкости в переднюю камеру. Следующим этапом имплантировали трансплантат через предварительно расширенный до 4,5 мм основной разрез, с использованием глайда (по Бузину). Полное расправление трансплантата достигали путем введения воздуха в переднюю камеру. На основной разрез накладывали 2 узловых шва (нейлон 10/0), переднюю камеру заполняли стерильным воздухом. Под коньюнктиву вводили растворы антибиотика (гентамицин) и стероида (дексаметазон). Воздух оставляли в передней камере реципиента до полного рассасывания.

2.7. Техника изолированной ФЛ-ЗПК

В ходе предоперационной подготовки проводили акинезию век по ВанЛиндту (Лидокаин 2% - 1,0). Все манипуляции выполняли по стандартной методике. Анестезию дополняли закапыванием в конъюнктивальную полость анестетика (Алкаин 0,5%) 3 раза с интервалом 5 минут.

Выкраивание трансплантата осуществляли с помощью ФЛ LDV Z8 (Ziemer, Швейцария) по классической методике, описанной выше. Рез донорской ткани осуществляли со стороны эндотелия на глубину 120 мкм. Для проведения этапа фемтодиссекции использовали режим модифицированных настроек. Остаточные тканевые мостики в послойном срезе (между трансплантатом и глубжележащей стромой) разделяли тупым шпателем. Готовый трансплантат укладывали в глайд Бузина в виде дупликатуры, предварительно нанеся полоску вискоэластика 1% гиалуроната натрия на эндотелий по центру.

На глазу реципиента копьевидным ножом выполняли 2 парацентеза на 1 и 3-х часах, шириной 0,9 мм. В меридиане 9 часов производили склерокорнеальный тоннельный разрез шириной 4,5 мм.

Через парацентез камеру заполняли когезивным вискоэластиком, после чего с помощью обратного крючка Синского производили круговой десцеметорексис

диаметром 9 мм, с последующим удалением Десцеметовой мембраны из передней камеры реципиента. Следующим этапом на 6-7 часах выполняли колобому радужки при помощи 25G загнутой иглы и микрокрючка для разворота. С помощью интраоперационного ОКТ (Zeiss Rescan 700) проводили верификацию колобомы радужки. Далее, после вымывания раствора вискоэластика в парацентез на 1 часе вводили ирригационную трубку. Введение трансплантата в переднюю камеру осуществляется через главный разрез на 9 часах путем захвата края донорской ткани интраокулярным пинцетом, введенным через парацентез на 3-х часах. Для лучшей герметизации главный разрез и 2 парацентеза ушивали нитью 10-0 Nylon, под коньюнктиву вводили 0,5 ml раствора антибиотика (гентамицин) и кортикостероида (дексаметазон). Воздух оставляли в передней камере реципиента до полного рассасывания.

2.8. Послеоперационное ведение пациентов

Всех пациентов осматривали через 3–4 часа после операции и затем ежедневно в течение 7 суток их пребывания в стационаре. В последующем контрольный осмотр проводили в амбулаторных условиях через 1 неделю и через 1,3,6 и 12 месяцев (Рисунок 4,5,6,7,8,9,10).

Послеоперационный медикаментозный режим состоял из закапывания раствора стероидных противовоспалительных препаратов по убывающей схеме – раствор дексаметазона 0,1% (первая неделя после операции: по 2 капли 4 раза в день; вторая неделя – 3 раза в день; четвертая неделя – 1 раз в день, последующие 6 месяцев 1 раз в день) , антибиотика – раствор левофлоксацина 0,5% по 2 капли 4 раза в день в течение 14 дней, и кераторепаранта - гель дексапантенол 5% по 1 кап 4 раза в день 1 месяц. На рисунке 6 представлена картина пациента Ш. 76 лет, 3 мес. после одномоментной ЗАПК с ФЭ+ИОЛ, биомикроскопическая картина: роговица прозрачна, трансплантат адаптирован, ИОЛ в капсульном мешке. Рисунок 7 отображает картину пациента после ФЛ-ЗПК, биомикроскопическая

картина: роговица прозрачна, трансплантат адаптирован, на 3-х часах 2 узловых шва. На рисунке 8 представлена картина пациентки после ФЛ-ЗПК с ФЭ+ИОЛ, роговица прозрачна, трансплантат адаптирован, ИОЛ в правильном положении в капсульном мешке.

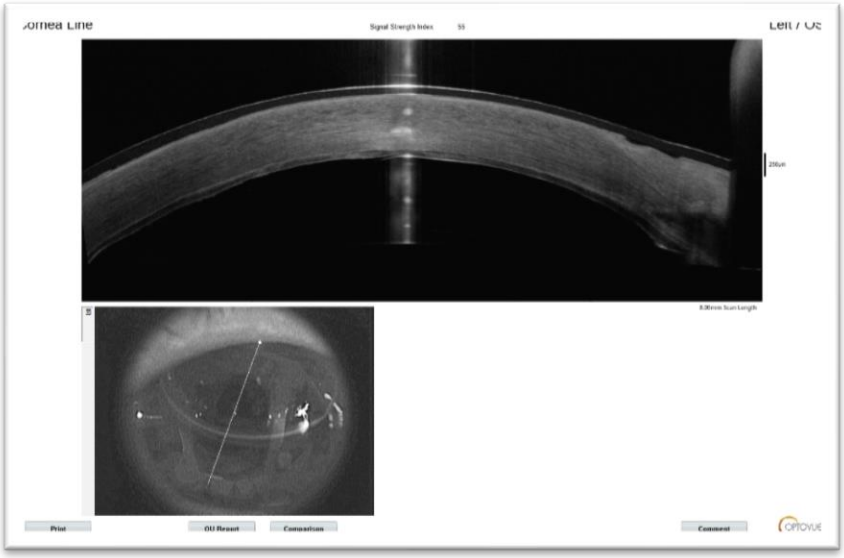

Рисунок 4 – картина послеоперационного ОКТ, 1 сутки после ФЛ-ЗПК

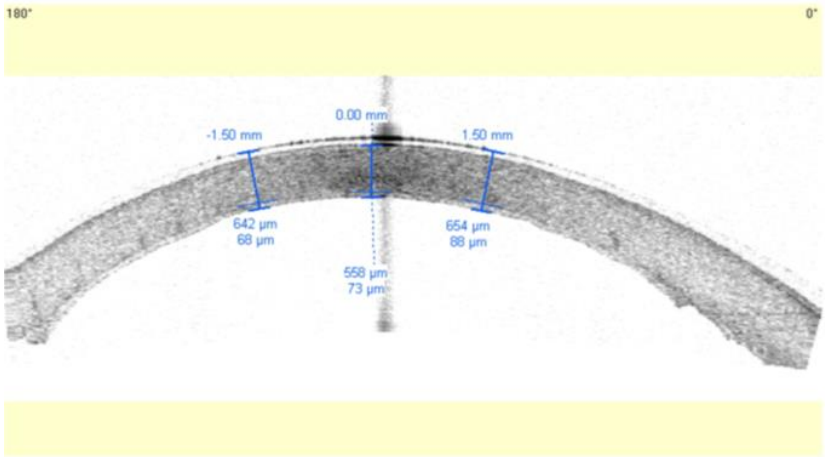

Рисунок 5 – послеоперационное ОКТ, 1 месяц после ФЛ-ЗПК

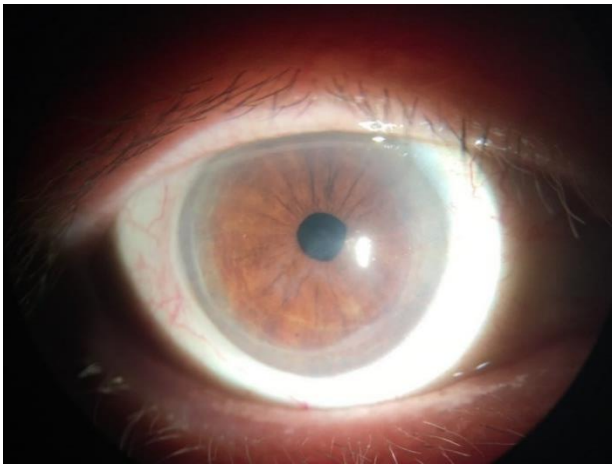

Рисунок 6 – пациент Ш. 76 лет, 3 мес. после одномоментной ЗАПК с ФЭ+ИОЛ

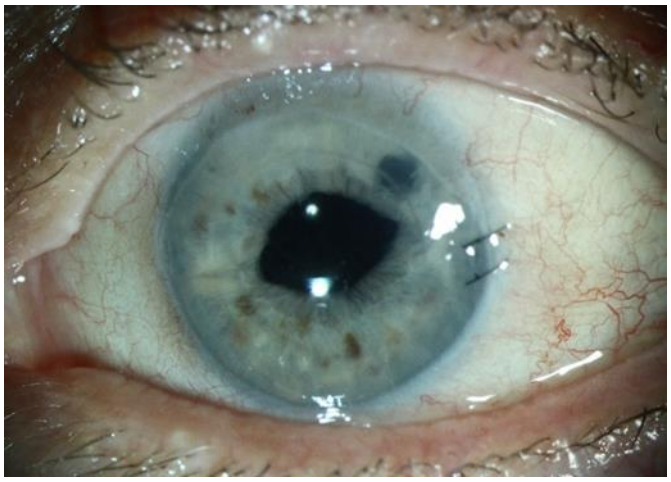

Рисунок 7 – Пациентка Ш-а 36 лет, 1 мес. после ФЛ-ЗПК

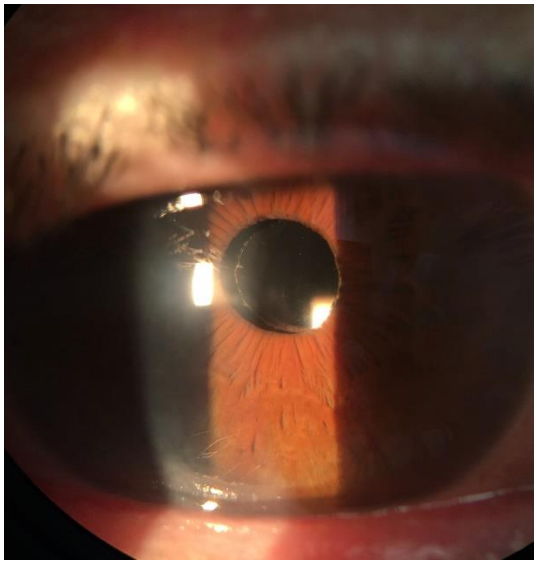

Рисунок 8 – Пациентка Т-а, 54 года, 3 мес. после ФЛ-ЗПК с ФЭ+ИОЛ

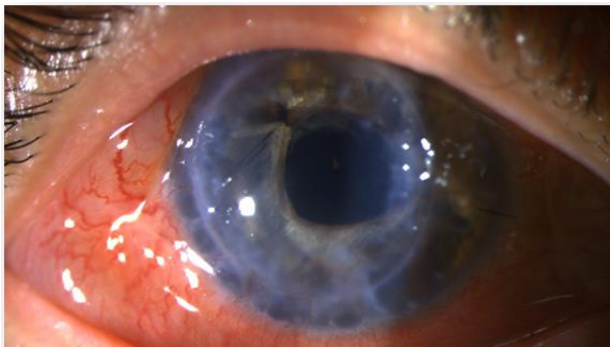

Рисунок 9 – Пациентка А-н, 51 год, 3 мес. после ФЛ-ЗПК по поводу несостоятельности сквозного трансплантата

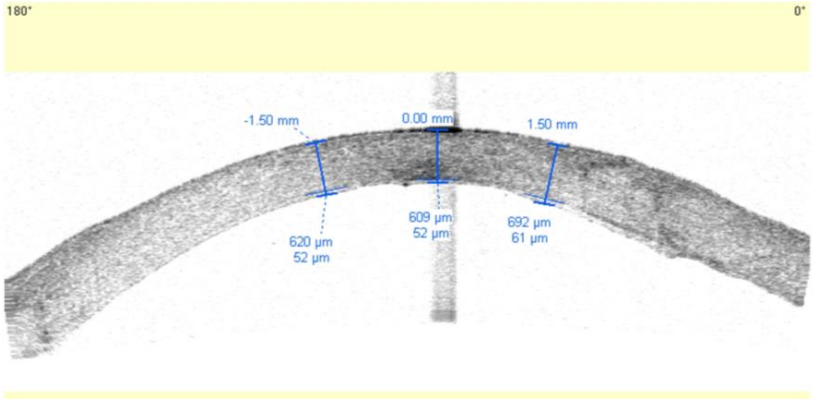

Рисунок 10 – ОКТ картина, 3 мес. после ФЛ-ЗПК по поводу несостоятельности сквозного трансплантата

2.9. Статистическая обработка данных

Все результаты клинико-функциональных исследований заносили в таблицы в программе Excel версии 15.38 из программного обеспечения Microsoft Office (2017). Статистическую обработку данных выполняли в программе StatPlus:mac Pro 6.2.2.0 (Analyst Soft Inc., США) и Excel. Рассчитывали среднюю арифметическую величину M (Mean), среднее квадратичное отклонение (σ), медиану (Me). Для проверки равенства дисперсий двух выборок использовали F критерий Фишера. Нормальность распределения определяли с помощью критерия Шапиро – Уилка.

Статистическую значимость различий между группами определяли параметрическими методами при наличии нормального распределения выборок и непараметрическими методами – при отсутствии нормального распределения исследуемых выборок. При нормальном распределении указывали среднее значение и стандартное отклонение, при отсутствии нормального распределение указывали медиану и квартили [25-й;75-й]. Анализ двух групп проводили с помощью ANOVA, U-критерия Манна – Уитни, сравнение трех и более групп – критерия Крускала – Уоллиса с последующим попарным сравнением с использованием поправки– Бонферрони для коррекции эффекта множественных сравнений.

Корреляционную зависимость определяли с помощью коэффициента ранговой корреляции Спирмена. Зависимость при коэффициенте корреляции r (по абсолютной величине) 0,2–0,39 считалась слабой, 0,4–0,59 – умеренной, 0,6–0,79 – сильной. Статистически значимым считали уровень $p<0,05$.

Глава 3. РЕЗУЛЬТАТЫ ЭКСПЕРИМЕНТА ПО ОЦЕНКЕ КАЧЕСТВА ПОВЕРХНОСТИ СТРОМАЛЬНОГО ЛОЖА РОГОВИЦЫ И ВРЕМЕНИ РАБОТЫ ЛАЗЕРА ПРИ ИСПОЛЬЗОВАНИИ РАЗЛИЧНЫХ НАСТРОЕК ФЛ

Целью данной главы явилось обоснование оптимальных настроек фемтосекундного лазера для задней послойной кератопластики. Для этого, в ходе эксперимента in vitro необходимо было провести оценку качества поверхности стромального ложа роговицы и времени работы лазера при использовании различных настроек ФЛ.

3.1. Оценка качества поверхности стромального ложа роговицы и времени работы лазера с использованием различных настроек ФЛ

Приступая к представлению результатов количественной оценки поверхности стромального ложа роговицы после формирования трансплантата стоит отметить, что чем меньше были полученные значения параметров шероховатости (Ra, Rz), тем более гладкой являлась поверхность. Более подробное описание методики проведения количественной оценки качества поверхности представлено в разделе 2.1.

Количественная оценка качества поверхности стромального ложа роговицы, проведенная с помощью оптического 3D-цифрового микроскопа Hirox KH-8700 (Япония), выявила статистически значимые различия между исследуемыми группами и группой контроля ($p<0,05$) (Рисунок 11). Таким образом, наименьшие значения параметров шероховатости (Ra и Rz) и, соответственно более гладкая стромальная поверхность была выявлена в IV группе с использованием микрокератома. Полученные данные представлены в таблице 8.

Таблица 8 – Данные количественной оценки поверхности стромального ложа после формирования трансплантата с использованием ФЛ и микрокератома, Me (Q1;Q3)

Параметр	I группа (Послойная кератопластика)	II группа (ЛАСИК параметры)	III группа (Модифицированные настройки)	IV группа (Микрокератом)	P
Ra (мкм)	0,37(0,31;0,42)	0,38(0,33;0,43)	0,33(0,28;0,37)	0,26(0,25;0,28)	**0,02***
Rz (мкм)	0,80(0,73;0,92)	0,99(0,89;1,04)	0,80(0,71;0,94)	0,65(0,62;0,68)	**0,01***

*различие между группами статистически значимо: Ra ($p<0,05$), Rz ($p<0,05$), критерий Крускала – Уоллиса

При проведении сравнительного анализа между группами I,II и III с использованием различных параметров ФЛ, статистически значимых различий выявлено не было, $p>0,05$ (критерий Манна-Уитни, с учетом поправки Бонферрони).



А



Б



В



Г

Рисунок 11 - Примеры 3D-цифровых изображений стромальной поверхности трансплантата, сформированного с помощью режима «Послойная кератопластика» ФЛ (А), «ЛАСИК» параметров (Б), «Модифицированных настроек» (В) и микрокератома (Г)

При проведении сравнительного анализа затраченного ФЛ времени для формирования донорского трансплантата в зависимости от используемых настроек между группами были выявлены статистически значимые различия, $p<0,001$(Таблица,9). При этом между I и II группами, статистически значимых различий выявлено не было, $p>0,05$. Однако, статистически значимые различия были выявлены между I и III, и II и III группами, ($p=0,006$),($p=0,007$).

Таблица 9 – Данные оценки времени работы ФЛ, в зависимости от используемых настроек, Me (Q1;Q3)

Параметр	I группа (Послойная кератопластика)	II группа (ЛАСИК параметры)	III группа (Модифицированные настройки)	P
Время работы ФЛ, сек	29,3(28,3;29,1)	29(28,1;29,3)	23,7(23,3;24,3)	**<0,001***

*различие между группами статистически значимо: время работы ФЛ<0,001, критерий Крускала – Уоллиса; статистически достоверные различия выявленные после метода попарного сравнения с поправкой Бонферрони

Таким образом экспериментальное исследование позволило выявить, что использование различных настроек ФЛ не влияло на изменение качества стромальной поверхности трансплантата. При оценке времени работы лазера в зависимости от используемых настроек, было установлено, что наименьшее время, затрачиваемое лазером для формирования донорского трансплантата, было выявлено в группе модифицированных настроек 23,7(23,3;24,3) секунд, что и обусловило выбор этих настроек для использования в технике ФЛ-ЗПК в последующем клиническом исследовании.

Глава 4. МАТЕМАТИЧЕСКОЕ МОДЕЛИРОВАНИЕ ВЛИЯНИЯ ЗАДНИХ ПОСЛОЙНЫХ ТРАНСПЛАНТАТОВ РАЗЛИЧНОЙ КОНФИГУРАЦИИ НА ИЗМЕНЕНИЕ РЕФРАКЦИИ РОГОВИЦЫ В ПОСЛЕОПЕРАЦИОННОМ ПЕРИОДЕ

Целью данного раздела исследования явилась разработка математической модели, описывающей изменение рефракции в зависимости от использования трансплантатов при выкраивании с помощью фемтосекундного лазера и микрокератома.

Важный аспект результативности задней послойной кератопластики связан с оценкой влияния формы трансплантата на оптику глаза. Известно, что при технике ЗАПК с использованием микрокератома формируется трансплантат в форме «мениска». Кроме того, ранее неоднократно было показано воздействие архитектоники заднего послойного трансплантата на сдвиг рефракции в послеоперационном периоде [6,18]. Так, в 2008 году Yoo и соавт на основании данных ОКТ переднего отрезка глаза, впервые предложили индекс, отражающий разницу толщин трансплантата в центре и на периферии (Ц:П) [117]. Авторы также выявили значительную корреляцию данного индекса с развитием гиперметропического сдвига в послеоперационном периоде ($r=0,65$, $P<0,001$). До сих пор не была предложена универсальная математическая модель, предсказывающая рефракционный эффект комбинированного вмешательства с выполнением задней послойной кератопластики и ФЭ с имплантацией ИОЛ.

Для осуществления этой цели за основу математической модели изменения рефракции роговицы после задней послойной кератопластики были взяты значения радиуса кривизны задней поверхности роговицы (r_{pc}, мм). Было предположено, что идеальный трансплантат будет равномерен по толщине (Ц:П индекс будет приближен к 1,0), тем самым радиус кривизны трансплантата (r'_{pc},мм) будет совпадать с радиусом кривизны задней поверхности роговицы реципиента ($r_{pc,}$ mm) или же иметь минимальное отклонение.

В случае, когда трансплантат будет в форме мениска: иметь различную толщину в центре и по периферии, это приведет к выраженному отклонению от радиуса кривизны задней поверхности роговицы реципиента и, как следствие, к изменению рефракции глаза (Рисунок 12).

Рисунок 12 - Предполагаемое изменение радиуса кривизны задней поверхности после DSEK

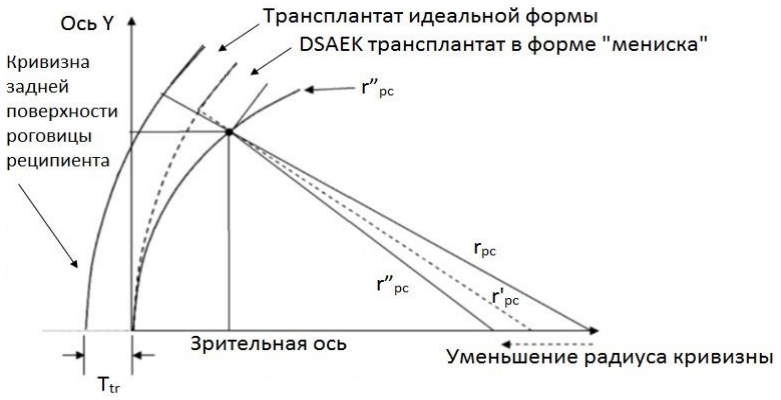

Расчет радиуса кривизны задней поверхности реципиента (r_{pc}, mm), рассчитывали по формуле

$$r_{pc} = -\frac{40}{K_{pc}};$$

Где

Kpc - кривизна задней поверхности роговицы, дптр (по измерениям на Pentacam)

40 – коэффициент преломляющей силы роговицы, дптр.

Для расчета измененного радиуса кривизны задней поверхности роговицы (r''_{pc}, mm), использовали данные толщин трансплантата в центре и по периферии. Расчет r''_{pc} производили по формуле

$$r''_{pc} = \frac{1}{\frac{1}{r_{pc} - \frac{T_{tr}}{1000}} + \frac{T_{ptr} - T_{tr}}{125d^2}},$$

где

Ttr – толщина трансплантата в центре, мкм;

Tptr – толщина трансплантата на периферии, мкм.

Оценку значений Ttr и Tptr, мкм проводили с помощью ОКТ переднего сегмента глаза в оптически активной 3 мм зоне.

1000 – фокусное расстояние линзы силой в 1 дптр, представленное в мм (1метр=1000мм)

125 – коэффициент, полученный при расчете: фокусное расстояние линзы силой в 1 дптр, в мм/диаметр трансплантата, в мм,

Итого

1000 мм/8 мм=125

Таким образом, определение роговичного рефракционного эффекта (EF,D) осуществляли по формуле:

$$EF = 40\left(\frac{1}{r''_{pc}} - \frac{1}{r_{pc}}\right) - \frac{K_{ac}}{34400}\left(T\left(\frac{1}{r''_{pc}} - \frac{1}{r_{pc}}\right) + \frac{T_{tr}}{r_{pc}}\right)$$

где

$$r_{pc} = -\frac{40}{K_{pc}};$$

$$r''_{pc} = \frac{1}{\frac{1}{r_{pc} - \frac{T_{tr}}{1000}} + \frac{T_{ptr} - T_{tr}}{125d^2}}$$

T – исходная толщина роговицы в центре, мкм;

Kac – кривизна передней поверхности роговицы, дптр (по измерениям на Pentacam;

Kpc - кривизна задней поверхности роговицы, дптр(по измерениям на Pentacam);

Ttr – толщина трансплантата в центре, мкм;

Tptr – толщина трансплантата на периферии, мкм;

d – диаметр трансплантата, мм;

34400 – коэффициент полученный в ходе расчетов: индекс преломления роговицы, мм×фокусное расстояние линзы силой 1 дптр,мм/преломляющая сила роговицы, дптр

1376мм×1000мм/ 40дптр=34400

Таким образом, для более точного расчета интраокулярной коррекции при задней послойной кератопластики, в частности при одномоментном выполнении с ФЭ и имплантацией ИОЛ, правомерным является предложенное математическое обоснование влияния трансплантатов различной конфигурации на рефракционный результат в послеоперационном периоде. Для проверки адекватности математической модели необходимо проведение анализа расчетных значений величины гиперметропического сдвига в сравнение с величиной гиперметропического сдвига, полученной в ходе клинико-функционального этапа исследования. Результаты проведенного сравнительного анализа представлены ниже.

Глава 5. РЕЗУЛЬТАТЫ КЛИНИКО-ФУНКЦИОНАЛЬНЫХ ИССЛЕДОВАНИЙ

Целью данной части работы явился сравнительный анализ клинико-функциональных результатов пациентов после задней послойной кератопластики при выкраивании трансплантата с помощью ФЛ и микрокератома. Для этого была проведена оценка: ПЭК, денситометрии, визуальных результатов, рефракцонных результатов, результатов оптической когерентной томографии, послеоперационных осложнений.

С целью подтверждения однородности распределения групп по клинико-функциональным параметрам, был проведен сравнительный анализ параметров глаза в дооперационном периоде.

5.1. Анализ клинико-функциональных показателей пациентов в предоперационном периоде

Сроки ожидания операции ЗПК с момента установки диагноза у пациентов исследуемых групп представлены в таблице 10.

Таблица 10 - Сроки ожидания ЗПК у пациентов исследуемых групп

Исследуемые параметры	I группа (n=26)	II группа (n=28)	III группа (n=25)	p
Срок ожидания, мес.	13,2±1,7	12,9±2,1	13,1±1,6	>0,05

*Между группами не выявлено статистически значимых различий (p>0,05), критерий Крускала – Уоллиса

По результатам анализа средняя острота зрения без коррекции и с максимальной коррекцией не имела статистически достоверной разницы в исследуемых группах до операции. Результаты исследования остроты зрения представлены в таблице 11.

Таблица 11 – Острота зрения до операции у пациентов, без коррекции и с максимальной очковой коррекцией в группах исследования (M±σ, n=79)

Исследуемые параметры	I группа (n=26)	II группа (n=28)	III группа (n=25)	p
НКОЗ	0,05±0,03	0,05±0,03	0,04±0,03	>0,05
МКОЗ	0,06±0,05	0,06±0,05	0,04±0,04	>0,05

*Между группами не выявлено статистически значимых различий (p>0,05), критерий Крускала – Уоллиса

Сравнение других клинико-функциональных параметров не выявило статистически значимых различий между группами, p>0,05 (Таблица 12).

Таблица 12 – Значения функциональных показателей до операции в группах исследования (M±σ, n=79)

Исследуемые параметры	I группа (n=26)	II группа (n=28)	III группа (n=25)	p
ЦТР, мкм	762,1±102,5	723,6±89,2	772,1±83,5	>0,05
ВГД, мм рт. ст.	16,7±2,4	16 ± 2,5	16,6±2,4	>0,05
К, дптр	43,7±2,3	44,6±1,9	43,5±1,8	>0,05
Астигматизм, дптр	-1,18±1,9	-1,02±0,5	-0,7±0,2	>0,05
ПЗО, мм	23,3±1,3	23,6±2,1	23,2±1,6	>0,05
Km, дтпр	-6,2±0,6	-6,3±0,4	-6,0±0,4	>0,05
Rmin,front,mm	7,33±0,32	7,4±0,34	7,36±0,32	>0,05
Rmin,back мм	5,6±0,4	5,4±0,5	5,5±0,6	>0,05
ПЭК кл/мм^2	-	-	-	-

*Между группами не выявлено статистически значимых различий (p>0,05)

Подсчет ПЭК методом эндотелиальной микроскопии не дал каких-либо результатов в исследуемых группах, в связи с наличием выраженного отёка и снижения прозрачности роговицы.

При биомикроскопии у пациентов I и II групп было выявлено помутнение хрусталика разной степени плотности. При этом не было выявлено существенных количественных различий между данными оценки помутнений в представленных группах, что может говорить об однородности групп и делает их статистически сравнимыми при дальнейшей обработке данных (Таблица 13).

Таблица 13 – Степень помутнения хрусталика у пациентов с неосложненной катарактой в I и II группах исследования (M±σ, n=54)

Исследуемые параметры	I группа (n=26)	II группа (n=28)	p
Степень помутнения хрусталика	2,6±0,7	2,7±0,6	>0,05

*Между группами не выявлено статистически значимых различий (p>0,05)

У исследуемых пациентов на момент дооперационного обследования была выявлена различная сопутствующая патология. Выявленные изменения представлены в таблице 14.

Таблица 14 – Сопутствующая патология у пациентов исследуемых групп

Сопутствующая патология	I группа	II группа	III группа
Осевая миопия различной степени	6 (23,1%)	8 (28,6%)	4 (16%)
Осевая гиперметропия различной степени	2 (7,7%)	5 (17,8%)	16 (64%)
Компенсированная глаукома	2 (7,7%)	6 (21,4%)	2 (8%)
ВМД	4 (15,4%)	3 (10,7%)	3 (12%)

В ходе выполнения работы использовали донорские корнеосклеральные диски, заготовленные в Глазном тканевом банке ФГАУ НМИЦ «МНТК «Микрохирургия глаза» им. акад. С.Н. Фёдорова» Минздрава России. Исходные средние значения плотности эндотелиальных клеток донорских трансплантатов, срок хранения в исследуемых группах представлены в таблице 15. При проведении сравнительного анализа исходных значений ПЭК, кл/мм^2 и сроков хранения, статистически значимых различий выявлено не было (p=0,129), (p=0,440).

Таблица 15 – Исходные значения ПЭК и сроки хранения донорских трансплантатов в исследуемых группах

Исследуемые параметры	1-я группа	2-я группа	3-я группа
ПЭК исходное, кл/мм^2 (M±σ)	2905,4±77,8	2947,5±99,8	2986 ± 79,2
Сроки хранения, дней (M±σ)	2,1±0,70	2,0±0,61	2,1±0,59

* Между группами отсутствовали статистически значимые различия по исходной ПЭК и срокам хранения трансплантата p>0,05, критерий Крускала – Уоллиса

Таким образом, сравнительное исследование клинико-функциональных параметров глаз, а также функциональных характеристик донорских трансплантатов в группах пациентов показало, что их можно считать однородными и полностью подходящими для последующего сравнительного статистического анализа динамики восстановления клинико-функциональных показателей оперированных глаз в различные послеоперационные сроки.

5.2. Анализ клинико-функциональных результатов в послеоперационном периоде

Раздел посвящен тщательному описанию и сравнительному анализу данных клинико-функциональных результатов у исследуемых групп пациентов в послеоперационном периоде. Для этого была проведена оценка визуальных результатов, рефракционных результатов, анализ результатов оптической когерентной томографии роговицы и их влияние на клинико-функциональные результаты, а также оценка послеоперационных осложнений и динамики послеоперационного периода.

5.2.1. Послеоперационные осложнения и течение послеоперационного периода

Целью данного раздела явилось описание течения послеоперационного периода и сравнительный анализ послеоперационных осложнений у пациентов исследуемых групп.

Послеоперационный период характеризовался ареактивным течением во всех случаях. Все пациенты получали стандартные назначения, включающие инстилляции капель антибиотика, стероидного препарата, кератопротекторных капель и гелей, а также субконъюнктивальные инъекции стероидных препаратов.

Наиболее частым из осложнений ФЛ-ЗПК/ЗАПК у пациентов явилась периферическая отслойка трансплантата. Под периферической отслойкой трансплантата подразумевали, отслойку донорского трансплантата не превышающей 1/3 его протяженности. В целом, частота развития данного осложнения во всех 3-х группах суммарно составила 16 случаев, (19,2%). В 5 случаях (6,4%) периферические отслойки не увеличивались при динамическом отслеживании данных оптической когерентной томографии переднего отрезка глаза, в связи с чем дополнительной пневмопексии не требовалась. В 11 случаях (14,1%) была отмечена отрицательная динамика, что проявлялось в увеличении протяженности и высоты периферических отслоек трансплантата и, как следствие, развитие отека роговицы. Во всех случаях данное осложнение купировалось повторным введением воздуха в переднюю камеру и созданием временной офтальмогипертензии для наиболее качественной адаптации трансплантата ДМ к строме роговицы реципиента (Рисунок 13,14,15,16). Особенность течения послеоперационного периода представлена в таблице 16.

Таблица 16 – Особенности течения послеоперационного периода после ФЛ-ЗПК/ЗАПК

Послеоперационные осложнения	I группа n (%)	II группа n (%)	III группа n (%)
Периферические отслойки трансплантата	7(26,9%)	5(17,8%)	4 (16%)
Повторное введение воздуха	4(15,3%)	3(10,7%)	4 (16%)
Ранняя недостаточность трансплантата	1(2,6%)	2 (7,14%)	3(12%)
Отек роговицы	3(11,5%)	2 (7,14%)	1(4%)
Гифема	0	0	1(2,5%)

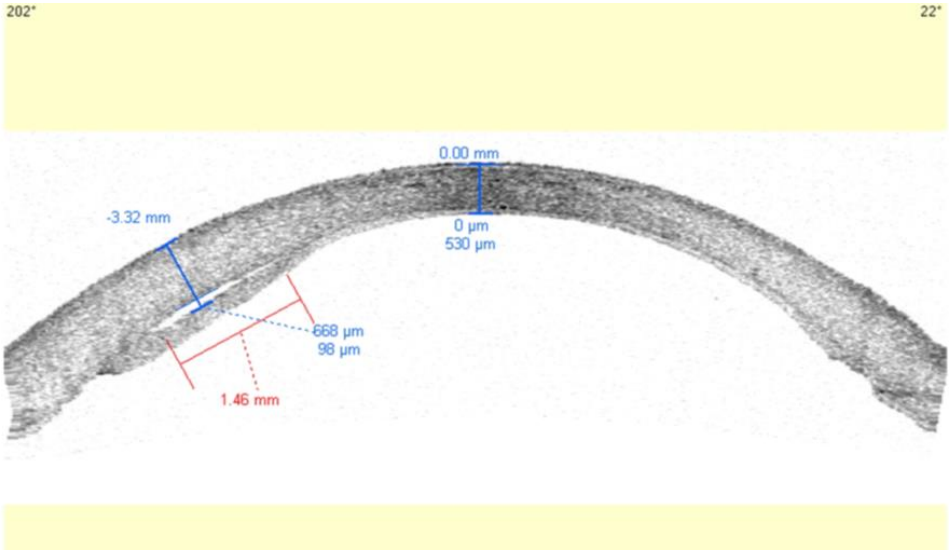

Рисунок 13 – Периферическая отслойка трансплантата, после ФЛ-ЗПК, картина ОКТ

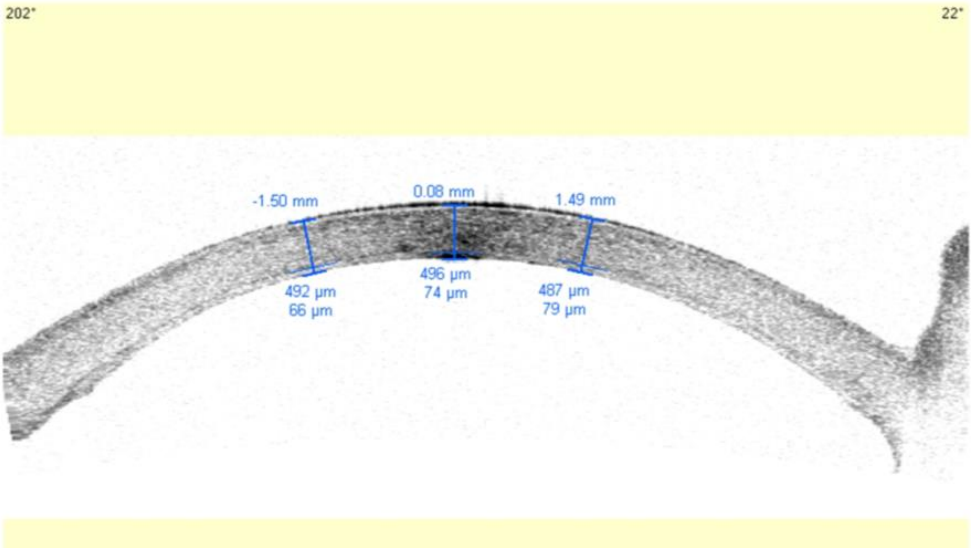

Рисунок 14 – 1 неделя после повторного введения воздуха в переднюю камеру по поводу периферической отслойки трансплантата после ФЛ-ЗПК, картина ОКТ



Рисунок 15 – Обширная отслойка трансплантата после ЗАПК, картина ОКТ

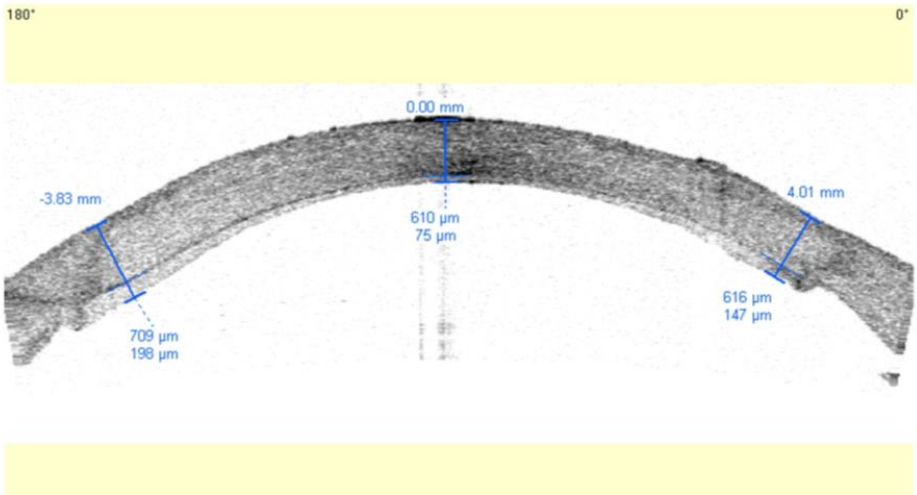

Рисунок 16 – 1 неделя после повторного введения воздуха в переднюю камеру по поводу обширной отслойки трансплантата после ЗАПК, картина ОКТ

Ранняя эндотелиальная недостаточность имела место в 6 случаях (7,6%). В 3-х случаях развитие данного осложнения объяснялось нестандартным течением операции с необходимостью длительных манипуляций по репозиции ультратонкого трансплантата, что повлекло за собой механическую травму эндотелиальных клеток трансплантата. В 2-х других случаях причиной послужила необходимость дополнительных манипуляций по отделению трансплантата, сформированного ФЛ от подлежащей стромы, в виду необходимости разделения оставшихся тканевых мостиков. Это повлекло за собой механическую травму эндотелиальных клеток трансплантата. В одном случае причиной явилось кровоизлияние в переднюю камеру во время выполнения колобомы радужки, при этом у пациентки отмечалось наличие кровяных сгустков в том числе и в зоне интерфейса. Длительное рассасывание кровоизлияния привело к развитию эндотелиальной недостаточности трансплантата. Больным в раннем сроке произведена замена трансплантата, достигнут позитивный лечебный и оптический эффект операции.

Стоит отметить, что развитие отека роговицы в раннем послеоперационном периоде, чаще имело место, после полного рассасывания воздуха, и отмечалось в 6-и (7,59%) случаях. Оно могло быть воспринято как вышеописанная эндотелиальная недостаточность трансплантата. Но после проведения курса гелий-неоновая-лазерстимуляции роговицы (6 сеансов) отек роговицы был купирован, скорее всего объясняется наличием так называемого операционного стресса» эндотелиальных клеток и замедленной активностью K^+/Na^+-помпы.

Таким образом, сравнительный анализ клинико-функциональных результатов после задней послойной кератопластики с различными способами выкраивания трансплантата: с помощью ФЛ и микрокератома, показал положительную динамику всех показателей в послеоперационном периоде. Задняя послойная кератопластика с использованием ФЛ позволяет получить равномерный

по толщине трансплантат с минимальным воздействием на анатомо-топографические взаимоотношения задних слоев роговицы и развитие индуцированной гиперметропии в отличие от техники с использованием микрокератома. Однако, лучшие показатели некорригированной остроты зрения (НКОЗ) и МКОЗ во все сроки наблюдения были выявлены в группе с использованием микрокератома.

5.2.2. Визуальные результаты

Некорригированная острота зрения. В послеоперационном периоде выявлено увеличение показателей НКОЗ во всех группах наблюдения по сравнению с дооперационными значениями ($p<0,001$). При проведении сравнительного анализа средних значений НКОЗ в сроки наблюдения: 7 дней и 1,3,6 и 12 мес., были выявлены статистически значимые различия между тремя группами во всех сроки наблюдения ($p<0,05$) (Таблица 17). При этом лучшие показатели НКОЗ во все сроки наблюдения были отмечены во II группе. Между I и III группами, статистически значимых различий во все сроки наблюдений выявлено не было, ($p>0,05$). Статистически значимые различия были выявлены между I и II группами и II и III ($p<0,01$, с учетом поправки Бонферрони).

Таблица 17 – Результаты сравнительной оценки величины некорригированной остроты зрения вдаль в исследуемых группах пациентов в течение 12 месяцев после операции (M±σ)

	До операции	1 нед.	1 мес.	3 мес.	6 мес.	12 мес.
I группа	0,05±0,03 n=26	0,1±0,06 n=26	0,13±0,09 n=26	0,14±0,08 n=24	0,19±0,11 n=23	0,20±0,12 n=26
II группа	0,05±0,03 n=28	0,15±0,08 n=28	0,17±0,09 n=28	0,22±0,10 n=26	0,26±0,11 n=27	0,29±0,12 n=27
III группа	0,04±0,03 n=25	0,09±0,05 n=25	0,11±0,03 n=25	0,14±0,09 n=25	0,17±0,10 n=23	0,18±0,09 n=24

p	p>0,05	**p=0,003***	**p=0,004***	**p=0,003***	**p=0,003***	**p=0,003***

*Между группами были выявлены статистически значимые различия в послеоперационном периоде (p<0,005), критерий Крускала-Уоллиса; статистически достоверные различия, выявленные после метода попарного сравнения с поправкой Бонферрони

Максимально корригированная острота зрения. Показатели МКОЗ в послеоперационном периоде увеличились во всех исследуемых группах по сравнению с дооперационными значениями, (p<0,001). Сравнительный анализ выявил статистически значимые различия показателей МКОЗ между исследуемыми группами во все сроки наблюдения, (p<0,05), (Таблица 18). Лучшая острота зрения на протяжении всех сроков наблюдения была выявлена во II группе пациентов. При проведении сравнительного анализа данных МКОЗ между I и III группами, статистически значимых различий выявлено не было ни на одном из сроков наблюдения, (p>0,05). Статистически значимые различия были выявлены между I и II группами и II и III (p<0,01, с учетом поправки Бонферрони).

Таблица 18 – Результаты сравнительной оценки динамики величины максимальной корригированной остроты зрения вдаль в обследуемых группах пациентов в течение 12 месяцев (M±σ)

	До операции	1 нед.	1 мес.	3 мес.	6 мес.	12 мес.
I группа	0,05±0,03 n=26	0,13±0,09 n=26	0,14±0,10 n=26	0,21±0,09 n=24	0,29±0,10 n=23	0,32±0,11 n=26
II группа	0,05±0,03 n=28	0,18±0,09 n=28	0,19±0,09 n=28	0,32±0,12 n=26	0,41±0,10 n=27	0,45±0,11 n=27
III группа	0,04±0,03 n=25	0,11±0,05 n=25	0,12±0,06 n=25	0,19±0,13 n=25	0,24±0,12 n=23	0,29±0,11 n=24
p	p>0,05	**p<0,001***	**p<0,001***	**p<0,001***	**p<0,001***	**p<0,001***

*Между группами были выявлены статистически значимые различия в послеоперационном периоде (p<0,001), критерий Крускала-Уоллиса; статистически

достоверные различия, выявленные после метода попарного сравнения с поправкой Бонферрони

Через 12 месяцев наблюдений МКОЗ 0,5 и выше в исследуемых группах была достигнута в 23%, 57% и 8% случаев. Наиболее распространенный результат МКОЗ в I и III группах на момент 12 месяцев наблюдений составил 0,3 и был достигнут в 50% и 48%. Максимальная потенциальная острота зрения в группах ФЛ I и III составила 0,6 и наблюдалась у 5 и 3 пациентов соответственно. В группе с использованием микрокератома максимальная потенциальная острота зрения составила 0,8 и наблюдалась у 6 пациентов.

5.2.3. Рефракционные результаты

Данный раздел посвящен описанию полученных рефракционных результатов и их сравнительному анализу среди исследуемых групп пациентов.

В исследуемых группах не было зарегистрировано статистически значимого снижения показателей кератометрии, в отдаленные сроки наблюдения в сравнении с дооперационными значениями ($p>0,05$). (Таблица 19). Кроме того, статистически значимых различий между показателями послеоперационной средней кератометрии, у исследуемых групп выявлено не было, ($p>0,05$) (Таблица 20). Сравнительный анализ значений послеоперационного астигматизма в исследуемых группах также не показал статистически значимых различий, ($p>0,05$) (Таблица 20).

Таблица 19 - Данные сравнительного анализа показателей кератометрии до и в послеоперационный периоды

Исследуемые параметры	I группа n=26	II группа n=28	III группа n=25
Кератометрия, дптр дооперационная	43,7±2,3	44,6±1,9	43,5±1,8
Кератометрия,дптр	43,5±2,7	43,8±2,3	44±1,9

послеоперационная			
P	>0,05	>0,05	>0,05

Таблица 20 – Значения показателей рефракции в сроки 12 мес после операции в группах исследования (Me,n=79)

Исследуемые параметры	I группа n=26	II группа n=28	III группа n=25
Кератометрия, дптр	43,5(42,4;44,4)	43,6(42,8;44,8)	44(41,3;45,1)
Астигматизм, дптр	-1,25±1,1	-1,31±0,9	-1,19±1,2
Km, дптр,	-6,5(-6,7;-6,4)	-6,9(-7,25:-6,60)	-6,6(6,8;-5,9)
Rmin,front,мм	7,31±0,34	7,36±0,38	7,30±0,33
Rmin,back мм	5,6(5,3;5,7) †*	4,17(4,09;5,04) †*	5,8(5,2;5,9) †*
Гиперметропический сдвиг, дптр	0,14(0,0;0,39) †*	1,13(0,59;1,73) †*	0,0(0,0;0,43) †*

* Примечания: p – статистически достоверные различия определяли с помощью критерия Крускалла – Уоллиса; статистически достоверные различия выявленные после метода попарного сравнения с поправкой Бонферрони: * – отличие между группами статистически достоверно с p<0,05; † – отличие между группами статистически достоверно с p<0,005

Анализ показателей средней тангенциальной кривизны задней поверхности роговицы (Km) перед операцией в сравнении с, отдаленными сроками, послеоперационного периода выявил статистически значимые различия во всех группах наблюдения, (p<0,05), (Таблица 21). При этом, статистически значимых различий между показателями Km в послеоперационном периоде между группами выявлено не было, (p>0,05) (Таблица 20).

Таблица 21 - Данные сравнительного анализа показателей средней тангенциальной кривизны задней поверхности роговицы до и в послеоперационный периоды

Исследуемые параметры	I группа n=26	II группа n=28	III группа n=25
Km, дптр дооперационная	-6,1(-6,5;-5,8)	-6,4(-6,6;-5,7)	-6,1(-6,3;-5,5)
Km, дптр послеоперационная	-6,5(-6,7;-6,4)	-6,9(-7,25:-6,60)	-6,6(6,8;-5,9)
P	**0,023***	**0,019***	**0,021***

* Во всех группах были выявлены статистически значимые различия между дооперционными и послеоперационными значениями Km, (p<0,05), критерий Уилкоксона

При сравнительном анализе показателей минимального радиуса кривизны задней поверхности роговицы (Rmin, back) у исследуемых групп было зарегистрировано статистически значимое снижение показателей Rmin,back по сравнению с дооперационными значениями, (p<0,05), (Таблица 22). Анализ послеоперационных значений Rmin, back также выявил статистически значимую разницу между группами, (p<0,001), (Рисунок 17). Между I и III группами статистически значимых различий послеоперационных значений Rmin, back выявлено не было, (p>0,05). Статистически значимые различия были выявлены между I и II, а также II и III группами (p<0,001),(p<0,001), с учетом поправки Бонферрони. При этом наименьшие значения Rmin, back и соответственно наибольшее их изменение в сравнении с дооперационными значениями были выявлены во II группе.

Таблица 22 - Данные сравнительного анализа показателей минимального радиуса кривизны задней поверхности роговицы до и в послеоперационный периоды

Исследуемые параметры	I группа n=26	II группа n=28	III группа n=25
R min,back, mm дооперационная	5,7(5,2;6,0)	5,6(4,6:5,9)	5,5(4,7;6,2)
R min, back,mm послеоперационная	5,6(5,3;5,7)	4,17(4,09;5,04)	5,4(4,6;5,9)
P	**0,033***	**0,012***	**0,037***

* Во всех группах были выявлены статистически значимые различия между дооперционными и послеоперационными значениями Rmin back, (p<0,05), критерий Уилкоксона

Сравнительный анализ показателей радиуса кривизны передней поверхности роговицы Rmin, front не выявил статистически значимых различий в сравнении с дооперационными значениями, (p>0,05) (Таблица 23). Кроме того, в послеоперационном периоде также не было выявлено статистически значимых различий значений Rmin, front между исследуемыми группами, (p>0,05).

Таблица 23 - Данные сравнительного анализа показателей минимального радиуса кривизны передней поверхности роговицы до и в послеоперационный периоды

Исследуемые параметры	I группа n=26	II группа n=28	III группа n=25
R min, front mm дооперационная	7,15±0,26	7,22±0,27	7,27±0,18
R min, front mm послеоперационная	7,31±0,34	7,36±0,38	7,30±0,33
P	>0,05	>0,05	>0,05

* Во всех группах не было выявлено статистически значимых различий между дооперционными и послеоперационными значениями Rmin, (p<0,05), критерий Уилкоксона

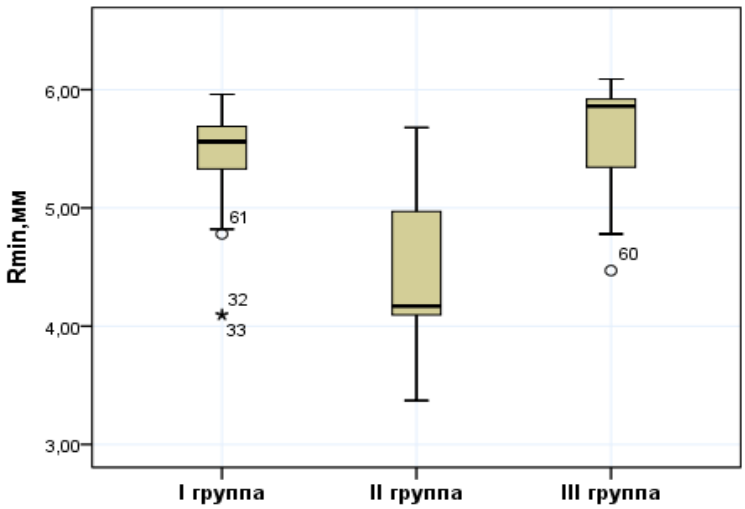

Рисунок 17 - Диаграмма значений Rmin, back (мм) в исследуемых группах

Средняя линия внутри столбика указывает медиану значений. Между группами выявлены статистически значимые различия (p<0,001). При попарном сравнении групп с учетом поправки Бонферрони статистически значимые различия были ваявлены между I и II, а также II и III,(p<0,001),(p<0,001). Между I и III группами статистически значимых различий выявлено не было, p=0,07.

В I группе, средние значения расчетного сферического эквивалента составили -1,2±0,7 дптр, средние значения фактического сферического эквивалента, полученного в послеоперационном периоде -1,0±1,2 дптр (p>0,05). Во II группе были выявлены статистически значимые различия между расчетным сферическим эквивалентом и фактическим сферическим эквивалентом, средние значения составили -1,6±1,0 дптр и -0,42±1,0 дптр соответственно (p<0,001) (Таблица 24).

Таблица 24 - Данные сравнительного анализа расчетного и фактического сфероэквивалента в I и II группах

	SE, расчетный(дптр)	SE, фактический(дптр)	P
I группа, n=26	-1,2±0,7	-1,0±1,2	>0,05
II группа, n=28	-1,6±1,0	-0,42±1,0	**<0,001***

* Были выявлены статистически значимые различия между расчетным SE,дптр и фактическим SE, дптр у пациентов II группы (p<0,001)

При сравнительном анализе величины гиперметропического сдвига в исследуемых группах были выявлены статистически значимые различия (p<0,001), средние значения в которых составили:0,14(0,0;0,39) дптр, 1,13(0,59;1,73)дптр и 0,0(0,0;0,43)дптр (Рисунок 18).

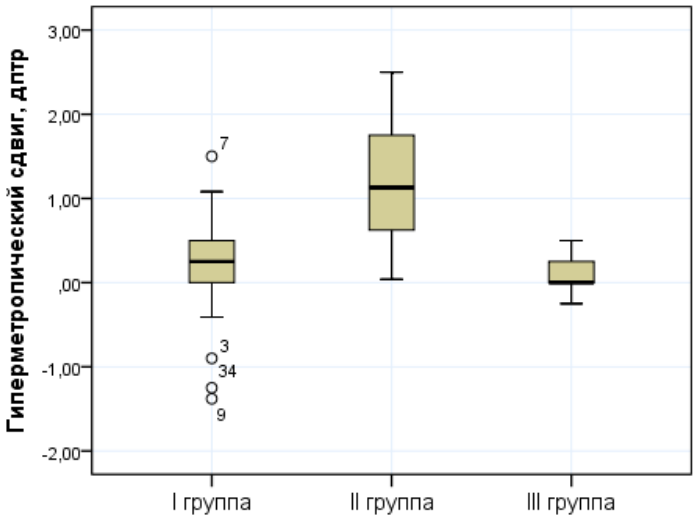

Рисунок 18 - Диаграмма значений гиперметропического сдвига (дптр) в трех группах

Средняя линия внутри столбика указывает медиану значений. Между группами выявлены статистически значимые различия (p<0,001). При попарном сравнении групп с учетом поправки Бонферрони статистически значимые различия были выявлены между I и II, а также II и III,(p<0,001),(p<0,001). Между I и III группами статистически значимых различий выявлено не было, p=0,497.

Проведение корреляционного анализа выявило сильные отрицательные связи между гиперметропическим сдвигом и показателями послеоперационного

минимального радиуса кривизны задней поверхности роговицы (Rmin,back), (r=-0,746; p<0,001) (Рисунок 19).

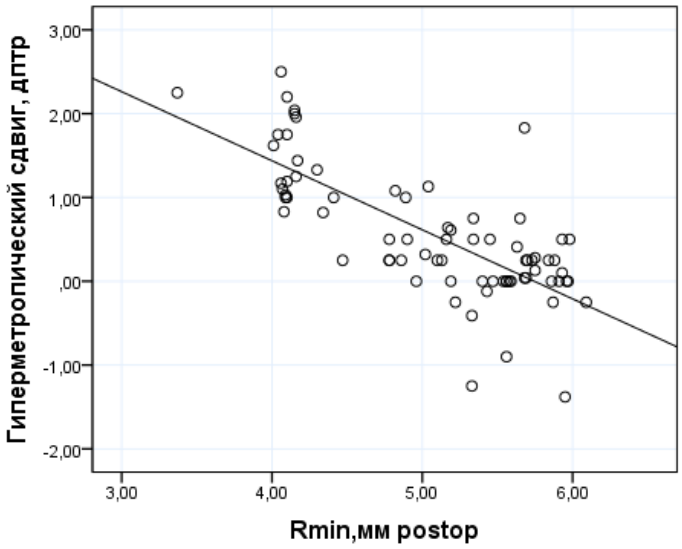

Рисунок 19- График корреляционного анализа (диаграмма рассеяния) между показателями гиперметропического сдвига и значениями Rmin, back в послеоперационном периоде

Можно сделать вывод, что чем меньше показатели послеоперационных значений Rmin, back тем более выраженным будет гиперметропический сдвиг в послеоперационном периоде. Тем самым, было установлено, что трансплантаты выкроенные инвертной техникой с применением ФЛ, оказывают меньший эффект на изменение радиуса кривизны задней поверхности роговицы и, как следствие, приводят к меньшему изменению рефракции в послеоперационном периоде сравнении с ЗАПК с использованием микрокератома.

5.2.4. Проверка результатов математического моделирования

С целью проверки адекватности математической модели, для решения 2 задачи был проведен анализ значений величины гиперметропического сдвига в послеоперационном периоде у пациентов исследуемых групп. Реальная величина гиперметропического сдвига каждого пациента в отдаленные сроки наблюдения 12 месяцев была сравнена с полученным по формуле расчетным значением. Средние значения расчетного гиперметропического сдвига, а также значения выявленного гиперметропического сдвига у пациентов в послеоперационном периоде представлены в таблице 25. Проведенный сравнительный анализ не выявил статистически значимых различий между выявленным гиперметропическим сдвигом и рассчитанным с помощью формулы (p>0,05).

Таблица 25 – Данные сравнительного анализа расчетного гиперметропического сдвига, и выявленного гиперметропического сдвига, (дптр) в исследуемых группах

	I группа	II группа	III группа
Гиперметропический сдвиг, расчетный (EF), дптр	0,12(0,0;0,39)	1,33(1,13;2,11)	0,0(0,03;0,43)
Гиперметропический сдвиг, дптр	0,14(0,0;0,39)	1,13(0,59;1,73)	0,0(0,0;0,43)
P	>0,05	>0,05	>0,05

* Статистически значимых различий выявлено не было, (p>0,05)

При проведении сравнительного анализа величины расчетного гиперметропического сдвига между исследуемыми группами были выявлены статистически значимые различия, (p<0,001). При этом более высокие значения величины гиперметропического сдвига были выявлены во II группе с использованием микрокератома, 1,33(1,13;2,11) дптр.

5.2.5. Сравнительный анализ результатов оптической когерентной томографии роговицы и их влияние на клинико-функциональные результаты

Раздел посвящен описанию результатов сравнительного анализа данных оптической когерентной томографии роговицы, а также их изменению в динамике у пациентов исследуемых групп.

Динамика ЦТР, с использованием метода ОКТ, отображена в таблице 26. Через 12 месяцев после операции во всех исследуемых группах отмечали уменьшение ЦТР, ($p<0,05$). При этом статистически значимых различий значений ЦТР между исследуемыми группами в течение всего срока наблюдений выявлено не было, ($p>0,05$).

Таблица 26 – Динамика значений ЦТР, включая толщину трансплантата по данным ОКТ, (M±σ)

	1 мес.	3 мес.	6 мес.	12 мес.
I группа, n=26	625±44,9 (n=26)	589±42,3(n=24)	560±33,9(n=23)	549±29,9(n=26)
II группа, n=28	623±45,7 (n=28)	566±32,4(n=26)	543±24,8(n=27)	534±23,6(n=27)
III группа, n=25	634±32,3 (n=25)	583±20,3(n=25)	561±23,1(n=23)	549±25,2(n=24)
P	>0,05	>0,05	>0,05	>0,05

* Между группами отсутствовали статистически значимые различия ЦТР во всех сроки наблюдения($p>0,05$, критерий Mann-Whitney с поправкой Бонферрони)

Средние значения центральной толщины трансплантата, в отдаленные сроки наблюдения представлены в таблице 27. Статистически значимых различий значений центральной толщины трансплантата между исследуемыми группами, выявлено не было ($p>0,05$), (Таблица 27). Сравнительный анализ соотношения центральной толщины трансплантата к его толщине на периферии (Ц:П), выявил

статистически значимые различия между группами (p<0,001). В I и III группах донорский трансплантат был равномерен по толщине, средние значения Ц:П составили 0,92±0,06 и 0,94±0,06, в то время как средние значения Ц:П II группы были 0,57±0,11(p<0,001) (Рисунок 20).

Таблица 27 - Сравнительный анализ показателей центральной толщины роговицы и индекса «Ц:П»

Исследуемые параметры	I группа (n=26)	II группа (n=28)	III группа (n=25)	p
Центральная толщина трансплантата, мкм	81±15,7	92±24,5	82±10,5	>0,05
Индекс “Ц:П”,трансплантата (%)	0,92±0,06	0,57±0,11	0,94±0,06	**<0,001***

* Были выявлены статистически значимые различия значений индекса Ц:П между I и II, а также II и III группами наблюдения (p<0,001, критерий Mann- Whitney, с поправкой Бонферрони)

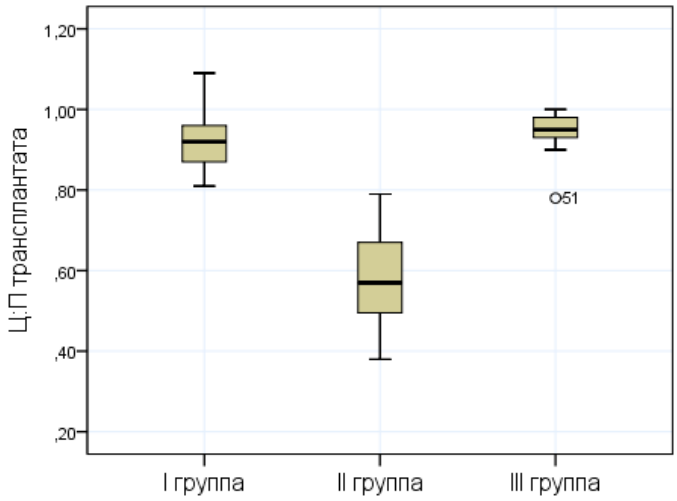

Рисунок 20 - Диаграмма значений Ц:П трансплантата (%) в исследуемых группах

Между группами выявлены статистически значимые различия (p<0,001). Статистически значимые различия были выявлены между I и II, а также II и III группами (p<0,05). Между I и III группами статистических различий выявлено не было (p>0,05).

Проведение корреляционного анализа выявило выраженные отрицательные связи между гиперметропическим сдвигом и показателем Ц:П трансплантата (r=-0,616; p<0,001) (Рисунок 21).

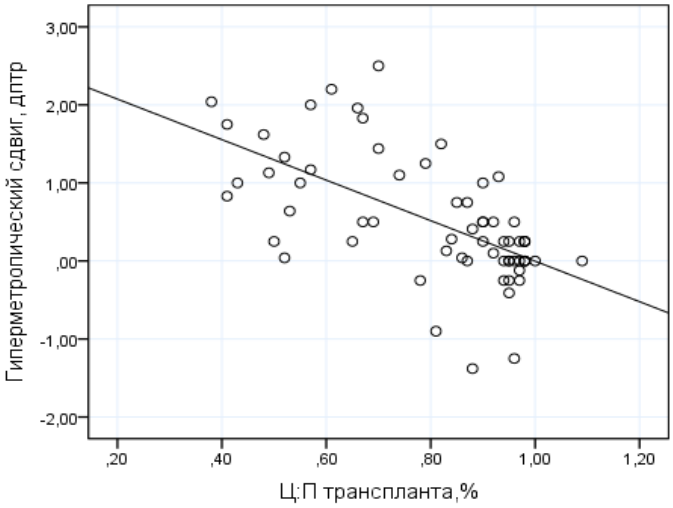

Рисунок 21 - Корреляционный график (диаграмма рассеяния), между показателями гиперметропического сдвига, дптр и значениями индекса Ц:П трансплантата,%.

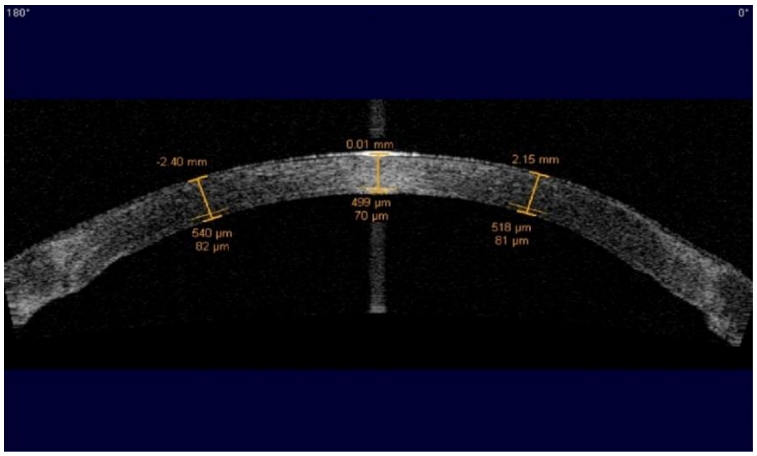

А

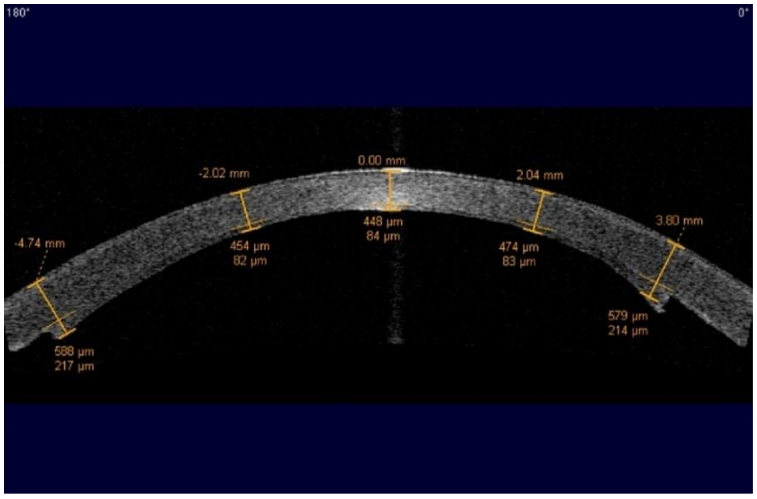

Б

А – ОКТ картина пациента после ФЛ-ЗПК, спустя 3 месяца

Б - ОКТ картина пациента после ЗАПК, спустя 3 месяца

Рисунок 22 - ОКТ картина после ФЛ-ЗПК и ЗАПК с использованием микрокератома

5.3. Сравнительный анализ степени потери ЭК во время хирургического вмешательства и в динамике послеоперационного периода

Целью данной части работы явилась оценка потери ЭК при использовании двух различных техник задней послойной кератопластики: с использованием микрокератома и ФЛ. Для этого была проведена оценка относительной потери ЭК в ходе выкраивания трансплантата при использовании ФЛ и микрокератома, а также потеря ЭК в динамике послеоперационного периода.

5.3.1. Сравнительный анализ относительной потери эндотелиальных клеток при выкраивании трансплантата с использованием инвертной техники ФЛ и микрокератома

При проведении сравнительного анализа полученных данных в ходе обработки изображений в программе ImageJ были выявлены статистически значимые различия между исследуемыми группами, ($p<0,001$). При этом меньший процент относительной потери ЭК был выявлен во II группе с использованием микрокератома и составил 11,5±4,0 % (Таблица 28). Между I и III группами статистически значимых различий выявлено не было, ($p>0,05$). Статистически значимые различия были выявлены между I и II, а также II и III группами $p=0,01$(с учетом поправки Бонферрони).

Таблица 28 – Данные относительной потери ЭК, % при выкраивании трансплантата у исследуемых групп пациентов

	I группа	II группа	III группа
Относительная потеря ЭК,%	17,2±2,7 *,†	11,5±4,1 *,†	16,5±3,1 *,†

*Примечания: p – статистически достоверные различия определяли с помощью критерия Крускалла – Уоллиса; статистически достоверные различия выявленные после метода попарного сравнения с поправкой Бонферрони: * – отличие между группами статистически достоверно с p<0,001; † – отличие между группами статистически достоверно с p=0,01, критерий Крускала - Уоллеса

По результатам сравнительного анализа средних значений относительной потери ЭК в зависимости от способа выкраивания трансплантата можно сделать вывод, что инвертная техника с использованием ФЛ является более травматичной в сравнении с техникой, предполагающей использование микрокератома.

5.3.2 Сравнительный анализ потери эндотелиальных клеток в послеоперационном периоде

Восстановление прозрачности роговицы с полным купированием дооперационной симптоматики у пациентов 3-х групп было достигнуто во всех случаях (100%).

В послеоперационном периоде у пациентов всех исследуемых групп зарегистрировали постепенное снижение ПЭК роговицы (Таблица 29,30). При проведении сравнительного анализа в сроки наблюдения 3,6 и 12 месяцев, были выявлены статистически значимые различия между всеми группами наблюдения, (p<0,05). При этом большая потеря ЭК наблюдалась в I и III группах с использованием ФЛ по сравнению со II группой с использованием микрокератома и составила соответственно: 915±270 кл/мм^2 (65,7±7,7%), 830±240 кл/мм^2

(68,2±5,6%) и 1195±250 кл/мм^2 (58,5±8,1%). Статистически значимых различий между I и III группами во все сроки наблюдения выявлено не было, (p>0,05).

Таблица 29 – Динамика потери ЭК, % по данным конфокальной микроскопии у исследуемых групп в различные сроки наблюдения, (M±σ)

	3 месяца	6 месяцев	12 месяцев
I группа n=26	42,2±7,2 n=24	55,9±8,1 n=23	65,7±7,7 n=26
II группа n=28	39±8,6 n=26	52,8±8,2 n=27	58,5±8,1 n=27
III группа n=25	41,3±6,9 n=25	54,9±6,2 n=23	68,2±5,6 n=24
P	**0,02***	**0,03***	**0,02***

* Между группами были выявлены статистически значимые различия потери ЭК в срок наблюдения 3,6 и 12 месяцев, (p<0,05, критерий Крускала-Уоллеса; статистически достоверные различия выявленные после метода попарного сравнения с поправкой Бонферрони)

Таблица 30 – Динамика потери ЭК, кл/мм^2 по данным конфокальной микроскопии у исследуемых групп в различные сроки наблюдения, (M±σ)

	3 месяца	6 месяцев	12 месяцев
I группа n=26	1318±308 n=24	1275±297 n=23	915±270 n=26
II группа n=28	1441±310 n=26	1309±318 n=27	1195±250 n=27
III группа n=25	1342±245 n=25	1196±276 n=23	830±240 n=24
P	**0,02***	**0,03***	**0,02***

* Между группами были выявлены статистически значимые различия потери ЭК в срок наблюдения 12 месяцев, (p<0,05, критерий Крускала-Уоллеса; статистически достоверные различия выявленные после метода попарного сравнения с поправкой Бонферрони)

Проведенный корреляционный анализ выявил прямую статистически значимую корреляционную связь между относительной потерей ЭК, % при

выкраивании трансплантата и потерей ЭК, в 3, 6 и 12 месяцев (r=0,718, p=0,012) (r=0,643; p=0,023), (r=0,380; p=0,021).

Тем самым можно сделать вывод, что чем более выражена травматизация эндотелиальных клеток во время выкраивания донорского трансплантата тем более выраженной будет потеря ЭК в послеоперационном периоде. Таким образом, большая потеря ЭК в I и III группах с использованием ФЛ в отдаленные сроки наблюдения, сопряжена с большей травматизацией эндотелиальных клеток во время подготовки трансплантата.

5.4. Сравнительный анализ динамики показателей денситометрии роговицы и их влияние на клинико-функциональный исход

Целью данного раздела исследования явилась проведение сравнительного анализа данных оптической плотности роговицы и их изменения в динамике у пациентов исследуемых групп.

Для достижения этой цели данные денситометрии роговицы были зарегистрированы в различных зонах (центральной и парацентральной) по всей глубине (общая денситометрия, TL), в различных слоях роговицы (переднем, AL; центральном, CL; заднем, PL), а также непосредственно в зоне интерфейса в исследуемых группах на различных сроках послеоперационного наблюдения (3, 6, 12 месяцев). Кроме того, для подтверждения клинического значения изменения денситометрии, был проведен корреляционный анализ взаимосвязи остроты зрения с показателями денситометрии в центральной зоне роговицы.

Динамика показателей общей денситометрии, TL в центральной 0-2мм и парацентральной 2-6 мм зонах отображена в таблице 31. Через 12 месяцев после операции во всех исследуемых группах отмечали уменьшение показателей TL роговицы как в центральной 0-2мм так и в парацентральной 2-6 мм зонах, (p<0,001). При этом статистически значимых различий между показателями TL роговицы у исследуемых групп выявлено не было, (p>0,05).

Таблица 31 – Динамика показателей общей оптической плотности роговицы, в центральной и парацентральной зонах у пациентов (M±σ)

	3 месяца		6 месяцев		12 месяцев	
	0-2, мм	2-6, мм	0-2, мм	2-6, мм	0-2, мм	2-6, мм
I группа, n=26	23,6±6,1	21,9±7,1	19,4±7,1	19,2±6,9	16,8±6,4	17,1±6,4
	n=24		n=23		n=26	
II группа, n=28	24,4±6,9	23,3±6,5	20,2±7,3	20,1±7,2	17,6±6,1	17,4±6,1
	n=26		n=27		n=27	
III группа, n=25	24,1±7,5	25,5±7,3	22,7±6,8	20,1±7,1	18,4±5,8	18±5,8
	n=25		n=23		n=24	
P	>0,05	>0,05	>0,05	>0,05	>0,05	>0,05

* Между группами отсутствовали статистически значимые различия показателей TL денситометрии в зонах 0-2 и 2-6 мм, во всех сроки наблюдения(p>0,05, критерий Mann- Whitney с учетом поправки Бонферрони)

При проведении сравнительного анализа показателей оптической плотности различных слоев роговицы в сроки наблюдения 12 месяцев были выявлены статистически значимые различия значений денситометрии задних слоев роговицы, PL как в центральной 0-2 мм так и в парацентральной 2-6 мм зонах, (p=0,012, p=0,023) (Таблица 32). При этом меньшие показатели оптической плотности были выявлены у пациентов II группы. Статистически значимых различий между I и III группами выявлено не было, (p>0,05). Сравнительный анализ показателей передних слоев, AL и центральных слоев, CL не выявил статистически значимых различий между группами (p>0,05).

Таблица 32 – Сравнительный анализ показателей денситометрии различных слоев роговицы: AL, CL, PL в центральной 0-2 мм и 2-6 мм парацентральной зонах у исследуемых групп пациентов в отдаленные сроки наблюдения 12 месяцев (M±σ)

	Передний слой, AL		Центральный слой, CL		Задний слой, PL	
	0-2, мм	2-6, мм	0-2, мм	2-6, мм	0-2, мм	2-6, мм
I группа, n=26	25,7±7,8	23,5±8,1	16,2±6,8	16,7±7,1	16,9±6,4	16,7±7,0
II группа, n=28	25,5±6,4	23,7±6,9	16,1±5,7	15,6±6,1	16,1±5,4	15,6±5,8
III группа,n=25	24,9±8,7	23,9±8,5	17,1±6,1	16,2±6,8	17,2±6,5	16,9±6,9
P	>0,05	>0,05	>0,05	>0,05	**0,012***	**0,023***

* Между группами были выявлены статистически значимые различия значений PL в зонах 0-2 и 2-6 мм, в отдаленные сроки наблюдения (p<0,05, критерий Крускала-Уоллеса; статистически достоверные различия выявленные после метода попарного сравнения с поправкой Бонферрони)

Для более детальной оценки выраженности хейза в зоне прилегания трансплантата к строме реципиента у исследуемых групп пациентов был проведен анализ оптической плотности зоны интерфейса в зонах 0-2 и 2-6 мм в отдаленные сроки наблюдения. Сравнительный анализ данных выявил статистически значимые различия между группами (p=0,003), (p=0,008) (Таблица 33). При этом статистически достоверных различий между I и III группами выявлено не было (p>0,05). Наименьшие значения оптической плотности роговицы в зоне интерфейса были зарегистрированы у пациентов II группы с использованием микрокератома.

Таблица 33 - Сравнительный анализ показателей денситометрии зоны интерфейса, усл.ед в сроки наблюдения 12 месяцев

Исследуемые параметры	I группа (n=26)	II группа (n=28)	III группа (n=25)	p
Зона интерфейса, 0-2 мм	15,5±4,2	11,9±3,3	16,2±5,1	**0,003***
Зона интерфейса, 2-6 мм	15,4±4,0	11,5±3,08	15,9±4,5	**0,008***

* Между группами были выявлены статистически значимые различия значений зоны интерфейса в зонах 0-2 и 2-6 мм, в отдаленные сроки наблюдения (p<0,05, критерий Крускала-Уоллеса; статистически достоверные различия выявленные после метода попарного сравнения с поправкой Бонферрони)

Для проведения корреляционного анализа данные всех исследуемых групп были суммированы. Корреляционный анализ выявил наличие отрицательных статистически значимых корреляционных связей между показателями МКОЗ в сроки наблюдения 6 и 12 месяцев и значениями оптической плотности роговицы в зоне интерфейса центральной зоны, (r=-0,317; p=0,04) и (r=-0,366; p=0,033).

Таким образом, выявленные статистически значимые различия в исследуемых группах между показателями денситометрии в задних слоях роговицы, а также зоны интерфейса позволяют сделать вывод, что техника ЗАПК/DSAEK с использованием микрокератома приводит к меньшему развитию помутнения (хейза) в зоне прилегания трансплантата. Кроме того, основываясь на полученных данных корреляционных связей между МКОЗ и показателями денситометрии зоны интерфейса можно заключить, что неоптимальное качество стромальной поверхности трансплантата в ходе использования ФЛ является одной из причин невысокой МКОЗ полученной в ходе данного исследования.

ОБСУЖДЕНИЕ ПОЛУЧЕННЫХ РЕЗУЛЬТАТОВ И ЗАКЛЮЧЕНИЕ

В последние два десятилетия эндотелиальная кератопластика получила широкое распространение среди хирургов всего мира. Благодаря хорошим клинико-функциональным результатам, быстрой реабилитации пациентов в послеоперационном периоде, стандартизации и легкости освоения хирургической техники эндотелиальная кератопластика стала золотым стандартом в лечении эндотелиальной недостаточности роговицы [15,18,34].

В настоящее время существуют различные модификации эндотелиальной кератопластики. Однако, наибольшее распространение среди хирургов получила техника задней послойной кератопластики с использованием микрокератома, предложенная M. Gorovoy в 2006 году [43]. К основным преимуществам техники ЗАПК стоит отнести, легкость в освоении хирургической техники, хорошие зрительные результаты, минимальный астигматизм в послеоперационном периоде в сравнении со сквозной кератопластикой [8,28]. Кроме того, на данный момент рядом исследований хорошо описаны недостатки техники ЗАПК [28]. Существенным недостатком техники является наличие гиперметропического сдвига в послеоперационном периоде в среднем +1,25 диоптрии, что обусловлено конфигурацией трансплантата в виде мениска [8,18]. Ранее неоднократно было показано воздействие архитектоники заднего послойного трансплантата на сдвиг рефракции в послеоперационном периоде [17,52]. Так, в 2008 году Yoo и соавт. на основании данных ОКТ переднего отрезка глаза, впервые предложили индекс, отражающий разницу толщин трансплантата в центре и на периферии (Ц:П) [117]. Авторы выявили значительную корреляцию данного индекса с развитием гиперметропического сдвига в послеоперационном периоде ($r=0,65$, $p<0,001$). Другим, не менее важным недостатком является, высокий риск перфорации донорского ткани во время выкраивания трансплантата при использовании техники многократных резов микрокератомом, что в условиях дефицита донорского материала, существенно ограничивает ее применение [92,116].

С другой стороны, использование ультратонких трансплантатов и техники двойного реза микрокератомом позволяет уменьшить значения гиперметропического сдвига до 0,78±0,59 дптр [27] и даже 0,31±2,35 дптр [8,58].

С развитием фемтосекундно-лазерных технологий рядом авторов была предложена инвертная техника формирования донорского трансплантата со стороны эндотелия [51]. Несколько исследований показали, что инвертная техника с использованием ФЛ позволяет получить трансплантат равномерной формы и необходимой толщины с минимальным риском повреждения донорской ткани [51,98]. В связи с нехваткой донорского материала на сегодняшний день это является существенным преимуществом инвертной техники ФЛ-ЗПК. Однако, до сих пор недостаточно изучен вопрос потери ЭК при использовании данной техники, а также влияние трансплантатов данной конфигурации на рефракционные и зрительные результаты. Таким образом, в настоящее время актуально проведение сравнительного анализа техник ЗАПК и ФЛ-ЗПК, для определения преимуществ и недостатков данных техник в различные сроки послеоперационного периода.

В связи с актуальностью данной проблемы была сформулирована цель настоящего исследования - провести сравнительный анализ клинико-функциональных результатов у пациентов после задней послойной кератопластики с использованием фемтосекундного лазера и микрокератома.

Для достижения поставленной цели работа была разделена на несколько последовательных этапов, которые соответствовали поставленным задачам: следовало в ходе эксперимента определить оптимальные настройки ФЛ, для этого производили оценку качества поверхности стромального ложа роговицы и времени работы ФЛ; разработать математическую модель, описывающую оптику роговицы при использовании задних послойных трансплантатов, выкроенных с помощью микрокератома и ФЛ; в клинике оценить степень потери ПЭК во время хирургического вмешательства и в послеоперационном периоде ЗПК при различных способах выкраивания трансплантата; изучить показатели денситометрии собственной роговицы реципиента, донорского трансплантата и

хирургического интерфейса, с использованием оптической денситометрии, после задней послойной кератопластики с использованием ФЛ-ЗПК и микрокератома; провести сравнительный анализ клинико-функциональных результатов пациентов после задней послойной кератопластики с различными способами выкраивания трансплантата.

Данная работа включала выполнение клинического и экспериментального этапов исследования.

В ходе экспериментального этапа исследования проводили оценку качества поверхности стромального ложа роговицы с помощью 3D-цифрового микроскопа Hirox KH-8700 (Япония). Кроме того, производили оценку времени работы лазера, в зависимости от используемых настроек ФЛ. Для анализа было использовано 16 свиных корнеосклеральных дисков со сформированными на их поверхности трансплантатами с помощью различных настроек ФЛ: «послойная кератопластика», «ЛАСИК», «модифицированных настроек», а также с помощью микрокератома.

В ходе исследования выявили, что относительно меньшие значения показателей шероховатости в группах при использовании ФЛ, наблюдали в группе с модифицированными настройками. Кроме того, время работы лазера при использовании данных настроек было минимальным в сравнении с другими используемыми в ходе эксперимента настройками. Основной отличительной особенностью данных настроек явились: высокая частота реза, а также минимальная мощность 11 мм/с и 95% для стромального реза, и 40 мм/с и 110% для вертикального реза соответственно. Вместе с тем, сравнительный анализ показателей шероховатости групп ФЛ с группой микрокератома выявил наименьшие значения показателей шероховатости Ra и Rz, и соответственно более гладкую стромальную поверхность в группе с использованием микрокератома. Данная находка соответствует данным литературы описанным ранее [29]. Таким образом, относительно небольшие показатели шероховатости поверхности роговичного среза группы модифицированных настроек в сравнении с другими

используемыми настройками в ходе эксперимента, а также минимальное время работы ФЛ в ходе выкраивания трансплантата, определили целесообразность использования модифицированных настроек в ходе дальнейшего исследования для техники ФЛ-ЗПК.

Для описания изменений оптики роговицы глаза при использовании задних послойных трансплантатов, выкроенных с помощью микрокератома и ФЛ была разработана математическая модель. За основу математической модели были взяты значения радиуса кривизны задней поверхности глаза (r_{pc} мм) после ЗПК при использовании трансплантатов различной конфигурации. Модель была применена для всех 79 исследуемых пациентов, а полученные в ходе расчетов значения гиперметропического сдвига были сопоставлены со значениями полученными в ходе исследования. При этом статистически достоверных различий между расчетными показателями гиперметропического сдвига и фактическими, выявлено не было, ($p>0,05$). Таким образом математически обосновано, что трансплантаты различной конфигурации оказывают влияние на оптический результат главным образом ввиду изменения радиуса кривизны задней поверхности роговицы.

Клинический этап исследования базировался на анализе клинико-функциональных результатов 79 пациентов после задней послойной кератопластики выполненной по поводу эндотелиальной недостаточности различной этиологии.

Все пациенты были разделены на 3 группы, сформированные в зависимости от клинического характера патологии и выбранной хирургической тактики.

I-я группа – пациенты с катарактой и ДФ, которым была выполнена одномоментная ФЛ-ЗПК с ФЭ и имплантацией ИОЛ в капсульный мешок (26 пациентов).

II-я группа – пациенты с катарактой и ДФ прооперированные по одномоментной методике ЗАПК с ФЭ и имплантацией ИОЛ в капсульный мешок (28 пациентов).

III-я группа – пациенты с артифакией, и с наличием ЭД, которым была выполнена ФЛ-ЗПК (25 пациентов).

Исследуемые группы пациентов были однородны и сравнимы по предоперационным характеристикам. Отличительной особенностью пациентов III группы являлось наличие вторичной ЭД различной этиологии, в отличие от пациентов I и III групп, где критерием включения была первичная ДФ. Ряд исследований показал, что этиология развития ЭД не влияет на итоговые клинико-функциональные результаты после проведенной ЗПК [55,66,83]. Данный факт авторы обьясняют процессами ремоделирования и восстановления архитектоники субэпителиального пространства, а также стромы роговицы в послеоперационном периоде после кератопластики вне зависимости от этиологии [55,66] Однако, процессы ремоделирования роговицы могут быть ограничены наличием выраженных фиброзных изменений в роговице ввиду длительного ее отека при далекозашедших стадиях ЭД. В ходе данного исследования наличие выраженных фиброзных изменений в строме роговицы являлось одним из критериев исключения. Кроме того, в ходе исследования были исключены пациенты с наличием несостоятельной иридохрусталиковой диафргамы, далекозашедшей стадией глаукомы, пациенты после антиглаукоматозной операции, а также с фиксацией ИОЛ в передней камере и зрачковой фиксацией, рубцовыми изменениями в макулярной области и наличием отслойки сетчатки.

Послеоперационный период пациентов характеризовался ареактивным течением. Наиболее частым осложнением во всех группах пациентов была периферическая отслойка трансплантата. Частота повторного введения воздуха, связанного с прогрессирующей периферической отслойкой трансплантата в I, II и III группах составила 4 (15,3%), 3 (10,7%) и 4 (16%), соответственно. По данным литературы частота развития периферической отслойки трансплантата после эндотелиальной кератопластики варьирует от 0 до 82% [34,99], что сопоставимо с данными этого исследования. Частота развития ранней недостаточности трансплантата в I, II и III группах составила 1 (2,6%), 2 (7,1%) и 3 (12,0%), что также

было сопоставимо с данными мировой литературы, а именно частота развития ранней недостаточности трансплантата в первые 3 месяца после ЗАПК может достигать 29% [17,90]. Стоит отметить, что в ходе данного исследования не было выявлено ни одного случая развития зрачкового блока в послеоперационном периоде, что связано с профилактическим выполнением иридэктомии во время операции до этапа трансплантации донорского материала.

Несмотря на то, что в ходе исследования у всех пациентов отмечалось увеличение показателей НКОЗ и МКОЗ по сравнению с дооперационными значениями, проведенный сравнительный анализ показателей НКОЗ и МКОЗ, выявил статистически значимые различия между группами ФЛ-ЗПК и ЗАПК. При этом лучшие показатели НКОЗ и МКОЗ мы наблюдали в группе с использованием механического микрокератома, (ЗАПК).

Обращает на себя внимание факт относительно невысокого уровня показателя МКОЗ в отдаленном периоде у пациентов в исследуемых группах. В ходе исследования острота зрения 0,5 и выше у пациентов после ЗАПК наблюдалась в 57%, в то время как в группах I и III после ФЛ-ЗПК, только лишь в 23% и 8%. Это существенно меньше результатов достигнутых в аналогичные сроки по данным литературы. Так Li и соавт. докладывали о МКОЗ после ЗАПК 0,5 и выше в 93,5% к первому году наблюдений [66]. По данным исследования Koenig и соавт. МКОЗ 0,5 и выше после ЗАПК наблюдалась в 61,8% случаев на момент 6 месяцев наблюдений.

Факт более низкой остроты у оперированных в данном исследовании пациентов может быть объясним с позиции наличия сопутствующей патологии глазного яблока [62]. Однако, мы не можем исключить того, что прозрачность собственной роговицы у оперированных нами пациентов восстановилась не полностью. Известно, что последнее зависит от наличия исходных дистрофических изменений стромы, которые прогрессируют по мере развития эндотелиальной дистрофии роговицы. Наличие деструктивных изменений собственной стромы было связано с проведением оперативных вмешательств при далеко зашедших

стадиях заболевания, в результате позднего обращения пациентов и с продолжительными сроками ожидания операции. В данном исследовании сроки проведения операции от начала развития заболевания варьировались в среднем от 11 до 18 мес., составив в I, II и III группах 13,2±1,7; 12,9±2,1 и 13,1±1,6 мес.

Следующий важный аспект результативности проведенных операций связан с оценкой влияния формы трансплантата на оптический результат.

По данным, полученным в ходе исследования, индекс Ц:П в группе ФЛ-ЗПК был близок к 1,0. Это свидетельствует о симметричности и равномерности профиля получаемой донорской лентикулы. При сравнении значений «Ц:П» в группах ЗАПК и ФЛ-ЗПК выявлены статистически значимые различия между ними ($p<0,001$). Это показывает, что процесс подготовки трансплантата при использовании инвертной техники и ФЛ обеспечивает ряд геометрических преимуществ, в сравнении с микрокератомом. Также была отмечена умеренная обратная взаимосвязь между «Ц:П» и наличием гиперметропического сдвига рефракции пациентов в послеоперационном периоде($r=-0,616$; $p<0,001$).

В данном исследовании величина гиперметропического сдвига в группе где применяли механический микрокератом составила: 1,13(0,59;1,73) дптр, а в группах I и III ФЛ-ЗПК: 0,14(0,0;0,39) дптр, и 0,0 (0,0;0,43)дптр, ($p<0,001$). Что соответствует данным литературы [18,62]. По данным литературы величина гиперметропического сдвига после ЗАПК с использованием микрокератома варьирует в широких пределах, в среднем составляя от 1,19±1,32 дптр [62] до 1,41±0,59 дптр [18].

Практическая значимость полученной информации заключается в возможности учета при расчетах ИОЛ при одномоментных операциях, когда ФЛ-ЗПК сочетается с удалением катаракты.

В ходе исследования были выявлены статистически значимые различия значений радиуса кривизны задней поверхности роговицы в послеоперационном периоде в сравнении с дооперационными значениями у всех групп наблюдения,

($p<0,05$). При этом меньшие значения радиуса кривизны задней поверхности были выявлены в группе с использованием микрокератома. Кроме того были установлены сильные отрицательные связи между гиперметропическим сдвигом и показателями послеоперационного минимального радиуса кривизны задней поверхности роговицы (Rmin,back), ($r=-0,746$; $p<0,001$). Полученные в ходе исследования данные сопоставимы с ранее описанными данными в литературе [18]. Рядом исследователей было установлено влияние донорских трансплантатов выкроенных с помощью микрокератома на изменение радиуса кривизны задней поверхности роговицы и ее взаимосвязь с наличием гиперметропического сдвига в послеоперационном периоде [18,95]. По мнению исследователей трансплантат в форме мениска вызывает уменьшение радиуса кривизны задней поверхности роговицы и тем самым приводит к сдвигу рефракции в сторону гиперметропии [52].

Данные факты позволяют утверждать, что равномерный по толщине трансплантат обладает рядом оптических преимуществ в сравнении с трансплантатом в форме мениска.

Плотность эндотелиальных клеток трансплантата и динамика её потери в послеоперационном периоде являются существенно важными с позиций обеспечения долгосрочной прозрачности пересаженной ткани. Травма клеток может происходить на разных этапах операции, но особенно при выкраивании трансплантата и в момент его имплантации в переднюю камеру глаза, расправления и фиксации пузырем воздуха или газа.

В ходе данного исследования при оценке относительной потери эндотелиальных клеток при выкраивании трансплантата с помощью ФЛ и микрокератома б***о***льшая потеря ЭК была выявлена в группах с использованием ФЛ и составила в I и III группах: 17,2±2,7% и 16,5±3,1%. В то время как в группе микрокератома относительная потеря ЭК была 11,5±4,1%.

Среди возможных причин утраты монослоя клеток эндотелия при инвертной технике выкраивания наиболее существенными являются сам факт аппланации и прямой контакт интерфейса лазера с клетками. Также играют роль прямое

воздействие лазерного излучения (при повышении энергии клетки страдают в большей степени), толщина трансплантата (при меньшей толщине травма клеток больше) и работа шпателем в интерфейсе с целью рассечения перемычек и тканевых мостиков, оставшихся после фемтодиссекции [73].

В тоже время, экспериментальные исследования показали относительно небольшую потерю ЭК непосредственно в процессе аппланации, которая не превышала 10% [68,98]. С целью уменьшения потери клеток во время аппланации некоторые хирурги рекомендуют наносить на поверхность эндотелия раствор ВЭ [68]. Эта точка зрения разделяется далеко не всеми. Так, Яковлева С. с соавторами в 2017 году в ходе эксперимента выявила, что нанесение ВЭ на поверхность эндотелия сопровождается появлением складчатости роговицы при аппланации, следствием чего является формированием неравномерного по толщине трансплантата. Таким образом, вопрос использования ВЭ в момент аппланации для защиты эндотелия при инвертной технике лазерного выкраивания до сих пор является дискуссионным.

При сравнении двух групп пациентов оперированных в данном исследовании, б**о**льшая потеря ЭК была выявлена после ФЛ-ЗПК, и составила в I и III группах в сроки наблюдения 12 месяцев: 65,7±7,7% и 68,2±5,6%, в то время как после ЗАПК - 58,5 ±8,1%. Что соответствует данным литературы, по данным литературы снижение ПЭК после ЗАПК к году наблюдений варьирует в пределах от 29% до 61%, и в среднем составляет около 41% [43,62]. Проведенный корреляционный анализ выявил прямую статистически значимую корреляционную связь между относительной потерей ЭК, % при выкраивании трансплантата и потерей ЭК в сроки наблюдения, 3, 6 и 12 месяцев($r=0,718$, $p=0,012$),($r=0,643$; $p=0,023$),($r=0,780$; $p=0,021$).

Таким образом, было установлено, большая травматизацией эндотелиальных клеток во время подготовки трансплантата приводит к более выраженной потере ЭК в отдаленные сроки наблюдения.

Одним из важных аспектов применения вышеуказанных вариантов хирургических техник, является оценка возможности достижения высокой остроты зрения после выполненной задней послойной кератопластики

Одной из возможных причин недостижения высоких зрительных результатов после ЗПК является наличие хейза в зоне прилегания трансплантата к строме реципиента (зоне интерфейса) [31].

В ходе исследования было выявлено наличие отрицательной статистически значимой корреляционной связи между показателями МКОЗ в сроки наблюдения 6 и 12 месяцев и значениями оптической плотности роговицы в зоне интерфейса центральной зоны, ($r=-0,317$; $p=0,04$) и ($r=-0,366$; $p=0,033$). Полученные в ходе исследования данные сопоставимы с данными ряда исследований, где учеными было указано наличие отрицательной корреляционной связи между показателями денситометрии зоны интерфейса и значениями МКОЗ [30,50].

Кроме того, проведенный сравнительный анализ выявил статистически значимые различия значений денситометрии зоны интерфейса между ФЛ-ЗПК и ЗАПК, ($p<0,05$). При этом меньшие показатели были выявлены у пациентов после ЗАПК.

Повышенная оптическая плотность зоны интерфейса по мнению ряда ученых может быть связана с активацией стромальных кератоцитов и отложении в зоне интерфейса продуктов их активации, таких как: депозиты липофусцина и кристаллина, в особенности при формировании трансплантата с использованием ФЛ [31,61]. Другой возможной причиной формирования хейза является субоптимальное качество стромальной поверхности выкраиваемого трансплантата. Данный факт был подтвержден в ходе экспериментальной части работы.

Исследование ограничивает малая выборка пациентов в связи с жесткими критериями отбора. Были исключены из исследования пациенты с наличием такой сопутствующей патологии как: глаукома терминальной стадии, оперированная глаукома, амблиопия высокой степени, рубцовая форма ВМД,

отслойка сетчатки, пациенты с фиксацией ИОЛ в передней камере и зрачковой фиксацией ИОЛ. А также пациенты с отсутствием полноты дооперационных данных клинико-функциональных исследований, с выраженными дистрофическими изменениями стромы роговицы и пациенты с тяжелым общесоматическое состоянием, не позволяющим проводить лечение.

Таким образом сравнительный анализ клинико-функциональных данных после задней послойной кератопластики с использованием ФЛ и микрокератома, показал улучшение клинико-функциональных результатов в послеоперационном периоде по сравнению с дооперационными значениями во всех группах наблюдения. Также было выявлено, что ФЛ-ЗПК обладает рядом преимуществ таких как выкраивание донорского трансплантата равномерной толщины, без риска повреждения донорской ткани, а также его минимальное воздействие на оптику глаза. Однако, лучшие визуальные результаты, а также меньшая потеря ЭК была выявлена в группе с использованием микрокератома, ЗАПК. Тем самым, дальнейшие исследования следует направить на оптимизацию техники ФЛ-ЗПК, разработку эффективных методик и приемов, обеспечивающих сохранность эндотелия роговицы, легкость отделения трансплантата от подлежащего стромального ложа при лазерной технологии подготовки роговичного трансплантата для эндотелиальной кератопластики.

ВЫВОДЫ

1. Изучение качества стромальной поверхности роговицы в эксперименте *in vitro* показало, что использование различных настроек ФЛ не влияет на качество стромальной поверхности трансплантата. Модифицированные настройки ФЛ обеспечивающие высокую частоту реза и минимальные значения мощности для стромального (11 мм/с и 95%) и вертикального (40 мм/с и 110%) резов, дают более короткое время работы ФЛ в среднем 23,7(23,3;24,3) сек., что уменьшает продолжительность контакта лазерного интерфейса с эндотелиальной поверхностью трансплантата.

2. Математическое моделирование оптики роговицы при использовании задних послойных трансплантатов различных конфигураций, показало меньший гиперметропический сдвиг у пациентов после ФЛ-ЗПК 0,12(0,0;0,39) дптр, в сравнении с 1,33(1,13;2,11) дптр в группе ЗАПК. Полученные данные являются основой для рекомендаций по расчетам ИОЛ в случае одномоментных операций, когда задняя послойная кератопластика сочетается с удалением катаракты.

3. В результате ЗПК с применением различных способов выкраивания трансплантата (микрокератомом и фемтолазером) у оперированных пациентов в послеоперационном периоде констатировали положительную динамику клинико-функциональных показателей. Лучшие показатели НКОЗ и МКОЗ во все сроки наблюдения выявлены в группе пациентов которым использовали микрокератом. К 12 мес. наблюдения МКОЗ 0,5 и выше в группе ЗАПК была достигнута в 57%, в то время как при ФЛ-ЗПК+ФЭ+ ИОЛ и ФЛ-ЗПК (группы I и III) только в 23% и 8% случаев соотвественно.

4. Изучение анатомо-топографических особенностей задних слоев роговицы позволило установить, что меньший радиус кривизны задней поверхности приводит к большему гипеметропическому сдвигу в послеоперационном периоде ($r=-0,746$; $p<0,001$). Трансплантаты, выкроенные при помощи ФЛ, оказывают меньший эффект на радиус кривизны задней поверхности роговицы и, как

следствие, приводят к менее выраженному изменению рефракции в послеоперационном периоде в сравнении с ЗАПК.

5. Оценка моментальной потери плотности эндотелиальных клеток методом витального окрашивания, при различных способах выкраивания трансплантата показала, что техника с использованием ФЛ является более травматичной по отношению к эндотелиальному монослою в сравнении с техникой с использованием микрокератома. Величина моментальной потери ЭК в группе микрокератома (ЗАПК) составила 11,5±4,1%, в то время как в группах I и III (ФЛ-ЗПК+ФЭ+ИОЛ и ФЛ-ЗПК) -17,2±2,7% и 16,5±3,1%, соответственно.

6. Динамическое наблюдение плотности эндотелиальных клеток в отдаленном периоде показало постепенное снижение ПЭК в течение всего срока наблюдения пациентов. Потеря ЭК в отдаленные сроки наблюдения в группе ЗАПК составила 58,5±8,1%, в то время как в группах I и III (с использованием ФЛ) 65,7±7,7% и 68,2±5,6% соответственно. Большая потеря ЭК в группах ФЛ сопряжена с большей травматизацией клеток эндотелия во время подготовки донорского трансплантата.

7. Анализ показателей денситометрии выявил меньшие значения оптической плотности роговицы в зоне интерфейса у пациентов после ЗАПК, что подчеркивает преимущество данной техники по сравнению с ФЛ-ЗПК. Большая выраженность «хейза» (повышенная оптическая плотность) в зоне интерфейса ухудшает показатели МКОЗ в послеоперационном периоде ($r=-0,317$; $p=0,04$).

ПРАКТИЧЕСКИЕ РЕКОМЕНДАЦИИ

1. В ходе выкраивания трансплантата с помощью ФЛ, с целью уменьшения количества соединительнотканных перемычек и обеспечения большей легкости отделения трансплантата от подлежащего стромального ложа следует использовать высокие значения скорости реза при меньшей мощности лазера: для стромального реза (11 мм/с и 95%) и вертикального (40 мм/с и 110%) соответственно.
2. С целью достижения эмметропии в случае комбинированной операции (ФЛ-ЗПК с факоэмульсификацией и имплантацией ИОЛ), следует учитывать наличие гиперметропического сдвига и расчитывать ИОЛ на миопию слабой степени (-0,5 дптр).
3. Верификация полноценного выполнения колобомы радужки с помощью интраоперационного ОКТ в ходе задней послойной кератопластики обеспечивает профилактику развития зрачкового блока в раннем послеоперационном периоде.

СПИСОК СОКРАЩЕНИЙ

ВГД внутриглазное давление

ВМД возрастная макулярная дистрофия

ВЭ вискоэлатик

ЗЛК (PLK – англ.) задняя ламеллярная кератопластика

ДМ Десцеметова мембрана

ДР десцеметорексис

ЗАПК (DSAEK – англ.) задняя автоматизированная послойная Кератопластика

ЗЛК (PLK – англ.) задняя ламеллярная кератопластика

ЗПК (DSEK – англ.) задняя послойная кератопластика

ИОЛ интраокулярная линза

МКЛ мягкая контактная линза

МКОЗ корригированная острота зрения

НКОЗ некорригированная острота зрения

ОКТ оптическая когерентная томография

ПЭК плотность эндотелиальных клеток

СКП сквозная кератопластика

ТДМ (DMEK – англ.) трансплантация Десцеметовой мембраны

ФЭ факоэмульсификация

ФЛ фемтосекундный лазер

ФЛ-ЗПК задняя послойная кератопластика с использованием фемтосекундного лазера

ЦТР центральная толщина роговицы

ЭД эндотелиальная дистрофия

ЭДРФ эндотелиальная дистрофия роговицы Фукса

ЭК эндотелиальные клетки

БСС (BSS – англ.) сбалансированный солевой раствор

СПИСОК ЛИТЕРАТУРЫ

1. Антонова О.П. Современные аспекты диагностики и лечения первичной эндотелиальной дистрофии роговицы (Фукса): Дис. ….кан-та мед наук. / О.П.Антонова – М.,2017. - С.66.

2. Басов Н.Г. Квантовый генератор в вакуумной области спектра при возбуждении жидкого ксенона электронным пучком/ Н.Г. Басов, В.А. Данилычев, Ю.М. Попов , Д.Д. Ходкевич // Письма в ЖЭТФ. – 1970 –Т. 12, № 10– С. 473-474

3. ГОСТ 2789-73 Шероховатость поверхности. Параметры и характеристики. – М.: Стандартинформ, 2006. – 7 с.

4. Гундорова Р.А. Лечебная кератопластика при различных патологических состояниях роговицы / Р.А. Гундорова // Офтальмол. журн. – 1983. – № 2 – С. 75-77.

5. Гундорова Р.А. Пересадка задних слоев роговицы при посттравматическом врастании эпителия: III науч. Конференция офтальмологов Грузии, Сб. науч. тр./ Р.А. Гундорова, А.В. Бойко – Тбилиси, 1974. – С. 241-274.

6. Дроздов И.В. Хирургическое лечение эпителиально-эндотелиальной дистрофии роговицы методом задней автоматизированной послойной кератопластики с использованием ультратонких трансплантатов/ И.В. Дроздов//Дис….кан-та мед наук.-Москва-2013.-С.54.

7. Дронов М.М. Глубокая дистрофия роговой оболочки и методы ее лечения/М.М. Дронов // Автореферат дисс. на соиск .уч.ст. канд. мед. наук, Ленинград.- 1978г.- С.56.

8. Малюгин Б.Э. Первый опыт и клинические результаты задней автоматизированной послойной кератопластики (ЗАПК) с использованием предварительно выкроенных 86 консервированных ультратонких роговичных

трансплантатов / Б.Э. Малюгин и др. //Офтальмохирургия. - 2013. – № 3. – С. 12-16.

9. Нероев В.В. Первый опыт и краткосрочные результаты фемтолазерной задней послойной кератопластики (DSEK) с формированием трансплантата с эндотелиальной стороны/ В.В.Нероев, Р.А. Гундорова, А.В. Степанов, В.П. Быков // Российский медицинский журнал.- 2013.- № 5- С. 44-46.

10. Погорелова С.С. Анализ плотности эндотелиальных клеток в среднесрочный период наблюдения после эндотелиальной кератопластики с формированием трансплантата фемтосекундным лазером со стороны эндотелия / С.С. Погорелова , А.А. Грдиканьян , Е.В.Ченцова и др. // Российский медицинский журнал. – 2016. - №1. -С.10-13.

11. Руднева М.А. Современные технологии кераторефракционной хирургии от CarlZeiss. Эксимерный лазер MEL 80 и фемтосекундный лазер Visumax/М.А. Руднева // Рефракционная хирургия и офтальмология. – 2007. –№3. – С. 15-16.

12. Яковлева С.С. Инвертное фемтолазерное формирование трансплантата для задней кератопластики: Дис…. кан-та мед. наук./ С.С. Яковлева - М., 2017.- С.56.

13. Afshari N.A. Clinical study of fuchs corneal endothelial dystrophy leading to penetrating keratoplasty: A 30-year experience / N.A. Afshari, A.B. Pittard, A.Siddiqui // Arch Ophthalmol. -2006. -№6. -P.777-780.

14. Agarwal A. Pre-Descemet's endothelial keratoplasty (PDEK) / A. Agarwal, H.S. Dua, P.Narang // Br. J. Ophthalmol. – 2014 – Vol. 98- № 9. – P.1181-1185.

15. Anshu A. Endothelial Keratoplasty: A Revolution in Evolution/ A. Anshu, M.O. Price, DTH. Tan, F.W. Price// Surv Ophthalmol. -2012.-Vol.57. -№3.-P.236-252.

16. Bae S.S. Nomogram to Predict Graft Thickness in Descemet Stripping Automated Endothelial Keratoplasty: An Eye Bank Study/ S.S. Bae, I. Menninga, R. Hoshino//Cornea. - 2018.-Vol.36-№7-P.697-690.

17. Bahar I. Busin glide vs forceps for the insertion of the donor lenticule in Descemet's stripping automated endothelial keratoplasty / I. Bahar , I. Kaiserman, W. Sansanayudh // Am. J. Ophthalmol. – 2009 – Vol. 147, No. 2 –P. 220-226.

18. Bahar I. Comparison of Posterior Lamellar Keratoplasty Techniques to Penetrating Keratoplasty/ I. Bahar , I. Kaiserman, P. McAllum, A. Slomovic, D. Rootman // Ophthalmology. -2008.-Vol.115.-№9. – P.1525-1533.

19. Barraquer J.I. Lamellar keratoplasty (special techniques)/ J.I.Barraquer - Ann.Ophthalmol. – 1972.– № 6 – P. 437-469.

20. Barraquer J.I. Queratoplastia: Problemas qui plantea la fijaciondelinjerto: 16th Consilium Ophthalmologicum London: British Medical Association/ J.I. Barraquer – 1951. – № 2 – P. 999–1004.

21. Basak SK. Descemet stripping and endothelial keratoplasty in endothelial dysfunctions: three-month results in 75 eyes/ S.K. Basak// Indian J. Ophthalmol.- 2008.- Vol.56-№4.-P.291-296.

22. Binder P.S. One thousand consecutive IntraLase laser in situ keratomileusis flaps/ P.S. Binder // J. Cataract Refract. Surg. – 2006. – Vol. 32- № 6 – P. 962-969.

23. Bloembergen N. Laser-induced optical breakdown in solids/ N. Bloembergen // IEEE J.Quantum Electron. – 1974. – Vol.10. – P. 375-386.

24. Burkhart Z.N. Handheld slit beam techniques to facilitate DMEK and DALK/ Z.N. Burkhart, M.T. Feng, M.O. Price, F.W. Price// Cornea.- 2013.-Vol.32-№5-P.722-724.

25. Busin M. A modified technique for Descemet membrane stripping automated endothelial keratoplasty to minimize endothelial cell loss/M. Busin, P.R.Bhatt, V. Scorcia // Arch Ophthalmol. – 2008. – Vol. 126- № 8. – P. 1133–1137.

26. Busin M. Microkeratome-assisted preparation of ultrathin grafts for descemet’s stripping automated endothelial keratoplasty / M. Busin, A.K. Patel,V.Scorcia // Invest. Ophthalmol. Vis. Sci.- 2012.-Vol.53-P.521-524.

27. Busin M. Ultrathin descemet's stripping automated endothelial keratoplasty with the microkeratome double-pass technique: Two-year outcomes/ M. Busin, S. Madi, P. Santorum,V. Scorcia // J Ophthalmology. 2013.-Vol.120-№6-P.1186-1194.

28. Chen E.S. Descemet stripping automated endothelial keratoplasty: six-month results in a prospective study of 100 eyes /E.S. Chen, M.A. Terry, N. Shamie //Cornea. – 2008. – Vol. 27.- №5. – P. 514-520.

29. Chen S. IntraLase femtosecond laser vs mechanical microkeratome in LASIK for myopia: a systematic review andmeta-analysis / S. Chen, Y. Feng, A. Stonjanovic // J. Cataract Refract. Surg. – 2012 – Vol. 28- №1. – P. 15.

30. Cheng Y.Y. Femtosecond laser assisted Descemet's stripping endothelial keratoplasty/ Y.Y. Cheng, E. Pels, R.M. Nuijts // J. Cataract Refract. Surg. – 2007. – Vol.33.-№ 1.– P. 152-155.

31. Cheng Y.Y. Quality of vision after femtosecond laser-assisted Descemet stripping endothelial keratoplasty and penetrating keratoplasty: a randomized, multicenter clinical trial/ Y.Y. Cheng, T.J. van den Berg, J.S. Schouten // Am. J. Ophthalmol. – 2011 – Vol. 152. – P. 556– 566.

32. Cheung A.Y. Technique for Preparing Ultrathin and Nanothin Descemet Stripping Automated Endothelial Keratoplasty Tissue/ A.Y.Cheung, J.H. Hou, P. Bedard // Cornea. - 2018.-Vol.37-№5-P.661-666.

33. Coster D.J. A comparison of lamellar and penetrating keratoplasty outcomes: A registry study / D.J. Coster ,M.T. Lowe, M.C Keane, K.A. Williams// Ophthalmology. – 2014.-№5. – P.979-987.

34. Dapena I. Endothelial keratoplasty: DSEK/DSAEK or DMEK – the thinner the better? / I. Dapena, L. Ham, G. Melles // Curr. Opin. Ophthalmol. – 2009 – Vol.20- №4. – P. 299-307.

35. Dapena I. Standardized ―no-touch‖ technique for Descemet membrane endothelial keratoplasty/ I. Dapena, K. Moutsouris, K. Droutsas // Arch. Ophthalmol. – 2011. – Vol. 129 – P. 88-94.

36. Dirisamer M. Patterns of Corneal Endothelialization and Corneal Clearance after Descemet Membrane Endothelial Keratoplasty for Fuchs Endothelial Dystrophy/ M. Dirisamer, I. Dapena, L. Ham, K. Dijk, O. Oganes, L.E.// Am. J. Ophthalmol. 2011.-Vol.152-№4.-P.543–555.

37. Droutsas K. Visual outcomes after descemet membrane endothelial keratoplasty versus descemet stripping automated endothelial keratoplasty-comparison of specific matched pairs/ K. Droutsas, A. Lazaridis, D. Papaconstantinou // Cornea. 2016.-Vol.153-№6.-P.1082-1090.

38. Dua H.S. Human corneal anatomy redefined: a novel pre Descemet‘s layer (Dua‘s layer)/ H.S. Dua, L.A. Faraj, D.G. Said // Ophthalmology. – 2013 – Vol.120 – P. 1778–1785.

39. Feng M.T. Effect of Donor Preparation-to-Use Times on Descemet Membrane Endothelial Keratoplasty Outcomes / M.T. Feng, Z.N. Burkhart, F.W. Price// Cornea. -2013.-Vol.32-№8.-P.1080-1082.

40. Foster B. Early Results From a No-fold Small-incision Descemet Stripping Automated Endothelial Keratoplasty Allograft Delivery System (endosaver)/ B. Foster, K.A. Walter//Techniques in Ophthalmology. -2010.- Vol.8.-№1.-P.15-17.

41. Foster J.B. Three-millimeter incision descemet stripping endothelial keratoplasty using sodium hyaluronate (healon): asurvey of 105 eyes / J.B. Foster, R. Vasan, K.A. Walter // Cornea. – 2011 – Vol. 30.- № 2 – P. 150-153.

42. Gabbay I.E. Comparison of Descemet stripping under continuous air flow, manual air injection and balanced salt solution for DMEK: a pilot study / I.E.Gabbay, I.Bahar , Y. Nahum, E.Livny// Graefe’s Arch Clin Exp Ophthalmol.- 2017.- Vol.255.-№8.- P. 1605-1611.

43. Gorovoy MS. Descemet-stripping automated endothelial keratoplasty/M. S. Gorovoy //Cornea. – 2006. -№8. -P.886-889.

44. Groeneveld-Van Beek E.A. Standardized “no-touch” donor tissue preparation for DALK and DMEK: Harvesting undamaged anterior and posterior transplants from the

same donor cornea./ E.A. Groeneveld-Van Beek, J.T. Lie, J. Van Der Wees , GRJ. Melles // Acta Ophthalmol. - 2013.-Vol.91-№2.-P.145-150.

45. Guerra F.P. Descemet's Membrane Endothelial Keratoplasty: Prospective Study of 1-Year Visual Outcomes, Graft Survival, and Endothelial Cell Loss/ F.P. Guerra, A. Anshu, M.O. Price, A.W. Giebel, F.W. Price// Ophthalmology. 2011.-Vol.118-№2-P.2368-2373.

46. Ham L. Causes of Primary Donor Failure in Descemet Membrane Endothelial Keratoplasty/ L. Ham, J. van der Wees, GRJ. Melles // Am. J. Ophthalmol.- 2008.-Vol.145.-№4- P.639-644.

47. Hashemi H. Microkeratome-assisted posterior lamellar keratoplasty in pseudophakic and aphakic corneal edema / H. Hashemi, J.Noori ,M.A. Zare, F. Rahimi //J. Refract. Surg.- 2007.-№3-P.272-278.

48. Heidemann D.G. Comparison of deep lamellar endothelial keratoplasty and penetrating keratoplasty in patients with Fuchs endothelial dystrophy / D.G. Heidemann, S.P. Dunn, C.Y. Chow // Cornea. – 2008. – Vol. 27.-№ 2. – P. 161-167.

49. Heindl L.M. Split cornea transplantation for 2 recipients: A new strategy to reduce corneal tissue cost and shortage/ L.M. Heindl, S. Riss, B.O. Bachmann, K. Laaser. Ophthalmology.- 2011.-Vol.118-№2.-P.294-301.

50. Heinzelman S. Correlation between visual acuity and interface reflectivity measured by pentacam following DSAEK/ S.Heinzelman, P.C.Maier, T.Reinhard// Acta Ophthalmologica – 2013.-Vol.92-№1.-P.1-4.

51. Hjortdal J. Inverse cutting of posterior lamellar corneal grafts by a femtosecond laser / J. Hjortdal, E. Nielsen, A. Vestergaard, A. Søndergaard // Open Ophthalmol. – 2012 – Vol. 6. – P. 19–22.

52. Holz H.A. Corneal profile analysis after Descemet stripping endothelial keratoplasty and its relationship to postoperative hyperopic shift/ H.A Holz, J.J Meyer, L. Espandar, G.C. Tabin, M.D. Mifflin // J. Cataract Refract. Surg.- 2008.-№34.-P.211-214.

53. Jacobi C. Evidence of Endothelial Cell Migration after Descemet Membrane Endothelial Keratoplasty/ C. Jacobi, A. Zhivov, J. Korbmacher, K. Falke, R. Guthoff , U. Schlotzer-Schrehardt // Am. J. Ophthalmol.- 2011.-Vol.152-№4.-P.537-542.

54. Jardine G.J. Eye bank-preparedfemtosecond laser-assisted automated descemet membrane endothelial grafts cornea / G.J. Jardine, J.D. Holiman, J.D. Galloway J.D. // J. Cataract Refract. Surg. – 2015.– Vol. 34.-№7.– P. 838-843.

55. Javadi M.A. Descemet stripping endothelial keratoplasty in Fuchs endothelial dystrophy versus pseudophakic bullous keratopathy/ M.A. Javadi, S. Feizi,R. Jafari,F. Mirbabaee // J. Ophthalmic. Vis. Res.-2016.-Vol.11-№4-P.372-378.

56. Jones D.T.Endothelial lamellar keratoplasty (ELK)/D.T. Jones,W.W. Culbertson.// Invest Ophthalmol Vis Sci.- 1998.-Vol.39.- P.76.

57. Juhasz T. Time-resolved observations of shockwaves and cavitation bubbles generated by femtosecond laser pulses in corneal tissue and water/ T. Juhasz, G.A. Kastis, C. Suárez // Lasers Surg. Med. –1996. – Vol. 19-№ 1. – P.23-31.

58. Jun B. Refractive change after descemet stripping automated endothelial keratoplasty surgery and its correlation with graft thickness and diameter/ B. Jun, A.N. Kuo, N.A. Afshari, A.N. Carlson // Cornea.- 2009.-28.-№1-P.19-23.

59. Khor W.B. Descemet stripping automated endothelial keratoplasty with a graft insertion device: Surgical technique and early clinical results/ W.B. Khor, J.S. Mehta , DTH. Tan // Am. J. Ophthalmol. 2011.-Vol.151-№2.-P.223-233.

60. Kimakura M. Stromal bed quality and endothelial damage after femtosecond laser cuts into the deep corneal stroma/M. Kimakura, O. Sakai, S. Nakagawa // Br. J. Ophthalmol. – 2013. – Vol. 97 – P. 1404–1409.

61. Kobayashi A. In Vivo Laser Confocal Microscopy After Descemet Stripping with Automated Endothelial Keratoplasty/ A.Kobayashi, Y. Mawatari, H. Yokogawa, K. Sugiyama// American J. of Ophthalmology.-2008.-Vol.145.-№6 -P.977-985.

62. Koenig S.B. Simple technique to unfold the donor corneal lenticule during Descemet's stripping and automated endothelial keratoplasty/ S.B. Koenig, W.J. Dupps, D.J. Covert, D.M. Meisler // J Cataract Refract Surg. -2007.-Vol.33 - №2. - P.189-190.

63. Kurtz R.M. Lamellar refractive surgery with scanned intrastromal picosecond and femtosecond laser pulses in animal eyes/ R.M. Kurtz, C. Horvath, H.H. Liu // J. Refract. Surg. – 1998. – Vol. 14 -№ 5.– P. 541-548.

64. Lam F.C. Hemi-descemet membrane endothelial keratoplasty transplantation: A potential method for increasing the pool of endothelial graft tissue/ F.C. Lam, L. Baydoun, M. Dirisamer, J. Lie, I. Dapena, GRJ. Melles // JAMA Ophthalmol.- 2014.- Vol.132 -№12- P.1469-1473.

65. Lee W.B. Descemet's stripping endothelial keratoplasty: safety and outcomes: a report by the American Academy of Ophthalmology /W.B. Lee, D.S. Jacobs, D.C. Musch // Ophthalmology. – 2009 – Vol. 116 – P. 1818-1830.

66. Li J.Y. Three-Year Visual Acuity Outcomes after Descemet's Stripping Automated Endothelial Keratoplasty /J.Y.Li, M.Terry// Ophthalmology.-2012.- Vol.119. -№6 – P.1126-1129.

67. Lie J.T. Donor tissue preparation for Descemet Membrane Endothelial keratoplasty/ J.T. Lie, R. Birbal, L. Ham, J. van der Wees, GRJ. Melles // J Cataract Refract Surg. 2008.-Vol.34. -№9-P.1578-1583.

68. Liu Y. Endothelial Approach Ultrathin Corneal Grafts Prepared by Femtosecond Laser for Descemet Stripping Endothelial Keratoplasty/ Y. Liu, E. Teo, J. Mehta // Investigative ophthalmology and visual science. 2014.-Vol.55.-P.8393-8401.

69. Lifshitz A. Comparison of femtosecond laser-enabled descemetorhexis and manual descemetorhexis in descemet membrane endothelial keratoplasty/ A. Lifshitz, N. Sorkin, T. Boutin // Cornea. - 2017.-Vol.36 - №7.-P.767-770.

70. Lombardo M. Surface quality of femtosecond dissected posterior human corneal stroma investigated with atomic force microscopy/ M. Lombardo, M.P. De Santo, G. Lombardo // Cornea. – 2012. – Vol. 31. – P. 1369–1375.

71. Lubatschowski H. Application of ultrashort laser pulses for intrastromal refractive surgery/ H. Lubatschowski, G. Maatz, A. Heisterkamp //Graefes Arch. Clin. Exp. Ophthalmol. -2000.-Vol.238 – P.33-39.

72. McCauley M.B. Descemet membrane automated endothelial keratoplasty. Hybrid technique combining DSAEK stability with DMEK visual results/ M.B. McCauley, F.W. Price, M.O. Price // J. Cataract Refract Surg. -2009.-Vol.35-№10. -P.1659-1664.

73. Mehta J.S. Femtosecond laser creation of donor cornea buttons for Descemet-stripping endothelial keratoplasty / J.S. Mehta, R. Shilbayeh, Y.M. Por// J.Cataract Refract. Surg. – 2008. – № 11. – P. 1970-1975.

74. Mehta J.S. Glide insertion technique for donor cornea lenticule during Descemet's stripping automated endothelial keratoplasty/J.S. Mehta, Y.M. Por, R.W. Beuerman, D.T. Tan //J Cataract Refract Surg. 2007.-Vol.- 33.-№11.-P. 1846-1850.

75. Melles G. Sutureless posterior lamellar keratoplasty / G. Melles, F. Lander, C.P. Nieuwendaal // Cornea. – 2002. – Vol. 21.-№ 3 – P. 325-327.

76. Melles GRJ. A Technique to Excise the Descemet Membrane from a Recipient Cornea (Descemetorhexis) / GRJ. Melles, RHJ. Wijdh, CP. Nieuwendaal// Cornea. -2004.-Vol.23. -№ 3.- P.286-288.

77. Melles GRJ. Descemet membrane endothelial keratoplasty (DMEK) / GRJ. Melles, T.S. Ong, B. Ververs, J. van der Wees // Cornea. – 2006.-№2.- P.199-206.

78. Melles GRJ.A surgical technique for posterior lameliar keratoplasty/GRJ. Melles, FAGJ. Eggink, F.Lander // Cornea.- 1998.-Vol.17-№6.-P.618-626.

79. Mootha V.V. Comparative study of descemet stripping automated endothelial keratoplasty donor preparation by Moria CBm microkeratome, horizon microkeratome, and Intralase FS60/ V.V. Mootha, E. Heck, S.M. Verity //Cornea. – 2011. – Vol. 30- №3. – P. 320-324.

80. Müller T.M. Case Report of Quarter-Descemet Membrane Endothelial Keratoplasty for Fuchs Endothelial Dystrophy/ T.M. Müller, I. Lavy, L. Baydoun , J.T.Lie, I. Dapena, GRJ. Melles// Cornea. - 2017.- Vol.36- №1 – P.104-107.

81. Muraine M. Novel technique for the preparation of corneal grafts for descemet membrane endothelial keratoplasty /M. Muraine, J. Gueudry, S. Piselli, S. Lefevre // Am. J. Ophthalmol.- 2013.-Vol.156-№5.-P.851-859.

82. Park C.Y. Keratoplasty in the United States: A 10-year review from 2005 through 2014/ C.Y. Park, J.K. Lee, P.K. Gore, C.Y. Lim// Ophthalmology.- Vol.122 -№12 - P.2432-2442.

83. Patel S.V. The effect of corneal light scatter on vision after Descemet stripping with endothelial keratoplasty/ S.V. Patel,K.H. Baratz, D.O. Hodge //Arch. Ophthalmol.- 2009.-Vol.122- P.153-160.

84. Phillips P.M. “Ultrathin” DSAEK tissue prepared with a low-pulse energy, high-frequency femtosecond laser/ P.M. Phillips, L.J. Phillips, H.A. Saad// Cornea.-2013.- Vol.32-№1.-P.81-86.

85. Pilger D. Femtosecond laser-assisted descemetorhexis: A novel technique in Descemet membrane endothelial keratoplasty/ D. Pilger, C.Von Sonnleithner, E. Bertelmann, A.M. Joussen, N. Torun// Cornea.- 2016.-Vol.35 -№ 10 – P.1274-1278.

86. Price F.W. Descemet’s stripping with endothelial keratoplasty in 200 eyes. Early challenges and techniques to enhance donor adherence/ F.W. Price, M.O. Price// J Cataract Refract Surg.- 2006.-Vol.32.- № 3.-P.411-418.

87. Price M.O. Descemet’s Stripping with Endothelial Keratoplasty. Comparative Outcomes with Microkeratome-Dissected and Manually Dissected Donor Tissue / M.O. Price, F.W. Price // Ophthalmology.- 2006.-Vol.32-№3 – P.411-418.

88. Price M.O. Descemet's membrane endothelial keratoplasty / M.O. Price, A.W. Giebel, K.M. Fairchild, F.W. Price // Ophthalmology. - 2009. - Vol. 116-№ 12. -P. 2361-2368.

89. Price M.O. Descemet's stripping automated endothelial keratoplasty outcomes compared with penetrating keratoplasty from the cornea donor study / M.O. Price, M. Gorovoy, B.A. Benetz // Ophthalmology. – 2010 – Vol.117. - № 3. – P. 438-444.

90. Price M.O. Descemet's stripping endothelial keratoplasty / M.O. Price, F.W. Price //Curr. Opin. Ophthalmol. – 2007. – Vol. 18.- №4. – P. 290-294.

91. Rodríguez-Calvo-De-Mora M. Clinical outcome of 500 consecutive cases undergoing Descemet's membrane endothelial keratoplasty/ M. Rodríguez-Calvo-De-Mora, R, Quilendrino, L. Ham //Ophthalmology. 2015.-Vol.122-№3.-P.464-470.

92. Rosa A.M. Femtosecond laser and microkeratome-assisted Descemet's stripping endothelial keratoplasty: First clinical results / A.M. Rosa, M.F. Silva, M.J. Quadrado, E. Costa, I. Marques //Br J Ophthalmol.-2013.-№9.-P.1104-1107.

93. Saad A. Intraoperative OCT-assisted DMEK: 14 consecutive cases/ A. Saad, E. Guilbert, A. Grise-Dulac, P. Sabatier, D. Gatinel //Cornea.-2015.-Vol.34-№7.-P.802-807.

94. Sarayba M.A. Femtosecond laser keratome creation of partial thicknes donor corneal buttons for lamellar keratoplasty/ M.A. Sarayba, E. Maguen, J. Salz // J. Refract. Surg. – 2007. – Vol. 23. – P. 58–65.

95. Scorcia V. Pentacam Assessment of Posterior Lamellar Grafts to Explain Hyperopization after Descemet's Stripping Automated Endothelial Keratoplasty/ V.Scorcia , S. Matteoni, G,B, Scorcia, G. Scorcia, M. Busin// Ophthalmology. 2009.-Vol.116.-№9.-P.1651-1655.

96. Seitz B. Nonmechanical posterior lamellar keratoplasty using the femtosecond laser (femto-PLAK)for corneal endothelial decompensation/ B. Seitz, A. Langenbucher , C. Hofmann-Rummelt // Am. J. Ophthalmol. – 2003. –Vol. 136 – P. 769–772.

97. Serrao S. Optimal parameters to improve the interface quality of the flap bed in femtosecond laser-assisted laser in situ keratomileusis/ S. Serrao, L. Buratto, G. Lombardo // J. Cataract Refract. Surg. – 2012. – Vol. 38. -№8 - P. 1453-1459.

98. Sikder S. Femtosecond Laser Preparation of Donor Tissue From the Endothelial Side/ S. Sikder, R. Snyder// Cornea. – 2006.- Vol.25. -№4 – P.416-422.

99. Singh K. Preparing uniform-thickness corneal endothelial grafts from donor tissues using a non-amplified femtosecond laser/ K. Singh, N. Haydari, I. Brunette // PLoS One. – 2013 – Vol. 8 -№12– P. e83185.

100. Slade S.G. The use of the femtosecond laser in the customization of corneal flaps in laser in situ keratomileusis/ S.G. Slade // Curr. Opin. Ophthalmol. – 2007. –Vol. 18.- №4 – P. 314-317.

101. Solomon K.D. Flap thickness accuracy: comparison of 6 microkeratome models/ K.D. Solomon, E. Donnenfeld, H.P. Sandoval // J. Cataract Refract. Surg. – 2004. – Vol. 30 – P. 964–977.

102. Studeny P. Descemet membrane endothelial keratoplasty with a stromal rim (DMEK-S) / P.Studeny, A. Farkas, M. Vokrojova //Br J Ophthalmol.-2010.-№7. -P.909-914.

103. Suh L.H. Complications of Descemet's Stripping with Automated Endothelial Keratoplasty. Survey of 118 Eyes at One Institute/ L.H. Suh, S.H. Yoo, A. Deobhakta // Ophthalmology. 2008.-Vol.115 -№9.- P.1517-1524.

104. Talamo J.H. Reproducibility of flap thickness with IntraLase FS and Moria LSK-1 and M2 microkeratomes/ J.H.Talamo, J. Meltzer, J. Gardner // J. Refract. Surg.– 2006 – Vol. 22 – P. 556–561.

105. Terry M.A. A practical femtosecond laser procedure for DLEK endothelial transplantation; cadaver eye histology and topography/ M.A. Terry, P.J. Ousley, B. Will // Cornea. – 2005 – Vol. 24 – P. 453–459.

106. Terry M.A. Deep lamellar endothelial keratoplasty. A new surgical cure for bullous keratopathy following cataract surgery / M.A. Terry // Cataract Refract. Surg.Today. – 2004. – №2 – P. 20-24.

107. Terry M.A. Endothelial keratoplasty: The influence of insertion techniques and incision size on donor endothelial survival/ M.A. Terry, H.A. Saad, N. Shamie // Cornea.- 2009.- Vol.28.- №1.-P.24-31.

108. Terry M.A. Standardized DMEK Technique: Reducing Complications Using Prestripped Tissue, Novel Glass Injector, and Sulfur Hexafluoride (SF 6) Gas./ M.A. Terry, M.D. Straiko, P.B. Veldman //Standardized Cornea.- 2015.-Vol.34-№8-P.845-852.

109. Tillett CW. Posterior lamellar keratoplasty/ C.W. Tillett // Am. J. Ophthalmol.- 1956.-№3.-P.530-533.

110. Tran D.B. Randomized prospective clinical study comparing induced aberrations with IntraLase and hansatome flapcreation in fellow eyes: Potential impact on wave front-guided laser in situ keratomileusis / D.B. Tran, M.A. Sarayba, Z. Bor // J. Cataract Refract. Surg. – 2005. – Vol. 31.-№ 1 – P.97.

111. Trinh L. A new technique of endothelial graft: the femtosecond and excimer lasers-assisted endothelial keratoplasty (FELEK)/ L.Trinh, B. Saubaméa, F, Auclin // Acta Ophthalmol. – 2013. – Vol. 91. -№6 – P. 497-499.

112. Tsatsos M. Comparison of the Endosaver with noninjector techniques in Descemet's stripping endothelial keratoplasty/ M. Tsatsos, I. Athanasiadis, N. Kopsachilis, R. Krishnan, P. Hossain // Indian J. Ophthalmol. 2017.-Vol.65-№11.-P.1133-1137.

113. Vajpayee RB, Agarwal T, Jhanji V, Sharma N. Modification in Descemet-stripping automated endothelial keratoplasty: "Hitch suture" technique. Cornea.- 2006.- Vol.25 -№9.- P.1060-1062.

114. Veldman P.B. The S-stamp in Descemet Membrane Endothelial Keratoplasty Safely Eliminates Upside-down Graft Implantation/ P.B.Veldman, P.K. Dye, J.D. Holiman // Ophthalmology.- 2016.-Vol.123-№1-P.161-164.

115. Werner L. Localized opacification of hydrophilic acrylic intraocular lenses after procedures using intracameral injection of air or gas / L. Werner, G.Wilbanks, C. Nieuwendaal // J. Cataract Refract. Surg. – 2015. – Vol. 41.-№ 1 – P.199-207.

116. Woodward M.A. Effect of microkeratome pass on tissue processing for descemet stripping automated endothelial keratoplasty/ M.A. Woodward, M.S. Titus, R.M. Shtein//Cornea.- 2014.-Vol.33-№5-P.507-509.

117. Yoo S.H. One-year results and anterior segment optical coherence tomography findings of descemet stripping automated endothelial keratoplasty combined with phacoemulsification / S.H. Yoo, G.D. Kymionis, A.A. Deobhakta // Arch Ophthalmol.- 2008.-№8.-P.1052-1055.

118. Zaret M.M. Ocular lesions produced by an optical maser (laser)/ M.M. Zaret, G.M. Breinin, H. Schmidt, H. Ripps, I.M. Siegel, L.R. Solon // Science.- 1961.-Vol.134.- P.1525-1526.

119. Zhang C. Interface quality of different corneal lamellar-cut depths for femtosecond laser-assisted lamellar anterior keratoplasty/ C. Zhang, M. Bald, M. Tang M. // J. Cataract Refract. Surg. – 2015. – Vol. 41.-№ 4 – P. 827-835.

120. Zhang Q. Clinicopathologic findingsin failed Descemet stripping automated endothelial keratoplasty / Q. Zhang, J.B. Randleman, R.D. Stulting // Arch.Ophthalmol. – 2010 – Vol. 128 – P. 973–980.

121. Ziebarth N.M. Quality of corneal lamellar cuts quantified using atomic force microscopy/ N.M. Ziebarth, J. Dias, V. Hürmeric // J. Cataract Refract. Surg. –2013. – Vol. 39. - № 5 – P. 110–117.