ФЕДЕРАЛЬНОЕ ГОСУДАРСТВЕННОЕ АВТОНОМНОЕ УЧРЕЖДЕНИЕ
«НАЦИОНАЛЬНЫЙ МЕДИЦИНСКИЙ ИССЛЕДОВАТЕЛЬСКИЙ ЦЕНТР
«МЕЖОТРАСЛЕВОЙ НАУЧНО-ТЕХНИЧЕСКИЙ КОМПЛЕКС
«МИКРОХИРУРГИЯ ГЛАЗА» ИМЕНИ АКАДЕМИКА С.Н. ФЕДОРОВА»
МИНИСТЕРСТВА ЗДРАВООХРАНЕНИЯ РОССИЙСКОЙ ФЕДЕРАЦИИ

На правах рукописи

ПОСТУПАЕВА НАТАЛЬЯ ВЛАДИМИРОВНА

РАЗРАБОТКА АЛГОРИТМА ПРОГНОЗИРОВАНИЯ И ПРОФИЛАКТИКИ ПОВЫШЕНИЯ ВНУТРИГЛАЗНОГО ДАВЛЕНИЯ ПОСЛЕ ФАКОЭМУЛЬСИФИКАЦИИ У ПАЦИЕНТОВ С ПЕРВИЧНОЙ ОТКРЫТОУГОЛЬНОЙ ГЛАУКОМОЙ

14.01.07 – глазные болезни

ДИССЕРТАЦИЯ

на соискание ученой степени кандидата медицинских наук

Научный руководитель:
доктор медицинских наук,
профессор Е.Л. Сорокин

Хабаровск – 2019

ОГЛАВЛЕНИЕ

ВВЕДЕНИЕ **5**

ГЛАВА 1. ОБЗОР ЛИТЕРАТУРЫ **12**

1.1. Частота сочетания ПОУГ с целевым уровнем ВГД и катаракты перед ФЭ 12

1.2. Возможности достижения стойкого целевого уровня ВГД при ПОУГ 13

1.3. Исходно неблагоприятные факторы для выполнения ФЭ при ПОУГ 17

1.4. Частота и структура интра- и послеоперационных осложнений ФЭ в глазах с ПОУГ 19

1.5. Динамика уровня ВГД и частота его повышения после выполнения ФЭ при исходно нормализованном уровне ВГД 21

1.6. Возможности прогнозирования риска повышения ВГД в послеоперационном периоде ФЭ при ПОУГ 27

1.7. Свободнорадикальное окисление тканей глаза, его значение для поддержания тканевого гомеостаза и ответной стресс-реакции на травму 28

1.7.1. Метод хемилюминесценции как критерий прогнозирования несбалансированности про- антиоксидантных процессов в тканях организма и глаза 29

1.8. Особенности выполнения ФЭ при ПОУГ в исходно неблагоприятных условиях 30

1.8.1. Возможности достижения мидриаза при узком ригидном зрачке перед выполнением ФЭ 31

1.8.2. Возможности хирургического разлома плотного ядра при ПХПС 33

ГЛАВА 2. МАТЕРИАЛ И МЕТОДЫ ИССЛЕДОВАНИЯ **35**

2.1. Общая характеристика клинического материала 35

2.2. Методы исследования 43

2.3. Методы статистической обработки материала 48

ГЛАВА 3. ЧАСТОТА ПОВЫШЕНИЯ ВГД ПОСЛЕ ФЭ И ОСОБЕННОСТИ СОСТОЯНИЯ ПЕРЕДНЕГО ОТРЕЗКА ГЛАЗ ПРИ СОЧЕТАНИИ КАТАРАКТЫ И ПОУГ С НОРМАЛИЗОВАННЫМ ВГД **49**

3.1. Частота повышения ВГД после ФЭ у пациентов с ПОУГ с нормализованным ВГД (ретроспективный анализ архивного материала) 49
3.1.1. Частота повышения ВГД после ФЭ у пациентов с ПОУГ в зависимости от способа предоперационной нормализации ВГД 50
3.1.2. Взаимосвязь повышения ВГД после ФЭ с длительностью гипотензивной терапии и сроками ранее выполненных антиглаукоматозных вмешательств, со стадией ПОУГ 57
3.2. Клинические факторы, исходно осложняющие выполнение ФЭ при сочетании катаракты и ПОУГ с нормализованным ВГД 60
3.2.1. Исходное клинико-морфологическое состояние структур переднего отрезка глаза пациентов с сочетанием катаракты и ПОУГ 60
3.2.2. Исходное состояние процессов свободнорадикального окисления влаги передней камеры глаз у пациентов с сочетанием катаракты и ПОУГ с нормализованным ВГД 65
3.2.2.1. Взаимосвязь показателей свободнорадикального окисления влаги передней камеры глаз со способами нормализации ВГД 65
3.2.2.2. Взаимосвязь показателей свободнорадикального окисления влаги передней камеры с клинико-морфологическими изменениями структур переднего отрезка глаз 68
3.2.3. Исследование особенностей выполнения ФЭ в глазах с ПОУГ 69
3.2.3.1. Особенности выполнения ФЭ в глазах с клинико-морфологическими изменениями переднего отрезка у пациентов с ПОУГ 70
3.2.3.2. Оценка динамики ВГД после выполнения ФЭ в глазах с клинико-морфологическими изменениями структур переднего отрезка у пациентов с ПОУГ с нормализованным ВГД 76
3.3. Взаимосвязь клинико-морфологических изменений переднего отрезка глаз, активности СРО во влаге передней камеры и повышения ВГД после ФЭ в глазах с ПОУГ с нормализованным ВГД 78

ГЛАВА 4. РАЗРАБОТКА АЛГОРИТМА ДИАГНОСТИЧЕСКИХ И ХИРУРГИЧЕСКИХ МЕРОПРИЯТИЙ, НАПРАВЛЕННЫХ НА ПРОФИЛАКТИКУ ПОВЫШЕНИЯ ВГД В ОТДАЛЕННОМ ПОСЛЕОПЕРАЦИОННОМ ПЕРИОДЕ ФЭ У ПАЦИЕНТОВ С ПОУГ 82

4.1. Алгоритм прогнозирования повышения ВГД после ФЭ в глазах с ПОУГ с нормализованным ВГД, оценка его эффективности 83

4.2. Разработка хирургических способов выполнения ФЭ в глазах с клинико-морфологическими изменениями переднего отрезка у пациентов с ПОУГ 89

4.2.1. Разработка способа выполнения переднего капсулорексиса и разлома ядра при проведении ФЭ в глазах с клинико-морфологическими изменениями переднего отрезка 90

4.2.2. Применение разработанных способов выполнения переднего капсулорексиса и разлома ядра хрусталика при проведении ФЭ в глазах с клинико-морфологическими изменениями переднего отрезка 95

4.2.3. Частота послеоперационного повышения ВГД в отдаленном периоде ФЭ в глазах с использованием разработанных методов хирургии 100

ЗАКЛЮЧЕНИЕ 103

ВЫВОДЫ 119

ПРАКТИЧЕСКИЕ РЕКОМЕНДАЦИИ 121

СПИСОК СОКРАЩЕНИЙ 122

СПИСОК ЛИТЕРАТУРЫ 123

ВВЕДЕНИЕ

Актуальность темы исследования

Одним из основных методов профилактики прогрессирования глаукомной оптической нейропатии при первичной открытоугольной глаукоме (ПОУГ) является стойкое снижение внутриглазного давления (ВГД) до целевого уровня, т.е. безопасного для данного глаза (Егоров Е.А., 2011; Еричев В.П., 2015; Франковска-Герлак М.З., 2015; Harju M., 2018; Razeghinejad M.R., 2018). В большинстве случаев, в зависимости от стадии глаукомы, целевой уровень ВГД варьирует от 16 до 22 мм рт. ст. (Краснов М.М., 2003; Волков В.В., 2005; Балалин С.В., 2008, 2015; Петров С.Ю., 2015).

У пациентов с развитой и далеко зашедшей стадиями глаукомы повышение ВГД выше целевых значений неизбежно приводит к прогрессированию глаукоматозной оптической нейропатии с необратимой утратой зрительных функций (Егоров Е.А., 2011; Авдеев Р.В., 2013; Абышева Л.Д., 2016; Егорова Э.В., 2016; Алексеев В.Н., 2017; Авдеев Р.В., 2018). Современные гипотензивные методы лечения (фармакологические, лазерные, микрохирургические) позволяют нормализовать уровень ВГД при ПОУГ и сохранять его в течение длительного периода у значительной части пациентов (Croxtall J.D., 2009; Ходжаев Н.С., 2014; Бердникова Е.В., 2015; Еричев В.П., 2015; Малюгин Б.Э., 2016; Иволгина И.В., 2017; Чехова Т.А., 2017).

Одним из физиологических состояний человека пожилого возраста является формирование возрастной катаракты. Ее лечение наиболее часто осуществляется путем проведения факоэмульсификации (ФЭ). Но даже с учетом малой инвазивности операции, она является хирургической травмой, индуцирующей ответную стресс-реакцию тканей глаза (Малюгин Б.Э., 2006; Павлюченко К.П., 2012; Леванова О.Г., 2015).

У подавляющего большинства пациентов с сочетанием катаракты и ПОУГ исходно имеет место целый комплекс неблагоприятных факторов для выполнения

ФЭ: псевдоэксфолиативный синдром (ПЭС), узкий и ригидный зрачок, задние синехии, повышенная плотность ядра, подвывих хрусталика I степени (ПХПС) (Бочкарев С.Ю., 2008; Малов В.М., 2010; Агафонова В.В., 2012; Николашин С.И., 2014; Першин К.Б., 2017). Их наличие существенно увеличивает степень тяжести хирургической травмы глаза при выполнении ФЭ (Тахчиди Х.П., 2009; Павлюченко К.П., 2011; Гиноян А.А., 2013; Borkenstein A.F., 2018). Однако, исходное состояние глаз с сочетанием катаракты и ПОУГ с целевым уровнем ВГД перед выполнением ФЭ остается недостаточно изученным.

В последние годы появляются убедительные сведения о гипотензивном эффекте ФЭ в глазах с ПОУГ. Но он более характерен для начальной и развитой стадий ПОУГ (Алексеев В.Н., 2011; Калижникова Е.А., 2015; Малюгин Б.Э., 2015; Chen P.P., 2015; Малюгин, Б.Э., 2016; Jimenez-Roman J., 2017; Lin, S.C., 2017).

В то же время, имеются весомые данные о повышении уровня ВГД после ФЭ в глазах с ПОУГ при исходно нормализованном ВГД (Николашин С.И., 2008; Гиноян А.А., 2013; Slabaugh, M.A., 2014; Аветисов С.Э., 2017). Подобное осложнение чрезвычайно опасно, т.к. неизбежно приводит к прогрессирующему снижению и распаду зрительных функций. Поэтому данная проблема требует тщательного и углубленного изучения.

Одним из вероятных факторов риска подъема ВГД в подобных глазах может являться повышенная травматичность ФЭ, связанная с исходно неблагоприятными условиями ее выполнения. Данная проблема требует дальнейшего углубленного изучения.

Одним из патогенетически значимых факторов прогрессирования ПОУГ является повышение активности свободнорадикального окисления (СРО) в тканях глаза (Бунин А.Я., 1985; Курышева Н.И., 1997; Jovanovic P., 2010; Черных В.В., 2014; Hernandez-Martinez F.J., 2016). Его негативное влияние реализуется, в частности, формированием окислительного стресса с угнетением антиоксидантной системы, повреждением клеточных мембран и эндотелиальной дисфункцией. В значительной степени это касается трабекулярной мембраны, что

приводит к прогрессирующему снижению ее фильтрационной способности, повышению уровня ВГД (Зиангирова Г.Г., 2003; Govindarajan B., 2008).

Можно предположить, что исходно высокая активность СРО будет способствовать избыточной стресс-реакции, обусловленной выполнением ФЭ, создавая высокий риск стойкого подъема ВГД. Но исходное состояние процессов СРО в глазах с сочетанием катаракты и ПОУГ с нормализованным уровнем ВГД остается неизученным. В научной литературе отсутствуют какие-либо данные, учитывающие повышенную ответную стресс-реакцию глаз на выполнение ФЭ катаракты при ПОУГ с нормализованным ВГД.

Ввиду повышенного травматизма выполнения отдельных этапов ФЭ у пациентов с сочетанием катаракты и ПОУГ, необходим поиск возможностей его минимизации. Но данная проблема также недостаточно изучена. Между тем, вероятно, разработка технически деликатных хирургических методик могла бы снизить степень травматичности ФЭ, тем самым способствуя более эффективной послеоперационной лечебной реабилитации.

Изучение исходных факторов риска повышения ВГД в ближайшем и отдаленном послеоперационном периодах ФЭ в глазах с ПОУГ при нормализованном уровне ВГД, разработка минимально травматичных хирургических методик выполнения отдельных этапов ФЭ, позволили бы минимизировать риск подъема ВГД. Это будет способствовать сохранности зрительных функций у данных пациентов на длительный период жизни.

Цель работы

На основании комплекса клинико-биохимических и математических исследований разработать алгоритм прогнозирования и профилактики повышения ВГД после ФЭ у пациентов с ПОУГ с нормализованным ВГД.

Задачи

1. Исследовать частоту повышения ВГД после ФЭ у пациентов с ПОУГ в зависимости от способа его нормализации.

2. Изучить частоту клинических факторов, исходно осложняющих выполнение ФЭ при сочетании катаракты и ПОУГ в соответствии со способами нормализации ВГД.

3. Исследовать взаимосвязь исходного клинико-морфологического состояния переднего отрезка глаз, активности процессов свободнорадикального окисления во влаге передней камеры и повышения ВГД после ФЭ при сочетании катаракты и ПОУГ.

4. На основании изученных факторов создать прогностический алгоритм выявления риска повышения ВГД после выполнения ФЭ у пациентов с ПОУГ.

5. Разработать минимально травматичные способы выполнения отдельных этапов ФЭ при сочетании катаракты и ПОУГ, исследовать их клиническую эффективность в глазах с высоким риском повышения ВГД.

Научная новизна

1. Впервые определено, что частота повышения ВГД в раннем и отдаленном периоде после ФЭ зависит от способа предоперационного снижения ВГД - применения гипотензивных препаратов, перенесенных СЛТ и АГО. Обнаружена прямая корреляционная зависимость повышения ВГД после ФЭ с длительностью гипотензивной терапии и сроками ранее проведенных СЛТ и АГО.

2. Впервые установлено, что частота и выраженность клинико-морфологических изменений переднего отрезка глаз, осложняющих выполнение ФЭ при ПОУГ, находится во взаимосвязи со способом предоперационной нормализации ВГД. Наиболее часто сочетание ПЭС, узкого ригидного зрачка, высокой плотности ядра хрусталика, ПХПС отмечалось у пациентов, длительно применяющих гипотензивные капли и после АГО проникающего типа.

3. Впервые показано, что у пациентов с сочетанием катаракты и ПОУГ с нормализованным ВГД уровень СРО во влаге передней камеры глаз тесно связан со степенью выраженности клинико-морфологических изменений переднего отрезка глаз (ПЭС, узкий ригидный зрачок, повышенная плотность ядра

хрусталика, ПХПС); со способами нормализации ВГД. Выявлена прямая корреляционная зависимость между длительностью применения гипотензивных препаратов и повышением значений СРО, между показателями СРО до ФЭ и уровнем ВГД после ФЭ.

4. Впервые определено, что в развитии повышения ВГД после ФЭ клиническое значение имеют особенности техники операции и послеоперационного течения, которые зависят от выраженности клинико-морфологических изменений переднего отрезка глаз, способа предоперационной нормализации ВГД, травматичности дополнительных манипуляций, параметров ультразвукового (УЗ) воздействия.

5. Впервые доказано, что послеоперационную ответную реакцию глаза и частоту повышения ВГД после ФЭ можно снизить, применяя атравматичные методики смещения радужки при выполнении капсулорексиса и механического разлома плотного ядра при подвывихе хрусталика в глазах с ПОУГ.

Практическая значимость

1. Выявлены факторы высокого риска повышения ВГД после выполнения ФЭ в глазах с ПОУГ с нормализованным уровнем ВГД, включающие: наличие клинико-морфологических изменений глаза, осложняющих выполнение ФЭ и их сочетание (ПЭС, узкий ригидный зрачок, IV степень плотности ядра хрусталика, ПХПС), далеко зашедшую стадию ПОУГ, повышенные показатели СРО, длительное применение гипотензивной терапии.

2. Создан алгоритм прогнозирования риска повышения ВГД после выполнения ФЭ в глазах с сочетанием катаракты и ПОУГ с нормализованным ВГД, позволяющий произвести отбор пациентов группы риска для проведения им динамического мониторинга и своевременного лечения.

3. Разработаны способы выполнения этапов ФЭ, включающие оригинальную методику проведения переднего капсулорексиса и разлома плотного ядра при подвывихе хрусталика, способствующие минимизации

интраоперационной хирургической травмы глаза, снижающие риск подъема ВГД в различные сроки после выполнения ФЭ в глазах с ПОУГ с нормализованным ВГД.

Основные положения, выносимые на защиту

Разработанный алгоритм прогнозирования и профилактики повышения ВГД после ФЭ у пациентов с ПОУГ с нормализованным ВГД, заключающийся в выявлении факторов риска подъема ВГД и применении хирургических методик выполнения ФЭ, позволяет снизить травматичность ФЭ и минимизировать риск повышения ВГД в различные сроки послеоперационного периода. К факторам риска подъема ВГД относится сочетание исходных клинико-морфологических изменений переднего отрезка глаза (псевдоэксфолиативного синдрома, узкого ригидного зрачка, IV степени плотности ядра хрусталика, подвывиха хрусталика I степени), повышения активности свободнорадикального окисления во влаге передней камеры глаза, далеко зашедшей стадии глаукомы. К хирургическим методам относятся способ выполнения переднего капсулорексиса при узком ригидном зрачке и способ механического разлома плотного ядра хрусталика в сочетании с подвывихом хрусталика I степени.

Апробация работы

Основные положения диссертационной работы доложены на VIII, X, XI Всероссийских научных конференциях молодых ученых «Актуальные проблемы офтальмологии» (Москва, 2013, 2015, 2016) (в 2016 г. – третье призовое место в секции «Современные методы диагностики в офтальмологии»); на XV, XVI, XVII, XVIII Конкурсах молодых ученых и аспирантов Хабаровского края, секция «Медицинские науки» (Хабаровск, 2013-2016) (в 2016 г. – первое призовое место в секции); на XIII и XIV Научно-практических конференциях «Современные технологии катарактальной и рефракционной хирургии» (Москва, 2012, 2013); на научно-клинической конференции ФГАУ «НМИЦ «МНТК «Микрохирургия глаза» им. акад. С.Н. Федорова» Минздрава России (Москва, 2013); на Плановых

заседаниях Приамурского научно-практического общества офтальмологов (Хабаровск, 2013, 2018); на 30-м и 32-м Конгрессах Европейского общества катарактальной и рефракционной хирургии (Congress of the ESCRS) (Милан, Италия, 2012; Лондон, Великобритания, 2014); на 25-ом Международном конгрессе немецких офтальмохирургов (XXV International Congress of German Ophthalmic Surgeons) (Нюрнберг, Германия, 2012).

Объем и структура диссертации

Диссертационная работа изложена на 150-ти страницах печатного текста и включает введение, 4 главы: 1 глава – обзор литературы, 2 глава – материал и методы, 3, 4 главы – результаты собственных исследований, заключение, выводы, практические рекомендации, список литературы. Работа содержит 17 таблиц, 14 рисунков. Библиографический показатель включает 220 источников, из них 141 российский, 79 зарубежных.

Публикации

По теме диссертации опубликовано 42 печатные работы, из них – 8 статей в журналах, рецензируемых ВАК РФ. Получено 3 патента РФ на изобретения, зарегистрировано 1 рационализаторское предложение.

Внедрение в практику

Разработанные методики внедрены в практическую деятельность Хабаровского, Иркутского, Новосибирского, Тамбовского, Чебоксарского филиалов ФГАУ «НМИЦ «МНТК «Микрохирургия глаза» им. акад. С.Н. Федорова» Минздрава России.

ГЛАВА 1. ОБЗОР ЛИТЕРАТУРЫ

1.1. Частота сочетания ПОУГ с целевым уровнем ВГД и катаракты перед ФЭ

Возрастная катаракта и ПОУГ являются основными глазными патологиями, приводящими к слепоте и слабовидению в мире. Причем, их распространенность неуклонно растет [61, 82, 209]. К настоящему времени в мире насчитывается свыше 60,5 млн пациентов с глаукомой, а к 2020 году их число может повыситься до 79,6 млн [14, 20, 140, 155, 200].

ПОУГ составляет 72-90% всей структуры глаукомы. Большинство пациентов (62-81%) имеют развитую и далеко зашедшую стадию [3, 5, 21, 43, 44, 46, 87].

Сочетание катаракты и ПОУГ в одном глазу встречается достаточно часто. Так, согласно данным Джаши Б.Г., Фокина В.П., среди 1306-ти глаз пациентов с глаукомой оно имело место в 72,3% [41].

Пациенты с ПОУГ нуждаются в оперативном лечении катаракты в 26-45% случаев [196]. Так, частота ФЭ в глазах с наличием ПОУГ после АГО составила 26% [81]. Алексеев И.Б. с соавт. (2012) отметили необходимость выполнения ФЭ в 37% глаз в течение 2-х лет после проведения непроникающей АГО. Причем, в 27% глаз имела место развитая стадия глаукомы, в 53% – далеко зашедшая [13]. Ахметшин Р.Ф. с соавт. (2012), проводя лазерную трабекулопластику на 285-ти глазах с ПОУГ, выявили наличие сопутствующей катаракты в 45% случаев [19]. Гаврилова И.А. с соавт. (2017) отметили, что при исследовании 99-ти глаз с ПОУГ после глубокой склерэктомии катаракта имела место в 38% случаев [36].

Большая часть пациентов (66-89%) с сочетанием катаракты и ПОУГ, планирующихся на ФЭ, имеют развитую и далеко зашедшую стадию глаукомы [36, 102]. При обследовании 201-го глаза с сочетанием катаракты и ПОУГ перед ФЭ Манцева Я.Ю., Астахов С.Ю. (2014) выявили, что развитая стадия глаукомы

имела место в 40% глаз, далеко зашедшая – в 31% глаз [98]. Яшина Л.В. с соавт. (2008) при исследовании 18-ти глаз пациентов с сочетанием оперированной ПОУГ и катаракты, планирующихся на ФЭ, выявили наличие развитой стадии ПОУГ в 56% глаз, далеко зашедшей – в 33% глаз [141]. Леванова О.Г. (2015) при планировании ФЭ на 155-ти глаукомных глазах при стойкой нормализации ВГД выявила, что развитая стадия имелась в 43,9% глаз, далеко зашедшая – в 22,2% глаз [80]. Киселева О.А. с соавт. (2013) при исследовании 33-х глаз пациентов с оперированной ПОУГ перед ФЭ отметили, что все глаза имели развитую (51,5%), либо далеко зашедшую (48,5%) стадию [60].

Могилевский С.Ю. (2013) при изучении 45-ти глаз пациентов с ПОУГ перед ФЭ отметил наличие нормализованного ВГД в 42% глаз. Однако, автор не уточняет значения уровня ВГД и его соответствие целевым показателям в зависимости от стадий глаукомы [99]. Балалин С.В., Фокин В.П. (2013) при обследовании 1310-ти глаз с ПОУГ выявили в 41,9% глаз нормальные значения уровня ВГД. Но при этом авторы также не предоставили данных, сколько пациентов имели катаракту и нуждались в выполнении ФЭ [23].

Как видно, данных о частоте сочетаний катаракты и глаукомы, о преобладании развитой и далеко зашедшей стадий в литературе достаточно много. Но при этом сведения о частоте стойко нормализованного на целевом уровне ВГД при ПОУГ у пациентов с катарактой перед ФЭ единичны.

1.2. Возможности достижения стойкого целевого уровня ВГД при ПОУГ

Повышение уровня ВГД выше индивидуально переносимого является ведущим фактором апоптоза и гибели ганглиозных клеток сетчатки при глаукомной оптической нейропатии. Поэтому снижение уровня ВГД необходимо не просто до среднестатистических нормальных значений, а до целевых значений соответственно стадии глаукомы. Это способно минимизировать риск

прогрессирования глаукомной оптической нейропатии [10, 44, 47, 49, 50, 88, 131, 169, 202].

Современные возможности гипотензивных медикаментозных препаратов, антиглаукоматозных лазерных и микрохирургических операций позволяют достигать целевого уровня ВГД у ряда пациентов. Так, Балалин С.В., Фокин В.П. (2008) при динамическом наблюдении за 459-ю глазами пациентов с ПОУГ выявили, что в 94,9% случаев в течение 12 месяцев уровень ВГД на фоне лечения не превысил толерантных значений, при этом отмечена стабилизация зрительных функций [22]. При более длительных сроках наблюдения (от 2 до 7 лет) за 1638-ю глазами пациентов с ПОУГ авторы отмечают, что целевой уровень ВГД сохранился в 33,7% глаз на медикаментозном гипотензивном режиме, еще в 66,3% случаев – снизился до целевого после хирургического и лазерного лечения и сохранился на весь срок наблюдения. Это позволило в 94% глаз стабилизировать глаукомную оптическую нейропатию [24].

Бердникова Е.В. с соавт. (2015) отмечают, что наличие целевого уровня ВГД при динамическом наблюдении 274-х глаз с ПОУГ имело место в 82,5% глаз с развитой и в 50% глаз с далеко зашедшей стадиями глаукомы [25].

Ходжаев Н.С. с соавт. (2014) при динамическом наблюдении 42-х пациентов с ПОУГ в течение 10 месяцев отметили в 92,5% случаев целевой уровень ВГД на монотерапии аналогами простагландинов [134].

Еричев В.П. с соавт. (2015) при исследовании 78-ми глаз с ПОУГ с начальными и развитыми стадиями установили, что на фоне применения фиксированной комбинации латанопроста и тимолола уровень ВГД сохранялся на целевых значениях, в среднем 17-18 мм рт. ст. [50].

J.D. Croxtall, L.J. Scott (2009) также отмечают эффективность фиксированной комбинации бринзоламид-тимолол в течение 12 месяцев у 523-х пациентов с ПОУГ, уровень ВГД был ниже 18 мм рт. ст. [157]. Чехова Т.А. с соавт. (2017) после выполнения селективной лазерной трабекулопластики (СЛТ) и курса нейропротекторного лечения на 104-х глазах с ПОУГ в начальной и развитой стадиях выявили сохранность целевого уровня ВГД (в среднем 18,6 мм

рт. ст.) в течение 12 месяцев [136]. Song J.S.A. с соавт. (2018) исследовали эффективность аргон-лазерной трабекулопластики на 84-х глазах и СЛТ на 123-х глазах пациентов с ПОУГ. Средние исходные значения ВГД составляли 22,7±5,6 и 21,6±4,8 мм рт. ст. соответственно. Среднее снижение ВГД в группах через 12 месяцев – 4,9 и 4,6 мм рт. ст. соответственно [212]. Аналогичные результаты получили и другие исследователи [142, 162, 173, 177]. И.В. Иволгина (2017) при обследовании 208-ми глаз пациентов с ПОУГ через 2 месяца после АГО отмечает, что уровень целевого ВГД имел место в 79,32%, толерантного – в 83,65% случаев [54].

Но в то же время, следует отразить и противоположные данные, свидетельствующие о трудности достижения целевого уровня ВГД, либо о сложности длительного его сохранения на данных значениях. Так, по данным многоцентрового исследования, проведенного на 812-ти глазах с ПОУГ, лишь у 51,8% пациентов на фоне проводимого лечения были достигнуты целевые значения ВГД. Особенно низкий процент имел место при далеко зашедшей стадии (лишь 14,4%) [2]. При изучении отдаленных результатов хирургии глаукомы на 324-х глазах оказалось, что уровень целевого ВГД без гипотензивного режима сохранялся при начальной и развитой стадии в среднем 17-18 месяцев, при далекозашедшей стадии – в течение 14 месяцев. Авторами также отмечены особые сложности достижения целевого уровня ВГД при далеко зашедшей стадии: даже после назначения дополнительного гипотензивного режима уровень ВГД составлял в среднем 18 мм рт. ст., что для данных пациентов было выше целевых значений [45]. Авдеев Р.В. с соавт. (2013) при изучении уровня ВГД в 203-х глазах пациентов с ПОУГ после синустрабекуэктомии выявили, что лишь 50,7% глаз не нуждались в гипотензивном местном режиме в срок 2,97±3,93 лет. Другой половине прооперированных пациентов потребовалась дополнительная местная гипотензивная терапия. Подавляющее большинство составляли пациенты с развитой и далеко зашедшей стадией ПОУГ (80,3%); спустя 5 лет их число увеличилось до 86,2% [3]. При проведении многоцентрового исследования 136-ти пациентов с ПОУГ I-III стадии (237 глаз) в

течение 4,3 лет авторы к концу наблюдения отметили повышение долей развитой и далеко зашедшей стадии, 6% пациентов достигли терминальной стадии [4].

Малюгин Б.Э. с соавт. (2016) провели сравнительный анализ послеоперационного уровня ВГД на 151-ом глазу с ПОУГ I-III стадии в сравнительном аспекте после каналопластики и после непроникающей глубокой склерэктомии (НГСЭ). Через 12 месяцев средний уровень ВГД после каналопластики составил 21,9±4,2 мм рт. ст., после НГСЭ – 20,6±2,85 мм рт. ст. К этому сроку в 42,8% и 25,4% глаз соответственно произошло повышение уровня ВГД, для нормализации которого пришлось дополнительно проводить гониопунктуру, гониопластику, нидлинг, СЛТ, инъекции 5-фторурацила и др. [95].

Ходжаев Н.С. с соавт. (2017) проанализировали эффективность лазерной реконструкции зоны НГСЭ при ее блокаде корнем радужки в 95-ти глазах. Авторы выяснили, что данная операция эффективна в 62,1% случаев. В остальных 37,9% глаз уровень ВГД оставался повышенным, что потребовало выполнения повторных АГО [132].

Волкова Н.В. с соавт. (2017) изучили гипотензивный эффект НГСЭ на 500 глазах пациентов с ПОУГ. Оказалось, что при проведении десцеметогониопунктуры через 2-6 месяцев после НГСЭ гипотензивный эффект спустя один год сохранился в 59,6% глаз, через 3 года – в 24,8% глаз. При проведении десцеметогониопунктуры через один месяц после НГСЭ гипотензивный эффект через один год сохранился у 84,8% глаз, через 3 года – в 60,4% глаз. Авторы считают необходимым проводить мониторинг фильтрационных путей методом УЗ биомикроскопии в течение 6 месяцев после НГСЭ [33]. Курышева Н.И. с соавт. (2014) при динамическом наблюдении в течение 4 лет 63-х глаз пациентов с развитой и далеко зашедшей стадией ПОУГ после СЛТ выявили, что гипотензивный эффект был наиболее выражен в первые 6 месяцев, составив с дополнительным гипотензивном режимом в среднем 18,9 мм рт. ст. Но через 12 месяцев средний уровень ВГД повысился у них до 20,5 мм рт. ст., т.е. до интолерантных значений [74].

Туманян Э.Р. с соавт. (2018) исследовали эффективность хирургического и лазерного лечения на 55-ти глазах с ПОУГ в далеко зашедшей стадии, в которых через 9 месяцев после НГСЭ отмечено повышение ВГД до 28,04±4,6 мм рт. ст. После выполнения десцеметогониопунктуры им проводился мониторинг уровня ВГД. Спустя 3, 6, 12, 24 месяца средний уровень ВГД составлял: 18,33±2,7 мм рт. ст., 18,7±1,7 мм рт. ст., 18,7±1,7 мм рт. ст., 19,0±12,2 мм рт. ст. соответственно. То есть эти значения уровня ВГД не были целевыми для далеко зашедшей стадии ПОУГ. Через 6-12 месяцев в 3-х глазах потребовалось назначение гипотензивного режима, в 4-х глазах выполнены повторные хирургические АГО [129].

Представленные данные свидетельствуют о том, что современные возможности гипотензивной терапии и хирургии все же позволяют у значительной части пациентов достичь целевого ВГД и поддерживать его уровень. Но при этом у определенной доли пациентов с ПОУГ, несмотря на проведенные хирургические и лазерные АГО, попытки подбора гипотензивного режима, так и не удается достичь и длительно сохранять целевой уровень ВГД. Именно поэтому необходим тщательный контроль за уровнем ВГД в глазах с достигнутыми целевыми значениями.

1.3. Исходно неблагоприятные факторы для выполнения ФЭ при ПОУГ

Современный стандарт хирургии катаракты – УЗ ФЭ. Ее преимущества – малые самогерметизирующиеся операционные доступы в сочетании с внутрикапсульной имплантацией эластичных интраокулярных линз (ИОЛ). Все это в комплексе успешно обеспечивает максимальную атравматичность, оптимальные анатомо-топографические взаимоотношения структур глаза и полноценное восстановление зрительных функций в ранние сроки. Но обязательным условием при этом является наличие исходных оптимальных условий для хирургии, т.е. отсутствие отягощающих факторов [96].

Сочетание катаракты и ПОУГ, согласно множеству исследований, создает целый ряд неблагоприятных условий для оптимального выполнения ФЭ [161, 184, 206]. Так, Бочкарев С.Ю. (2008) перед выполнением ФЭ у 63-х пациентов с ПОУГ различных стадий после ранее проведенных АГО отмечает наличие различных неблагоприятных факторов выполнения ФЭ: высокой плотности ядра хрусталика, ПЭС – в 73%; вязкости и фиксации волокон коркового вещества к экваториальной зоне капсульной сумки – в 57%; обширных задних синехий – в 44%; узкого ригидного зрачка в 38% глаз; слабости цинновой связки – в 40%; разрыва цинновой связки, недиагностированного до операции – в 19% [27].

В.В. Агафоновой с соавт. (2012) было выявлено наличие ПЭС различной степени выраженности во всех 265-ти глазах пациентов с сочетанием ПОУГ и катаракты (I-я степень ПЭС имела место в 43,4% глаз, II-я степень – 34,7%, III-я степень – в 21,9%). С прогрессированием стадии глаукомы происходило также усугубление стадии ПЭС. В 65,5% глаз имелась высокая плотность ядра (III-IV степени) при незрелой стадии катаракты [8]. Егорова Э.В. с соавт. (2015), исследовав 43 глаза с сочетанием катаракты и ПОУГ с нормализованным уровнем ВГД, выявили наличие ПЭС в 74,4% случаев [48]. Схожие результаты получены Джаши Б.Г. с соавт. (2015). Они обследовали 944 глаза с сочетанием ПОУГ и катаракты перед ФЭ, выявив в 83,3% случаев наличие ПЭС [40].

ПЭС, по данным многих авторов, способствует формированию узкого ригидного зрачка, фиброзной пленки по краю зрачка, слабости волокон цинновой связки, кератопатии [152, 178, 203, 204, 205, 207, 213]. Першин К.Б. с соавт. (2017) при исследовании 107-ми глаз пациентов с сочетанием катаракты и глаукомы, которым планировалось комбинированное вмешательство – ФЭ + НГСЭ, выявили ПЭС и дефекты связочного аппарата хрусталика в 44,9% глаз [110]. Тахчиди Х.П. с соавт. (2009) исследовали состояние 56-ти глаз пациентов с сочетанием ПОУГ и катаракты с ригидным зрачком перед ФЭ. В 25% глаз ригидный зрачок сочетался с ПХПС. Во всех глазах имелась глаукома развитой и далеко зашедшей стадии с нормализованным уровнем ВГД [123]. При проведении ФЭ на 99-ти глазах с компенсированной развитой и далеко зашедшей ПОУГ с узким ригидным

зрачком Николашин С.И. с соавт. (2014) отметили наличие плотности ядра хрусталика III-IV степени в 65% глаз, ПЭС – в 54% глаз, ПХПС – в 11% глаз [103].

Следует также отметить, что хрусталики в глаукомных глазах отличаются микродефектами передней капсулы и ее истончением; истончением задней капсулы с участками ее разрывов; образованием «псевдомембраны» под задней капсулой; частым наличием задних кортикальных и субкапсулярных катаракт. Это является следствием расстройств метаболизма хрусталика, усугубляемое в том числе длительным применением миотиков [75, 78, 84]. Кроме того, при развитой и далеко зашедшей стадии ПОУГ снижен метаболизм трабекулярной мембраны, что создает повышенный риск расстройств гидродинамики в послеоперационном периоде ФЭ [168]. У большинства таких пациентов даже без применения гипотензивных капель имеется синдром сухого глаза, что создает риск послеоперационных кератопатий [12].

Исходное состояние глаз пациентов с ПОУГ, планируемых на хирургию катаракты, отличается рядом существенных и часто встречающихся неблагоприятных клинико-морфологических изменений переднего отрезка глаза. Но в глазах со стойко нормализованным уровнем ВГД их частота и выраженность подробно не отражена. Между тем, эти сведения достаточно важны для прогнозирования риска осложнений и прогноза ФЭ.

1.4. Частота и структура интра- и послеоперационных осложнений ФЭ в глазах с ПОУГ

При стандартной технологии выполнения ФЭ возрастной катаракты в глазах с отсутствием отягощающих факторов интраоперационные осложнения либо отсутствуют, либо не превышают 0,7% [26, 70, 97].

Но наличие сопутствующей глаукомы исходно создает целый ряд неблагоприятных условий, повышающих риск интра- и послеоперационных

осложнений. Так, Бочкарев С.Ю. с соавт. (2008) при выполнении ФЭ в 63-х глазах пациентов с глаукомой после АГО свидетельствуют о выпадении стекловидного тела в 3-х глазах, потребовавшем передней витрэктомии и имплантации жесткой модели ИОЛ в заднюю камеру; в 4-х глазах – о ятрогенном повреждении задней капсулы хрусталика, из-за чего пришлось имплантировать переднекамерную ИОЛ. В 8-ми глазах возникли технические сложности при аспирации-ирригации из-за сочетания узкого ригидного зрачка, ПХПС, плотного ядра хрусталика. В послеоперационном периоде в 8-ми глазах развилась кератопатия с транзиторной гипертензией и экссудативным выпотом в переднюю камеру [27].

Тахчиди Х.П. с соавт. (2009), выполняя ФЭ при узком ригидном зрачке на 56-ти глазах с развитой и далеко зашедшей стадией ПОУГ с нормализованным ВГД, для расширения зрачка в 5-ти глазах вынуждены были прибегнуть к удалению зрачковой фиброзной пленки, что сопроводилось петехиальными кровоизлияниями из зрачкового края радужки. В 2-х глазах произошел непроизвольный захват радужки наконечником факоэмульсификатора. Соответственно, из-за вынужденного травматизма хирургии в 13% глаз развилась повышенная ответная реакция на операцию, в 7% глаз – офтальмогипертензия [123]. Подобные осложнения описывают и С.И. Николашин, О.Л. Фабрикантов (2014) при выполнении ФЭ на 99-ти глаукомных глазах с нормализованным уровнем ВГД при ригидном зрачке в сочетании с ПЭС, плотным ядром, ПХПС. В связи с необходимостью механического расширения ригидного зрачка, применения ирис-ретракторов, стрейчинга, разлома плотного ядра при слабости цинновой связки интраоперационно в 77% глаз произошли различные осложнения: в 33% – петехиальные кровоизлияния из зрачковой зоны радужки; в 27% – надрывы сфинктера зрачка и повреждения радужки; в 14% – захват радужки наконечником факоэмульсификатора с повреждением зрачкового края; в 2% – частичный парез сфинктера зрачка, в 1% – разрыв капсульного мешка [103].

A. Turalba с соавт. (2015) при ретроспективном исследовании 608-ми глаз с глаукомой после ФЭ отмечают следующие интраоперационные осложнения: разрыв передней/задней капсулы хрусталика – 10% глаз, причем в 4,9% с

витрэктомией; вынужденная фиксация ИОЛ в борозду цилиарного тела – 6,6%; интраоперационный «floppy iris syndrome» – 6,4%; разрыв связок хрусталика – 1,8%. Среди послеоперационных осложнений имели место: экссудативная реакция – 22% глаз; отек роговицы – 7,4%; остатки хрусталиковых масс – 3,5%. Кроме того, в 4,2% глаз развилась реактивная гипертензия свыше 25 мм рт. ст.; в 3,5% – кистозный макулярный отек [214]. Гиноян А.А. с соавт. (2013) выполняли ФЭ 68-ми пациентам с ПОУГ с нормализованным ВГД. Вследствие излишней травматизации глаз в структуре интраоперационных осложнений имели место: капиллярное кровотечение из сосудов радужки – в 11 глазах, выпадение стекловидного тела через зонулярный дефект – в 2 глазах, разрыв задней капсулы – в одном глазу. В 40% исследуемых глаз произошел реактивный подъем ВГД (25-37 мм рт. ст.). В 25% глаз отмечена повышенная степень ответной реакции в раннем послеоперационном периоде (локальная кератопатия, феномен Тиндаля) [37]. К. П. Павлюченко с соавт. (2011) при выполнении ФЭ в 71-ом глазу с глаукомой при компенсированном уровне ВГД отметили послеоперационную экссудативную реакцию глаз в 32,6%, транзиторную офтальмогипертензию до 28 мм рт. ст. – в 27,6% глаз, гифему – в 6% глаз [107]. Леванова О.Г. (2010) исследовала степень ответной послеоперационной реакции на выполнение ФЭ в 460-ти глазах с сочетанием катаракты и глаукомы со стойко нормализованным уровнем ВГД. Оказалось, что чаще встречались интраоперационные осложнения в глазах с ранее перенесенными АГО, по сравнению с неоперированными (19,6% и 10,7% соответственно). Кроме того, частота ранних послеоперационных осложнений повышалась в 2,7 раза (22,2 и 8,1% соответственно) [81].

1.5. Динамика уровня ВГД и частота его повышения после выполнения ФЭ при исходно нормализованном уровне ВГД

Данные о динамике уровня ВГД после выполнения ФЭ у пациентов с ПОУГ достаточно неоднозначны. Так, целый ряд авторов свидетельствует, что сразу

после выполнения ФЭ катаракты отмечается снижение уровня ВГД. Этот факт связывается с уменьшением объема хрусталика, изменением топографии соотношения структур переднего отрезка глаза, усилением увеосклерального оттока [63, 145, 180, 186, 189, 197]. Так, Калижникова Е.А. с соавт. (2015) при исследовании 51-го глаза с развитой стадией ПОУГ с нормализованным ВГД в течение 6 месяцев после ФЭ выявили значимое снижение уровня ВГД. Причем, в 57% глаз уровень ВГД был ниже дооперационного более чем на 5 мм рт. ст. и данный уровень сохранялся к концу срока наблюдения [57].

Малюгин Б.Э. с соавт. (2015) исследовали влияние ФЭ на уровень ВГД в 41-ом глазу с начальной стадией неоперированной ПОУГ с нормализованным ВГД на фоне ПЭС. В исследование были включены случаи стандартного течения, без интра- и послеоперационных осложнений ФЭ. В подавляющем большинстве глаз в 1-е сутки после ФЭ произошло снижение уровня ВГД (в среднем на 3,84-5,5 мм рт. ст.). У 4-х пациентов отмечалась транзиторная офтальмогипертензия (до 30 мм рт. ст.), которая затем купировалась. Данные значения ВГД сохранялись до 6 месяцев [92]. При более длительных сроках наблюдения до 18 мес. авторы приводят данные, что количество применяемых гипотензивных препаратов в группе снизилось на 24,8%, еще в 7-ми глазах капельный режим был отменен в связи с отсутствием признаков глаукомы [91].

Алексеев В.Н. с соавт. (2011) отмечают, что через один год после ФЭ катаракты в 50-ти глазах с ранее перенесенными АГО уровень ВГД сохранялся в среднем на уровне 16,6 мм рт. ст. (P_0), через 8-9 лет – 17,4 мм рт. ст., что соответствовало толерантным значениям для большинства пациентов [11]. Гипотензивный эффект ФЭ у пациентов с ПОУГ и псевдоэксфолиативной глаукомой также отмечают Jimenez-Roman J. с соавт. (2017). В 88-ми глазах после операции в срок до 12 месяцев сохранялось статистически значимое снижение уровня ВГД на 20% по сравнению с исходным, уменьшалось количество применяемых гипотензивных препаратов [174].

Mierzejewski A. с соавт. (2008) оценили влияние ФЭ на уровень ВГД в 71-ом глазу с ПОУГ в течение 6-30 месяцев. К концу срока наблюдения авторы

зафиксировали уровень ВГД в среднем 14,59±3,73 мм рт. ст., который был ниже дооперационного в среднем на 4,43 мм рт. ст. Также авторы отметили уменьшение количества гипотензивных препаратов, либо их отмену у ряда пациентов [191]. Схожие данные представили и другие исследователи [146, 150, 158, 172, 179, 183, 190, 208]. Абросимова Е.В. с соавт. (2016) изучали динамику уровня ВГД после СЛТ и ФЭ у пациентов с ПОУГ с целевым уровнем ВГД. Во всех 76-ти глазах уровень ВГД перед ФЭ составлял в среднем 15 мм рт. ст. Спустя месяц после ФЭ он снизился до 14,5 мм рт. ст., причем, в 78% глаз не применялся гипотензивный режим. Но динамика ВГД отдаленного периода данных глазах не изучалась. Однако, уточняется, что в 15,8% глаз в течение года после ФЭ произошло повышение уровня ВГД выше толерантного даже на фоне медикаментозного гипотензивного режима. Данным пациентам пришлось выполнить повторную СЛТ, после которой не удалось добиться стойкой нормализации ВГД в 2-х глазах, им была выполнена микроинвазивная НГСЭ [1].

Но при этом существуют и противоположные данные. Так, Chang T.C. с соавт. (2012) при динамическом наблюдении 29-ти пациентов с ПОУГ с исходно нормализованным уровнем ВГД на уровне 15,66 мм рт. ст. не отметили значимого гипотензивного эффекта после ФЭ. Уровень ВГД составил через 1 и 3 года 14,16 и 14,68 мм рт. ст. соответственно [153]. P.P. Chen с соавт. (2015) при изучении гипотензивного действия ФЭ при глаукоме провели анализ 32-х публикаций, отобранных по критериям американской Академии офтальмологии. Хотя авторы выявили, что в среднем ФЭ снижает уровень ВГД на 13% при ПОУГ с нормализованным ВГД, но при этом сделали вывод, что пациенты с ПОУГ после выполнения ФЭ нуждаются в длительном и более тщательном мониторинге уровня ВГД, особенно при продвинутых стадиях ПОУГ. Авторы полагают, что необходимы исследования по выявлению факторов риска повышения уровня ВГД после ФЭ у пациентов с ПОУГ и различных способов снижения этого риска [154].

Возникновение реактивной офтальмогипертензии на 1-2-е сутки после ФЭ на глаукоматозных глазах отмечают многие исследователи. Большинство из них отмечает ее купирование на фоне усиления медикаментозного лечения [143, 159,

199]. Так, H. Levkovitch-Verbin с соавт. (2008) исследовали частоту офтальмогипертензии на 1-е сутки после ФЭ у 122-х пациентов (33 глаза с ПОУГ с нормализованным ВГД, 39 глаз – ПЭС без наличия глаукомы, 50 глаз – возрастная катаракта без глаукомы и ПЭС). Установлено, что повышение уровня ВГД более 25-30 мм рт. ст. произошло при глаукоме в 15-ти глазах (46%), у пациентов с ПЭС – в 18% глаз, в то время как в группе глаз без глаукомы и ПЭС не отмечено повышения уровня ВГД. Инстилляции 0,5% р-ра тимолола сразу после ФЭ снижают вероятность офтальмогипертензии более 30 мм рт. ст., но при этом остается риск ее развития ниже этого уровня [185].

Аветисов С.Э. с соавт. (2017) при динамическом мониторинге ВГД после выполнения ФЭ в 65-ти глазах с начальной и развитой стадией ПОУГ с медикаментозно стойко нормализованным уровнем ВГД выявили в 45% глаз послеоперационную офтальмогипертензию. Причем, в 30% глаз повышение уровня ВГД было значительным, на 8,3 мм рт. ст. от исходного. Его удалось купировать в течение одного месяца. Но, при этом у части пациентов он все же сохранялся на значениях выше дооперационных. Авторы заключают, что у этих 30% пациентов после ФЭ в срок до 6 месяцев сформировались условия повышенного риска стойкой декомпенсации уровня ВГД [6].

Но не всегда офтальмогипертензию удается купировать в раннем послеоперационном периоде, зачастую повышение ВГД происходит в более поздние сроки. Так, Гиноян А.А. с соавт. (2013) отмечают, что в 40% глаз после выполнения ФЭ у 68-ми пациентов с ПОУГ с нормализованным уровнем ВГД произошла умеренная реактивная гипертензия в раннем послеоперационном периоде: 5-27 мм рт. ст. Чаще она развивалась при неоперированной глаукоме, по сравнению с оперированной. В 11% случаев повышение уровня ВГД произошло спустя 1-2 месяца после ФЭ, еще в 19% – спустя 2 года. Данным пациентам пришлось выполнить дополнительную АГО [37].

Аветисовым С.Э. с соавт. (2017) проведен анализ динамики уровня ВГД в 60-ти глазах пациентов с развитой и далеко зашедшей стадиями ПОУГ со стойкой нормализацией уровня ВГД, где при неосложненном, стандартном выполнении

ФЭ в раннем послеоперационном периоде сформировалась реактивная офтальмогипертензия. В 65% глаз офтальмогипертензия была транзиторной, но в 17% глаз ее удалось купировать лишь при интенсивном противовоспалительном и гипотензивном лечении. В 18% глаз произошло стойкое повышение уровня ВГД, которое удалось купировать лишь после АГО, проведенных в первый месяц после ФЭ [7].

Сметанкин И.Г. (2008) выполнил ФЭ у 52-х пациентов с ПОУГ с начальной и развитой стадией с нормализованным ВГД, но с высокой плотностью ядра III-IV степени. Другие осложняющие факторы (ПЭС, ригидный зрачок, после АГО) отсутствовали. Во всех глазах спустя 1-2-е суток после выполнения ФЭ произошел значительный реактивный подъем ВГД, в среднем на 26%, вплоть до 39-40 мм рт. ст., что было обусловлено мощностью и длительностью УЗ воздействия в ходе дробления плотного ядра [118].

Ковеленова И.В. с соавт. (2012) провели анализ гипотензивного эффекта ФЭ на 109-ти глазах с ПОУГ без интра- и послеоперационных осложнений ФЭ. Хотя в 1-е сутки и к 7-му дню после ФЭ уровень ВГД снизился на 3-5 мм рт. против исходного, но спустя 12 месяцев в 52-х глазах с далеко зашедшей стадией средний уровень ВГД повысился до 22 мм рт. ст., т.е. стал интолерантным [64]. Slabaugh с соавт. (2014) ретроспективно исследовали 157 пациентов с неоперированной ПОУГ при медикаментозно нормализованном ВГД после стандартной ФЭ. В 60-ти глазах (38%) выявлены более высокие значения ВГД на прежнем гипотензивном режиме (на 3 мм рт. ст.) по сравнению с дооперационными. Им потребовалось назначение дополнительных гипотензивных препаратов или проведение лазерных операций для нормализации уровня ВГД в течение первого года после ФЭ [211].

Николашин С.И. с соавт. (2008) также отмечают, что после выполнения неосложненной ФЭ в 66-ти глазах с развитой и далеко зашедшей стадией компенсированной ПОУГ послеоперационная гипертензия произошла в 46% глаз, причем в 4-х глазах уровень ВГД удалось нормализовать лишь с помощью АГО и десцеметогониопунктуры [101].

Тахчиди Х.П. с соавт. (2009), выполнив ФЭ в 56-ти глазах с развитой и далеко зашедшей стадией ПОУГ с нормализованным ВГД при узком ригидном зрачке, отмечают формирование послеоперационной офтальмогипертензии в 4-х глазах. Из них в 2-х глазах стойкая декомпенсация уровня ВГД через 2 месяца после ФЭ потребовала выполнения НГСЭ [123].

Николашин С.И., Фабрикантов О.Л. (2014) через 2 месяца после ФЭ на глаукоматозных глазах отметили декомпенсацию уровня ВГД в 2-х из 28-ми прооперированных глаз. Им пришлось дополнительно выполнять НГСЭ [103].

Кудерко И.А. с соавт. (2016) через один месяц после ФЭ в 68-ми глазах с начальной и развитой стадией ПОУГ выявили повышение уровня ВГД в 34% глаз, в среднем на 5 мм рт. ст. (21,26±6,79 мм рт. ст. против исходного 16,17±4,45 мм рт. ст.) [68]. Подобные данные приводит также Джаши Б.Г. с соавт. (2015): после ФЭ в 944-х глазах с ПОУГ с нормализованным уровнем ВГД повышение ВГД выше толерантного давления произошло в 3% глаз, что потребовало дополнительного выполнения микроинвазивной НГСЭ [40]. Павлюченко К.П. с соавт. (2011) после выполнения ФЭ в 56-ти глазах пациентов с ПОУГ со стойко нормализованным уровнем ВГД (медикаментозный гипотензивный режим) отмечают в 4% глаз стойкое повышение уровня ВГД, потребовавшее выполнения синустрабекулоэктомии [107]. Киселева О.А. с соавт. (2013) отмечают реактивный подъем ВГД на 1-3-е сутки после ФЭ в 33% глаз с развитой и далеко зашедшей стадией ПОУГ с нормализованным уровнем ВГД с ранее выполненной синустрабекулоэктомией на 2-4 мм рт. ст. от исходного, который превысил толерантные значения [60]. Подобные результаты выявили S. Aziz с соавт. (2012). Спустя 12 месяцев после ФЭ в 21-ом глазу с ПОУГ после ранее выполненной синустрабекулоэктомии 19% глаз нуждались в дополнительных 1-2-х гипотензивных препаратах для нормализации уровня ВГД [148]. Лебедевым О.И., Белоусовой Е.И. (2009) после углубленной оценки исходного состояния 121-го глаза с катарактой и глаукомой, особенностей выполнения ФЭ, динамики уровня ВГД выделены исходные факторы риска повышения ВГД: степень выраженности ПЭС, ригидность зрачка, плотность ядра хрусталика, стадия глаукомы,

количество гипотензивных препаратов, состояние сердечно-сосудистой системы (уровень артериального давления, его стабильность, наличие ишемической болезни сердца с нарушением ритма, инфаркт или инсульт в анамнезе), состояние свертывающей системы крови, возраст пациентов. Авторы показали, что в послеоперационном периоде ФЭ у 71% пациентов с катарактой и ПОУГ повышен риск декомпенсации ВГД [79].

Достаточное количество авторов отмечают высокий риск повышения ВГД у пациентов после ФЭ при ПОУГ. При этом, большинство из них руководствовались лишь непродолжительными сроками динамического наблюдения (до 6 месяцев), либо наблюдали лишь начальную стадию ПОУГ. Работ, посвященных углубленной оценке динамики ВГД в зависимости от способа нормализации в более длительные периоды наблюдения после ФЭ у пациентов с ПОУГ в литературе нет. Поэтому, значимость клинической оценки состояния ВГД в отдаленные периоды после ФЭ в глазах с ПОУГ с исходно нормализованным уровнем ВГД представлялось чрезвычайно важной.

1.6. Возможности прогнозирования риска повышения ВГД в послеоперационном периоде ФЭ при ПОУГ

Лебедев О.И., Белоусова Е.И. (2009) считают, что критериями риска декомпенсации ВГД в раннем послеоперационном периоде ФЭ на глаукомных глазах являются: наличие ПЭС, ригидность зрачка, плотность ядра хрусталика, далеко зашедшая стадия глаукомы, возраст, состояние сердечно-сосудистой системы, число гипотензивных препаратов. Пациентам группы высокого риска повышения уровня ВГД, по их мнению, следует выполнять одномоментную НГСЭ + ФЭ, либо в два этапа – сначала НГСЭ, а затем, через 4 недели, ФЭ [79].

M.A. Slabaugh с соавт. (2014) ретроспективно исследовали факторы риска повышения ВГД в послеоперационном периоде ФЭ у пациентов с глаукомой. Уровень ВГД перед операцией составлял 16,44±3,76 мм рт. ст. Из 271-го глаза в

45-ти глазах (17%) произошел значительный подъем ВГД (на 50% от исходного). В большинстве глаз реактивная офтальмогипертензия была купирована, но одному пациенту спустя 3 месяцев после операции потребовалось выполнение трабекулоэктомии. После проведенного анализа факторами риска послеоперационного повышения ВГД явились: удлиненная передне-задняя ось глаза (25,08±2,63 мм против 24,02±1,63 мм в группе без повышения ВГД); большая глубина передней камеры (3,21±0,43 мм против 2,99±0,051 мм); широко открытый угол передней камеры (против узкого угла); большее количество применяемых гипотензивных препаратов перед ФЭ (2,24±1,09 против 1,88±1,05); лазерная трабекулопластика в анамнезе; мужской пол; отсутствие приема ацетозоламида после операции. Для профилактики послеоперационного повышения ВГД авторы рекомендуют назначение ацетазоламида в дозе 500 мг [210].

Как видно, целенаправленные работы по прогнозированию повышения ВГД в отдаленном периоде ФЭ у пациентов с ПОУГ при исходном нормализованном ВГД отсутствуют. Но, учитывая высокую вероятность такого осложнения, показанную в предыдущих разделах, прогнозирование его риска представляет собой чрезвычайно важную задачу.

1.7. Свободнорадикальное окисление тканей глаза, его значение для поддержания тканевого гомеостаза и ответной стресс-реакции на травму

Оценка показателей СРО является одним из чувствительных и достоверных маркеров биохимического состояния тканевого гомеостаза. Уровень СРО в клетках активируется при интенсивной или длительной стресс-реакции, оказывая повреждающее воздействие на липидные мембраны, сосудистую проницаемость, вызывая деструкцию белковых молекул. Объективная оценка процессов СРО способна выявить ту тонкую грань, когда стресс-реакция переходит из адаптационной, т.е. физиологической, в повреждающее, т.е. патофизиологическое

состояние [73, 147, 194]. Данный метод используется достаточно часто в клинической медицине при прогнозировании течения различной патологии [116]. Метод исследования СРО нашел также широкое применение и в офтальмологии [30, 120, 121, 164, 192, 198].

Он применяется, в частности, также и при изучении ПОУГ. Так, при исследовании содержания продуктов перекисного окисления липидов в водянистой влаге и трабекулярной ткани глаз пациентов с ПОУГ Бунин А.Я. с соавт. (1985) выявили накопление этих продуктов, усугубляющееся при прогрессировании стадии глаукомы. Более выражено оно было в глазах с помутнением хрусталика [29]. Govindarajan B. с соавт. (2008) также показали, что высокореактивные продукты перекисного окисления липидов накапливаются в трабекулярной ткани. Это вызывает патологические процессы, способствующие уменьшению проницаемости трабекулярной сети, нарушению оттока водянистой влаги, повышению ВГД [167]. Курышева Н.И. с соавт. (1996) выявили, что содержание малонового диальдегида значительно возрастало с прогрессированием стадии ПОУГ, а содержание антиокислительной активности, напротив, значительно снижалось [76, 77]. Подобные данные приводят и ряд других авторов [28, 51, 86, 104, 105, 117, 163, 171, 175].

Процессы СРО играют важное значение в развитии и прогрессировании ПОУГ, но при этом остается неясным, каковы критерии риска осложненного течения послеоперационного периода ФЭ катаракты в глазах с наличием ПОУГ с нормализованным ВГД.

1.7.1. Метод хемилюминесценции как критерий прогнозирования несбалансированности про- антиоксидантных процессов в тканях организма и глаза

Метод хемилюминесценции (ХМЛ) является наиболее объективным и точным при обнаружения короткоживущих перекисных радикалов, которые не

регистрируются другими способами в биологических жидкостях. Он основан на регистрации ХМЛ в исследуемой биологической жидкости, что позволяет количественно измерить кинетику изменений концентрации свободных радикалов, скорость реакций перекисного окисления липидов. Метод отличается высокой чувствительностью и точностью [31, 34, 59, 113, 119, 138].

Методом ХМЛ широко пользуются клиницисты при изучении прогноза и клинического течения различной патологии [53, 65, 115], в том числе и офтальмологи при изучении офтальмогерпеса [125], увеитов (Патент РФ №2192009. Способ определения активности воспалительного процесса у больных увеитами /Семесько С.Г., Фархутдинов Р.Р., Жуманиязов А.Ж. – Опубл. 27.10.2002. Бюл. №30), при прогнозирования прогрессирования глаукомы (Патент РФ №2139538. Способ прогнозирования прогрессирования глаукомы /Макашова Н.В., Алексеев Б.Н., Бабенкова И.В., Теселкин Ю.О. – Опубл. 10.10.1999). Метод ХМЛ влаги передней камеры используется также при исследовании антиоксидантной активности глазных капель (Патент РФ №2223099. Еричев В.П., Травина Л.А., Астахова А.В., Карпилова М.А., Чеснокова Н.Б., Демина Н.Б. Глазные капли для терапии глаукомы. – Опубл 10.02.2004. Бюл. №4).

1.8. Особенности выполнения ФЭ при ПОУГ в исходно неблагоприятных условиях

Borkenstein A.F. с соавт. (2018) исследовали интраоперационные трудности выполнения ФЭ у пациентов с ПЭС и медикаментозно компенсированной глаукомой. Во всех 42-х глазах имел место узкий ригидный зрачок (3,5 мм, несмотря на медикаментозный мидриаз), в 34-х глазах – высокая плотность ядра хрусталика. При выполнении ФЭ для расширения зрачка применялось кольцо Малюгина, при выполнении капсулорексиса пытались снизить давление на циннову связку. При наличии факодонеза применялось внутрикапсульное кольцо. При дроблении ядра авторы рекомендуют снижать УЗ нагрузку, бережно

аспирировать кортикальные массы, при имплантации ИОЛ рекомендуют оказывать минимальное давление на капсульный мешок. По мнению авторов, комплексный подход к ФЭ в таких глазах позволит свести к минимуму возможный риск осложнений [151].

1.8.1. Возможности достижения мидриаза при узком ригидном зрачке перед выполнением ФЭ

Максимальный интраоперационный мидриаз является непременным условием успешного проведения ФЭ. Соответственно, узкий ригидный зрачок требует дополнительных манипуляций [16, 93, 103, 170, 215, 218]. Оптимальным диаметром капсулорексиса является таковой не менее 5 мм [122, 156]. Меньший диаметр создает технические сложности дальнейших этапов ФЭ, особенно при ригидных зрачках, плотных крупных ядрах, слабости цинновой связки. В послеоперационном периоде это чревато фиброзом капсулы, нестабильным положением ИОЛ, гиперметропическим сдвигом рефракции [9, 18, 72].

Существует множество методик для расширения ригидного зрачка при выполнении ФЭ, который наиболее часто встречается у пациентов с глаукомой. Самый распространенный способ – 3-4-х-кратные инстилляции в конъюнктивальную полость мидриатиков: 1% р-ра тропикамида и 2,5% р-ра фенилэфрина за 60 мин. до операции [71, 201]. Но при ригидных зрачках в глазах с глаукомой такой подход не всегда эффективен, поэтому предлагается сочетание трекратных инстилляций 1% р-ра тропикамида, 2,5% фенилэфрина и местных нестероидных противовоспалительных препаратов (0,1% диклофенака, 0,1% бромфенака, 0,4% кеторолака) [17, 94, 100, 109, 160, 193]. При неэффективности инстилляций пользуются субконъюнктивальным введением 0,1 мл 0,1% атропина, 0,1 мл 1% мезатона. При этом, в ирригационный раствор добавляют 0,4 мл 0,1% р-ра адреналина гидрохлорида (на 400 мл физ. раствора). Хотя мидриатический

эффект повышается, но при этом возникает высокий риск резкого, неконтролируемого подъема уровня артериального давления [52].

При введении в переднюю камеру р-ра фенилэфрина 1% или эпинефрина 0,015% также далеко не всегда удается эффективно добиться требуемой степени мидриаза при ригидном зрачке [149, 176, 181, 182, 187, 216, 219]. Некоторые авторы прибегают к удалению пигментной каймы зрачка с последующим проведением микросфинктеротомии в трех меридианах, что позволяет достичь расширения зрачка до 6 мм [114, 165, 166].

Тахчиди Х.П. с соавт. (2009) при удалении зрачковой фиброзной пленки для расширения узкого ригидного зрачка в 5-ти глазах отметили развитие петехиальных кровоизлияний из зрачкового края радужки [123].

С.И. Николашин, О.Л. Фабрикантов (2014 год) при проведении ФЭ на 99-ти глаукомных глазах с узким ригидным зрачком применяли множественную радиальную сфинктеротомию, стрейчинг, ирис-ретракторы в виде крючков и непрерывных колец. Это повлекло высокую частоту интраоперационных осложнений: в 77% глаз: петехиальные кровоизлияния из зрачковой зоны радужки; захват радужки наконечником факоэмульсификатора с повреждением зрачкового края; надрывы сфинктера зрачка и повреждения радужки; частичный парез сфинктера зрачка, разрыв капсульного мешка [103].

Для достижения мидриаза при проведении ФЭ на глаукомных глазах используют механические способы расширения ригидного зрачка (различные ирис-ретракторы, зрачковые кольца). Но это создает риск кровотечения из зрачкового края радужки, а в послеоперационном периоде – нарушение формы и подвижности зрачка, развитие спаек, способствует формированию гифемы, кератопатии, подъема ВГД [15, 39, 130, 144, 217, 220]. Papaconstantinou D с соавт. (2016) попытались снизить операционную травму, используя минимальные механические манипуляции со зрачком. Они применяли легкий стрейчинг с помощью 2-х крючков-ретракторов. Интраоперационно отмечен разрыв цинновой связки в 6-ти глазах, вследствие чего ИОЛ имплантирована в борозду цилиарного

тела. В 4-х глазах произошли разрывы сфинктера зрачка и небольшие кровоизлияния [195].

Как видно, проблема создания адекватного мидриаза при ригидном зрачке в глаукомных глазах при выполнении ФЭ достаточно серьезна, ибо влечет риск различных серьезных осложнений.

1.8.2. Возможности хирургического разлома плотного ядра при ПХПС

Проведение ФЭ при наличии сочетания ряда неблагоприятных исходных факторов: ПХПС, плотного ядра, ПЭС создает высокий риск интра- и послеоперационных осложнений. Для выполнения ФЭ в подобных отягощенных условиях необходимы особые методики и технологии [35, 58, 139, 188].

В частности, для профилактики интра- и послеоперационных осложнений ФЭ в таких глазах рекомендуется минимизировать механическое давление на циннову связку, ограничить смещения хрусталика при манипуляциях с твердыми ядрами, уменьшить риск повреждения капсулы хрусталика и эндотелия роговицы фрагментами ядра, снизить мощность и длительность УЗ энергии [38, 90].

Рядом авторов разработаны собственные методики выполнения ФЭ при подобных состояниях глаз, в частности, техника вертикального чопа с горизонтальным разделением ядра с применение специально созданных наборов факочопперов [124].

Гринев А.Г. с соавт. (2013) при выполнении ФЭ на глазах с сочетанием узкого ригидного зрачка, плотного ядра и ПХПС, для снижения нагрузки на капсульный мешок предварительно имплантировали внутрикапсульное кольцо, капсульный мешок фиксировали крючками-ирис- ретракторами за край капсулорексиса. Но это создавало риск разрыва капсулы в местах прикрепления крючков. Кроме того, для снижения риска разрывов капсулы при выполнении разлома ядра необходим диаметр капсулорексиса не менее 6-6,5 мм [38].

Малов В.М. с соавт. (2015), выполняя ФЭ на 56-ти глазах со слабостью цинновой связки, наличием плотного ядра и узкого ригидного зрачка ПЭС и слабостью цинновой поддержки уменьшали механическую нагрузку на циннову связку при дроблении ядра путем снижения энергии УЗ воздействия. Авторами разработано устройство – факофрагментатор [90].

Иошин И.Э. с соавт. (2010), предложили методику многократного надлома ядра по кругу (10-12 надломов), освобождая центральную часть ядра, размером 4-5 мм для его последующего разрушения. Это увеличивает длительность манипуляций с ядром и повышает УЗ нагрузку [56].

Проблема разлома плотного ядра при сочетании с ПХПС является нерешенной и достаточно актуальной. Это создает высокий риск осложнений при выполнении ФЭ пациентам с сочетанием катаракты и ПОУГ.

Таким образом, сочетание ПОУГ со стойко нормализованным целевым уровнем ВГД и катаракты встречается достаточно часто. Выполнение ФЭ в данных глазах значительно затруднено целым рядом неблагоприятных факторов, основными из которых являются: ригидный зрачок, плотное ядро хрусталика и ПХПС. Повышенный вследствие этого травматизм выполнения ФЭ формирует у части из них в различные сроки послеоперационного периода стойкий подъем ВГД, превышающий нормальные значения. Это неизбежно способствует распаду зрительных функций из-за прогрессирования глаукомной оптической нейропатии.

Поиску возможностей минимизации риска повышения ВГД у подобных пациентов и посвящено данное исследование.

ГЛАВА 2. МАТЕРИАЛ И МЕТОДЫ ИССЛЕДОВАНИЯ

2.1. Общая характеристика клинического материала

Работа проводилась в Хабаровском филиале ФГАУ «НМИЦ «МНТК «Микрохирургия глаза» им. акад. С.Н. Федорова» Минздрава России.

Исследование базировалось на анализе 319-ти пациентов (319 глаз) с сочетанием катаракты и ПОУГ. Исследования были выполнены до ФЭ и в различные сроки послеоперационного периода. Максимальный срок наблюдения составил 18 месяцев.

Все пациенты были отобраны по определенным критериям:

Критерии включения:

- сочетание катаракты и ПОУГ с ВГД в пределах нормальных значений;
- нормализация ВГД с помощью медикаментозных препаратов, ранее выполненных АГО или СЛТ;
- соответствие ВГД уровню согласно стадии глаукомы перед выполнением ФЭ;
- наличие незрелой катаракты, при которой показано хирургическое вмешательство.
- Критерии исключения:
- Аутоиммунные, гормональные, аллергические, психические заболевания;
- сопутствующая глазная патология: миопия и гиперметропия высокой степени, макулярные и воспалительные заболевания.

Все пациенты были разделены на 3 группы – ретроспективную, сравнения, основную. В свою очередь каждая из групп была разделена на 3 подгруппы в зависимости от способа нормализации ВГД перед выполнением ФЭ (длительное применение местной гипотензивной терапии - капли, ранее выполненные СЛТ или АГО).

Дизайн исследования:

1) ретроспективная группа - для выявления частоты повышения ВГД после ФЭ проведен ретроспективный анализ 142-х пациентов (142 глаза) (подгруппы Р-Капли, Р-СЛТ, Р-АГО).

2) группа сравнения - для выявления факторов риска повышения ВГД исследовали 132 пациента (132 глаза, собственный материал) (подгруппы С-Капли, С-СЛТ, С-АГО).

3) основная группа - для оценки эффективности разработанной методики выполнения этапов ФЭ исследовали 45 пациентов (45 глаз, собственный материал) (подгруппы ОС-Капли, ОС-СЛТ, ОС-АГО).

В соответствии с поставленными задачами, исследование было разделено на несколько последовательных этапов.

На первом этапе исследования ретроспективно была изучена частота повышения ВГД в различные сроки послеоперационного периода ФЭ. В группу были включены 142 пациента, которым была выполнена ФЭ (случайная выборка из архивного материала за 2015-2016 гг.). Возраст пациентов составил от 54-х до 88-ми лет, в среднем 68,4±5,3 лет. Среди них было 65 мужчин, 77 женщин. Начальная стадия ПОУГ имела место в 33-х глазах (23%), развитая – в 50-ти глазах (35%), далеко зашедшая – в 59-ти глазах (42%). Исходный уровень ВГД в общей совокупности глаз варьировал от 15 до 22 мм рт. ст., в среднем 17 (16;18) мм рт. ст. Острота зрения с коррекцией составила от 0,05 до 0,4, в среднем 0,22±0,12.

По способу нормализации ВГД перед ФЭ в ретроспективной группе были выделены 3 подгруппы пациентов – Р-Капли, Р-СЛТ, Р-АГО. В 64-х глазах подгруппы Р-Капли (45%) ВГД было снижено медикаментозными гипотензивными препаратами без операций (монотерапия аналогами простагландина F2a или ингибиторами карбоангидразы, или их фиксированные комбинации с бета-блокаторами), длительность применения капель варьировала от 8-ми до 82-х месяцев. В 38-ми глазах подгруппы Р-СЛТ (27%) была выполнена СЛТ в сроки от 6-ти до 24-х месяцев до ФЭ и применялись гипотензивные

препараты - аналоги простагландина F2a или фиксированные комбинации ингибиторов карбоангидразы с бета-блокаторами, длительность применения капель от 12-ти до 70-ти месяцев. В 40-ка глазах подгруппы Р-АГО (28%) – ранее были выполнены АГО в сроки за 6-36 месяцев до ФЭ: синустрабекулоэктомия в 12-ти глазах, из них с применением гипотензивных препаратов группы аналогов простагландина F2a – 4 глаза; микроинвазивная НГСЭ в 28-ми глазах, из них в 14-ти глазах выполнена десцеметогониопунктура, в 21-ом глазу не применялись гипотензивные препараты, в 7-ми глазах применялись гипотензивные препараты группы аналогов простагландина F2a. Длительность применения капель в этой группе перед ФЭ – от 12-ти до 58-ми месяцев (до выполненных АГО и после). Распределение по стадиям ПОУГ представлены в таблице 1.

Таблица 1 – Распределение стадий ПОУГ в ретроспективной группе в зависимости от способа нормализации ВГД перед выполнением ФЭ, n=142

Способ нормализации ВГД	Стадия ПОУГ, число глаз, абс. (%)		
	Начальная, n=33	Развитая, n=50	Далеко зашедшая, n=59
Р-Капли, n= 64	10 (16%)	22 (34%)	32 (50%)
Р-СЛТ, n=38	17 (45%)	14 (37%)	7 (18%)
Р-АГО, n=40	6 (15%)	14 (35%)	20 (50%)

После ФЭ осуществляли динамический контроль за уровнем ВГД в подгруппах, выявляли случаи повышения ВГД в различные сроки после ФЭ, включающие от первых суток до 18-ти месяцев. Исследовали взаимосвязь повышения ВГД с длительностью применения гипотензивных капель, сроками ранее проведенной СЛТ и АГО, стадией ПОУГ.

На втором этапе исследования были изучены клинические факторы, осложняющие выполнение ФЭ у пациентов с сочетанием катаракты и ПОУГ с нормализованным ВГД. К ним относились: исходное клинико-морфологическое состояние структур переднего отрезка глаз и состояние СРО влаги передней

камеры глаз в зависимости от способа предоперационной нормализации ВГД; технические трудности выполнения ФЭ.

Клинический материал составили 132 пациента (132 глаза) с сочетанием катаракты и ПОУГ с нормализованным ВГД, кому была показана ФЭ (метод случайной выборки), они вошли в группу сравнения. Их возраст составил 55-85 лет, в среднем 68,4±5,3 лет. Женщин – 81, мужчин – 51. Глаукома начальной стадии была в 37-ми глазах (28%), развитой – в 47-ми глазах (36%), далеко зашедшей – в 48-ми глазах (36%). Уровень ВГД: от 14 до 21 мм рт. ст., в среднем 18 (17; 19) мм рт. ст. Острота зрения составила от 0,05 до 0,4, в среднем 0,24±0,13.

По способу предоперационной нормализации ВГД пациенты группы сравнения были разделены на 3 подгруппы: С-Капли, С-СЛТ, С-АГО.

В 45-ти глазах (34%) подгруппы С-Капли ВГД снижено медикаментозными гипотензивными препаратами (капли) без операций (монотерапия аналогами простагландина F2a или ингибиторами карбоангидразы, или их фиксированные комбинации с бета-блокаторами), длительность применения капель варьировала от 10-ти до 84-х месяцев. В 43-х глазах подгруппы С-СЛТ (33%) была выполнена СЛТ в сроки от 6-ти до 28-ми месяцев до ФЭ и применялись гипотензивные препараты - аналоги простагландина F2a или фиксированные комбинации ингибиторов карбоангидразы с бета-блокаторами, длительность применения капель от 8 до 68 месяцев. В 44-х глазах подгруппы С-АГО (33%) – ранее были выполнены АГО в сроки за 6-38 месяцев до ФЭ: синустрабекулоэктомия в 14-ти глазах, из них с применением гипотензивных препаратов группы аналогов простагландина F2a – 5 глаз; микроинвазивная НГСЭ в 30-ти глазах, из них в 18-ти глазах выполнена десцеметогониопунктура, в 20-ти глазах не применялись гипотензивные препараты, в 10-ти глазах применялись гипотензивные препараты группы аналогов простагландина F2a. Длительность применения капель в этой подгруппе перед ФЭ составляла от 10 до 56 месяцев (до выполненных АГО и после). Распределение по стадиям ПОУГ представлены в таблице 2.

Таблица 2 – Распределение стадий ПОУГ в группе сравнения в зависимости от способа нормализации ВГД перед выполнением ФЭ, n=132

Способ нормализации ВГД	Стадия ПОУГ, число глаз, абс. (%)		
	Начальная, n=37	Развитая, n=47	Далеко зашедшая, n=48
С-Капли, n=45	10 (22%)	15 (33%)	20 (44%)
С-СЛТ, n=43	18 (42%)	15 (35%)	9 (21%)
С-АГО, n=44	9 (21%)	17 (39%)	19 (43%)

Выясняли наличие клинико-морфологических изменений переднего отрезка глаз в группе сравнения в зависимости от способа нормализации ВГД. К ним относились: ПЭС I-III степени; узкий ригидный зрачок (менее 5 мм в медикаментозном мидриазе), плотное ядро хрусталика (IV степени), ПХПС. Изучали также сочетание всех 4-х признаков.

Было изучено состояние процессов СРО во влаге передней камеры глаз в группе сравнения: в зависимости от способа нормализации ВГД, от типа АГО, от длительности применения местной гипотензивной терапии; от степени тяжести клинико-морфологических изменений переднего отрезка глаза. Использовали метод кинетической ХМЛ, который основан на измерении скорости реакций свободных радикалов и позволял определить интенсивность даже самых активных короткоживущих радикалов с высокой реакционной способностью.

Затем было проведено исследование особенностей выполнения ФЭ в группе сравнения при наличии клинико-морфологических изменений переднего отрезка глаза с различными способами предоперационной нормализации ВГД. В глазах с сочетанием ПЭС, узкого ригидного зрачка, плотного ядра хрусталика, ПХПС применили ирис-ретракторы (40 глаз, из них в подгруппе С-Капли - 18 глаз, в подгруппе С-СЛТ – 5 глаз, в подгруппе С-АГО – 17 глаз). Изучали в подгруппах особенности техники ФЭ, необходимость дополнительных манипуляций, уровень УЗ кумулятивной рассеянной энергии (cumulative dissipated energy – CDE), объем использованной ирригационной жидкости в ходе операции, частоту интра- и послеоперационных осложнений, частоту ответной экссудативно-воспалительной

реакции глаза, частоту повышения ВГД на 1-е сутки и в сроки 1-18 месяцев после выполнения ФЭ.

На третьем этапе исследования проводили выявление взаимосвязи клинико-морфологических изменений переднего отрезка глаз, показателей СРО во влаге передней камеры и повышения ВГД после выполнения ФЭ в глазах с ПОУГ. Исследование выполнено на пациентах группы сравнения. Изучали факторы риска, способствующие подъему ВГД. Для этого выделили пациентов с повышением ВГД после ФЭ и с нормализованным ВГД. Проводился сравнительный анализ частоты и структуры исходных осложняющих клинико-морфологических изменений переднего отрезка глаз и их сочетаний (ПЭС; ригидный зрачок; III-IV-я степени плотности ядра; ПХПС), параметров глаза (глубина передней камеры, толщина хрусталика, пигментация угла передней камеры, передне-задняя ось глаза), стадии глаукомы, способа нормализации ВГД. Выполнен анализ активности процессов СРО - выявлялась взаимосвязь между показателями ХМЛ до ФЭ с одной стороны и уровнем ВГД в отдаленном послеоперационном периоде ФЭ с другой (коэффициент ранговой корреляции Спирмена).

На четвертом этапе исследования на основании изученных факторов и проведенного анализа создан прогностический алгоритм выявления высокого риска повышения ВГД после выполнения ФЭ. Исследование проведено на пациентах группы сравнения. В качестве потенциальных предикторов были отобраны клинические признаки, имеющие статистически значимые отличия между пациентами с повышением ВГД после ФЭ и с нормальными значениями ВГД. Так как предикторы носили как количественный, так и качественный характер, то был выбран метод бинарной логистической регрессии, который позволял предсказывать исход по значениям множества предикторов с помощью зависимой переменной, принимающей лишь одно из двух значений — 0 (событие не случилось) или 1 (событие случилось).

99 пациентов были определены в обучающую группу, была составлена обучающая матрица наблюдений. На ее основе в программе IBM SPSS Statistics

20 были определены коэффициенты логистической регрессии. Затем верифицировались эффективность и обоснованность полученного алгоритма прогнозирования характера течения послеоперационного периода на экзаменационной группе пациентов (33 пациента), не использовавшихся для создания алгоритма прогнозирования.

На основе полученного алгоритма прогнозировался исход послеоперационного течения ФЭ – выявление повышения уровня ВГД. Эти прогнозы затем сравнивались с фактическими данными, полученными в результате динамического послеоперационного наблюдения за пациентами в течение 18 месяцев.

На пятом этапе исследования на пациентах основной группы были разработаны способы выполнения переднего капсулорексиса, разлома ядра хрусталика при выполнении ФЭ в глазах с сочетанием узкого ригидного зрачка, плотного ядра хрусталика и ПХПС у пациентов с ПОУГ, исследована клиническая эффективность их применения, особенности послеоперационного периода и частота повышения ВГД после операции.

В основную группу вошли 45 пациентов (45 глаз) с сочетанием катаракты и ПОУГ с нормализованным ВГД (случайная выборка). Возраст пациентов составил от 56-ти до 86-ти лет, в среднем 69,3±4,9 лет. Среди них было 19 мужчин, 26 женщин. Начальная стадия ПОУГ имела место в 10-ти глазах (22%), развитая – в 17-ти глазах (38%), далеко зашедшая – в 18-ти глазах (40%). Уровень ВГД варьировал от 15 до 22 мм рт. ст., в среднем 17 (16;18) мм рт. ст. Острота зрения с коррекцией варьировала от 0,05 до 0,4, в среднем 0,21±0,16.

По способу предоперационной нормализации ВГД пациенты основной группы были разделены на 3 подгруппы: ОС-Капли, ОС-СЛТ, ОС-АГО. В 15-ти глазах подгруппы ОС-Капли (33%) ВГД было нормализовано медикаментозными гипотензивными препаратами без операций (монотерапия аналогами простагландина F2a или ингибиторами карбоангидразы, или их фиксированные комбинации с бета-блокаторами), длительность применения капель варьировала от 12-ти до 82-х месяцев. В 15-ти глазах подгруппы ОС-СЛТ (33%) была

выполнена СЛТ в сроки от 4-х до 32-х месяцев до ФЭ и применялись гипотензивные препараты - аналоги простагландина F2a или фиксированные комбинации ингибиторов карбоангидразы с бета-блокаторами, длительность применения капель от 10-ти до 64-х месяцев. В 15-ти глазах подгруппы ОС-АГО (33%) – ранее были выполнены АГО в сроки за 6-42 месяца до ФЭ: синустрабекулоэктомия в 5-ти глазах, из них с применением гипотензивных препаратов группы аналогов простагландина F2a – 3 глаза; микроинвазивная НГСЭ в 10-ти глазах, из них в 8-ми глазах выполнена десцеметогониопунктура (в 3-х глазах применялись аналоги простагландина F2a), в 2-х глазах десцеметогониопунктура не была выполнена и не применялись гипотензивные препараты. Длительность применения капель в этой группе перед ФЭ – от 10 до 52-х месяцев. Распределение по стадиям ПОУГ представлены в таблице 3.

Таблица 3 – Распределение стадий глаукомы в основной группе в зависимости от способа нормализации ВГД перед выполнением ФЭ, n=45

Способ нормализации ВГД	Стадия ПОУГ, число глаз, абс. (%)		
	Начальная, n=10	Развитая, n=17	Далеко зашедшая, n=18
ОС-Капли, n= 15	2 (13%)	4 (27%)	9 (60%)
ОС-СЛТ, n=15	6 (40%)	7 (47%)	2(13%)
ОС-АГО, n=15	2 (13%)	6 (40%)	7 (47%)

Проведена клиническая оценка разработанных методик выполнения этапов ФЭ, изучена их эффективность. Исследовалась степень интраоперационного травматизма, параметры затраченной УЗ энергии, объем использованной ирригационной жидкости, выраженность ответной экссудативно-воспалительной реакции глаза на хирургическую травму, состояние ВГД в раннем послеоперационном периоде ФЭ предложенными способами. Затем проведен динамический мониторинг уровня ВГД в после ФЭ. Сроки наблюдения: 1, 3, 6, 12, 18 месяцев.

2.2. Методы исследования

Всем пациентам проводили комплексное клинико-функциональное обследование глаз, которое включало: визометрию, рефрактометрию, офтальмометрию, ультразвуковую биометрию, статическую периметрию, биомикроскопию переднего отрезка глаза, офтальмоскопию, гониоскопию, тонометрию, ультразвуковую биометрию, оптическую когерентную томографию.

Визометрию проводили с использованием фороптера «Huvitz» (модель CCP-3100, Япония). Рефрактометрию и офтальмометрию выполняли с помощью авторефрактометра «Canon» (модель KR-3000A, Япония).

Ультразвуковую биометрию осуществляли А-методом на приборе «Ultrasonic biometer» (модель 820, УЗ датчик 10 МГц, «Allergan-Humphrey», США).

Статическую периметрию выполняли на статическом автоматическом периметре Humphrey Field Analyzer 750i (Carl Zeiss Meditec Dublin, CA, США) по программе пороговой периметрии SITA Threshold 30-2, оценивали среднюю светочувствительность сетчатки и ее стандартное отклонение.

Биомикроскопию переднего отрезка глазного яблока проводили на щелевой лампе «Opton» (модель 30 SLM, Германия), использовали увеличение в 8, 16 раз и коаксиальное освещение.

Обратную офтальмоскопию выполняли с помощью налобного бинокулярного безрефлексного офтальмоскопа («Topcon», Япония) и линз 20 и 30 дптр и на щелевой лампе с помощью бесконтактных линз 60 и 90 дптр.

Гониоскопию проводили с помощью трех-зеркальной линзы Гольдмана – Tree mirror universal laser (США). Оценивали степень открытия, профиль угла передней камеры, выраженность пигментации.

Тонометрию проводили по Маклакову (груз 10 граммов).

Расчет толерантного уровня ВГД, соответствующего верхней границе индивидуальной нормы ВГД, производили по формуле, предложенной Балалиным С.В., 2013 [23]:

P_0tl = 19,6 + 0,056*АД диаст. – 0,015*В – 0,78*ПЗР + 0,021*ЦТР, где P_0tl – толерантное истинное ВГД, мм рт. ст.; АД диаст. – уровень диастолического артериального давления в плечевой артерии (мм рт. ст.); В – возраст пациента; ПЗР – переднезадний размер глазного яблока (мм); ЦТР – центральная толщина роговицы (мкм).

Согласно данному исследованию, целевой уровень ВГД рассчитывали ниже толерантного на 2,5 мм рт. ст. При ретроспективном исследовании толерантным уровнем ВГД считали диапазон от 16 до 22 мм рт. ст. [22].

Для достижения предоперационного медикаментозного мидриаза использовали стандартную методику: инстилляции фиксированной комбинации р-ра фенилэфрина гидрохлорида 5% и тропикамида 0,8% двукратно через 15 минут [62, 71, 126, 201]. Оценка степени мидриаза проводилась спустя 20-30 минут.

Для определения степени ПЭС использовали классификацию Ерошевской Е.Б. (1997), где выделяли по данным биомикроскопии 3 степени: I степень характеризовалась легкой атрофией радужной оболочки; неравномерной зрачковой каймой; нежными эксфолиативными наслоениями на передней капсуле хрусталика, по зрачковому краю, на эндотелии роговой оболочки; сохранялась реакция зрачка на свет, мидриатики расширяли зрачок до 5 мм. При II степени имела место умеренная атрофия стромы радужной оболочки и пигментной зрачковой каймы; выраженная дисперсия пигмента по поверхности радужки и в углу передней камеры; выраженные псевдоэксфолиативные наслоения; реакция зрачка на свет снижена, мидриатики расширяли зрачок до 3,5-4,0 мм. Для III степени характерна резкая атрофия стромы радужки; пигментная зрачковая кайма в виде целлофановой пленки; выраженные отложения псевдоэксфолиативного материала на структурах глаза; факодонез; реакция зрачка на свет отсутствовала.

Степень оптической плотности ядра хрусталика оценивали по клинической классификации L. Buratto (1999), согласно которой при биомикроскопии I степень – прозрачное или светло-серое ядро; II степень – светло-серое ядро с желтоватым

оттенком; III степень – желтый цвет ядра; IV степень – янтарно-желтое, крупное ядро; V степень – темно-коричневый цвет ядра от янтарного до черного.

Для выявления ПХПС на начальном этапе использовали метод биомикроскопии переднего отрезка глаза в медикаментозном мидриазе, использовалась классификация Паштаева Н.П. (1986), согласно которой при подвывихе хрусталика I степени не отмечали бокового смещения хрусталика, имел место факодонез и изменение глубины передней камеры; при II степени отмечали боковое смещение хрусталика до оптической оси; при III степени – смещение за оптическую ось глаза.

Для подтверждения ПХПС и оценки протяженности разрывов и дефектов волокон цинновой связки, а также для исследования путей оттока камерной влаги в зоне АГО проводили ультразвуковую биомикроскопию на приборе «Aviso» («Quantel medical», Франция; датчик 50,0 МГц).

Предоперационный расчет оптической силы ИОЛ выполняли с помощью установки IOL Master Software Version 4x («Carl Zeiss», Германия). При непрозрачности оптических сред глаза – с помощью компьютерной программы адаптивного расчёта ИОЛ, разработанной в вычислительном центре ФГАУ «НМИЦ «МНТК «Микрохирургия глаза» им. акад. С.Н. Федорова» Минздрава России.

Биохимические исследования. На операционном столе после выполнения парацентеза роговицы кератомом 1 мм производили забор влаги передней камеры стерильным инсулиновым шприцом в объеме 0,1 мл.

Последующий анализ влаги передней камеры выполняли методом ХМЛ на люминесцентном спектрометре LS 50B «PERKIN ELMER», США (рисунок 1).

Стандартизация сигнала и математическая обработка кривых ХМЛ выполнялась с помощью встроенной компьютерной программы «Finlab».

Интенсивность ХМЛ, измеряемая в милливольтах, рассчитывалась на 1 мл исследуемого биосубстрата и выражалась в относительных единицах (отн. ед.).

Рисунок 1 – Спектрометр LS 50B «PERKIN ELMER» для исследования хемилюминесценции биологических жидкостей

Определялись следующие параметры ХМЛ: Ssp – светосумма за 1 минуту спонтанной ХМЛ, величина которой прямо коррелировала с интенсивностью СРО; Sind – светосумма за 2 минуты Fe^{2+}-индуцированной ХМЛ, которая отражала скорость образования перекисных радикалов преимущественно липидной природы; h – максимум амплитуды быстрой вспышки Fe^{2+}-индуцированного свечения, который свидетельствовал о содержании гидроперекисей липидов.

Методы хирургии. Стандартную ФЭ выполняли под местной анестезией и атаралгезией. Использовали операционный микроскоп «OPMI Lumera» («Carl Zeiss», Германия) с желтым фильтром и галогеновым осветителем. Хирургический доступ осуществляли через роговичный тоннель 2,0 мм. Использовали факоэмульсификатор «Infinity» («Alcon», США) в режиме Ozil (рисунок 2). После формирования непрерывного переднего капсулорексиса выполняли гидродиссекцию и гидроделинеацию.

Применяли технику «phaco chop», предложенную Nagahara K. в 1993г., при которой сокращалось время использования УЗ на формирование борозд за счет раскола ядра чоппером от экватора к центру по направлению к наконечнику

факоэмульсификатора («горизонтальный разлом»), либо от центра ядра в сторону от наконечника факоэмульсификатора («вертикальный разлом»). Хрусталиковые массы эвакуировали с помощью ирригационно-аспирационной системы бимануально.

Рисунок 2 – Факоэмульсификатор «Infinity» («Alcon», США)

Использовали модели заднекамерных ИОЛ: Hoya ISert (Surgical Optics, Япония), Hydro-Sense Aspheric (RUMEX International Ltd., Великобритания), Миол-2 (Репер НН, Россия). ИОЛ имплантировали в капсульный мешок с помощью картриджа (инжектор М-2853 «CILITA», Россия; картридж NAVIJECT «Medicel AG», Швейцария) через роговичный доступ 2,0 мм. Операцию завершали вымыванием вискоэластика из передней камеры и дозированной гидрогерметизацией разрезов роговицы. В заключение субконъюнктивально вводили 1 мг дексона и 20 мг гентамицина. Накладывали монокулярную асептическую повязку.

Для расширения узких ригидных зрачков использовали ирис-ретракторы в виде полимерных крючков в количестве 4-х штук И-Р-01 «МГ» (ЭТП «Микрохирургия глаза», Россия). У пациентов с ПХПС применяли кольцо

полимерное внутрикапсульное КПВ-1 (ЭТП «Микрохирургия глаза», Россия). При вымывании хрусталиковых масс при узком зрачке и вымывании вискоэластика за ИОЛ использовали аспирационную канюлю по Симко (ЭТП «Микрохирургия глаза», Россия), соединенную гибким переходником с одноразовым шприцем.

Уровень УЗ энергии оценивали с помощью показателя CDE, в котором учитывались средняя мощность и экспозиция линейного УЗ, средняя торсионная амплитуда и торсионное время. Формула рассчитывалась автоматически программным обеспечением факоэмульсификатора: CDE = (Средняя мощность УЗ) * (Время УЗ) + (Средняя торсионная амплитуда) * (Торсионное время) * 0,4.

2.3. Методы статистической обработки материала

Статистическую обработку данных выполняли в программе IBM SPSS Statistics Version 20. Данные представлены в виде M±σ, где M – среднее значение, σ – стандартное отклонение, либо Me (Q25; Q75), где Me – медиана, Q25 и Q75 – 25% и 75% квантили. Проверку нормальности распределений осуществляли критерием Шапиро–Уилка. Качественные признаки сравнивали с использованием точного двустороннего критерия Фишера, количественные – t-критерием Стьюдента, U критерием Манна-Уитни, критерием Краскела-Уоллиса. При множественных сравнениях групп применяли поправку Бонферрони. Использовали ранговый коэффициент корреляции Спирмена. Прогнозирование риска повышения ВГД производили с помощью логистической регрессии и ROC-анализа. Критический уровень значимости принимали равным 0,05.

ГЛАВА 3. ЧАСТОТА ПОВЫШЕНИЯ ВГД ПОСЛЕ ФЭ И ОСОБЕННОСТИ СОСТОЯНИЯ ПЕРЕДНЕГО ОТРЕЗКА ГЛАЗ ПРИ СОЧЕТАНИИ КАТАРАКТЫ И ПОУГ С НОРМАЛИЗОВАННЫМ ВГД

Целью данной главы явилось исследование ретроспективным методом динамики ВГД после ФЭ и выявление частоты послеоперационного повышения ВГД в зависимости от способа предоперационной нормализации, исследование на собственном клиническом материале частоты исходных клинических факторов, осложняющих выполнение ФЭ, особенностей СРО влаги передней камеры глаз и их взаимосвязи с повышением уровня ВГД у пациентов с сочетанием катаракты и ПОУГ с нормализованным ВГД.

3.1. Частота повышения ВГД после ФЭ у пациентов с ПОУГ с нормализованным ВГД (ретроспективный анализ архивного материала)

Учитывая неоднозначность научных исследований в литературе относительно сроков повышения ВГД после ФЭ у пациентов с ПОУГ, недостаточность сведений о том, какое влияние на уровень ВГД после ФЭ оказывало длительное применение гипотензивной терапии или выполнение лазерных и хирургических АГО, было целесообразно углубленно изучить данный вопрос.

Цель данного фрагмента исследования – изучение частоты повышения ВГД после ФЭ в глазах с ПОУГ с исходно нормализованным уровнем ВГД при различных способах его предоперационного снижения.

Для решения данного вопроса необходимо было исследовать частоту подъема ВГД после ФЭ в зависимости от способа предоперационного снижения; изучить взаимосвязь длительной гипотензивной терапии, сроков ранее

выполненных антиглаукоматозных операций, стадии ПОУГ с повышением ВГД после ФЭ.

В данной части работы ретроспективно были исследованы данные 142-х пациентов.

3.1.1. Частота повышения ВГД после ФЭ у пациентов с ПОУГ в зависимости от способа предоперационной нормализации ВГД

Цель данного фрагмента исследования – изучение динамики ВГД в сроки 18 месяцев после ФЭ у пациентов с ПОУГ с различными способами предоперационной нормализации.

Проводя ретроспективный анализ, были выделены 3 подгруппы по способу нормализации ВГД перед ФЭ – Р-Капли (64 глаза), Р-СЛТ (38 глаз), Р-АГО (40 глаз).

ФЭ выполняли по стандартной технологии. Из исследования были исключены пациенты с интраоперационными осложнениями, которые потребовали перехода на другую операционную тактику – с удалением капсульного мешка, имплантацией зрачковой модели ИОЛ, передней витрэктомией. Во всех глазах выполнили имплантацию эластичных заднекамерных моделей ИОЛ в капсульный мешок. В 25-ти глазах (18%) применяли ирис-ретракторы в виде 4-х крючков. Уровень УЗ энергии (CDE) для дробления плотного ядра составил 17,35±2,11, что соответствовало высокой степени УЗ нагрузки.

Во всех глазах, где применяли медикаментозные гипотензивные капли, во время проведения ФЭ, в период нахождения в стационаре, и на 1 месяц после операции были исключены препараты группы аналогов простагландина F2a. Пациентам назначали ингибиторы карбоангидразы и их комбинации с бета-блокаторами.

Ранний послеоперационный период протекал ареактивно в 130-ти глазах (92%). В 6-ти глазах (4%) на 1-2-е сутки отмечен отек роговицы 1-й или 2-й степени, в 4-х глазах (3%) – феномен Тиндаля 1-2-й степени; в одном глазу – нити фибрина в проекции зрачка, еще в одном глазу – гифема до 1 мм. Данные явления были медикаментозно купированы на 1-4-е сутки. При выписке все глаза были спокойными, ИОЛ центрированы, в капсульном мешке. Острота зрения, в среднем составила 0,6±0,12.

В сроки от первых суток до 18-ти месяцев после выполнения ФЭ проводилась оценка изменений средних значений послеоперационного уровня ВГД в зависимости от способа предоперационной нормализации. Данные представлены в таблице 4.

Таблица 4 – Динамика средних значений уровня ВГД до и после выполнения ФЭ в подгруппах с различными способами предоперационной нормализации ВГД, Me (Q25; Q75), min-max, n=142

ВГД мм рт. ст. /Подгруппа	Сроки после ФЭ						
	Исходно	1 сутки	1 мес.	3 мес	6 мес.	12 мес.	18 мес.
Р-Капли, n=64	17 (16; 18) 16-22	16 (16; 17) 13-32	16 (16; 16) 15-28	16 (16; 17) 15-30	17 (16; 17) 15-32	18 (18; 19) 16-24	18 (17; 18) 16-28
Р-СЛТ, n=38	17 (16; 19) 16-21	15 (14; 15) 14-32	15,5 (15; 16) 14-23	16 (15; 17) 14-24	16 (15; 17,5) 14-21	17 (16; 18) 14-26	18 (16; 19) 15-28
Р-АГО, n=40	17 (16; 18) 14-21	15 (14; 15) 12-27	15,5 (15; 16) 14-19	16 (15; 17) 14-18	16 (15; 17,5) 15-27	17 (16; 18) 15-26	18 (16; 19) 16-23

На 1-е сутки после ФЭ во всех подгруппах наблюдали снижение ВГД относительно исходного на 2-7 мм рт. ст., при этом отмечалась вариабельность значений от 12 до 32 мм рт. ст. В подгруппе Р-Капли отмечалось снижение ВГД в среднем 2 (2;3) мм рт. ст., средний уровень ВГД составил 16 (16; 17) мм рт. ст., вариабельность значений от 13 до 32 мм рт. ст. В подгруппе Р-СЛТ среднее снижение ВГД отмечалось на 3 (2;5) мм рт. ст., средний уровень ВГД - 15 (14; 15) мм рт. ст., колебания от 14 до 32 мм рт. ст. В подгруппе Р-АГО среднее снижение

ВГД - 3 (2;5) мм рт. ст., средний уровень ВГД - 15 (14; 15) мм рт. ст., разброс значений от 14 до 32 мм рт. ст.

Снижение среднего показателя ВГД продолжалось в подгруппе Р-Капли до 3-х месяцев, затем в сроки наблюдения 6 месяцев уровень ВГД вернулся к дооперационным значениям – 17 (16; 17) мм рт. ст., имели место колебания от 15 до 32 мм рт. ст. В подгруппе Р-СЛТ и Р-АГО в сроки 3 и 6 месяцев средний уровень ВГД был ниже исходного, но отмечалось постепенное повышение относительно первого измерения после ФЭ с разбросом значений 14-24 мм рт. ст. в подгруппе Р-СЛТ и 14-27 мм рт. ст. в подгруппе Р-АГО. В подгруппе Р-СЛТ и Р-АГО возврат к дооперационным значениям отмечен к 12 месяцам -17 (16; 18) мм рт. ст. и 17 (16; 18) мм рт. ст. соответственно, колебания 14-26 мм рт. ст. и 15-26 мм рт. ст. соответственно.

Постепенное повышение среднего показателя ВГД относительно исходного отмечено в подгруппе Р-Капли к 12 месяцам – 18 (18; 19) мм рт. ст. и данный уровень сохранялся до 18 месяцев, разброс ВГД составил в эти сроки 16-24 мм рт. ст. и 16-28 мм рт. ст. соответственно. В подгруппах Р-СЛТ и Р-АГО повышение среднего показателя ВГД относительно исходного отмечено к 18 месяцам – 18 (16; 19) мм рт. ст. и 18 (16; 19) мм рт. ст. соответственно. Разброс ВГД составлял 16-28 мм рт. ст. и 16-23 мм рт. ст. соответственно.

Учитывая вариабельность значений ВГД, были выделены 3 варианта динамики послеоперационного уровня ВГД: а) снижение на 2 мм рт. ст. и более; б) неизменность его дооперационных значений; в) повышение более 22 мм рт. ст. Данные отражены в таблице 5.

Как видно из таблицы 5, на 1-е сутки после операции снижение ВГД на 2 мм рт. ст. и более наблюдали в большинстве глаз во всех подгруппах, причем наибольшая частота отмечена в подгруппе Р-АГО – 36 глаз (90%), наименьшая в подгруппе Р-Капли - 47 глаз (73%), в подгруппе Р-СЛТ она составила 31 глаз (82%). Предоперационным значениям ВГД соответствовало в 2-х глазах подгруппы Р-Капли (3%) и в 3-х глазах в каждой из подгрупп Р-СЛТ и Р-АГО (по 8%).

Таблица 5 – Динамика послеоперационного уровня ВГД после выполнения ФЭ в подгруппах ретроспективной группы с различными способами предоперационной нормализации ВГД, n=142, абс. (%)

Число глаз, абс. (%)						
Снижение (на 2 мм рт. ст. и более)						
срок после ФЭ/ подгруппа	1 сут.	1 мес.	3 мес.	6 мес.	12 мес.	18 мес.
Р-Капли, n=64	47 (73)	42 (66)	39 (61)	27 (42)	11 (17)	4 (6)
Р-СЛТ, n=38	31(82)	28 (74)	22 (58)	15 (40)	10 (26)	4 (11)
Р-АГО, n=40	36 (90)	37 (93)	32 (80)	25 (63)	12 (30)	7 (18)
Всего, n=142	114 (80)	107 (75)	93 (66)	67 (47)	33 (23)	15 (11)
Соответствие предоперационному уровню						
Р-Капли, n=64	2 (3)	15 (23)	21 (33)	32 (50)	50 (78)	57 (89)
Р-СЛТ, n=38	3 (8)	9 (24)	15 (40)	23 (61)	26 (68)	33 (87)
Р-АГО, n=40	3 (8)	3 (8)	8 (20)	14 (35)	26 (65)	32 (80)
Всего, n=142	8 (6)	27(19)	44 (31)	69 (49)	102 (72)	122 (86)
Повышение (более 22 мм рт. ст.)						
Р-Капли, n=64	15 (23)	7 (11)	4 (6)	5 (8)	3 (5)	3 (5)
Р-СЛТ, n=38	4 (11)	1 (3)	1 (3)	0 (0)	2 (5)	1 (3)
Р-АГО, n=40	1 (3)	0 (0)	0 (0)	1 (3)	2 (5)	1 (3)
Всего, n=142	20 (14)	8 (6)	5 (4)	6 (4)	7 (5)	5 (4)

Реактивная офтальмогипертензия в первые часы после ФЭ имела место в 15-ти глазах подгруппы Р-Капли (23%) и сопровождалась резким повышением ВГД до 27-32 мм рт. ст. в 5-ти глазах, 24-26 мм рт. ст. в 10-ти глазах; в подгруппе Р-СЛТ офтальмогипертензия наблюдалась в 4-х глазах (11%), ВГД 26-32 мм рт. ст. Так как во всех данных глазах применялся гипотензивный режим, то для снижения ВГД был назначен ацетазоламид 250 мг 2 раза в сутки на 2-3 дня. В подгруппе Р-АГО подъем ВГД до 27 мм рт. ст. был отмечен в одном глазу (3%), в котором в сроки за 3 года до ФЭ была выполнена синустрабекулоэктомия. В данном случае был назначен гипотензивный режим – фиксированная комбинация ингибитора карбоангидразы с бета-блокатором. В результате усиленного гипотензивного и противовоспалительного лечения (инъекции дексаметазона 2 мг под конъюнктиву глаза) во всех глазах ВГД было снижено на 3-4 день после ФЭ. Однако, у 3-х пациентов с далеко зашедшими стадиями ПОУГ уровень ВГД хоть

и стал ниже, но не соответствовал стадии глаукомы, то есть, превышал нормальные значения.

Через 1 месяц после ФЭ сохранялась тенденция к снижению уровня ВГД у большинства пациентов в каждой из подгрупп. Так, в подгруппе Р-Капли снижение ВГД относительно предоперационного отмечалась в 42-х глазах (66%), в подгруппе Р-СЛТ – 28 глаз (74%), в подгруппе Р-АГО – 37 глаз (92%). В тоже время, повысилось число пациентов, у которых уровень ВГД вернулся к предоперационному - в подгруппе Р-Капли и Р-СЛТ до 23% (15 и 9 глаз соответственно), в то время как в подгруппе Р-АГО сохранялись прежние значения - 3 глаза (8%). Повышение ВГД отмечено в подгруппе Р-Капли в 7-ми глазах (11%), из них 23-25 мм рт. ст. в 6-ти глазах и 28 мм рт. ст. в одном глазу. Причем, до значений субкомпенсации ВГД повысилось у пациента, где на 1-е сутки после ФЭ отмечалась офтальмогипертензия, которую удалось купировать медикаментозно. Данному пациенту выполнили микроинвазивную НГСЭ, остальным пациентам – СЛТ. В подгруппе Р-СЛТ повышение ВГД до 23 мм рт. ст. имело место в одном глазу (3%) с далеко зашедшей стадией, ему выполнили микроинвазивную НГСЭ. В подгруппе Р-АГО не было выявлено повышения уровня ВГД.

Через 3 месяца после ФЭ у большинства пациентов каждой из подгрупп сохранялось ВГД ниже предоперационных значений – в подгруппе Р-Капли в 39 глазах (61%), Р-СЛТ – в 22 глазах (58%), Р-АГО – в 32 глазах (80%). Тем не менее, у ряда пациентов с послеоперационным снижением ВГД отмечалось постепенное его увеличение, не превышающее предоперационные значения. Так, в подгруппе р-Капли к предоперационным значениям уровень ВГД вернулся в 21 глазу (33%), в подгруппе Р-СЛТ в 15 глазах (39%), в подгруппе Р-АГО число таких пациентов было наименьшим – 8 глаз (20%). Повышение ВГД до 24-30 мм рт. ст. выявлено в 4-х глазах (6%) подгруппы Р-Капли и в одном глазу подгруппы Р-СЛТ (3%). Учитывая развитую и далеко зашедшие стадии ПОУГ в этих глазах, всем была выполнена микроинвазивная НГСЭ.

Через 6 месяцев наблюдения ВГД ниже предоперационного уровня сохранялось в большинстве глаз в подгруппе Р-АГО – 25 глаз (63%), в то время как в подгруппах Р-Капли и Р-СЛТ это число глаз составило 27 (42%) и 15 (39%) соответственно. К дооперационному уровню ВГД вернулось в 32-х глазах (50%) в подгруппе Р-Капли, в 23-х глазах (61%) в подгруппе Р-СЛТ и в 14-ти глазах (35%) в подгруппе Р-АГО. Повышение ВГД отмечено в 5 глазах (8%) подгруппы Р-Капли – от 23 до 32 мм рт. ст., из них в одном глазу с начальной стадией глаукомы выполнена СЛТ, в остальных – микроинвазивная НГСЭ. В одном глазу (2%) подгруппы Р-АГО ВГД повысилось до 27 мм рт. ст., в нем за 30 месяцев до ФЭ была выполнена НГСЭ и десцеметогониопунктура, применяли гипотензивные капли. В данном глазу была выполнена повторная хирургическая АГО. В подгруппе Р-СЛТ случаев повышения ВГД к этому сроку не выявили.

К сроку наблюдения 12 месяцев у большинства пациентов каждой из подгрупп отмечен рост уровня ВГД в сравнении с первым измерением после операции, но он не превышал предоперационных значений: в подгруппе Р-Капли он отмечен в 50-ти глазах (78%), Р-СЛТ – в 26-ти глазах (69%), Р-АГО - в 26-ти глазах (65%). Ниже исходных значений уровень ВГД наблюдался в 11-ти глазах (17%) подгруппы Р-Капли, в 10 (26%) подгруппы Р-СЛТ и в 12-ти глазах (30%) подгруппы Р-АГО. Повышение ВГД от 23 до 26 мм рт. ст. отмечено в 3-х глазах подгруппы Р-Капли (5%), 2-х глазах подгруппы Р-СЛТ (5%) и 2-х глазах подгруппы Р-АГО (5%). Так как у всех пациентов была развитая либо далеко зашедшая стадия ПОУГ, то им выполнили МНГСЭ.

К 18-ти месяцам наблюдения соответствие предоперационному уровню и более него, но не превышающее нормальных значений отмечено в 57-ми глазах подгруппы Р-Капли (89%), 33-х глазах подгруппы Р-СЛТ (87%) и 32-х глазах подгруппы Р-АГО (80%). Ниже предоперационного уровень ВГД выявили в 4-х глазах (6%) подгруппы Р-Капли, 4-х глазах подгруппы Р-СЛТ (10%) и 7-ми глазах подгруппы Р-АГО (18%). Повышение ВГД отмечено в 3-х глазах (5%) подгруппы Р-Капли (23-28 мм рт. ст.), в одном глазу (3%) подгруппы Р-СЛТ (28 мм рт. ст.), в них для нормализации ВГД выполнили микроинвазивную НСГЭ. В одном глазу

(2%) подгруппы Р-АГО, где НГСЭ и десцеметогониопунктура были выполнены за 22 месяца до ФЭ, ВГД повысилось до 23 мм рт. ст. на фоне применения местных гипотензивных средств, что потребовало в данном случае выполнения повторной АГО.

К сроку 18 месяцев выявлено прогрессирование глаукомной оптической нейропатии, которое выражалось в ухудшении характеристик центрального поля зрения: средняя чувствительность сетчатки изменилась с -5,73(10,59; 2,23) до -6,85(11,63; 2,93), ее стандартное отклонение с -3,2(1,87; 5,76) до -4,10(1,67; 6,86). Также отрицательная динамика наблюдалась в оценке остроты зрения, которая при выписке составляла, в среднем 0,6±0,12, а к концу срока наблюдения, в среднем 0,5±0,23.

Как показало динамическое наблюдение, в общей совокупности пациентов (142 глаза) реактивная офтальмогипертензия на 1-е сутки отмечена в 20-ти глазах (14%); в сроки от 1-го до 18-ти месяцев повышение уровня ВГД выше нормальных значений произошло в 31-ом глазу (22%). Наибольшая частота повышения ВГД после ФЭ была выявлена в подгруппе Р-Капли – в 15-ти глазах реактивная офтальмогипертензия на 1-е сутки (23%) и в 22-х глазах в сроки 1-18 месяцев (34%). Также, в подгруппе Р-Капли после снижения на 1-е сутки ВГД быстрее вернулось к дооперационным значениям по сравнению с ранее оперированными пациентами. У пациентов подгруппы Р-СЛТ реактивная офтальмогипертензия наблюдалась в 4-х глазах (11%), повышение ВГД в сроки 1-18 месяцев – в 5-ти глазах (13%). У пациентов подгруппы Р-АГО реактивная офтальмогипертензия наблюдалась в одном глазу (3%), повышение ВГД в сроки 1-18 месяцев – в 4-х глазах (10%). Выявлены значимые отличия в частоте возникновения подъема ВГД в группах Р-Капли и Р-АГО ($p<0,01$).

3.1.2. Взаимосвязь повышения ВГД после ФЭ с длительностью гипотензивной терапии и сроками ранее выполненных антиглаукоматозных вмешательств, со стадией ПОУГ

Цель данного фрагмента исследования – анализ длительности применения гипотензивных препаратов, сроков ранее выполненных АГО и СЛТ, стадии ПОУГ, выявление их взаимосвязи с повышением ВГД после ФЭ.

Учитывая наибольшую частоту повышения ВГД у неоперированных пациентов, постоянно применяющих капли, проведен анализ длительности применения гипотензивной терапии в подгруппах, данные представлены в таблице 6.

Выявлено, что средняя длительность применения медикаментозных гипотензивных препаратов в подгруппе Р-Капли составила 35 (20; 58) месяцев, в подгруппе Р-СЛТ – 24 (22; 33) месяца, в подгруппе Р-АГО – 26 (22; 30) месяцев. В подгруппе Р-Капли средняя длительность применения гипотензивных средств у пациентов с повышением ВГД составила 58 (52;63) месяцев, в то время как у пациентов без повышения ВГД в этой группе она составляла 21 (18; 25) месяцев, что значимо отличалось ($p<0,01$).

Таблица 6 – Сравнительный анализ длительности применения гипотензивных препаратов в подгруппах с повышением ВГД после ФЭ и без повышения, Me (Q25; Q75)

Подгруппа	Средняя длительность применения гипотензивных препаратов, месяцы		
	Всего в подгруппе	У пациентов с повышением ВГД	У пациентов без повышения ВГД
Р-Капли, n=64	35 (20; 58)	58 (52; 63)	21 (18; 25) **
Р-СЛТ, n=38	24 (22; 33) *	54 (40; 62)	22 (20,5; 25,5) **
Р-АГО, n=40	26 (22; 30) *	40 (39; 55)	25 (22; 28) **
Примечание – * Значимые отличия от подгруппы Р-Капли, ** Значимые отличия от группы пациентов с повышением ВГД, ($p<0,01$).			

В подгруппе Р-СЛТ средняя длительность применения капель у пациентов с повышением ВГД составила 54 (40; 62) месяца, у пациентов без повышения – 22 (20,5; 25,5) месяца (p<0,01). В подгруппе Р-АГО средняя длительность применения капель у пациентов с повышением ВГД составила 40 (39; 55) месяцев, у пациентов без повышения – 25 (22; 28) месяцев (p<0,01).

Выявлена прямая взаимосвязь между длительностью применения гипотензивных капель и повышением ВГД после ФЭ. Коэффициент корреляции Спирмена составил в подгруппе Р-Капли 0,80 (сильная взаимосвязь), в подгруппе Р-СЛТ – 0,74 (сильная взаимосвязь), в подгруппе Р-АГО - 0,45 (умеренная взаимосвязь), (p<0,01 для всех 3-х подгрупп).

Проведен анализ сроков выполнения СЛТ перед ФЭ. В среднем он составил 15 (14; 18,5) месяцев. У пациентов с повышением ВГД после ФЭ средний срок выполнения СЛТ составил 24 (20; 25,5) месяцев, без повышения – 14 (12; 15,5) месяцев, что значимо отличалось (p<0,01). Выявлена прямая сильная взаимосвязь между сроком ранее выполненной СЛТ и повышением ВГД после ФЭ. Коэффициент корреляции Спирмена составил 0,88 (p<0,01).

Проведен анализ сроков ранее выполненных АГО. В среднем он составил 11(8;14) месяцев до ФЭ. У пациентов с повышением ВГД после ФЭ средний срок АГО составил 30 (23;34) месяцев, без повышения – 10 (8;12), что значимо отличалось (p<0,01). Выявлена прямая сильная взаимосвязь между сроком давности ранее выполненной АГО и повышением ВГД в послеоперационном периоде ФЭ, коэффициент корреляции Спирмена составил 0,74, (p<0,01).

Была исследована взаимосвязь повышения уровня ВГД со стадией ПОУГ. Оказалось, что офтальмогипертензия на 1-е сутки после ФЭ у пациентов с начальной стадией (всего 33 глаза) возникла в одном глазу (3%), с развитой (50 глаз) – в 3-х глазах (6%), с далеко зашедшей (59 глаз) – в 16-ти глазах (27%). Выявлены значимые отличия между начальной и далеко зашедшей, развитой и далеко зашедшей стадиями (p<0,01). Повышение ВГД в сроки 1-18 месяцев при начальной стадии отмечалось в одном глазу (3%), с развитой – в 8-ми глазах (16%), с далеко зашедшей – в 22-х глазах (37%). Выявлены значимые отличия

между начальной и далеко зашедшей, развитой и далеко зашедшей стадиями ($p<0,05$). Из этого следовало, что с увеличением стадии ПОУГ значимо увеличивалась частота повышения ВГД после ФЭ.

Таким образом, проведенное исследование позволило выявить неоднородную динамику уровня ВГД и его повышение в различные сроки после ФЭ у значительной части пациентов с ПОУГ с исходно нормализованным ВГД. В общей совокупности глаз реактивная офтальмогипертензия на 1-е сутки после ФЭ возникла в 20-ти глазах (14%); при сроках наблюдения от 1-го до 18-ти месяцев повышение уровня ВГД выше нормальных значений – в 31-ом глазу (22%). Значительная частота повышения ВГД после ФЭ отмечена у неоперированных пациентов, длительно применяющих капли (подгруппа Р-Капли): реактивная офтальмогипертензия – в 15-ти глазах (23%), в то время в подгруппе Р-СЛТ в 4-х глазах (11%), а в подгруппе Р-АГО в 1-ом глазу (3%). В сроки 1-18 месяцев в подгруппе Р-Капли повышение ВГД отмечено в 22-х глазах (34%), в подгруппе Р-СЛТ в 5-ти глазах (13%), в подгруппе Р-АГО в 4-х глазах (10%). Выявлена прямая взаимосвязь между длительностью применения гипотензивной терапии и повышением ВГД после ФЭ: коэффициент корреляции Спирмена составил в подгруппе Р-Капли 0,80, в подгруппе Р-СЛТ – 0,74, в подгруппе Р-АГО - 0,45, ($p<0,01$). Выявлена прямая взаимосвязь между отдаленностью срока ранее выполненной СЛТ и повышением ВГД после ФЭ: коэффициент корреляции Спирмена составил 0,88 ($p<0,01$). Выявлена прямая взаимосвязь между сроком давности ранее выполненной АГО и повышением ВГД после ФЭ, коэффициент корреляции Спирмена составил 0,74, ($p<0,01$). Установлено, что с увеличением стадии ПОУГ значимо увеличивалась частота повышения уровня ВГД после ФЭ ($p<0,05$).

Ввиду этого, дальнейшие исследования были направлены на выяснение вероятных причин повышения ВГД и разработки методов его профилактики.

3.2. Клинические факторы, исходно осложняющие выполнение ФЭ при сочетании катаракты и ПОУГ с нормализованным ВГД

Выявив значительную частоту повышения ВГД, а также ее взаимосвязь с длительным применением гипотензивных капель и сроками АГО, было целесообразно углубленно исследовать исходное состояние глаз пациентов с сочетанием катаракты и ПОУГ в зависимости от способа предоперационной нормализации ВГД для выявления факторов, создающих риск нарушений оптимальной для данных глаз гидродинамики.

Целью данной части работы явилось изучение факторов, способных оказывать влияние на течение и исход ФЭ, послеоперационную реакцию глаза и уровень ВГД в послеоперационном периоде.

К ним относились: исходные клинико-морфологические особенности структур переднего отрезка глаза (ПЭС, узкий ригидный зрачок, плотное ядро хрусталика, ПХПС), изменения процессов СРО во влаге передней камеры глаза, особенности выполнения ФЭ во взаимосвязи со способами предоперационной нормализации ВГД.

В данной части работы был набран и исследован собственный материал – 132 пациента, которые составили группу сравнения.

3.2.1. Исходное клинико-морфологическое состояние структур переднего отрезка глаза пациентов с сочетанием катаракты и ПОУГ

Целью данного фрагмента исследования явилось изучение частоты и структуры патологических изменений переднего отрезка глаза, создающих неблагоприятные условия для выполнения ФЭ у пациентов с сочетанием катаракты и ПОУГ во взаимосвязи со способами нормализации ВГД.

Из 132-х пациентов группы сравнения были выделены 3 подгруппы по способу предоперационной нормализации ВГД: С-Капли (45 глаз), С-СЛТ (43 глаза), С-АГО (44 глаза).

Оценивали наличие клинико-морфологических изменений переднего отрезка глаз, осложняющих выполнение ФЭ: ПЭС I-III степени, узкого ригидного зрачка, плотного ядра хрусталика, ПХПС.

В общей совокупности глаз были представлены следующие изменения переднего отрезка: ПЭС I степени – 25 глаз, II степени – 38 глаз, III степени – 43 глаза. Узкий ригидный зрачок (после инстилляций мидриатиков): 3-3,5 мм – в 17-ти глазах, 4 мм – в 49-ти глазах, 4,5-5 мм – в 36-ти глазах (рисунок 3). В 30-ти глазах мидриаз был достаточным –5,5-7 мм. Плотность ядра хрусталика I степени – 22 глаза, II степени – 29 глаз, III степени – 38 глаз, IV степени – 43 глаза. ПХПС отмечен в 57-ми глазах.

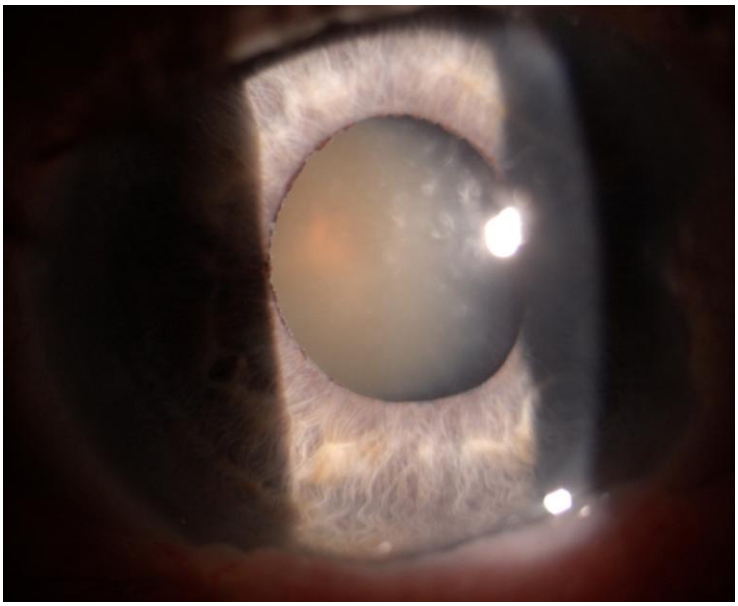

Наличие ПЭС, медикаментозный мидриаз 4,5 мм, ядро хрусталика III-IV степени плотности

Рисунок 3 – Биомикроскопия переднего отрезка глаза пациента М., 71 год, далеко зашедшая стадия ПОУГ, ВГД 17 мм рт. ст. с применением гипотензивной терапии в течение 38-ми месяцев

Распределение клинико-морфологических изменений переднего отрезка глаз в группе сравнения представлено в таблице 7.

Таблица 7 – Характеристика клинико-морфологических изменений переднего отрезка глаз в группе сравнения в зависимости от способа нормализации ВГД, n=132

Подгруппа, число глаз	Псевдоэксфолиативный синдром			
	Не выявлено ПЭС	I степени	II степени	III степени
С-Капли, n=45	5	3	13	24 *
С-СЛТ, n=43	13	14	10	6
С-АГО, n=44	8	8	15	13 *
Всего, n=132	26	25	38	43
Диаметр зрачка в медикаментозном мидриазе				
Подгруппа	более 5 мм	4,5-5 мм	4,0 мм	3-3,5 мм
С-Капли, n=45	5	11	19	10 *
С-СЛТ, n=43	18	15	10	0
С-АГО, n=44	7	10	20	7 *
Всего, n=132	30	36	49	17
Плотность ядра хрусталика				
Подгруппа	I степени	II степени	III степени	IV степени
С-Капли, n=45	6	7	13	19 *
С-СЛТ, n=43	10	16	11	6
С-АГО, n=44	6	6	14	18 *
Всего, n=132	22	29	38	43
Подгруппа	Подвывих хрусталика I степени			
С-Капли, n=45	24 *			
С-СЛТ, n=43	10			
С-АГО, n=44	23 *			
Всего, n=57	57			
Подгруппа	Сочетание псевдоэксфолиативного синдрома, узкого ригидного зрачка, плотности ядра IV степени, подвывиха хрусталика I степени			
С-Капли, n=45	18 *			
С-СЛТ, n=43	5			
С-АГО, n=44	17 *			
Всего, n=40	40			
Примечание – * значимые отличия с подгруппой С-СЛТ (p<0,05).				

Как видно из таблицы 7, в подгруппе С-Капли наличие ПЭС отмечено в 40-ка глазах (89%), причем подавляющее большинство составили II-III степени. В 40-ка глазах (89%) определялся узкий ригидный зрачок, диаметр которого составлял от 3 до 5 мм в медикаментозном мидриазе. В 19-ти глазах (42%) – ядро

хрусталика IV степени плотности; в 24-х (53%) – ПХПС. Сочетание всех 4-х признаков отмечено в 18-ти глазах (40%).

В подгруппе С-СЛТ ПЭС выявлен в 30-ти глазах (70%), из них в большинстве глаз превалировали I-II степени. В 25-ти (58%) – узкий ригидный зрачок 4–5 мм, в 6-ти (14%) – ядро хрусталика IV степени (рисунок 4); в 10-ти (23%) – ПХПС. Сочетание всех 4-х признаков отметили в 5-ти глазах (12%).

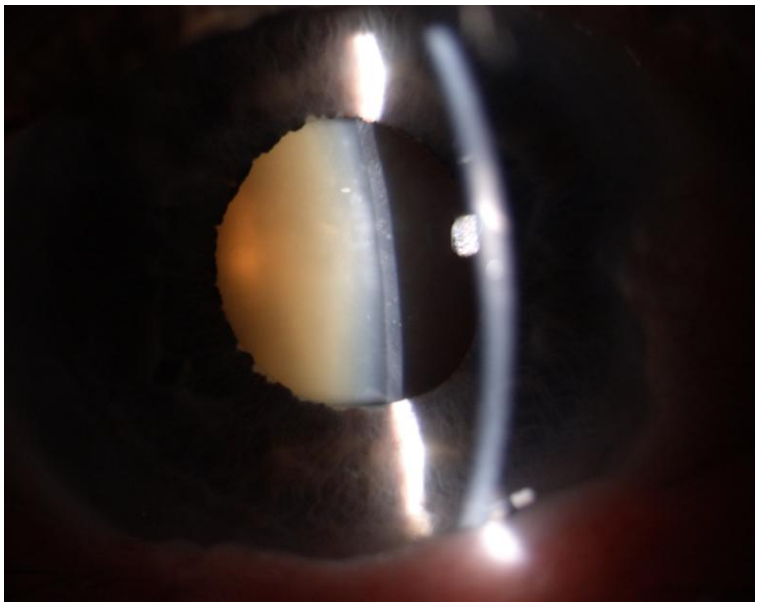

Наличие ПЭС, медикаментозный мидриаз 5,5 мм, ядро хрусталика IV степени плотности

Рисунок 4 – Биомикроскопия переднего отрезка пациента Н., 69 лет, развитая стадия ПОУГ, СЛТ выполнена за 24 месяца до ФЭ, ВГД 16 мм рт. ст. с применением гипотензивной терапии.

В группе С-АГО ПЭС имел место в 36-ти глазах (82%), из них подавляющее большинство составили II-III степени. Узкий ригидный зрачок 3-5 мм выявлен в 37-ми глазах (84%). Ядро хрусталика IV степени плотности отмечено в 18-ти глазах (41%), в 23-х глазах (52%) – ПХПС. Сочетание всех 4-х признаков отмечено в 17-ти глазах (39%). При исследовании различий в изменении переднего отрезка глаза после АГО проникающего и непроникающего типов выявлено, что во всех 14-ти глазах после проникающей хирургии имелась

базальная колобома радужки (рисунок 5). В 7-ми глазах – задние синехии от 1/3 до 2/3 окружности зрачка. Все глаза после проникающей хирургии отличались наличием выраженных степеней ПЭС, диаметр зрачка в мидриазе составлял 3-4 мм, в большинстве глаз - плотным ядром хрусталика IV степени (11 глаз, 79%). Сочетание ПЭС, узкого ригидного зрачка, плотного ядра и ПХПС в глазах после проникающих АГО отмечено в 10-ти глазах из 14-ти (71%). В глазах, перенесших непроникающие АГО (30 глаз), ПЭС выявлен в 22-х глазах (73%), узкий ригидный зрачок – 23 глаза (77%), плотное ядро хрусталика в 7-ми глазах (23%), ПХПС в 7-ми глазах (23%), сочетание 4-х признаков – в 7-ми глазах (23%).

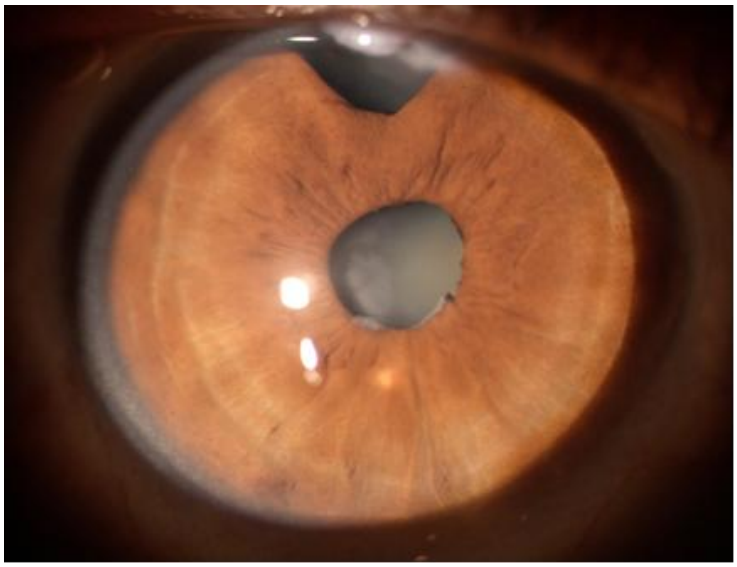

Наличие ПЭС, медикаментозный мидриаз 3 мм, базальная колобома радужки, ядро хрусталика III-IV степени плотности

Рисунок 5 – Биомикроскопия переднего отрезка глаза пациента К., 67 лет, далеко зашедшая стадия ПОУГ, АГО проникающего типа выполнена за 12 месяцев до ФЭ, ВГД 18 мм рт. ст. без применения гипотензивной терапии

У подавляющего большинства пациентов с сочетанием катаракты и ПОУГ с нормализованным ВГД выявлены клинико-морфологические изменения переднего отрезка глаза, неблагоприятные для выполнения ФЭ: наличие ПЭС I-III – 106 глаз (80%), узкий ригидный зрачок – 102 глаза (77%), плотное ядро хрусталика IV степени – 43 глаз (33%), ПХПС – 57 глаз (43%). Сочетание всех 4-х

признаков отмечено в 40-ка глазах (30%). Наиболее часто сочетание выраженных изменений переднего отрезка отмечено в глазах, длительно применяющих гипотензивные капли – 40% глаз и после АГО проникающего типа – 71% глаз.

3.2.2. Исходное состояние процессов свободнорадикального окисления влаги передней камеры глаз у пациентов с сочетанием катаракты и ПОУГ с нормализованным ВГД

На основании выявленных в ретроспективной группе различий в частоте повышения ВГД при разных способах его нормализации, различий в группе сравнения в клинико-морфологических изменениях структур переднего отрезка глаза, было целесообразно исследовать влияние данных факторов на состояние СРО тканей глаза.

Цель данного подраздела исследования – биохимический анализ показателей СРО влаги передней камеры глаз с сочетанием катаракты и ПОУГ в зависимости от способа нормализации ВГД, при наличии клинико-морфологических изменений структур переднего отрезка глаза.

Чтобы решить данную проблему, необходимо было провести в группе сравнения анализ показателей СРО влаги передней камеры во взаимосвязи со способами нормализации ВГД и клинико-морфологическими изменениями структур переднего отрезка глаза.

3.2.2.1. Взаимосвязь показателей свободнорадикального окисления влаги передней камеры глаз со способами нормализации ВГД

Цель данного фрагмента исследования – изучение закономерностей СРО влаги передней камеры в зависимости от способов нормализации ВГД в глазах с сочетанием катаракты и ПОУГ.

Проведен сравнительный анализ показателей ХМЛ влаги передней камеры у пациентов группы сравнения. Данные представлены в таблице 8.

Таблица 8 – Сравнительная характеристика показателей ХМЛ влаги передней камеры глаза в зависимости от способа нормализации ВГД в глазах с сочетанием катаракты и ПОУГ, Me (Q25; Q75), n=132

Показатель, отн. ед./ Подгруппа	Ssp	Sind-1	h
С-Капли, n=45	0,0151 (0,0141; 0,0165)	0,0544 (0,0477; 0,0599)	0,0148 (0,0134; 0,0168)
С-СЛТ, n=43	0,0104 (0,0097; 0,0112) *	0,0415 (0,0367; 0,0451) *	0,0109 (0,0096; 0,0124) *
С-АГО, n=44	0,0109 (0,0104; 0,0127) *	0,0416 (0,0392; 0,0455) *	0,0077 (0,0066; 0,0105) */**
Примечание – * Значимые отличия с подгруппой С-Капли (p<0,01), ** значимые отличия с подгруппой С-СЛТ (p<0,01).			

Как видно из таблицы 8, наиболее высокие средние значения показателей ХМЛ оказались в глазах подгруппы С-Капли (p<0,01). Так, показатель ХМЛ Ssp превышал аналогичный показатель в подгруппе С-СЛТ в 1,5 раз и в подгруппе С-АГО в 1,4 раза. Это характеризовало более высокую интенсивность процессов СРО в подгруппе С-Капли. Показатель Sind-1 в подгруппе С-Капли превышал аналогичный в подгруппах С-СЛТ и С-АГО в 1,3 раза, что говорило о значимо более высокой скорости образования перекисных радикалов в подгруппе С-Капли. Показатель h, характеризующий содержание гидроперекисей липидов, также имел наиболее высокие средние значения в подгруппе С-Капли и превышал аналогичный показатель в подгруппе С-СЛТ в 1,4 и в подгруппе С-АГО 1,9 раз (p<0,01).

Наименьшие средние значения Ssp и Sind-1 отмечены в подгруппе С-СЛТ, несмотря на постоянное применение местных гипотензивных препаратов. Это, вероятно, могло быть связано с превалированием начальных и развитых стадий ПОУГ в подгруппе С-СЛТ, в то время как в подгруппах С-Капли и С-АГО – развитых и далеко зашедших. Однако, средние показатели Ssp и Sind-1 в подгруппе С-СЛТ хоть и были меньше, но значимо не отличались от подгруппы

С-АГО (p>0,05). Вероятно, это указывало на то, что в подгруппе С-АГО в результате операции произошло улучшение оттока внутриглазной жидкости на фоне ее постоянного обновления, без угнетения ее продукции каплями, в результате чего активность СРО уменьшилась. Об этом свидетельствовал показатель содержания гидроперекисей липидов (h) – в подгруппе С-АГО он имел самые маленькие значения – менее в 1,9 раз, чем в подгруппе С-Капли (p<0,01) и менее в 1,4 раза чем в подгруппе С-СЛТ, (p<0,01).

В подгруппе С-АГО анализ показателей ХМЛ в зависимости от типа операции показал, что после проникающих АГО средние значения составляли: Ssp 0,0129 (0,0124; 0,0134), Sind-1 0,0456 (0,0445; 0,0481), h 0,0107 (0,0102; 0,0112) и были значимо выше, чем после непроникающих операций, где: Ssp 0,0106 (0,0102; 0,0109), Sind-1 0,0405 (0,0376; 0,0418), h 0,0069 (0,0065; 0,0077), разница для показателей Ssp и Sind-1 составила 1,2 раза, для h - 1,6 раз (p<0,01). Это подтверждало данные о том, что после проникающей хирургии изменялась гидродинамика глаза - происходил отток влаги из задней камеры в переднюю через колобому радужки, застой влаги в плохо омываемых отделах, что приводило к накоплению продуктов СРО.

Выявлена прямая сильная взаимосвязь между длительностью применения гипотензивных капель и повышением показателей ХМЛ, коэффициент корреляции Спирмена составил 0,73 (p<0,01). Это говорило о наличии закономерностей повышения активности процессов СРО при длительном применении препаратов, среди которых немалую долю составляли капли, снижающие продукцию внутриглазной жидкости, что замедляло ее обновление и приводило к накоплению свободных радикалов, что в свою очередь усиливало оксидативный стресс.

3.2.2.2. Взаимосвязь показателей свободнорадикального окисления влаги передней камеры с клинико-морфологическими изменениями структур переднего отрезка глаз

Задача данного фрагмента исследования – определение взаимосвязи СРО влаги передней камеры и клинико-морфологических изменений структур переднего отрезка глаз, осложняющих выполнение ФЭ.

В каждой из подгрупп были выделены пациенты с сочетанием в одном глазу 4-х признаков – ПЭС, узкого ригидного зрачка, плотного ядра хрусталика IV степени, ПХПС. В подгруппе С-Капли число таких глаз составило 18, в подгруппе С-СЛТ – 5 глаз, в подгруппе С-АГО – 17 глаз. В остальных глазах эти изменения встречались единично или в меньших сочетаниях (1-2 признака). Проведен анализ показателей ХМЛ в подгруппах. Данные представлены в таблице 9.

Таблица 9 – Сравнительная характеристика показателей ХМЛ влаги передней камеры глаза в зависимости от наличия сочетания клинико-морфологических изменений переднего отрезка и с единичными изменениями в подгруппах с различными способами нормализации ВГД, Me (Q25; Q75), n=132

Показатель, отн. ед./ признак	Ssp	Sind-1	h
С-Капли, n=45			
Сочетание изменений, n=18	0,0168 (0,0163; 0,0176)	0,0606 (0,0554; 0,0644)	0,0169 (0,0163; 0,0178)
Единичные изменения, n=27	0,0145 * (0,0137; 0,0149)	0,0479 * (0,0456; 0,0545)	0,0134 * (0,0128; 0,0146)
С-СЛТ, n=43			
Сочетание изменений, n=5	0,0129 (0,0122; 0,0130)	0,0492 (0,0490; 0,0507)	0,0139 (0,0133; 0,0148)
Единичные изменения, n=38	0,0103 * (0,0096; 0,0110)	0,0408 * (0,0365; 0,0436)	0,0108 * (0,0096; 0,0117)
С-АГО, n=44			
Сочетание изменений, n=17	0,0129 (0,0125; 0,0135)	0,0457 (0,0449; 0,0480)	0,0106 (0,0102; 0,0112)
Единичные изменения, n=27	0,0105 (0,0102; 0,0108) *	0,0402 (0,0376; 0,0411) *	0,0067 (0,0064; 0,0076) *
Примечание – * Значимые отличия с сочетанием изменений в соответствующей подгруппе (p<0,01)			

Как видно из таблицы 9, в каждой из подгрупп наиболее высокие средние показатели ХМЛ были отмечены в глазах с сочетанием клинико-морфологических изменений переднего отрезка глаз. Они превышали, в среднем показатели в глазах с единичными изменениями в подгруппе С-Капли и С-СЛТ в 1,2-1,3 раза, в подгруппе С-АГО в 1,2-1,6 раз, ($p<0,01$). Это свидетельствовало о том, что высокая интенсивность СРО (Ssp) приводила к повышению скорости образования перекисных радикалов (Sind-1), в результате повысилось содержание гидроперекисей липидов (h). Липидная пероксидация, накопление свободных радикалов обуславливали деструктивное воздействие на мембранные структуры тканей глаза, что приводило к дистрофическим изменениям структур переднего отрезка глаза.

Как видно из результатов проведенного анализа, показатели СРО у пациентов с сочетанием катаракты и ПОУГ даже при нормализованном ВГД характеризовались высокой интенсивностью СРО, высокой скоростью образования перекисных радикалов и увеличением содержания гидроперекисей липидов. Наибольшие изменения были отмечены в глазах с длительным применением гипотензивной терапии, после АГО проникающего типа, а также при сочетании таких клинико-морфологических изменений глаз, как ПЭС, узкий ригидный зрачок, плотность ядра хрусталика IV степени, ПХПС.

3.2.3. Исследование особенностей выполнения ФЭ в глазах с ПОУГ

Цель данного подраздела – изучение особенностей выполнения ФЭ у пациентов с ПОУГ с нормализованным ВГД.

Для этого требовалось учитывать особенности выполнения этапов ФЭ при наличии клинико-морфологических изменений переднего отрезка глаза, оценить ВГД в раннем и отдаленном периоде после ФЭ при разных способах исходной нормализации.

Исследование выполнено на 132-х пациентах группы сравнения.

3.2.3.1. Особенности выполнения ФЭ в глазах с клинико-морфологическими изменениями переднего отрезка у пациентов с ПОУГ

Цель данной подглавы – анализ технических особенностей выполнения ФЭ, возникающих на различных ее этапах у пациентов с ПОУГ.

В каждой из подгрупп группы сравнения на предоперационном осмотре были выявлены клинико-морфологические изменения переднего отрезка глаз, которые определяли тактику операции и обусловливали основные трудности во время выполнения ФЭ. Наиболее неблагоприятным считали сочетание ПЭС, узкого ригидного зрачка, IV степени плотности ядра хрусталика, ПХПС (рисунок 6). В подгруппе С-Капли их сочетание выявили в 18-ти глазах, в подгруппе С-СЛТ – в 5-ти глазах, в подгруппе С-АГО – в 17-ти глазах.

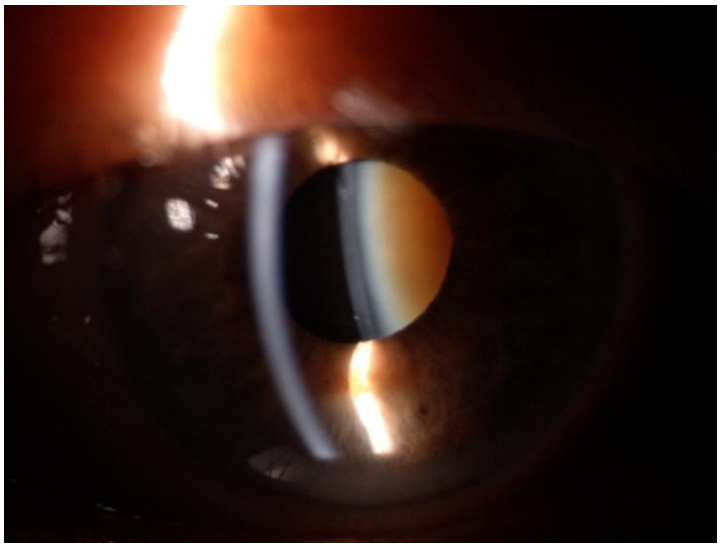

Медикаментозный мидриаз 4 мм, ядро хрусталика IV степени плотности

Рисунок 6 – Биомикроскопия переднего отрезка глаза пациента К., 71 год, далеко зашедшая стадия ПОУГ, ВГД 17 мм рт. ст. с применением гипотензивной терапии в течение 42-х месяцев

В глазах с сочетанием вышеуказанных изменений применили ирис-ретракторы в виде крючков в количестве 4-х штук. Без применения ирис-ретракторов ФЭ выполнялась в подгруппе С-Капли в 27-ми глазах (из них, зрачок

в медикаментозном мидриазе составлял 4 мм в 11-ти глазах и 4,5-5 мм в 11-ти глазах), в подгруппе С-СЛТ в 38-ми глазах (из них, зрачок 4 мм отмечен в 5-ти глазах и 4,5-5 мм в 15-ти глазах), в подгруппе С-АГО в 27-ми глазах (из них, зрачок 4 мм был в 10-ти глазах и 4,5-5 мм в10-ти глазах).

При выполнении ФЭ использовали вискоэластик на основе гиалуроната натрия 1%, который относился к когизивным вискоэластикам с высокой вязкостью, хорошо создавал и поддерживал пространство в передней камере (что важно для защиты эндотелия роговицы от энергетического воздействия), способствовал дополнительному расширению зрачка, хорошо вымывался из передней камеры (что имело большое значение для профилактики офтальмогипертензии).

При наличии подвывиха хрусталика во всех случаях в капсульный мешок имплантировали капсульное кольцо, которое стабилизировало капсульный мешок, предупреждая увеличение протяженности разрывов цинновой связки и попадание мелких хрусталиковых масс между дефектами связок в заднюю камеру.

В каждой из подгрупп применяли следующую технику: после выполнения парацентезов на 1-ом и 7-ми часах в переднюю камеру вводили вискоэластик, добиваясь наполнения передней камеры, что способствовало расширению зрачка на 1-2 мм. Затем производили основной разрез на 12-ти часах.

Затем тактика менялась: в глазах с сочетанием изменений производили дополнительно 4 парацентеза и накладывали крючки-ретракторы на зрачок на равном расстоянии друг от друга, добиваясь его растяжения. Далее выполняли капсулорексис, его диаметр составлял 5,5-6 мм. После гидродиссекции и гидроделинеации производили удаление передних кортикальных масс в режиме аспирации и производили горизонтальный разлом ядра по технике «phaco chop», фрагменты ядра удаляли наконечником факоэмульсификатора. После этого аспирационно-ирригационной системой вымывали хрусталиковые массы, вводили порцию вискоэластика, имплантировали ИОЛ, вымывали вискоэластик за ИОЛ и из камеры, производили герметизацию разреза и парацентезов.

В глазах без применения ирис-ретракторов с узким ригидным зрачком диаметр капсулорексиса соответствовал диаметру зрачка и в 20-ти глазах не превышал 4-4,5 мм. В условиях недостаточного мидриаза все последующие этапы операции потребовали большего времени, чем при применении ирис-ретракторов. Разлом ядра техникой «phaco chop» производили вертикальным методом, так как отсутствовала визуализация периферических отделов капсулы хрусталика. Соответственно, длительность применения УЗ энергии увеличилась. После удаления фрагментов ядра переднюю камеру заполняли вискоэластиком и чтобы избежать разрыва капсулы аспирационно-ирригационной системой, вымывание хрусталиковых масс производили аспирационной канюлей по Симко. Затем снова вводили вискоэластик в камеру и имплантировали ИОЛ, после чего аспирационной канюлей по Симко вымывали вискоэластик из передней камеры, производили герметизацию разреза и парацентезов.

Во всех подгруппах особое внимание уделяли полному вымыванию вискоэластика из передней камеры и из-под ИОЛ. В подгруппах С-Капли и С-СЛТ при вымывании вискоэластика канюлю по Симко подводили как можно ближе к трабекулярной структуре угла передней камеры и производили трабекулоклининг ирригационной жидкостью, в ходе которого вымывалась часть экзогенного пигмента и псевдоэксфолиативный материал.

В подгруппе С-АГО основной разрез производили, отступя не менее 5 мм от края фильтрационной подушки, для того чтобы при герметизации разреза не вызвать ее повреждение, отек и нарушение оттока через фильтрационную зону. Кроме того, в глазах с ранее выполненной АГО обязательно заполняли область АГО вискоэластиком – со стороны угла передней камеры подводили канюлю к зоне АГО, тем самым блокируя отверстие в трабекуло-десцеметовой мембране в интрасклеральную полость и защищая ее от энергетического воздействия и от последующего отека.

В случае подвывиха хрусталика задние синехии разделяли не всегда, так как они обеспечивали дополнительную поддержку капсулы при выраженных дефектах связки.

При выполнении операции хирург столкнулся с рядом сложностей – при разломе плотного ядра в сочетании с ПХПС происходило давление на волокна цинновой связки, что вызывало увеличение протяженности разрывов связки. Вискоэластик, заполняющий переднюю камеру в полном объеме хоть и способствовал дополнительному расширению зрачка, но также способствовал повышению давления в камере и у пациентов с дефектами цинновой связки вискоэластик попадал в заднюю камеру через дефекты связок, иногда вместе с небольшими хрусталиковыми фрагментами. В глазах с применением ирис-ретракторов требовалось формирование парацентезов роговицы под определенным углом, через дополнительно сформированные парацентезы происходила избыточная фильтрация жидкости из передней камеры, что вызывало измельчание передней камеры, и связанный с этим риск механической и энергетической травматизации эндотелия роговицы и других структур, и требовало периодического введения вискоэластика. При извлечении ирис-ретракторов в ряде случаев растянутый зрачок сохранял неправильную форму.

При выполнении ФЭ отметили ряд интраоперационных осложнений: при использовании ирис-ретракторов в 5-ти глазах произошло капиллярное кровотечение из сосудов радужки (из них в подгруппе С-Капли в 3-х глазах, по одному глазу подгруппы С-СЛТ и С-АГО), в 8-ми глазах появилась неправильная «фестончатая» форма зрачковой каймы, в 2-х глазах - разрывы сфинктера зрачка.

В 2-х глазах при попытке увеличить диаметр капсулорексиса на 1 мм произошел незапланированный «уход» края капсулорексиса под радужку. Это потребовало приостановить выполнение капсулорексиса, отодвинуть радужку толкателем для имплантации ИОЛ и отыскать «ускользнувший» край, завершить выполнение капсулорексиса в нужном направлении, избежав разрыва капсулы.

В 4-х глазах произошло увеличение протяженности разрыва волокон цинновой связки до ½ окружности, что создало риск люксации фрагментов хрусталика в стекловидное тело и потребовало удаления фрагментов хрусталика вместе капсулой и имплантации зрачковой модели ИОЛ РСП-3.

В одном глазу произошло повреждение задней капсулы наконечником, выпадение стекловидного тела. Это потребовало проведения передней витрэктомии и имплантации ИОЛ РСП-3.

В группе сравнения во время ФЭ была использована УЗ энергия, которая в среднем составила 14,7±4,12, объем ирригационной жидкости составил 108,4±6,1 мл. Проведен сравнительный анализ степени травматичности в подгруппах с различными способами предоперационной нормализации ВГД. Критериями сравнения были: уровень УЗ нагрузки; объем использованной ирригационной жидкости в ходе операции. Данные представлены в таблице 10.

Таблица 10 – Сравнительная характеристика УЗ нагрузки (CDE) и объема ирригационной жидкости в ходе ФЭ в подгруппах с различными способами предоперационной нормализации ВГД, (M±σ), n=132

Подруппа	Особенности ФЭ	
	CDE	Объем жидкости в ходе операции, мл
С-Капли, n=45	16,8±2,29 *	124,3±5,2
С-СЛТ, n=43	9,83±1,57	79,5±4,6 *
С-АГО, n=44	15,9±2,24 *	121,4±5,4
Примечание − * Значимость отличий от группы СЛТ-с, (p<0,01).		

Как видно из таблицы 10, в подгруппах С-Капли и С-АГО показатель CDE в среднем в 1,7 и 1,6 раз превышал показатель подгруппы С-СЛТ (p<0,01), а объём использованной ирригационной жидкости в подгруппах С-Капли и с-АГО в 1,6 и 1,5 раз превышал объем в подгруппе С-СЛТ (p<0,01). Это объяснялось тем, что частота наличия плотного ядра хрусталика в сочетании с ПХПС и узким зрачком была выше в подгруппе С-Капли и С-АГО. Полученные данные объективно свидетельствовали о статистически значимом более высоком травматическом воздействии на структуры глаза при наличии комплекса осложняющих клинико-морфологических изменений переднего отрезка глаза.

На 1-е сутки после операции гифема с уровнем 1-2 мм отмечалась в 4-х глазах.

Ответная экссудативно-воспалительная реакция глаз на хирургическую травму отмечалась в 27-ми глазах (21%), из них в подгруппе С-Капли – в 15-ти глазах, в подгруппе С-СЛТ – в 5-ти глазах, в подгруппе С-АГО – в 7-ми глазах. Так, в 10-ти глазах – феномен Тиндаля I степени; в 13-ти глазах – отек роговицы разной степени выраженности; еще в 4-х глазах произошел умеренный выпот фибрина в виде нитей в передней камере. Из всех глаз с экссудативно-воспалительной реакцией ирис-ретракторы применялись в 11-ти глазах. Данные осложнения потребовали усиления противовоспалительной терапии (инъекции дексаметазона 2 мг под конъюнктиву) и были полностью купированы на 4-5-ый день. В глазах с применением ирис-ретракторов в большинстве глаз форма и диаметр зрачка вернулись к дооперационным, но в 4-х глазах, где исходно зрачок был 3,5 мм – послеоперационный диаметр составлял 4-4,5 мм, отмечался «фестончатый» вид зрачковой каймы.

В 22-х глазах (17%) произошел реактивный подъем ВГД до уровня 25-30 мм рт. ст., из них в подгруппе С-Капли – в 16-ти глазах, в подгруппе С-СЛТ – в 4-х глазах, в подгруппе С-АГО – в 2-х глазах. Спустя 2-4 суток на фоне усиленной медикаментозной терапии уровень ВГД снизился и составил 20-21 мм рт. ст.

Острота зрения при выписке составила, в среднем 0,6±0,15.

Сравнительный анализ показал, что наличие узкого ригидного зрачка в сочетании с плотным ядром и ПХПС создало значительные технические трудности при выполнении ФЭ, существенно повышало риски интра- и послеоперационных осложнений.

Поэтому, мероприятия по профилактике риска повышения ВГД после ФЭ в глазах с ПОУГ при исходно нормализованном уровне ВГД прежде всего базировались на минимизации хирургической травмы.

3.2.3.2. Оценка динамики ВГД после выполнения ФЭ в глазах с клинико-морфологическими изменениями структур переднего отрезка у пациентов с ПОУГ с нормализованным ВГД

Целью данного фрагмента исследования явился мониторинг уровня ВГД в отдаленном послеоперационном периоде ФЭ у пациентов с выявленными клинико-морфологическими изменениями структур переднего отрезка глаза и выявление случаев повышения ВГД.

Проведено динамическое наблюдение 132-х пациентов группы сравнения, которым была выполнена ФЭ.

Мониторинг ВГД проводился через каждые 2-3 месяца. При этом оценивались его динамика, соответствие исходным значениям. Выяснялась частота подъема ВГД за данный период. Срок наблюдения составил 18 месяцев.

Как показало наблюдение, к первому месяцу после ФЭ у 8-ми пациентов уровень ВГД повысился от 24 до 32 мм рт. ст. Из них 5-ти пациентам из подгруппы С-Капли и 2-м пациентам из подгруппы С-СЛТ выполнили микроинвазивную НГСЭ, одному пациенту из подгруппы С-АГО провели десцеметогониопунктуру.

К 3-му месяцу после ФЭ еще у 6-ти пациентов уровень ВГД повысился от 23-х до 27 мм рт. ст. У 4-х пациентов подгруппы С-Капли проведена микроинвазивная НГСЭ, одному пациенту из подгруппы С-СЛТ усилили гипотензивную терапию назначением фиксированной комбинации аналога простагландина F2a с бета-блокатором, одному пациенту с ранее выполненной синустрабекулэктомией ВГД нормализовали назначением местной гипотензивной терапии.

К 6-ти месяцам наблюдения у 5-ти пациентов уровень ВГД повысился до 26-30 мм рт. ст. на фоне применения гипотензивной терапии (3 пациента подгруппы С-Капли, по одному пациенту из подгруппы С-СЛТ и с-АГО). Так как все пациенты имели далеко зашедшую стадию ПОУГ, то для снижения ВГД потребовалось выполнение микроинвазивной НГСЭ.

К 12 месяцам наблюдения еще у 4-х пациентов выявлено повышение уровня ВГД до 25-29 мм рт. ст. на фоне применения гипотензивных средств (2 пациента из подгруппы С-Капли, по одному пациенту из подгруппы С-СЛТ и С-АГО). Для его снижения потребовалось выполнение микроинвазивной НГСЭ.

К 18 месяцам наблюдения еще в 5-ти глазах произошел подъем ВГД до значений 23-30 мм рт. ст. на фоне гипотензивной терапии (3 пациента из подгруппы С-Капли, по одному пациенту из подгруппы С-СЛТ и С-АГО). Для нормализации ВГД одному из них была выполнена СЛТ, у 4-х пациентов - микроинвазивная НГСЭ.

При динамическом наблюдении уровня ВГД в сроки 18 месяцев после ФЭ выявлено повышение уровня ВГД в 28-ми глазах (21%). Это свидетельствовало о том, что более чем в 1/5 глаз спустя указанный срок произошел подъем ВГД, значения которого превысили нормальные показатели для данных стадий глаукомы. За период наблюдения отмечено прогрессирование глаукомной оптической нейропатии: при исследовании центрального поля зрения выявлено, что средняя чувствительность сетчатки изменилась с -5,65(10,51; 2,28) до -6,76(11,41; 2,86), ее стандартное отклонение с -3,15(1,93; 5,41) до -4,20(1,53; 6,72). Острота зрения составляла 0,5±0,23.

Таким образом, у подавляющего большинства пациентов с сочетанием катаракты и ПОУГ выявлены клинико-морфологические изменения переднего отрезка глаза, неблагоприятные для выполнения ФЭ: наличие ПЭС I-III степени – 106 глаз (80%), узкий ригидный зрачок – 102 глаза (77%), плотное ядро хрусталика IV степени – 43 глаза (33%), ПХПС – 57 глаз (43%). Сочетание всех 4-х признаков отмечено в 40-ка глазах (30%). В данных глазах даже при нормализованном ВГД процессы СРО характеризовались интенсивностью, высокой скоростью образования перекисных радикалов и увеличением содержания гидроперекисей липидов. Наибольшие изменения СРО отмечены в подгруппе неоперированных глаз, длительно применяющих гипотензивные капли, по сравнению с подгруппами после СЛТ и АГО – более в 1,3-1,5 раз и в 1,3-1,9 раз соответственно ($p<0,01$). После проникающих АГО показатели СРО были выше в

1,2-1,6 раз, чем при непроникающих АГО (p<0,01). При сочетании в одном глазу ПЭС, узкого ригидного зрачка, плотного ядра хрусталика, ПХПС показатели СРО были выше в 1,2-1,6 раз, чем в глазах с единичными изменениями (p<0,01). Наличие клинико-морфологических и биохимических изменений переднего отрезка глаза создало значительные трудности при выполнении ФЭ, привело к возникновению интра- и послеоперационных осложнений, повышенной ответной реакции глаза и повышению ВГД после ФЭ.

3.3. Взаимосвязь клинико-морфологических изменений переднего отрезка глаз, активности СРО во влаге передней камеры и повышения ВГД после ФЭ в глазах с ПОУГ с нормализованным ВГД

Учитывая выявленные клинико-морфологические изменения переднего отрезка глаза, создающие трудности для выполнения ФЭ и повышающие ее травматизм, выявленные биохимические изменения влаги передней камеры, заключающиеся в активации процессов СРО, целесообразно было провести подробный анализ факторов, которые способны влиять на повышение уровня ВГД после ФЭ.

Цель данной подглавы – выявление взаимосвязи между изменениями переднего отрезка глаза, уровнем СРО и повышением ВГД послеоперационном периоде ФЭ у пациентов с ПОУГ.

Исследование проведено на 132-х пациентах группы сравнения, которых после ФЭ наблюдали в течение 18-ти месяцев и выявили повышение ВГД в 28-ми глазах. Они составили подгруппу с повышением ВГД. Остальные 104 пациента составили подгруппу с нормализованным уровнем, где ВГД сохранялось в пределах дооперационных значений.

Проведен сравнительный анализ обеих подгрупп. Для анализа отобраны факторы, которые могли способствовать повышению ВГД после ФЭ. Сравнивались клинико-морфологические характеристики и параметры переднего

отрезка глаза, стадия ПОУГ, способ нормализации ВГД. Сравнительные данные клинических показателей отражены в таблице 11.

Таблица 11 – Сравнительная клиническая оценка исходного состояния глаз пациентов с повышением ВГД после ФЭ и с нормализованным ВГД, n=132

Подгруппы		Повышение ВГД после ФЭ, (n=28)	Нормализованное ВГД после ФЭ, (n=104)
Исходные характеристики глаз	ПЭС, абс. (%)	28 (100) *	78 (75)
	Зрачок, мм	3,30±0,58 *	4,74±0,95
	IV степень плотности ядра хрусталика	28 (100) *	15 (14)
	ПХПС, абс. (%)	28 (100) *	29 (28)
	Сочетание 4-х факторов, абс. (%)	28 (100) *	12 (12)
	III стадия ПОУГ, абс. (%)	28 (100) *	20 (19)
	Глубина передней камеры, мм	3,33±0,14 *	3,20±0,13
	Толщина хрусталика, мм	4,44±0,09 *	4,53±0,10
	Пигментация угла передней камеры, баллы	2 (1,25;2)	2 (1;2)
	Передне-задняя ось глаза, мм	23,48±0,31	23,61±0,36
	Гипотензивная терапия без АГО в анамнезе, абс. (%)	17 (61) *	28 (27)
	СЛТ в анамнезе, абс. (%)	6 (21)	37 (36)
	АГО в анамнезе, абс. (%)	5 (18)	39(38)
Примечание – * Значимые отличия с подгруппой нормализованного ВГД после ФЭ (p<0,01).			

Как видно из таблицы 11, частота осложняющих ФЭ клинико-морфологических изменений переднего отрезка глаз оказалась более высокой в подгруппе с повышением ВГД: во всех глазах имело место сочетание ПЭС, ригидного зрачка, IV степени плотности ядра, ПХПС, что значимо отличалось от подгруппы с нормализованным ВГД (p<0,01). Диаметр зрачка в мидриазе в подгруппе с повышением ВГД значимо отличался от подгруппы с нормализованным ВГД - 3,30±0,58 мм и 4,74±0,95 мм соответственно (p<0,01).

Кроме того, особо обращало внимание то, что во всех 28-ми глазах с повышением ВГД (100%) имела место далеко зашедшая стадия глаукомы.

Выявлены статистически значимые отличия глубины передней камеры и толщины хрусталика подгруппах с повышением ВГД и с нормализованным ВГД,

средние значения которых составили 3,33±0,14 мм и 3,20±0,13 мм, 4,44±0,09 мм и 4,53±0,10 мм соответственно (p<0,01).

Степень пигментации угла передней камеры в подгруппе с повышением ВГД составила 2 (1,25;2) балла, с нормализованным ВГД - 2 (1;2) балла, что значимо не отличалось (p>0,05).

Также не было выявлено значимых отличий в длине передне-задней оси глаза, которая составила в подгруппе с повышением ВГД 23,48±0,31 мм, в подгруппе с нормализованным ВГД - 23,61±0,36 мм (p>0,05).

Выявлены значимые отличия в частоте повышения ВГД среди неоперированных пациентов - в подгруппе с повышением ВГД в 17-ти глазах (61%) до ФЭ длительно применяли гипотензивные капли (не выполнялись АГО), (p<0,01). В 6-ти глазах (21%) ранее были выполнены СЛТ, в 5-ти глазах (18%) – хирургические АГО, значимых отличий не выявлено (p>0,05).

При этом, проведенное исследование путей оттока камерной влаги в зоне АГО методом УЗ биомикроскопии в 8-ми случаях выявило наличие изменений и признаки рубцевания – уменьшение объема и высоты фильтрационной подушки, уменьшение интрасклеральной полости. В остальных глазах не было выявлено каких-либо патологических изменений в зоне АГО.

Затем проведен сравнительный анализ показателей СРО (таблица 12).

Таблица 12 – Сравнительная оценка показателей ХМЛ влаги передней камеры глаз пациентов в подгруппе с повышением ВГД после ФЭ и в подгруппе с нормализованным ВГД, Me (Q25; Q75), n=132

Подгруппы		Повышение ВГД после ФЭ, n=28	Нормализованное ВГД после ФЭ, n=104
Показатели ХМЛ, отн. ед.	Ssp	0,0172 (0,0161; 0,0189) *	0,0113 (0,0102; 0,131)
	Sind-1	0,0639 (0,0531; 0,0691) *	0,0427 (0,0362; 0,0501)
	h	0,0145 (0,0132; 0,0163) *	0,0109 (0,0083; 0,0122)
Примечание – * Значимые отличия с подгруппой нормализованного ВГД после ФЭ, (p<0,01)			

Как видно из таблицы 12, подгруппу с повышением ВГД после ФЭ характеризовали статистически значимо более высокие средние значения всех исследуемых показателей ХМЛ, в сравнении подгруппой нормализованного ВГД ($p<0,01$). Так, показатели Ssp и Sind-1 у пациентов с повышением ВГД превышали в 1,5 раз аналогичные в подгруппе с нормализованным ВГД, показатель h – в 1,3 раза.

Исследована взаимосвязь между показателями СРО влаги передней камеры глаза до ФЭ и уровнем ВГД в отдаленном послеоперационном периоде ФЭ.

Выявлена умеренная прямая статистически значимая взаимосвязь между показателями СРО до ФЭ с одной стороны и уровнем ВГД в отдаленном послеоперационном периоде ФЭ с другой (коэффициент корреляции Спирмена для показателей Ssp, Sind-1, h составил соответственно $\rho=0,64$, $\rho=0,68$ и $\rho=0,62$ ($p<0,01$)).

Результаты сравнительного клинико-биохимического анализа показали, что во всех 28-ми глазах подгруппы с повышением ВГД исходно имела место совокупность факторов, отягощающих выполнение ФЭ: сочетание ПЭС, ригидного зрачка менее 4 мм, IV степень плотности ядра хрусталика, ПХПС. Исходные показатели СРО были статистически значимо повышены, имела место далеко зашедшая стадия глаукомы, большинство пациентов (61%) длительно применяли гипотензивные препараты.

Таким образом, наличие исходно осложняющих выполнение ФЭ факторов (ПЭС, ригидный зрачок менее 4 мм, IV степень плотности ядра хрусталика, ПХПС), их сочетание, далеко зашедшая стадия ПОУГ, повышенные показатели СРО, длительное применение гипотензивной терапии являлись факторами высокого риска повышения ВГД в различные сроки послеоперационного периода.

ГЛАВА 4. РАЗРАБОТКА АЛГОРИТМА ДИАГНОСТИЧЕСКИХ И ХИРУРГИЧЕСКИХ МЕРОПРИЯТИЙ, НАПРАВЛЕННЫХ НА ПРОФИЛАКТИКУ ПОВЫШЕНИЯ ВГД В ОТДАЛЕННОМ ПОСЛЕОПЕРАЦИОННОМ ПЕРИОДЕ ФЭ У ПАЦИЕНТОВ С ПОУГ

Наличие выявленных исходных клинико-морфологических изменений переднего отрезка глаза, создающих повышенный травматизм ФЭ, далеко зашедшая стадия ПОУГ, высокие показатели СРО в совокупности формировали расстройства гидродинамики глаза с развитием повышения ВГД после ФЭ. На основании вышеизложенного предложена гипотеза этапов формирования повышения ВГД после выполнения ФЭ (рисунок 7).

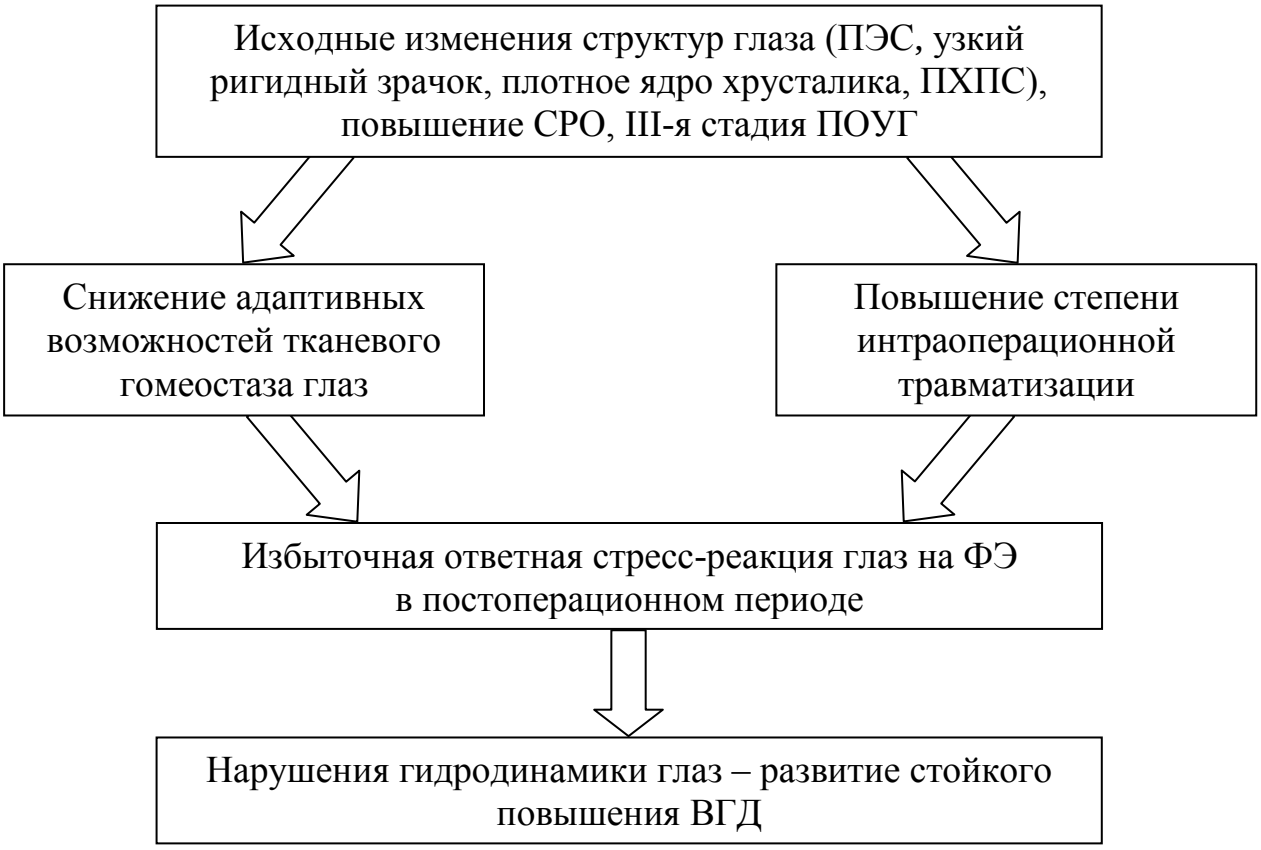

Рисунок 7 – Этапы формирования повышения ВГД после ФЭ в глазах с ПОУГ с нормализованным ВГД

Из вышеуказанного следовало, что для профилактики повышения ВГД в глазах с наличием клинико-морфологических изменений переднего отрезка, была необходима разработка профилактических диагностических и хирургических мероприятий, направленных на выявление пациентов из группы риска повышения ВГД после ФЭ и снижающих интраоперационную травматизацию в подобных глазах.

Целью данной главы явилась разработка алгоритма диагностических и хирургических мероприятий, направленных на профилактику повышения ВГД после ФЭ в глазах с ПОУГ с нормализованным ВГД и оценка их эффективности. Для решения данной задачи был разработан алгоритм прогнозирования повышения ВГД в отдаленном периоде ФЭ и оригинальные хирургические способы выполнения этапов ФЭ, к которым относился способ переднего капсулорексиса и способ разлома ядра в глазах с сочетанием узкого ригидного зрачка, плотного ядра и ПХПС.

4.1. Алгоритм прогнозирования повышения ВГД после ФЭ в глазах с ПОУГ с нормализованным ВГД, оценка его эффективности

Учитывая наличие повышения ВГД после ФЭ в 21% глаз при сроках наблюдения 18 месяцев, а также выявленные статистически значимые факторы его риска, необходимо было разработать алгоритм прогнозирования возникновения подъема ВГД.

Цель данной подглавы - на основании выявленных факторов создать прогностический алгоритм высокого риска повышения ВГД после выполнения ФЭ и оценить его эффективность.

Для создания алгоритма прогнозирования использовалась группа сравнения, состоящая из 132 пациентов (132 глаз), которым была выполнена ФЭ.

Вся совокупность пациентов была случайным образом поделена на 2 группы (обучающую и экзаменационную) в соотношении 3:1. Обучающая группа (99

пациентов) использовалась для создания алгоритма прогнозирования, а экзаменационная (33 пациента) для верификации этого алгоритма и оценки его эффективности на независимых данных.

В качестве потенциальных предикторов были отобраны клинические признаки из подглавы 3.3. (таблица 11), имеющие статистически значимые отличия между группами, которые потенциально могли повышать интраоперационную травму глаза во время проведения ФЭ, имеющие взаимосвязь с повышением показателей СРО (таблица 12), а также способные оказывать влияние на уровень ВГД после ФЭ.

Среди отобранных потенциальных предикторов оказались:

1) степень ПЭС (0, 1, 2, 3)

2) диаметр зрачка в условиях максимального мидриаза (мм)

3) степень плотности ядра хрусталика (1, 2, 3, 4)

4) наличие ПХПС (0 – нет, 1 – есть)

5) стадия ПОУГ (1, 2, 3)

6) глубина передней камеры (мм)

7) толщина хрусталика (мм)

8) гипотензивная терапия без АГО в анамнезе

Исследование всех предикторов проводили на стандартном предоперационном осмотре (биомикроскопия, ультразвуковая биометрия) и не требовало специальных методов дообследования.

Среди них 4 предиктора характеризовали клинические изменения переднего отрезка глаза, 2 – параметры переднего отрезка глаза, 1 – стадию глаукомы, 1 – способ нормализации ВГД.

Так как отобранные потенциальные предикторы носили как количественный, так и качественный характер, то для решения поставленной задачи прогнозирования был выбран метод бинарной логистической регрессии, который позволял прогнозировать возникновение некоторого события (исход) по значениям множества предикторов с помощью зависимой переменной, принимающей лишь одно из двух значений — 0 (событие не случилось) или 1

(событие случилось).

На основе выбранных 8 предикторов, а также исхода (характера течения послеоперационного периода: 0 – неосложненное, 1 – повышение ВГД) для всех 99 пациентов обучающей группы была составлена обучающая матрица наблюдений. На ее основе в программе IBM SPSS Statistics 20, были определены коэффициенты логистической регрессии (таблица 13).

Таблица 13 - Коэффициенты логистической регрессии

№	Показатель	Коэффициент b_i	Стандартная ошибка	p
1	Степень ПЭС (0, 1, 2, 3)	7,369	2,602	<0,01
2	Диаметр зрачка в условиях максимального мидриаза (мм)	2,956	1,422	0,01
3	Степень плотности ядра хрусталика (1, 2, 3, 4)	0,263	0,191	0,02
4	Наличие ПХПС (0 – нет, 1 – есть)	3,121	1,565	0,01
5	Стадия ПОУГ (1, 2, 3)	7,205	2,284	<0,01
6	Глубина передней камеры (мм)	Предиктор исключен	-	-
7	Толщина хрусталика (мм)	Предиктор исключен	-	-
8	Гипотензивная терапия без АГО в анамнезе	Предиктор исключен	-	-
9	Константа b_0	-48,530	17,870	0,03

Применяли модификацию метода с так называемым условным исключением предикторов, которая позволяла отбрасывать те предикторы, которые не улучшали прогнозирование.

Использовали стандартный F-тест исключения ($F \geq 0,1$).

Проведенный анализ с условным исключением предикторов показал, что предикторы «Глубина передней камеры», «Толщина хрусталика» и «Гипотензивная терапия без АГО в анамнезе» были исключены из модели как не улучшающие прогнозирование.

Логистическая регрессия приобрела следующий вид:

$$Y = 7{,}369*X_1 + 2{,}956*X_2 + 0{,}263*X_3 + 3{,}121*X_4 + 7{,}205*X_5 - 48{,}53 \quad (1)$$

где X_i – значение i-го предиктора у конкретного пациента. Далее значение (1) подставляли в логистическую функцию $f(Y) = \frac{1}{1+e^{-Y}}$ (2)

Значение этой функции являлось основой для прогнозирования.

Точку отсечения принятия решений прогнозирования определяли с помощью ROC-анализа, при условии максимизации суммарной чувствительности и специфичности модели. На рис. 8 представлена ROC-кривая для обучающей группы пациентов.

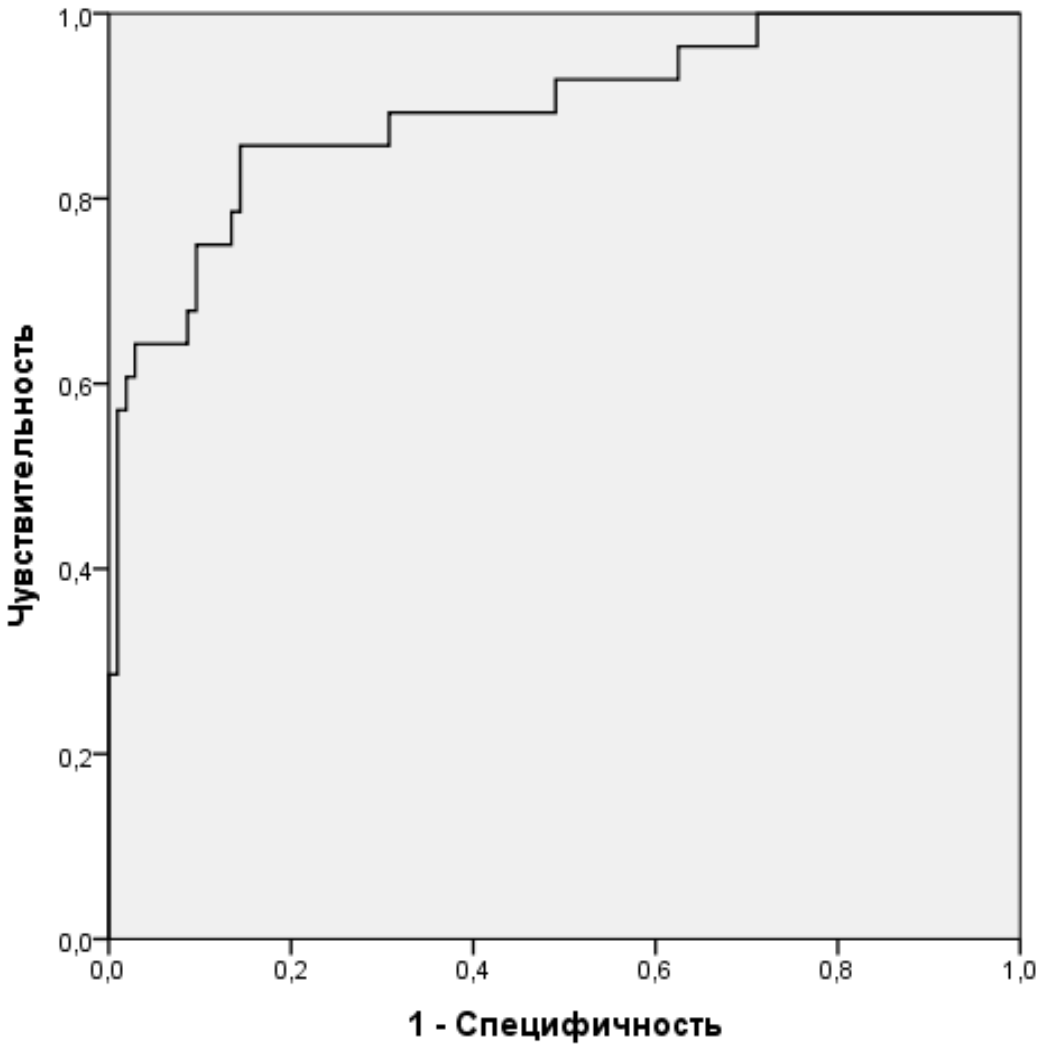

Рисунок 8 - ROC-кривая представленной логистической регрессии для обучающей группы пациентов

Максимум суммарной чувствительности и специфичности достигался в точке отсечения равной 0,45; при этом чувствительность составила 87%, а специфичность – 84%. Площадь под ROC-кривой составила 0,89, что характеризовалось как прогнозирование очень хорошего качества.

Итак, если для конкретного пациента значение f(Y), рассчитанное по формулам (1) и (2) составляло менее 0,45, то прогнозировали неосложненное послеоперационное течение. При f(Y)≥0,45 прогнозировали повышение ВГД в послеоперационном периоде.

На следующем этапе работы была проведена верификация эффективности и обоснованности полученного алгоритма прогнозирования характера течения послеоперационного периода ФЭ на экзаменационной группе, состоящей из 33-х глаз пациентов, которые не использовались для создания алгоритма прогнозирования.

Для пациента на основе полученного алгоритма прогнозировался исход послеоперационного течения – выявление повышения уровня ВГД до значений, превышающих нормальные для данной стадии ПОУГ.

Эти прогнозы затем сравнивались с фактическими данными, полученными в результате динамического послеоперационного наблюдения за этими пациентами в течение 18 месяцев. Результаты представлены в таблице 14.

Таблица 14 - Спрогнозированные и фактические наблюдаемые исходы послеоперационного течения в экзаменационной группе пациентов

		Благоприятный прогноз		
		Да	Нет	Всего
Благоприятный фактический исход	Да	18	4	22
	Нет	2	9	11
	Всего	20	13	33

Благоприятный прогноз (не наблюдалось повышение уровня ВГД) был дан 20 пациентам, неблагоприятный (выявлено повышение уровня ВГД до интолерантных значений) – 13 пациентам.

Фактически, в ходе динамического наблюдения было выявлено 22

благоприятных исхода, у 11 пациентов наблюдалось послеоперационное повышение уровня ВГД. У 4 пациентов с неблагоприятным прогнозом по факту повышение ВГД не наблюдалось, уровень ВГД оставался в диапазоне 17-19 мм рт. ст. в течение всего периода наблюдения. Однако, у двух пациентов с благоприятным прогнозом в сроки 12-18 месяцев после операции возник подъем ВГД, уровень составил 24-29 мм рт. ст.

В экзаменационной выборке пациентов чувствительность прогноза составила 82% (18 из 22), специфичность прогноза также составила 82% (9 из 11), что хорошо соотносится с соответствующими значениями для обучающей группы.

Пример 1. Пациенту А в возрасте 71 года с наличием незрелой катаракты и ПОУГ с нормализованным уровнем ВГД планировали проведение ФЭ с имплантацией ИОЛ. Предоперационно диагностированы: 3 степень ПЭС, мидриаз 4,5 мм, плотность ядра хрусталика II степени, отсутствие ПХПС и начальная стадия ПОУГ.

Подстановка соответствующих значений в (1) и (2) дала следующее значение логистической функции:

$$Y = 7{,}369*3 + 2{,}956*4{,}5 + 0{,}263*2 + 3{,}121*0 + 7{,}205*1 - 48{,}53 = -5{,}39$$

$$f(-5{,}39) = \frac{1}{1+e^{5{,}39}} = 0{,}005.$$

Т.к. 0,005<0,45, то прогнозировали неосложненное течение послеоперационного периода ФЭ.

Пример 2. Пациенту Б в возрасте 67 лет с наличием незрелой катаракты и ПОУГ с нормализованным уровнем ВГД планировали проведение ФЭ с имплантацией ИОЛ. Предоперационно диагностированы: 2 степень ПЭС, мидриаз 3,5 мм, плотность ядра хрусталика IV степени, наличие ПХПС и далеко зашедшая стадия ПОУГ.

Подстановка соответствующих значений в (1) и (2) дала следующее значение логистической функции:

$$Y = 7{,}369*2 + 2{,}956*3{,}5 + 0{,}263*4 + 3{,}121*1 + 7{,}205*3 – 48{,}53 = 2{,}342$$

$$f(2{,}342) = \frac{1}{1+e^{-2{,}342}} = 0{,}912.$$

Т.к. 0,912>0,45, то прогнозировали повышение ВГД в послеоперационном периоде ФЭ и, следовательно, необходимо провести мероприятия, направленные на снижение интраоперационной травмы – выбор наименее травматичных способов хирургии, а также провести длительный и более тщательный мониторинг уровня ВГД для своевременного выявления его повышения.

Таким образом, разработанный прогностический алгоритм явился обоснованным и эффективным, чувствительность прогноза составила 82%, специфичность - 82%. Он позволил выявить пациентов из группы риска повышения ВГД в отдаленном периоде ФЭ, что необходимо для осуществления данным пациентам таких мероприятий, как применение хирургических методик, снижающих травматичность ФЭ и проведения тщательного динамического мониторинга ВГД после операции.

4.2. Разработка хирургических способов выполнения ФЭ в глазах с клинико-морфологическими изменениями переднего отрезка у пациентов с ПОУГ

Учитывая наличие риска повышения ВГД в глазах с выявленными клинико-морфологическими изменениями переднего отрезка глаза, таких как ПЭС, узкий ригидный зрачок, плотное ядро хрусталика и ПХПС, а также связанных с ними трудностей выполнения этапов ФЭ, наличие интра- и послеоперационных осложнений, на следующем этапе целесообразно было принятие мер, снижающих травматичность ФЭ.

Целью данной подглавы явилась разработка и оценка эффективности способов выполнения отдельных этапов ФЭ, снижающих ее травматичность. Для решения данной задачи были разработаны оригинальные способы выполнения переднего капсулорексиса и разлома ядра при сочетании ригидного зрачка,

плотного ядра и ПХПС у пациентов с ПОУГ, проведена клиническая оценка эффективности их применения, исследована частота послеоперационного повышения ВГД с использованием предложенных способов.

Исследование проведено на 45-ти пациентах основной группы.

4.2.1. Разработка способа выполнения переднего капсулорексиса и разлома ядра при проведении ФЭ в глазах с клинико-морфологическими изменениями переднего отрезка

Как показало исследование клинико-морфологических изменений переднего отрезка глаза, у пациентов с ПОУГ сочетание ПЭС, узкого ригидного зрачка, плотного ядра и ПХПС встречалось в 30% глаз. Это, неблагоприятное для ФЭ, сочетание затрудняло выполнение переднего капсулорексиса, который должен составлять не менее 5 мм, создавало трудности разлома ядра, повышало риск разрыва волокон цинновой связки, увеличивало УЗ нагрузку и длительность операции. Несмотря на то, что применение ирис-ретракторов в группе сравнения обеспечивало визуализацию капсулы и хрусталика, их применение было связано с повышенной травматичностью структур глаза во время операции и повышенной частотой ответной реакции в послеоперационном периоде.

Цель данного подраздела – разработка оригинальных способов выполнения переднего капсулорексиса и разлома ядра, снижающих травматичность ФЭ у пациентов с ПОУГ при сочетании узкого ригидного зрачка, плотного ядра и ПХПС.

Техника выполнения капсулорексиса по разработанному способу: после формирования роговичного разреза на 9-ти часах, парацентезов на 7-ми и 1-ом часах, переднюю камеру заполняли вискоэластиком. Через парацентез роговицы на 1-ом часе в переднюю камеру вводили вилкообразный толкатель для имплантации ИОЛ. Через роговичный разрез на 9-ти часах вводили пинцет для проведения капсулорексиса. С помощью вилкообразного толкателя для

имплантации ИОЛ, производили механическое смещение радужной оболочки от зрачка к периферии на 2-3 мм, одновременно в зоне смещения радужки пинцетом производится капсулорексис. Затем толкатель для имплантации ИОЛ смещали в соседний сегмент, отодвигали радужку к периферии и выполняли капсулорексис последовательно во всех квадрантах (рисунок 9а, 9б).

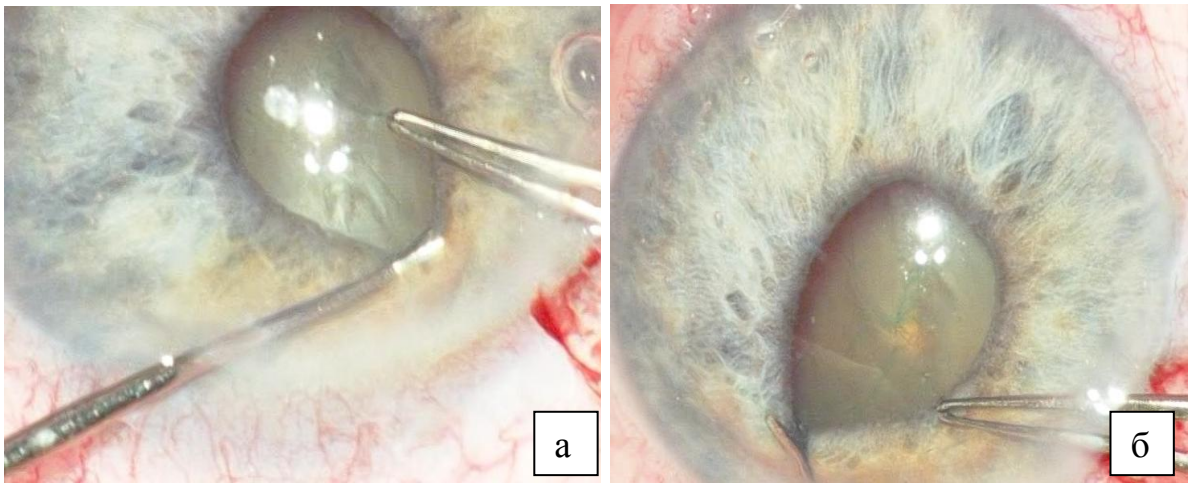

а – на 11 часах; б – на 1 часе

Смещение зрачкового края радужки к периферии на 2-3 мм толкателем для имплантации ИОЛ и выполнение в данном сегменте переднего капсулорексиса

Рисунок 9 – Фото переднего отрезка глаза во время выполнения капсулорексиса при проведении ФЭ у пациента В., 72 лет, далеко зашедшая стадия ПОУГ, узкий ригидный зрачок

Смещение зрачкового края радужки толкателем для имплантации ИОЛ позволяло обеспечить достаточную визуализацию освобожденной части передней капсулы в необходимом сегменте, за счет деликатного смещения радужки в одном направлении не оказывало травмирующего воздействия на зрачок, который оставался округлым после операции. (Патент РФ на изобретение №2535779. Способ выполнения капсулорексиса при ригидном зрачке при проведении факоэмульсификации у пациентов с глаукомой. Поступаева Н.В, Поступаев А.В., Сорокин Е.Л., Егоров В.В. Заявл. 15.05.2013 г. Опубл. 20.12.2014 г.).

Техника выполнения разлома ядра по разработанному способу: после проведения переднего капсулорексиса, выполнения гидродиссекции и гидроделинеации, заполнения передней камеры вискоэластиком, с помощью толкателя для имплантации ИОЛ, введенного в переднюю камеру через роговичный разрез на 9-ти часах, и чоппера (крючка) через парацентез на 1-ом часе выполняли механический разлом ядра. Для этого наконечник толкателя, манипулируемый с помощью правой руки, погружали в ядро хрусталика на ½ его толщины непосредственно от края капсулорексиса, тем самым фиксируя ядро. Затем, чоппер, манипулируемый с помощью левой руки, заводили за противоположный край ядра (рисунок 10).

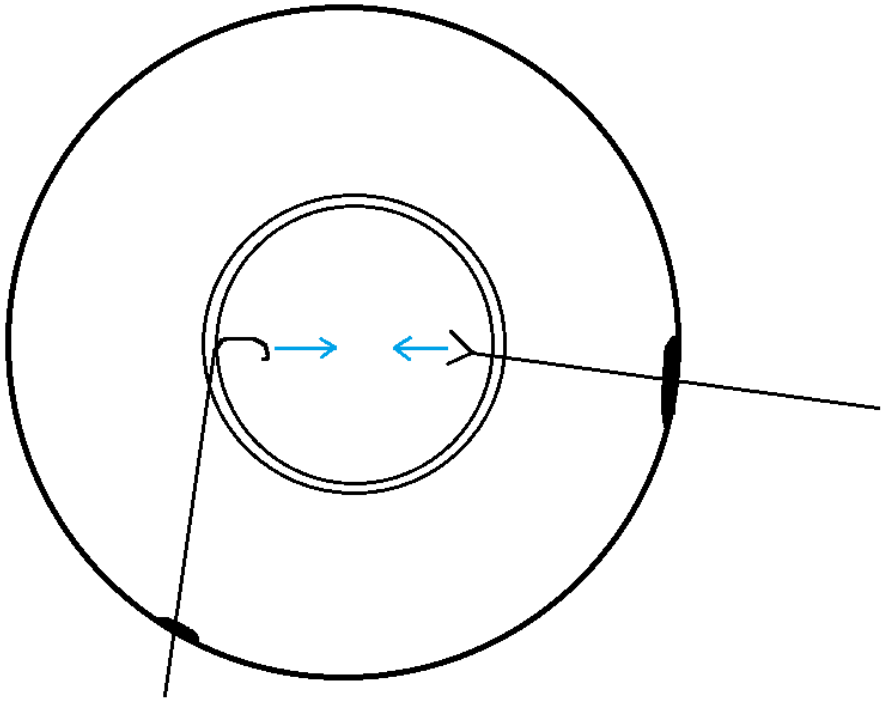

Рисунок 10 – Заведение толкателя и чоппера за край ядра перед выполнением механического разлома ядра, вид спереди (схема)

Далее производили одновременные движения толкателя и чоппера навстречу друг другу в вертикальной плоскости (рисунок 11) до центра ядра, а затем перпендикулярно в противоположные стороны.

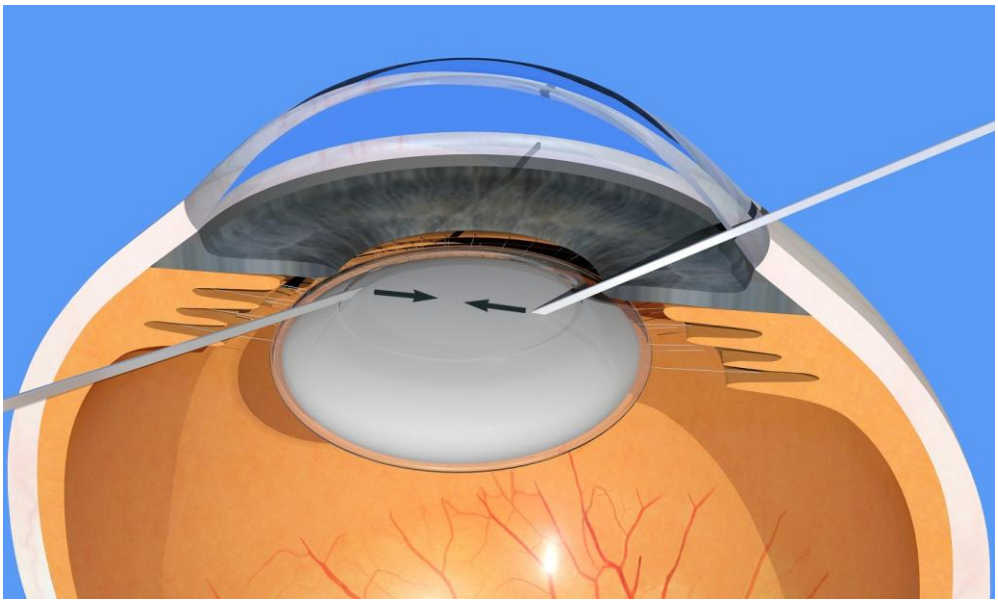

Рисунок 11 – Заведение толкателя и чоппера за край ядра перед выполнением механического разлома ядра, вид сбоку (схема)

Тем самым осуществляли постепенный разлом ядра на две половинки (рисунок 12, 14а).

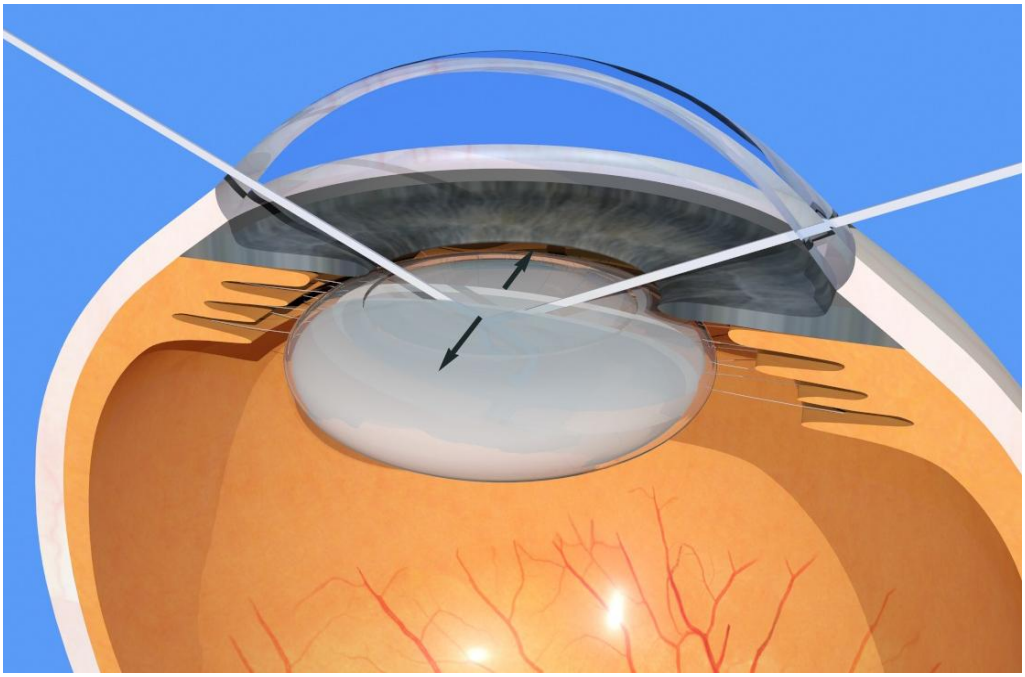

Рисунок 12 – Выполнение механического разлома ядра путем движения наконечников инструментов навстречу друг другу и затем перпендикулярно в противоположные стороны (схема)

Затем ядро, разделенное на две половинки, ротировали в капсуле на 90º. После этого проводили аналогичный разлом каждой из сформированных половинок ядра также на 2 фрагмента (рисунок 13, 14б).

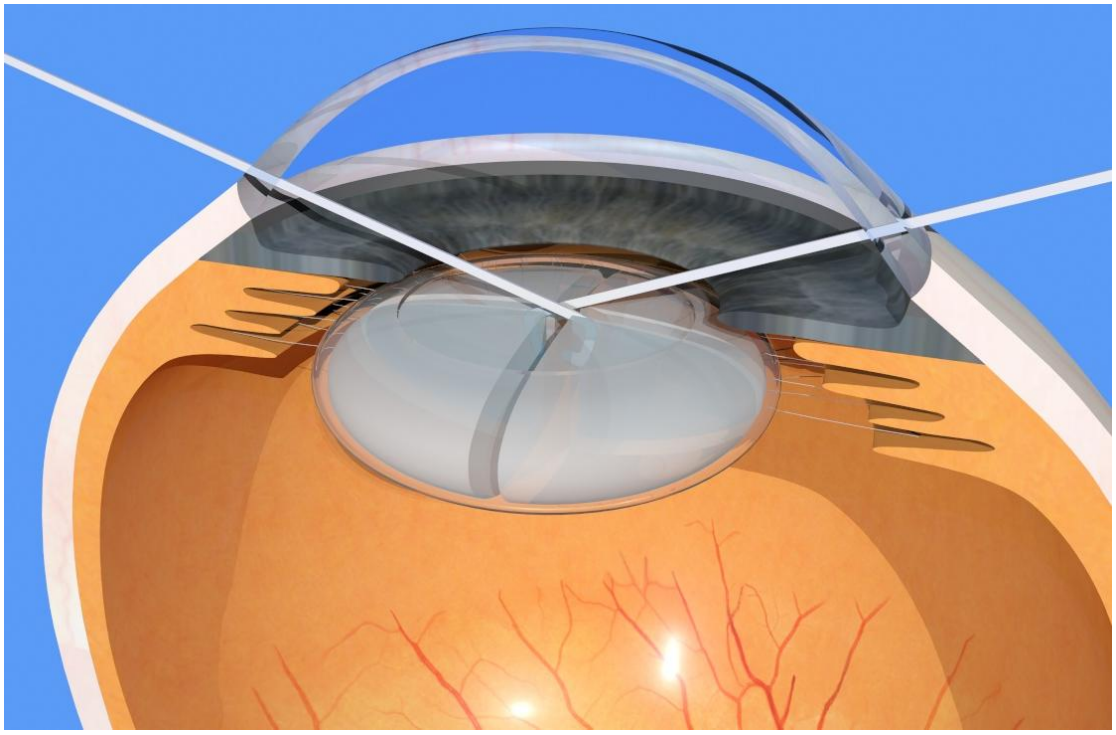

Рисунок 13 – Разделение половин ядра на фрагменты (схема)

Далее извлекали толкатель и через роговичный разрез вводили наконечник УЗ факоэмульсификатора. После этого фрагменты ядра с его помощью выводили в проекцию зрачка и удаляли наконечником факоэмульсификатора (рисунок 14в), при этом следили, чтобы фрагменты ядра не попадали в переднюю камеру близко к эндотелию роговицы. (Рационализаторское предложение №441 от 30.07.2014г. Способ разлома ядра хрусталика при проведении факоэмульсификации катаракты при ригидном зрачке и подвывихе хрусталика. Сорокин Е.Л., Поступаев А.В., Поступаева Н.В.).

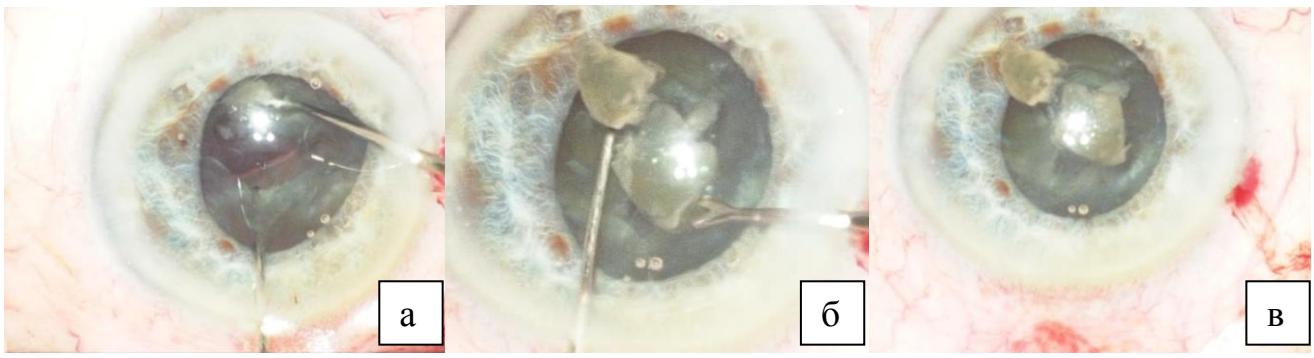

а – механический разлом плотного ядра с помощью чоппера и толкателя на две половинки; б – фрагментация половинок ядра; в – фрагменты ядра в проекции зрачка перед выполнением ФЭ

Рисунок 14 – Фото переднего отрезка глаза во время выполнения механического разлома ядра при проведении ФЭ у пациента Н., 74 лет, далеко зашедшая стадия ПОУГ

Выполнение разлома ядра предложенным способом обладало рядом преимуществ. Так, при использовании механического разлома отсутствовало давление на хрусталик и капсульный мешок, тем самым не вызывая дальнейших разрывов волокон ослабленной цинновой связки. При этом, уменьшалась мощность и длительность УЗ воздействия во время раскола ядра. За счет контролируемых действий инструментами, погружаемых на определенную глубину хрусталика в условиях узкого зрачка, снижался риск разрыва задней капсулы наконечником факоэмульсификатора.

4.2.2. Применение разработанных способов выполнения переднего капсулорексиса и разлома ядра хрусталика при проведении ФЭ в глазах с клинико-морфологическими изменениями переднего отрезка

Цель данного фрагмента исследования – клиническая оценка эффективности выполнения ФЭ с разработанными способами в глазах с сочетанием ригидного зрачка, плотного ядра и ПХПС у пациентов с ПОУГ.

Исследование проведено на 45-ти глазах основной группы (подгруппы: ОС-Капли - 15 глаз, ОС-СЛТ- 15 глаз, ОС-АГО- 15 глаз).

Во всех глазах имели место клинико-морфологические изменения переднего отрезка глаза. ПЭС I степени – 8 глаз, II степени – 12 глаз, III степени – 25 глаз. Узкий ригидный зрачок после инстилляций мидриатиков составлял 3-3,5 мм – в 7-ми глазах, 4 мм – в 18-ти глазах, 4,5-5 мм – в 20-ти глазах. Плотность ядра хрусталика II степени –9 глаз, III степени – 23 глаза, IV степени – 13 глаз. ПХПС отмечен в 25-ти глазах.

Техника операции: после выполнения роговичного разреза на 9-ти часах, парацентезов на 7-ми и 1-ом часах, переднюю камеру заполняли вискоэластиком на основе гиалуроната натрия 1%, избегая избыточного наполнения камеры. Через парацентез роговицы на 1-ом часе в переднюю камеру вводили вилкообразный толкатель для имплантации ИОЛ. Через роговичный разрез на 9-ти часах вводили пинцет для проведения капсулорексиса. С помощью вилкообразного толкателя для имплантации ИОЛ, последовательно производили механическое смещение радужной оболочки от зрачка к периферии на 2-3 мм в 4-х квадрантах. В зоне смещения радужки пинцетом производили капсулорексис последовательно во всех квадрантах. Затем при наличии подвывиха хрусталика имплантировали внутрикапсульное кольцо. После проведения гидродиссекции и гидроделинеации заполняли переднюю камеру вискоэластиком. Разлом ядра выполняли механическим способом (чтобы избежать нежелательного механического давления на ослабленную циннову связку при УЗ дроблении плотного ядра). Толкатель для имплантации ИОЛ вводили в переднюю камеру через роговичный разрез на 9-ти часах, чоппер (крючок) через парацентез на 1-ом часе. Наконечник толкателя погружали в ядро хрусталика на ½ его толщины непосредственно от края капсулорексиса, тем самым фиксируя ядро. Чоппер заводили за противоположный край ядра. Затем производили одновременные движения толкателя и чоппера навстречу друг другу в вертикальной плоскости до центра ядра, а затем перпендикулярно в противоположные стороны. Тем самым осуществляли постепенный разлом ядра на две половинки. Далее ядро, разделенное на две половинки, ротировали в капсуле на 90º. После этого также на 2 фрагмента проводили аналогичный разлом каждой из сформированных

половинок ядра. Затем извлекали толкатель и через роговичный разрез вводили наконечник УЗ факоэмульсификатора. Далее фрагменты ядра с его помощью выводили в переднюю камеру в проекцию зрачка и удаляли наконечником факоэмульсификатора. После удаления фрагментов ядра переднюю камеру заполняли вискоэластиком, вводили толкатель для имплантации ИОЛ, с его помощью сдвигали зрачковый край радужки к периферии и проверяли наличие и расположение кортикальных масс. Чтобы избежать разрыва капсулы аспирационно-ирригационной системой, вымывание хрусталиковых масс производили аспирационной канюлей по Симко. Затем снова вводили вискоэластик в камеру и имплантировали ИОЛ, после чего аспирационной канюлей по Симко тщательно вымывали вискоэластик между ИОЛ и задней капсулой, из передней камеры – подводили канюлю как можно ближе к трабекулярной структуре угла передней камеры и производили трабекулоклининг ирригационной жидкостью, в ходе которого вымывалась часть экзогенного пигмента и псевдоэксфолиативный материал. Производили герметизацию разреза и парацентезов, создавая умеренный гипертонус.

Интраоперационных осложнений не возникло. Выполнение капсулорексиса по разработанному способу во всех глазах основной группы прошло запланировано, без осложнений. Во всех глазах удалось достичь необходимого диаметра капсулорексиса 5 мм. После его выполнения форма зрачка во всех глазах оставалась прежней – округлой, иные осложнения отсутствовали. Этап разлома ядра в основной группе удалось успешно выполнить во всех глазах. За счет деликатного разлома ядра инструментами без использования наконечника факоэмульсификатора, выведения фрагментов ядра и их эмульсификации в области зрачка ни в одном глазу не произошло травматического повреждения связочного аппарата и капсульного мешка даже в условиях узкого зрачка.

Проведена оценка травматичности ФЭ в основной группе и группе сравнения.

Критерием сравнения групп были взяты: объем расходуемой УЗ энергии и ирригационной жидкости, частота интраоперационных осложнений (таблица 15).

Таблица 15 – Сравнительная характеристика суммарной УЗ энергии и ирригационной жидкости при выполнении ФЭ, частоты интраоперационных осложнений в основной группе и группе сравнения

Группа	Основная (n=45)	Сравнения (n=132)
Параметры ФЭ (M±σ)		
CDE	12,32±3,11	14,7±4,12 *
Объем жидкости в ходе операции, мл	78,3±4,4	108,4±6,1 *
Интраоперационные осложнения, абс. (%)		
Кровотечение из сосудов радужки	0	5 (4)
Неправильная форма зрачка после извлечения ирис-ретракторов	0	8 (6)
Разрыв сфинктера зрачка	0	2 (2)
Увеличение дефектов цинновой связки, имплантация ИОЛ РСП-3	0	4 (3)
Разрыв задней капсулы, передняя витрэктомия, имплантация ИОЛ РСП-3	0	1 (1)
Всего осложнений	0	20 (15) *
Примечание – * Значимые отличия с основной группой (p<0,05).		

Как видно из таблицы 15, средний показатель CDE в основной группе составил 12,32±3,11, объем ирригационной жидкости – 78,3±4,4 мл, в группе сравнения эти показатели были 14,7±4,12 и 108,4±6,1 мл, были выявлены значимые отличия между группами (p<0,05). В то же время, интраоперационных осложнений в основной группе удалось избежать, в то время как в группе сравнения они произошли в 20-ти глазах (15%). Это говорило о том, что применение предложенных способов без ирис-ретракторов не увеличивало УЗ нагрузку, а уменьшало ее, снижало частоту интраоперационных осложнений ФЭ.

Проведена оценка послеоперационных осложнений, частоты ответной реакции глаз на хирургическую травму и реактивной офтальмогипертензии на 1-е сутки в основной группе и группе сравнения.

При оценке частоты и структуры ранних послеоперационных осложнений рассматривали наличие повреждений зрачка, его форма и диаметр; наличие гифемы в передней камере; положение ИОЛ. При исследовании ответной экссудативно-воспалительной реакции глаз оценивали состояние роговицы

(выраженность и распространенность отёка эпителия и стромы, наличие десцеметита), влаги передней камеры (феномен Тиндаля, наличие фибрина). Данные представлены в таблице 16.

Таблица 16 – Сравнительная оценка частоты ранних осложнений ФЭ, ответной экссудативно-воспалительной реакции глаза и реактивной офтальмогипертензии на первые сутки после ФЭ в основной группе и группе сравнения, абс. (%)

Группа	Основная (n=45)	Сравнения (n=132)
Ранние послеоперационные осложнения		
Гифема	0	4 (3)
Неправильная форма зрачка	0	4 (3)
Всего	0	8 (6)
Экссудативно-воспалительная реакция глаза		
Отек роговицы	2 (4)	13 (10)
Феномен Тиндаля	1 (2)	10 (8)
Фибрин в передней камере	0 (0)	4 (3)
Всего	3 (7)	27 (21) *
Реактивная офтальмогипертензия		
25-30 мм рт. ст.	2 (4)	22 (17) *
Примечание – * Значимые отличия с основной группой (p<0,05).		

Как видно из таблицы 16, в основной группе ранние послеоперационные осложнения отсутствовали, в то время как в группе сравнения они отмечались в 8-ми глазах (6%), не было выявлено значимых отличий между группами (p>0,05). Ответная реакция глаза на 1-е сутки после операции в основной группе наблюдалась в 3-х глазах (7%) (из них в подгруппе ОС-Капли в 2-х глазах, в ОС-АГО в одном глазу), в группе сравнения – в 27-ми глазах (21%) (p<0,01). Данные осложнения потребовали усиления противовоспалительной терапии (инъекции 4 мг дексаметазона под конъюнктиву) и были полностью купированы на 3-5-й день.

Реактивная офтальмогипертензия в основной группе имела место в 2-х глазах (4%) с повышением уровня ВГД до 25-27 мм рт. ст. (подгруппа ОС-Капли), в группе сравнения – в 22-х глазах (17%) с уровнем ВГД 26-30 мм рт. ст. (p<0,01). Офтальмогипертензию купировали на 2-4-е сутки после ФЭ инстилляциями

гипотензивных препаратов и приемом ацетозоламида 250 мг 1-2 раза в день. При выписке в основной группе острота зрения с коррекцией составила 0,6±0,12.

Сравнительный анализ результатов выполнения ФЭ с помощью разработанных способов и при стандартной технологии в условиях наличия ПЭС, узкого ригидного зрачка, плотного ядра, ПХПС показал, что применение предложенных способов выполнения переднего капсулорексиса, механического разлома ядра снизили травматичность хирургического вмешательства, позволили выполнить наиболее проблемные этапы ФЭ запланированно. В условиях недостаточного мидриаза, без применения ирис-ретракторов не увеличивалась УЗ нагрузка, снижалась частота интраоперационных осложнений ФЭ.

4.2.3. Частота послеоперационного повышения ВГД в отдаленном периоде ФЭ в глазах с использованием разработанных методов хирургии

Цель фрагмента исследования – оценка динамики ВГД в отдаленном послеоперационном периоде ФЭ, проведенной с применением разработанных способов у пациентов с ПОУГ.

Проведено динамическое наблюдение пациентов основной группы в течение 18 месяцев (таблица 17). Оценивали результаты в соответствии с группой сравнения, динамику ВГД которых изучили в подглаве 3.2.3.2.

Таблица 17 – Сравнительная частота подъема ВГД выше нормальных значений в основной группе и группе сравнения при динамическом наблюдении 18 месяцев, абс. (%)

Группа	Сроки наблюдения					Всего глаз с повышением ВГД, абс. (%)
	1 мес.	3 мес.	6 мес.	12 мес.	18 мес.	
Основная (n=45)	1	0	0	1	0	2 (4)
Сравнения (n=132)	8	6	5	4	5	28 (21) *
Примечание – * Значимые отличия с основной группой (p<0,01).						

Как видно из таблицы 17, через один месяц после ФЭ повышение ВГД имело место в одном глазу основной группы, в то время как в группе сравнения в 8-ми глазах. В основной группе уровень ВГД повысился до 25 мм рт. ст. у одного неоперированного пациента с далеко зашедшей стадией глаукомы на фоне гипотензивной терапии, ему выполнена микроинвазивная НГСЭ. В остальных глазах основной группы уровень ВГД был от 14 до 19 мм. рт. ст, в среднем 15 (14; 15) мм рт. ст.

Через 3 и 6 месяцев после ФЭ в основной группе сохранялся уровень ВГД в пределах нормальных значений, в то время как в группе сравнения к этим срокам ВГД было повышено у 11 пациентов.

Спустя 12 месяцев наблюдения в основной группе у подавляющего большинства пациентов ВГД сохранялось на значениях от 15 до 19 мм рт. ст., у одного пациента отмечено повышение уровня ВГД до 28 мм рт. ст. на фоне гипотензивной терапии, ему выполнили микроинвазивную НГСЭ. В группе сравнения к этому сроку уровень ВГД повысился в 4-х глазах.

Через 18 месяцев наблюдения в основной группе уровень ВГД сохранялся в пределах нормальных значений во всех глазах – от 15 до 21 мм рт. ст., в то время как в группе сравнения повышение ВГД отметили в 5-ти глазах.

За исследуемый период (18 месяцев) в основной группе выявлено лишь 2 случая (4%) повышения ВГД после ФЭ, в то время как в группе сравнения этот показатель составил 28 глаз (21%). Имелась статистически значимая разница данных показателей ($p<0,01$). Снижение частоты подъема ВГД после ФЭ отмечено при всех способах предоперационной нормализации. Во всех глазах основной группы отмечалась стабилизация полей зрения: средняя чувствительность сетчатки до ФЭ -5,53(10,49; 2,31), к концу срока наблюдения -5,76(10,41; 2,29), ее стандартное отклонение до ФЭ -3,25(1,87; 5,39) к концу срока наблюдения -3,28(1,81; 5,42). Острота зрения к концу срока наблюдения составляла 0,6±0,19.

Таким образом, разработанные оригинальные способы выполнения переднего капсулорексиса и разлома ядра при выполнении ФЭ при сочетании

ригидного зрачка, плотного ядра и ПХПС у пациентов с ПОУГ позволили эффективно и безопасно выполнить ФЭ, снизили интраоперационную травму глаза. В результате этого у пациентов с высоким риском повышения ВГД снизилась частота случаев его подъема до 4% при ПОУГ с исходно нормализованным ВГД.

ЗАКЛЮЧЕНИЕ

Одним из основных методов профилактики прогрессирования ПОУГ является стойкая нормализация ВГД на целевом уровне, который в зависимости от стадии составляет 16-22 мм рт. ст. [23, 32, 67, 111]. Повышение ВГД неизбежно приводит к прогрессированию глаукомной оптической нейропатии с необратимой утратой зрительных функций [2, 4, 44, 47]. Современные возможности хирургии и гипотензивной терапии позволяют нормализовать ВГД и у значительной части пациентов сохранять его в течение длительного периода [49, 50, 95, 134, 136, 157].

Согласно данным литературы, факторами риска осложнений интра- и послеоперационного периодов ФЭ являются: ПЭС, узкий ригидный зрачок, высокая плотность ядра хрусталика, слабость цинновой поддержки [27, 38, 83, 96]. Данные изменения зачастую имеют место у пациентов с сочетанием катаракты и ПОУГ [8, 89, 103, 110]. Их наличие создает трудности во время выполнения ФЭ - потребность в механическом расширении зрачка, увеличение длительности и интенсивности УЗ воздействия при дроблении ядра, увеличение объема сбалансированного солевого раствора, необходимость дополнительных хирургических приемов [37, 107, 123, 151]. Данные манипуляции удлиняют время операции, вызывают повышенную травматизацию структур глаза. Это существенно усугубляет степень тяжести хирургической травмы глаза и создает риск повышенной ответной реакции глаза на хирургическую травму и может быть чревато различными послеоперационными осложнениями [5, 39, 195, 214].

Данные исследований о состоянии ВГД после ФЭ у пациентов с ПОУГ достаточно неоднозначны и порою противоречивы [41, 57, 60, 64, 91, 98]. Одни авторы свидетельствуют о снижении уровня ВГД, другие о его повышении после выполнения ФЭ [6, 7, 37, 101, 210]. При этом отсутствуют убедительные сведения, касающиеся выполнения ФЭ в глазах с ПОУГ при исходно нормализованном ВГД, при разных способах его снижения, в глазах с далеко

зашедшей стадией глаукомы. Ведь при колебаниях выше допустимых значений уровень ВГД может оказаться патологическим для данного глаза.

Одним из патогенетически значимых факторов прогрессирования ПОУГ является повышение уровня СРО в тканях глаза [29, 77, 128, 171, 175]. Оно формирует окислительный стресс, результатом которого является снижение регенераторных возможностей тканевых структур глаза [28, 51, 135, 167]. На фоне повышенного травматизма выполнения ФЭ у пациентов с сочетанием катаракты и ПОУГ это может приводить к подъему ВГД.

Вопросы изучения факторов риска повышения ВГД после ФЭ у пациентов с ПОУГ с исходно нормализованным ВГД, разработка методов его прогнозирования и профилактики не нашли должного изучения и отражения в литературе, что послужило основой для настоящего исследования.

Целью работы являлось - на основании комплекса клинико-биохимических и математических исследований разработать алгоритм прогнозирования и профилактики повышения ВГД после ФЭ у пациентов с ПОУГ с нормализованным ВГД.

В соответствии с поставленной целью была определена последовательность решения задач: исследовали частоту повышения ВГД после ФЭ у пациентов с ПОУГ в зависимости от способа его нормализации. Изучили частоту клинических факторов, исходно осложняющих выполнение ФЭ при сочетании катаракты и ПОУГ. Исследовали взаимосвязь исходного клинико-морфологического состояния переднего отрезка глаз, свободнорадикального окисления влаги передней камеры и частоты повышения ВГД в послеоперационном периоде ФЭ при сочетании катаракты и ПОУГ. На основании выявленных факторов создали прогностический алгоритм высокого риска повышения ВГД после выполнения ФЭ. Разработали минимально травматичные способы выполнения отдельных этапов ФЭ при сочетании катаракты и ПОУГ, исследовали их клиническую эффективность в глазах с высоким риском подъема ВГД.

Выводы и практические рекомендации основывались на анализе ретроспективного и собственного материала - 319-ти глаз 319-ти пациентов с

сочетанием катаракты и ПОУГ с нормализованным ВГД, которым была выполнена ФЭ.

В соответствии с поставленными задачами все пациенты были разделены на 3 группы: ретроспективную, сравнения, основную. В свою очередь каждая из групп была разделена на 3 подгруппы в зависимости от способа нормализации ВГД (неоперированные пациенты, длительно применяющие гипотензивные капли; ранее выполненные СЛТ; АГО):

1) Ретроспективная группа - для выявления частоты повышения ВГД после ФЭ проведен ретроспективный анализ 142-х пациентов (142 глаза) (подгруппы Р-Капли, Р-СЛТ, Р-АГО).

2) Группа сравнения - для выявления факторов риска повышения ВГД исследовали собственный материал - 132 пациента (132 глаза) (подгруппы С-Капли, С-СЛТ, С-АГО).

3) Основная группа - для оценки эффективности разработанной методики выполнения этапов ФЭ исследовали собственный материал - 45 пациентов (45 глаз) (подгруппы ОС-Капли, ОС-СЛТ, ОС-АГО).

В соответствии с поставленными задачами исследование было разделено на несколько последовательных этапов.

На первом этапе исследования была изучена частота повышения ВГД после ФЭ у пациентов с ПОУГ с исходно нормализованным ВГД. Проведен ретроспективный анализ 142-х пациентов (142 глаза, случайная выборка за 2015-2016 гг.). После выполнения ФЭ реактивная офтальмогипертензия на 1-е сутки выявлена в 20-ти глазах (14%), в сроки 1-18 месяцев уровень ВГД повысился до значений 23-32 мм рт. ст. в 31-ом глазу (22%). Результаты исследования не противоречили данным литературы, согласно которым реактивная офтальмогипертензия после ФЭ у пациентов с глаукомой отмечалась в 7-46% [7, 37, 123, 185], повышение ВГД в течение первых 1-12 месяцев после ФЭ в 3-34% случаев [40, 60, 68, 107, 148, 211], но в представленных исследованиях отсутствовали данные о взаимосвязи со способами предоперационной нормализации ВГД. В настоящей работе значительная частота повышения ВГД

после ФЭ отмечена у неоперированных пациентов, длительно применяющих капли: реактивная офтальмогипертензия – в 15-ти глазах (23%), в то время как у пациентов после СЛТ в 4-х глазах (11%), после АГО в 1-ом глазу (3%). В сроки 1-18 месяцев у неоперированных пациентов, длительно применяющих капли повышение ВГД отмечено в 22-х глазах (34%), после СЛТ в 5-ти глазах (13%), после АГО в 4-х глазах (10%). Выявлена прямая взаимосвязь между повышением ВГД после ФЭ и длительностью применения гипотензивных препаратов в каждой из подгрупп (коэффициент корреляции Спирмена составил $\rho=0,80$, $\rho=0,74$, $\rho=0,45$ для неоперированных глаз, после СЛТ и АГО соответственно), отдаленностью сроков выполнения СЛТ и АГО (коэффициент корреляции Спирмена составил 0,88 и соответственно 0,74), с увеличением стадии ПОУГ ($p<0,01$). Однако, в литературе отсутствовали сведения о причинах повышения ВГД при исходно нормализованном уровне.

Ввиду этого, дальнейшие исследования были направлены на выяснение вероятных причин повышения ВГД и разработки методов его профилактики.

На втором этапе исследования были изучены клинические факторы, осложняющие выполнение ФЭ у пациентов с сочетанием катаракты и ПОУГ с нормализованным ВГД. К ним относились: исходное клинико-морфологическое состояние структур переднего отрезка глаз и состояние СРО влаги передней камеры глаз в зависимости от способа предоперационной нормализации ВГД; технические трудности выполнения ФЭ.

Клинический материл составили 132 пациента (132 глаза) группы сравнения с сочетанием катаракты и ПОУГ с нормализованным ВГД, кому была показана ФЭ (метод случайной выборки). Глаукома начальной стадии была в 37-ми глазах (28%), развитой – в 47-ми глазах (36%), далеко зашедшей – в 48-ми глазах (36%). Уровень ВГД: от 14 до 21 мм рт. ст., в среднем 18 (17; 19) мм рт. ст.

У подавляющего большинства пациентов с сочетанием катаракты и ПОУГ с нормализованным ВГД выявлены клинико-морфологические изменения переднего отрезка глаза, неблагоприятные для выполнения ФЭ: наличие ПЭС I-III – 106 глаз (80%), узкий ригидный зрачок – 102 глаза (77%), плотное ядро

хрусталика IV степени – 43 глаз (33%), ПХПС – 57 глаз (43%). Сочетание всех 4-х признаков отмечено в 40-ка глазах (30%). Выявленные изменения глаз согласовались с данными литературы, в которых отмечена высокая плотность ядра хрусталика 65-73%, ПЭС – 54-74%, узкий ригидный зрачок в 38% глаз, слабость цинновой связки – в 11-40%, [27, 75, 48, 103, 123]. Однако, в данных исследованиях отсутствовала сравнительная характеристика изменений и их сочетаний при различных способах нормализации ВГД. В представленной работе наиболее часто сочетание выраженных изменений переднего отрезка отмечено в глазах, длительно применяющих гипотензивные капли – 40% глаз и после АГО проникающего типа – 71% глаз.

Было изучено состояние процессов СРО во влаге передней камеры глаз в группе сравнения: в зависимости от способа нормализации ВГД; от наличия и степени выраженности клинико-морфологических изменений переднего отрезка глаза. Использовали метод кинетической ХМЛ, который основан на измерении скорости реакций свободных радикалов и позволял определить интенсивность даже самых активных короткоживущих радикалов с высокой реакционной способностью.

Наиболее высокие средние значения показателей ХМЛ оказались в подгруппе неоперированных глаз, длительно применяющих гипотензивные капли. Они превышали аналогичные в подгруппе после СЛТ в 1,3-1,5 раз и после АГО в 1,3-1,9 раз ($p<0,01$). В подгруппе глаз после АГО средние показатели ХМЛ были выше, чем в подгруппе после СЛТ, но значимо отличался только показатель содержания гидроперекисей липидов ($p<0,01$), который свидетельствовал о том, что после АГО даже при развитых и далеко зашедших стадиях уменьшалось накопление продуктов перекисного окисления липидов за счет улучшения оттока внутриглазной жидкости. В тоже время, анализ ХМЛ в зависимости от типа операции показал, что после проникающих АГО средние показатели ХМЛ были значимо выше по сравнению с пациентами после непроникающих операций в 1,2-1,6 раз ($p<0,01$). Это подтверждало данные о том, что после проникающей хирургии изменялась гидродинамика глаза - происходил отток влаги из задней

камеры в переднюю через колобому радужки, застой влаги в плохо омываемых отделах, что вело накоплению продуктов СРО [76]. Выявлена прямая сильная взаимосвязь между длительностью применения гипотензивных капель и повышением показателей ХМЛ, коэффициент корреляции Спирмена составил 0,73 ($p<0,01$). Это свидетельствовало об активности процессов СРО при длительном применении препаратов, среди которых немалую долю составляли капли, снижающие продукцию внутриглазной жидкости, что замедляло ее обновление, приводило к накоплению свободных радикалов и усиливало оксидативный стресс.

При изучении активности СРО в зависимости от клинико-морфологических изменений переднего отрезка глаз наиболее высокие средние показатели ХМЛ выявлены в глазах с сочетанием ПЭС, узкого ригидного зрачка, плотности ядра хрусталика IV степени, ПХПС. Они превышали показатели в глазах с единичными изменениями в 1,2-1,6 раз, ($p<0,01$). Это соответствовало данным литературы, согласно которым глаукома сопровождалась развитием воспалительно-деструктивных процессов, активация СРО приводила к развитию оксидативного стресса, являющегося одним из универсальных механизмов повреждения тканей, а накопление гидроперекисей липидов обладало мембраноповреждающим, цитотоксичным действием [29, 51, 69, 85, 106, 127, 137, 175, 198].

Затем было проведено исследование особенностей выполнения ФЭ в группе сравнения при наличии клинико-морфологических изменений переднего отрезка глаза, учитывая различные способы предоперационной нормализации ВГД. Использовали вискоэластик на основе гиалуроната натрия 1%. При наличии подвывиха хрусталика в капсульный мешок имплантировали капсульное кольцо. В глазах с сочетанием ПЭС, узкого ригидного зрачка, плотного ядра хрусталика, ПХПС применили ирис-ретракторы в виде крючков в количестве 4-х штук (40 глаз), что обеспечило визуализацию на всех этапах ФЭ. В этих глазах разлом ядра производили по технике «phaco chop» горизонтальным методом, хрусталиковые

массы вымывали аспирационно-ирригационной системой, имплантировали ИОЛ, вымывали вискоэластик за ИОЛ и из камеры, герметизировали разрезы.

В 20-ти глазах без применения ирис-ретракторов с узким ригидным зрачком диаметр капсулорексиса не превышал 4-4,5 мм. В условиях недостаточного мидриаза все этапы операции потребовали большего времени. Разлом ядра техникой «phaco chop» производили вертикальным методом, так как отсутствовал обзор капсулы хрусталика. Соответственно, увеличилась длительность УЗ воздействия. Кортикальные массы вымывали аспирационной канюлей по Симко. Имплантировали ИОЛ, вымывали вискоэластик из камеры и за ИОЛ, герметизировали разрезы. У пациентов без АГО в анамнезе канюлю по Симко подводили к углу передней камеры, производили трабекулоклининг ирригационной жидкостью, вымывая часть экзогенного пигмента и псевдоэксфолиативного материала. У пациентов с ранее выполненными АГО основной разрез выполняли, отступив не менее 5 мм от фильтрационной подушки, чтобы исключить ее повреждение, отек и нарушение оттока через фильтрационную зону; заполняли область АГО вискоэластиком со стороны угла передней камеры, защищая интрасклеральную полость от энергетического воздействия.

Интраоперационные осложнения отметили в 20-ти глазах (15%): в 5-ти глазах с использованием ирис-ретракторов - капиллярное кровотечение из сосудов радужки, в 8-ми глазах появилась неправильная «фестончатая» форма зрачка, в 2-х глазах - разрывы сфинктера зрачка. В 4-х глазах увеличился разрыв цинновой связки до ½ окружности, был удален капсульный мешок, имплантирована ИОЛ РСП-3. В одном глазу произошло выпадение стекловидного тела, что потребовало проведения передней витрэктомии. Наличие указанных осложнений согласовывалось с данными литературы – применение ирис-ретракторов связано с риском механического повреждения радужки, развитием кровотечения, разрывов сфинктера зрачка, что впоследствии обуславливало неправильную форму зрачка, потерю эндотелиальных клеток роговицы,

экссудативную воспалительную реакцию глаза в послеоперационном периоде [15, 39, 103, 130].

В группе сравнения во время ФЭ была использована УЗ энергия, которая в среднем составила 14,7±4,12, объем ирригационной жидкости составил 108,4±6,1 мл. В подгруппе неоперированных пациентов, длительно применяющих капли и в подгруппе пациентов после АГО показатель CDE в среднем превышал показатель пациентов подгруппы СЛТ в 1,7 и 1,6 раз, а объём использованной ирригационной жидкости в 1,6 и 1,5 раз соответственно ($p<0,01$), что объяснялось большей частотой сочетания узкого зрачка, плотного ядра хрусталика и ПХПС в первых двух подгруппах. Полученные данные объективно свидетельствовали о статистически значимом более высоком травматическом воздействии на структуры глаза при наличии комплекса осложняющих клинико-морфологических изменений переднего отрезка глаза.

Ответная экссудативно-воспалительная реакция глаз на хирургическую травму отмечалась в 27-ми глазах (21%), из них ирис-ретракторы применялись в 11-ти глазах. В глазах с применением ирис-ретракторов в большинстве случаев форма и диаметр зрачка вернулись к дооперационным, но в 4-х глазах, где исходно зрачок был 3,5 мм – послеоперационный диаметр составлял 4-4,5 мм, отмечался «фестончатый» вид зрачковой каймы. В 22-х глазах (17%) произошел реактивный подъем ВГД до уровня 25-30 мм рт. ст. Спустя 2-4 суток на фоне усиленной медикаментозной терапии уровень ВГД снизился и составил 20-21 мм рт. ст.

При динамическом наблюдении уровня ВГД после ФЭ в группе сравнения в течение 1-18 месяцев оказалось, что повышение ВГД выше нормальных значений возникло в 28-ми глазах (21%).

На третьем этапе исследования проводили выявление взаимосвязи клинико-морфологических изменений переднего отрезка глаз, показателей СРО влаги передней камеры и повышения ВГД после выполнения ФЭ в глазах с ПОУГ. Изучали факторы риска, способствующие подъему ВГД. Для этого в группе

сравнения выделили пациентов с повышением ВГД после ФЭ (28глаз) и с нормализованным ВГД (104 глаза).

Установлено, что частота сочетания ПЭС, узкого ригидного зрачка, IV степени плотности ядра, ПХПС в глазах с повышением ВГД была 100%, в то время как у пациентов с нормализованным ВГД – 12% ($p<0,01$). Диаметр зрачка в мидриазе у пациентов с повышением ВГД – 3,30±0,58 мм, с нормализованным ВГД – 4,74±0,95 мм ($p<0,01$). Далеко зашедшая стадия глаукомы в глазах с повышением ВГД – 100%, с нормализованным ВГД – 19% ($p<0,01$), что нашло подтверждение в литературе [79]. Выявлены отличия глубины передней камеры (3,33±0,14 мм и 3,20±0,13 мм) и толщины хрусталика (4,44±0,09 мм и 4,53±0,10 мм) в глазах с повышением ВГД и с нормализованным ВГД ($p<0,01$). Гипотензивная терапия без АГО у пациентов с повышением ВГД имела место в 61% глаз, с нормализованным ВГД – 27% ($p<0,01$). Частота СЛТ и АГО отличий не имела: 21% и 36% глаз, 18% и 38% глаз соответственно ($p>0,05$). Не выявлено отличий в степени пигментации угла передней камеры – 2 (1,25;2) и 2 (1;2) балла ($p>0,05$). По данным литературы, одним из факторов риска повышения ВГД после ФЭ являлась удлиненная передне-задняя ось глаза (25,08±2,63 мм) [210], но так как в настоящую работу не были включены глаза с миопической рефракцией, то не было получено значимых отличий в длине передне-задней оси глаза (23,48±0,31 мм и 23,61±0,36 мм, $p>0,05$).

Проведен анализ СРО – у пациентов с повышением ВГД отмечены более высокие средние значения всех исследуемых показателей ХМЛ, в сравнении с пациентами с нормализованным ВГД (более чем в 1,3-1,5 раз, $p<0,01$). Выявлена прямая взаимосвязь между показателями СРО до ФЭ и уровнем ВГД в отдаленном послеоперационном периоде (коэффициент корреляции Спирмена для показателей Ssp, Sind-1, h составил соответственно $\rho=0,64$, $\rho=0,68$ и $\rho=0,62$ ($p<0,01$)).

Известно, что патогенетический механизм реализации деструктивного влияния активности процессов СРО опосредовался через накопление мембраноповреждающих и цитотоксических продуктов перекисного окисления

липидов в тканях и структурах глаза, в том числе гидроперекисей липидов. Это приводило к изменению метаболических процессов, негативно влияло на тонус и реактивность внутриглазных сосудов, микроциркуляцию, функцию дренажной системы глаза [66, 108, 127, 168]. Поскольку во всех глазах, где произошло повышение ВГД выше нормальных значений, исходно имели место наиболее высокие показатели СРО, было обоснованным считать, что подъем ВГД обусловлен прогрессирующей дегенерацией трабекулярных структур, вызванной стресс-реакцией на травму при выполнении ФЭ и снижением регенераторного потенциала. Это согласовывалось с данными литературы о наличии активности местного деструктивного и воспалительного процесса в трабекулярных структурах у пациентов с ПОУГ при нормализованном ВГД [29, 42, 112, 128, 133, 167].

Учитывая вышеизложенное, обоснован патогенез повышения ВГД после выполнения ФЭ в глазах с ПОУГ. Вероятно, наличие исходной совокупности клинико-морфологических изменений глаза (ПЭС, узкий, ригидный зрачок, высокая плотность ядра хрусталика, ПХПС), а также далеко зашедшая стадия ПОУГ существенно снижали адаптивные возможности тканевого гомеостаза глаза. Это было объективно подтверждено высокими показателями СРО в данных глазах. Наличие факторов, неблагоприятных для выполнения ФЭ существенно повышало степень интраоперационной травматизации структур переднего отрезка глаза при выполнении операции. В частности, это касалось необходимости применения ирис-ретракторов, использования высокого уровня УЗ энергии и повышения продолжительности ее воздействия при разломе и эвакуации плотного ядра при сочетании с ПХПС, дополнительного повреждения исходно ослабленной цинновой связки из-за необходимости механического давления на хрусталик при его фрагментации. Все это создавало риск интра- и послеоперационных осложнений. Повышенная травматичность ФЭ обуславливала избыточную ответную реакцию глаза после операции. Но при исходно пониженных адаптивных возможностях послеоперационной репарации структур глаза, усугублялись расстройства тканевого гомеостаза, который, вероятно, был не

способен восстановиться в полном объеме. В результате данных нарушений формировались расстройства гидродинамики глаза с развитием стойкого повышения ВГД. Из вышеуказанного следовало, что для профилактики повышения ВГД в глазах с далеко зашедшими стадиями ПОУГ при исходно нормализованном уровне ВГД была необходима разработка хирургических методов ФЭ, сводящих к минимуму интраоперационную травму глаза. Кроме того, было обоснованным учитывать вероятность подъема ВГД в данной группе пациентов, выделяя группы высокого риска.

Учитывая выявленные статистически значимые факторы риска подъема ВГД, на 4-ом этапе исследования был разработан алгоритм прогнозирования риска возникновения повышения ВГД после ФЭ и проведена оценка его эффективности.

Для создания алгоритма прогнозирования использовалась группа сравнения (132 глаза). Был выбран метод бинарной логистической регрессии. Были отобраны предикторы, среди которых на предыдущем этапе исследования отмечены значимые отличия: степень ПЭС, зрачок в мидриазе, степень плотности ядра хрусталика, наличие ПХПС, глубина передней камеры, толщина хрусталика, стадия ПОУГ, гипотензивная терапия без АГО в анамнезе.

Получена логистическая регрессия вида:

$$Y = 7{,}369*X_1 + 2{,}956*X_2 + 0{,}263*X_3 + 3{,}121*X_4 + 7{,}205*X_5 - 48{,}53$$

где X_i – значение i-го предиктора у конкретного пациента. Далее значение Y подставляли в логистическую функцию $f(Y) = \frac{1}{1+e^{-Y}}$

Предикторы «Глубина передней камеры», «Толщина хрусталика» и «Гипотензивная терапия без АГО в анамнезе» были исключены из модели, как не улучшающие прогнозирование.

Максимум суммарной чувствительности и специфичности (ROC-анализ) достигался в точке отсечения равной 0,45; при этом чувствительность составила 87%, а специфичность – 84%. Площадь под ROC-кривой составила 0,89, что характеризовалось как прогнозирование очень хорошего качества.

Если для конкретного пациента значение f(Y), рассчитанное по формулам менее 0,45, то прогнозировали неосложненное послеоперационное течение, иначе (f(Y)≥0,45) прогнозировали повышение ВГД в послеоперационном периоде.

Верификация алгоритма на экзаменационной группе показала, что чувствительность прогнозирования составила 82%, специфичность – 82%, что характеризовало прогностический алгоритм обоснованным и эффективным. Следовательно, представленный прогностический алгоритм являлся обоснованным и эффективным для отбора пациентов с ПОУГ в группу риска повышения уровня ВГД после ФЭ.

На 5-м этапе исследования проведена разработка и оценка клинической эффективности оригинальных способов выполнения переднего капсулорексиса, разлома плотного ядра хрусталика при выполнении ФЭ в глазах с сочетанием катаракты и ПОУГ. Исследование проведено на 45-ти глазах основной группы. Во всех глазах имели место клинико-морфологические изменения переднего отрезка глаза. ПЭС I степени – 8 глаз, II степени – 12 глаз, III степени – 25 глаз. Узкий ригидный зрачок после инстилляций мидриатиков составлял 3-3,5 мм – в 7-ми глазах, 4 мм – в 18-ти глазах, 4,5-5 мм – в 20-ти глазах. Плотность ядра хрусталика II степени – 9 глаз, III степени – 23 глаза, IV степени – 13 глаз. ПХПС отмечен в 25-ти глазах.

Техника операции: выполняли роговичный разрез и парацентезы, переднюю камеру заполняли вискоэластиком на основе гиалуроната натрия 1%, избегая ее избыточного наполнения. Через парацентез роговицы на 1-ом часе в переднюю камеру вводили вилкообразный толкатель для имплантации ИОЛ. Через роговичный разрез на 9-ти часах вводили пинцет для проведения капсулорексиса. Толкателем смещали радужку от зрачка к периферии на 2-3 мм, в освободившейся зоне пинцетом производили капсулорексис во всех квадрантах (Патент РФ на изобретение №2535779). При наличии ПХПС имплантировали внутрикапсульное кольцо. Выполняли гидродиссекцию и гидроделинеацию, заполняли переднюю камеру вискоэластиком. Разлом ядра выполняли механическим способом: толкатель для имплантации ИОЛ вводили в переднюю камеру через роговичный

разрез на 9-ти часах, чоппер (крючок) через парацентез на 1-ом часе. Наконечник толкателя погружали в ядро хрусталика на ½ его толщины от края капсулорексиса, фиксируя ядро. Чоппер заводили за противоположный край ядра. Затем одновременными движениями толкателя и чоппера навстречу друг другу в вертикальной плоскости до центра ядра, а затем перпендикулярно в противоположные стороны осуществляли разлом ядра на две половинки; ротировали их в капсуле на 90º, затем производили разлом половинок ядра еще на 2 фрагмента (Рационализаторское предложение №441). Затем извлекали толкатель и через роговичный разрез вводили наконечник УЗ факоэмульсификатора, с его помощью фрагменты ядра выводили в проекцию зрачка и удаляли. Затем переднюю камеру заполняли вискоэластиком, толкателем сдвигали зрачковый край радужки к периферии, проверяя наличие кортикальных масс. Хрусталиковые массы вымывали аспирационной канюлей по Симко. Тщательно вымывали вискоэластик между ИОЛ и задней капсулой, из передней камеры – подводили канюлю как можно ближе к углу передней камеры и производили трабекулоклининг ирригационной жидкостью, в ходе которого вымывалась часть экзогенного пигмента и псевдоэксфолиативный материал. Герметизировали разрезы, создавая умеренный гипертонус.

Операции во всех 45-ти глазах прошли без осложнений, не вызвав ятрогенного повреждения цинновой связки, сохранив капсульный мешок, куда были имплантированы модели заднекамерных эластичных ИОЛ.

Показатель CDE в основной группе составил 12,32±3,11, объем ирригационной жидкости – 78,3±4,4 мл, в то время как в группе сравнения эти показатели были 14,7±4,12 и 108,4±6,1, были выявлены значимые отличия между группами ($p<0,05$). В то же время, интраоперационных осложнений в основной группе удалось избежать, в то время как в группе сравнения они произошли в 20-ти глазах (15%). По данным литературы, при дроблении катаракты IV степени плотности использовали CDE от 16,82±1,01 до 22,35±1,24, что соответствовало высокой УЗ нагрузке [55]. Это говорило о том, что применение предложенных

способов без ирис-ретракторов не увеличивало УЗ нагрузку, а уменьшало ее, снижало частоту интраоперационных осложнений ФЭ.

Ответная реакции глаза на 1-е сутки после ФЭ в основной группе наблюдалась в 3-х глазах (7%), в группе сравнения – в 27-ми глазах (21%) ($p<0,01$). На фоне противовоспалительной терапии она была купирована на 3-5-й день. Реактивная офтальмогипертензия в основной группе (ВГД 25-27 мм рт. ст.) имела место в 2-х глазах (4%), в группе сравнения – в 22-х глазах (17%) (ВГД 26-30 мм рт. ст.) ($p<0,01$), купирована медикаментозно. При выписке в основной группе острота зрения с коррекцией составила 0,6±0,12.

Сравнительный анализ результатов ФЭ показал, что применение предложенных способов в условиях узкого зрачка, плотного ядра и подвывиха хрусталика обладало рядом преимуществ: отсутствовало грубое растяжение радужки; исключалось давление на хрусталик и капсульный мешок, не вызывая разрывов цинновой связки; уменьшалась УЗ энергия. Снижение травматичности ФЭ значительно уменьшило частоту интра- и послеоперационных осложнений, снизило частоту офтальмогипертензии в 1-е сутки до 4% ($p<0,01$).

При динамическом мониторинге уровня ВГД в сроки 1-18 месяцев оказалось, что в 43-х глазах к исходу срока наблюдения уровень ВГД сохранялся на нормальных значениях (96%). Лишь у 2-х пациентов (4%) он повысился до 25-28 мм рт. ст. В группе сравнения подъем ВГД произошел в 28-ми глазах (21%), ($p<0,01$).

Таким образом, ретроспективный анализ показал, что после выполнения ФЭ у пациентов с ПОУГ с исходно нормализованным ВГД реактивная офтальмогипертензия на 1-е сутки возникла в 20-ти глазах (14%); при сроках наблюдения от 1-го до 18-ти месяцев повышение уровня ВГД выше нормальных значений – в 31-ом глазу (22%). Значительная частота повышения ВГД после ФЭ отмечена у неоперированных пациентов, длительно применяющих капли: реактивная офтальмогипертензия – в 15-ти глазах (23%), в то время как после СЛТ в 4-х глазах (11%), после АГО в 1-ом глазу (3%). В сроки 1-18 месяцев в у неоперированных пациентов, длительно применяющих капли повышение ВГД

отмечено в 22-х глазах (34%), после СЛТ в 5-ти глазах (13%), после АГО в 4-х глазах (10%). Выявлена прямая взаимосвязь между повышением ВГД после ФЭ и длительностью применения гипотензивных препаратов в каждой из подгрупп (коэффициент корреляции Спирмена составил ρ=0,80, ρ=0,74, ρ=0,45 для неоперированных глаз, после СЛТ и АГО соответственно), отдаленностью сроков выполнения СЛТ и АГО (коэффициент корреляции Спирмена составил 0,88 и соответственно 0,74), с увеличением стадии ПОУГ (p<0,01).

В большинстве глаз с сочетанием катаракты и ПОУГ имелись клинико-морфологические изменения переднего отрезка глаз: ПЭС в 80% глаз; узкий ригидный зрачок в 77%; плотное ядро хрусталика в 33%; ПХПС в 43%; их сочетания – в 30% глаз, что существенно повышало травматизм выполнения ФЭ. Наиболее выраженные изменения и их сочетания отмечены в глазах, длительно применяющих гипотензивные капли (40% глаз), в глазах после АГО проникающего типа (71% глаз). Выявлено статистически значимое повышение показателей активности СРО во влаге передней камеры в глазах с длительным применением гипотензивной терапии – более чем в 1,3-1,5 раз по сравнению с подгруппой после СЛТ, более чем в 1,3-1,9 раз в сравнении с подгруппой после АГО (p<0,01); после АГО проникающего типа – более чем в 1,2-1,6 раз по сравнению с непроникающими АГО (p<0,01); а также при сочетании клинико-морфологических изменений глаз (ПЭС, узкий ригидный зрачок, плотность ядра хрусталика IV степени, ПХПС) – более в 1,2-1,6 раз по сравнению с глазами с единичными изменениями (p<0,01). Выявлена умеренная прямая статистически значимая взаимосвязь между показателями СРО до ФЭ с одной стороны и уровнем ВГД в отдаленном послеоперационном периоде ФЭ с другой (коэффициент корреляции Спирмена для показателей Ssp, Sind-1, h составил соответственно ρ=0,64, ρ=0,68 и ρ=0,62 (p<0,01)).

Созданный алгоритм прогнозирования позволил выявить группу риска повышения ВГД после ФЭ, что необходимо для осуществления мер по снижению травматичности ФЭ и проведения динамического мониторинга уровня ВГД в послеоперационном периоде.

Разработанные оригинальные способы выполнения переднего капсулорексиса при узком ригидном зрачке, механического разлома плотного ядра в сочетании с ригидным зрачком и ПХПС позволили уменьшить степень травматичности ФЭ в глазах сочетанием катаракты и ПОУГ с нормализованным ВГД. Это позволило снизить до 4% частоту послеоперационного повышения ВГД на 1-е сутки и в сроки 1-18 месяцев после ФЭ. Полученные данные свидетельствовали о том, что минимизация хирургической травмы при выполнении ФЭ в подобных глазах являлась важнейшим фактором профилактики риска повышения ВГД. Сохранение уровня ВГД в пределах нормальных значений снижало риск прогрессирования глаукомной оптической нейропатии у пациентов основной группы, способствовало стабилизации зрительных функций.

ВЫВОДЫ

1. На основании проведенного ретроспективного исследования выявлено, что после факоэмульсификации у пациентов с ПОУГ с нормализованным ВГД частота реактивной офтальмогипертензии на 1-е сутки составила 14%, частота повышения ВГД в сроки 1-18 месяцев - 22% глаз. Офтальмогипертензию в подгруппе неоперированных пациентов, длительно применяющих гипотензивные препараты наблюдали в 23% глаз, в подгруппе СЛТ – в 11%, в подгруппе АГО – в 3%. Повышение ВГД в сроки 1-18 месяцев наблюдали в подгруппе неоперированных пациентов, длительно применяющих гипотензивные препараты в 34% глаз, в подгруппе СЛТ – в 13%, в подгруппе АГО – в 10% глаз. Разница между подгруппой неоперированных пациентов и подгруппой АГО статистически значима ($p<0,01$). Выявлена прямая взаимосвязь между повышением ВГД после ФЭ и длительностью гипотензивной терапии в каждой из подгрупп (коэффициент корреляции Спирмена $\rho=0,80$, $\rho=0,74$, $\rho=0,45$ ($p<0,01$) для неоперированных глаз, после СЛТ и АГО соответственно); отдаленностью сроков выполнения СЛТ и АГО (коэффициент корреляции Спирмена $\rho=0,88$ и $\rho=0,74$ соответственно ($p<0,01$)). Выявлен рост частоты повышения ВГД после ФЭ с увеличением стадии ПОУГ ($p<0,05$).

2. Глаза пациентов с сочетанием катаракты и ПОУГ характеризовались псевдоэксфолиативным синдромом в 80%; узким ригидным зрачком в 77%; плотностью ядра хрусталика IV степени в 33%; подвывихом хрусталика I степени в 43%; их сочетаниями - в 30% глаз, что существенно повышало травматизм выполнения факоэмульсификации. Наиболее часто сочетание клинико-морфологических изменений переднего отрезка глаз отмечено у пациентов, длительно применяющих гипотензивные капли – 40% глаз и после АГО проникающего типа – 71% глаз.

3. Выявлена взаимосвязь между наличием и степенью тяжести клинико-морфологических изменений переднего отрезка глаз, увеличением активности свободнорадикального окисления во влаге передней камеры и повышением ВГД в

послеоперационном периоде факоэмульсификации. Частота сочетания псевдоэксфолиативного синдрома, узкого зрачка, плотного ядра и подвывиха хрусталика I степени у пациентов с повышением ВГД – 100% глаз, у пациентов с нормализованным ВГД - 12% глаз ($p<0,01$). Коэффициент корреляции Спирмена для показателей свободнорадикального окисления Ssp, Sind-1, h составил $\rho=0,64$, $\rho=0,68$ и $\rho=0,62$ соответственно ($p<0,01$)).

4. Созданный скрининг-прогностический алгоритм позволяет выявлять высокий риск повышения ВГД после выполнения факоэмульсификации в глазах с ПОУГ. Предикторами высокого риска оказались: псевдоэксфолиативный синдром, узкий ригидный зрачок, степень плотности ядра хрусталика, подвывих хрусталика I степени, стадия ПОУГ.

5. Разработанные способы выполнения переднего капсулорексиса при узком ригидном зрачке; механического разлома плотного ядра хрусталика при подвывихе хрусталика I степени существенно уменьшили травматичность факоэмульсификации в глазах с сочетанием катаракты и ПОУГ, что снизило частоту повышения ВГД до 4%.

ПРАКТИЧЕСКИЕ РЕКОМЕНДАЦИИ

1. У пациентов с сочетанием катаракты и ПОУГ с нормализованным ВГД перед выполнением ФЭ необходимо использовать прогностический алгоритм, позволяющий выявлять пациентов группы риска повышения ВГД после ФЭ.

2. Для минимизации хирургической травмы глаза и профилактики послеоперационного повышения ВГД у пациентов с ПОУГ при исходном наличии ПЭС, узкого ригидного зрачка, плотного ядра хрусталика в сочетании с ПХПС при выполнении ФЭ следует применять рекомендованные способы выполнения переднего капсулорексиса, механического разлома ядра, которые обеспечивают визуализацию капсульного мешка, снижают величину УЗ воздействия и уменьшают нагрузку на циннову связку.

3. После выполнения ФЭ в глазах с ПОУГ с нормализованным ВГД, особенно при исходном наличии ПЭС, узкого ригидного зрачка, плотного ядра хрусталика, ПХПС, далеко зашедшей стадии глаукомы, длительного применения гипотензивной терапии у пациентов из группы риска необходимо проводить тщательный динамический мониторинг ВГД для своевременного выявления его подъема выше нормальных значений.

СПИСОК СОКРАЩЕНИЙ

АГО – антиглаукоматозная операция

ВГД – внутриглазное давление

ИОЛ – интраокулярная линза

НГСЭ – непроникающая глубокая склерэктомия

ПОУГ – первичная открытоугольная глаукома

ПХПС – подвывих хрусталика первой степени

ПЭС – псевдоэксфолиативный синдром

СЛТ – селективная лазерная трабекулопластика

СРО – свободнорадикальное окисление

УЗ – ультразвуковой

ФЭ – факоэмульсификация

ХМЛ – хемилюминесценция

CDE – уровень кумулятивной рассеянной энергии

СПИСОК ЛИТЕРАТУРЫ

1. Абросимова, Е. В. Селективная лазерная трабекулопластика и факоэмульсификация катаракты в лечении первичной открытоугольной глаукомы / Е. В. Абросимова, В. П. Аксенов, С. В. Балалин, Б. Г. Джаши // Вестник Тамбовского университета. Серия: естественные и технические науки. – 2016. – Т. 21, № 4. – С. 1473-1476.

2. Абышева, Л. Д. Многоцентровое исследование по изучению показателей офтальмотонуса у пациентов с продвинутыми стадиями первичной открытоугольной глаукомы на фоне проводимого лечения / Л. Д. Абышева, Р. В. Авдеев, А. С. Александров и др. // Новости глаукомы. – 2016. – № 1. – С. 72-81.

3. Авдеев, Р. В. Клиническое многоцентровое исследование эффективности синусотрабекулэктомии / Р. В. Авдеев, А. С. Александров, А. С. Басинский и др. // Глаукома. – 2013. – № 2. – С. 53-60.

4. Авдеев, Р. В. Сопоставление режимов лечения больных первичной открытоугольной глаукомой с характеристиками прогрессирования заболевания. Часть 1. Состояние показателей офтальмотонуса / Р. В. Авдеев, А. С. Александров, Н. А. Бакунина и др. // Национальный журнал глаукома. – 2018. – Т. 17, №1. – С. 14-28.

5. Аветисов, С. Э. Влияние аналогов простагландинов на морфофункциональные характеристики сетчатки у пациентов с глаукомой после факоэмульсификации / С. Э. Аветисов, В. П. Еричев, И. В. Козлова, Д. В. Косова // Национальный журнал глаукома. – 2017. – Т. 16, № 1. – С. 77-86.

6. Аветисов, С. Э. Состояние офтальмотонуса у пациентов с глаукомой после факоэмульсификации / С. Э. Аветисов, В. П. Еричев, И. В. Козлова, Д. В. Косова // Национальный журнал глаукома. – 2017. – Т. 16, № 2. – С. 3-7.

7. Аветисов, С. Э. Частота встречаемости и возможные причины офтальмогипертензии после факоэмульсификации у пациентов с первичной

открытоугольной глаукомой / С. Э. Аветисов, В. П. Еричев, И. В. Козлова, Д. В. Косова // Национальный журнал глаукома. – 2017. – Т. 16, № 3. – С. 63-69.

8. Агафонова, В. В. К вопросу о роли псевдоэксфолиативного синдрома в развитии и прогрессировании первичной открытоугольной глаукомы / В. В. Агафонова, М. З. Франковска-Герлак, Т. В. Соколовская и др. // Офтальмохирургия. – 2012. – № 3. – С. 48-51.

9. Азнабаев, Б. М. Ультразвуковая хирургия катаракты – факоэмульсификация / Б. М. Азнабаев. – М.: Август Борг, 2005. – 136 с.

10. Алексеев, В. Н. Особенности состояния нервной системы больных глаукомой / В. Н. Алексеев, О. И. Лысенко // Национальный журнал глаукома. – 2017. – Т. 16, № 3. – С. 103-112.

11. Алексеев, В. Н. Последовательные операции по поводу глаукомы и катаракты у больных первичной открытоугольной глаукомой / В. Н. Алексеев, О. А. Короев // Кубанский научный медицинский журнал. – 2011. – № 4 (127). – С. 16-19.

12. Алексеев, И. Б. Изменения передней поверхности глаза при первичной открытоугольной глаукоме / И. Б. Алексеев, Н. В. Мельникова // Российский медицинский журнал. – 2013. – Т. 6, № 3. – С. 4-7.

13. Алексеев, И. Б. Новая непроникающая операция – экстернализация склерального синуса с увеосклеральным аутодренированием в лечении больных первичной открытоугольной глаукомой / И. Б. Алексеев, Л. К. Мошетова, А. А. Зубкова // Глаукома. – 2012. – № 2. – С. 44-49.

14. Аликова, Т. Т. Уровень заболеваемости глаукомой и диспансерного наблюдения за больными: региональные особенности / Т. Т. Аликова, З. Р. Аликова, К. К. Фидарова, З. И. Яхъяева // Международный журнал прикладных и фундаментальных исследований. – 2016. – № 8-2. – С. 149-152.

15. Алпатов, С. А. Техника факоэмульсификации на глазах с узким ригидным зрачком / С. А. Алпатов, Н.Я. Сенченко // Евро-Азиатская конференция по офтальмохирургии, 1-я: Мат-лы. – Екатеринбург, 1998. – С. 4-5.

16. Андреева, Л. В. Факоэмульсификация катаракты у пациентов с компенсированной и субкомпенсированной глаукомой // Глаукома: теории, тенденции, технологии, HRT-клуб. – М., 2008. – С. 67-73.

17. Анисимова, С. Ю. Клинический анализ осложнений факоэмульсификации с фемтолазерным сопровождением и особенности проведения факоэмульсификации после фемтоэтапа / С. Ю. Анисимова, Н. С. Анисимова, К. М. Авсинеева и др. // Офтальмохирургия. – 2014. – № 4. – С. 14-20.

18. Анисимова, С. Ю. Сравнение механического и фемтосекундного капсулорексиса при факоэмульсификации катаракты / С. Ю. Анисимова, В. Н. Трубилин, А. В. Трубилин, С. И. Анисимов // Катарактальная и рефракционная хирургия. – 2012. – Т. 12, № 4. – С. 16-18.

19. Ахметшин, Р. Ф. Лазерная трабекулопластика – операция выбора для лечения первичной открытоугольной глаукомы / Р. Ф. Ахметшин, С. Н. Булгар // Казанский медицинский журнал. – 2012. – Т. 93, № 6. – С. 939-941.

20. Бабушкин, А. Э. Анализ распространенности, заболеваемости и инвалидности вследствие глаукомы в республике Башкортостан / А. Э. Бабушкин, О. И. Оренбуркина, Е. Н. Матюхина и др. // Вестник Оренбургского государственного университета. – 2011. – № 14 (133). – С. 45-48.

21. Бабушкин, А. Э. Мониторинг прогрессирования первичной открытоугольной глаукомы на фоне моно- и комбинированной гипотензивной терапии / А. Э. Бабушкин, О. И. Оренбуркина, Е. Н. Матюхина // Вестник Оренбургского государственного университета. – 2015. – № 12 (187). – С. 10-12.

22. Балалин, С. В. О толерантном и целевом внутриглазном давлении при первичной открытоугольной глаукоме / С. В. Балалин, В. П. Фокин // РМЖ. Клиническая офтальмология. – 2008. – Т. 9, № 4. – С. 117-119.

23. Балалин, С. В. Факторы риска и целевое внутриглазное давление при первичной открытоугольной глаукоме / С. В. Балалин, В. П. Фокин // Национальный журнал глаукома. – 2013. – № 3-2. – С. 120-131.

24. Балалин, С. В. Целевое давление и эффективность лечения первичной открытоугольной глаукомы / С. В. Балалин, В. П. Фокин // Точка зрения. Восток – Запад. – 2015. – № 1. – С. 80-83.

25. Бердникова, Е. В. Прогнозирование компенсации внутриглазного давления у больных первичной открытоугольной глаукомой в зависимости от стадии заболевания / Е. В. Бердникова, О. В. Солянникова, В. Ф. Экгардт, В. Н. Дмитриенко // Вестник Оренбургского государственного университета. – 2015. – № 12 (187). – С. 30-34.

26. Борщук, Е. Л. Анализ некоторых клинически значимых характеристик пациентов, получивших лечение по поводу патологии хрусталика в Оренбургском Филиале ФГАУ «МНТК "Микрохирургия глаза" им. академика С.Н. Федорова» за 2011-2015 гг. / Е. Л. Борщук, А. Д. Чупров, А. О. Лосицкий // Вятский медицинский вестник. – 2017. – № 2 (54). – С. 7-12.

27. Бочкарев, С. Ю. Факторы риска осложнений хирургии катаракты и возможности их преодоления у больных оперированной первичной глаукомой / С. Ю. Бочкарев // Аспирантский вестник Поволжья. – 2008. – №3-4. – С. 175-177.

28. Бузруков, Б. Т. Прогностическое значение изучения состава слезной жидкости при глаукоме / Б. Т. Бузруков, Ф. А. Бахритдинова, У. К. Ибрагимов // РМЖ. Клиническая офтальмология. – 2003. – Т. 4, № 3. – С. 115-116.

29. Бунин, А. Я. Об участии процессов перекисного окисления липидов в деструкции дренажной системы глаз при открытоугольной глаукоме / А. Я. Бунин, М. А. Бабижаев, А.В. Супрун // Вестник офтальмологии. – 1985. – Т. 101, № 2. – С. 13-16.

30. Быкова, Е. В. Антирадикальная активность слезной жидкости в острую фазу аденовирусного кератоконъюнктивита / Е. В. Быкова, С. Н. Сахнов, Т. О. Сотникова, Л. А. Сторожук // Федоровские чтения – 2012 : Всерос. научно-практ. конф. с международным участием, 10-я : Сб. тез. – М., 2012. – С. 204-205.

31. Владимиров, Ю. А. Свободные радикалы и клеточная хемилюминесценция / Ю. А. Владимиров, Е. В. Проскурина // Успехи биологической химии. – 2009. – Т. 49. – С. 341–388.

32. Волков, В. В. Внутриглазное давление (ВГД) и стабилизация глаукомы / В. В. Волков // Съезд офтальмологов России, 8-й: Тез. докл. – М., 2005. – С. 143-144.

33. Волкова, Н. В. Анатомо-топографические критерии эффективности непроникающей глубокой склерэктомии / Н. В. Волкова, Т. Н. Юрьева, Ю. В. Малышева, А.Н. Злобина // Национальный журнал глаукома. – 2017. – Т. 16, № 3. – С. 54-62.

34. Волкова, П. О. Определение гидропероксидов липидов методом активированной хемилюминесценции / П. О. Волкова, А. В. Алексеев, А. А. Джатдоева и др. // Вестник Московского университета. Серия 2: Химия. – 2016. – Т. 57, № 1. – С. 41-52.

35. Габриелян, А. Р. Наш опыт применения ирис-ретракторов при факоэмульсификации осложненных катаракт с ригидным зрачком / А. Р. Габриелян, А. К. Манасян // Современные технологии в офтальмологии. – 2014. – № 3. – С. 29-30.

36. Гаврилова, И. А. К вопросу профилактики послеоперационных осложнений фистулизирующих операций при глаукоме / И. А. Гаврилова, Ю. А. Плотникова // Практическая медицина. – 2017. – Т. 2, № 9. – С. 60-62.

37. Гиноян, А. А. Лазерная экстракция катаракты на глазах с открытоугольной глаукомой / А. А. Гиноян, С. Ю. Копаев, В. Г. Копаева // Вестник Оренбургского государственного университета апрель. – 2013. – № 4. – С. 63-65.

38. Гринев, А. Г. Клинические случаи факоэмульсификации катаракты при сочетании узкого зрачка, большого твердого ядра и подвывиха хрусталика / А. Г. Гринев, М. Б. Свиридова, О. М. Жеребцова, М. С. Долгополова // Уральский медицинский журнал. – 2013. – № 9. – С. 103-105.

39. Гринев, А. Г. Первый опыт применения ирис-ретракторановой конструкции / А. Г. Гринев, С. В. Хлопотов, А. В. Мальков, Н. А. Бабинкова // Современные технологии катарактальной и рефракционной хирургии - 2010: Сб. науч. статей. – М., 2010. – С. 46-50.

40. Джаши, Б. Г. Факоэмульсификация катаракты как этап хирургического лечения первичной открытоугольной глаукомы / Б. Г. Джаши, В. П. Фокин, С. В. Балалин // Современные технологии в офтальмологии. – 2015. – № 2. – С. 40-41.

41. Джаши, Б. Г. Хирургия катаракты как этап лечения первичной глаукомы / Б. Г. Джаши, В. П. Фокин // Точка зрения. Восток – Запад. – 2015. – № 1. – С. 88-89.

42. Дугина, А. Е. Раневой процесс и его особенности после хирургии глауком / А. Е. Дугина // Офтальмология Восточная Европа. – 2012. – № 1. – С. 87-95.

43. Егоров, Е. А. Диагностика и мониторинг глаукомы / Е. А. Егоров, Ю. С. Астахов, А. Г. Щуко / В кн. Национальное руководство по глаукоме. – М., 2011. – С. 45-80.

44. Егоров, Е. А. Отдельные клинико-эпидемиологические характеристики глаукомы в странах СНГ и Грузии. Результаты многоцентрового открытого ретроспективного исследования (часть 1) / Е. А. Егоров, А. В. Куроедов // РМЖ. Клиническая офтальмология. – 2011. – № 3. – С. 97-100.

45. Егоров, Е. А. Ранние и отдаленные результаты хирургического лечения глаукомы (результаты многоцентрового исследования стран СНГ) / Е. А. Егоров, А. В. Куроедов, В. В. Городничий и др. // РМЖ. Клиническая офтальмология. – 2017. – № 1. – С. 25-34.

46. Егорова, И. В. Функциональные методы исследования в диагностике глаукомы / И. В. Егорова, А. М. Шамшинова, В. П. Еричев и др. // Вестник офтальмологии. – 2001. – Т. 117, №6. – С. 38-40.

47. Егорова, Э. В. Акустическая морфология этапов репаративных процессов после проведения антиглаукоматозных вмешательств с имплантатами разного типа / Э. В. Егорова, И. Л. Еременко, Е. Е. Козлова и др. // Офтальмохирургия. – 2016. – № 4. – С. 6-11.

48. Егорова, Э. В. Факоэмульсификация катаракты в комбинации с EX-PRESS шунтом в алгоритме лечения смешанной формы первичной

открытоугольной глаукомы / Э. В. Егорова, А. В. Сидорова, А. В. Оплетина, М. Н. Коломейцев // Вестник Тамбовского университета. Серия: Естественные и технические науки. – 2015. – Т. 20, № 3. – С. 564-567.

49. Еричев, В. П. Селективные симпатомиметики в моно- и комбинированной терапии глаукомы / В. П. Еричев, И. В. Козлова, А. И. Акопян и др. // Национальный журнал глаукома. – 2015. – Т. 14, № 1. – С. 44-51.

50. Еричев, В. П. Фиксированная комбинация латанопроста и тимолола малеата в лечении пациентов с первичной открытоугольной глаукомой / В. П. Еричев, И. В. Козлова, Д. Д. Цзинь и др. // Национальный журнал Глаукома. – 2015. – Т. 14, № 1. – С. 37-43.

51. Зиангирова, Г. Г. Перекисное окисление липидов в патогенезе первичной открытоугольной глаукомы / Г. Г. Зиангирова, О.В. Антонова // Вестник офтальмологии. – 2003. – Т. 119, № 4. – С. 54-55.

52. Зиновьев, С. А. Особенности ультразвуковой факоэмульсификации катаракты у пациентов с узким зрачком: автореф. дис. … канд мед. наук : 14.00.08 / Зиновьев Сергей Анатольевич. – М., 2003. – 24 с.

53. Иванов, А. В. Дисбаланс в системе свободно-радикального окисления у пациентов с травматической болезнью и пути его коррекции / А. В. Иванов // Омский научный вестник. – 2013. – № 1. – С. 33-36.

54. Иволгина, И. В. Степень соответствия давления цели и внутриглазного давления после микроинвазивных антиглаукоматозных операций / И. В. Иволгина // Вестник Тамбовского университета. Серия: Естественные и технические науки. – 2017. – Т. 22, № 1. – С. 193-198.

55. Иошин, И. Э. Анализ результатов применения технологии ozil ip при факоэмульсификации катаракты высокой плотности / И. Э. Иошин, Г. Т. Хачатрян, А. А. Оздербаева // Офтальмохирургия. – 2011. – № 2. – С. 59-63.

56. Иошин, И. Э. Факоэмульсификация сверхтвердых «бурых» катаракт / И. Э. Иошин, А. И. Толчинская, Г. Т. Хачатрян, Р. Р. Тагиева // Российский офтальмологический журнал. – 2010. – Т. 3, № 3. – С. 15-19.

57. Калижникова, Е. А. Изменение топографии переднего отрезка глаза и показателей увеосклерального оттока у больных первичной глаукомой при факоэмульсификации катаракты / Е. А. Калижникова, О. И. Лебедев, Е. А. Степанова, Е. И. Трофимова // Национальный журнал глаукома. – 2015. – Т. 14, № 4. – С. 21-28.

58. Каменских, Т. Г. Интраоперационные осложнения при хирургии катаракты у больных с псевдоэксфолиационным синдромом / Т. Г. Каменских, О. А. Андрейченко, Т. В. Рязанцева // Федоровские чтения – 2009: Всерос. науч.-практ. конф. с международным участием, 8-я : Сб. тез. – М., 2009. – С. 290-291.

59. Камилов, Р. Ф. Хемилюминесценция как метод оценки общей антиокислительной активности крови, слюны, слезной жидкости и мочи / Р. Ф. Камилов, Т. В. Ханов, Р. Н. Яппаров, Д. Ф. Шакиров // Клиническая лабораторная диагностика. – 2009. – № 2. – С. 21-22.

60. Киселева, О. А. Влияние факоэмульсификации на уровень внутриглазного давления и состояние фильтрационной подушечки у пациентов с первичной открытоугольной глаукомой, ранее перенесших синустрабекулоэктомию / О. А. Киселева, О. В. Робустова, О. М. Филиппова, О. М. Калинина // Российский общенациональный офтальмологический форум, 6-й: Сб. науч. тр. – М., 2013. – С. 419-424.

61. Киселева, О. А. Распространенность первичной открытоугольной глаукомы разных рас и этнических групп в России и странах СНГ / О. А. Киселева, О. В. Робустова, А. М. Бессмертный и др. // Офтальмология. – 2013. – Т. 10, № 4. – С. 11-15.

62. Князева, Е. С. Мидримакс – новые возможности в предоперационной подготовке пациентов / Е. С. Князева, Д. В. Кашперская // Офтальмология. – 2012. – Т. 9, № 3. – С. 98-101.

63. Ковеленова, И. В. Анализ влияния различных факторов на уровень снижения внутриглазного давления после факоэмульсификации катаракты у больных с открытоугольной глаукомой / И. В. Ковеленова // Вестник Оренбургского государственного университета. – 2010. – № 12. – С. 101-103.

64. Ковеленова, И. В. Анализ гипотензивного эффекта ФЭК у больных ПОУГ в зависимости от стадии глаукомы / И. В. Ковеленова, И. В. Малов, С. И. Бударина // Практическая медицина. – 2012. – № 4-1. – С. 204-207.

65. Коленчукова, О. А. Особенности люминол- и люцигенин-зависимой хемилюминесценции нейтрофильных гранулоцитов у больных хроническим риносинуситом / О. А. Коленчукова, А. А. Савченко, С. В. Смирнова // Медицинская иммунология. – 2010. – Т. 12, № 4–5. – С. 437-440.

66. Краморенко, Ю. С. Хемилюминесценция сыворотки крови и тканей дренажной зоны глаза у больных глаукомой / Ю. С. Краморенко, С. Н. Петрина, Е. К. Мамбетов // Актуальные вопросы борьбы со слепотой и слабовидением в республике: Сб. научн. тр. – Алма-Ата, 1990. – С. 152-158.

67. Краснов, М. М. О целевом внутриглазном давлении / М. М. Краснов // РМЖ. Клиническая офтальмология. – 2003. –Т. 4, № 2. – С. 49.

68. Кудерко, И. А. Внутриглазное давление у пациентов с первичной открытоугольной глаукомой I-II стадий после факоэмульсификации / И. А. Кудерко, Н. И. Позняк, Н. И. Ковшель и др. // Офтальмология Восточная Европа. – 2016. – № 2. – С. 168-173.

69. Кудрявцева, Ю. В. Влияние липидов хрусталика на его физические характеристики / Ю. В. Кудрявцева, А. Д. Чупров, В. М. Треушников и др. // Современные технологии в медицине. – 2009. – № 1. – С. 16-20.

70. Кумар, В. Оценка безопасности и эффективности применения низких параметров вакуума и потока жидкости при факоэмульсификации катаракт разной плотности / В. Кумар, М. А. Фролов, И. Е. Маковецкая // Катарактальная и рефракционная хирургия. – 2012. – Т. 12, № 2. – С. 13-16.

71. Кумар, В. Оценка эффективности и безопасности факоэмульсификации у больных с псевдоэксфолиативным синдромом / В. Кумар, Н. В. Душин, М. А. Фролов и др. // Современные технологии катарактальной и рефракционной хирургии – 2008: Сб. науч. статей. – М., 2008. – С. 146-153.

72. Кумар, В. Способ окрашивания передней капсулы хрусталика при узких ригидных зрачках / В. Кумар, М. А. Фролов, И. Е. Маковецкая и др. // Офтальмохирургия. – 2012. – № 4. – С. 39-42.

73. Курганова, Л. Н. Перекисное окисление липидов – одна из возможных компонент быстрой реакции на стресс / Л. Н. Курганова // Соросовский образовательный журнал. – 2001. – № 6. – С. 76-78.

74. Курышева, Н. И. Отдаленные результаты селективной лазерной трабекулопластики при псевдоэксфолиативной глаукоме / Н. И. Курышева, А. С. Апостолова, Е. О. Шаталова, А. А. Семенистая // Национальный журнал глаукома. – 2014. – № 1. – С. 13-20.

75. Курышева, Н. И. Патоморфологические особенности катарактального хрусталика у больных глаукомой / Н. И. Курышева, А. А. Федоров, В. П. Еричев // Вестник офтальмологии. – 2000. – Т. 116, № 2. – С. 13-15.

76. Курышева, Н. И. Роль реакций свободнорадикального окисления в помутнении хрусталика после антиглаукоматозных операций / Н. И. Курышева, М. И. Винецкая, В. П. Еричев, А. П. Успенская // Вестник офтальмологии. – 1997. – № 4. – С. 14-17.

77. Курышева, Н. И. Роль свободнорадикальных реакций камерной влаги в развитии первичной открытоугольной глаукомы / Н. И. Курышева, М. И. Винецкая, В. П. Еричев и др. // Вестник Офтальмологии. – 1996. – Т. 112, № 4. – С. 3-5.

78. Курышева, Н. И. Ультраструктура катарактального хрусталика при различных методах лечения первичной глаукомы (клинико-морфологическое исследование) / Н. И. Курышева // Съезд офтальмологов России, 7-й: Тез. докл., Ч. 1. – М., 2000. – С. 153-154.

79. Лебедев, О. И. Факоэмульсификация катаракты при открытоугольной глаукоме с медикаментозно компенсированным ВГД / О. И. Лебедев, Е.И. Белоусова // Современные технологии катарактальной и рефракционной хирургии. – М., 2009. – С. 177-181.

80. Леванова, О. Г. Взаимосвязь некоторых клинических показателей и послеоперационной воспалительной реакции при интраокулярной коррекции афакии / О. Г. Леванова // Современные технологии в офтальмологии. – 2015. – № 4. – С. 63-67.

81. Леванова, О. Г. О сроках проведения факоэмульсификации катаракты с имплантацией иол после антиглаукомной хирургии / О. Г. Леванова // Российский офтальмологический журнал. – 2010. – Т. 3, № 1. – С. 13-17.

82. Либман, Е. С. Слепота и инвалидность вследствие патологии органа зрения в России / Е. С. Либман, Е. В. Шахова // Вестник офтальмологии. – 2006. – № 1. – С. 35-37.

83. Луценко, Н. С. Особенности проведения факоэмульсификации катаракты с плотными ядрами при синдроме ригидной радужки / Н. С. Луценко, О. А. Исакова, О. А. Рудычева // Офтальмология Восточная Европа. – 2015. – № 4. – С. 8-12.

84. Луценко, Н. С. Особенности структуры, ультраструктуры капсулы и эпителия хрусталика при возрастной катаракте, сочетающейся с первичной открытоугольной глаукомой / Н. С. Луценко, Д. Г. Жабоедов, Н. И. Молчанюк, О. В. Красножан // Офтальмология Восточная Европа. – 2018. – № 2. – С. 191-197.

85. Луцкий, М. А. Свободнорадикальное окисление липидов и белков – универсальный процесс жизнедеятельности организма / М. А. Луцкий, Т. В. Куксова, М. А. Смелянец, Ю. П. Лушникова // Успехи соврем. естествознания. – 2014. – № 12, Ч. 1. – С. 24-28.

86. Макашова, Н. В. Антиоксидантная активность слезной жидкости у больных первичной глаукомой / Н. В. Макашова, И. В. Бабенкова, Ю. О. Теселкин // Вестник офтальмологии. – 1999. – Т. 115, № 5. – С. 3-4.

87. Макогон, А. С. Медико-социальная и клиническая характеристика пациентов с глаукомой старших возрастных групп / А. С. Макогон, С. И. Макогон // Вестник современной клинической медицины. – 2016. – Т. 9, № 6. – С. 58-61.

88. Малишевская, Т. Н. Сравнительный анализ эффективности различных методов нейропротекторной терапии больных первичной стабилизированной

глаукомой в далекозашедшей стадии / Т. Н. Малишевская, И. Г. Долгова // Национальный журнал глаукома. – 2016. – Т. 15, № 2. – С. 84-92.

89. Малов, В. М. Анализ факторов риска осложнений факоэмульсификации катаракты у больных оперированных первичной глаукомой / В. М. Малов, И. В. Малов, Е. Б. Ерошевская и др. // Вестник Оренбургского государственного университета. – 2010. – № 12. – С. 139-140.

90. Малов, В. М. Фрагментация ядра хрусталика при факоэмульсификации у больных псевдоэксфолиативным синдромом / В. М. Малов, Е. Б. Ерошевская, И. В. Малов и др. // Вестник Оренбургского государственного университета. – 2015. – № 12. – С. 130-132.

91. Малюгин, Б. Э. Влияние факоэмульсификации катаракты на изменение местной гипотензивной терапии у пациентов с ПОУГ 1А на фоне ПЭС / Б. Э. Малюгин, М. З. Франковска-Герлак, В. С. Чубарь // Современные технологии в офтальмологии. – 2016. – № 3. – С. 193-196.

92. Малюгин, Б. Э. Влияние факоэмульсификации катаракты на уровень внутриглазного давления у пациентов с псевдоэксфолиативным синдромом / Б. Э. Малюгин, В. В. Агафонова, М. З. Франковска-Герлак и др. // Сибирский научный медицинский журнал. – 2015. – Т. 35, № 1. – С. 48-54.

93. Малюгин, Б. Э. Механическая дилатация зрачка и возможности ее применения в хирургии катаракты с фемтосекундным лазерным сопровождением / Б. Э. Малюгин, Н. С. Анисимова // Вестник офтальмологии. – 2018 – Т. 134, № 1. – С. 97-103.

94. Малюгин, Б. Э. Особенности диафрагмальной функции радужки при фемтосекундном лазерном сопровождении факоэмульсификации на фоне применения различных нестероидных противовоспалительных средств / Б. Э. Малюгин, Н. С. Анисимова, Н. П. Соболев // Офтальмохирургия. – 2018. –№ 1. – С. 6-12.

95. Малюгин, Б. Э. Сравнительная оценка клинико-функциональных результатов непроникающей глубокой склерэктомии и каналопластики при

первичной открытоугольной глаукоме / Б. Э. Малюгин, И. А. Молоткова, С. И. Николашин, С. В. Муравьёв // Офтальмохирургия. – 2016. – № 2. – С. 28-34.

96. Малюгин, Б. Э. Хирургия катаракты и интраокулярная коррекция афакии: достижения, проблемы и перспективы развития / Б. Э. Малюгин // Вестник офтальмологии. – 2006. – Т. 122, № 1. – С. 37-41.

97. Малюгин, Б. Э. Хирургия катаракты и интраокулярная коррекция на современном этапе развития офтальмохирургии / Б. Э. Малюгин // Вестник офтальмологии. – 2014. – № 6. – С. 80-88.

98. Манцева, Я. Ю. Современные возможности хирургического лечения больных с сочетанием открытоугольной глаукомы и катаракты / Я. Ю. Манцева, С. Ю. Астахов // Современные технологии в медицине. – 2014. – Т. 6, № 1. – С. 47-53.

99. Могилевский, С. Ю. Влияние цитокинов внутриглазной жидкости на характер и частоту осложнений после хирургического лечения больных первичной с глаукомой в сочетании с катарактой / С. Ю. Могилевский, В. Хадри // Офтальмология. Восточная Европа. – 2013. – № 4. – С. 63-71.

100. Морозова, Т. А. Современные принципы фармакологического сопровождения хирургии катаракты ФГБУ «МНТК «Микрохирургия глаза» им. акад. С.Н. Федорова» Минздравсоцразвития России [Электронный ресурс] / Т. А. Морозова, И. Э. Иошин, И. Н. Околов и др. // Российская офтальмология онлайн. – № 6. – Режим доступа: http://www.eyepress.ru/article.aspx?10360

101. Николашин, С. И. Микрокоаксиальная факоэмульсификация катаракты на глазах с компенсированной и оперированной глаукомой / С. И. Николашин, Х. П. Тахчиди, В. А. Мачехин // Вестник Оренбургского государственного университета. – 2008. – № 12. – С. 108-111.

102. Николашин, С. И. Оптимальные сроки хирургии катаракты на глазах с первичной глаукомой / С. И. Николашин, О. Л. Фабрикантов // Вестник Тамбовского университета. Серия: Естественные и технические науки. – 2013. – Т. 18, № 1. – С. 258-261.

103. Николашин, С. И. Показания к расширению узкого ригидного зрачка при факоэмульсификации катаракты на глаукомных глазах в зависимости от исходного состояния глаза / С. И. Николашин, О. Л. Фабрикантов // Вестник Тамбовского университета. Серия: Естественные и технические науки. – 2014. – Т. 19, № 4. – С. 1186-1192.

104. Опенкова, Е. Ю. Анализ биохимических показателей в сыворотке крови и слезной жидкости у больных первичной открытоугольной глаукомой / Е. Ю. Опенкова, Э. Н. Коробейникова, В. С. Рыкун, Г. А. Винькова // Клиническая лабораторная диагностика. – 2013. – № 5. – С. 8-11.

105. Опенкова, Е. Ю. Биохимический статус слезы при первичной открытоугольной глаукоме / Е. Ю. Опенкова, Э. Н. Коробейникова, Г. А. Винькова, В. С. Рыкун // Национальный журнал глаукома. – 2013. – № 3-2. – С. 103-110.

106. Павлюченко, К. П. Влияние цитокинового профиля внутриглазной жидкости у больных глаукомой и катарактой на характер и частоту послеоперационный осложнений / К. П. Павлюченко, С. Ю. Могилевский, С. В. Зяблицев, В. Хадри //Офтальмологический журнал. – 2012. – № 4. – С. 37-42.

107. Павлюченко, К. П. Иммуномодулирующая терапия как метод профилактики осложнений после двухэтапного лечения больных с глаукомой и катарактой / К. П. Павлюченко, С. Ю. Могилевский, В. Хадри // Проблеми екологічної та медичної генетики і клінічної імунології. – 2011. – № 4. – С. 128-135.

108. Парахонский, А. П. Анинтиоксидальная терапия свободнорадикальной патологии / А. П. Парахонский // Фундаментальные исследования. – 2006. – № 12. – С. 37-38.

109. Паштаев, Н. П. Изменение размера зрачка при факоэмульсификации с фемтолазерным сопровождением / Н. П. Паштаев, И. В. Куликов // Современные технологии в офтальмологии. – 2016. – № 5. – С. 70-71.

110. Першин, К. Б. 15-летний опыт комбинированной хирургии катаракты и глаукомы / К. Б. Першин, Н. Ф. Пашинова, А. Ю. Цыганков и др. //Национальный журнал глаукома. – 2017. – Т. 16, № 2. – С. 38-46.

111. Петров, С. Ю. Офтальмотонус в оценке медикаментозного и хирургического лечения глаукомы / С. Ю. Петров, А. А. Антонов, А. С. Макарова, С. В. Вострухин // РМЖ. Клиническая офтальмология. – 2015. – Т. 15, № 2. – С. 69-72.

112. Позняк, С. Н. Факоэмульсификация и клеточные мембраны / С. Н. Позняк, Н. И. Позняк, Н. М. Ковшель // Офтальмология Восточная Европа. – 2010. – № 2. – С. 38-42.

113. Проскурнина, Е. В. Хемилюминесцентное определение гидропероксидов липидов в биологических жидкостях / Е. В. Проскурнина, А. А. Джатдоева, Е. Н. Лобиченко и др. // Журнал аналитической химии. – 2017. – Т. 72, № 7. – С. 639-644.

114. Савельев, В. Н. Новый подход к дилатации зрачка на глаукоматозном глазу с узким зрачком при факоэмульсификации катаракты / В. Н. Савельев, В.В. Савельев // Съезд офтальмологов России, 9-й: Тез. докл. – М., 2010. – С. 219.

115. Савченко, А. А. Хемилюминесцентная активность нейтрофильных гранулоцитов и уровни концентрации цитокинов у больных распространенным гнойным перитонитом / А. А. Савченко, Д. Э. Здзитовецкий, А. Г. Борисов, Н. А. Лузан // Цитокины и воспаление. – 2013. – Т. 12, № 1-2. – С. 115-119.

116. Сахаутдинов, В. Г. Хемилюминесценция плазмы крови в ранней диагностике ишемических нарушений / В. Г. Сахаутдинов, С. Г. Тугузбаев, З. З. Кутуев и др. //Анналы пластической, реконструктивной и эстетической хирургии. – 2008. – № 3. – С. 55-57.

117. Сердюк, В.Н. Влияние нейротропных препаратов на биохимические показатели в слезной жидкости больных первичной глаукомой / В. Н. Сердюк // Офтальмология Восточная Европа. – 2013. – № 4. – С. 72-79.

118. Сметанкин, И. Г. Динамика внутриглазного давления у пациентов с первичной открытоугольной глаукомой в раннем послеоперационном периоде

после факоэмульсификации / И. Г. Сметанкин // Глаукома: теории, тенденции, технологии, HRT-клуб. – М., 2008. – С. 572-576.

119. Созарукова, М. М. Изменения в кинетике хемилюминесценции плазмы как мера системного окислительного стресса в организме человека / М. М. Созарукова, А. М. Полимова, Е. В. Проскурнина, Ю. А. Владимиров // Биофизика. – 2016. – Т. 61, № 2. – С. 337-344.

120. Сорокин, Е. Л. Поиски факторов прогнозирования осложненного течения послеоперационного периода факоэмульсификации у пациентов с сочетанием катаракты и миопии высокой степени / Е. Л. Сорокин, К. В. Соколов // Дальневосточный медицинский журнал. – 2007. – № 1. – С. 81-83.

121. Сорокин, Е. Л. Прогностическое значение исследований хемилюминесценции сыворотки крови, слезной жидкости и контрастной чувствительности сетчатки для определения типа клинического течения оптического неврита / Е. Л. Сорокин, В. Я. Костив, О. А. Лебедько // Рефракционная хирургия и офтальмология. – 2007. – № 3. – С. 46-51.

122. Тахчиди, Х. П. Передний капсулорексис: история появления, способы выполнения и дозирования (обзор литературы) / Х. П. Тахчиди, В. В. Агафонова, А. А. Верзин, Т. Н. Сиденко // Офтальмохирургия. – 2010. – № 5. – С. 47-51.

123. Тахчиди, Х. П. Факоэмульсификация катаракты на глаукомных глазах с узким ригидным зрачком / Х. П. Тахчиди, В. А. Мачехин, С. И. Николашин // Глаукома. – 2009. – № 1. – С. 18-22.

124. Тахчиди, Х. П. Факоэмульсификация плотных катаракт на основе технологии вертикального чопа с горизонтальным разделением ядра хрусталика / Х. П. Тахчиди, В. А. Мачехин, С. И. Николашин // Современные технологии катарактальной и рефракционной хирургии: Сб. тезисов. – М., 2008. – С. 189-190.

125. Терехина, Н. А. Антиоксидантный статус слезы детей при офтальмогерпесе / Н. А. Терехина, С. Э. Реук, Ю. А. Петрович и др. // Федоровские чтения – 2009 : Всерос. научно-практ. конф. с международным участием, 8-я : Сб. тез. – М., 2009. – С. 106.

126. Томилова, Е. В. Использование инстилляций мидриатиков в хирургии катаракты «малых» разрезов / Е. В. Томилова, А. М. Загорулько, И. В. Ширяев // Офтальмохирургия. – 2014. – № 2. – С. 10-14.

127. Трегубова, И. А. Антиоксиданты: современное состояние и перспективы / И. А. Трегубова, В. А. Косолапов, А. А. Спасов // Успехи физиологических наук. – 2012. – Т. 43, № 1. – С. 75-94.

128. Трунов, А. Н. Новые подходы к оценке выраженности воспалительных нарушений в патогенезе первичной открытоугольной глаукомы / А. Н. Трунов, Н. П. Бгатова, А. В. Еремина и др. //Аллергология и иммунология. – 2016. – Т. 17, № 2. – С. 107-111.

129. Туманян, Э. Р. Комбинированная технология одномоментного проведения лазерных вмешательств в алгоритме лечения далекозашедшей стадии первичной открытоугольной оперированной глаукомы / Э. Р. Туманян, Т. С. Любимова, Е. Е. Козлова и др. // Офтальмологические ведомости. – 2018. – Т. 11, № 2. – С. 29-35.

130. Федоров, С. Н. Особенности техники факоэмульсификации при осложненной катаракте на глаукомных глазах / С. Н. Федоров, Б. Э. Малюгин, М. В. Сёмикова // Съезд офтальмологов России, 7-й: Тез. докл., Ч. 1. – М., 2000. – С. 79.

131. Франковска-Герлак, М. З. Различные типы суточных тонометрических кривых у пациентов с катарактой и глазными проявлениями псевдоэксфолиативного синдрома / М. З. Франковска-Герлак, Т. В. Соколовская, П. Е. Брижак, В. С. Чубарь // Офтальмохирургия. – 2015. – № 1. – С. 9-13.

132. Ходжаев, Н. С. Лазерная реконструкция зоны непроникающей глубокой склерэктомии при её блокаде корнем радужки / Н. С. Ходжаев, А. В. Сидорова, А. В. Старостина // Национальный журнал Глаукома. – 2017. – № 3. – С. 28-34.

133. Ходжаев, Н. С. Особенности иммуно-биохимических изменений у больных с ПОУГ на фоне монотерапии аналогом простагландина F2a

Глаупростом / Н. С. Ходжаев, В. В. Черных, А. Н. Трунов // РМЖ. Клиническая офтальмология. – 2013. – № 2. – С. 55-57.

134. Ходжаев, Н. С. Оценка гипотензивной эффективности глаупроста в контексте изменений иммунобиохимических показателей у больных с первичной открытоугольной глаукомой / Н. С. Ходжаев, В. В. Черных, А. Н. Трунов // Российский офтальмологический журнал. – 2014. – Т. 7, № 4. – С. 64-68.

135. Черных, В. В. Особенности патогенеза первичной открытоугольной глаукомы с нормализованным внутриглазным давлением, новые подходы к комплексному лечению / В. В. Черных, Н. С. Ходжаев, А. Н. Трунов и др. // Бюллетень Сибирского отделения Российской академии медицинских наук. – 2014. – Т. 34, № 3. – С. 6-12.

136. Чехова, Т. А. Результаты лазерного и нейроретинопротекторного лечения у пациентов с первичной открытоугольной глаукомой / Т. А. Чехова, Н. С. Арбеньева, В. И. Братко // Современные технологии в офтальмологии. – 2017. – № 3. – С. 94-96.

137. Шаимова, В. А. Роль провоспалительных цитокинов при заболеваниях глаз / В. А. Шаимова // Цитокины и воспаление. – 2005. – Т. 4, № 2. – С. 13-15.

138. Шакиров, Д. Ф. Хемилюминесценция как метод оценки общей антиокислительной активности крови, слюны, слезной жидкости и мочи / Д. Ф. Шакиров, Р. Ф. Камилов, Р. Н. Яппаров, Т. В. Ханов // Клиническая лабораторная диагностика. – 2009. – № 2. – С. 21-22.

139. Шиловских, О. В. Комплексный подход в профилактике осложнений при проведении факоэмульсификации у пациентов с псевдоэксфолиативным синдромом / О. В. Шиловских, Б. В. Лаптев, О. Б. Фечин, А. Н. Ульянов // Современные технологии катарактальной и рефракционной хирургии-2008: Сб. науч. статей. - М., 2008. - С.

140. Юрьева, Т. Н. Основные характеристики заболеваемости глаукомой в Иркутской области и их связь с организационно-методическими мероприятиями офтальмологической службы / Т. Н. Юрьева, А. С. Грищук, Е. Д. Савилов и др. // Национальный журнал глаукома. – 2014. – Т. 13, № 3. – С. 36-42.

141. Яшина, Л. В. Возможности коррекции внутриглазной гидродинамики в ходе факоэмульсификации катаракты у пациентов с оперированной глаукомой / Л. В. Яшина, И. Б. Алексеев, С. А. Кочергин // РМЖ. Клиническая офтальмология. – 2008. – Т. 9, № 4. – С. 151-153.

142. Abramowitz, B. Selective laser trabeculoplasty vs micropulse laser trabeculoplasty in open-angle glaucoma / B. Abramowitz, N. Chadha, A. Kouchouk et al. // Clin Ophthalmol. – 2018. – № 12. – P. 1599-1604.

143. Ahmed, I. I. Revisiting early postoperative follow-up after phacoemulsification / I. I. Ahmed, C. Kranemann, M. Chipman, F. Malam // J Cataract Refract Surg. – 2002. – Vol. 28, № 1. – P. 100-108.

144. Akman, A. Comparison of various pupil dilatation methods for phacoemulsification in eyes with a small pupil secondary to pseudoexfoliation / A. Akman, G. Yilmaz, S. Oto, Y. A. Akova // Ophthalmology. – 2004. – Vol. 111, № 9. – P. 1693-1698.

145. Alaghband, P. Effect of phacoemulsification on facility of outflow [Электронный ресурс] / P. Alaghband, L. Beltran-Agullo, E. A. Galvis et al // Br J Ophthalmol. – 2018. – Режим доступа: https://www.ncbi.nlm.nih.gov/pubmed/29654113

146. Alnawaiseh, M. Changes in flow density measured using optical coherence tomography angiography after iStent insertion in combination with phacoemulsification in patients with open-angle glaucoma [Электронный ресурс] / M. Alnawaiseh, V. Müller, L. Lahme // J Ophthalmol. – 2018. – Режим доступа: https://www.hindawi.com/journals/joph/2018/2890357/abs/

147. Aslan, M. Oxidative and nitrative stress markers in glaucoma / M. Aslan, A. Cort, I. Yucel // Free Radic Biol Med. – 2008. – Vol. 45, № 4. – P. 367-376.

148. Aziz, S. Effect of phacoemulsification on intraocular pressure control in primary open angle glaucoma previously treated by trabeculectomy: a case-control study / S. Aziz, N. Spiers, J. Jay // Open Journal of Ophthalmology. – 2012. – Vol. 2, № 2. – P. 14-20.

149. Behndig, A. Evaluation of surgical performance with intracameral mydriatics in phacoemulsification surgery / A. Behndig, A. Eriksson // Acta Ophthalmol Scand. – 2004. – Vol. 82, № 2. – P. 144-147.

150. Bhandari, S. Effect of phacoemulsification surgery on various parameters in patients with glaucoma / S. Bhandari, I. Pandyal, S.P. Khanal, S.S. Thapa // Nepal J Ophthalmol. – 2014. – Vol. 6, № 11. – P. 46-55.

151. Borkenstein, A. F. Patient and surgeon satisfaction levels after using an acrylic, hydrophobic, monofocal IOL and the Malyugin ring in pseudoexfoliation syndrome patients [Электронный ресурс] / A. F. Borkenstein, E. M. Borkenstein // J Ophthalmol. – 2018. – Режим доступа: https://www.ncbi.nlm.nih.gov/pubmed/29887992

152. Busic, M. Pseudoexfoliation syndrome and cataract surgery by phacoemulsification / M. Busic, S. Kastelan // Coll Antropol. – 2005. – Vol. 29, № 1. – 163-166.

153. Chang, T. C. Long-term effect of phacoemulsification on intraocular pressure using phakic fellow eye as control / T. C. Chang, D. L. Budenz, A. Liu et al. // J Cataract Refract Surg. – 2012. – Vol. 38, № 5. – P. 866-870.

154. Chen, P. P. The effect of phacoemulsification on intraocular pressure in glaucoma patients: a report by the American Academy of Ophthalmology / P. P. Chen, S. C. Lin, A. K. Junk et al. // Ophthalmology. – 2015. – Vol. 122, № 7. – P. 1294-1307.

155. Cook, C. Epidemiology of glaucoma: what’s new? / C. Cook, P. Foster // Can J Ophthalmol. – 2012. – Vol. 47, № 3. – P. 223-226.

156. Crandall, A. S. Exfoliation syndrome and cataract surgery / A. S. Crandall // J Glaucoma. – 2018. – Vol. 27, № 1. – P. 102-104.

157. Croxtall, J. D. Brinzolamide/timolol: in open-angle glaucoma and ocular hypertension /J. D. Croxtall, L. J. Scott // Drugs Aging. – 2009. – Vol. 26, № 5. – P. 437-446.

158. Damji, K. F. Intraocular pressure following phacoemulsification in patients with and without exfoliation syndrome: a 2 year prospective study / K. F. Damji, A. G.

Konstas, J. M. Liebmann et al. // Br J Ophthalmol. – 2006. – Vol. 90, № 8. – P. 1014-1018.

159. Dietlein, T. S. Early postoperative spikes of the intraocular pressure (IOP) following phacoemulsification in late-stage glaucoma / T. S. Dietlein, J. Jordan, S. Dinslage et al. // Klin Monatsbl Augenheilkd. – 2006. – Vol. 223, № 3. – P. 225-229.

160. Donnenfeld, E. D. Preoperative ketorolac tromethamine 0.4% in phacoemulsification outcomes: pharmacokinetic-response curve / E. D. Donnenfeld, H. D. Perry, J. R. Wittpenn et al. // J Cataract Refractive Surg. – 2006. – Vol. 32, № 9. – P. 1474-1482.

161. Drolsum, L. K. Cataract and glaucoma surgery in pseudoexfoliation syndrome: a review / L. K. Drolsum, A. Ringvold, B. Nicolaissen // Acta ophthalmologica Scandinavica. – 2007. – Vol. 85, № 8. – P. 810-821.

162. El Mallah, M.K. Selective laser trabeculoplasty reduces mean IOP and IOP variation in normal tension glaucoma patients / M. K. El Mallah, M. M. Walsh, S. S. Stinnett, S. G. Asrani // Clin Ophthalmol. – 2010. – № 4. – P. 889-893.

163. Erdurmus, M. Antioxidant status and oxidative stress in primary open angle glaucoma and pseudoexfoliative glaucoma / M. Erdurmus, R. Yagcı, O. Atıs et al. // Curr Eye Res. – 2011. – Vol. 36, № 8. – P. 713-718.

164. Gao, X. Effect of phacoemulsification combined with intraocular lens implantation on inflammatory factors, oxidative stress response and hemorheology in diabetic cataract patients / X. Gao, L. Hao, J. Wang et al. // J Coll Physicians Surg Pak. – 2018. – Vol. 28, № 10. – P. 762-765.

165. Gogate, P. Recognising ‘high-risk’ eyes before cataract surgery / P. Gogate, M. Wood // Community Eye Health. – 2008. – № 21. – P. 12-14.

166. Goh, J.W.Y. Outcomes of sphincterotomy for small pupil phacoemulsification / J. W. Y. Goh, R. Harrison, S. Tavassoli, D. M. Tole // Eye (Lond). – 2018. – Vol. 32, № 8. – P. 1334-1337.

167. Govindarajan, B. Isolevuglandin-modified proteins, including elevated levels of inactive calpain-1, accumulate in glaucomatous trabecular meshwork / B.

Govindarajan, J. Laird, R. G. Salomon, S. K. Bhattacharya // Biochemistry. – 2008. – Vol. 47, № 2. – P. 817-825.

168. Hamard, P. In vitro effects of preserved and unpreserved antiglaucoma drugs on apoptotic marker expression by human trabecular cells / P. Hamard, C. Blondin, C. Debbasch et al. // Graefes Arch Clin. Exp. Ophthalmol. – 2003. – Vol. 241, № 12. – P. 1037-1043.

169. Harju, M. Long-term results of deep sclerectomy in normal-tension glaucoma / M. Harju, S. Suominen, P. Allinen, E. Vesti // Acta Ophthalmol. – 2018. – Vol. 96, № 2. – P. 154-160.

170. Hashemi, H. Small pupil and cataract surgery / H. Hashemi, M. A. Seyedian, M. Mohammadpour // Curr Opin Ophthalmol. – 2015. – Vol. 26, № 1. – P. 3-9.

171. Hernandez-Martinez, F. J. Biomarkers of lipid peroxidation in the aqueous humor of primary open-angle glaucoma patients / F. J. Hernandez-Martinez, P. Pinas-Garcia, A. V. Lleo-Perez et al. // Arch Soc Esp Oftalmol. – 2016. – Vol. 91, № 8. – P. 357-362.

172. Hsia, Y. C. Anterior segment parameters as predictors of intraocular pressure reduction after phacoemulsification in eyes with open-angle glaucoma / Y. C. Hsia, S. Moghimi, P. Coh et al. // J Cataract Refract Surg. – 2017. – Vol. 43, № 7. – P. 879-885.

173. Hutnik Cindy, C. SLT Versus ALT in glaucoma patients treated previously with 360-degree SLT: a randomized, single-blind, equivalence clinical trial [Электронный ресурс] / C. Hutnik Cindy, A. Crichton, B. Ford et al. // Ophthalmology. – 2018. – Режим доступа: https://www.ncbi.nlm.nih.gov/pubmed/30278197

174. Jimenez-Roman, J. Effect of phacoemulsification on intraocular pressure in patients with primary open angle glaucoma and pseudoexfoliation glaucoma / J. Jimenez-Roman, G. Lazcano-Gomez, K. Martínez-Baez // Int J Ophthalmol. – 2017. – Vol. 10, № 9. – P. 1374-1378.

175. Jovanovic, P. Lactate dehydrogenase and oxidative stress activity in primary open-angle glaucoma aqueous humour / P. Jovanovic, L. Zoric, I. Stefanovic et al. // Basic Med Sci. – 2010. – Vol. 10, № 1. – P. 83-88.

176. Jun, J. H. Efficacy of 0.015% intracameral epinephrine for significant miosis induced by photodisruption during femtosecond laser-assisted cataract surgery [Электронный ресурс] / J. H. Jun, S. P. Bang, Y. S. Yoo, C. K. Joo // Medicine (Baltimore). – 2018. – Vol. 97, № 31. – Режим доступа: https://www.ncbi.nlm.nih.gov/pubmed/30075568

177. Katsanos, A. A review of the clinical usefulness of selective laser trabeculoplasty in exfoliative glaucoma / A. Katsanos, A. G. Konstas, D. G. Mikropoulos et al. // Adv Ther. – 2018. – Vol. 35, № 5. – P. 619-630.

178. Kaygisiz, M. Comparison of anterior segment parameters in patients with pseudoexfoliation glaucoma, patients with pseudoexfoliation syndrome, and normal subjects / M. Kaygisiz, U. Elgin, K. Tekin et al. // Arq Bras Oftalmol. – 2018. – Vol. 81, № 2. – P. 110-115.

179. Kim, D. D. Intraocular pressure reduction following phacoemulsification cataract extraction with posterior chamber lens implantation in glaucoma patients / D. D. Kim, J. W. Doyle, M. F. Smith // Ophthalmic Surg Lasers. – 1999. – Vol. 30, № 1. – P. 37-40.

180. Kronberg, B. P. Anterior segment imaging and the intraocular pressure lowering effect of cataract surgery for open and narrow angle glaucoma / B. P. Kronberg, D. J. Rhee // Seminars in Ophthalmology. – 2012. – Vol. 27, № 5-6. – P. 154-159.

181. Labetoulle, M. Evaluation of the efficacy and safety of a standardized intracameral combination of mydriatics and anaesthetics for cataract surgery / M. Labetoulle, O. Findl, F. Malecaze // Br J Ophthalmol. – 2016. – Vol. 100, № 7. – P. 976-985.

182. Lay Suan, A. L. Intracameral mydriatics versus topical mydriatics in pupil dilation for phacoemulsificationcataract surgery / A. L. Lay Suan, J. C. Hamzah, T. S.

Ken, V. N. Mansurali // J Cataract Refract Surg. – 2017. – Vol. 43, № 8. – P. 1031-1035.

183. Leelachaikul, Y. Long-term intraocular pressure change after clear corneal phacoemulsification in Thai glaucoma patients / Y. Leelachaikul, A. Euswas // J Med Assoc Thai. – 2005. – Vol. 88, № 9. – P. 21-25.

184. Leung, V. C. Inter-eye differences in patients with pseudoexfoliation syndrome presenting with intraocular lens dislocation / V. C. Leung, H. Singh, I. I. Ahmed // Ophthalmology. – 2015. – Vol. 122, № 3. – P. 480-485.

185. Levkovitch-Verbin, H. Intraocular pressure elevation within the first 24 hours after cataract surgery in patients with glaucoma or exfoliation syndrome / H. Levkovitch-Verbin, Z. Habot-Wilner, N. Burla et al. // Ophthalmology. – 2008. – Vol. 115, № 1. – P. 104-108.

186. Lin, S. C. Predictors of intraocular pressure after phacoemulsification in primary open-angle glaucoma eyes with wide versus narrower angles (an American Ophthalmological Society Thesis) [Электронный ресурс] / S. C. Lin, M. Masis, T. C. Porco, L.R. Pasquale // Trans Am Ophthalmol Soc. – 2017. – Режим доступа: https://www.ncbi.nlm.nih.gov/pubmed/29147104

187. Lundberg, B. Intracameral mydriatics in phacoemulsification cataract surgery – a 6-year follow-up / B. Lundberg, A. Behndig // Acta Ophthalmol. – 2013. – Vol. 91, № 3. – P. 243-246.

188. Malyugin, B. Combined use of an iris hook and pupil expansion ring for femtosecond laser-assisted cataract surgery in patients with cataracts complicated by insufficient mydriasis and an ectopic pupil / B. Malyugin, N. Sobolev, L. B. Arbisser, N. J. Anisimova // Cataract Refract. Surg. – 2016. – Vol. 42, № 8. – P. 1112-1118.

189. Masis Solano, M. Cataract, phacoemulsification and intraocular pressure: Is the anterior segment anatomy the missing piece of the puzzle? / M. Masis Solano, S. C. Lin // Prog Retin Eye Res. – 2018. – Vol. 64. – P. 77-83.

190. Mathalone, N. Long-term intra- ocular pressure control after clear corneal phacoemulsification in glaucoma patients / N. Mathalone, M. Hyams, S. Neiman et al. // J Cataract Refract Surg. – 2005. – Vol. 31, № 3. – P. 479-83.

191. Mierzejewski, A. Cataract phacoemulsification and intraocular pressure in glaucoma patients / A. Mierzejewski, I. Eliks, B. Kaluzny et al. // Klin Oczna. – 2008. – Vol. 110, № 1-3. – P. 11-17.

192. Njie-Mbye, Y. F. Lipid peroxidation: pathophysiological and pharmacological implications in the eye / Y. F. Njie-Mbye, M. Kulkarni-Chitnis, C. A. Opere et al. // Front Physiol. – 2013. – №4. – P. 366.

193. Ohara, K. Prevention of miosis during cataract surgery by topical bromfenac sodium / K. Ohara, A. Ohkubo, T. Miyakubu // Rinsho Ganka. – 2004. – Vol. 58. – P. 1325-1328.

194. Ozates, S. Evaluation of oxidative stress in pseudo-exfoliative glaucoma patients treated with and without topical coenzyme Q10 and vitamin E [Электронный ресурс] / S. Ozates, K. U. Elgin, N. S. Yilmaz et al. // Eur J Ophthalmol. – 2018. – Режим доступа: https://www.ncbi.nlm.nih.gov/pubmed/29869538

195. Papaconstantinou, D. Safety and efficacy of phacoemulsification and intraocular lens implantation through a small pupil using minimal iris manipulation / D. Papaconstantinou, G. Kalantzis, D. Brouzas et al. // Clin Interv Aging. – 2016. – Vol. 11. – P. 651-657.

196. Patel, H. Y. Incidence and management of cataract after glaucoma surgery / H. Y. Patel, H. V. Danesh-Meyer // Curr Opin Ophthalmol. – 2013. – Vol. 24, № 1. – P. 15-20.

197. Perez, C. I. Novel gonioscopy score and predictive factors for intraocular pressure lowering after phacoemulsification / C. I. Perez, S. Chansangpetch, M. Feinstein et al. // J Glaucoma. – 2018. – Vol. 27, № 7. – P. 622-626.

198. Pinazo-Duran, M. D. Oxidative stress and mitochondrial failure in the pathogenesis of glaucoma neurodegeneration / M. D. Pinazo-Duran, V. Zanon-Moreno, R. Gallego-Pinazo, J. J. Garcia-Medina // Prog Brain Res. – 2015. – № 220. – P. 127-153.

199. Pohjalainen, T. Phacoemulsification and intraocular lens implantation in eyes with open-angle glaucoma / T. Pohjalainen, E. Vesti, R. J. Uusitalo, L. Laatikainen // Acta Ophthalmol Scand. – 2001. – Vol. 79, № 3. – P. 313-316.

200. Quigley, H. The number of people with glaucoma worldwide in 2010 and 2020 / H. Quigley, A. Broman // Br. J. Ophthalmol. – 2006. – Vol. 90, № 3. – P. 262-267.

201. Ratra, V. Small pupil – big problem. A management algorithm / V. Ratra, D. S. Lam // Asia Pac J Ophthalmol. – 2015. – Vol. 4, № 3. – P. 131-133.

202. Razeghinejad, M. R. Managing normal tension glaucoma by lowering the intraocular pressure [Электронный ресурс] / M. R. Razeghinejad, D. Lee // Surv Ophthalmol. – 2018. – Режим доступа: https://www.ncbi.nlm.nih.gov/pubmed/30300624

203. Ritch, R. Ocular findings in exfoliation syndrome / R. Ritch // J Glaucoma. – 2018. – 27, № 1. – P. 67-71.

204. Sangal, N. Cataract surgery in pseudoexfoliation syndrome / N. Sangal, T. C. Chen // Semin Ophthalmol. – 2014. – Vol. 29, № 5-6. – Vol. 403-408.

205. Sastry, P. V. Cataract surgery outcome in patients with non-glaucomatous pseudoexfoliation / P. V. Sastry, A. K. Singal // Rom J Ophthalmol. – 2017. – Vol. 61, № 3. – P. 196-201.

206. Shazly, T. A. Prevalence of pseudoexfoliation syndrome and pseudoexfoliation glaucoma in Upper Egypt / T. A. Shazly, A. N. Farrag, A. Kamel, A. K. Al-Hussaini // BMC Ophthalmol. – 2011. – № 11. – P. 18.

207. Shingleton, B. J. Pseudoexfoliation: high risk factors for zonule weakness and concurrent vitrectomy during phacoemulsification / B. J. Shingleton, A. C. Marvin, J. S. Heier et al. // J Cataract Refract Surg. – 2010. – Vol. 36, № 8. – P. 1261-1269.

208. Shoji, T. Phacoviscocanalostomy versus cataract surgery only in patients with coexisting normal-tension glaucoma: midterm outcomes / T. Shoji, M. Tanito, H. Takahashi et al. // J Cataract Refract Surg. – 2007. – Vol. 33, № 7. – P. 1209-1216.

209. Skalicky, S. E. Cataract and quality of life in patients with glaucoma / S. E. Skalicky, K.R. Martin, E. Fenwick et al. // Clin Experiment Ophthalmol. – 2015. – Vol. 43, № 4. – P. 335-341.

210. Slabaugh, M. A. Risk factors for acute postoperative intraocular pressure elevation after phacoemulsification in glaucoma patients / M. A. Slabaugh, K. D.

Bojikian, D. B. Moore, P. P. Chen // J Cataract Refract Surg. – 2014. – Vol. 40, № 4. – P. 538-544.

211. Slabaugh, M. A. The effect of phacoemulsification on intraocular pressure in medically controlled open-angle glaucoma patients / M. A. Slabaugh, K. D. Bojikian, D. B. Moore, P. P. Chen // Am J Ophthalmol. – 2014. – Vol. 157, № 1. – P. 26-31.

212. Song, J. S. A. Evaluating selective laser trabeculoplasty versus argon laser trabeculoplasty in pseudoexfoliation glaucoma patients / J. S. A. Song, J. Vianna, L. Shuba et al. // Can J Ophthalmol. – 2018. – Vol. 53, № 1. – P. 70-75.

213. Tekin, K. Static and dynamic pupillary characteristics in clinically unilateral pseudoexfoliation syndrome / K. Tekin, M.A. Sekeroglu, H. Kiziltoprak et al. // J Glaucoma. – 2018. – Vol. 27, № 6. – P. 552-557.

214. Turalba, A. Cataract surgery outcomes in glaucomatous eyes: results from the veterans affairs ophthalmic surgery outcomes data / A. Turalba, A. R. Payal, L. A. Gonzalez-Gonzalez et al. // American Journal of Ophthalmology. – 2015. – Vol. 160, № 4. – P. 693-701.

215. Vasavada, A. Phacoemulsification in eyes with a small pupil / A. Vasavada, R. Singh // J Cataract Refract Surg. – 2000. – Vol. 26, № 8. – P. 1210-1218.

216. Vazquez-Ferreiro, P. Effectiveness of intracameral phenylephrine in achieving mydriasis and reducing complications during phacoemulsification: a systematic review and meta-analysis / P. Vazquez-Ferreiro, F.J. Carrera-Hueso, L. Barreiro-Rodriguez // J Ocul Pharmacol Ther. – 2017. – Vol. 33, № 10. – P. 735-742.

217. Wilczynski, M. Applications of various iris retractors / M. Wilczynski, W. Omulecki // Klin Oczna. – 2012. – Vol. 114, № 4. – P. 321-323.

218. Wirbelauer, C. Mechanical pupillary dilatation using rings in small pupils during cataract surgery: Video article / C. Wirbelauer, S. Schmidt, C. Puk // Ophthalmologe. – 2018. – Vol. 115, № 4. – P. 329-335.

219. Yu, A. Y. Pupil dilation with intracameral epinephrine hydrochloride during phacoemulsification and intraocular lens implantation [Электронный ресурс] / A. Y. Yu, H. Guo, Q. M. Wang et al. // J Ophthalmol. – 2016. – Режим доступа: https://www.hindawi.com/journals/joph/2016/4917659/

220. Yuguchi, T. Pupillary functions after cataract surgery using flexible iris retractor in patients with small pupil / T. Yuguchi, T. Oshika, S. Sawaguchi, T. Kaiya // Jpn Ophtalmol. – 1999. – Vol. 43, № 1. – P. 20-24.