ФЕДЕРАЛЬНОЕ ГОСУДАРСТВЕННОЕ АВТОНОМНОЕ УЧРЕЖДЕНИЕ НАЦИОНАЛЬНЫЙ МЕДИЦИНСКИЙ ИСЛЕДОВАТЕЛЬСКИЙ ЦЕНТР МЕЖОТРАСЛЕВОЙ НАУЧНО-ТЕХНИЧЕСКИЙ КОМПЛЕКС «МИКРОХИРУРГИЯ ГЛАЗА» ИМЕНИ АКАДЕМИКА С. Н. ФЕДОРОВА» МИНИСТЕРСТВА ЗДРАВООХРАНЕНИЯ РОССИЙСКОЙ ФЕДЕРАЦИИ

На правах рукописи

ГРИГОРЬЕВА АЛИНА ВАЛЕРЬЕВНА

Диагностические и прогностические критерии эффективности антиангиогенной терапии миопической хориоидальной неоваскуляризации у женщин.

14.01.07 – глазные болезни

ДИССЕРТАЦИЯ
на соискание ученой степени
кандидата медицинских наук

Научный руководитель
доктор медицинских наук, профессор А. Г. Щуко

Иркутск 2020

Оглавление

ВВЕДЕНИЕ 4
Глава 1. Обзор литературы 11
1.1.Эпидемиология миопии и миопической хориоидальной неоваскуляризации11
1.2.Этиология развития миопии и миопической хориоидальной неоваскуляризации 12
1.3.Патогенез миопической ХНВ 17
1.4.Классификация миопии и миопической ХНВ 19
1.5.Клинические проявления и диагностические критерии миопической ХНВ23
1.6.Принципы лечения мХНВ и современные подходы к лечению 27
Глава 2. Клиническая характеристика пациентов 32
и методы исследования 32
2.1.Клиническая характеристика пациентов. Дизайн исследования. 32
2.2.Методы лечения 37
2.3.Методы исследования 38
2.3.1 Стандартные офтальмологические методы исследования 38
2.3.2. Дополнительные методы диагностики 39
2.3.3. Методы исследования соматического статуса 42
2.3.4. Статистический анализ 44
Глава 3. Оценка частоты встречаемости мХНВ. Определение особенностей структурно-функциональных изменений органа зрения и показателей гомеостаза у пациентов с миопической хориоидальной неоваскуляризацией (мХНВ).... 47
3.1.Оценка частоты встречаемости миопической хориоидальной неоваскуляризации по данным обращаемости в Иркутский Филиал ФГАУ «НМИЦ МНТК «Микрохирургия глаза» имени акад. С. Н. Федорова» ... 47
3.2.Оценка структурно-функциональных изменений органа зрения у пациентов с миопической хориоидальной неоваскуляризацией (мХНВ) 49
3.2.1 Оценка рефракционных, биометрических показателей и остроты зрения у больных с мХНВ 49
3.2.2 Оценка структурно-функциональных изменений сетчатки и хориоидеи по данным ОКТ, ОКТ-А у больных с мХНВ 52

3.3 Оценка изменения исходной реактивности организма у пациентов с миопической хориоидальной неоваскуляризацией с учетом данных исследования гомеостаза. 64

Глава 4. Разработка прогностических критериев, определяющих благоприятное и неблагоприятное 73

течение мХНВ 73

4.1.2 Сравнительный анализ показателей соматического статуса и характеристик клинического течения ХНВ у пациенток с благоприятным и неблагоприятным течением заболевания 80

4.2 Разработка прогностических критериев течения мХНВ 83

Заключение 100

Выводы 109

Список сокращений 111

Список литературы 112

ВВЕДЕНИЕ

Актуальность

Одной из актуальных проблем современной офтальмологии является прогрессирующее увеличение больных миопией. В России более 10% населения близоруки, а в странах Азии этот показатель достигает 80% по данным Pan C.W. (2015). В Соединенных Штатах миопия поражает 24% населения в возрасте до 40 лет, что эквивалентно приблизительно 34 миллионам человек. По прогнозам Американской академии офтальмологии (2020), это число достигнет приблизительно 45 миллионов в 2050 году. Некорригированная миопия создает трудности при выполнении зрительной работы, снижает профессиональную адаптацию и ухудшает качество жизни.

Особую проблему представляет собой так называемая патологическая миопия, сопровождающаяся дегенеративными изменениями центральных отделов сетчатки и необратимым снижением зрения, одной из ведущих причин чего является миопическая хориоидальная неоваскуляризация (ХНВ). Хориоидальная неоваскуляризация-патологический процесс, характеризующийся пролиферацией сосудов хориоидеии с развитием фиброваскулярной ткани под пигментным и нейроэпителием сетчатки. По данным исделований Wong T.Y. (2015,2019) известно, что в 5–11% случаев у людей с патологической миопией развивается субретинальная неоваскулярная мембрана (СНМ). Миопическая ХНВ по результатам исследования. Silva R.M (2012) составляет до 62% от всех видов ХНВ, преимущественно поражая женщин.

Существует несколько теорий происхождения ХНВ. Механическая - согласно которой увеличение длины глазного яблока приводит к перерастяжению тканей и появлению разрывов в комплексе ПЭС-мембрана Бруха-хориокапилляры. Постулатом наследственно-дегенеративной теории является врожденная неполноценность коллагенеза склеры и как следствие - нарушение биомеханических свойств склеральной капсулы. Гемодинамическая теория опровергает механическую данными о том, что мХНВ в 25% случаев встречается у пациентов средней и слабой степени близорукости.

Повышение концентрации вазопролиферативного фактора во внутриглазных структурах и образование сосудов «de nova» представляет собой неадекватный ответ на гипоксию наружных слоёв сетчатки, исходом которого является формирование фиброваскулярного рубца и необратимое снижение центрального зрения. Несмотря на то, что в настоящее время сложились достаточно стройные представления о механизмах формирования ангиогенеза в целом, регуляция этого процесса при отдельных патологических состояниях до сих пор остается мало изученной.

Роль системных факторов риска в развитии миопического ХНВ не так хорошо определена. На сегодняшний день известы ряд исследований Long Q. (2013) и Yamamoto Y., Miyazaki D., Sasaki S. (2015), предположивших наличие закономерности между патофизиологией миопической ХНВ и воспалением. Проведены исследования. Зайцевой Н.В (2016), оценивающие роль иммунологических факторов в патогенезе развития данного заболевания. Имеются данные Miyake M. (2014) показывающие связь между генетическими факторами и формированием миопической ХНВ. Это убедительно свидетельствует о том, что не только патологический ангиогенез, но и воспаление играют роль в формировании миопической субретнальной неоваскулярной мембраны. Так же проведены исследования учеными Iacono P. (2015), которые связывают развитие ХНВ с нарушением продукции эстрогена. Tanemura Mai (2016) создал экспериментальную модель формирования СНМ на животных, в

которой показал влияние низкого уровня эстрогенов на формирование новообразованных сосудов у крыс женского пола с оварэктомией.

На данный момент ни один из существующих методов лечения не позволяет гарантировать пациенту положительный исход заболевания и отсутствие осложнений.

Так, лазерная фотокоагуляция широко использовалась для лечения экстрафовеальной миопический ХНВ в прошлом столетии, хотя нет убедительных доказательства, подтверждающих эффективность данного метода. Лазер вызывает повреждение тканей сетчатки с формированием рубца или зоны атрофии, что может приводить к снижению остроты зрения. В лечении мХНВ на современном этапе по данным Wolf S. (2014) наиболее часто используются такие методы подавления неоваскуляризации, как анти-VEGF и фотодинамическая терапия. Данные методы лечения по проведенному исследованию Соломина В.А (2015) позволяют в большинстве случаев стабилизировать патологический процесс, но в то же время недостаточно эффективны в предупреждении рецидивов и формирования ХНВ на парном глазу.

Многочисленные исследования, Leveziel N. (2015), Long Q. (2013), Зайцевой Н.В. (2016), проводимые на протяжении последних лет не смогли однозначно определить факторы как эффективности, так и резистентности лечебных мероприятий, а также роль системных сосудистых и гормональных нарушений в патогенезе заболевания. В целом это определило актуальность и цель проводимого исследования.

Цель исследования

Разработать технологию определения диагностических и прогностических критериев эффективности антиангиогенной терапии у пациентов с миопической хориодиальной неоваскулризацией.

Задачи исследования

1. Провести ретроспективный анализ частоты встречаемости миопической хориоидальной неоваскуляризации по данным обращаемости в Иркутский филиал ФГАУ НМИЦ «МНТК «Микрохирургия глаза» им. акад. С. Н. Федорова.
2. На основании клинических исследований, ОКТ и ОКТ-А изучить особенности структурно-функциональных изменений органа зрения, оценить степень нарушения ретинальной и хориоидальной микроциркуляции у пациентов с миопической хориоидальной неоваскуляризацией.
3. Оценить изменения исходной реактивности организма у пациентов с миопической хориоидальной неоваскуляризацией с учетом данных исследования гомеостаза.
4. Провести сравнительный анализ офтальмологического статуса, степени выраженности сосудистых, гормональных и метаболических нарушений у пациентов с миопической хориоидальной неоваскуляризацией с различным течением заболевания и клиническим эффектом антианигиогенной терапии.
5. На основании сравнительного анализа исходных и отдаленных результатов лечения пациентов с миопической хориоидальной неоваскуляризацией, разработать алгоритм диагностики и прогностические критерии, определяющие эффективность антиангиогенной терапии.

Научная новизна результатов исследования

1. Впервые установлено, что мХНВ сопровождается выраженным уменьшением плотности капилляров глубокого сосудистого сплетения и толщины хориоидеи, замещением слоя хориокапилляров сосудами слоя Затлера и Галлера,

обусловливая формирование хориоретинальной ишемии, сопровождающаяся снижением амплитуды а-волны фотопической ЭРГ и повышением нейроглиального индекса.

2. Новыми являются данные о том, что изменения соматического статус у пациенток с мХНВ характеризуются гипоэстрогенемией, повышением липопротеина (а) и острофазовых белков сыворотки крови, играющих существенную роль в механизмах формирования сосудистых изменений, что диктует необходимость включения этих методов исследования в алгоритм диагностики.

3. Впервые установлено, что толщина хориоидеи по данным ОКТ менее 50 мкм, выраженный дисбаланс половых гормонов, генетически детерминированные нарушения липидного обмена являются прогностическими факторами, определяющими неблагоприятное течение патологического процесса, резистентность к антиангиогенной терапии и предрасположенность к формированию мХНВ на парном глазу.

Практическая значимость результатов исследования

1. Включение в алгоритм диагностики пациенток с миопической хориоидальной неоваскуляризацией метода ОКТ -ангиографии и оценку исходного гомеостаза с преимущественным исследованием половых гормонов и показателей липидограммы второго уровня позволяет определить исходную степень тяжести офтальмологических и соматических изменений.

2. Разработка и внедрение в клиническую практику критериев благоприятного и неблагоприятного течения мХНВ позволяет на этапе диагностики определить тактику ведения пациентов и ориентировать их в отношении и последовательности антиангиогенной терапии.

3. Разработанный алгоритм диагностики, заключающийся в использовании комплексных подходов, своевременной оценке гормональных и метаболических нарушений, позволяет повысит эффективность лечения мХНВ.

Основные положения, выносимые на защиту

1.Разработанная технология определения диагностических и прогностических критериев эффективности антиангиогенной терапии у пациентов с миопической хориоидальной неоваскуляризацией, заключающаяся в выявлении ключевых офтальмологических и соматических факторов риска, позволяющая своевременно провести коррекцию гормонального дисбаланса и тем самым повысить эффективность лечение данного заболевания.

2. Технология прогнозирования эффективности антиангиогенной терапии у пациенток с миопической хориоидальной неоваскуляризацией, заключается в применении в предоперационном периоде разработанных критериев, при этом резистентность к лечебным мероприятиям определяется существенным уменьшением толщины и дезорганизацией сосудов хориоидеи, снижением плотности капилляров глубокого ретинального сосудистого сплетения на фоне выраженного дисбаланса половых гормонов, повышения концентрации острофазовых белков и показателей липидограммы второго уровня.

Внедрение в клиническую практику

Разработанные прогностические критерии эффективности анти-VEGF терапии у больных с мХНВ внедрены в диагностический алгоритм обследования этих пациентов и применяются на практике в Иркутском филиале ФГАУ НМИЦ

«МНТК «Микрохирургия глаза» им. акад. С.Н. Федорова., в Новосибирском филиале ФГАУ НМИЦ «МНТК «Микрохирургия глаза» им. акад. С.Н. Федорова, в клиниках ФГБОУ ВО ИГМУ Минздрава России.

Апробация работы

Основные положения диссертации обсуждены и доложены на расширенном заседании ученого совета ФГАУ НМИЦ «МНТК «Микрохирургия глаза» им. акад. С. Н. Федорова. Минздрава России (Москва, 2019), на XI Всероссийской научной конференции молодых ученых с международным участием «Актуальные проблемы офтальмологии» (Москва, 2016), XII Всероссийской научной конференции молодых ученых с международным участием «Актуальные проблемы офтальмологии» (Москва, 2017), Российском обществе офтальмологов (Москва 2016), EURETINA Congress (17th) (Barcelona 2017), 4th San Raffaele Oct and Retina Forum (Milan 2018), EURETINA Congress (18th) (Vienna 2018), EURETINA Congress (19th) (Paris 2019).

Публикации

По теме диссертации опубликовано всего 20 статей и тезисов, в том числе 11 статей в рецензируемых научных журналах, рекомендованных Высшей аттестационной комиссией Министерства образования РФ для публикаций основных результатов диссертаций на соискание ученой степени кандидата медицинских наук, а также входящих в базу цитирования Scopus и Web of Science.

Глава 1. Обзор литературы

1.1. Эпидемиология миопии и миопической хориоидальной неоваскуляризации

Миопия продолжает оставаться одним из самых распространенных в мире глазных заболеваний и наиболее частой причиной снижения зрения. По данным Всемирной организации здравоохранения число людей, страдающих миопией в развитых странах, варьирует от 10 до 90%. В России более 10% населения близоруки, в то время как в США и Европе таких пациентов более 25%, а в странах Азии этот показатель достигает 80% [75,78,128,137,138,139,194]. Некорригированная миопия создает трудности в выполнении работы, связанной со зрительной нагрузкой, снижает профессиональную адаптацию и ухудшает качество жизни, нанося экономический ущерб [24,83,84,106,110,184, 190].

Близорукость может сопровождаться отслойкой сетчатки и миопической макулопатией, которые являются причиной инвалидности у молодых трудоспособных пациентов [20,21,28,107,108,109,183,206].

В 2014 году Wolf S. представил данные демографического исследования, которые подтвердили, что это заболевание поражает людей чаще среднего, нежели пожилого возраста [189].

По оценкам Wong Y.L. (2019), патологической миопией страдает до 3% населения мира [191], а одним из наиболее серьезных её осложнений является миопическая хориоидальная неоваскуляризация (ХНВ), которая зачастую начинается внезапно и приводит к прогрессирующему снижению центрального

зрения [87,206]. Прогноз при отсутствии своевременно начатого лечения неблагоприятный.

Известно, что у людей с патологической миопией в 5–11% случаев развивается миопическая ХНВ (мХНВ) [185], а по данным Silva R. (2012) мХНВ может составлять до 62% от всех видов ХНВ у пациентов с миопией [17,160]. В 2003 году Ohno-Matsui K.с соавт. опубликовали исследование, в котором показали, что в течение 8 лет в 35% случаев миопическая хориоидальная неоваскуляризация развивается и на парном глазу [131].

Анализ ретроспективных данных, представленный в 2002 году Yoshida T. и Ohno-Matsui K., убедительно продемонстрировал, что на прогноз течения миопической ХНВ влияет возраст, в котором проявляются первые признаки заболевания, причем у пациентов старше 40 лет прогноз хуже, чем у пациентов младшего возраста [201].

Взаимосвязь между степенью миопии, развитием и прогрессированием миопической ХНВ до конца не изучена. Доступные данные в литературе различаются, и анализ затруднен из-за отсутствия согласованного определения заболевания и стратегии лечения.

1.2. Этиология развития миопии и миопической хориоидальной неоваскуляризации

Миопия является полиэтиологическим заболеванием. Существует множество теорий происхождения миопии.

В 1956 г Otsuka J. связал возникновение миопической рефракции с патологическим тонусом цилиарной мышцы, приводящим к ослаблению аккомодации. Вследствие этого цилиарная мышца, а затем и сосудистая оболочка атрофируются, а склера растягивается [136].

Согласно теории Дашевского А.И., сформулированной им в 1973 г., в основе формирования миопической рефракции также лежит ослабление

аккомодационной способности цилиарной мышцы, но уже вследствие вегетативной дистонии и неблагоприятных условий зрительной работы вблизи. Это ведет к формированию предспазма, а при его усилении – спазма аккомодации, возникает заторможенность конвергентного, аккомодационного и зрачкового рефлексов, что приводит к стойкому напряжению экстраокулярных мышц. Повышение внутриглазного давления при временных конвергентных удлинениях глаза и накопление остаточных микродеформаций в склере приводит к развитию осевой миопии [11].

Balacco-Gabriell в 1986 г. выдвинул теорию гормональных нарушений. Эндокринная дисфункция приводит к нарушению метаболизма коллагена и, как следствие, перерастяжению склеры [47]. В 2015 г. Иомдина Е.Н. с соавт. установили, что при прогрессировании миопии сокращается диапазон упругих деформаций склеры и увеличивается вклад вязкого компонента, поэтому даже при физиологических нагрузках происходит постепенное накопление ее пластических деформаций, что в результате приводит к необратимому растяжению склеральной оболочки и к увеличению ПЗО глаза [18].

На сегодняшний день общепринятой и обоснованной большим количеством исследований следует считать трехфакторную теорию происхождения миопии, которая была сформулирована Аветисовым Э. С. Согласно этой теории, в механизме происхождения миопии можно выделить два звена: несоответствие между возможностями ослабленного аккомодационного аппарата глаз и зрительной нагрузкой, второе - ослабление прочностных свойств склеры и ее растяжение под влиянием внутриглазного давления. Также Аветисов Э. С. в происхождении миопии существенное значение уделяет генетическим факторам. Так, автор считает, что при ослабленной аккомодации усиленная зрительная работа на близком расстоянии становится для глаз чрезмерной нагрузкой. В этих случаях организм вынужден так изменить оптическую систему глаз, чтобы приспособить ее к работе на близком расстоянии без напряжения аккомодации. Это достигается за счет удлинения переднезадней оси глаза в период его роста. Причина ослабленной аккомодации зависит от недостаточного

снабжения цилиарной мышцы кровью в результате её врожденной морфологической неполноценности, недостаточной тренированности, а также в результате эндокринных сдвигов и общих заболеваний организма [3].

Исследования генетической связи идентифицировали 18 возможных локусов на 15 различных хромосомах, которые связаны с миопией, но ни один из этих локусов не является частью генов, которые вызывают миопию. Вместо простого одно-генного локуса, контролирующего начало близорукости, причиной может быть сложное взаимодействие многих мутировавших белков, действующих согласованно. Наследственный фактор может проявить свое действие в виде морфологической неполноценности цилиарной мышцы, анатомических особенностей ее прикрепления, иннервации, кровоснабжения, а также в виде генетической неполноценности колланогенеза склеры. В экспериментальных работах показано, что зрительная информация по принципу обратной связи, посредством изменения выработки нейротрансмиттеров клетками сетчатки может изменять биологию склерального матрикса, в частности, изменять уровень синтеза протеогликанов склеры [18]. Нарушение биомеханических свойств склеральной капсулы, обусловленное изменениями ее метаболизма и микроструктуры, составляет патогенетическую основу прогрессирования близорукости. Результаты экспериментальных исследований, проведенных Иомдиной Е.Н. в 2000 г., показали, что при прогрессирующей миопии в склере понижен уровень коллагена, гликозаминогликанов и поперечных сшивок, стабилизирующих ее соединительно-тканные структуры, нарушен обмен микроэлементов, снижен модуль упругости, сокращен диапазон обратимых деформаций. Гистологические и гистохимические исследования выявили патологические изменения ее клеточных, волокнистых элементов и основной цементирующей субстанции, нарастающие по мере увеличения степени миопии [18].

Хотя патогенез миопической хориоидальной неоваскуляризации до конца не изучен, но ряд возможных факторов риска и механизмов развития заболевания были предположены.

Исследования, посвященные патофизиологии миопической ХНВ, выявили возможные факторы риска офтальмологического, системного и генетического происхождения.

Исследования Ohno-Matsui K. (2003) и Ikuno Y. (2010), а также Barteselli G. (2014) установили, что к глазным факторам риска можно отнести патогномоничную для патологической миопии «пятнистую» атрофию сетчатки [49,91,92,131,188]. Cheung C.M. et al. (2013) и Kim Y.M. et al. (2011) считают, что с развитием мХНВ при патологической миопии связаны «лаковые трещины» [55,98]. Также Wakabayashi T., Ikuno Y.в 2010 г. и позднее в 2012 г. El Matri L. et al. описали взаимосвязи между миопической ХНВ и задержкой кровенаполнения хориоидеи, выявленных при ангиографическом исследовании [67,185]. Byeon S.H., Kwon O.W.в 2006 году, El Matri L., Bouladi M., Chebil A.et al. в 2012 г., Kang H.M., Koh H.J. и Cheung C.M., Loh B.K., Li X. в 2013 г. показали в своих исследованиях, что наличие лаковых трещин и контрастного ареола, окружающего неоваскулярную мембрану, визуализируемого при флюоресцентной ангиографии, связано с повышенным риском рецидива мХНВ [52,55,59,67,97].

Роль системных факторов риска в развитии миопического ХНВ не так хорошо определена. Исследование, проводимое Long Q. для поиска закономерности между патофизиологией миопической ХНВ и воспалением, показало связь с определенными воспалительными маркерами, такими, как высокочувствительный hC-реактивный белок и факторами комплемента C3 и CH50. У пациентов с миопической ХНВ были выявлены значительно более высокие уровни высокочувствительного hC-реактивного белка и комплемента C3 и CH50, чем у группы контроля. Предполагается, что уровень C3 является прогностическим фактором риска образования миопической хориоретинальной неоваскуляризации [111].

На сегодняшний день проведены исследования, оценивающие роль иммунологических факторов в патогенезе развития данного заболевания. Дополнительные исследования, проведенные под руководством Tong J.P. в 2006 г.

[176] и позднее в 2015 г. Yamamoto Y. [198] выявили связь между развитием миопического ХНВ и повышенным уровнем воспалительных цитокинов, таких, как интерлейкин 6 и 8. Исследование, проведенное российскими офтальмологами в 2016 г. с использованием мультиплексной системы, состоящей из 27 цитокинов, обладающих провоспалительной, антивоспалительной активностью, хемокинов и факторов роста, позволило установить следующее. Во влаге передней камеры пациентов с мХНВ выявлено повышение концентрации тромбоцитарного фактора роста PDGF-BB, про- и противовоспалительных цитокинов (IL-2, IL-15, IL-17A и IL-5, IL-13 соответственно), фактора некроза опухоли TNFa и хемокинов (IL-8, RANTES) [14,146,176,186,198].

Это убедительно свидетельствует о том, что не только патологический ангиогенез, но и воспаление играют роль в формировании миопической субретнальной неоваскулярной мембраны [15,38,39].

Значительное количество исследований посвящено выяснению взаимосвязи между генетическими факторами и формированием миопической ХНВ. Исследование Leviziel N. et al. (2012) выявило, что один нуклеотидный полиморфизм SNP [rs10033900] в гене фактора I комплемента был в значительной степени связан с возникновением миопической СНМ [104].

В исследовании Miyake M.et al. (2013) наблюдалась незначительная ассоциация гена SNP, полученного из пигментного эпителия (rs12603825), с миопической ХНВ, но только у пациентов с миопией высокой степени [120]. В 2014 г. Miyake M.et al. не смогли установить значимых связей между миопическим полиморфизмом генов ХНВ и VEGF (rs2010963) [121] или другими генетическими полиморфизмами, общими для ВМД и миопии высокой степени [43,71,127,135].

Так же проведены исследования зарубежными учеными [99, 122,], которые связывают развитие ХНВ с нарушением продукции эстрогена. Mai Tanemura et al. создал экспериментальную модель формирования СНМ на животных, в которой показал влияние низкого уровня эстрогенов на формирование новообразованных сосудов у крыс женского пола с оварэктомией. Гистохимический анализ ткани

СНМ показал наличие у них специфических рецепторов эстрогена [173]. Noriko Miyamoto et al. выявили, что эстроген защищает от клеточной инфильтрации, уменьшая экспрессию Е-селектина. [123] Все эти данные подтверждаются еще одним исследованием, проведенным группой ученых под руководством Rubanyi Gm.. Они показали, что эстроген оказывает специфическое воздействие на сердечно-сосудистую систему, снижает количество липопротеидов низкой плотности, воспалительные процессы в сосудистой стенке и может действовать, как антиоксидант. В норме эстроген стимулирует релаксацию сосудов путем стимуляции высвобождения оксида азота или воздействия непосредственно на гладкую мышцу сосудистой стенки. [149]

1.3. Патогенез миопической ХНВ

Анализ литературных данных показал, что естественное течение ХНВ при миопии может быть вариабельным, и прогноз зрительных функций может быть плохим, даже при своевременном лечении. Исследования естественного течения заболевания значительно различаются с точки зрения критериев включения, методологии идентификации прогрессирования ХНВ, лечения и периодов наблюдения. Обычно течение разделяют на визуальные результаты, развитие неоваскуляризации, прогрессирование патологической миопии и фенотипическое проявление в парном глазу [64,74].

Снижение остроты зрения, которое происходит при миопической ХНВ, часто стабилизируется на ранних стадиях заболевания, но затем следует медленное прогрессирующее ухудшение. В 2003 году Yoshida T. et al. опубликовали результаты 10-летнего наблюдения за пациентами с мХНВ, из которых следует, что у большинства пациентов (более 90%) острота зрения через 5-10 лет после начала заболевания была ниже 0,1. Это постепенное и прогрессирующее снижение зрения со временем, главным образом, связано с развитием и прогрессированием атрофии сетчатки, вокруг регрессирующей ХНВ

[201]. Окончательный результат для пациентов с миопической ХНВ может зависеть от ряда факторов, включающих возраст, размер поражения, место поражения, возникновение кровоизлияний и исходную остроту зрения [80, 153,157].

В то же время Hayashi K., Ohno-Matsui K., Yoshida T., et al. (2005,2019) и Shih Y.F. et al. (2006) показывают, что молодые пациенты с мХНВ часто могут сохранять высокую остроту зрения без активного лечения [80,156].

Паттерн ликиджа при флюоресцентной ангиографии (ФАГ) может быть полезным в прогнозировании развития миопической ХНВ. Например, миопическая ХНВ с выраженным просачиванием красителя, простирающимся за границы очага неоваскуляризации, может привести к развитию обширных фиброваскулярных рубцов, тогда как у тех пациентов, у которых просачивание происходит фокально, развиваются атрофические рубцы небольшого размера [44].

Ретроспективное исследование 806 глаз с высокой степенью миопии, проведенное в течение 12,7 лет, показало, что у 40,6% пациентов наблюдалось прогрессирование патологической миопии в виде формирования пятнистой или диффузной атрофии. Изменения глазного дна, такие как лаковые трещины, диффузная атрофия и пятнистая атрофия, прогрессировали до развития ХНВ [55,82].

Ohno-Matsui K.et al. в 2003,а затем в 2019 годах провели исследование, которое показало, что существует повышенный риск развития миопической ХНВ на парном глазу. В исследовании 325 глаз с высокой степенью миопии частота миопической ХНВ была выше у пациентов с ранее существовавшей мХНВ (34,8%), чем у тех, у кого ранее не было ХНВ (6,1%) [57,131]. Leveziel N. et al. в 2013 г., проведя ретроспективный анализ, установили, что из 73 пациентов с патологической миопией у 17 (23%) была миопическая ХНВ на обоих глазах [105].

1.4. Классификация миопии и миопической ХНВ

До сих пор не существует единой классификации миопии. Так, Аветисов Э. С. делит миопию по степени рефракции на близорукость низкой (до 3,0 дптр.), средней (от 3,25 до 6,0 дптр.) и высокой степени (более 6,0 дптр. соответственно) [4]. Кроме того, существует разделение по равенству или неравенству величины рефракции обоих глаз (изометропическая и анизометропическая) и по наличию или отсутствию астигматизма.

По возрастному периоду возникновения выделяют врожденную, рано приобретенную (в дошкольном возрасте), приобретенную в школьном возрасте, поздно приобретенную (во взрослом состоянии) миопию.

По течению миопию разделяют на стационарную, медленно прогрессирующую (менее 1,0 дптр. в течение года), быстро прогрессирующую (1,0 дптр. и более в течение года). По наличию или отсутствию осложнений - на неосложненную и осложненную формы [2,4].

Миопия характеризуется не только нарушением рефракции. При несвоевременном лечении и неправильной коррекции она может прогрессировать с формированием необратимых изменений сетчатки. Согласно классификации Саксоновой Е.О. 1983 г., осложнения при миопии могут быть периферические: хориоретинальные изменения в области экватора, такие, как решетчатая дистрофия, патологическая гиперпигментация, разрывы сетчатки с клапанами и крышечками; хориоретинальные изменения в области зубчатой линии: кистовидная дистрофия, ретиношизис, хориоретинальная атрофия. Также встречаются смешанные формы [4].

Существенные изменения, от которых в первую очередь зависит прогноз для зрения при миопии, возникают в центральной части глазного дна. Эти изменения дегенеративные по своему характеру. Например, Аветисов Э. С. и Флик Л. П. разработали классификацию изменений, согласно которой выделено 5 стадий. Первая стадия включает начальные изменения диска зрительного нерва в виде склерального кольца, образование конусов до ¼ диаметра диска зрительного

нерва (ДД). При второй стадии появляются начальные нарушения пигментации глазного дна, изменение формы и окраски диска зрительного нерва, конусы до 1/5 ДД. Третья стадия характеризуется выраженными нарушениями пигментации глазного дна, увеличением промежутков между сосудами хориоидеи, большими конусами - до 1 ДД. Четвертая стадия включает депигментацию, конус более 1 ДД. В пятой стадии наблюдается обширный конус более 1 ДД, истинная стафилома заднего полюса [4].

В связи с удлинением передне-заднего размера глаза у миопов возникает истончение пигментного эпителия, атрофия хориокапиллярного слоя, наступает дистрофия сетчатки. Появляются также трещины в мембране Бруха, через которые из хориоидеи врастают новообразованные сосуды под пигментный эпителий и нейроэпителий с последующей экссудативно-геморрагической отслойкой, и формирование фиброваскулярного рубца [19]. В ряде случаев это приводит к появлению кровоизлияний в макулярной области и развитию пятна Фукса. В 1901г. E. Fuch впервые описал черное пятно при миопии, расположенное в центральном отделе глазного дна. На основании офтальмологических исследований было выявлено, что пятно Фукса является заключительным этапом транссудативного процесса при осложненной миопии [10].

В 1973 г. Водовозовым А.М. была сформулирована классификация изменений центральной области глазного дна при осложненной близорукости, в которой он разделил изменения на сухую дистрофию и транссудативную макулопатию, в свою очередь, сухая форма имеет ряд стадий. Сухая дистрофия начинается с деструкции пигментного эпителия. Концентрацию пигмента в отдельные глыбки Водовозов А.М. обозначил как агглютинацию пигмента. Вслед за агглютинацией пигмента начинается диффузная атрофия хориокапиллярного слоя в области заднего полюса. На фоне диффузной атрофии хориокапилляров обнаруживаются глубокие очаги деструкции двух видов: округлые атрофичные и полосовидные, большинство авторов обозначают их как «трещины лакированной поверхности» (трещины мембраны Бруха).

По классификации Водовозова принято различать три стадии транссудативной макулопатии: серозную, фибринозную и геморрагическую, но считается, что чаще наблюдается вынесенная в отдельную форму фибринозно-геморрагическая. Исходом всех этих стадий является образование фибринозного очага. На поверхности очага или вокруг него появляются скопления пигмента – это и есть пятно Фукса. Заболевание может часто рецидивировать с появлением свежих геморрагий или новым фибринозным выпотом [10,25,26].

Параллельно с российскими исследователями в 1970 г. Duke-Elder [63,65] определил патологическую миопию, как миопию с дегенеративными изменениями преимущественно в заднем полюсе. Позже Tokoro T. [167] описал патологическую миопию, как миопию, вызванную увеличением осевой длины глаза. В настоящее время принято считать, что патологическая миопия ассоциируется со снижением остроты зрения, даже с коррекцией, и с постоянным удлинением передне-задней оси глазного яблока и офтальмоскопическими аномалиями глазного дна [131].

Дегенеративные изменения могут включать истончение пигментного эпителия сетчатки и сосудистой оболочки, лаковые трещины в мембране Бруха, субретинальное кровоизлияние, заднюю стафилому и ХНВ [145,203].

Более тридцати лет назад Avila M.P. et al. [44] предложили разделить патологическую миопию по степени тяжести (M0-M5), и данную классификацию они использовали в некоторых исследованиях для стандартизации данных пациентов с миопической ХНВ. Однако эта классификация не учитывала прогрессирование заболевания. В 2010 году Hayashi et al. [82] провели исследование прогрессирующей миопической макулопатии и определили ряд стадий заболевания, при этом было отмечено, что у пациентов с картиной мозаичного глазного дна было наименьшее прогрессирование, а развитие функциональных дефектов было более вероятным при наличии лаковых трещин, пятнистой атрофии и ХНВ.

В 2015 году Ohno-Matsui K. et al. [132] предложили фотографическую систему классификации и оценки патологической миопии на основе анализа 100

фотографий сетчатки с миопией и миопическими поражениями макулярной области.

Классификация проводилась по 5 категориям от 0 (без поражения макулы) до 4 (атрофия макулярной сетчатки) на основании долгосрочных клинических наблюдений. Повышенный риск развития миопической ХНВ отмечен у пациентов высоких категорий с выраженным поражением макулы.

В дополнение к 5 основным классам Cheung C.M. et al. в 2017 году [56] описали 3 дополнительных вида поражений – лаковые трещины, ХНВ и пятна Фукса, которые могут присутствовать внутри каждой категории классификации Avilla M.P.. Задняя стафилома при этом была описана отдельно, поскольку она не ограничивается только макулярной областью глазного дна. Патологическая миопия была определена, как поражение глаз с хориоретинальной атрофией, эквивалентной или более тяжелой, чем диффузная атрофия.

В 2014 году Jung and Freund была разработана гистологическая классификация применимая в ОКТ диагностике. Различают четыре типа неоваскуляризации формирующиеся как при ВМД, так и при миопии: тип 1 (скрытая ХНВ),формируется в 40% случаев между пигментным эпителием и мембраной Бруха; тип 2 (классическая ХНВ) субретинальная мембрана возникает в 9% случаев , характеризуется прорастанием сосудов сквозь пигментный эпителий и прямым контактом новообразованных сосудов с нейросенсорной сетчаткой; Тип 3 - интраретинальная неоваскуляризация,возникает в 24% случаев , характеризуется развитием неоваскуляризации и формированием ретино-ретинальных и хориоиретинальных анастомозов. Тип 4 – смешанная неоваскуляризация, возникает в 17% случаев [114,115].

В 1998 году Tokoro T. выделил три стадии миопической ХНВ: активную, рубцовую и атрофическую. В активной стадии фиброваскулярная мембрана формируется в области дефектов, на что может указывать наличие кровоизлияния. Стадия рубца характеризуется абсорбцией кровотечения и образованием рубцового очага (который может развиться в так называемое

гиперпигментированное пятно Фукса) [174]. Со временем ХНВ регрессирует, оставляя зоны атрофии, что определяется как атрофическая стадия.

В 2008 году Sawa M.с соавт. предложили классификацию развития миопической ХНВ на основе паттернов аутофлуоресценции глазного дна в глазах с миопической ХНВ. Этот метод также позволяет обнаружить макулярную атрофию, связанную с ХНВ, что может помочь в определении исхода миопической ХНВ. Тем не менее, из-за субъективности метода, эта система оценок не была внедрена в клиническую практику [154].

1.5. Клинические проявления и диагностические критерии миопической ХНВ

Как упоминалось выше, существует 3 фазы миопической ХНВ, каждая из которых связана с различными клиническими особенностями. При активной стадии у пациентов с миопической ХНВ часто наблюдается быстрое ухудшение центральной остроты зрения, которое может сопровождаться снижением центрального зрения и метаморфопсиями [161].

Свежие новообразованные сосуды прорастают в субретинальное пространство, и при офтальмоскопии ХНВ обычно визуализируется в виде небольшого плоского сероватого очага [44,79,129,]. Местоположение ХНВ часто является субфовеальным и юкстафовеальным (и реже внефовеальным) [79,126]. Редкой является перипапиллярная ХНВ, которая имеет форму, более приближенную к треугольной [126].

Острота зрения зависит от положения субретинальной неоваскулярной мембраны на глазном дне. В исследовании Verteporfin по фотодинамической терапии сообщалось, что при субфовеальной локализации острота зрения варьировалась 0,2 до 0,5 [182]. В рубцовой стадии экссудация уменьшается, что может привести к временному улучшению или стабилизации зрения. При этом может развиться пятно Фукса [162].

В атрофической стадии зрение еще больше ухудшается, и конечным результатом может стать центральная слепота. Следовательно, ежедневные задачи (например, чтение, вождение и обнаружение мелких предметов) могут быть существенно затруднены. Поскольку заболевание поражает людей трудоспособного возраста, это является значимой социальной, медицинской и экономической проблемой [183].

Диагностика и определение тактики лечения больных с мХНВ на современном этапе строится не только на данных визометрии и офтальмоскопии, но и включает высокоинформативные методы исследования.

Так, флюоресцентная ангиография используется для исследования циркуляции крови в сетчатке и сосудистой оболочке. Это инвазивное исследование, включающее внутривенное введение флюоресцеина. Процедура может сопровождаться побочными эффектами, включающими тошноту, головокружение и случайные аллергические реакции, хотя эти явления обычно носят мягкий характер [7,90].

В недавнем исследовании, оценивающем роль ОКТ и ФАГ в принятии решения об интравитреальном введении ингибиторов VEGF, ФАГ показала значительно более высокую чувствительность, чем ОКТ (p=0,007) в обнаружении предикторов повторных инъекций. Это говорит о том, что ФАГ является важным инструментом в оценке активности миопической ХНВ [100].

При флюоресцентной ангиографии классическая миопическая ХНВ выглядит в виде четко выраженного очага с гиперфлюоресценцией в ранних фазах исследования и просачиванием красителя в более поздних фазах [32,129]. Флюоресцентную ангиографию можно использовать для дифференциальной диагностики других заболеваний, сопровождающихся кровоизлиянием в макулярной области [44].

Однако зоны просачивания флюоресцеина возможно увидеть не всегда, так как исследованию может помешать наличие крупных кровоизлияний [162]. В этих случаях показана ангиография с индоцианином зеленым (ICGA), которая может помочь определить наличие и активности ХНВ.

Ангиография с индоцианином зеленым может использоваться в дополнение к ФАГ, поскольку она предоставляет больше информации о хориоидальной циркуляции, а также о расположении и выраженности дефектов мембраны Бруха [45]. Исследование с использованием конфокальной лазерной сканирующей системы и ICGA показало, что у 95% пациентов с миопической ХНВ были лаковые трещины и подчеркнуло высокую чувствительность данной методики [91].

С высокой степенью эффективности для диагностики мХНВ используется и оптическая когерентная томография. [46,76,88,89,96]. Следует отметить, что технология временной ОКТ (TD-OCT) является устаревшей и не может обеспечивать достаточного разрешения для объективной качественной и количественной оценки ХНВ при патологической миопии, а также и других изменений сетчатки.

По сравнению с ФАГ спектральная ОКТ (SD-OCT) обеспечивает более высокое разрешение изображения и демонстрирует хорошую общую чувствительность и специфичность для выявления гиперрефлективных очагов и оценки активности миопической ХНВ [29,95,113,115,118,161] .Оптическая когерентная ангиография имеет разрешение, сравнимое с разрешением FA и ICGA, и, как и другие типы ОКТ-ангиографии, она обеспечивает трехмерное изображение [37,86].Наконец, структура сосудистой оболочки и склеры может быть исследована с помощью ОКТ с улучшенной глубиной визуализации и источником излучения с переменной частотой (SS-OCT) [1,58,115,133].

В исследованиях Leveziel N., Caillaux V., Bastuji-Garin S. et al. было показано, что по сравнению с ФАГ, ОКТ оказалась менее чувствительным методом в выявлении признаков активности миопической ХНВ [104], что, как утверждают авторы, доказывает необходимость применения ФАГ в каждом случае при подозрении на мХНВ. Тем не менее, некоторые исследования показали, что одной только ФАГ может быть недостаточно для полноценной диагностики миопической ХНВ, комплексное исследование кроме этого метода должно включать SD ОКТ и ОКТА [117].

Кроме того, следует учитывать тот факт, что большинство современных моделей томографов не имеют возможности ввести поправку на степень рефракции или длину глазного яблока, в связи с чем корректная оценка полученных данных может быть затруднена у пациентов с близорукостью высокой степени [37].

Используя метод ОКТА, возможно оценить состояние кровеносных сосудов и степень нарушения перфузии на всей глубине сканирования без использования контрастного вещества. Визуализация сосудистого русла сетчатки и хориоидеи основана на регистрации движения крови в просвете сосуда и представляется в виде карт сосудистых структур [62,114].

В отличие от ФАГ, ОКТА – неинвазивный, безопасный, информативный метод оценки микроциркуляции, позволяющий определять локализацию, форму, структуру и площадь неоваскуляризации. В отличие от флюоресцентной ангиографии, ОКТА отражает картину сосудистого русла с учетом сегментации сетчатки.

Еще одним методом, позволяющим определять участки атрофии наружной сетчатки, ассоциированные с ХНВ, и оценивать динамику миопической хориоидальной неоваскуляризации, является аутофлюоресценция глазного дна. Преимущества этой диагностической технологии убедительно продемонстрированы в работах Sawa S.M., Gomi F., Tsujikawa M. et al. (2008) и Parodi M.B., Iacono P., Sacconi R. et al. (2015) [139, 154,163].

В современной офтальмологической практике возможности оптической когерентной томографии с учетом использования сосудистого режима широко используются в диагностике и мониторинге патологического процесса и, прежде всего, изменений макулярной зоны сетчатки. Программное обеспечение современных томографов, высокая разрешающая способность позволяют строить трехмерные модели исследуемой области и объективно оценивать по полученным данным эффективность лечения, открывая принципиально новые перспективы в диагностике и лечении миопической хориретинальной неоваскуляризации на ранних стадиях ее развития.

1.6. Принципы лечения мХНВ и современные подходы к лечению

На современном этапе изучения миопической хориоидальной неоваскуляризации считается, что в ее развитии участвуют различные этиологические факторы и звенья патогенеза, лечение данного заболевания до сих пор представляет нерешённую задачу. На данный момент ни один из существующих методов не позволяет гарантировать пациенту положительный исход заболевания и отсутствие осложнений.

Так, лазерная фотокоагуляция широко использовалась для лечения экстрафовеальной миопический ХНВ в прошлом столетии [51,151,169,183], хотя нет убедительных доказательства, подтверждающих эффективность данного метода. Лазер вызывает повреждение тканей сетчатки с формированием рубца или зоны атрофии, что может приводить к снижению остроты зрения. Ремиссия не долгосрочная, с частыми рецидивами. [69,140,155].

Иным механизмом действия обладает фотодинамическая терапия, которая представляет собой метод лечения, основанный на применении светочувствительного вещества (Вертепорфин), которое накапливается в патологических сосудах, а затем активируется в сетчатке с помощью специального света.

В результате фотохимической реакции Вертепорфина высвобождаются свободные радикалы, которые повреждают эндотелиальные клетки и приводят к окклюзии новообразованных сосудов. При этом отсутствует коагуляционный эффект в тканях сетчатки [9,48,50,125,164, 165,166,170,171,172, 197].

По сравнению с лазерной коагуляцией фотодинамическая терапия считается более щадящим методом воздействия на сетчатку, так как не приводит к появлению зон атрофии [119,144,150,204].

Комбинированная терапия (ФДТ + анти-VEGF) позволяет дополнить и совместить эффект лечения, уменьшить число курсов монотерапии, сохранить хороший функциональный результат. Комбинированная терапия ФДТ в

сочетании с интравитреальным введением анти-VEGF повышает эффективность лечения пациентов с ХНВ, снижает риск возникновения осложнений и позволяет ускорить реабилитацию пациентов с субмакулярной хориоидальной неоваскуляризацией [33,66,77,81, 93,142,143,145,151,167,168,200].

На базе НМИЦ МНТК «Микрохирургия глаза» Минздрава России в г. Москва был разработан комбинированный метод лечения СНМ, включающий последовательное проведение интравитреального введения Ранибизумаба и проведение фотодинамической терапии с Визудином через 5-7 дней после инъекции антиангиогенного препарата [31]. Изучив морфофункциональные изменения сетчатки в ранние сроки после комбинации ФДТ и интравитреального введения Ранибизумаба и после ФДТ в качестве монотерапии, исследователи обнаружили снижение реактивного ответа на ФДТ при первоначальном введении Ранибизумаба [31].

В последнее время фотодинамическая терапия и ФДТ в сочетании с ингибиторами ангиогенеза отходит на второй план в связи с активным использованием монотерапии антиVEGF-препаратами, имеющими большую эффективность, но остается все же актуальной при некоторых формах субретинальной неоваскуляризации.

Расширение показаний для использования интравитреальной терапии антиVEGF-препаратами при миопической ХНВ оказало значительное влияние на течение данного заболевания и тактику ведения больных. Однако, стратегия лечения до сих пор имеет пробелы. Кроме того, долгосрочная безопасность и эффективность этих методов до конца не изучены [56,207].

На сегодняшний день существует четыре вида препаратов анти-VEGF-терапии, которые были исследованы при лечении миопической ХНВ. Из них только ранибизумаб и афлиберцепт в настоящее время одобрены для интравитреального введения при данной патологии. Проведено несколько крупных проспективных рандомизированных контролируемых клинических исследований, направленных на оценку эффективности и безопасности антиVEGF-терапии при миопической ХНВ. На основании систематизированного

обзора и мета - анализа результатов имеющихся исследований антиVEGF-терапии при миопической ХНВ, Wang E., Chen Y. (2013) пришли к выводу, что данный способ следует рассматривать в качестве первого выбора при этом заболевании [60,187,192,193,205].

Одним из препаратов, лицензированных для лечения мХНВ является Aflibercept, который представляет собой рекомбинантный белок, содержащий VEGF-связывающие фрагменты из внеклеточных доменов человеческих VEGF-рецепторов 1 и 2, слитые с Fc-частью человеческого иммуноглобулина G1. Кроме того, Aflibercept является единственным средством против VEGF, способным также связывать и блокировать фактор роста плаценты.

В 2015 году были опубликованы результаты международного, многоцентрового, рандомизированного, двойного слепого контролируемого исследования MYRROR, которое проводилось в 20 центрах Европы и Азии, направленное на оценку эффективности и безопасности интравитреального введения афлиберцепта при миопической хориоидальной неоваскуляризации. [94]. Пациенты с миопической ХНВ были случайно распределены в соотношении 3:1 для интравитреального введения афлиберцепта 2 мг (N 1-4 91) или симуляции введения данного препарата (N 1-4 31) в течение 48 недель в соответствии с режимом 1 pro renata (PRN) в случае рецидива ХНВ [70,94,148].

Полученные результаты свидетельствуют о том, что для достижения оптимальных результатов требуется раннее начало лечения после подтверждения миопической ХНВ. Тот факт, что острота зрения была сохранена или даже повышена на 48 неделе, позволяет предположить, что наилучший результат можно получить, используя курс интравитреальных инъекций афлиберцепта в начале курса лечения.

Что касается анатомических структур, то у пациентов, получавших интравитреальный афлиберцепт, наблюдалось значительно большее уменьшение центральной толщины сетчатки (CRT), чем у пациентов, получавших плацебо (80,7 против 13,9 мм), и на 48-й неделе все пациенты из группы с плацебо были переведены на интравитреальное введение антиVEGF.

Ранибизумаб представляет собой Fab-фрагмент гуманизированного мышиного моноклонального антитела, который специфически связывается и ингибирует все биологически активные изоформы VEGF-A [73]. В результате успешных исследований Nor-Masniwati S. et al. (2011) Franqueira N., Cachulo M.L., Pires I. et al. (2012) и Yang X., Dai H. (2014) [100,101, 130,196,199] разработали режим дозирования интравитреального ранибизумаба 0,5 мг для миопической ХНВ в виде одной инъекции с последующей стратегией повторного введения по необходимости. Рандомизированное многоцентровое исследование III фазы RADIANCE, которое проводилось в течение 12 месяцев, оценивало эффективность и безопасность двух разных режимов дозирования ранибизумаба, и показало хорошую эффективность этой молекулы в лечении ХНВ. Большинство исследований интравитреального введения ранибизумаба по 0,5 мг включал период наблюдения 12 месяцев, и все они продемонстрировали постоянное и значительное улучшение корригированной остроты зрения при лечении, независимо от режима дозирования [53,103,112, 124, 143,158,159,177,175,180,195].

Исследования, длительность которых составляла 36 месяцев, так же доказали эффективность использования в качестве интравитреальных инъекций при мХНВ ранибизумаба 0,5 мг, отметив при этом значительное улучшение зрительных функций [42,85,61,180,181]

На современном этапе одним из перспективных методов лечения пациентов с субретинальной неоваскулярной мембраной является интравитреальное введение ингибиторов эндотелиального фактора роста сосудов (ИЭФРС), которые так же продемонстрировали в ряде исследований свою эффективность и безопасность как на местном, так и на системном уровнях. Однако, нежелательными эффектами после применения ИЭФРС можно считать разрушение митохондрий во внутреннем сегменте фоторецепторов и усиление их апоптоза [30, 71,134,179].

Таким образом, представленный обзор литературы позволил получить современные представления о распространенности миопической хориодальной

неоваскуляризии, этиологии, патогенезе, методах диагностики и лечения данного заболевания и в то же время показал, что имеющиеся на сегодняшний день сведения носят разрозненный характер. Результаты монотерапии анти-VEGF антителами и комбинированной терапии не однозначны, что обусловливает необходимость и актуальность всестороннего обследования как офтальмологического, так и соматического статуса пациентов с мХНВ, систематизацию полученных данных, а также поиск предикторов данного заболевания.

Глава 2. Клиническая характеристика пациентов и методы исследования

2.1. Клиническая характеристика пациентов. Дизайн исследования.

Исследования в рамках представленной работы проводились на базе Иркутского филиала ФГАУ «НМИЦ МНТК «Микрохирургия глаза» имени акад. С. Н. Федорова» в период с 2015 по 2018 гг.

Исследование включало в себя 3 основных этапа:

1. Изучение частоты встречаемости миопической хориоидальной неоваскуляризации по данным обращаемости ИФ ФГАУ «НМИЦ МНТК «Микрохирургия глаза» имени акад. С. Н. Федорова» (ЛПУ) [35] с 2006 по 2017 гг.

2. Проспективное обследование пациентов с верифицированным диагнозом миопическая хориоретинальная неоваскуляризация, которые составили основную клиническую группу.

3. Анализ полученных результатов. Разработка прогностических критериев, определяющих благоприятное и неблагоприятное течение мХНВ.

1 этап. Изучение частоты встречаемости мХНВ.

На первом этапе был проведен ретроспективный анализ 17187 историй болезни пациентов с миопией, проходивших обследование и лечение в ИФ ФГАУ «НМИЦ МНТК «Микрохирургия глаза» имени акад. С. Н. Федорова» с 2006 по

2017 гг., на основании которого установлено наличие мХНВ в 481 случаях. Из общего количества 91,8 % (461 человек) составили женщины и 8,2 % (20 человек) - мужчины.

2 этап. Проспективное обследование. Разработка диагностических критериев мХНВ у женщин.

Всем пациенткам с мХНВ, n=52 (52 глаза) и лицам группы контроля, n=61 (61 глаз), проведено всестороннее обследование офтальмологического статуса и некоторых характеристик соматического статуса. Больные с мХНВ получали ранибизумаб в режиме одной инъекции с последующей стратегией повторного введения по необходимости до подавления активности патологических хориоидальных сосудов (pro re nata).

В течение не менее 12 месяцев после первой инъекции ранибизумаба, с кратностью 1 раз в месяц пациентам с мХНВ проводилась оценка зрительных функций, офтальмоскопическая и биоретинометрическая оценка состояния сетчатки, степени активности очага. Через 12 месяцев от начала терапии, кроме того, учитывалось количество рецидивов, включение в патологический процесс парного глаза, количество потребовавшихся интравитреальных инъекции (Рисунок 1).

Критериями включения в клиническую группу было:

1. Женский пол
2. Наличие осевой миопии (ПЗО >25,5 мм)
3. Наличие очага хориоретинальной неоваскуляризации на одном или обоих глазах в стадии активности.
4. Возраст 25-40 лет
5. Добровольное согласие на участие в клиническом исследовании.

Общие критерии включения в группы контроля:

1. Женский пол
2. Возраст 25-40 лет
3. Добровольное согласие на участие в клиническом исследовании.

Дополнительные критерии включения для группы контроля с эмметропической рефракцией:

1. Острота зрения без коррекции не менее 0.9- 1.0
2. Отклонение рефракции от +0,5 до -0,5 дптр

Дополнительные критерии включения для группы контроля с миопической рефракцией:

1. Острота зрения с коррекцией не менее 0.9-1.0
2. Наличие осевой миопии (ПЗО >25,5 мм)

Критерии исключения:

3. Наличие сопутствующей соматической патологии и других офтальмологических заболеваний.
4. Невозможность адекватно оценить результаты обследования (низкая прозрачность оптических сред, отсутствие фиксации).

С учетом вышеперечисленных критериев включения и исключения были сформированы три группы обследуемых: одна клиническая группа и две группы контроля (Рисунок 1).

В первую клиническую группу включены результаты обследования пациенток с активной формой ХНВ (n=52). В случаях формирования мХНВ на обоих глазах в основную клиническую группу включали глаз с лучшей остротой зрения, позволяющей адекватно провести ОКТ-ангиографию.

Отдельно были сформированы группы контроля. Участники первой группы контроля были сопоставимы основной клинической группе по возрасту и степени

миопии (n=35). Вторую группу контроля составили женщины с эмметропией (n=36).

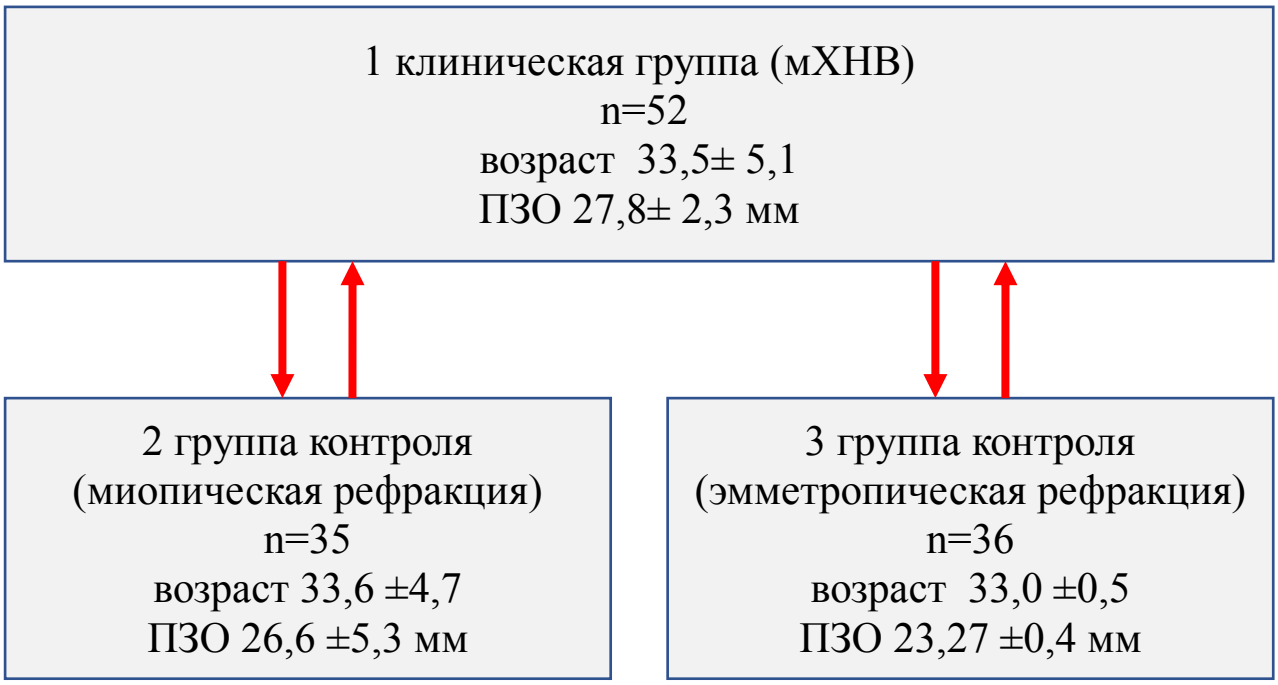

Рисунок 1 – Схема проведения сравнительного анализа изменений зрительной системы и показателей соматического статуса у пациенток с мХНВ

3 этап исследования. Разработка прогностических критериев, определяющих благоприятное и неблагоприятное течение мХНВ.

Для прогнозирования течения мХНВ был проведен сравнительный анализ между пациентками с мХНВ, имеющими благоприятное и неблагоприятное течение патологического процесса в ответ на анти-VEGF терапию.

Критериями благоприятного течения заболевания было:

1. Подавление активности неоваскулярной мембраны в результате проведения не более 3 интравитреальных инъекции анти-VEGF препарата.
2. Отсутствие формирования новых зон неоваскуляризации на исследуемом глазу.

3. Отсутствие формирования зон неоваскуляризации на парном глазу.

Неблагоприятным течение патологического процесса считались в случаях соответствия следующим критериям:

1. Необходимость проведения более 3 инъекций анти-VEGF препарата для подавления активности ХНВ.
2. Формирование новых зон неоваскуляризации на исследуемом глазу с мХНВ.
3. Формирование ХНВ на парном глазу.

На основании представленных критериев все пациентки были разделены на две группы. В четвертую группу с благоприятным течением мХНВ включена 31 пациентка (31 глаз), пятая группа представлена 21 (21 глаз) пациентками (Рисунок 2). Клинические исследования проведены в соответствии с Хельсинкской декларацией Всемирной медицинской ассоциации «Этические принципы проведения научных медицинских исследований с участием человека» (1964 год с поправками 2000 года) и «Правилами клинической практики в Российской Федерации» (Приказ Минздравсоцразвития РФ от 19.06.2003 № 266), Федеральным законом Российской Федерации от 21 ноября 2011 г. N 323 ФЗ «Об основах охраны здоровья граждан в Российской Федерации», одобрено Локальным этическим комитетом Иркутского филиала «МНТК «Микрохирургия глаза» им. акад. С.Н. Федорова». Письменное информированное согласие было получено от всех пациентов.

Рисунок 2 – Схема проведения сравнительного анализа изменений зрительной системы у пациенток с мХНВ

2.2. Методы лечения

Всем пациенткам с миопической хориоидальной неоваскуляризацией с лечебной целью проводилось интравитреальное введение ингибитора ангиогенеза ранибизумаба в дозе 0,5 мг в режиме одной инъекции с последующей стратегией повторного введения по необходимости [190,193].

За 30 минут до инъекции достигался медикаментозный мидриаз путем двукратного закапывания комбинированного препарата мидримакс.

После осуществления эпибульбарной анестезии путем трехкратной инстилляции в конъюнктивальную полость 0,5% раствора алкаина, операционная поверхность обработана 5% раствором бетадина. Дополнительно кожа век 2х-кратно обработана 10% бетадина, после чего высушена и наложена хирургическая салфетка-наглазник.

Веки фиксировались блефаростатом. Выполняли инъекцию ранибизумаба по стандартной технологии. Прокол конъюнктивы и склеры выполняли в одном из «косых» меридианов в 3,5-4 мм от лимба после разметки склерометром. Далее

глазное яблоко фиксировали с помощью пинцета за эписклеру для его иммобилизации. Для формирования тоннельной склеростомы осуществляли прокол конъюнктивы, сдвигая ее к месту склеропункции на 2-3 мм и под углом 30º выполняли первое «колено» склеростомы на 1/3-1/2 глубины, затем, путем ротации иглы в перпендикулярное по отношению к плоскости склеры положение, выполняли второе «колено» с последующим ее сквозным проколом. Игла вводилась на всю глубину с обязательным визуальным контролем положения ее кончика через зрачок. Далее производили введение ранибизумаба. Затем иглу извлекали одним движением. Операция завершалась введением под конъюнктиву 0,2 мл 0,4% раствора дексаметазона и 0,2 мл 4% раствора гентамицина.

Послеоперационный период у всех пациентов протекал без особенностей, осложнений ни в одном случае зафиксировано не было.

2.3. Методы исследования

В обследование пациентов были включены методы, позволяющие наиболее полно и всесторонне оценить изменения гомеостаза и офтальмологического статуса.

2.3.1 Стандартные офтальмологические методы исследования

Визометрия проводилась монокулярно вдаль без коррекции и с максимальной коррекцией с использованием сменяющихся оптотипов на фороптере ACP–6 Topcon (Япония) со встроенной системой смены корригирующих линз.

Рефрактометрия, определяющая степень аметропии, и кератометрия, определяющая кривизну роговицы, выполнялись с помощью автокераторефрактометра KR-3500 фирмы Topcon (Япония).

Биометрия проводилась в режиме А-сканирования для измерения переднезадней оси, глубины передней камеры, толщины хрусталика. Исследование выполнялось с использованием оптического биометра Haag-Streit LenStar (Швейцария).

Биомикроскопия переднего отрезка глаза, позволяющая оценить состояние роговицы, радужки, хрусталика и передних отделов стекловидного тела, осуществлялась с помощью фотощелевой лампы Haag-Streit BX-900 (Швейцария).

Офтальмоскопия, позволяющая оценить состояние сетчатки и зрительного нерва, проводилась с помощью щелевой лампы Haag-Streit BX-900 (Швейцария) и набором линз для офтальмоскопии фирмы VOLK (США).

2.3.2. Дополнительные методы диагностики

Оптическая когерентная томография в том числе в режиме angio (Optical Coherence Tomography) проводилась всем исследуемым лицам на спектральном томографе Optovue XR Avanti (США).

Для исследования центральных отделов сетчатки использовался протокол сканирования Retina Map, с помощью которого проводилась оценка толщины сетчатки от ретинального пигментного эпителия (РПЭ) до внутренней пограничной мембраны (ВПМ). Структура хориоидеи оценивалась в протоколе ортогонального сканирования (Cross Line), выполненном через центр фовеа в горизонтальном и вертикальном меридианах. Измерения проводились в семи точках по стандартной методике от наружной границы пигментного эпителия до внутренней границы склеры в проекции фовеа, парафовеа и перифовеа с шагом в 500 мкм с назальной и темпоральной сторон.

Структура хориоидеи оценивалась с учетом сегментации на трехмерных (3 D) и прямых сканах (En Face). Площадь мХНВ определялась на сканах Angio retina 3х3 мм и была измерена вручную, использовались стандартные функции прибора ОКТА. Оценка структурных изменений хориоидеи в режимах ортогонального сканирования (cross line), сосудистом режиме сканирования сетчатки (Angio retina), на трехмерных (3 D) и прямых сканах (En Face) складывалась из анализа основных трёх слоёв: наружного слоя, образованного крупными сосудами (слой Галлера), слоя средних сосудов (слой Заттлера), слоя мелких сосудов, от которого отходят ветви в самый внутренний - хориокапиллярный слой.

Визуализация сосудистого русла сетчатки проводилась с помощью Angio Retina [6.0] - исследование относительной плотности капилляров в поверхностном и глубоком капиллярных сплетениях сетчатки в зоне размером 6х6 мм.

Флюоресцентная ангиография глазного дна – это метод исследования, который позволяет объективно оценивать кровоток сосудистой сети и капилляров сетчатки, а также состояние пигментного эпителия. Способ диагностики заключается во внутривенном введении красителя – флюоресцеина и наблюдении за его прохождением по сосудам глазного дна. Исследование проводилось на фундус-камере Topcon TRC-50DX (Япония) с модулем захвата – цифровой фотокамерой Nikon D300s. Чувствительность матрицы фотоаппарата была установлена на значение 800 ISO (International Standards Organization). Значение экспозиции составляет 1/40 с.

Для контрастирования кровотока применяли 5,0 мл флюоресцеина (10% раствор флюоресцеина-натрия) производства фирмы Novartis, Швейцария, который вводится в локтевую вену пациента и с током крови разносится по всему телу, в том числе и в сосуды глаза. Ангиографии предшествовали фотографии глазного дна. С момента появления красителя на глазном дне проводилась серийная фотосъемка, фиксирующая все фазы исследования. На ФАГ исследовалась область заднего полюса глаза.

Электроретинография (ЭРГ) проводилась для оценки биоэлектрической активности клеточных элементов сетчатки. Исследования выполнялись на приборе Roland Consult (Германия) с использованием одноразовых петлевых электродов.

ЭРГ проводилась с целью объективной оценки функционального состояния структур сетчатки и представляла собой графическое выражение фоторецепторной и нейрональной активности, возникающей на световую стимуляцию в области клеточных мембран, меняющих свою полярность и служащих источником тока. В генерации ЭРГ принимают участие все нейроны сетчатки: фоторецепторы, пигментный эпителий, клетки биполярные, Мюллера, горизонтальные, амакриновые, интерплексиформные и ганглиозные. Каждый из компонентов ЭРГ генерируется различными структурами сетчатки, что позволяет с высокой степенью достоверности судить о локализации патологического процесса.

Для стандартизации результатов был использован регламент регистрации ЭРГ, предложенный Международным обществом клинической электрофизиологии зрения (ISCEV).

При регистрации показателей исследовали амплитуду волн и их латентность. Амплитуда свидетельствовала, прежде всего, об общей сохранности фоторецепторов, латентность (в первую очередь латентность волны b) зависела от времени реполяризации мембран и характеризовала состояние K-Na насоса.

Осцилляторные потенциалы (ОП) согласно общепринятым стандартам (ISCEV, 2009) [115] выделяли при темновой или световой адаптации при расширенном зрачке, используя стандартный белый стимул (1,5–3,0 фотопические кд•с/м2), предъявляемый с интервалом через каждые 15 с при темновой и 1,5 с – при световой адаптации с настроенным фильтром пропускания частот на диапазон от 75–100 до 300 Гц и выше. При этом в анализе использовалась только вторая и последующие волновые последовательности в связи с возможным влиянием артефактов и частым искажением первого сигнала.

Для оценки наличия и глубины ретинальной ишемии использовались значения b-волны максимальной ЭРГ, показания поздних осцилляторных потенциалов и нейроглиального индекса.

Зрительные вызванные потенциалы (ЗВП) отражали функциональное состояние зрительного нерва и электрическую активность макулярной области и служили индикатором поражения зрительного нерва и тракта и показателем процессов демиелинизации.

Исследования выполнялись на приборе Roland Consult (Германия). Активный электрод помещали на 1,5-2 см выше затылочного бугра по средней линии над областью проекции зрительной зоны (поле 17 по Бродману). Индифферентный электрод помещали на мочке уха, заземляющий электрод – на фронтальной части скальпа. ЗВП регистрировались на вспышку (вспышки белого цвета частотой 2 Гц) и шахматный паттерн, измерения проводились в комплексе волн p100.

2.3.3. Методы исследования соматического статуса

Проводилось изучение концентрации гормонов с целью оценки репродуктивной функции и стрессорных реакций: тиреоидных гомонов (ТТГ, Т4), кортизола, соматотропного гормона (СТГ), лютеинизирующего гормона (ЛГ), тестостерона, фолликулостимулирующего гормона (ФСГ), пролактина, прогестерона и эстрадиола (ИФА анализатор “Immunohem-2100”).

Также проводилось изучение липидограммы второго уровня с определением липопротеина (а), соотношения Апо В/Апо А (Accent 200 Cormay Poland), коагулограммы (Helena C-2 UK), показателей окислительного стресса (Form plus Callegari Italy), концентрации высокочувствительного С- реактивного белка.

Забор крови для исследования проводился из локтевой вены, у женщин с сохраненным и частично сохраненным менструальным циклом с 5 по 9 день.

Определение уровня тиреоидных гомонов (ТТГ, Т4), кортизола, соматотропного гормона (СТГ), лютеинизирующего гормона (ЛГ), тестостерона, фолликулостимулирующего гормона (ФСГ), пролактина и эстрадиола. Осуществлялся методом твёрдофазного иммуноферментного анализа (ИФА) - использование твёрдых носителей для иммобилизации антител с последующим специфическим связыванием определяемого соединения на сорбенте и идентификацией образовавшихся иммунокомплексов с помощью меченных ферментами компонентов.

Определение концентрации Липопротеина (а) – исследовался путем иммунотурбидиметрии. Турбидимитрия – количественный анализ состава и свойств веществ, основанный на измерении количества света, поглощаемого подкрашенной суспензией.

Липопротеин (а)(ЛП(а)) – это макромолекулярный комплекс липопротеина низкой плотности и белка аполипротеина (а), являющийся индикатором значительно повышенного риска раннего атеросклероза и связанных с ним заболеваний (ишемической болезни сердца, инсульта и заболеваний периферических сосудов). Уровень ЛП(а) обусловлен генетически и мало подвержен влиянию пола, возраста и факторов среды.

Референтные значения ЛП(а):

- целевой уровень <14 мг/дл
- пограничный риск 14-30 мг/дл
- высокий риск 31-50 мг/дл
- очень высокий риск >50 мг/дл

Определение концентрации фракций липопротеидов (ЛПОНП, ЛПНП, ЛПВП, аполипопротеин А1, аполипопротеин В и их соотношение). Концентрацию каждой фракции липопротеидов рассчитывали в сыворотке крови прямым гомогенным методом, позволяющим с помощью специально подобранных детергентов блокировать все классы липопротеидов, кроме определяемого. Затем концентрация необходимого ЛП рассчитывалась общепринятым ферментативным

методом на основе холестерол-оксидазно-пероксидазном каскаде развития окраски.

Определение концентраций липопротеидов позволило рассчитать коэффициент атерогенности по следующей формуле:

Коэффициент атерогенности = (Общий холестерин-ЛПВП)/ЛПВП

Коэффициент атерогенности в норме составляет до 3.

Определение концентрации фибриногена проводилось модифицированным методом Клаусса с использованием **тест-системы «Фибриноген-тест».** *Принцип метода* заключается в определении времени свертывания цитратной плазмы избытком тромбина. Концентрация фибриногена определяется по калибровочной кривой, построенной в билогарифмической системе координат. Референтный диапазон концентрации фибриногена составляет 2,0-4,0 г/л.

Определение концентрации С-реактивного белка высокочувствительным методом (hsCRP) проводилось в сыворотке крови с помощью высокочувствительной иммунотурбидиметрии с латексным усилением. Референтное значение hsCRP составляет от 0,05 до 1 г/л.

2.3.4. Статистический анализ

Статистический анализ результатов исследования был проведен с помощью пакета современных статистических компьютерных программ Microsoft Office Excel 2007, Statistica 6.0 и MedCalc ver. 18.2.1 и включал следующие этапы:

1.Дескриптивный анализ (описательная статистика результатов исследований). Для групп из описательной статистики были просчитаны следующие характеристики – среднее значение (M), стандартное отклонение (s). Показатели групп были проверены на нормальное распределение по критерию Шапиро-Уилка. Так как распределение отличалось от нормального, были применены методы непараметрической статистики. Вариационные ряды

сравнивались с применением критерия Манна-Уитни, и Краскелла-Уоллиса. Выбранный критический уровень значимости равнялся p <0,0125 [5, 6,8,12,13,16,27].

2. Попарное сравнение результатов исследования пациентов и лиц контрольной группы проводилось с поправкой на множественные сравнения. При этом критический уровень, рассчитанный по формуле $p=1-0,95^{1/3}$ составил 0,0125 [22,34].

3. С учетом объема выборки корреляционный анализ проводился по методу Пирсона позволил определить фактическую степень параллелизма между двумя рядами изучаемых признаков и оценить тесноту установленной связи с помощью количественно выраженного коэффициента [23,40]. Данный анализ демонстрирует факт, что изменчивость одного признака находится в соответствии с изменчивостью другого, а также позволяет оценить тесноту согласованных взаимосвязей, касающихся группы родственных показателей, которые формируют корреляционную плеяду. Оценка достоверности корреляционных связей, в зависимости от числа наблюдений, проводилась с помощью соответствующих таблиц [22]. Значимый коэффициент корреляции с учетом выборки превосходил критическое значение, равное 0,3. Сила, степень или теснота корреляционной связи определялась по абсолютному значению коэффициента корреляций и не зависела от ее направленности. При коэффициенте $r>0,7$ связь считалась сильной, при $0,5<r<0,7$ – средней [16].

4. Анализ классификаций с применением ROC-кривых для выявления наиболее специфичного признака, характеризующего изменение основных показателей [39]. График ROC позволяет оценить качество бинарной классификации, отображает соотношение между долей объектов от общего количества носителей признака, верно классифицированных как несущих признак, и долей объектов от общего количества объектов, не несущих признака, ошибочно классифицированных как несущих признак при варьировании порога решающего правила. Количественную интерпретацию ROC дает показатель AUC (англ. *area under curve* – площадь под кривой) – площадь, ограниченная ROC-

кривой и осью доли ложных положительных классификаций. Чем выше показатель AUC, тем качественнее классификатор, при этом значения от 0,5 до 0,7 демонстрируют непригодность выбранного метода классификации либо низкое качество полученной модели.

Глава 3. Оценка частоты встречаемости мХНВ. Определение особенностей структурно-функциональных изменений органа зрения и показателей гомеостаза у пациентов с миопической хориоидальной неоваскуляризацией (мХНВ)

Целью данной главы является определение офтальмологических и соматических факторов риска, которые с определенной долей вероятности могут не только являться предикторами развития данного заболевания, но и обусловливать особенности формирования и течения патологического процесса.

Для решения данной цели последовательно решались задачи направленные на определение частоты встречаемости миопической хориоидальной неоваскуляризации; изученю особенностей структурно-функциональных изменений органа зрения по данным клинических исследований, ОКТ; оценке ретинальной и хориоидальной микроциркуляции по данным ОКТ-А; оценке изменения исходной реактивности организма у женщин с мХНВ с учетом данных исследования гомеостаза.

3.1. Оценка частоты встречаемости миопической хориоидальной неоваскуляризации по данным обращаемости в Иркутский Филиал ФГАУ «НМИЦ МНТК «Микрохирургия глаза» имени акад. С. Н. Федорова»

Задачей данного этапа работы было: проанализировать частоту встречаемости миопической хориоидальной неоваскуляризации.

На первом этапе исследования был проведен ретроспективный анализ 17187 историй болезни пациентов с миопией, проходивших обследование и лечение в Иркутском филиале ФГАУ «НМИЦ МНТК «Микрохирургия глаза» имени акад. С. Н. Федорова» с 2006 по 2017 гг. Исходя их данных общей и первичной заболеваемости по данным обращаемости в лечебно-профилактическое учреждение (ЛПУ) установлено, что пациенты с миопической ХНВ составляют 2,8 % (246 человек) из впервые обратившихся за этот период времени больных с миопией (Таблица1).

Возраст пациентов с мХНВ варьировал от 25 до 40 лет, в среднем составив 34,0±6,1 года. В преобладающем большинстве больные мХНВ были представлены женщинами репродуктивного возраста, имеющими миопическую рефракцию от -4,0 до -19,0 дптр, в среднем -8,5±1,1 дптр. При этом аксиальная длина глаза составляла от 24,43 до 32,38 мм, в среднем - 27,9±1,8 мм.

Таблица 1

Характеристика пациентов с миопической ХНВ

Показатели	Частота встречаемости мХНВ, чел.	Частота встречаемости мХНВ, %
мужчины	20	8,2
женщины	226	91,8
миопия 1 степени	1	0,4
миопия 2 степени	95	42,0
миопия 3 степени	130	57,5

Всё это послужило обоснованием включения в основную клиническую группу исследования пациенток женского пола.

Таким образом было показано, что мХНВ развивается у лиц молодого трудоспособного возраста, что подтверждает не только научную и но и социальную значимость провдимого исследования.

3.2. Оценка структурно-функциональных изменений органа зрения у пациентов с миопической хориоидальной неоваскуляризацией (мХНВ)

Задачей данного этапа работы было изучение структурно-функциональных изменений органа зрения у больных с миопической хориоидальной ишемией. Для этого были проанализированы данные клинических исследований, проведена оценка степени нарушения ретинальной и хриоидальной микроциркуляции у пациентов по данным ОКТ, ОКТ-А и данных ЭРГ.

3.2.1 Оценка рефракционных, биометрических показателей и остроты зрения у больных с мХНВ

Дальнейшее углубленное комплексное обследование проводилось у 52 женщин (группа 1) с диагнозом миопическая хориоретинальная неоваскуляризация. Сравнительный анализ полученных результатов проводился с и группами контроля: группа 2 - женщины с миопией средней и высокой степени, которые были ревалентны пациентам клинической группы по возрасту и аксиальной длине глазного яблока, группа 3 - 36 женщин с эмметропией (см глава 2).

Результаты сравнительного анализа исследуемых параметров глаза с мХНВ показали, что у пациенток основной клинической группы длина глазного яблока варьировала от 25,5мм до 31,5 мм, в подавляющем большинстве случаев аксиальный размер превышал 28,0 мм (Рисунок 3).

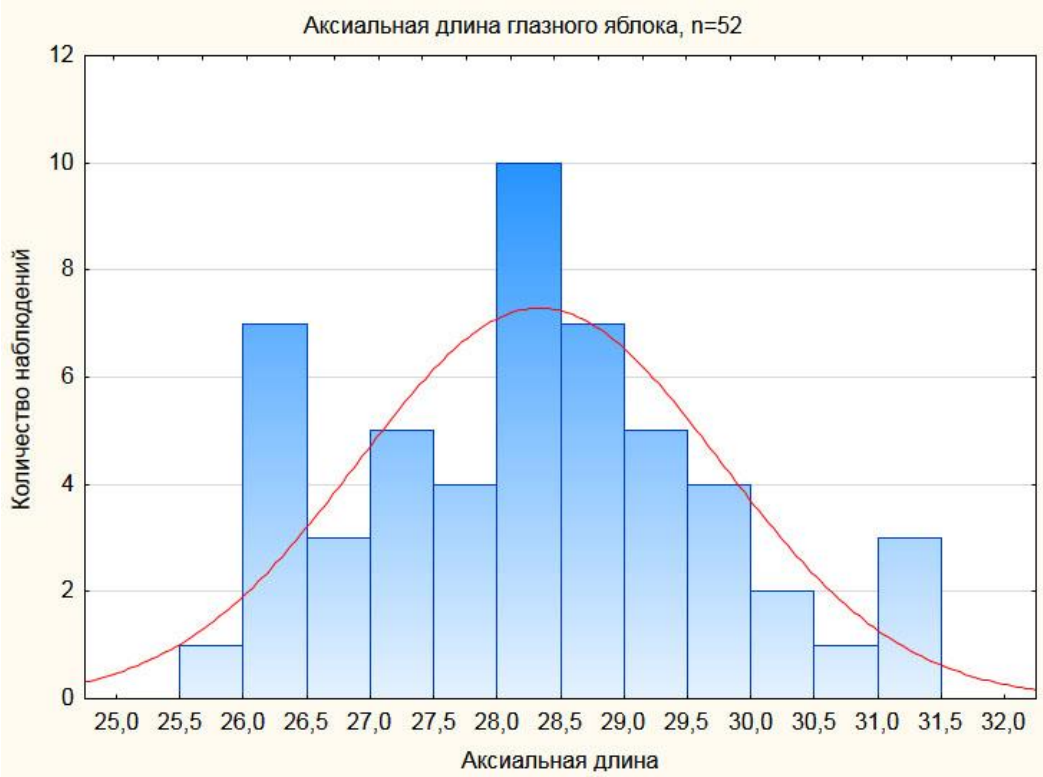

Рисунок 3 - Гистограмма распределения пациенток с мХНВ в зависимости от аксиальной длины глазного яблока

Показатели кератометрии были сопоставимы во всех группах, в среднем составив 43,0±0,01 дптр, что опосредованно свидетельствовало о наличии в клинической группе только осевой миопии. Степень близорукости в первой и второй группах была сопоставима (p >0,05) и составила в среднем -8,5±1,1 дптр (Таблица 2).

Таблица 2

Оценка сферического компонента рефракции у больных с мХНВ

Показатели	1 Клиническая группа, n=52 Медиана IQR	2 Контроль, миоп. рефр гр.2, n=35 Медиана IQR	3 Контроль эмметропия гр.3, n= 36 Медиана IQR	Манна-Уитни, p
Сферический эквивалент, дптр	-8,5 -7,6-9,4	-7,65 -5,97-9,33	-0,09 -0,21-0,39	p_{1-2}=0,05 $p_{1-3,2-3}$ =0,5 $p_{1-3,2-3}$=0,001

Формирование мХНВ закономерно сопровождалось снижением центральной корригированной остроты зрения, которая варьировала от 0,01 до 0,8, составив в среднем 0,3 ±0,2, что было в 2,6 раза ниже значений с группы контроля лиц с миопической рефракцией и в 3,3 раза контроля с эмметропией (Рисунок 4). Тоесть формирование ХНВ у пациентов с миопией сопряжено с выраженной элонгацией глазного яблока и значительным снижением разрешающей способности глаза, что объясняется поражением макулярной зоны сетчатки.

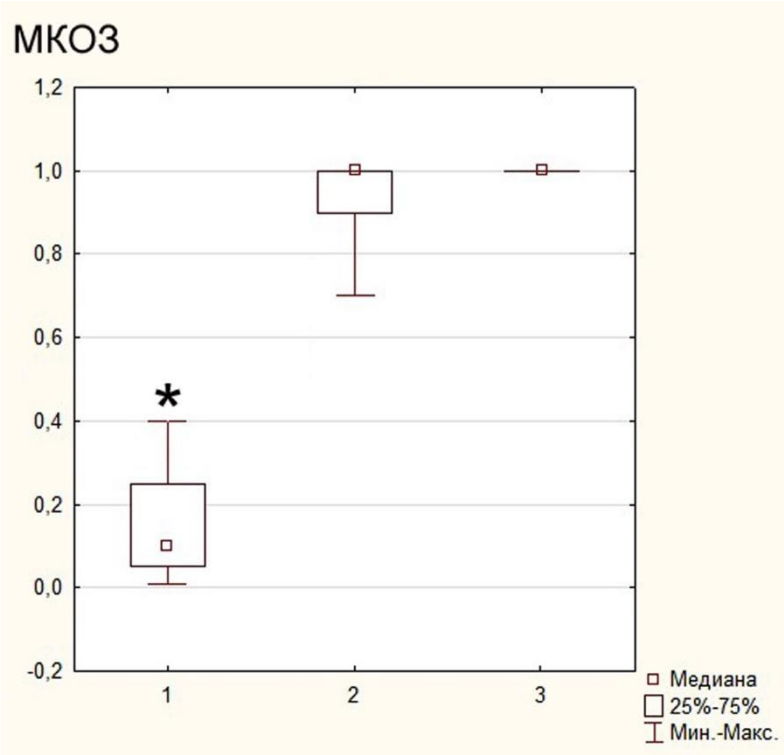

1 - основная клиническая группа,

2 – контроль (миопическая рефракция),

3 – контроль (эмметропия). * - p=0,001

Рисунок 4 - Диаграмма изменения максимальной корригированной остроты зрения

3.2.2 Оценка структурно-функциональных изменений сетчатки и хориоидеи по данным ОКТ, ОКТ-А у больных с мХНВ

Всесторонняя оценка структурных изменений хориоретинального комплекса позволила выявить следующее: в 24% случаев пациенты с мХНВ имели мозаичный или паркетный тип глазного дна, причинами формирования которого является частичная утрата пигментного эпителия и слоя хориокапилляров. У пациентов группы контроля с сопоставимой степенью миопической рефракции такие изменения встречались лишь в 5% случаев, а при эмметропии не были выявлены ни в одном случае.

Кроме того, у пациенток клинической группы как в 72% случаев при офтальмоскопии визуализировались так называемые «лаковые трещины»,

происхождение которых связано с механическим повреждением комплекса пигментный эпителий-стекловидная пластинка-хориокапилляры. У лиц группы контроля с миопией такие изменения выявлены лишь в 5 % случаев, при эмметропии отсутствовали (Рисунок 5).

(А) – клиническая группа мХНВ;

(Б)- контрольная группа миопия;

(В) - контрольная группа эммеропия.

Желтыми стрелками указано положение «лаковых трещин» на глазном дне.

Рисунок 5 - Фоторегистрация состояния глазного дна

В проекции зоны ХНВ офтальмоскопически выявляли небольшой очаг светло серого цвета, расположенный в 95% случаев юкстафовеолярно.

Активность субретинальной неоваскулярной мембраны подтверждалась данными флюоресцентной ангиографии (ФАГ). По данным ФАГ визуализирвалась слабая гиперфлюоресценция в проекции очага ХНВ, начинающаяся в артериовенозной фазе, нарастающая к фазе рециркуляции и сохраняющаяся до конца исследования (Рисунок 6).

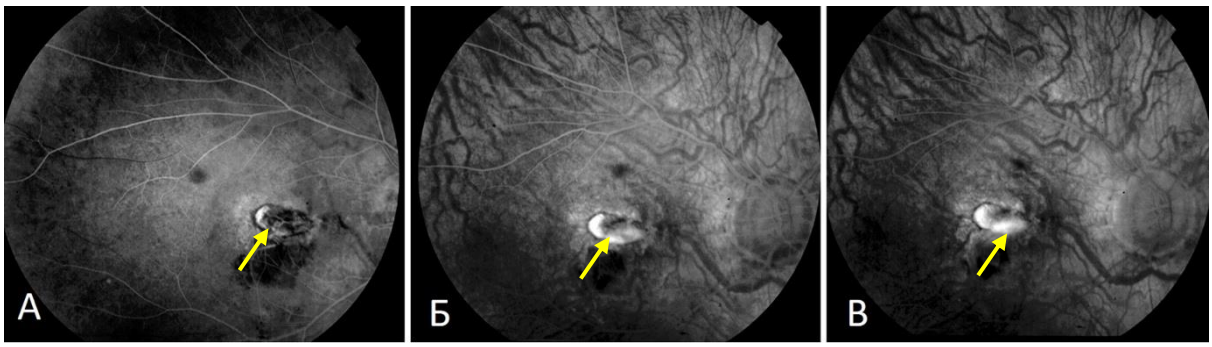

А - артериовенозная фаза,

Б- Фаза рециркуляции,

В - Поздняя фаза. Желтыми стрелками указано заполнение красителем сосудов СНМ.

Рисунок 6 - фазы флюоресцентной ангиографии

Биоретинометрия с использованием режимов ортогонального сканирования (cross line) и сосудистого режиме сканирования сетчатки (Angio retina) позволила выявить, что у всех пациенток с мХНВ на уровне хориокапилляров и наружной сетчатки произошло формирование классической субретинальной неоваскулярной мембраны II типа, которая имела сравнительно небольшие размеры (горизонтальный - 568±111,5мкм, вертикальный - 205±28,6 мкм, сагиттальный - 316±31,3 мкм).

Кроме того, в ходе исследования было установлено, что в 68% случаев ХНВ соответствовала 2 типу паттернов по классификации Elsa Bruyère et al. (2018), для которого характерно наличие фидерного сосуда и хорошо визуализирующихся сосудистых петель, окаймленных темным ореолом, соответствующим зонам ишемии хориокапилляров. Менее чем в 30% случаев строение ХНВ соответствовало третьему типу паттерна и имело вид “бутона дерева”, для которого характерна плотная сосудистая сеть, фидерный сосуд. Ореол по периферии не визуализируется или слабо визуализируется.

При этом площадь выделенной области, соответствующей СНМ и выделенной площади сосудов, при третьем типе паттерна превышала соответствующее значение второго типа паттерна практически в пять раз (Рисунок 7 А, Б, Таблица 3).

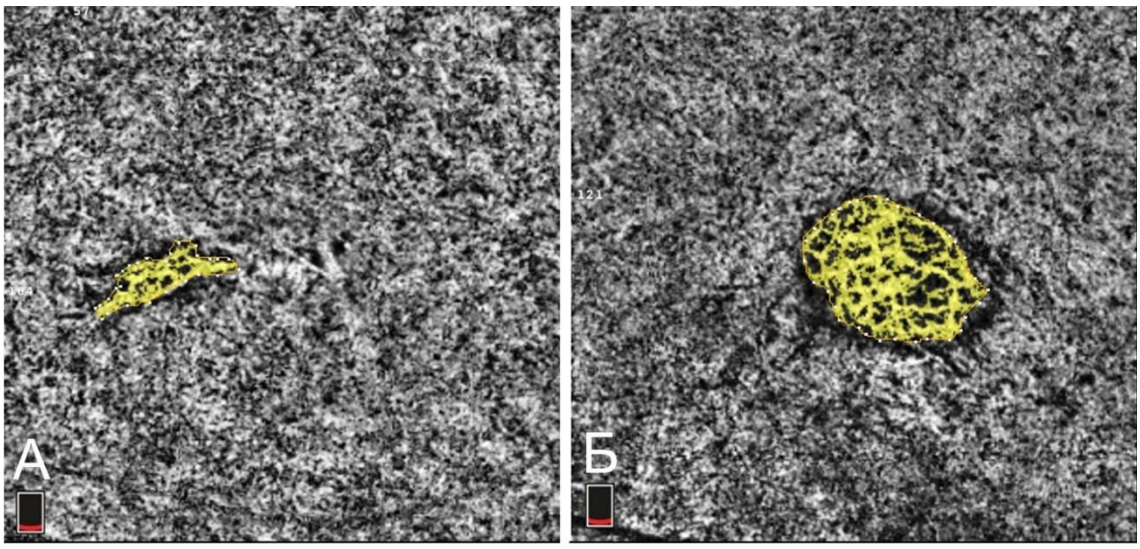

А - второй тип паттерна;

Б - третий тип паттерна

Рисунок 7 - Примеры ОКТА оценки структуры и площади мХНВ

Таблица 3

Оценка площади хориоидальной неовскуляризации при помощи оптической когерентной томографии в сосудистом режиме сканирования

Показатели	II паттерн n=34 Медиана IQR	III паттерн n=18 Медиана IQR	Мана-Уитни, p
Выделенная область (Select area) мм^2	0,09 0,08-0,10	0,53 0,48-0,57	p=0,002
Выделенный сосуд (Select vessel) мм^2	0,07 0,06-0,08	0,33 0,30-0,04	p=0,0001

Оценка состояния ретинальной гемоперфузии включала исследование плотности поверхностного и глубокого сосудистого сплетения в области фовеа, парафовеолярно и перифовеолярно. В связи с грубой деформацией макулярного профиля у пациенток с мХНВ оценка фовеолярной аваскулярной зоны (FAZ) была невозможна.

Установлено отсутствие статистически значимых отличий в показателях относительной плотности капилляров поверхностного сосудистого сплетения между основной клинической группой и группой контроля с миопической

рефракцией. В то же время на уровне глубокого сосудистого сплетения выявлено уменьшение относительной плотности капилляров в парафовеолярной области на глазах с мХНВ на 20% по сравнению с группой контроля с миопией и более чем на 30% по сравнению с группой контроля с эмметропией, соответственно (Рисунок 8,9).

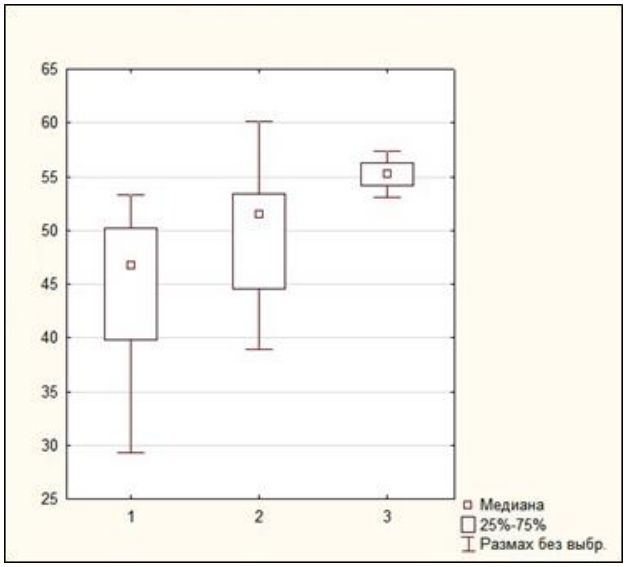

1 – клиническая группа мХНВ,

2 - контрольная группа с миопической рефракцией,

3 – контрольная группа с эмметропией * - p = 0,001

Рисунок 8 - Диаграмма изменения относительной плотности капилляров поверхностного сосудистого сплетения парафовеолярно у больных с мХНВ %

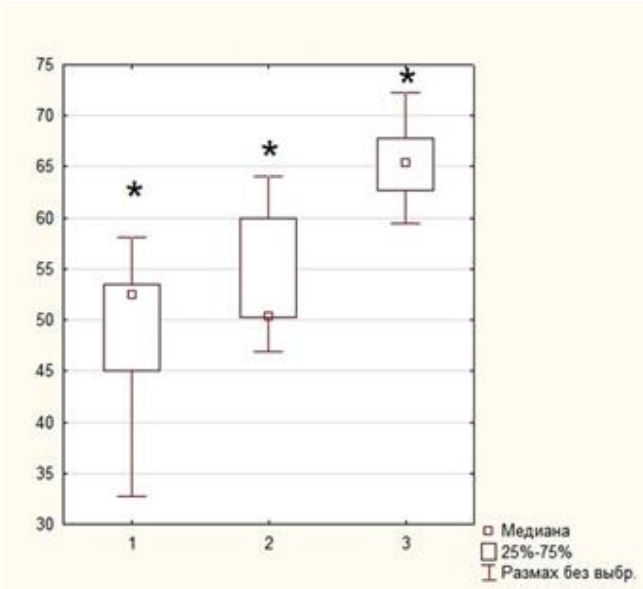

1 – клиническая группа мХНВ,

2 - контрольная группа с миопической рефракцией,

3 – контрольная группа с эмметропией

Рисунок 9 - Диаграмма изменения относительной плотности капилляров глубокого сосудистого сплетения парафовеолярно у больных с мХНВ % * - p 1-2 = 0,01, p 1-3,2-3= 0,0001

Кроме того, было установлено выраженное уменьшение толщины хориоидеи как на глазах с ХНВ. Средняя толщина хориоидеи, рассчитанная по результатам измерения в стандартных 7 точках, в основной клинической группе была меньше значений групп контроля с миопией в 3, с эмметропией в 4 раза (Рисунок 10).

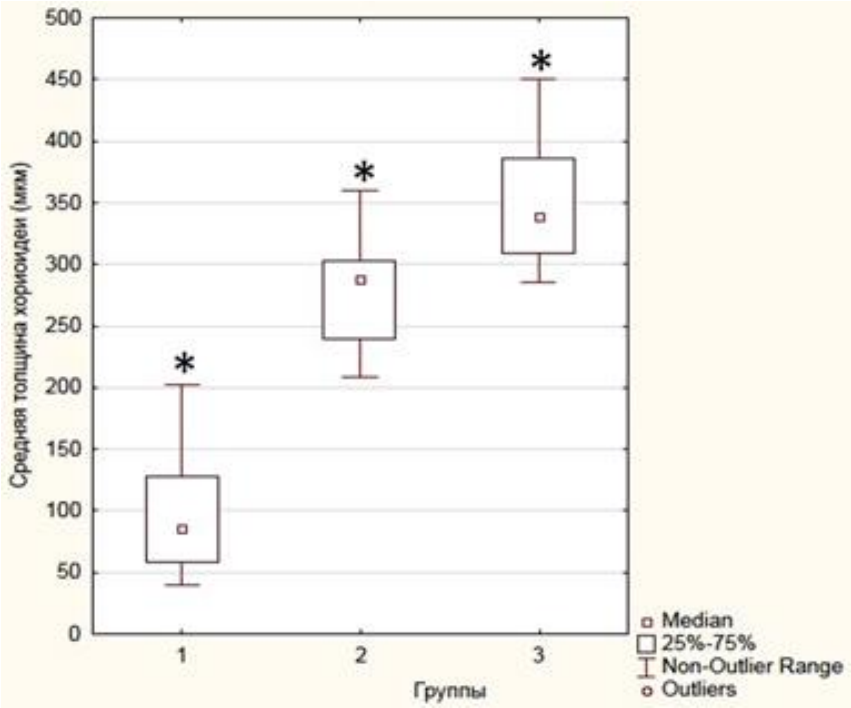

1 - клиническая группа мХНВ,

2 - контрольная группа с миопической рефракцией,

3– контрольная группа с эмметропией *p = 0,001

Рисунок 10 - Диаграмма изменения толщины хориоидеи у больных с мХНВ

Важным является тот факт, что у каждой 8-й пациентки основной клинической группы толщина хориоидеи не превышала 50 мкм, что свидетельствовало о серьезных дистрофических процессах, лежащих в основе хориоретинальной ишемии.

Оценка структурных изменений хориоидеи в режиме ортогонального сканирования (Cross line) и сосудистом режиме сканирования сетчатки (Angio retina), на трехмерных (3D) и прямых сканах (En Face) выявила наличие выраженной дезорганизации слоев хориоидеи, нарушение сегментации, которая проявлялась замещением хориокапиллярного слоя и слоя Заттлера слоем крупных сосудов. Также отмечалось изменение калибра и хода сосудов слоя Заттлера и Галера за счет дезорганизации соединительной ткани между сосудами на глазах с мХНВ (Рисунок 11А).

Сегментация хориоидеи на парном глазу была частично сохранена

(Рисунок 11Б). В группах контроля подобные изменения отсутствовали (Рисунок 11 В, Г).

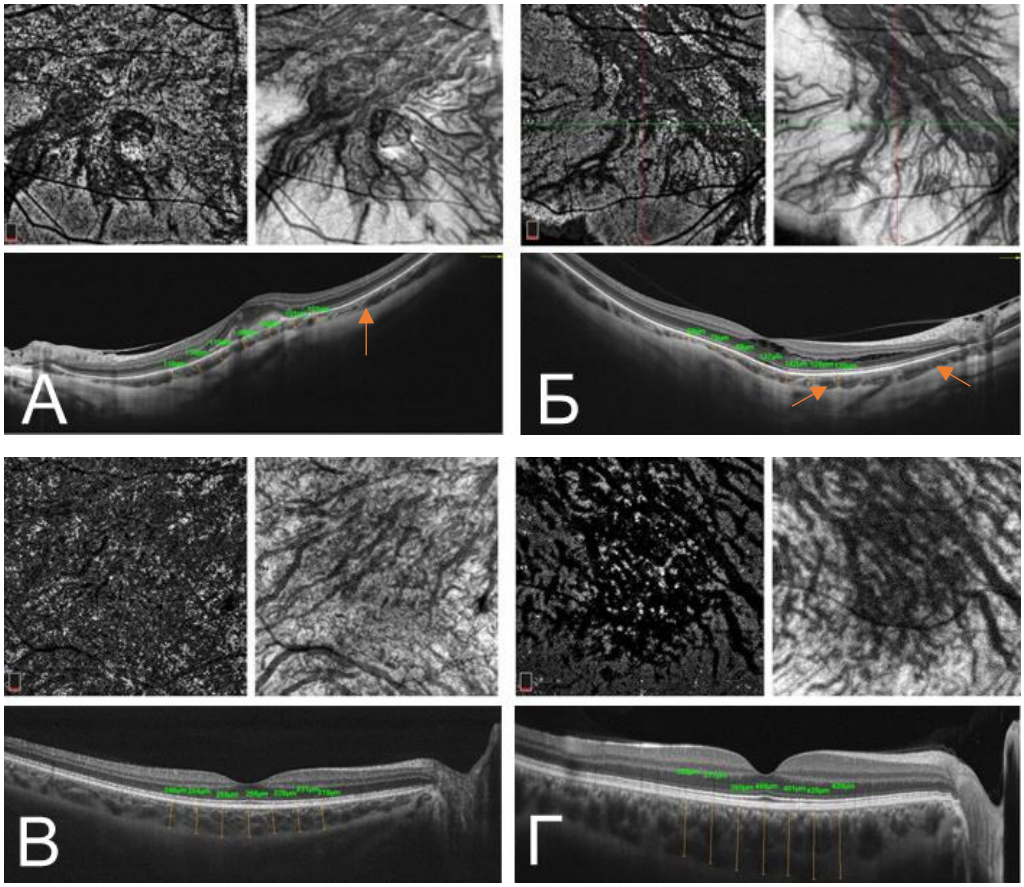

(А) – клиническая группа с мХНВ, красная стрелка-слой Галлера;

(Б) - парный глаз, красная стрелка - слой Заттлера и Галлера;

(В) - контрольная группа с миопией;

(Г) - контрольная группа эммеропия.

Рисунок 11 - Изменение структуры хориоидеи у больных с мХНВ

Изменения глазного дна у больных с мХНВ характеризуются частичной утратой пигментного эпителия и слоя хориокапилляров, наличием дефектов комплекса пигментный эпителий-стекловидная пластинка-хориокапилляры, что создает условия для формирования субретинальной неоваскулярной мембраны.

Выраженные нарушения толщины и топографии сосудистой сети являются важным фактором, свидетельствующим о значительных гемодинамических расстройствах у больных с мХНВ.

3.2.3 Изменение показателей электорогенеза сетчатки

С целью объективной оценки нарушения функциональной активности сетчатки и пигментного эпителия, а также наличия хориоретинальной ишемии всем пациентам были проведены электрофизиологические исследования по стандарту ISCEV.

На глазах с мХНВ установлена умеренная, но статистически достоверная разница в значениях временных и амплитудных показателей паттерн-ЗВП на крупный и мелкий стимулы (Таблица 4). Установлено умеренное снижение амплитуды а-волны скотопической и фотопической ЭРГ более чем в 1,5 и 2 раза по сравнению с данными лиц групп контроля с миопией и эмметропией соответственно. Кроме того, по сравнению с контролем, наблюдалось достоверное повышение нейроглиального индекса при миопической ХНВ, что свидетельствовало о снижении функциональной активности фоторецепторов центральных отделов сетчатки и выраженной ишемии (Рисунок 12,13).

Таблица 4

Сравнительный анализ показателей электрофизиологических исследований у пациентов с мХНВ

Показатели	1Клиническая группа n=52	2 Контроль, миоп. Рефр. n=35	3 Контроль эмметропия n= 36	Манна-Уитни, p
	Медиана IQR	Медиана IQR	Медиана IQR	
Ампл. P100 на крупный стимул паттерн-ЗВП (µV)	10,01 6,04-13,03	12,25 10,64-17,8	12,82 10,65-15,45	p1-2;p1-3=0,001
Ампл. P100 на мелкий стимул паттерн-ЗВП (µV)	9,45 4,55-13,4	14,65 7,06-21,3	14,75 11,35-19,2	p1-2;p1-3=0,006
Ампл. b-волны скотопической ганцфельд-ЭРГ, стимул 0,01 (µV)	82,33 56,6-99,1	93,85 75,48-140,01	102,56 55,36-122,51	p1-2;p1-3>0,0125
Ампл. a-волны скотопической ганцфельд-ЭРГ, стимул 3,0 (µV)	120,02 105,01-138,02	180,51 146,02-221,03	161,02 144,01—186,08	p1-2;p1-3=0,0001
Ампл. b-волны скотопической ганцфельд-ЭРГ, стимул 3,0 (µV)	208,05 185,06-241,07	283,06 213,01-335,06	239,05 190,02-289,51	p1-2=0,001
Нейроглиальный индекс b/a	1,92 1,73-2,01	1,56 1,42-1,61	1,55 1,38-1,67	p1-2;p1-3=0,0007
Ампл. a-волны фотопической ЭРГ (µV)	18,92 14,21-28,0	29,44 26,52-38,39	28,91 26,05-30,66	p1-2;p1-3=0,001
Ампл. b-волны фотопической ЭРГ (µV)	75,05 57,65-85,29	113,54 90,16-161,03	100,15 80,86-123,05	p1-2;p1-3=0,001
Лат. b-волны фотопической ЭРГ (ms)	31,75 30,82-31,75	30,82 30,29-32,08	30,31 29,91-30,85	p1-2;p1-3>0,0125

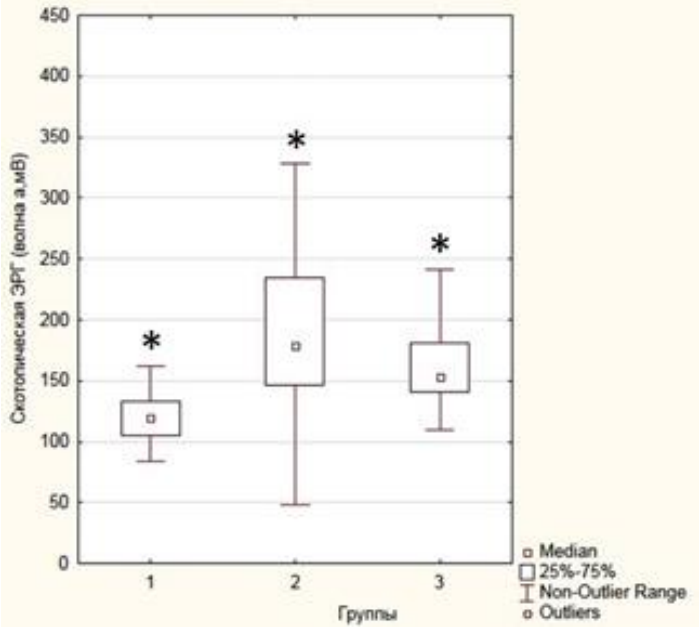

1 - клиническая группа мХНВ,

2 - контрольная группа с миопической рефракцией,

3– контрольная группа с эмметропией

Рисунок 12 - Диаграмма изменения амплитуды а-волны скотопической ЭРГ у пациентов исследуемых групп

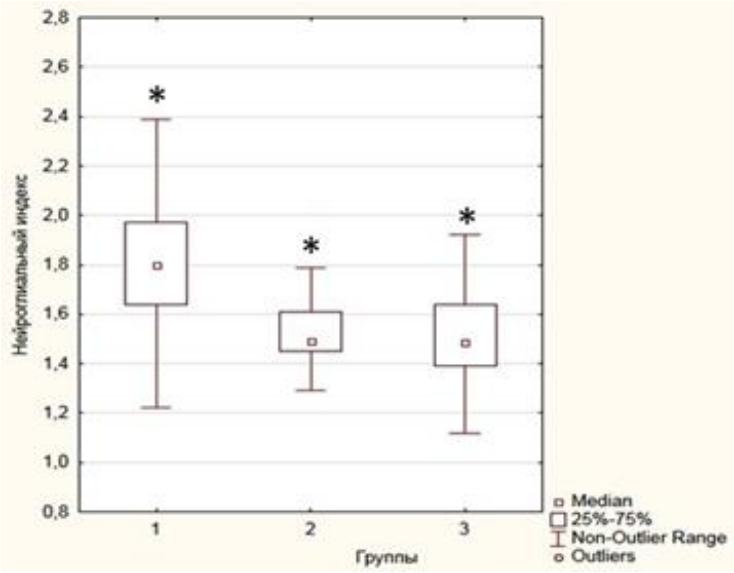

1 - клиническая группа мХНВ,

2 - контрольная группа с миопической рефракцией,

3– контрольная группа с эмметропией

Рисунок 13 - Диаграмма изменения нейроглиального индекса b/a у пациентов исследуемых групп

Таким образом, данный этап исследования по второй задаче позволил выявить новые, а также систематизировать известные закономерности структурно-функциональных изменений зрительной системы при формировании мХНВ:

1. Миопическая хориоретинальная неоваскуляризация в 55% случаев формируется при аксиальной длине глазного яблока, превышающей 28 мм и специфической деформацией заднего полюса глаза.

2. Формирование ХНВ по II типу, преимущественно юкстафовеолярно, с наличием фидерного сосуда и хорошо визуализирующихся сосудистых петель, окаймленных темным ореолом по периферии. С площадь так называемой выделенной области, не превышающей 0,098 мм^2;

3. Установлено, что мХНВ формируется на фоне выраженной хориоретинальной ишемии, о чем свидетельствует уменьшение плотности

капилляров глубокого сосудистого сплетения на 20% и 30 %, структурная дезорганизация и уменьшение толщины хориоидеи в 3 и 4 раза, снижение амплитуды а-волны фотопической ЭРГ в 1,5 и 2 раза по сравнению с группами контроля с миопической рефракцией и эмметропией, соответственно

3.3 Оценка изменения исходной реактивности организма у пациентов с миопической хориоидальной неоваскуляризацией с учетом данных исследования гомеостаза.

С учетом имеющихся данных о том о, что важной составляющей формирования сосудистых заболеваний является изменение гормонального профиля, обмена липидов и острофазовых показателей в сыворотке крови, целью следующего этапа работы было определение системных факторов риска формироания м ХНВ, выяснению системных факторов риска, влияющих на характер и течение мХНВ. Для выполнения данной цели была поставлена задача, направленная на оценку исходной реактивности организма у пациентов с миопической хориоидальной неоваскуляризацией с учетом данных исследования гомеостаза.

Установлено, что у пациенток основной клинической группы в 92% случаев наблюдаются нарушение менструально-овариального цикла в виде опсо- и олигоменореии, в 5% случаев в виде аменореи. У пациенток групп контроля данные нарушения отсутствовали (Таблица 5).

Таблица 5

Оценка патологических изменений менструально-овариального цикла по данным анамнеза жизни

Показатели	Клиническая группа мХНВ n= 52	Контроль, миоп. рефр. n= 35	Контроль, эмметр. рефр. n= 36
Опсоменорея	72%	0	0
Олигоменорея	20%	0	0
Аменорея	5%	0	0
Отсутствие изменений	3%	100%	100%

Сравнительный анализ концентрации изучаемых гормонов в сыворотке крови позволил установить отсутствие существенных изменений содержания тиреоидных гомонов, кортизола, соматотропного гормона (СТГ), лютеинизирующего гормона (ЛГ) и тестостерона.

В то же время у пациенток с мХНВ установлено значимое превышение концентрации пролактина в сыворотке крови в 1,5 раза и фолликулостимулирующего гормона (ФСГ) в 3 раза по сравнению с контролем (Таблица 5). Концентрация эстрадиола в основной клинической группе была снижена в 1,5 раза, прогестерона в 2 раза (Таблица 6). В целом это свидетельствует о дисбалансе основных половых гормонов у пациенток с мХНВ.

Таблица 6

Сравнительный анализ изменения концентрации гипофизарных и половых гормонов в сыворотке крови пациенток исследуемых групп

Показатели	1 Клиническая группа мХНВ n= 52	2 Контроль, миоп. рефр. n= 35	3 Контроль, эмметр. рефр. n= 36	Манна-Уитни, p
	Mediana IQR	Mediana IQR	Mediana IQR	
Пролактин мМЕ/мл	1120,01 465,01-1320,02	354,01 303-400	248,02 230-300	$p_{1-2,\ 1-3}$=0,001
ФСГ мМЕ/мл	16,57 8,20-18,58	5,81 5,81-6,8	4,55 4,24-5,26	$p_{1-2,\ 1-3}$=0,001
Эстрадиол нмоль/л	35,41 25,71-39,76	65,52 58,02-76,15	61,01 58,03-70,05	$p_{1-2,\ 1-3}$=0,001
Прогестерон нмоль/л	1,21 1,11-6,1	5,07 5,02-5,2	4,52 3,21-4,73	$p_{1-2,\ 1-3}$=0,001

Кроме того, установлено, что у пациенток с мХНВ в сыворотке крови значительно повышен уровень острофазовых белков, являющихся лабораторными маркерами воспаления и тканевого повреждения: фибриногена в 3,8 раза и высокочувствительного С-реактивного белка (hs-CRP) в 2,5 раза по сравнению с группами контроля (Таблица 7).

Таблица 7

Сравнительный анализ изменения концентрации острофазовых белков в сыворотке крови

Показатели	1 Клинич. группа мХНВ n= 52	2 Контроль, миоп. рефр. n= 35	3 Контроль, эмметр. рефр. n= 36	Манна-Уитни, p
	Mediana IQR	Mediana IQR	Mediana IQR	
Фибриноген	14,01 12,50-14,51	3,71 3,21-4,05	3,22 3,21-3,26	$p_{1-2,\ 1-3}$=0,001
hs-CRP	2,16 1,67-2,79	0,76 0,59-2,31	1,01 0,81-1,14	$p_{1-2,\ 1-3}$=0,001

Еще одним высокочувствительным маркёром и предиктором наследственной предрасположенности к сердечно-сосудистым и микрососудистым заболеваниям является липопротеин (а) и Аполипопротеины, исследование концентрации которых проводилось на следующем этапе. У больных с мХНВ выявлено практически шестикратное повышение концентрации липопротеина (а) и умеренное повышение соотношения АпоВ/АпоА (Рисунок14,15), что характеризует высокий риск развития генетически-детерминированных нарушений обмена липидов, даже при низких уровнях ЛПНП и холестерина крови.

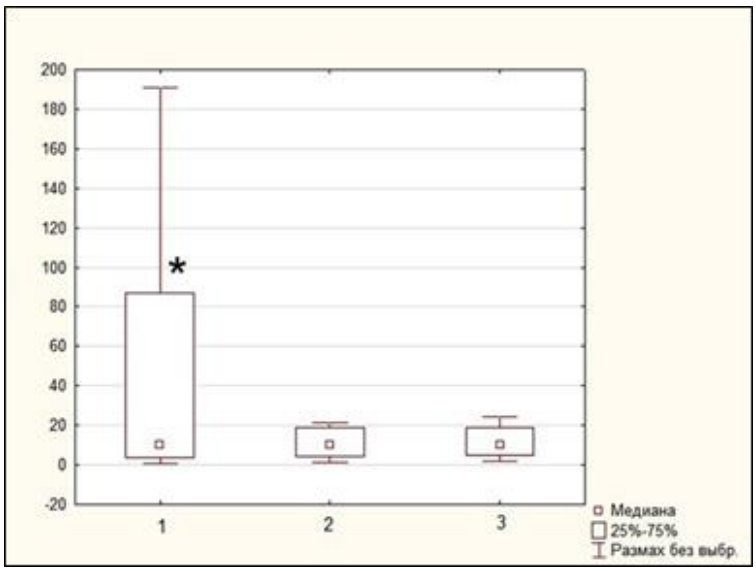

1 – клиническая группа мХНВ,

2 - контрольная группа миопическая рефракция,

3 – контрольная группа эмметропическая рефракция, *p=0,001

Рисунок 14 - Диаграмма изменения концентрации липопротеина (а) в сыворотке крови у пациенток с мХНВ

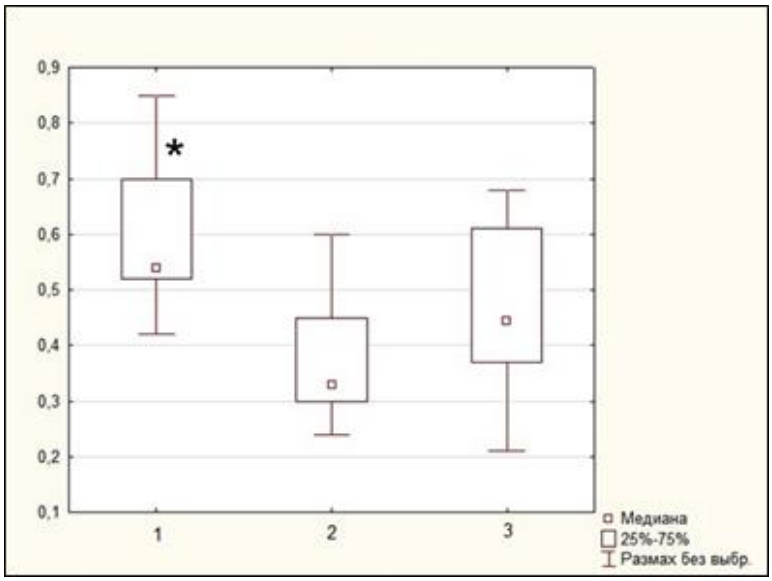

1 -клиническая группа мХНВ,

2 - контрольная группа миопическая рефракция,

3 – контрольная группа эмметропическая рефракция, *p=0,001

Рисунок 15 - Диаграмма изменения соотношения АпоВ /Апо А у пациенток с мХНВ.

С целью определения взаимосвязей длины глазного яблока и толщины хориоидеи с основными критериями, характеризующими исходную реактивность организма, был проведен корреляционный анализ (Таблица 8).

Таблица 8

Корреляционный анализ показателей, характеризующих изменения липидного и гормонального профиля с аксиальной длиной глазного яблока и толщиной хориоидеи у больных с мХНВ

Показатель	ПЗО мм	Толщина хориоидеи Мкм	Пролактин,мМЕ/л	Эстрадиол пг/мл	Прогестерон, нмоль/л	Липопр.(а) г/л	АпоВ/АпоА г/л	Фибрино-ген г/л
ПЗО,мм	1,00	-0,54	-0,06	0,03	0,35	0,00	-0,11	0,50
Толщина хориоидеи, мкм	-054	1,00	-0,53	0,50	-0,06	0,09	-0,23	-0,03
Пролактин, мМЕ/л	-0,06	-0,53	1,00	-0,64	-0,58	0,06	0,58	-0,07
Эстрадиол, пг/мл	0,03	0,50	-0,64	1,00	0,11	-0,64	-0,60	-0,55
Прогестерон, нмоль/л	0,35	-0,06	-0,58	0,11	1,00	0,13	-0,05	0,37
Липопр.(а)	0,00	0,09	0,06	-0,64	0,13	1,00	-0,26	0,63
АпоВ/АпоА	0,32	-0,23	0,58	-0,60	-0,05	-0,26	-0,01	-0,09
Фибриноген	0,50	-0,03	-0,07	-0,55	0,37	0,63	-0,09	1,00

Примечание: ПЗО – переднезадняя ось (аксиальная длина глазного яблока).

Желтым выделены корреляции, r> 0,45 p=0,001

Установлены обратные взаимосвязи средней силы между аксиальной длиной глазного яблока и толщиной хориоидеи, прямая с концентрацией фибриногена в сыворотке крови. Выявлено наличие достоверных обратных и прямых взаимосвязей у больных с мХНВ между толщиной хориоидеи и концентрацией пролактина и эстрадиола. В то же время наиболее значимые взаимосвязи выявлены между концентрацией пролактина и эстрадиола с уровнем прогестерона, липопротеина (а), соотношением АпоВ/Апо А и

фибриногеном. В группах контроля подобные результаты не были установлены. (Таблица 6). Обратный тип корреляции между уровнем эстрогена, липопротеина (а), соотношения АпоВ/Апо А и фибриногена свидетельствует о том, что снижение концентрации эстрогена определяет повышение риска развития сосудистых осложнений. Сравнительный анализ результатов исследования пациенток клинических групп и групп контроля показал, что формирование патологических изменений при мХНВ обусловлено не только наличием осевой миопии, но и нарушениями гомеостаза. При этом заболевание в большинстве случаев развивается асимметрично с преобладанием патологических изменений в виде СНМ на одном глазу. Для выявления наиболее информативных факторов, обусловливающих развитие тканевой ишемии и формирование ХНВ у пациенток с миопией, был проведен многофакторный дискриминантный анализ всей совокупности признаков, описывающих офтальмологический и соматический статусы пациенток клинической группы и группы контроля с миопией (Таблица 9).

Таблица 9

Итоги анализа дискриминантных функций совокупности признаков, описывающих офтальмологический и соматический статус пациенток группы контроля с миопией и основной клинической группы

Показатели	F-исключение	P	R-квадрат
Толщина хориоидеи, мкм	14,473	0,001	0,063
Эстрадиол, пг/мл	56,678	0,001	0,488
ЛГ, мМЕ/мл	28,199	0,001	0,701
Прогестерон, нмоль/л	12,634	0,001	0,550
Относит. плотность глубокого сосудистого сплетения %	15,444	0,0005	0,353

Наиболее информативными показателями по F- критерию, отличающими локальный статус и общее состояние пациенток двух групп была концентрация гормонов, характеризующих репродуктивную функцию организма, а также, как было сказано выше, участвующих в формировании сосудистых осложнений. В построении дискриминантной функции с высоким уровнем достоверности участвовали показатели относительной плотности глубокого сосудистого сплетения и толщины хориоидеи, отражающие степень выраженности хориоретинальной ишемии.

Ключевыми местными факторами риска формирования ХНВ у больных с миопией (Рисунок 16) является наличие дефектов комплекса пигментный эпителий-стекловидная пластинка-хориокапилляры на фоне элонгации глазного яблока и выраженная хориоидальная дисфункция, включающая в себя не только уменьшение толщины хориоидеи, но и значительное нарушение архитектоники и структуры сосудов, усугубляющая дистрофические изменения пигментного эпителия и нейросенсорной сетчатки. В то же время, отсутствие подобных изменений у лиц контрольной группы с сопоставимой длиной глазного яблока позволяет говорить о том, что триггером к формированию данных изменений является нарушение гомеостаза, характеризующееся дисбалансом половых гормонов, повышением острофазовых белков, нарушением липидного обмена, свидетельствующих о наследственной предрасположенности к микрососудистым изменениям.

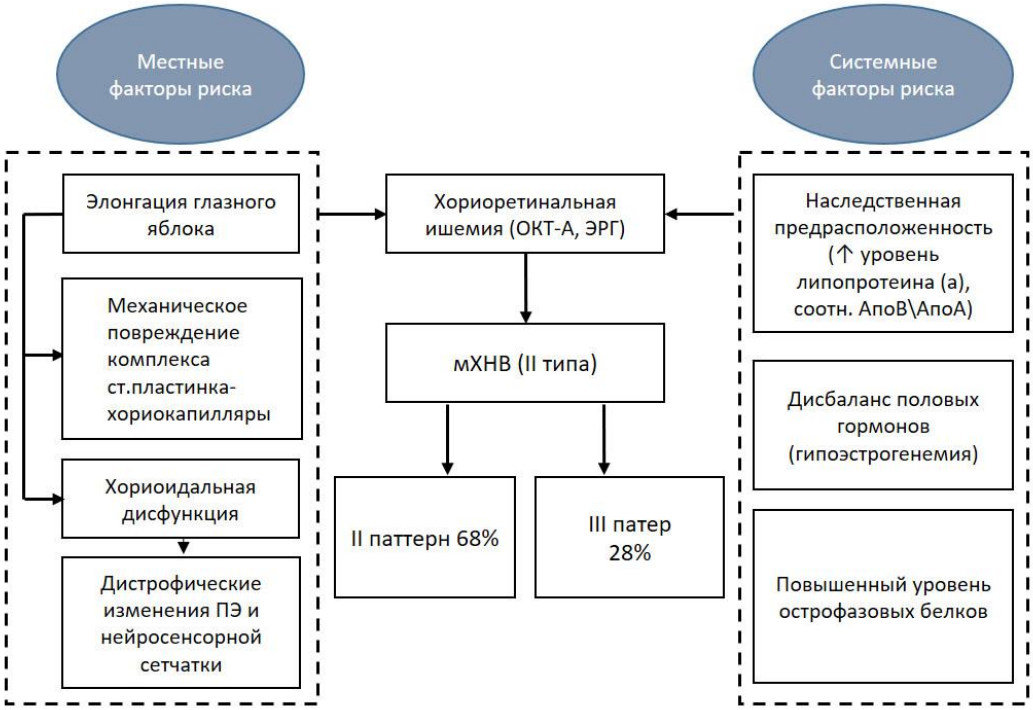

Рисунок 16 - Концептуальная схема включения ключевых патогенетических механизмов в формирование мХНВ у женщин

Таким образом в результате решения второй и третей задачи было установлено, что хориодея у больных с мХНВ выступает органом-мишенью в реализации патологического процесса, хориоидальная ишемия инициирует формирование СНМ, которая, как было установлено, преимущественно протекает по второму типу с формированием паттерна второго типа.

Соматический статус у пациенток с мХНВ характеризуется гипоэстрогенемией, повышением липопротеина (а) и острофазовых белков сыворотки крови, играющих существенную роль в механизмах формирования сосудистых изменений.

Глава 4. Разработка прогностических критериев, определяющих благоприятное и неблагоприятное течение мХНВ

В результате предыдущего этапа работы были выявлены ключевые факторы риска, инициирующие формирование мХНВ у пациенток с миопией. Однако, вопрос о влиянии данных факторов риска на эффективность анти-ангиогенной терапии остается открытым. Решению задачи напрвленной на выявление различия в офтальмологическом статусе, степени выраженности сосудистых, гормональных и метаболических нарушений у пациентов с миопической хориоидальной неоваскуляризацией с различным течением заболевания и клиническим эффектом антианигиогенной терапии посвящен следующий этапа исследования.

4.1. Сравнительный анализ показателей офтальмологического и соматического статуса у пациенток с благоприятным и неблагоприятным течением патологического процесса

Задачей данного этапа исследования было провести сравнительный анализ показателей офтальмологического статуса, степени выраженности сосудистых, гормональных и метаболических нарушений у пациенток с миопической хориоидальной неоваскуляризацией с различным течением заболевания и клиническим эффектом антианигиогенной терапии.

4.1.1 Сравнительный анализ показателей офтальмологического статуса у пациенток с благоприятным и неблагоприятным течением патологического процесса.

Был проведен сравнительный анализ полученных результатов в двух группах, которые были сформированы в зависимости от характера течения патологического процесса, который оценивался не менее чем, через 12 месяцев от момента первого интравитреального введения анти-VEGF препарата.

В данном исследовании течение мХНВ считалось благоприятным при соответствии следующим критериям:

1. Подавление активности неоваскулярной мембраны в результате проведения не более 3 интравитреальных инъекции анти-VEGF препарата.
2. Отсутствие формирование новых зон неоваскуляризации на исследуемом глазу.
3. Отсутствие формирования зон неоваскуляризации на парном глазу.

Неблагоприятным течение заболевания считалось в случаях соответствия следующим критериям:

4. Необходимость проведения более 3 инъекций анти-VEGF препарата для подавления активности мХНВ.
5. Формирование новых зон неоваскуляризации на исследуемом глазу с мХНВ.
6. Формирование ХНВ на парном глазу.

На основании представленных в данной работе критериев все пациентки были разделены на две группы. В группу с благоприятным течением (группа 4) мХНВ включена 31 пациентка, средний возраст 33,0 ± 5,1 лет. Группа с неблагоприятным течением (группа 5) представлена 21 пациентками, средний возраст 34,0 ± 4,1 лет.

Все пациентки получали интравитреально ранибизумаб 0,5 мгм в режиме pro renata до подавления активности патологических хориоидальных сосудов и далее по потребности.

Установлено, что пациенткам четвертой группы для подавления патологической неоваскуляризации потребовалось проведение в среднем 1,4±0,7 инъекции ранибизумаба, в 75 % случаев стабилизация достигнута после 1 инъекции анти-VEGF препарата.

В пятой группе полное подавление активности ХНВ произошло лишь в 9,5% случаев. Активность мембраны сохранялась на всём протяжении исследования в 73,7% случаев, несмотря на то что количество инъекций варьировало от 3 до 6 и составило в среднем 3,5 ± 2,1. В течение года у этих же пациенток диагностированы новые зоны неоваскуляризации.

Хориоидальная неоваскуляризация на парном глазу за весь период наблюдения возникла у одной пациентки этой группы. Кроме того, необходимо отметить, что изначально в данной группе у 5 пациенток выявлена двухсторонняя ХНВ (Таблица 10).

Таблица10

Клиническая характеристика пациенток с мХНВ с благоприятным и неблагоприятным течением патологического процесса

Показатели	группа 4 n=31	группа 5 n=21	Манна-Уитни, p
Количество инъекций анти-VEGF	1,4±0,7	3,5±2,1	p=0,01
Полное подавление активности (%, пациенты)	100%	9,5% (2)	
Неполное подавление активности (%, пациенты)	0	73,7% (14)	
Новые зоны неоваскуляризации (%, пациенты)	0	73,7% (14)	
Наличие ХНВ на парном глазу (%, пациенты)	0	23,8% (5)	
Появление ХНВ на парном «условно здоровом глазу» (%, пациенты)	0	4,8% (1)	

Сравнительный анализ исходных данных биометрии, показал, что у пациенток пятой группы медианное значение аксиальной длины глазного яблока составило 29,01±0,1 мм, что незначительно и недостоверно превышало показатели четвертой группы (Рисунок17).

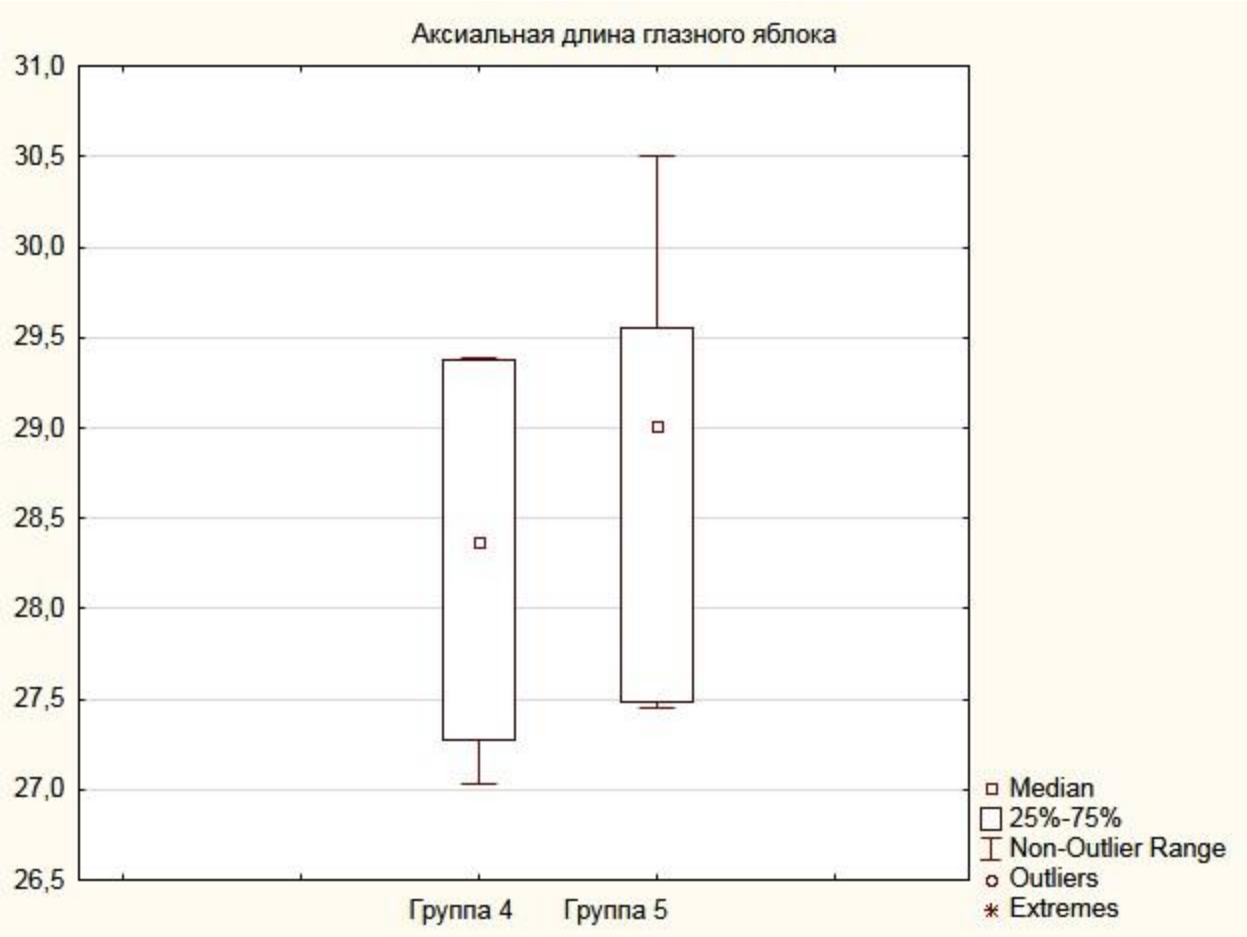

Рисунок 17 - Показатели биометрии у пациенток с благоприятным и неблагоприятным течением мХНВ, p=0,07

Исходная острота зрения у пациенток четвертой группы варьировала от 0,15 до 0,7. У пациенток пятой группы от 0,01 до 0,7, что в среднем было ниже на 10% по сравнению с четвертой группой. (Рисунок 18).

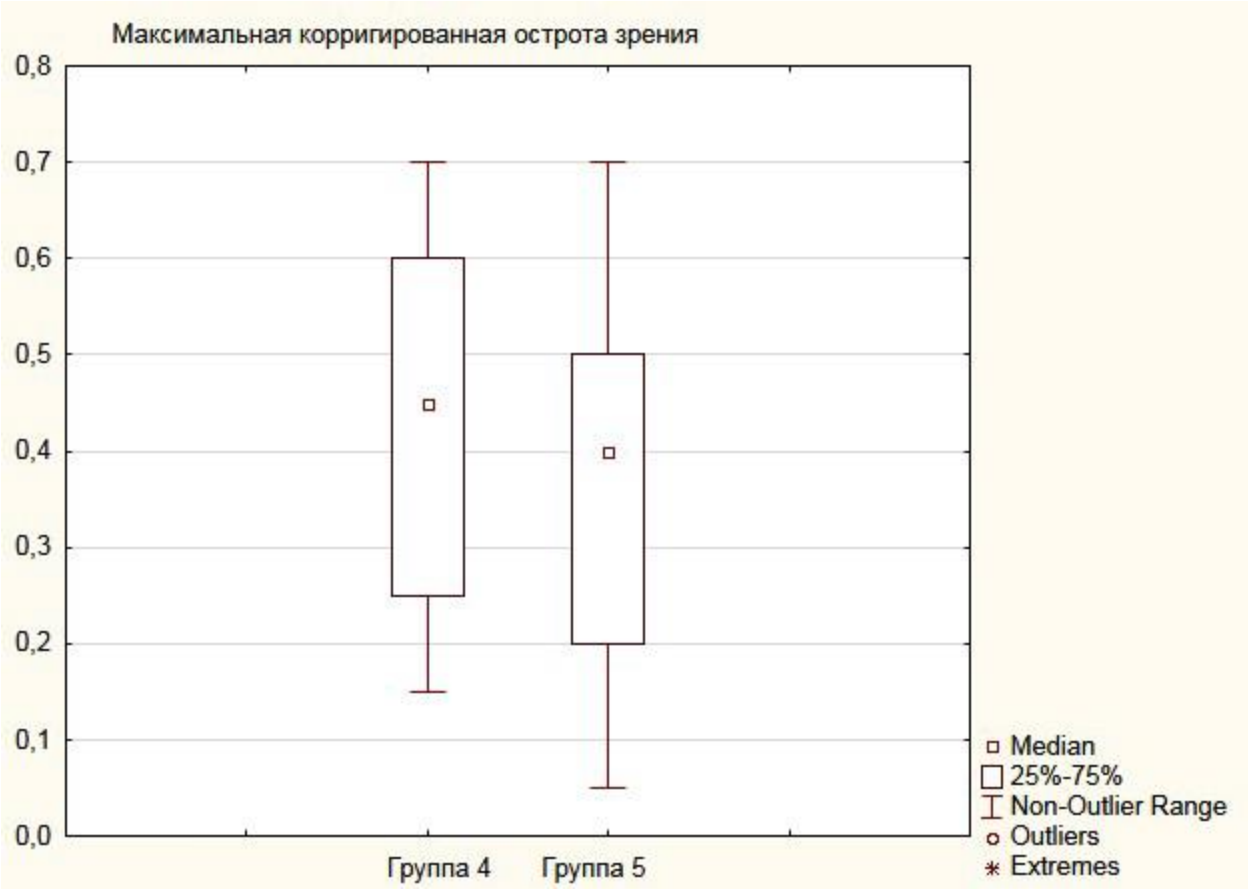

Рисунок 18 - Максимальная корригированная острота зрения при благоприятном и неблагоприятном течении мХНВ, p=0,05

Оптическая когерентная томография в режимах cross line, angio retina позволило выявить, что у всех пациенток с мХНВ на уровне хориокапилляров и наружной сетчатки визуализировалась классическая субретинальная неоваскулярная мембрана II типа. У пациенток четвертой группы во всех случаях ХНВ формировалась по второму типу паттерна по классификации Elsa Bruyère et al. 2018, для которого характерно наличие фидерного сосуда и хорошо визуализирующихся сосудистых петель, окаймленных темным ореолом, соответствующим зонам ишемии хориокапилляров.

У всех пациенток пятой группы неоваскуляризация формировалась по третьему типу паттерна, для которого характерна плотная сосудистая сеть, без четкой визуализации фидерного сосуда (Таблица 11).

Как видно из таблицы 11 площадь выделенной области, соответствующей СНМ и выделенной площади сосудов, при третьем типе

паттерна превышала соответствующее значение второго типа паттерна практически в пять раз.

Таблица 11

Оценка площади ХНВ и толщины хориоидеи по данным оптической когерентной томографии

Показатели	4 группа n=31 Медиана IQR	5 группа n=21 Медиана IQR	Манна-Уитни, p
Выделенная область (Select area) мм^2	0,098 0,08-0,11	0,53 0,48-0,57	p=0,002
Выделенный сосуд (Select vessel) мм^2	0,07 0,06-0,08	0,33 0,3-0,04	p=0,0001
Толщина хориоидеи, мкм	122,51 100,04-160,01	50,15 45,05-53,85	p=0,0001

Значимые отличия установлены при проведении сравнительного анализа толщины хориоидеи. У пациенток четвертой группы этот показатель варьировал от 170 до 90 мкм и в среднем составил 122,5±0,5 мкм, в пятой группе толщина хориоидеи имела критические значения, не превышая в среднем 50,0±2,7 мкм.

Группа с неблагоприятным течением патологического процесса характеризовалась недостаточным подавленим активности СНМ на фоне анти-ангиогенной терапии в режиме “по потребности”, формированием ХНВ по третьему типу патерна, критическим снижением толщины хориоидеи.

4.1.2 Сравнительный анализ показателей соматического статуса и характеристик клинического течения ХНВ у пациенток с благоприятным и неблагоприятным течением заболевания

В целом сравнительный анализ показателей отражающих выявленных изменений соматического статуса позволил установить, что пациентки с мХНВ имели выраженные нарушения менструально-овариального цикла по типу опсо-, олиго- и аменореи, которые превалировали у женщин с неблагоприятным течением заболевания (Таблица 12).

Таблица 12

Оценка патологических изменений менструально-овариального цикла по данным анамнеза жизни

Показатели	4 группа n=31	5 группа n=21
Опсоменорея(%)	25%	50%
олигоменорея(%)	7%	10%
Аменорея (%)	0%	5%
Отсутствие изменений (%)	3%	0

Примечание: За 100 % взяты пациентки обеих групп

Анамнестические данные соответствовали изменениям концентрации изучаемых гормонов в сыворотке крови. Установлен значимый дисбаланс концентрации гормонов, отвечающих за выполнение репродуктивной функции организма и формирование стрессорных реакций. Так, в пятой группе медианное значение кортизола, пролактина и ФСГ превышало значения четвертой группы в 1,5; 1,6 и 1,3 раза соответственно. Концентрация прогестерона была снижена в 4 раза, достоверных различий в уровне эстрадиола выявлено не было. (Таблица 13).

Таблица 13

Сравнительный анализ концентрации гипофизарных и половых гормонов в сыворотке крови

Показатели	4 группа n=31	5 группа n=21	Манна-Уитни, p
	Медиана IQR	Медиана IQR	
Пролактин мМЕ/мл	869,01 307,04-943,02	1320,03 496,01-1420,03	p=0,01
ФСГ мМЕ/мл	12,6 5,01-14,31	16,13 5,51-25,01	p=0,002
Эстрадиол нмоль/л	35,42 28,01-37,02	31,81 0,22-35,01	p=0,9
Прогестерон нмоль/л	4,16 1,91-6,1	1,01 0,85-3,05	p=0,01
Кортизол нмоль/л	1479,05 1245,01-1700,08	2176,03 1800,04-2285,06	p=0,02

Концентрация изучаемых острофазовых белков в плазме крови превышала референтные значения без значимых различий в двух группах сравнения (Таблица 14).

Таблица 14

Сравнительный анализ изменения концентрации острофазовых белков в сыворотке крови у пациенток двух групп с мХНВ

Показатели	4 группа n=31	5 группа n=21	Манна-Уитни, p
	Медиана IQR	Медиана IQR	
Фибриноген г/л	3,82 3,51-4,20	3,56 3,44-3,90	p=0,6
hs-CRP мг/л	2,14 1,67-2,14	2,62 2,11-3,08	p=0,16

Оценка содержания липопротеин (а), продемонстрировала выраженные различия в двух группах сравнения. Медианное значение в пятой группе было выше в 2 раза по сравнению с четвертой группой (Рисунок 19).

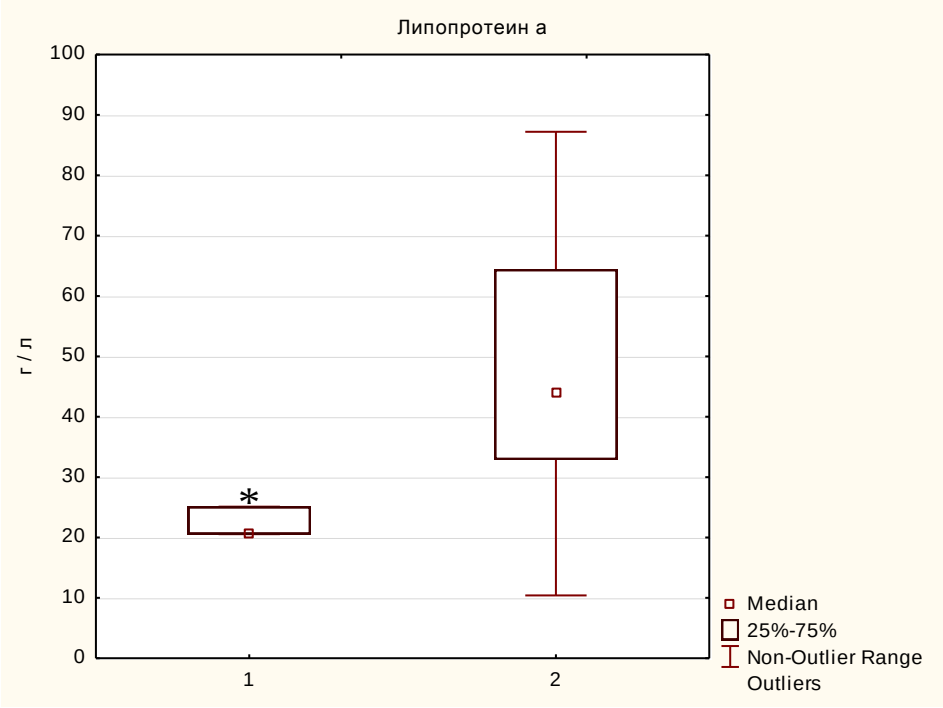

Рисунок 19 - Изменение концентрации липопротеина (а) у пациенток с благоприятным и неблагоприятным течением мХНВ, p=0,0001

Таким образом, сравнительный анализ показателей, отражающих состояние зрительной системы и общей реактивности организма, показал, что неблагоприятное течение мХНВ, резистентность к антиангиогенной терапии, проградиентный характер заболевания наблюдается:

1. Выраженных изменениях менструально-овариального цикла с преобладанием нарушений по типу опсо- и аменореи;
2. Дисбалансе гипофизарных и половых гормонов (снижение концентрации прогестерона, повышение уровня пролактина, ФСГ, кортизола в 2 раза по сравнению с группой контроля с миопией);
3. Повышение концентрации липопротеина (а), который является высокочувствительным маркером и предиктором наследственной предрасположенности к сердечно-сосудистым и микрососудистым заболеваниям.

4.2 Разработка прогностических критериев течения мХНВ

Для решения задачи по разработке алгоритма диагностики и прогностических критериев эффективности антиангиогенной терапии был проведен ROC анализ, включающий всю совокупность изучаемых клинических и лабораторных данных. Определялась связь предикторов, включающих характеристику офтальмологического состояния пациента и изменений гомеостаза с совокупным критерием, характеризующим благоприятное и неблагоприятное течение мХНВ.

С целью определения порога отсечения строилась характеристическая кривая (Рисунок 20, 21).

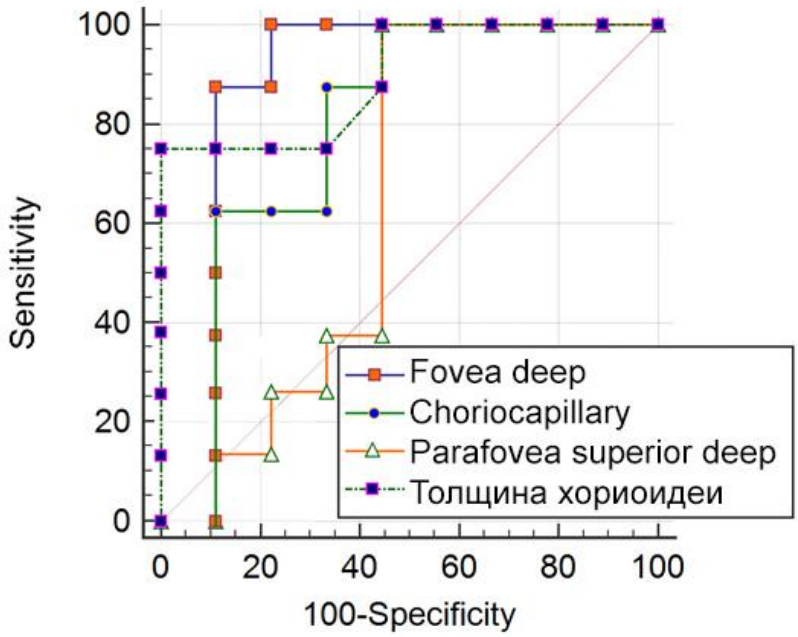

Fovea deep-относительная плотность капилляров глубокого сосудистого сплетения

Choriocapillary- относительная плотность хориокапилляров.

Parafovea superior deep - относительная плотность капилляров глубокого сосудистого сплетения в проекции верхнего сегмента макулярной области.

Рисунок 20 - Характеристическая кривая зависимости клинического течения мХНВ (благоприятного и неблагоприятного) от местных факторов риска. Sensitivity- чувствительность, Specificity- специфичность

Таблица 15

Значение AUC зависимости клинического течения мХНВ от местных факторов риска

Предиктор	Площадь под кривой (AUC)	95%доверительный интервал
Fovea deep	0,875	0,627 → 0,983
Choriocapillary-	0,792	0,627 → 0,983
Parafovea superior deep	0,639	0,376 → 0,852
толщина_хориоидеи	0,896	0,653 → 0,990

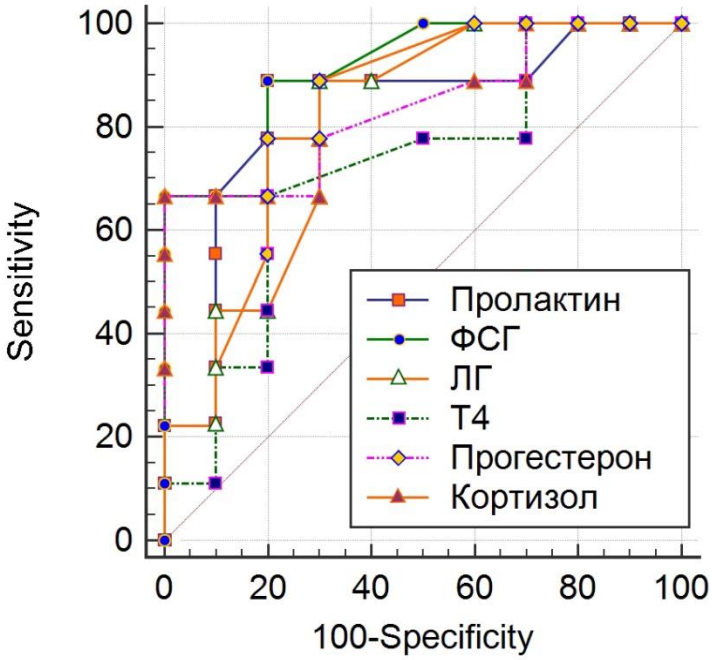

Sensitivity-чувствительность, Specificity- специфичность

Рисунок 21 - Характеристическая кривая зависимости клинического течения мХНВ (благоприятного и неблагоприятного) от системных факторов риска.

Таблица 16

Значение AUC клинического течения мХНВ в зависимости от системных факторов риска

Предиктор	Площадь под кривой (AUC)	95%доверительный интервал
Пролактин	0,833	0,594 → 0,962
ФСГ	0,911	0,690 → 0,992
ЛГ	0,789	0,544 → 0,939
Т4	0,728	0,479 → 0,903
Прогестерон	0,839	0,600 → 0,965
Кортизол	0,817	0,575 → 0,954

Численный показатель представлен в виде значения площади под ROC-кривой AUC (Area Under Curve), границ доверительного интервала и вероятности отличия AUC от площади под диагональной линией. Значение

на ROC с наибольшей суммой чувствительности и специфичности определялось как порог отсечения параметра.

Качество полученной модели оценивалось согласно общепринятой традиционной экспертной шкале (Таблица 17).

Таблица 17

Экспертная шкала оценки качества модели по площади под кривой

Интервал AUC	Качество модели
0,9-1,0	Отличное
0,8-0,9	Очень хорошее
0,7-0,8	Хорошее
0,6-0,7	Среднее
0,5-0,6	Неудовлетворительное

Исходная выборка при оценке местных факторов риска показала, что наиболее специфическими и чувствительными показателями в определении благоприятного и неблагоприятного клинического течения, и ответа на антиангиогенную терапию были толщина хориоидеи и относительная плотность капилляров в ее глубоком сосудистом сплетении в проекции fovea. Площадь AUC показателя относительной плотности глубокого сплетения сетчатки superior inner была меньше 0,7, что ставило под сомнение информативность данного показателя в ROC модели мХНВ. С максимальной чувствительностью и специфичностью на клиническое течение мХНВ из общего числа характеристик соматического состояния пациентов влияли показатели гормонального статуса. Наиболее информативными были половые гормоны (ФСГ, прогестерон, пролактин). Кроме того, с хорошим качеством в построении модели участвовал кортизол, описывающий уровень стрессорных реакций, а также показатели лютеинизирующего гормона и T_4.

Таким образом исходя из данных сравнительного анализа, ROC-модели, прогностическими критериями неблагоприятного течения мХНВ и резистентности к антиVEGF-терапии можно считать следующие параметры.

1. Аксиальная длина глазного яблока >28мм
2. Критическое уменьшение толщины хориоидеи в среднем до 50,0±2,7 мкм
3. Субретинальная неоваскулярная мембрана по третьему типу паттерна
4. Повышение концентрации липопротеина (а) выше референтных значений в 2 раза
5. Повышение концентрации половых и гипофизарных гормонов (повышение уровня пролактина в 4 раза, ФСГ в 3 раза, Кортизола в 3 раза, понижение прогестерона в 6 раза по сравнению с группой контроля с миопией);
6. Преимущественное изменение менструально-овариального цикла по типу аменореи и опсоменореи.

Возможность прогнозирования характера клинического течения мХНВ, ответ на антиангиогенную терапию и эффективность комплексного обследования и лечения с подключением коррекции гормонального профиля пациенток можно пояснить следующими клиническими примерами.

Клинический пример №1.

Пациентка Г., 33 года обратилась с жалобами на снижение зрения и появление метаморфопсий в левом глазу. Женщине было проведено стандартное офтальмологическое обследование:

Vis OD 0,020 sph-13,25=0,5

OS 0,01 н.к.(не корригирует)

ПЗО OD 27,79 мм.

OS 27,46 мм.

Далее были проведены дополнительные методы обследования с использованием оптической когерентной томографии для оценки структурных изменений и толщины сетчатки, которая оценивалась от

ретинального пигментного эпителия до внутренней пограничной мембраны. Исследование структуры и толщины хориоидеи проводилось с использованием протокола Cross Line, срезы выполнялись через центр фовеа в горизонтальном и вертикальном меридианах. Измерение толщины хориоидеи осуществлялось в семи точках, от наружной границы пигментного эпителия до склеро – хориоидального сочленения в проекции фовеа, парафовеа и перифовеа с шагом в 500 мкм с назальной и темпоральной сторон. Оптическая когерентная томография в режиме ангиографии включена в алгоритм обследования с целью оценки перфузии в поверхностном, глубоком сосудистых сплетениях, архитектоники хориоидеи на трехмерных сканах и EnFace. Площадь мХНВ измеряли в ручном режиме, используя встроенные аппаратные возможности прибора ОКТА.

По данным офтальмоскопии визуализировались “лаковые трещины”, в макуле небольшой светло-серый очаг СНМ с нечеткими границами и кровоизлиянием в центре. (Рисунок 22).

Рисунок 22-Пациентка Г.33 года, Желтая стрелка- очаг СНМ, черная стрелка-“лаковые трещины”

По данным ОКТ: Миопическая деформация макулярного профиля. В области fovea - субретинальный очаг с нечёткими границами, в проекции очага - гиперрефлективные включения (микрогеморрагии), отёк сетчатки (Рисунок 23).

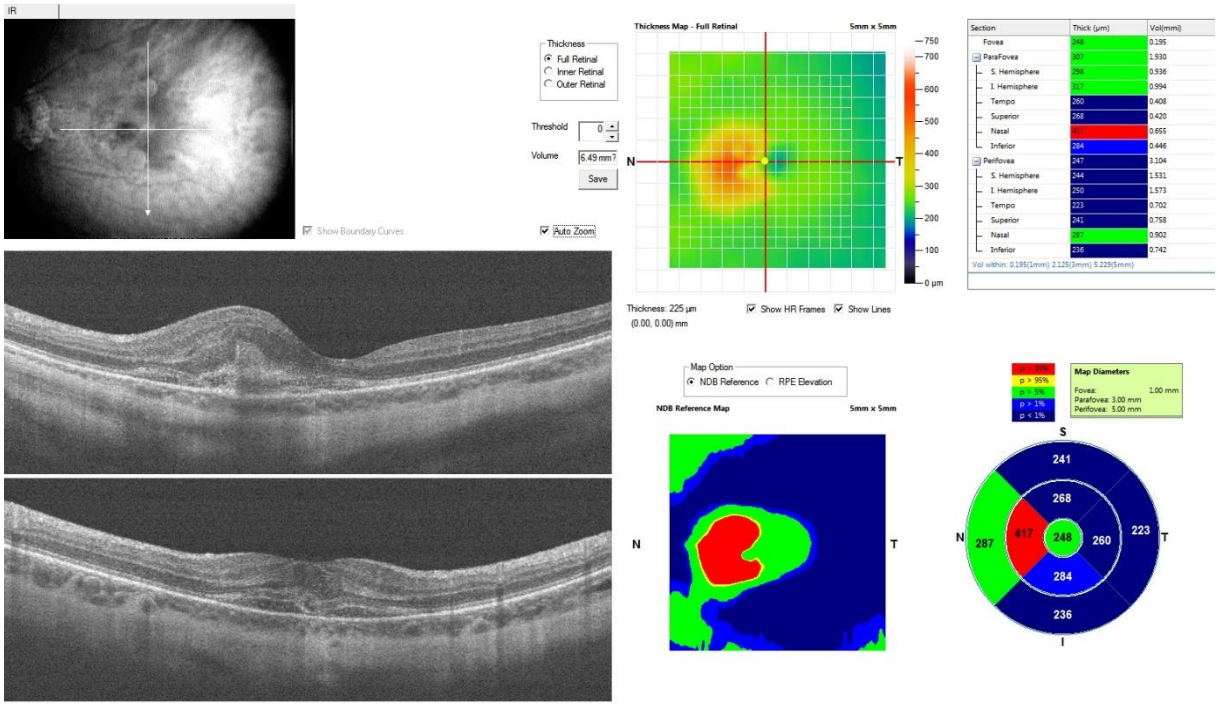

Рисунок 23- Пациентка Г.33 года. Исследование ОКТ, протокол Retina map

Отмечено уменьшение толщины хориоидеи, наличие дезорганизации слоёв. Толщина хориоидеи в среднем составила 115,1 мкм. (Рисунок 24)

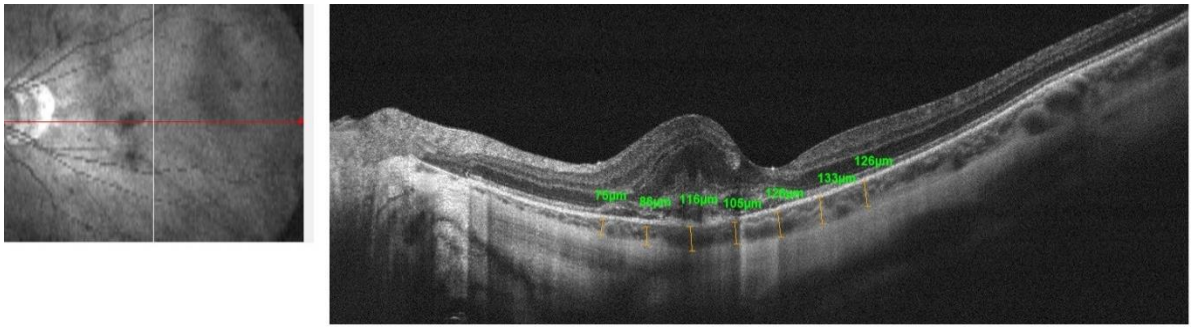

Рисунок 24- Пациентка Г.33 года. Ортогональный скан хориоидеи.

По данным ОКТА в области fovea на уровне хориокапилляров определяется мембрана в виде “морского гребешка”, с хорошо визуализирующейся структурой сосудистых петель, окаймленных темным ореолом (Рисунок 23).

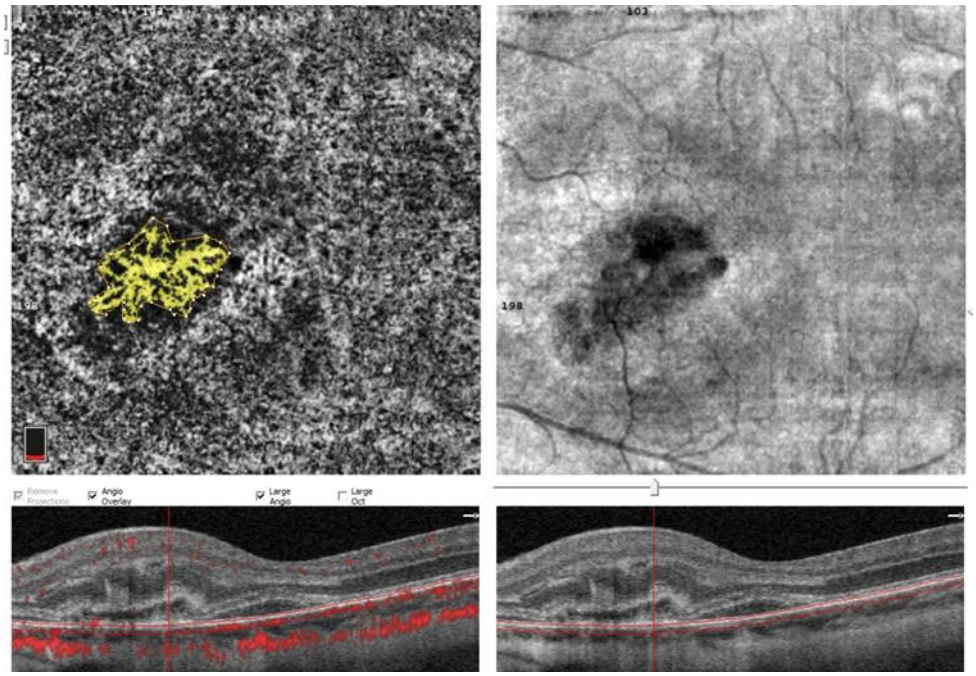

Рисунок 23- - Пациентка Г.33 года. Ангиограмма. Активная субретинальная мембрана

Из анамнеза, у женщины преобладают нарушения менструально – овариального цикла по типу олигоменореи.

Назначено обследование, включающее определение концентрации следующих гормонов и показателей биохимического анализа сыворотки крови: ТТГ, Т4, кортизола, соматотропного гормона, лютеинизирующего гормона, тестостерона, фолликулостимулирующего гормона, пролактина и эстрадиола, липопритеина (а), соотношения Апо В/Апо А, коагулограммы, показателей окислительного стресса, концентрации С-реактивного белка.

Были проанализированы основные данные лабораторных исследований, имеющих достоверные отличия от данных группы контроля:

Липопротеин(а): 20,45 г/л

Пролактин: 861,01 мМЕ/мл

Фолликулостимулирующий гормон (ФСГ): 12,01 мМЕ/мл

Прогестерон: 2,01 нмоль/л 1,0

Эстрадиол: 32,76 нмоль/л

Кортизол: 1479,03 нмоль/л

Отмечено повышение концентрации липопртеин(а), пролактина, ФСГ, кортизола. Снижение прогестерона и эстрадиола в 2 раза от группы контроля с миопией.

Таким образом, умеренное уменьшение толщины хориоидеи, формирование субретинальной неоваскулярной мембраны по второму типу паттерна умеренное повышение содержания липопротеина (а) в рамках референтных значений позволило предположить благоприятное клиническое течение мХНВ.

Пациентке рекомендовали проведение 1-3 инъекций анти- VEGF препарата, консультацию гинеколога-эндокринолога с целью коррекции гормонального фона.

После получения 1 инъекции и одновременной коррекции гормонального профиля, активность неоваскулярной мембраны подавлена, в течение года рецидив заболевания отсутствовал. (Рисунок 24)

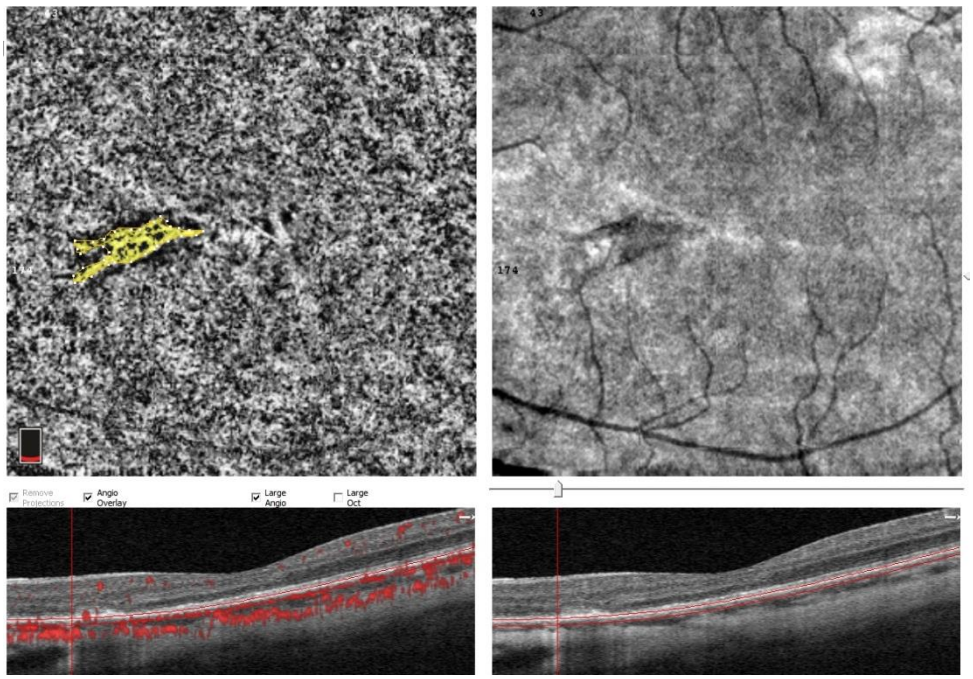

Рисунок 24-Ангиограмма пациентки Г. После однократного введения анти-VEGF препарата произошло полное подавление активности СНМ.

Клинический пример № 2

Пациентка С, 27 лет, обратилась с жалобами на снижение зрения и появление метаморфопсий в левом глазу. Женщине было проведено стандартное офтальмологическое обследование:

Vis OD 0,010 sph-15,0 cyl -1,75 =0,40

OS 0,010 sph -16,0 cyl -0,75ax 30=0,2

ПЗО OD 29,09

OS 29,06

Далее проведены обследования по алгоритму, описанному выше.

Офтальмоскопически: в макуле визуализируется серый очаг ХНВ на фоне “лаковых трещин”, с нечеткими границами, локальный отёк в проекции очага, по краю единичные геморрагии (Рисунок 25).

Рисунок 25- Пациентка С, 27 лет. Желтая стрелка- очаг СНМ, черная стрелка- “лаковые трещины”

По данным ОКТ: Миопическая деформация макулярного профиля. В области fovea визуализируется субретинальный очаг с нечёткими границами, в проекции очага деформация миоидной и эллипсоидной зон, кистовидный отёк, единичные интраретинальные гиперрефлективные включения (Рисунок 26).

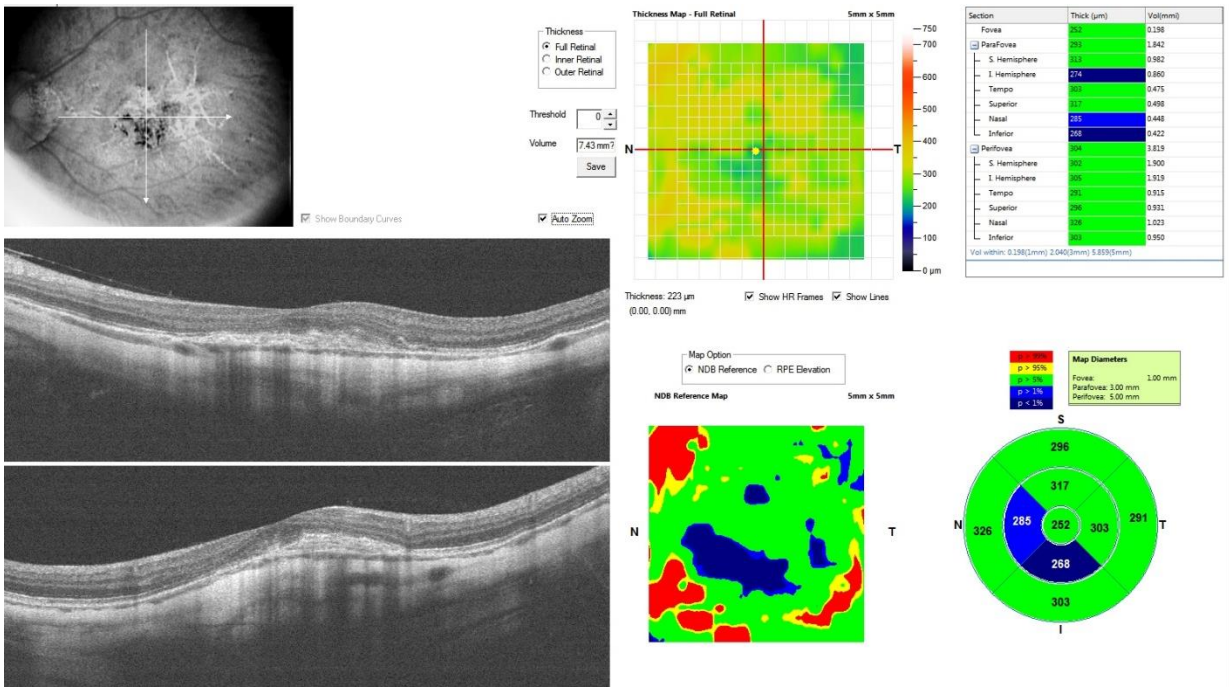

Рисунок 26- Пациентка С, 27 лет. Исследование ОКТ, протокол Retina map

На ортогональном скане визуализируется выраженное истончение хориоидеи. Толщина хориоидеи в среднем составила 50 мкм (Рисунок 27). Выраженное нарушение сегментации слоёв хориоидеи.

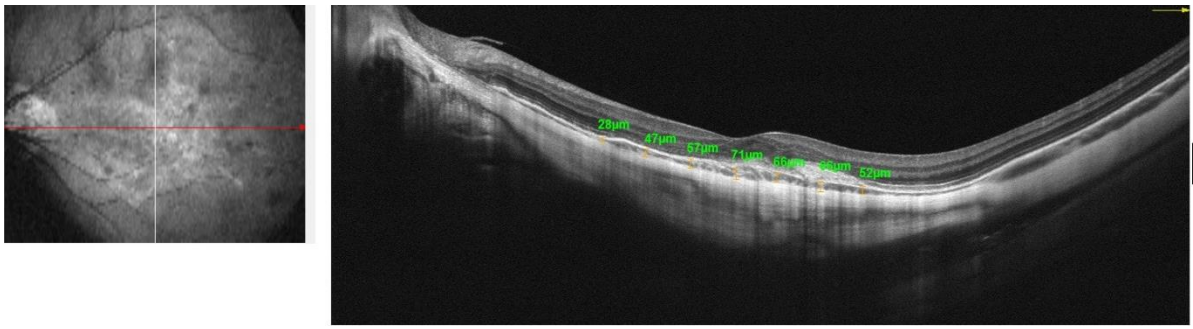

Рисунок 27- Пациентка С, 27 лет. Ортогональный скан хориоидеи.

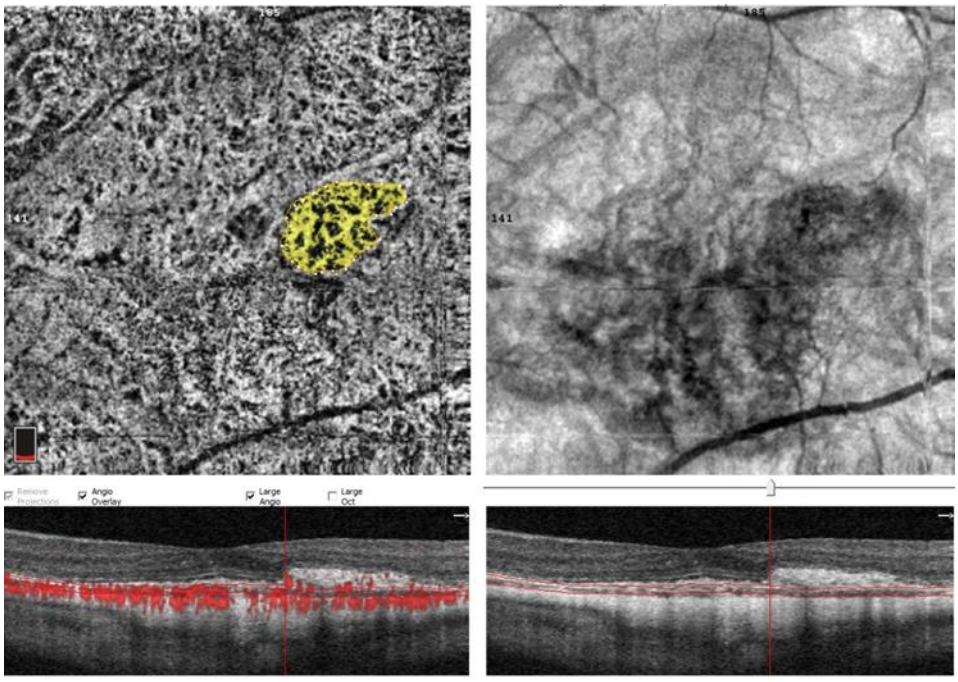

Рисунок 28- Пациентка С, 27 лет. Ангиограмма левого глаза. Активная субретинальная мембрана.

По данным ОКТА: в парафовеолярной области визуализируется субретинальный очаг с нечёткими границами в виде “бутона дерева”, с плотной сосудистой сетью, со слабым ореолом по периферии очага (Рисунок 28).

Из анамнеза, у женщины преобладают нарушения менструально – овариального цикла по типу аменореи. Далее были проанализированы результаты лабораторных исследований. В сыворотке крови выявлено изменение следующих показателей:

Липопротеин(а): 64,4 г/л

Пролактин: 1320 мМЕ/мл

ФСГ: 20,3 мМЕ/мл

Прогестерон: 1,08 нмоль/л

Эстрадиол: 29,4 нмоль/л

Кортизол: 3207 нмоль/л

Отмечено повышение липопротеин(а), пролактина, ФСГ, кортизола в 4 раза. Снижение прогестерона в 4,6 раза и эстрадиола в 2,2 раза по сравнению со значениями группы контроля с миопической рефракцией.

Критическое уменьшение толщины хориоидеи, формирование субретинальной неоваскулярной мембраны по третьему типу паттерна, многократное превышение концентрации липопротеина(а), пролактина, ФСГ, кортизола, значительное снижение прогестерона и эстрадиола позволило предположить возможность неблагоприятного течения патологического процесса и резистентность к анти-VEGF терапии.

В течение года пациентке проведено 6 инъекций анти-VEGF препарата, активность субретинальной неоваскулярной мембраны сохранялась (Рисунок 29), произошло формирование очага мХНВ на парном глазу. (Рисунок 30) Пациентка была направлена к гинекологу-эндокринологу для назначения гормонально-заместительной терапии. Не фоне проведения гормональной коррекции проведена еще одна дополнительная инъекция Ранибизумаба в оба глаза. Достигнута стабилизация патологического процесса, в течение года отсутствие рецидивов (Рисунок 31).

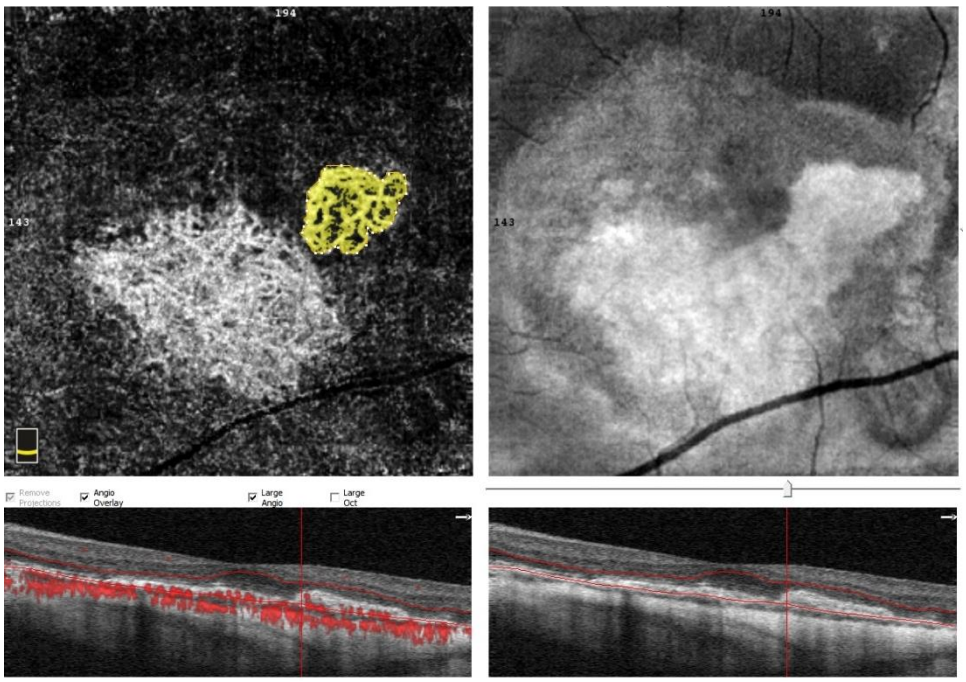

Рисунок 29- Пациентка С, 27 лет. Ангиограмма левого глаза. Субретинальная неоваскулярная мембрана после трехкратного введения анти-VEGF препарата.

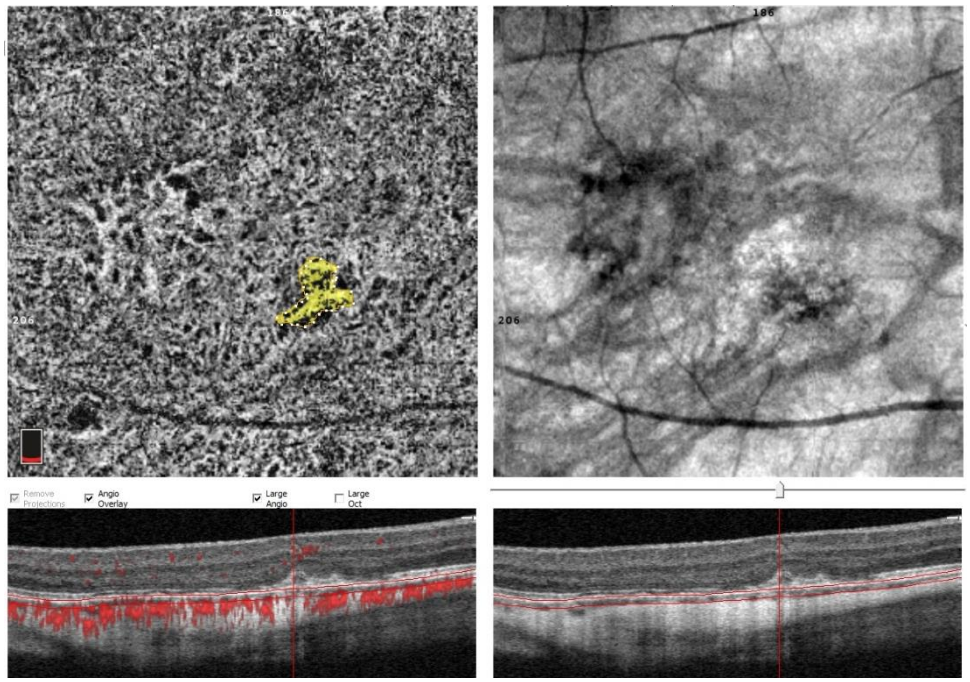

Рисунок 30- Пациентка С, 27 лет. Ангиограмма правого глаза. Формирование субретинальной неоваскулярной мембраны.

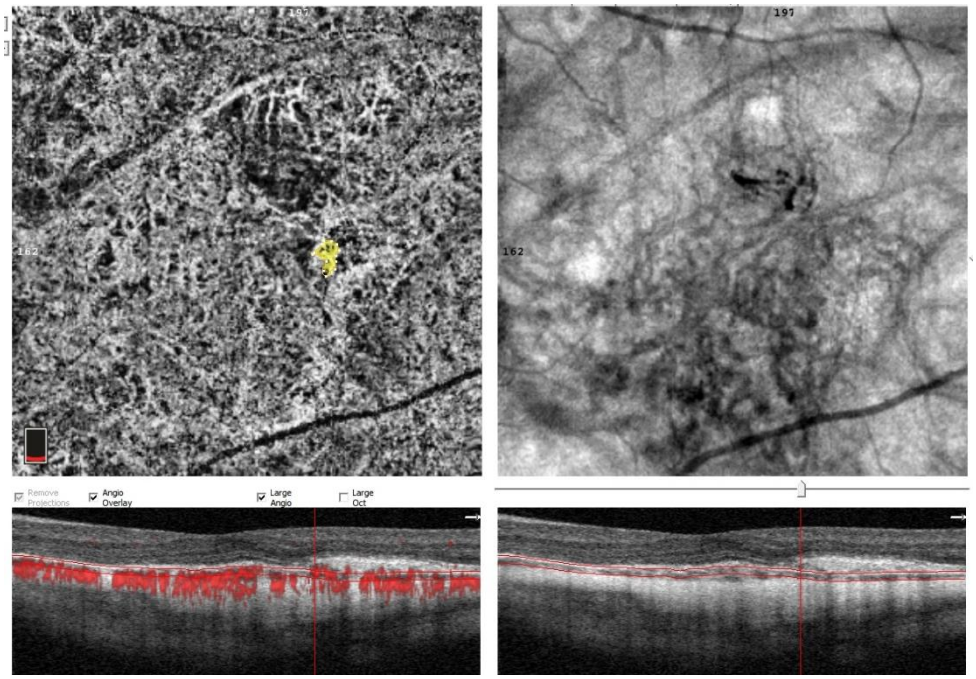

Рисунок 31- Пациентка С, 27 лет. Ангиограмма левого глаза после 7 инъекций анти-VEGF препарата и коррекции гормонального профиля.

Таблица 18

Прогностические критерии клинического течения мХНВ

Благоприятное клиническое течение мХНВ	Неблагоприятное клиническое течение мХНВ
Аксиальная длина глазного яблока <28 мм	Аксиальная длина глазного яблока >28мм
Умеренное уменьшение толщины хориоидеи в среднем до 122,5 ± 0,5 мкм	Критическое уменьшение толщины хориоидеи в среднем до 50,0±2,7 мкм
Субретинальная неоваскулярная мембрана по 2 типу паттерна	Субретинальная неоваскулярная мембрана по 3 типу паттерна
Умеренное повышение липопротеина(а)	Повышение концентрации липопротеина (а) выше референтных значений в 2 раза
Дисбаланс половых и гипофизарных гормонов (↑Пролактина, ↑ФСГ, ↑Кортизола, ↓Прогестерона)	Значительный дисбаланс концентрации половых и гипофизарных гормонов (↑↑Пролактина, ↑↑ ФСГ, ↑↑Кортизола, ↓↓Прогестерона)
Изменение менструально-овариального цикла по типу опсоменореи.	Преимущественное изменение менструально-овариального цикла по типу аменореи и опсоменореи.

Примечание: ↑-повышение показателей в 2,5 раза по сравнению с группой контроля с миопией (Пролактина до 869 мМЕ/мл), повышение уровня ФСГ в 2 раза до 12,6 мМЕ/мл, Кортизола до 1479,05 , ↓-снижение показателей в 4 раза по сравнению с группой контроля с миопией (Прогестерон до 1,06 нмоль/л), ↑↑-повышение показателей в 4 раза по сравнению с группой контроля с миопией (Пролактина до 1320 мМЕ/мл), повышение в 3 раза уровня ФСГ до 16,13 мМЕ/мл, Кортизола до 2176 , ↓↓-снижение показателей в 6 раза по сравнению с группой контроля с миопией (Прогестерон до 0,8 нмоль/л).

Таким образом представленные результаты позволили разработать прогностические критерии (Таблица 18), позволяющие на этапе первичной диагностики прогнозировать особенности клинического течения мХНВ, ответ на анти-VEGF терапию, то есть объём и кратность необходимых диагностических и лечебных мероприятий.

Заключение

Одним из клинически значимых глазных заболеваний является хориоидальная неоваскуляризация (ХНВ), формирующаяся у лиц с миопией. Социальная значимость этого заболевания обусловлена тем, что мХНВ является основной причиной прогрессирующего снижения центрального зрения и слепоты при миопии у лиц моложе 50 лет.

С учетом того, что количество близоруких людей в мире неуклонно растет и, согласно прогнозу Американской Академии офтальмологии (2020), к середине 21 века практически половина населения Земли будет близорукой, поиск новых механизмов формирования этого заболевания, раскрытие вопросов ранней диагностики и эффективного лечения, является весьма актуальным.

По оценкам Wong T.Y. (2019), патологической миопией страдает до 3% населения мира, а одним из наиболее серьезных её осложнений является миопическая хориоидальная неоваскуляризация (ХНВ), которая зачастую начинается внезапно и приводит к прогрессирующему снижению центрального зрения. По данным литературы, уже сегодня распространенность миопической ХНВ (мХНВ) достаточно высока. Исследования Pan C.W. et al. (2015) показали, что при миопии высокой степени она достегает 5-11 % случаев, и в 34 % по данным Ohno-Matsui K. (2018) поражает оба глаза. Прогноз при отсутствии своевременно начатого лечения неблагоприятный.

Являясь классическим примером неоангиогененза, мХНВ обладает рядом специфических признаков, отличающих ее от других типов неоваскуляризации. Однако до сих пор сведения об особенностях структурных, функциональных и гемодинамических изменений на уровне

хориоретинального комплекса и зрительной системы в целом при данном заболевании носят разрозненный характер. Отсутствуют данные о взаимосвязи между изменениями соматического и офтальмологического статуса пациентов.

Несмотря на то, что золотым стандартом лечения мХНВ является своевременное интравитреальное введение ингибиторов ангиогенеза, единые схемы данной терапии отсутствуют. Не установлены факторы, определяющие эффективность и резистентность антиангиогенного лечения, возможность формирования рецидивов и развития патологического процесса на парном глазу.

В связи с этим основной целью исследования было разработать технологию определения диагностических и прогностических критериев эффективности антиангиогенной терапии у пациентов с миопической хориоидальной неоваскуляризацией. Для реализации поставленной цели решались задачи, направленные на определение частоты встречаемости мХНВ; выявление особенностей структурно-функциональных и гемодинамических изменений сетчатки и хориоидеи по данным ОКТ, ОКТ-А и ЭРГ; оценку нарушений соматического статуса и основных показателей гомеостаза у пациентов с мХНВ. Разработка прогностических критериев осуществлялась в результате решения задачи по проведению сравнительного анализа офтальмологического статуса, степени выраженности сосудистых, гормональных и метаболических нарушений у пациентов с миопической хориоидальной неоваскуляризацией в группах, оппозитных по клиническому эффекту антиангиогенной терапии.

На первом этапе исследования с целью выявления частоты встречаемости мХНВ в ИФ МНТК «Микрохирургия глаза» был проведен ретроспективный анализ 17187 историй болезни пациентов с миопией различной степени выраженности, проходивших обследование и лечение с 2006 по 2017 гг.

Второй этап представлял собой проспективное клиническое исследование офтальмологического и соматического статуса и сравнительный анализ полученных результатов у пациенток с мХНВ и лиц групп контроля.

В клиническую группу были включены женщины в возрасте 25-40 лет с осевой миопией более 25,5 мм, с наличием субретинальной неоваскулярной мембраны на одном или обоих глазах в стадии активности.

В случаях формирования мХНВ на обоих глазах в основную клиническую группу включали глаз с лучшей остротой зрения, позволяющей адекватно провести ОКТ-ангиографию. Участники первой группы контроля были сопоставимы основной клинической группе по возрасту, полу и степени миопии. Вторую группу контроля составили женщины с эмметропией. Добровольное согласие на участие в клиническом исследовании были получены от всех пациенток.

На третьем этапе исследования был проведен сравнительный анализ изменений, выявленных при всестороннем обследовании органа зрения и некоторых характеристик соматического статуса пациенток, которые были разделены на две клинические группы в зависимости от эффективности антиангиогенной терапии, которая проводилась в условиях реальной клинической практики, в режиме «по потребности». Течение мХНВ считалось благоприятным при соответствии следующим критериям: подавление активности неоваскулярной мембраны в результате проведения не более 3 интравитреальных инъекции Ранибизумаба, отсутствие формирования зон неоваскуляризации на парном глазу, новых зон неоваскуляризации на исследуемом глазу.

При необходимости проведения более 3 инъекций Ранибизумаба для подавления активности мХНВ, формировании новых зон неоваскуляризации на исследуемом и парном глазу, пациентки были включены в группу с неблагоприятным течением заболевания.

Оценка результатов антиангиогенной терапии проводилась через 12 месяцев от начала лечения с учетом вышеперечисленных показателей.

Исследование офтальмологического и соматического статуса включало комплекс методов, которые позволяют на современном уровне оценить изменения зрительных функций, структуры глазного яблока, в том числе сетчатки и хориоидеи, нарушения ретинального и хориоидального кровотока. Соматический статус оценивали по результатам исследования концентрации половых и гипофизарных гормонов, острофазовых белков и данных липидограммы 1 и 2 уровня, то есть тех критериев, которые могли бы объяснить преимущественное формирование мХНВ у женщин молодого репродуктивного возраста.

Статистический анализ полученных результатов проводился с применением прикладной программы Statistica 6.0 с использованием методов многофакторного статистического анализа.

В ходе исследования было установлено, что частота встречаемости ХНВ при близорукости составляет 2,8 %, в подавляющем большинстве случаев (91,8%) это были женщины молодого возраста, что и объяснило дальнейшее включение в основную клиническую группу пациенток женского пола.

Всестороннее обследование женщин клинической группы позволило выявить, что мХНВ формируется преимущественно на глазах с длиной глазного яблока, превышающей 28,0 мм.

Важными на наш взгляд являются результаты исследования структуры хориоретинального комплекса. У каждой 4-ой пациентки с мХНВ определен мозаичный или паркетный тип глазного дна, причинами формирования которого является частичная утрата пигментного эпителия и хориокапиллярного слоя. Кроме того, в основной клинической группе и группе сравнения в подавляющем большинстве случаев диагностированы так называемые «лаковые трещины», происхождение которых связано с механическим повреждением комплекса пигментный эпителий-стекловидная

пластинка-хориокапилляры. Подобные структурные изменения у лиц группы контроля с миопией выявлены лишь в 5 % случаев, а при эмметропии они отсутствовали.

Определены особенности строения ХНВ, отличающие ее от других видов патологической неоваскуляризации. Во всех случаях диагностирована классическая субретинальная неоваскулярная мембрана II типа, которая в преобладающем большинстве случаев соответствовала 2 типу паттерна с наличием фидерного сосуда, хорошо визуализирующихся сосудистых петель и зон ишемии хориокапилляров. В каждом четвёртом случае диагностирован третий тип паттерна с плотной сосудистой сетью и слабо визуализирующимся фидерным сосудом. СНМ при мХНВ имела намного меньшие размеры, что принципиально отличало данный вид патологической неоваскуляризации от СНМ при ВМД, любого при ВМД, описанной, Baba T (2002) Будзинская М.В (2011). Площадь так называемой выделенной области, не превышала 0,098 мм^2.

С учетом известных данных Chalam K.V. (2014), Shibuya M. (2012), Kim M. (2015) о том, что хориоидальная неоваскуляризация возникает в ответ на тканевую ишемию, на следующем этапе проводилось исследование степени выраженности гемодинамических изменений у больных с мХНВ.

Комплексное биоретинометрическое обследование позволило установить, что во всех случаях у больных основной клинической группы наблюдалось выраженное уменьшение толщины хориоидеи, практически в 3 и 4 раза по сравнению с группами контроля с миопической и эмметропической рефракцией соответственно. Выявленные изменения хориоидеи характеризовались выраженной дезорганизацией всех ее слоев, нарушением сегментации, которая проявлялась замещением хориокапиллярного слоя и слоя Заттлера слоем крупных сосудов. Также отмечалось изменение калибра и хода сосудов слоя Заттлера и Галера и их замещение соединительной тканью. В группах контроля подобные изменения отсутствовали.

По данным ОКТА у пациенток с мХНВ установлено снижение относительной плотности капилляров глубокого сосудистого сплетения.

Выявленные структурные и гемодинамические изменения сопровождались значительным снижением центрального зрения, световой и электрической чувствительности сетчатки, а также нейропроведения.

Данные ЭРГ свидетельствовали не только о выраженных дистрофических изменениях ретинального пигментного эпителия, наружных слоёв сетчатки, снижения их функциональной активности, но и о глубокой тканевой ишемии у больных с мХНВ.

Сравнительный анализ концентрации изучаемых гормонов и биохимических показателей крови позволил установить отсутствие патологических изменений в содержании тиреотропных гомонов, СТГ, ЛГ и тестостерона в сыворотке крови. В то же время установлено значимое повышение концентрации пролактина и ФСГ, снижение уровня эстрадиола и прогестерона, что в целом свидетельствовало о дисбалансе основных половых гормонов. Анализ биохимических показателей крови установил повышение уровня острофазовых белков - фибриногена и высокочувствительного hC –реактивного белка, являющихся лабораторными маркерами воспаления и тканевого повреждения. Кроме того, у больных с мХНВ выявлено практически шестикратное увеличение концентрации липопротеина (а) и умеренное повышение соотношения АпоВ/АпоА.

Наличие значимых корреляций между толщиной хориоидеи и концентрацией пролактина, эстрадиола, липопротеина (а), фибриногена и соотношения АпоВ/АпоА ($r>0,45$) при мХНВ еще раз подтвердило патогенетическую значимость и взаимосвязь местных и системных факторов риска в развитии хориоидальной дисфункции и, как следствие, в формировании ХНВ.

Таким образом, в ходе данного этапа исследования было установлено, что мХНВ преимущественно формируется у женщин молодого возраста с аксиальной длиной глазного яблока более 28 мм. Изменения глазного дна

характеризуются частичной утратой пигментного эпителия и слоя хориокапилляров, наличием дефектов комплекса пигментный эпителий-стекловидная пластинка-хориокапилляры, что создает условия для формирования субретинальной неоваскулярной мембраны.

Предиктором к формированию данных нарушений является дисбаланс половых гормонов и в большей степени гипоэстрогенэмия, что согласуется с данными зарубежных исследований. По данным Rubanyi Gm (2002), Maturana MA (2015), Белоцерковцева Л.Д (2010) эстроген снижает уровень воспалительных процессов в сосудистой стенке, стимулирует релаксацию сосудов путём активации и высвобождения оксида азота и воздействует непосредственно на гладкую мускулатуру сосудистой стенки. Гипоэстрогенемия может являться причиной, с одной стороны, формирования эндотелиальной дисфункции, а с другой - длительного вазоспазма. Наличие рецепторов эстрогена, гена экспрессии эстрогена и воспринимающего его рецептора в СНМ у больных с миопией, по данным Mai Tanemura (2016), подтверждает клиническую значимость выявленных гормональных нарушений. Нарушение липидного обмена, повышение белков острой фазы, которые в целом, согласно имеющимся представлениям Kostner KM (2004), Rigal M (2007) определяют наследственную предрасположенность к микро- и макрососудистым изменениям, являются серьёзным предрасполагающим фактором формирования васкулярных осложнений, потенцируя эндотелиальную дисфункцию и длительный вазоспазм.

Оценка эффективности антиангиогенной терапии, которая проводилась не ранее 12 месяцев после первой инъекции Ранибизумаба, позволила выделить две группы, оппозитные по полученному клиническому эффекту. Было установлено, что при благоприятном течении заболевания подавление активности неоваскулярной мембраны произошло в среднем после 1,4±0,7 Интравитреального введения антиангиогенного препарата, при этом в 75% случаев потребовалась лишь 1 инъекция для стабилизации

патологического процесса. Не было отмечено формирование новых зон неоваскуляризации на исследуемом и парном глазу. Исходно у пациенток этой группы диагностировано умеренное уменьшение толщины хориоидеи, формирование ХНВ по 2 типу паттерна. Дисбаланс половых гормонов представлен повышением концентрации пролактина, ФСГ, кортизола и снижением прогестерона в сыворотке крови по сравнению с контролем в пределах референтных значений.

При неблагоприятном течении патологического процесса проведение в среднем 3,5±2,1 инъекций Ранибизумаба в течение года не позволило подавить активность неоваскуляризации и предотвратить появление новых очагов ХНВ на исследуемом и парном глазу. В этих случаях исходное состояние пациенток характеризовалось выраженными патологическими изменениями локального статуса и гомеостаза в целом. Толщина хориоидеи не превышала 50 мкм, отмечена ее выраженная дезорганизация. Вид ХНВ соответствовал 3 типу паттерна на фоне выраженной элонгации глазного яблока и деформации макулярного профиля с формированием широкой макулярной стафиломы «U, тип I» по классификации Ohno-Matsui K, Alkabes M, Salinas C, et al. 2016. Выявлены значимые изменения соматического статуса, которые характеризовались дизгормонозом с преобладанием опсо - и аменореи, концентрация половых и гипофизарных гормонов отличалась от значений групп контроля в 2 и 3 раза, выявлено двукратное повышение концентрации липопротеина (а) и соотношения апоВ/апоА.

Специфичность и чувствительность представленных выше изменений зрительной системы и соматического статуса в определении характера течения патологического процесса и клинического ответа на антиангиогенную терапию была подтверждена данными ROC анализа. Из всей совокупности изучаемых офтальмологических и системных факторов риска, определяющих особенности развития, резистентности к проводимой терапии мХНВ у женщин, наиболее информативными оказались изменения толщины хориоидеи и относительной плотности капилляров в глубоком

сосудистом сплетении в проекции fovea, уровень ФСГ, прогестерона, пролактина и кортизола в сыворотке крови.

Результаты данного этапа исследования позволили разработать и обосновать технологию прогнозирования особенностей клинического течения и эффективности антиангиогенной терапии у женщин с мХНВ, основанную на комплексной оценке офтальмологических, гормональных и метаболических нарушений.

Таким образом разработка и внедренние в клиническую практику диагностичеких и прогностические критерии эффективности аниангиогенной терапии у женщин с мХНВ позволяет повысить эффективность лечебных мероприятий, профилактировать развитие рецидивово мХНВ и клинически выраженных изменений на парном глазу, а значит сохранить или улучшить зрительные функции у пациентов молодого трудоспособного возраста.

Выводы

1. Ретроспективный анализ 17187 историй болезни пациентов с миопией, проходивших обследование и лечение в Иркутском филиале ФГАУ НМИЦ «МНТК «Микрохирургия глаза» им. акад. С. Н. Федорова с 2007 по 2017 гг., выявил наличие миопической хориоидальной неоваскуляризации в 2,8% случаев, с преимущественным поражением женщин (91,8%) молодого репродуктивного возраста (34±5,1 лет).
2. Миопическая хориоидальная неоваскуляризация в 55% случаев формируется при аксиальной длине глазного яблока, превышающей 28 мм и специфической деформацией заднего полюса глаза с формированием широкой макулярной стафиломы.
3. У пациентов с мХНВ в каждом 4-ом случае имеется частичная утрата пигментного эпителия и слоя хориокапилляров, в 72% случаев - механическое повреждение комплекса пигментный эпителий-стекловидная пластинка-хориокапилляры.
4. Клиническими особенностями субретинальной неоваскулярной мембраны при мХНВ является ее расположение над пигментным эпителием, в 68 % случаев соответствие второму типу паттерна по классификации Elsa Bruyère et al. (2018), небольшие размеры с выделенной площадью, не превышающей 0,098 мм^2.
5. Установлено, что мХНВ формируется на фоне выраженной хориоретинальной ишемии, о чем свидетельствует уменьшение плотности капилляров глубокого сосудистого сплетения на 20% и 30 %, структурная дезорганизация и уменьшение толщины хориоидеи в 3 и 4 раза, снижение амплитуды а-волны фотопической ЭРГ в 1,5 и 2

раза по сравнению с группами контроля с миопической рефракцией и эмметропией, соответственно.

6. Офтальмологическими факторами, определяющими неблагоприятное клиническое течение мХНВ и резистентность к антиангиогенной терапии, являются критическое уменьшение толщины хориоидеи в среднем до 50,0±2,7 мкм, снижение плотности капилляров глубокого сосудистого сплетения на 20%, формирование ХНВ с наличием фидерного сосуда, перфорирующего пигментный эпителий в зоне максимально выраженных дистрофических изменений сетчатки и хориоидеи.
7. Соматическими факторами, определяющими неблагоприятное клиническое течение мХНВ, являются превышение референтных значений липопротеина (а) в 2 раза, дисбаланс половых и гипофизарных гормонов (увеличение концентрации пролактина в 1,5 раза, кортизола, фолликулостимулирующего гормона в 2 раза, снижение концентрации прогестерона в 4 раза) в сыворотке крови, преимущественное изменение менструально-овариального цикла по типу аменореи и опсоменореи.

Список сокращений

AUC – (Area Under Curve) площадь под кривой

ISCEV – (International Society for Clinical Electrophysiology of Vision) Международное общество клинической электрофизиологии зрения

ISO – (International Standards Organization) международная организация по стандартизации

ROC – (Receiver Operator Characteristic) рабочая характеристика приемника

ВМД- возрастная макулярная дегенерация

ЗВП – зрительные вызванные потенциалы

МКОЗ – максимальная корригированная острота зрения

мХНВ-миопическая хориоидальная неоваскуляризация

ОКТ – оптическая когерентная томография

ОКТА – оптическая когерентная томография-ангиография

ОП – осцилляторные потенциалы

ПЗО – передне-задняя ось

СНМ- субретинальная мембрана

ФАГ – флюоресцентная ангиография

ЭРГ – электроретинография

Список литературы

1. Аверьянов, Д. А. Оптическая когерентная томография в диагностике глазных болезней / Д. А. Аверьянов, С. А. Алпатов, С. И. Жукова и др. - М.: Гэотар-медиа, 2010. – 128 с.
2. Аветисов, Э. С. Руководство по детской офтальмологии / Э. С.Аветисов, Е. И. Ковалевский, А. В. Хватова. - М.: Медицина, 1987. - 296 с.
3. Аветисов, Э. С. Трехфакторная теория происхождения миопии и ее практическое значение / Э. С. Аветисов, Е. П. Тарутта // Актуальные вопросы офтальмологии: тр. науч.-практ. конф., посвящ. памяти Германа фон Гельмгольца. - М., 1995. - С.101.
4. Аветисов Э. С. Близорукость. 2 –е изд., перераб. и доп.— М.: Медицина, 2002. - 288 с.
5. Айвазян, С.А. Классификация многомерных наблюдений / С. А. Айвазян, З. И. Бежаева, О. В. Староверов. - М.: Статистика, 1974. - 240 с.
6. Алферова, М. А. Основы прикладной статистики (использование Excel в медицинских исследованиях): учеб. Пособие / М. А. Алферова, И. М. Михалевич, Н. Ю. Рожкова. - Иркутск: ИГИУВ, 2013. - 101 с.
7. Балашевич, Л. И. Диагностические возможности цифровой флюоресцентной ангиографии / Л. И. Балашевич, А. С. Измайлов, А. Г. Лавочкин // Офтальмохирургия. – 1998. – № 1. – С. 38-46.
8. Боровиков, В. Статистика: искусство анализа данных на компьютере. Для профессионалов / В. Боровиков. — Спб.: Питер, 2001. — 656 с.
9. Будзинская, М. В. Современные подходы к лечению и профилактике возрастной макулярной дегенерации / М. В. Будзинская, М. В.

Воробьева, Т. Н. Киселева и др. // Клин. офтальмология. – 2007. – Т. 8, № 2. – С. 78-83.

10. Водовозов, А. М. Исследование дна глаза в трансформированном свете / А. М. Водовозов. - М.: Медицина,1986. - 256 с.
11. Дашевский, А. И. Природа происхождения и прогрессирования приобретенной близорукости и практика её массовой лечебной профилактики / А. И. Дашевский. - Мат. I всосоюз. конф. по вопросам детской офтальмологии. - М.,1976. – ч. 1. - С. 111-115.
12. Девис, Дж. С. Статистический анализ данных в геологии / Дж. С. Девис. - М.: Недра, 1990. - Т. 1. - 319 с.
13. Зайцев, В.М. Прикладная медицинская статистика: учеб. пособие / В. М. Зайцев, В. Г. Лифляндский, В. И. Маринкин. - СПб.: ФОЛИАНТ, 2003. - 432 с.
14. Зайцева, Н. В. Дисбаланс цитокинов влаги передней камеры при миопической Х-неоваскуляризации / Н. В. Зайцева, А. Г. Щуко, Т. Н. Юрьева, Е. Я. Шевела, А. В. Григорьева // Макула - 2016: сборник научных трудов. - Ростов-на-Дону, 2016. - С.374-377.
15. Зайцева, Н. В. Изменение внутриглазного баланса цитокинов у пациентов с миопической хориоидальной неоваскуляризацией / Н. В. Зайцева, А. Г. Щуко, А. П. Якимов, Е. Я. Шевела, Т. Н. Юрьева, А. В. Григорьева // Современные технологии в офтальмологии. - 2016. - № 1. - С. 82-84.
16. Закс, Л. Статистическое оценивание / Л. Закс. - М.: Статистика, 1976. - 598 с.
17. Измайлов, А. С. Хориоидальная неоваскуляризация. Эпидемиология, патогенез, клиника / А. С. Измайлов, Л. И. Балашевич // Офтальмохирургия и терапия. - 2004. – Т. 4, №3. – С.38-46.
18. Иомдина, Е.Н. Биомеханика глаза: Теоретические аспекты и клинические приложения / Е. Н. Иомдина, С. М. Бауэр, К. Е. Котляр. - М.: Реал Тайм, 2015. – 208 с.

19. Кацнельсон, Л.А. Сосудистые заболевания глаз / Л. А. Кацнельсон, Т.И Форофонов, А. Я Бунин. - М.: Медицина,1990. - 257 с.
20. Клецова, С.Ю. Эпидемиология миопии в образовательных школах разного типа / С. Ю. Клецова, Н. В. Сумина, Е. С. Одинцева // Российский общенациональный офтальмологический форум: сборник научных трудов. - Том 1. - М.: ООО «Издательство «Кузбассвузиэдат», 2009. - С.379-381.
21. Кузнецова, М. В. Причины развития близорукости и ее лечение / М. В. Кузнецова. - М.: Мед. Прессинформ, 2005. - 176 с.
22. Кулаичев, А. П. Методы и средства анализа данных в среде Windows и STADIA / А. П. Кулаичев. - М.: Информатика и компьютеры, 1999. - 341 с.
23. Ланг, Т.А. Описание статистики в медицине. Руководство для авторов, редакторов и рецензентов / Т. А. Ланг, М. Сесик. - М.: Практическая медицина, 2011. – 477 с.
24. Либман, Е. С. Слепота и инвалидность вследствие патологии органа зрения в России / Е. С. Либман, Е. В. Шахова // Вестник офтальмологии. - 2006. - № 1. - С. 35-37.
25. Мизгирева, А.П. Транссудативная макулопатия при высокой близорукости / А. П. Мизгирева // Вестник офтальмологии. - 1984. - №2. - С. 4650.
26. Мизгирева, А. П. Ретинальная неоваскуляризация / А. П. Мизгирева // Сб. мат. VI съезда офтальмологов России. - М.,1994. - С.173.
27. Михалевич, И. М. Основы прикладной статистики: учеб. пособие / И. М. Михалевич, М. А. Алферова, Н. Ю. Рожкова. – Иркутск: НЦРВХ СО РАМН, 2012. – Ч. III. – 92 с.
28. Обрубов, С. А. К лечению прогрессирующей близорукости у детей / С. А. Обрубов, А. Р. Туманян // Вестник офтальмологии. - 2005. - № 4. - С. 30 – 32.

29. Родин, А. С. Возможности новых сканирующих приборов (OCT и RTA) в диагностике заболеваний центральной зоны сетчатки / А. С. Родин // Офтальмология. – 2004. – Т. 1, № 3. – С. 34-37.
30. Соломин, В. А. Измерение толщины хориоидеи пациентов с субмакулярной хориоидальной неоваскуляризацией, получающих терапию ингибиторами эндотелиального фактора роста сосудов / В. А. Соломин, Д. А. Магарамов, Г. Ф. Качалина, И. М. Горшков // Современные технологии лечения витриоретинальной патологии: мат. конф. – М., 2013. – С. 173.
31. Соломин, В.А. Современные не инвазивные методы диагностики и комбинированное лечение пациентов с субмакулярной неоваскулярной мембраной: дис. …канд. мед. наук: 14.01.07 / Соломин Владислав Александрович. - М., 2014. - 109 с.
32. Соломон-Ив, К. Флюоресцентная ангиография в диагностике патологии глазного дна / К. Соломон-Ив, Г. Квинтель. – М.: Рейтер, 2005. - 320 с.
33. Тахчиди, Х. П. Эффективность комбинированного лечения субмакулярной хориоидальной неоваскуляризации методом фотодинамической терапии в сочетании с интравитреальным введением ингибиторов эндотелиального фактора роста сосудов / Х. П. Тахчиди, Д. А. Магарамов, Г. Ф. Качалина и др. // Офтальмохирургия. - 2009. - №6. – С. 24-27.
34. Унгуряну, Т. Н. Сравнение трех и более независимых групп с использованием непараметрического критерия Краскела-Уоллиса в программе STATA / Т. Н. Унгуряну, А. М. Гржибовский // Экология человека. – 2014. – №6. - С. 55-58.
35. Царик Г.Н., Здравоохранение и общественное здоровье : учебник [Электронный ресурс] / под ред. Г.Н. Царик – М. : ГЭОТАР-Медиа,2018. – 912 с.- ISBN 978-5-9704-4327-9
36. Шпак, А. А. Спектральная оптическая когерентная томография высокого разрешения: атлас / А. А. Шпак. - М.: Медицина, 2014. - 170 с.

37. Шпак, А. А. Оптическая когерентная томография: проблемы и решения /А. А. Шпак. - М.: Офтальмология, 2019. – 148 с.
38. Щуко, А. Г. Изменение уровня внутриглазных цитокинов у пациентов с сосудистой и неоваскулярной патологией сетчатки в зависимости от активности патологического процесса / А. Г. Щуко, Н. В. Зайцева, И. В. Злобин, Е. Я. Шевела, Т. Н. Юрьева // Вестник офтальмологии. - 2013. – 129, №3. – С.74-77.
39. Щуко, А. Г. Влияние иммунологических факторов на механизмы формирования миопической хориоидальной неоваскуляризации / А. Г. Щуко, Н. В. Зайцева, Т. Н. Юрьева, Е. Р. Черных, И. М. Михалевич, А. В. Григорьева // Вестник офтальмологии. – 2016. - №5. - С.5-14.
40. StatSoft, Inc. (2012). Электронный учебник по статистике. Москва, StatSoft. WEB: http://www.statsoft.ru/home/textbook/default.htm.
41. Юнкеров, В. И. Математико-статистические методы обработки данных медицинских исследований / В. И. Юнкеров, С. Г. Григорьев. – СПб.: ВмедА, 2002. – 266 с.
42. Adatia, F.A. The other CNVM: a review of myopic choroidal neovascularization treatment in the age of anti-vascular endothelial growth factor agents / F.A. Adatia, M. Luong, M. Munro, A. Tufail // Surv. Ophthalmol. – 2015. – Vol. 60. – P.204-215.
43. Akagi-Kurashige, Y. Vascular endothelial growth factor gene polymorphisms and choroidal neovascularization in highly myopic eyes / Y. Akagi-Kurashige, K. Kumagai, K. Yamashiro et al. // Invest. Ophthalmol. Vis. Sci. – 2012. – Vol. 53. - P.2349-2353.
44. Avila, M.P. Natural history of choroidal neovascularization in degenerative myopia / M.P. Avila, J.J. Weiter, A.E. Jalkh et al. // Ophthalmology. - 1984. – Vol.91. – P.1573-1581.
45. Axer-Siegel, R. Indocyanine green angiography in high myopia / R. Axer-Siegel, D. Cotlear, E. Priel et al. // Ophthalmic Surg. Lasers Imaging. – 2004. – Vol. 35. – P.139-145.

46. Baba, T. Optical coherence tomography of choroidal neovascularization in high myopia / T. Baba, K. Ohno-Matsui, T. Yoshida et al. // Acta Ophthalmol. Scand. -2002. – Vol.80. – P.82-87.
47. Balacco-Gabrieli, C. La myopia / C. Balacco-Gabrieli. - Roma: Verduci Editore, 1986. - 79 p.
48. Barbazetto, I. Photodynamic therapy of subfoveal choroidal neovascularization with verteporfin: fluorescein angiographic guidelines for evaluation and treatment. TAP and VIP report No. 2 / I. Barbazetto, A. Burdan, N.M. Bressler et al. // Arch. Ophthalmol. – 2003. – Vol. 121. – P. 1253-1268.
49. Barteselli, G. Macular choroidal volume variations in highly myopic eyes with myopic trac- tion maculopathy and choroidal neovascularization / G. Barteselli, S.N. Lee, S. El-Emam et al. // Retina. – 2014. – Vol.34. – P.880-889.
50. Blinder, K.J. Verteporfin therapy of subfoveal choroidal neovascularization in pathologic myopia: 2-year results of a randomized clinical trialdVIP report no. 3 / K.J. Blinder, M.S. Blumenkranz, N.M. Bressler et al. // Ophthalmology. – 2003. – Vol.110. – P.667-673.
51. Brancato, R. Photocoagulation scar expansion after laser therapy for choroidal neovascularization in degenerative myopia / R. Brancato, A. Pece, P. Avanza, E. Radrizzani // Retina. – 1990. – Vol.10. – P. 239-243.
52. Byeon, S.H. Indocyanine green angiographic features of myopic subfoveal choroidal neo- vascularization as a prognostic factor after photodynamic therapy / S.H. Byeon, O.W. Kwon, S.C. Lee et al. // Korean J. Ophthalmol. – 2006. – Vol.20. – P.18-25.
53. Calvo-Gonzalez, C. Intravitreal ranibizumab for myopic choroidal neovascularization: factors predictive of visual outcome and need for retreatment / C. Calvo-Gonzalez, J. Reche-Frutos, J. Donate et al. // Am. J. Ophthalmol. – 2011. – Vol.151. – P.529-534.

54. Chen, S.J. Prevalence and associated risk factors of myopic maculopathy in elderly Chinese: the Shihpai Eye Study / S.J. Chen, C.Y. Cheng, A.F. Li et al. // Invest. Ophthalmol. Vis. Sci. – 2012. – Vol.53. – P.4868-4873.
55. Cheung, C.M. Choroidal thickness and risk characteristics of eyes with myopic choroidal neo- vascularization / C.M. Cheung, B.K. Loh, X. Li et al. // Acta Ophthalmol. - 2013. – Vol.91. – P.e580-e581.
56. Cheung, C.M. Myopic Choroidal Neovascularization Review, Guidance, and Consensus Statement on Management / C.M. Cheung, J.J. Arnold, F. G. Holz et al. // Ophthalmology. - 2017. – Vol. 124, N 11. – P.1690-1711.
57. Chiang, P.P.C. Public health impact of pathologic myopia / P.P.C. Chiang, E. Fenwick, C.M. Cheung, E.L. Lamoureux. // R.F. Spaide, K. Ohno-Matsui, L.A. Yannuzzi, eds. - Pathologic Myopia. - New York: Springer-Verlag, 2014. – P.75-81.
58. Cicinelli, M.V. Optical coherence tomography and pathological myopia: an update of the literature / M.V. Cicinelli, L. Pierro, M. Gagliardi, F. Bandello // Int. Ophthalmol. – 2015. – Vol.35. – P.897-902.
59. Cohen, S.Y. Etiology of choroidal neovascularization in young patients / S.Y. Cohen, A. Laroche, Y. Leguen et al. // Ophthalmology. – 1996. – Vol. 103. – P.1241-1244.
60. Cohen, S.Y. Anti-VEGF drugs as the 2009 first-line therapy for choroidal neovascularization in pathologic myopia / S.Y. Cohen // Retina. - 2009. – Vol.29. – P.1062-1066.
61. Cohen, S.Y. Long-term variable outcome of myopic choroidal neovascularization treated with ranibizumab / S.Y. Cohen, S. Nghiem-Buffet, T. Grenet, et al. // Jpn. J. Ophthalmol. – 2015. – Vol.59. – P.36-42.
62. Coscas, G. Optical Coherence Tomography Angiography of a Choroidal Neovascularization in Adult Onset Foveomacular Vitelliform Dystrophy: Pearls and Pitfalls / G. Coscas, F. Coscas, M. Lupidi // Invest. Ophthalmol. Vis. Sci. – 2015. – Vol.56, N 13. – P.7638-45.

63. Dimitrova, G. Pathological refractive errors / S. Duke-Elder. ed. - System of Ophthalmology: Ophthalmic Optics and Refraction. - St. Louis: The C.V. Mosby Company, 1970. – P. 297-373.
64. Dimitrova, G. Retrobulbar circulation inmyopic patients with or without myopic choroidal neovascularization / G. Dimitrova, Y. Tamaki, S. Kato, M. Nagahara // Br. J. Ophthalmol. – 2002. – Vol.86. – P.771-773.
65. Duke-Elder, S. Pathological refractive errors. In: Duke-Elder S, ed. System of Ophthalmology: Ophthalmic Optics and Refraction. St. Louis: The C.V. Mosby Company; 1970:297-373
66. El Matri, L. Kort F, Chebil A, et al. Intravitreal bevacizumab versus photodynamic therapy for myopic choroidal neovascularization in a North-.African population / L. El Matri, F. Kort, A. Chebil // Graefes Arch. Clin. Exp. Ophthalmol. – 2011. – Vol.249. – P.1287-1293.
67. El Matri, L. Choroidal thickness measurement in highly myopic eyes using SD- OCT / L. El Matri, M. Bouladi, A. Chebil et al. // Ophthalmic Surg. Lasers Imaging. – 2012. – Vol.43, N 6 Suppl. – P. S38-S43.
68. El Matri, L. Macular choroidal thickness assessment with SD-OCT in high myopia with or without choroidal neovascularization / L.El Matri, M. Bouladi, A. Chebil // J. Fr. Ophtalmol.-2013.-Vol.36.-P.687-92.
69. El Matri, L. Current and emerging treatment options for myopic choroidal neovascularization / L. El Matri, A. Chebil, F. Kort // Clin. Ophthalmol. – 2015. – Vol.9. – P.733-744.
70. European Medicines Agency. Eylea-H-C-2392-II-0021: EPAR - Assessment Report-Variation. - 2015. – Vol. 24, http://www.ema.europa.eu/docs/en_GB/document_library/ Summary_of_opinion/human/002392/WC500194109.pdf; Accessed May 12, 2017.
71. Farinha, C.L. Choroidal thickness after treatment for myopic choroidal neovascularization / C.L. Farinha, A.S. Baltar, S.G. Nunes et al. // Eur. J. Ophthalmol. – 2013. – Vol.23. – P.887-898.

72. Fernandez-Robredo, P. Myopic choroidal neovascularization genetics / P. Fernandez-Robredo, S.R. Maestre, J. Zarranz-Ventura et al. // Ophthalmology. – 2008. – Vol.115. – P.1632.e1.
73. Ferrara, N. Development of ranibizumab, an anti-vascular endothelial growth factor antigen binding fragment, as therapy for neovascular age-related macular degeneration / N. Ferrara, L. Damico, N. Shams et al. // Retina. – 2006. - Vol.26. – P.859-870.
74. Fried, M. A natural history of Fuchs' spot: a long-term follow-up study / M. Fried, A. Siebert, G. Meyer-Schwickerath // Doc. Ophthalmol. – 1981. – Vol.28. – P. 215–221.
75. Gao, LQ. Prevalence and characteristics of myopic retinopathy in a rural Chinese adult population: the Handan Eye Study / L.Q. Gao, W. Liu, Y.B. Liang et al. // Arch Ophthalmol. - 2011. – Vol.129. – P.1199-1204.
76. García-Layana, A. Optical coherence tomography to monitor photodynamic therapy in pathological myopia / A. García-Layana, A. Salinas-Alamán, M.J. Maldonado et al. // Br. J. Ophthalmol. – 2006. – Vol.90. – P. 555-558.
77. Giustolisi, R. Combined intravitreal ranibizumab and verteporfin photodynamic therapy versus ranibizumab alone for the treatment of age-related macular degeneration / R. Giustolisi, N. Fantozzi, M. Staltari et al. // Digit. J. Ophthalmol. - 2011. – Vol.17. – P.23-30.
78. Hammond, C.J. Myopia prevalence in Europe: cohort effect of increasing prevalence not fully explained by higher educational levels / C. J. Hammond // The Association for Research in Vision and Ophthalmology: Annual Meeting. Orlando, Florida: Textbook. - 2014. - P. 4e8.
79. Hampton, G.R. Visual prognosis of disciform degeneration in myopia / G.R. Hampton, D. Kohen, A C. Bird // Ophthalmology. - 1983. – Vol.90. – P.923-926.
80. Hayashi, K. Characteristics of patients with a favorable natural course of myopic choroidal neovascularization / K. Hayashi, K. Ohno-Matsui, T.

Yoshida et al. // Graefes Arch. Clin. Exp. Ophthalmol. – 2005. – Vol.243. – P.13-19.

81. Hayashi, K. Comparison of visual outcome and regression pattern of myopic choroidal neovascularization after intravitreal bevacizumab or after photodynamic therapy / K. Hayashi, K. Ohno-Matsui, S. Teramukai et al. // Am. J. Ophthalmol. – 2009. – Vol.148. – P.396-408.
82. Hayashi, K. Long-term pattern of progression of myopic maculopathy: a natural history study / K. Hayashi, K. Ohno-Matsui, N. Shimada et al. // Ophthalmology. – 2010. – Vol.117. – P.1595-1611.e4.
83. He, M. Refractive error and visual impairment in urban children in southern China / M. He, J. Zeng, Y. Liu et al. // Invest. Ophthalmol. Vis. Sci. – 2004. – Vol.45. – P.793-799.
84. He, M. Refractive error and biometry in older Chinese adults: the Liwan Eye Study / M. He, W. Huang, Y. Li et al. // Invest. Ophthalmol. Vis. Sci. - 2009. – Vol.50. – P.5130-5136.
85. Hefner, L. Three years follow-up results of ranibizumab treatment for choroidal neovascularization secondary to pathologic myopia / L. Hefner, J. Riese, H. Gerding // Klin. Monbl. Augenheilkd. – 2013. – Vol.230. – P.401-404.
86. Hong, Y.J. Noninvasive investigation of deep vascular pathologies of exudative macular diseases by high-penetration optical coherence angiography / Y.J. Hong, M. Miura, S. Makita et al. // Invest. Ophthalmol. Vis. Sci. – 2013. – Vol.54. – P.3621-3631.
87. Hotchkiss, M.L. Pathologic myopia and choroidal neovascularization / M.L. Hotchkiss, SL. Fine // Am. J. Ophthalmol. – 1981. – Vol.91. – P.177-183.
88. Huang, D. Optical coherence tomography / D. Huang, E.A. Swanson, C.P. Lin et al. // Science. - 1991. – Vol.254. – P.1178-81.
89. Huang, D. Imaging the Eye from Front to Back with RTVue Fourier-Domain Optical Coherence Tomography / D. Huang, J.S. Duker, J.G. Fujimoto et al. – NJ.: Slack Inc.Thorofare, 2010. – 217 p.

90. Iacono, P. Fluorescein angiography and spectral-domain optical coherence tomography for monitoring anti-VEGF therapy in myopic choroidal neovascularization / P. Iacono, M. Battaglia Parodi, A. Papayannis et al. // Ophthalmic Res. – 2014. – Vol.52. – P.25-31.
91. Ikuno, Y. Lacquer crack formation and choroidal neovascularization in pathologic myopia / Y. Ikuno, K. Sayanagi, K. Soga et al. // Retina. – 2008. – Vol. 28. – P.1124-1131.
92. Ikuno, Y. Ocular risk factors for choroidal neovascularization in pathologic myopia / Y. Ikuno, Y. Jo, T. Hamasaki, Y. Tano // Invest. Ophthalmol. Vis. Sci. - 2010. – Vol.51. – P.3721-3725.
93. Ikuno, Y. Two-year visual results for older Asian women treated with photodynamic therapy or bevacizumab for myopic choroidal neovascularization / Y. Ikuno, Y. Nagai, S. Matsuda et al. // Am. J. Ophthalmol. – 2010. – Vol.149. – P.140-146.
94. Ikuno, Y. Intravitreal afli-bercept injection in patients with myopic choroidal neo- vascularization: the MYRROR study / Y. Ikuno, K. Ohno-Matsui, T.Y. Wong et al. // Ophthalmology. – 2015. – Vol.122. – P.1220-1227.
95. Introini, U. Spectral-domain OCT in anti-VEGF treatment of myopic choroidal neovascularization / U. Introini, G. Casalino, G. Querques et al. // Eye (Lond). - 2012. – Vol.26. – P.976-982.
96. Jia, Y. Split-spectrum amplitude decorrelation angiography with optical coherence tomography / Y. Jia, O. Tan, J. Tokayer et al. // Opt. Express. - 2012. -Vol.20. – P.4710-25.
97. Kang, H.M. Ocular risk factors for recurrence of myopic choroidal neovascularization: long-term follow-up study / H.M. Kang, H.J. Koh // Retina. – 2013. Vol.33. – P.1613-1622.
98. Kim, Y.M. The analysis of lacquer crack in the assessment of myopic choroidal neovascularization / Y.M. Kim, J.U. Yoon, H.J. Koh // Eye (Lond). - 2011. – Vol.25. – P.937-946.

99. Kobayashi K. Expression of estrogen receptor in the choroidalneovascular membranes in highly myopic eyes/ M. Mandai, I Suzuma, et al //Retina 2002;22:418–422.

100. Konstantinidis, L. Intravitreal ranibizumab (Lucentis) for the treatment of myopic choroidal neovascularization / L. Konstantinidis, I. Mantel, J.A. Pournaras et al. // Graefes Arch. Clin. Exp. Ophthalmol. – 2009. – Vol.247. – P.311-318.

101. Kung, Y.H. One-year outcome of two different initial dosing regimens of intravitreal ranibizumab for myopic choroidal neovascularization / Y.H. Kung, T.T. Wu, Y.H. Huang // Acta Ophthalmol. – 2014. – Vol.92. – P.e615-e620.

102. Ladaique, M. Long-term follow-up of choroidal neovascularization in pathological myopia treated with intravitreal ranibizumab / M. Ladaique, A. Dirani, A. Ambresin // Klin. Monbl. Augenheilkd. – 2015. – Vol.232. – P.542-547.

103. Lalloum, F. Intravitreal ranibizumab for choroidal neovascularization complicating pathologic myopia / F. Lalloum, E.H. Souied, S. Bastuji-Garin et al. // Retina. – 2010. – Vol.30. – P.399-406.

104. Leveziel, N. Genetic factors for choroidal neovascularization associated with high myopia / N. Leveziel, Y. Yu, R. Reynolds et al. // Invest. Ophthalmol. Vis. Sci. – 2012. – Vol.53. – P.5004-5009.

105. Leveziel, N. Angiographic and optical coherence tomography characteristics of recent myopic choroidal neovascularization / N. Leveziel, V. Caillaux, S. Bastuji-Garin et al. // Am. J. Ophthalmol. – 2013. Vol.155. – P.913-919.

106. Lim, C.S. The economics of myopia / C.S. Lim, K.D. Frick // R.W. Beuerman, S.M. Saw, T.Y. Wong, eds. - Myopia: Animal Models to Clinical Trials. - Singapore: World Scientific, 2011. – P.63-80.

107. Lin, L.L. Nation-wide survey of myopia among schoolchildren in Taiwan, 1986 / L.L. Lin, C.J. Chen, P.T. Hung, L.S. Ko // Acta Ophthalmol. Suppl. - 1988. Vol.185. – P.29-33.

108. Lin, L.L. Epidemiologic study of ocular refraction among schoolchildren in Taiwan in 1995 / L.L. Lin, Y.F. Shih, C.B. Tsai et al. // Optom. Vis. Sci. - 1999. – Vol.76. – P.275-281.
109. Lin, L.L. Epidemiologic study of the prevalence and severity of myopia among schoolchildren in Taiwan in 2000 / L.L. Lin, Y.F. Shih, C.K. Hsiao et al. // J. Formos Med. Assoc. – 2001. – Vol.100. – P.684-691.
110. Lin, L.L. Lin, L.L. Prevalence of myopia in Taiwanese schoolchildren: 1983 to 2000 / L.L. Lin, Y.F. Shih, C.K. Hsiao, C.J. Chen // Ann. Acad. Med. Singapore. - 2004. – Vol. – P.33:27-33.
111. Long, Q. C-reactive protein and complement components in patients with pathological myopia / Q. Long, J. Ye, Y. Li et al. // Optom. Vis. Sci. -2013. – Vol.90. – P.501-506.
112. Lorenzo, D. Intravitreal ranibizumab for choroidal neovascularization secondary to pathological myopia: 12-month follow-up / D. Lorenzo, L. Arias, R. Alcubierre et al. // Ophthalmologica. - 2011. – Vol.226. – P.103-109.
113. Lumbroso, B. Guid to Interpreting Spectrail Domain Optical Coherence Tomography / B. Lumbroso, M. Rispoli. – Rome: Inc Riblizhers, 2010. – 217 p.
114. Lumbroso, B. Clinical Guide to Angio-OCT— Non-Invasive Dyeless OCT Angiography / B. Lumbroso, D. Huang, Y. Jia, et al. - New Delhi: Jaypee Brothers Medical Publisher, 2015. – 100 p.
115. Lumbroso, B. Longitudinal optical coherence tomography study of type 2 naïve choroidal neovascularization early response after treatment / B. Lumbroso, M. Rispoli, M.C. Savastano // Retina. – 2015. – Vol.35, N11. – P.2242-51.
116. Marmor, M.F. ISCEV Standard for full-field clinical electroretinography (2008 update) / M.F. Marmor, A.B. Fulton, G.E. Holder et al. // Doc. Ophthalmol. - 2009. – Vol.118. – P. 69–77.

117. Milani, P. Sensitivity of fluorescein angiography alone or with SD-OCT for the diagnosis of myopic choroidal neovascularization / P. Milani, A. Massacesi, M. Setaccioli et al. // Graefes Arch. Clin. Exp. Ophthalmol. – 2013. – Vol.251. – P.1891-1900.

118. Milani, P. Imaging of naive myopic choroidal neovascularization by spectral-domain optical coherence tomography / P. Milani, A. Pece, L. Pierro, F. Bergamini // Ophthalmologica. – 2014. – Vol.232. – P. 28-36.

119. Michels, S. Sequence of early vascular events after photodynamic therapy / S. Michels, U. Schmidt-Erfurth // Invest. Ophthalmol. Vis. Sci. – 2003. – Vol. 44. – P. 2147-2154.

120. Miyake, M. Evaluation of pigment epithelium-derived factor and complement factor I polymorphisms as a cause of choroidal neovascularization in highly myopic eyes / M. Miyake, K. Yamashiro, H. Nakanishi et al. // Invest. Ophthalmol. Vis. Sci. – 2013. – Vol.54. – P. 4208-4212.

121. Miyake, M. Vascular endothelial growth factor gene and the response to antivascular endothelial growth factor treatment for choroidal neovascularization in high myopia / M. Miyake, K. Yamashiro, Y. Akagi-Kurashige et al. // Ophthalmology. – 2014. – Vol.121. – P.225-233.

122. Miyamoto N, Mandai M, Suzuma I, Suzuma K, Kobayashi K, Honda Y. Estrogen protects against cellular infiltration by re- ducing the expressions of E-selectin and IL-6 in endotoxin-in- duced uveitis// J Immunol 1999; 163:374-9

123. Miyamoto N, Mandai M, Takagi H, Suzuma I, Suzuma K, Koyama S, Otani A, Oh H, Honda Y. Contrasting effect of estrogen on VEGF induction under different oxygen status and its role in murine ROP//Invest Ophthalmol Vis Sci 2002; 43:2007-14.

124. Monés, J.M. Intravitreal ranibizumab for choroidal neovascularization secondary to pathologic myopia: 12-month results / J.M. Monés, L. Amselem, A. Serrano et al. // Eye (Lond). – 2009. – Vol.23. – P. 1275-1280.

125. Montero, J.A. Verteporfin photodynamic therapy in highly myopic subfoveal choroidal neovascularization / J.A. Montero, J.M. Ruiz-Moreno // Br. J. Ophthalmol. – 2003. – Vol.87. – P.173-176.
126. Nagaoka, N. Characteristics of periconus choroidal neovascularization in pathologic myopia / N. Nagaoka, N. Shimada, W. Hayashi et al. // Am. J. Ophthalmol. - 2011. – Vol.152. – P.420-427.e1.
127. Nakanishi, H. ARMS2/HTRA1 and CFH polymorphisms are not associated with choroidal neovascularization in highly myopic eyes of the elderly Japanese population / H. Nakanishi, N. Gotoh, R. Yamada et al. // Eye (Lond). – 2010. – Vol.24. – P.1078-1084.
128. National Eye Institute. Myopia statistics and data. Available at: http://www.nei.nih.gov/eyedata/myopia.asp#4. Accessed November 4, 2014.2.
129. Neelam, K. Choroidal neovascularization in pathological myopia / K. Neelam, C.M. Cheung, K. Ohno-Matsui et al. // Prog. Retin. Eye Res. – 2012. – Vol.31. – P.495-525.
130. Nor-Masniwati, S. Single intravitreal ranibizumab for myopic choroidal neovascularization / S. Nor-Masniwati, I. Shatriah, E. Zunaina // Clin Ophthalmol. – 2011. – Vol.5. – P.1079-1082.
131. Ohno-Matsui, K. Pathologic myopia / K. Ohno-Matsui// Annals of eye science – 2018. – Vol.3. – P.570-573.
132. Ohno-Matsui, K. International photographic classification and grading system for myopic maculopathy / K. Ohno-Matsui, R. Kawasaki, J.B. Jonas et al. // Am. J. Ophthalmol. – 2015. – Vol.159. – P.877-883.e7.
133. Ohno-Matsui, K. Macular Bruch membrane holes in choroidal neovascularization-related myopic macular atrophy by swept-source optical coherence tomography / K. Ohno-Matsui, J.B. Jonas, R.F. Spaide // Am. J. Ophthalmol. – 2016. – Vol.162. – P. 133-139.e1.
134. Oishi, A. Long-term effect of intravitreal injection of anti-VEGF agent for visual acuity and chorioretinal atrophy progression in myopic choroidal

neovascularization / A. Oishi, K. Yamashiro, A. Tsujikawa et al. // Graefes Arch. Clin. Exp. Ophthalmol. – 2013. – Vol.251. – P.1-7.

135. Oishi, M. Association between ZIC2, RASGRF1, and SHISA6 genes and high myopia in Japanese subjects / M. Oishi, K. Yamashiro, M. Miyake et al. // Invest. Ophthalmol. Vis. Sci. - 2013. – Vol.54. – P.7492-7497.
136. Otsuka, J. Genesis of myopia / J. Otsuka // Bulletin of the Tokyo Medical and Dental University. - 1956. – Vol.3, N1. – P.1-24.
137. Pan, C.W. Worldwide prevalence and risk factors for myopia / C.W. Pan, D. Ramamurthy, S.M. Saw // Ophthalmic Physiol. Opt. – 2012. – Vol.32. – P.3-16.
138. Pan, C.W. Racial variations in the prevalence of refractive errors in the United States: The Multi-Ethnic Study of Atherosclerosis / C.W. Pan, B.E. Klein, M.F. Cotch et al. // Am. J. Ophthalmol. - 2013. – Vol.155. – P.1129-1138.e1.
139. Pan, C.W. Prevalence of refractive errors in a multiethnic Asian population: the Singapore epidemiology of eye disease study / C.W. Pan, Y.F. Zheng, A.R. Anuar et al. // Invest. Ophthalmol. Vis. Sci. – 2013. – Vol.54. – P.2590-2598.
140. Parodi, M.B. Laser photocoagulation, photodynamic therapy, and intravitreal bevacizumab for the treatment of juxtafoveal choroidal neovascularization secondary to pathologic myopia / M.B. Parodi, P. Iacono, A. Papayannis et al. // Arch. Ophthalmol. – 2010. – Vol.128. – P.437-442.
141. Parodi, M.B. Fundus autofluorescence changes after ranibizumab treatment for subfoveal choroidal neovascularization secondary to pathologic myopia / M.B. Parodi, P. Iacono, R. Sacconi et al. // Am. J. Ophthalmol. – 2015. – Vol.160. – P.322-327.e2.
142. Parravano, M. Long-term functional and morphologic retinal changes after ranibizumab and photodynamic therapy in myopic choroidal neovascularization / M. Parravano, F. Ricci, F. Oddone et al. // Retina. – 2014. – Vol.34. – P.2053-2062.

143. Pasyechnikova, N.V. Intravitreal ranibizumab for the treatment of choroidal neovascularizations associated with pathologic myopia: a prospective study / N.V. Pasyechnikova, V.O. Naumenko, A.R. Korol et al. // Ophthalmologica. - 2015. – Vol.233. – P.2-7.
144. Photodynamic therapy of subfoveal choroidal neovascularization in pathologic myopia with verteporfin. 1-Year results of a randomized clinical trial— VIP report no. 1 / Verteporfin in Photodynamic Therapy Study Group // Ophthalmology. – 2001. – Vol. 108. – P. 841-852.
145. Rashid, A. Update on the pathology of pathological myopia / A. Rashid, H.E. Grossniklaus // R.F. Spaide, K. Ohno-Matsui, L.A. Yannuzzi, eds. - Pathologic Myopia. - New York: Springer-Verlag, 2014. – P.83-95.
146. Renno, R.Z. Expression of pigment ephithelium-derived factor in experimental chorodial neovascularization // Invest. Ophthalmol. Vis. Sci. – 2002. – Vol. 43. – P. 1574-1580.
147. Rishi, P. Photodynamic monotherapy or combination treatment with intravitreal triamcinolone acetonide, bevacizumab or ranibizumab for choroidal neovascularization associated with pathological myopia / P. Rishi, E. Rishi, A. Venkataraman et al. // Indian J. Ophthalmol. – 2011. – Vol.59. – P.242-246.
148. Rosenfeld, P.J. Maximum tolerated dose of a humanized anti-vascular endothelial growth factor antibody fragment for treating neovascular age-related macular degeneration / P.J. Rosenfeld, S.D. Schwarts // Ophthalmology. – 2005. – Vol. 112. – P. 1048-1053.
149. Rubanyi Gm. Effect of estrogen on endothelial function and angiogenesis/ Johns A, Kauser K.// Vascul Pharmacol. 2002 Feb;38(2):89-98
150. Rubin, G.S. Effects of Verteporfin therapy on contrast sensitivity – Results from the treatment of age-related macular degeneration with Photodynamic Therapy (TAP) investigation – TAP Report No. 4 / G.S. Rubin, N.M. Bressler // Retina. – 2002. – Vol. 22. – P. 536-544.

151. Ruiz-Moreno, J.M. Long-term visual acuity after argon green laser photocoagulation of juxtafoveal choroidal neovascularization in highly myopic eyes / J.M. Ruiz-Moreno, J.A. Montero // Eur. J. Ophthalmol. – 2002. – Vol.12. – P.117-122.
152. Saviano, S. Combined therapy with bevacizumab and photodynamic therapy for myopic choroidal neovascularization: a one-year follow-up controlled study / S. Saviano, R. Piermarocchi, P.E. Leon et al. // Int. J. Ophthalmol. – 2014. – Vol.7. – P.335-339.
153. Saw, S.M. Prevention and nanagment of Myopia and Myopic pathology / S.M. Saw, S. Matsumura, Q.V.Hoang // Invest Ophthalmol Vis Sci. – 2019. – Vol.60(2). – P.484-499.
154. Sawa, M. Abnormal fundus autofluorescence patterns in myopic choroidal neo- vascularization / M. Sawa, F. Gomi, M. Tsujikawa et al. // Br. J. Ophthalmol. – 2008. – Vol.92. – P.1236-1240.
155. Secrétan, M. Long-term visual outcome of choroidal neovascularization in pathologic myopia: natural history and laser treatment / M. Secrétan, D. Kuhn, G. Soubrane, G. Coscas // Eur. J. Ophthalmol. – 1997. – Vol.7. – P.307-316.
156. Shih, Y.F. Visual outcomes for high myopic patients with or without myopic maculopathy: a 10-year follow-up study / Y.F. Shih, T.C. Ho, C.K. Hsiao, L.L. Lin // Br. J. Ophthalmol. – 2006. – Vol.90. – P.546-550
157. Shimada, N. Development of macular hole and macular retinoschisis in eyes with myopic choroidal neovascularization / N. Shimada, K. Ohno-Matsui, T. Yoshida et al. // Am. J. Ophthalmol. – 2008. – Vol.145. – P.155-161.
158. Silva, R.M. Short-term efficacy and safety of intravitreal ranibizumab for myopic choroidal neovascularization / R.M. Silva, J.M. Ruiz-Moreno, J. Nascimento et al. // Retina. – 2008. – Vol.28. – P.1117-1123.
159. Silva, R.M. Intravitreal ranibizumab for myopic choroidal neovascularization: 12-month results / R.M. Silva, J.M. Ruiz-Moreno, P. Roza et al. // Retina. – 2010. – Vol.30. – P.407-412.

160. Silva, R.M. Myopic maculopathy: a review / R.M. Silva // Ophthalmologica. – 2012. – Vol.228. – P.197-213.
161. Spaide, R.F. Enhanced depth imaging spectral-domain optical coherence tomography / R.F. Spaide, H. Koizumi, M.C. Pozzoni // Am. J. Ophthalmol. – 2008. – Vol. 146. – P. 496-500.
162. Spaide, R.F. Choroidal neovascularization / R.F. Spaide // R.F. Spaide, K. Ohno-Matsui, L.A. Yannuzzi, eds. - Pathologic Myopia. - NY: Springer, 2014. – P.211-230.
163. Schmitz-Valckenberg, S. Fundus autofluorescence imaging: review and perspectives / S. Schmitz-Valckenberg, F.G. Holz, A.C. Bird et al. // Retina. – 2008. – Vol. 28. – No. 3. – P. 385-409.
164. Schmidt-Erfurth, U. Photodynamic effects on choroidal neovascularisation and physiological choroids / U. Schmidt-Erfurth, S. Michels, I. Barbazetto, H. Laqua // Invest. Ophthalmol. Vis. Sci. – 2002. – Vol. 43. – P. 830-841.
165. Schmidt-Erfurth, U. Histopathological changes following photodynamic therapy in human eyes / Schmidt-Erfurth U., Laqua H., Schloetzer-Schrehard U. et al. // Arch. Ophthalmol. – 2002. – Vol. 120. – P. 835-844.
166. Schmidt-Erfurth, U. Changes in confocal indocyanine green angiography through two years after photodynamic therapy with verteporfin / U. Schmidt-Erfurth, S. Michels // Ophthalmology. – 2003. – Vol. 110. – P. 1306-1314.
167. Schmidt-Erfurth, U. Effects of verteporfin therapy on central visual field function / U. Schmidt-Erfurth, H. Eisner, N. Terai et al. // Ophthalmology. – 2004. – Vol. 111. – P. 931-939.
168. Schmidt-Erfurth, U. Perspectives on verteporfin therapy combined with intravitreal corticosteroids / U. Schmidt-Erfurth, S. Michels, A. Augustin // Arch. Ophthalmol. – 2006. – Vol. 124. – P. 561-563.
169. Tano, Y. Pathologic myopia: where are we now? / Y. Tano // Am. J. Ophthalmol. – 2002. – Vol. 134. – P.645–60.
170. TAP Study Group. Photodynamic therapy of subfoveal choroidal neovascularisation in age related macular degeneration with Verteporfin: two

years results of 2 randomized clinical trials. TAP Report 2 // Arch. Ophthalmol. – 2001. – Vol. 119. – P. 198-207.

171. TAP Study Group. Photodynamic therapy of subfoveal choroidal neovascularisation in age-related macular degeneration with Verteporfin. TAP Report 3 // Arch. Ophthalmol. – 2002. – Vol. 120. – P. 1443-1454.
172. TAP Study Group. Improvement after Verteporfin therapy // Arch. Ophthalmol. – 2003. – Vol. 121. – P. 415-423.
173. Tanemura M. The role of estrogen and estrogen receptorβ in choroidal neovascularization/ N. Miyamoto, M. Mandai, H. Kamizuru, S. Ooto, T. Yasukawa, M.Takahashi, Y. Honda..// Molecular Vision 2004; 10:923-32.
174. Tokoro T. On the definition of pathologic myopia in group studies / T. Tokoro // Acta Ophthalmol. Suppl. – 1988. – Vol.185. – P.107-108.
175. Tokoro, T. Atlas of Posterior Fundus Changes in Pathologic Myopia / T. Tokoro. - Tokyo: Springer; 1998. – 203 p.
176. Tong, J.P. Aqueous humor levels of vascular endothelial growth factor and pigment epithelium- derived factor in polypoidal choroidal vasculopathy and choroidal neovascularization / J.P. Tong, W.M. Chan, D.T. Liu et al. // Am. J. Ophthalmol. – 2006. – Vol.141. – P. 456-462.
177. Tufail, A. Ranibizumab in myopic choroidal neovascularization: the 12-month results from the REPAIR study / A. Tufail, N. Narendran, P.J. Patel et al. // Ophthalmology. – 2013. – Vol.120. – P.1944- 1945.e1.
178. Tufail, A. Ranibizumab for the treatment of choroidal neovascularisation secondary to pathological myopia: interim analysis of the REPAIR study / A. Tufail, P.J. Patel, S. Sivaprasad, et al. // Eye (Lond). – 2013. – Vol.27. – P.709-715.
179. Uemoto, R. Factors associated with enlargement of chorioretinal atrophy after intravitreal bevacizumab for myopic choroidal neovascularization / R. Uemoto, H. Nakasato-Sonn, T. Kawagoe et al. // Graefes Arch. Clin. Exp. Ophthalmol. – 2012. – Vol.250. – P.989-997.

180. Vadalà, M. Is ranibizumab effective in stopping the loss of vision for choroidal neovascularization in pathologic myopia? A long-term follow-up study / M. Vadalà, A. Pece, S. Cipolla et al. // Br. J. Ophthalmol. – 2011. – Vol.95. – P.657-661.
181. Ventrice, P. Anti-vascular endothelial growth factor drugs safety and efficacy in ophthalmic diseases / P. Ventrice, C. Leporini, J.F. Aloe et al. // J. Pharmacol. Pharmacother. – 2013. – Vol.4(Suppl 1). – P.S38-S42.
182. Verteporfin in Photodynamic Therapy Study Group. Photodynamic therapy of subfoveal choroidal neovascularization in pathologic myopia with verteporfin. 1-year results of a randomized clinical trialdVIP report no. 1 // Ophthalmology. – 2001. – Vol.108. – P.841-852.
183. Virgili, G. Laser photocoagulation for choroidal neovascularisation in pathologic myopia / G. Virgili, F. Menchini // Cochrane Database Syst. Rev. - 2005. - CD004765. cochranelibrary.com
184. Vu, H.T. Impact of unilateral and bilateral vision loss on quality of life / H.T. Vu, J.E. Keeffe, C.A. McCarty, H.R. Taylor // Br. J. Ophthalmol. – 2005. – Vol. 89. – P.360-363.
185. Wakabayashi, T. Choroidal filling delay in choroidal neovascularisation due to pathological myopia / T. Wakabayashi, Y. Ikuno // Br. J. Ophthalmol. – 2010. – Vol.94. – P.611-615.
186. Wakabayashi, T. Aqueous concentrations of vascular endothelial growth factor in eyes with high myopia with and without choroidal neovascularization / T. Wakabayashi, Y. Ikuno, Y. Oshima et al. // J. Ophthalmol. – 2013. – Vol. 2013. – P.257381.
187. Wang, E. Intravitreal anti-vascular endothelial growth factor for choroidal neovascularization secondary to pathologic myopia: systematic review and meta-analysis / E. Wang, Y. Chen // Retina. – 2013. – Vol.33. – P.1375-1392.
188. Wang, N.K. Choroidal thickness and biometric markers for the screening of lacquer cracks in patients with high myopia / N.K. Wang, C.C. Lai, C.L. Chou et al. // PLoS One. – 2013. – Vol.8. – P.e53660.

189. Wolf, S. RADIANCE: a randomized controlled study of ranibizumab in patients with choroidal neovascularization secondary to pathologic myopia / S. Wolf, V.J. Balciuniene, G. Laganovska et al. // Ophthalmology. – 2014. – Vol.121. – P.682-692.e2.
190. Wong, Y.L. Prevalence, risk factors, and Impact of Myopic macular degeneration on visual impairment and functioning among adults in Simgapore / Y.L. Wong, Sabanayagam C. Ding Y. al. // Invest. Ophthalmol. Vis. Sci. – 2018 . – Vol.59(11). – P.4603-2613.
191. Wong, T.Y. Epidemiology and disease burden of pathologic myopia and myopic choroidal neovascularization: an evidence-based systematic review / T.Y. Wong, A. Ferreira, R. Hughes et al. // Am. J. Ophthalmol. – 2014. – Vol.157. – P.9-25e12.
192. Wong, T.Y. Myopic choroidal neovascularization: current concepts and update on clinical management / Wong TY, Gon Yu H et al. // Br. Ophthamol. -2014. – Vol.98. – P. 1-8.
193. Wong, T.Y. Myopic choroidal neovascularisation: current concepts and update on clinical management / T.Y. Wong, K. Ohno-Matsui, N. Leveziel et al. // Br. J. Ophthalmol. – 2015. – Vol.99. – P.289-296.
194. Wu, H.M. Does education explain ethnic differences in myopia prevalence? A population-based study of young adult males in Singapore / H.M. Wu, B. Seet, E.P. Yap et al. // Optom. Vis. Sci. – 2001. – Vol.78. – P.234-239.
195. Wu, T.T. The 12-month outcome of three consecutive monthly intravitreal injections of ranibizumab for myopic choroidal neovascularization / T.T. Wu, Y.H. Kung // J. Ocul. Pharmacol. Ther. – 2012. – Vol.28. – P.129-133.
196. Wu, T.T. Two-year outcome of intravitreal injections of ranibizumab for myopic choroidal neovascularization / T.T. Wu, Y.H. Kung // J. Ocul. Pharmacol. Ther. – 2014. – Vol.30. – P.837-841.
197. Xia ,Q. Visual function before and after photodynamic therapy of subfoveal horoidal neovascularization in age-related macular degeneration / Q. Xia, Y.

Y. Lu, X. B. Yu, L. Long, J. Li, H. Dai// Zhonghua Yan Di Bing Za Zhi, 2004, 20(5): 289–291 (in Chinese)

198. Yamamoto, Y. Associations of inflammatory cytokines with choroidal neovascularization in highly myopic eyes / Y. Yamamoto, D. Miyazaki, S. Sasaki et al. // Retina. – 2015. – Vol.35. – P.344-350.
199. Yang, X. Intravitreal ranibizumab for the treatment of pathological myopia associated with choroidal neovascularization in Chinese patients / X. Yang, H. Dai // Chin. Med. J. (Engl). – 2014. – Vol.127. – P.2906-2910.
200. Yoon, J.U. Intravitreal anti-VEGF versus photodynamic therapy with verteporfin for treatment of myopic choroidal neovascularization / J.U. Yoon, Y.J. Byun, H.J. Koh // Retina. – 2010. – Vol.30. – P.418-424.
201. Yoshida, T. Long-term vi- sual prognosis of choroidal neovascularization in high myopia: a comparison between age groups / T. Yoshida, K. Ohno-Matsui, Y. Ohtake et al. // Ophthalmology. – 2002. – Vol.109. – P.712-719.
202. Yoshida, T. Myopic choroidal neovascularization: a 10-year follow-up / T. Yoshida, K. Ohno-Matsui, K. Yasuzumi et al. // Ophthalmology. – 2003. – Vol.110. – P.1297-1305.
203. Young, T.L. Molecular genetics of human myopia: an update / T.L. Young // Optom. Vis. Sci. – 2009. – Vol.86. – P.E8-E22.
204. Zhang, M .X. Four-year clinical summarization of photodynamic therapy for age-related macular degeneration / M.X. Zang, F. Lu, M. Yan, J. J. Zhang, D. Meng, C. F. Du, Q. Shen, S. Q. Wang, J. Y. Liao // Zhonghua Yan Di Bing Za Zhi, 2004, 20(5): 275–279 (in Chinese)
205. Zhang, Y. Anti-VEGF treatment for myopic choroid neovascularization: from molecular characterization to update on clinical application / Y. Zhang, Q. Han, Y. Ru et al. // Drug Des. Devel. Ther. – 2015. – Vol.9. – P.3413-3421.
206. Zheng, Y.F. The economic cost of myopia in adults aged over 40 years in Singapore / Y.F. Zheng, C.W. Pan, J. Chay et al. // Invest. Ophthalmol. Vis. Sci. -2013. – Vol.54. – P.7532-7537.

207. Zhu, H. Anti-vascular endothelial growth factor: the future treatment of choroidal neovascularization in pathologic myopia? / H. Zhu, F.H. Wang, X.D. Sun // Chin. Med. J. (Engl). – 2013. – Vol.126. – P.1578-1583.