ФЕДЕРАЛЬНОЕ ГОСУДАРСТВЕННОЕ АВТОНОМНОЕ УЧРЕЖДЕНИЕ
"НАЦИОНАЛЬНЫЙ МЕДИЦИНСКИЙ ИССЛЕДОВАТЕЛЬСКИЙ ЦЕНТР
"МЕЖОТРАСЛЕВОЙ НАУЧНО-ТЕХНИЧЕСКИЙ КОМПЛЕКС
"МИКРОХИРУРГИЯ ГЛАЗА" ИМЕНИ АКАДЕМИКА С.Н. ФЕДОРОВА"
МИНИСТЕРСТВА ЗДРАВООХРАНЕНИЯ РОССИЙСКОЙ ФЕДЕРАЦИИ

На правах рукописи

ГАМИДОВ ГАДЖИМУРАД АБУТРАБОВИЧ

КОРРЕКЦИЯ МИОПИЧЕСКОГО АСТИГМАТИЗМА ПО ТЕХНОЛОГИИ ФЕМТОСЕКУНДНОЙ ИНТРАСТРОМАЛЬНОЙ ЭКСТРАКЦИИ ЛЕНТИКУЛЫ ЧЕРЕЗ МАЛЫЙ РАЗРЕЗ С УЧЕТОМ ЦИКЛОТОРСИИ ГЛАЗНОГО ЯБЛОКА

Специальность: глазные болезни
14.01.07

ДИССЕРТАЦИЯ
на соискание ученой степени
кандидата медицинских наук

Научный руководитель:
доктор медицинских наук
Мушкова Ирина Альфредовна

Москва 2020

ОГЛАВЛЕНИЕ

ВВЕДЕНИЕ **5**

ГЛАВА 1. ОБЗОР ЛИТЕРАТУРЫ **14**

1.1. Астигматизм. Классификация. Нехирургические методы коррекции 14

1.2. Современная кераторефракционная хирургия в коррекции астигматизма . 18

1.2.1. Лазеры в кераторефракционной хирургии. Основные сведения 18

1.2.2. Современные кераторефракционные методы коррекции астигматизма 20

1.3. Кераторефракционная технология СМАЙЛ 24

1.3.1. Биомеханические свойства роговицы после СМАЙЛ 25

1.3.2. Состояние слезной пленки и поверхности глаза после СМАЙЛ..... 27

1.3.3. Аберрации высокого порядка после СМАЙЛ 29

1.3.4. Модификации технологии СМАЙЛ..... 31

1.3.4.1. Технология СМАЙЛ с кросслинкингом..... 31

1.3.4.2. Технология СМАЙЛ и кератофакия 32

1.3.5. Дополнительная коррекция после СМАЙЛ 34

1.3.6. Ограничения технологии СМАЙЛ..... 34

1.3.6.1. Технология СМАЙЛ и центровка лазерного лечения 35

1.3.6.2. Технология СМАЙЛ и циклоторсия..... 37

ГЛАВА 2. МАТЕРИАЛЫ И МЕТОДЫ ИССЛЕДОВАНИЯ **46**

2.1. Общая характеристика клинического материала 46

2.2. Методы клинического обследования пациентов 49

2.2.1. Стандартные методы диагностики..... 49

2.2.2. Специальные методы диагностики 50

2.3. Хирургический инструментарий и оборудование 52

2.4. Техника выполнения фемтосекундной интрастромальной экстракции лентикулы через малый разрез 55

2.5. Сроки наблюдения пациентов 58

2.6. Методы статистической обработки результатов 59

ГЛАВА 3. РАЗРАБОТКА ТЕХНОЛОГИЙ ОПРЕДЕЛЕНИЯ И КОМПЕНСАЦИИ ЦИКЛОТОРСИИ 60

3.1. Технология определения циклоторсии с использованием цифровой разметки роговицы 60

3.1.1. Оборудование для определения циклоторсии 60

3.1.2. Способ определения циклоторсии с использованием цифровой разметки роговицы 61

3.2. Технология определения циклоторсии с использованием механической разметки роговицы 63

3.2.1. Инструментарий для определения циклоторсии 63

2.3.2. Способ определения циклоторсии с использованием механической разметки роговицы 66

3.3. Клинические примеры компенсации циклоторсии 70

ГЛАВА 4. КЛИНИКО-ФУНКЦИОНАЛЬНЫЕ РЕЗУЛЬТАТЫ КОРРЕКЦИИ МИОПИЧЕСКОГО АСТИГМАТИЗМА ПО ТЕХНОЛОГИИ ФЕМТОСЕКУНДНОЙ ИНТРАСТРОМАЛЬНОЙ ЭКСТРАКЦИИ ЛЕНТИКУЛЫ ЧЕРЕЗ МАЛЫЙ РАЗРЕЗ БЕЗ УЧЕТА И С УЧЕТОМ ЦИКЛОТОРСИИ 75

4.1. Сравнительный анализ клинико-функциональных результатов коррекции миопического астигматизма по технологии фемтосекундной инстрастромальной экстракции лентикулы через малый разрез групп без учета и с учетом циклоторсии с использованием цифровой разметки роговицы 76

4.1.1. Предоперационная характеристика пациентов 76

4.1.2. Визуальные результаты. Безопасность и эффективность операции 77

4.1.3. Рефракционные результаты. Стабильность и предсказуемость операции 82

4.2. Сравнительный анализ клинико-функциональных результатов коррекции миопического астигматизма по технологии фемтосекундной инстрастромальной экстракции лентикулы через малый разрез групп без учета и с учетом циклоторсии с использованием механической разметки роговицы . 89

4.2.1. Предоперационная характеристика пациентов..... 89
4.2.2. Визуальные результаты. Безопасность и эффективность операции 90
4.2.3. Рефракционные результаты. Стабильность и предсказуемость операции 95
4.3. Векторный анализ по Альпинсу 102
4.3.1. Сравнительная оценка результатов векторного анализа коррекции миопического астигматизма по технологии фемтосекундной инстрастромальной экстракции лентикулы через малый разрез групп без учета и с учетом циклоторсии с использованием цифровой разметки роговицы 104
4.3.2. Сравнительная оценка результатов векторного анализа коррекции миопического астигматизма по технологии фемтосекундной инстрастромальной экстракции лентикулы через малый разрез групп без учета и с учетом циклоторсии с использованием механической разметки роговицы 112

ЗАКЛЮЧЕНИЕ 120

ВЫВОДЫ 131

ПРАКТИЧЕСКИЕ РЕКОМЕНДАЦИИ 133

СПИСОК СОКРАЩЕНИЙ 134

СПИСОК ЛИТЕРАТУРЫ 136

ВВЕДЕНИЕ

Современные исследования по разработке новых рефракционных технологий направлены на поиск альтернативных малоинвазивных (неабляционных) способов лазерного воздействия на роговицу глаза. Разработка лазеров, способных генерировать сверхкороткие электромагнитные импульсы длительностью порядка 10^{-15} с — фемтосекундные импульсы, стала одним из значимых успехов современной физики, а внедрение фемтосекундных лазеров в офтальмохирургию позволило расширить арсенал хирургов (Костенев С. В., Черных В. В., 2012).

В первую очередь, фемтосекундным лазерам нашли применение в кераторефракционной хирургии для формирования роговичных клапанов в процессе выполнения операции ЛАЗИК (Ratkay-Traub I. et al., 2001). Их использование позволило создавать клапаны точной конфигурации, в отличие от клапанов, сформированных микрокератомом, которые имеют менискообразный профиль, что может приводить к индуцированным аберрациям высокого порядка (Zhang Y., Chen Y.G., Xia Y.J., 2013). Технология ФемтоЛАЗИК — при которой формирование клапана осуществляется фемтосекундным лазером, продемонстрировала не только высокие клинико-функциональные результаты, но и более быстрое восстановление тонких зрительных функций по сравнению с обычным ЛАЗИК, где формирование клапана осуществляется механическим микрокератомом (von Jagow B., Kohnen T., 2009; Дога А.В., Мушкова И.А. и др., 2018). В дальнейшем, благодаря прецизионной точности фемтосекундных лазеров, были оптимизированы ранее известные хирургические методики (астигматическая кератотомия, имплантация интрастромальных роговичных сегментов, кросслинкинг), что позволило повысить их безопасность, эффективность и предсказуемость. (Першин К.Б., Пашинова Н.Ф. и др., 2017; Костенев С.В., 2012; Паштаев Н.П., Зотов В.В., 2014).

Следующий шаг на пути расширения области применения фемтосекундных технологий в кераторефракционной хирургии предприняла компания Carl Zeiss Meditec. На базе лазерной фемтосекундной установки «VisuMax» была разработана бесклапанная технология коррекции зрения — фемтосекундная интрастромальная экстракция лентикулы через малый разрез (ФИЭЛМР), представленная под фирменным названием — Refractive Lenticule Extraction (ReLEx) SMall Incision Lenticula Extraction (SMILE/СМАЙЛ). Значительную роль в разработке данной технологии принял немецкий врач-исследователь W. Sekundo, который апробировал ее и в 2008 году опубликовал первые 6-ти месячные клинические результаты на 10-ти пациентах (Sekundo W., Kunert K., Russmann C., 2008). Отличительной особенностью данной технологии является использование только фемтосекундного лазера без эксимерлазерной абляции. С помощью фемтосекундного лазера в толще роговицы выкраивается лентикула нужной формы и толщины, которая затем извлекается через маленький разрез длиной 2-4 мм. Технология ФИЭЛМР позволяет корригировать миопию от -2,0 до -10,0-ти дптр и миопический астигматизм до -5,0-ти дптр.

Недавние исследования показали, что ФИЭЛМР является эффективной безопасной и предсказуемой технологией в коррекции миопии (Эскина Э.Н., Давтян К.К., 2017). Однако в коррекции миопического астигматизма ФИЭЛМР уступает ФемтоЛАЗИК по клинико-функциональным результатам (Khalifa M.A, et al., 2017). Вероятным объяснением этого феномена является отсутствие системы контроля циклоторсии в фемто-лазерной установке «VisuMax», которая имеется в большинстве современных эксимерлазерных установок (Ganesh S., Brar S., Pawar A., 2017).

Циклоторсия, как известно – это вращение глазного яблока вокруг его сагиттальной оси, которая может быть статической (при переходе положения тела человека из вертикального в горизонтальное) и динамической (движения глаза непосредственно во время лазерной абляции). Так как процесс

выкраивания лентикулы во время операции ФИЭЛМР сопровождается стыковкой фемтосекундного лазера с глазом пациента, то глаз в таком положении остается неподвижным, следовательно, контроль динамической циклоторсии не является необходимым. Между тем, во избежание возможных ошибок, важно учитывать статическую циклоторсию, поскольку все предоперационные обследования пациента выполняются в положении сидя, а сама операция в положении лежа.

Результаты исследования Alpins N. (1997 г.) и соавторов посвященные использованию векторного анализа свидетельствуют о том, что недокоррекция по цилиндру при ошибке на 5 градусов составляет 1,5%, при 15 градусов - 13,4%, а при ошибке на 30 градусов может достигать 50%.

Ganesh S. et al. (2017 г.) один из первых предложил решение проблемы с циклоторсией в коррекции миопического астигматизма по технологии ФИЭЛМР. Анализируя результаты лазерных вмешательств в выборке, состоящей из 81-го глаза, они пришли к выводу, что у 20% пациентов во время выполнения операции ФИЭЛМР циклоторсия составляет более 5 градусов. С целью устранения влияния циклоторсии на результаты операции, авторы использовали разработанный роговичный разметчик с пузырьком воздуха в рукоятке для точной разметки роговицы пациента по горизонтальному меридиану за щелевой лампой. Затем, в условиях операционной, после стыковки лазера с поверхностью роговицы выполняли выравнивание роговичной метки по сетке в окуляре микроскопа посредством вращения контактного стекла, и только после этого приступали к выкраиванию лентикулы (Ganesh S., Brar S., 2017). Полученные Ganesh S. et al., результаты, оказались сопоставимы с результатами операции ФемтоЛАЗИК, которая выполнялась на эксимерлазерной установке с интегрированным трекером, отслеживающим циклоторсию глаза. Авторы пришли к выводу, что циклоторсия действительно влияет на результаты лазерной коррекции миопического астигматизма методом ФИЭЛМР и

рекомендовали предложенную технологию контроля угла циклоторсии, особенно при миопическом астигматизме высокой степени.

Chen P. et al. (2019 г.) провели похожее исследование, однако их техника контроля угла циклоторсии отличалась тем, что маркировку роговицы осуществляли не роговичным разметчиком с пузырьком воздуха, а одноразовым роговичным маркером, ориентируясь по горизонтальному лучу света предварительно юстированной щелевой лампой. Второй этап, как и Ganesh S. et al., выполняли путем ротации контактного стекла до начала фемтодиссекции. Авторы получили положительные результаты и рекомендовали технологию к выполнению при миопическом астигматизме (Pei Chen et al., 2019).

На сегодняшний день в научной литературе описывается только один способ контроля угла циклоторсии, который заключается в маркировке роговицы в вертикальном положении тела пациента до операции с последующей ротацией контактного стекла фемтолазера до начала фемтодиссекции для нивелирования угла циклоторсии. Несмотря на простоту и эффективность этого способа контроля угла циклоторсии, он не является безопасным, так как ротация контактного стекла для правильной установки меток может привести к потере вакуума, что в свою очередь может повлечь за собой серьезные интраоперационные осложнения. Это ограничивает возможность его широкого применения (Reinstein D. et al., 2018).

В настоящее время в фемтолазерной установке «VisuMax» не предусмотрена система автоматического контроля циклоторсии, в связи с чем предпринимаются попытки разработки технологии её учета. Однако, до тех пор, пока нет стандартизированного протокола контроля циклоторсии, данная проблема остается актуальной.

Цель исследования

Разработать технологию контроля угла циклоторсии глазного яблока для повышения клинико-функциональных результатов коррекции миопического астигматизма методом фемтосекундной интрастромальной экстракции лентикулы через малый разрез.

Задачи исследования

1. Провести анализ клинико-функциональных результатов пациентов с миопическим астигматизмом после фемтосекундной интрастромальной экстракции лентикулы через малый разрез без учета циклоторсии.
2. Разработать технологию контроля угла циклоторсии с использованием цифровой разметки роговицы.
3. Разработать технологию контроля угла циклоторсии с использованием механической разметки роговицы.
4. Провести сравнительную оценку клинико-функциональных результатов групп пациентов с миопическим астигматизмом по технологии фемтосекундной интрастромальной экстракции лентикулы через малый разрез без учета и с учетом циклоторсии.
5. На основании векторного анализа по Альпинсу оценить качество лазерной коррекции миопического астигматизма по технологии фемтосекундной интрастромальной экстракции лентикулы через малый разрез без учета и с учетом циклоторсии.

Научная новизна исследования

1. Впервые проведена количественная и качественная оценка возникновения и значимости циклоторсии глазного яблока, оценка ее роли в расчете рефракционной операции фемтосекундной интрастромальной экстракции лентикулы через малый разрез.

2. Впервые разработан комплекс мероприятий для определения и компенсации циклоторсии методами цифровой и механической разметки роговицы в коррекции миопического астигматизма по технологии фемтосекундной интрастромальной экстракции лентикулы через малый разрез.

3. Впервые проведен сравнительный анализ клинико-функциональных результатов пациентов после операции фемтосекундной интрастромальной экстракции лентикулы через малый разрез без учета и с учетом циклоторсии.

4. Впервые на основании векторного анализа по Альпинсу дана оценка качеству лазерной коррекции миопического астигматизма по технологии фемтосекундной интрастромальной экстракции лентикулы через малый разрез без учета и с учетом циклоторсии.

Практическая значимость

1. Разработана и внедрена в клиническую практику технология контроля угла циклоторсии с использованием цифровой разметки роговицы для проведения лазерной коррекции миопического астигматизма методом фемтосекундной интрастромальной экстракции лентикулы через малый разрез.

2. Разработана и внедрена в клиническую практику технология контроля угла циклоторсии с использованием механической разметки роговицы для проведения лазерной коррекции миопического астигматизма методом фемтосекундной интрастромальной экстракции лентикулы через малый разрез.

3. Проведение лазерной коррекции миопического астигматизма методом фемтосекундной интрастромальной экстракции лентикулы через малый разрез с учетом циклоторсии с использованием цифровой и механической разметки роговицы способствовало повышению эффективности и предсказуемости операции.

4. Разработаны критерии клинического отбора пациентов для проведения лазерной коррекции миопического астигматизма по технологии фемтосекундной интрастромальной экстракции лентикулы через малый разрез с учетом циклоторсии.

Основные положения диссертации, выносимые на защиту

1. Разработанная технология контроля угла циклоторсии с использованием цифровой разметки роговицы, заключающаяся в определении циклоторсии путем последовательной фоторегистрации глаза на диагностическом и операционном модулях «Verion» и компенсации циклоторсии путем алгебраического суммирования значений оси астигматизма и циклоторсии, позволяет повысить эффективность и предсказуемость лазерной коррекции миопического астигматизма методом фемтосекундной интрастромальной экстракции лентикулы через малый разрез без влияния на безопасность и стабильность рефракционной операции.

2. Разработанная технология контроля угла циклоторсии с использованием механической разметки роговицы, заключающаяся в определении циклоторсии путем разметки роговицы пациента при помощи роговичного разметчика и последующего измерения величины отклонения роговичной метки в положении лежа при помощи разработанного транспортира, а так же компенсации циклоторсии путем алгебраического суммирования значений оси астигматизма и циклоторсии, позволяет повысить эффективность и предсказуемость лазерной коррекции миопического астигматизма методом фемтосекундной

интрастромальной экстракции лентикулы через малый разрез без влияния на безопасность и стабильность рефракционной операции.

Апробация

Основные положения диссертационной работы представлены в виде докладов и обсуждены на заседаниях научных обществ, а также региональных, всероссийских и международных конференциях и конгрессах: Всероссийская научная конференция молодых ученых «Актуальные проблемы офтальмологии» (Москва, 2019), XX Всероссийская научно-практическая конференция с международным участием «Современные технологии катарактальной и рефракционной хирургии» (Москва, 2019), XIV офтальмологическая конференция «РЕФРАКЦИЯ-2019. НОВЫЕ ГОРИЗОНТЫ», посвященная 100-летию Самарского государственного медицинского университета (Самара, 2019), Всероссийская научно-практическая конференция с международным участием «Лазерная интраокулярная и рефракционная хирургия» (Санкт-Петербург, 2019), ежегодном конгрессе Европейского общества катарактальных и рефракционных хирургов (ESCRS) (Marrakech, 2020).

Публикации

По теме диссертации опубликованы 6 печатных работ, из них 4 в научных журналах, рецензируемых высшей аттестационной комиссией при Министерстве образования и науки Российской Федерации (ВАК РФ). Получено 3 положительных решения о выдаче патента РФ: № 2018145821 от 24.12.2018 года. «Способ коррекции миопического астигматизма по технологии интрастромального удаления лентикулы с учетом циклоторсии». Авторы: Гамидов Г.А., Мушкова И.А., Костенев С.В. № 2019115299 от 20.05.2019 года. «Способ коррекции миопического астигматизма по технологии

интрастромального удаления лентикулы с учетом циклоторсии». Авторы: Гамидов Г.А., Мушкова И.А., Костенев С.В. № 196316 от 14.11.2019 года. «Микрохирургический инструмент для определения угла циклоторсии в процессе выполнения рефракционной операции интрастромального удаления лентикулы».

Объем и структура диссертации

Диссертация изложена на 162-х страницах машинописного текста и состоит из введения, четырех глав (обзора литературы, материалы и методы, разработка технологий контроля угла циклоторсии, результатов исследования) заключения, выводов, практических рекомендаций и списка литературы, включающего 242 источника, из них 32 отечественных и 210 иностранных. Диссертация проиллюстрирована 46-ю рисунками и 11-ю таблицами. Работа выполнена в ФГАУ «НМИЦ «МНТК «Микрохирургия глаза» им. акад. С.Н. Фёдорова» Минздрава России (генеральный директор – д.м.н., проф. Чухраев А.М.) под руководством заведующей отделом рефракционной лазерной хирургии ФГАУ «НМИЦ МНТК «Микрохирургия глаза» им. акад. С.Н. Фёдорова» Минздрава России, ученого секретаря диссертационного совета, д.м.н. Мушковой И.А. Клиническая часть работы, включающая отбор, обследование, проведение кераторефракционных операций и послеоперационное наблюдение пациентов проводилась в отделе рефракционной лазерной хирургии (зав. отделом д.м.н. Мушкова И.А., зав. отделением к.м.н. Пахомова А.Л.), теоретические расчеты проведены совместно с заведующим отделом информационных технологий ФГАУ «МНТК «Микрохирургия глаза» им. акад. С.Н. Федорова» Минздрава России к.т.н. Бессарабовым А.Н.

ГЛАВА 1. ОБЗОР ЛИТЕРАТУРЫ

1.1. Астигматизм. Классификация. Нехирургические методы коррекции

Астигматизм является одной из наиболее частых причин низкой остроты зрения среди населения планеты, его доля составляет около 13% от всех рефракционных нарушений [87]. Согласно научным данным астигматизм часто сочетается с миопией и даже может влиять на ее развитие [75, 85, 209, 67, 69]. Выдвигались различные гипотезы об этиологии астигматизма, такие как: генетическая, механическая (вследствие воздействия век на роговицу), мышечная, зрительное перенапряжение и т.д [228, 203, 202, 83, 225, 218, 68, 130, 82, 48]. Однако ни одна из них не получила всеобщего признания, а точная причина астигматизма до сих пор не известна.

Наличие астигматизма в человеческом глазу часто сопровождается следующими субъективными жалобами пациента: снижением остроты зрения, быстрой утомляемостью глаз при зрительных нагрузках, монокулярной диплопией, а так же головными болями [10].

В геометрической оптике астигматизмом называют такой вид нарушения рефракции оптической системы, когда проходящие через неё лучи фокусируются не в фокальную точку, как это происходит в сферической оптической системе, а во взаимно перпендикулярные фокальные линии (переднюю и заднюю), образуя два фокуса, между которыми образуется круг светорассеяния, характеризующий нечеткое изображение. Соответственно, в астигматической оптической системе различают два главных взаимно перпендикулярных меридиана — сильный и слабый, а мерой астигматизма является разность рефракции между главными меридианами [25].

Положение главных меридианов астигматизма принято определять по шкале ТАБО (аббревиатура от Technische Ausschuss fur Brillen-Optik), принятой в 1917 году техническим комитетом по очковой оптике. Шкала ТАБО представляет собой градуированную полукруглую шкалу с отсчетом против

часовой стрелки. В зависимости от положения главных меридианов различают астигматизм трех типов: прямого типа, обратного типа, с косыми осями. Астигматизм прямого типа характеризуется расположением сильного меридиана по вертикальной оси или в секторе ± 30 градусов от нее. Астигматизм обратного типа характеризуется расположением сильного меридиана по горизонтальной оси или в секторе ± 30 градусов от нее. При астигматизме с косыми осями оба меридиана лежат в секторах от 30 до 50 или от 120 до 150 градусов [10, 25, 1].

Астигматизм может быть правильным (регулярным) и неправильным (нерегулярным). Правильным называют астигматизм, если в пределах каждого меридиана оптическая сила остается практически неизменной, а переход рефракции от одного меридиана к другому происходит плавно. Неправильным называют астигматизм, если преломляющая сила в пределах одного меридиана изменяется, а переход от одного меридиана к другому не является плавным. В настоящее время благодаря широкому распространению полиномов Цернике термин «неправильный астигматизм» носит в большей степени обобщающий характер для описания аберраций высокого порядка, как например: кома, трефойл («трехлистник»), квадрифойл («четырехлистник») и т.д [169].

В аберрометрии различают астигматизм осевых и наклонных пучков. Астигматизм осевых пучков так же, как миопия и гиперметропия, относится к дефокусировкам или аберрациям низшего порядка. Астигматизм наклонных пучков характерен для любой сферической линзы, если лучи падают на нее под большим углом к оптической оси, данный вид астигматизма рассматривается отдельно, как аберрация высшего порядка [19, 169].

В зависимости от положения главных фокусов по отношению к сетчатке, различают следующие виды астигматизма: простой миопический, простой гиперметропический, сложный миопический, сложный гиперметропический, смешанный [10, 25, 1].

— Простой миопический астигматизм характеризуется миопической рефракцией в сильном меридиане и эмметропической рефракцией в слабом меридиане.
— Простой гиперметропический астигматизм характеризуется эмметропической рефракцией в сильном меридиане и гиперметропической рефракцией в слабом меридиане.
— Сложный миопический астигматизм характеризуется миопической рефракцией в обоих главных меридианах, но различной степени.
— Сложный гиперметропический астигматизм характеризуется гиперметропической рефракцией в обоих главных меридианах, но различной степени.
— Смешанный астигматизм характеризуется миопической рефракцией в сильном меридиане и гиперметропической рефракцией в слабом меридиане.

В зависимости от оптической структуры, вызывающей астигматизм, различают следующие его виды: роговичный, хрусталиковый и общий. Наиболее часто встречается роговичный астигматизм, обычно он является стабильным, однако может незначительно изменяться с возрастом. Хрусталиковый астигматизм чаще всего встречается при патологических состояниях глаза, таких как лентиконус, вывих, подвывих хрусталика, набухающая катаракта и т.д. Сочетание роговичного и хрусталикового астигматизма называется общим астигматизмом. Роговица здорового человека, как правило, имеет небольшой астигматизм, в редких случаях она может иметь идеально сферическую форму. Астигматизм в здоровом глазу в среднем составляет от 0 до ± 0,75 дптр, такой астигматизм частично или полностью компенсируется хрусталиком и незначительно сказывается на остроте зрения, в связи с чем называется физиологическим [10, 25, 1].

В современной офтальмологии различают нехирургические и хирургические способы коррекции зрения.

Нехирургические методы коррекции характеризуются временным рефракционным эффектом. Этот эффект может достигаться различными способами.

Очковая и контактная коррекция зрения являются наиболее распространенными способами нехирургической коррекции аметропий среди населения. Данные виды коррекции предполагают установку перед глазом дополнительного корректирующего оптического элемента, обеспечивающего фокусировку изображения объекта на сетчатку.

Менее распространенным является способ коррекции зрения при помощи ортокератологических (ночных) контактных линз. Данный вид коррекции предполагает воздействие специальной, индивидуально изготовленной контактной линзы на роговицу пациента во время ночного сна, в результате чего происходит временное изменение кривизны роговицы. Рефракционный эффект достигается за счет перераспределения эпителия роговицы под линзой. Ортокератологические линзы позволяют корригировать миопию до 8 дптр и миопический астигматизм до 4 дптр, диапазон варьируется в зависимости от конструкции самой линзы. Однако, к вечеру эпителий принимает форму, близкую к изначальной [22]. Сообщалось, что данный вид коррекции позволяет замедлить или вовсе остановить прогрессирование миопии у детей [30, 98, 201], однако, с другой стороны было установлено, что он инициирует вторичный астигматизм более чем в 50% случаев [29].

1.2. Современная кераторефракционная хирургия в коррекции астигматизма

1.2.1. Лазеры в кераторефракционной хирургии. Основные сведения

Быстро и безболезненно добиться стойкого рефракционного эффекта позволяет современная кераторефракционная хирургия, которую на сегодняшний день сложно представить без лазеров [11]. Слово «лазер» («LASER») является аббревиатурой от английского «Light Amplification by Stimulated Emission of Radiation», что, в переводе, означает «усиление света посредством вынужденного излучения». Прежде всего, лазерное излучение отличается от обычного света своей монохроматичностью, т.е. имеет строго определенную длину волны. Благодаря этому, лазеры способны фокусировать свое излучение в точку диаметром в 1 мкм, что недостижимо в случае с обычным полихроматическим светом из-за хроматических аберраций [2]. В зависимости от конструктивных особенностей, лазеры могут генерировать свое излучение в различных временных режимах и делятся на непрерывные и импульсные. Энергия импульсного лазерного излучения выражается в единицах измерения энергии (работы) — джоуль (Дж), а непрерывного излучения в единицах измерения мощности — ватт (Вт) или Дж/с. Соответственно, плотность энергии на поверхности воздействия выражается в Дж/м^2, а поверхностная площадь мощности в Вт/см^2. Лазерное излучение, взаимодействуя с тканью, может проходить через нее, отражаться либо поглощаться. Эффект воздействия на ткань определяется только поглощенной частью излучения. Зависит этот эффект от состава ткани и длины волны излучения, т.е. спектр поглощения для каждой ткани индивидуален. Так, роговица человеческого глаза, поглощает только ультрафиолетовое и инфракрасное излучение длиной волны менее 280 нм и

более 1000 нм соответственно. По этой причине, в рефракционной хирургии роговицы используются лазеры, работающие в этих диапазонах.

Эксимерные лазеры относятся к импульсным лазерам, источником лазерного излучения в которых являются возбужденные частицы – эксимеры (от греч. excited – возбужденная, dimer – двойная молекула). Лазерное излучение в них происходит вследствие взаимодействия инертных газов (неон, аргон, ксенон, криптон и т.д.) и галогенов (фтор, хлор). В результате такого взаимодействия выделяется энергия, длина волны которой лежит в ультрафиолетовой части электромагнитного спектра и зависит от газа, на котором работает лазер. В кераторефракционной хирургии используются преимущественно лазеры на аргон-фторе, излучающие на длине волны 193 нм. Такое излучение является оптимальным, так как полностью поглощается роговицей и безопасно для глубжележащих тканей. Лазерное излучение с длиной волны 193 нм и плотностной энергией от 175 до 270 мДж/см^2 является достаточным, чтобы разрушать межмолекулярные связи роговицы и приводить к абляции её ткани [26]. Впервые эксперимент по воздействию эксимерного лазера с длиной волны 193 нм на роговицу человеческого глаза провел Trokel S. в 1983 году [212]. С тех пор данное направление стало активно развиваться [100, 111, 179, 191, 210].

Параллельно с развитием эксимерлазерного направления, шла разработка альтернативных технологий лазерного воздействия на роговицу человека. Перспективным оказалось развитие лазерных технологий сверхкоротких импульсов, разрабатываемых, в первую очередь, для формирования клапанов и замены механических микрокератомов. Такие лазеры работают в инфракрасном диапазоне длиной волны порядка 1030-1060 нм. Принцип их действия основан на механизме фоторазрушения ткани. Микроимпульсы малой длительности и мощности, воздействуя на ткань, приводят к «пробою» ткани (англ. laser induced optical breakdown (LIOB)) и, как следствие, к формированию кавитационных пузырьков размером от 1 до 5, мкм состоящих из углекислого газа, азота и воды. Их размер напрямую зависит от энергии в импульсе. Однако, импульсы высокой

мощности оказывают повреждающее влияние на окружающие ткани. Например, для инициации лазерного «пробоя» ткани при помощи наносекундного (10^{-9} сек) Nd:YAG лазера необходимо относительно большое количество энергии в импульсе, что ограничивает его применение до нескольких внутриглазных процедур [195]. Снижение фокального размера пятна, либо длительности импульса, позволяет уменьшить пороговую мощность лазерного «пробоя» ткани. Таким образом, по сравнению с наносекундными, фемтосекундные (10^{-15} сек) системы с низкой энергией обладают более высокой точностью и практически не повреждают окружающие ткани [116, 89, 168]. Процесс лазерной диссекции ткани сопровождается формированием множества кавитационных микропузырьков, которые следуют друг за другом. Расстояние между микропузырьками является критически важным параметром, т.к. определяет наличие тканевых мостиков. При расположении пузырьков близко друг к другу, формируются тонкие тканевые мостики, которые легко отделяются друг от друга. Напротив, если расстояние между импульсами слишком большое, формируемые тканевые мостики оказываются толстыми, либо остаются не прорезанные участки роговицы, механическое отделение которых может быть затруднительно, или даже невозможно [116, 89].

1.2.2. Современные кераторефракционные методы коррекции астигматизма

В 1987 г. Trokel S. представил первую фоторефрефракционную технологию лазерной коррекции зрения — фоторефрактивная кератэктомия (ФРК). Данная технология позволяет корригировать миопию до 12 дптр, а так же астигматизм и гиперметропию до ± 4 дптр. Стандартный протокол операции ФРК предполагает предварительное удаление эпителия роговицы механическим скарификатором с последующей эксимерлазерной абляцией стромы роговицы. Операция завершается наложением контактной линзы на несколько дней для

уменьшения выраженности роговичного синдрома (боль, светобоязнь, слезотечение) и создания оптимальных условий для реэпителизации роговицы [94, 23, 59]. Основными недостатками ФРК являются длительный период реабилитации и относительно высокая частота послеоперационных помутнений (haze) [143, 190, 92, 33]. Тем не менее, ФРК остается актуальной и по сей день, т.к. является незаменимой в коррекции высоких степеней аметропии, поверхностных помутнениях роговицы, при иррегулярных ее поверхностях, а так же при тонких роговицах [16, 6, 28]. С целью устранения недостатков ФРК, в 1990 г. I. G. Pallikaris предложил формировать поверхностный клапан роговицы (англ. flap) при помощи микрокератома, с последующей абляцией стромы роговицы и возвращением клапана на место. Такой подход позволил ускорить реабилитацию после операции до одних суток. Данная технология получила название «ЛАЗерный Интрастромальный Кератомилез» — ЛАЗИК. С момента создания она непрерывно совершенствуется и на сегодняшний день является наиболее популярной кераторефракционной технологией [9, 8, 115].

Дальнейшее развитие технического прогресса привело к появлению кератотопографов и аберрометров благодаря чему стало возможно проводить персонализированную абляцию по данным кератотопографии и волнового фронта глаза конкретного пациента [7, 4]. В особую группу стоит отнести пациентов с миопическим астигматизмом от 2,0 дптр, т.к. зачастую лазерная коррекция таких значений астигматизма не приводит к желаемому результату, что проявляется гипо- или гиперкоррекцией, а так же индуцированным изменением оси астигматизма, вследствие чего, таким пациентам необходимо проводить дополнительную лазерную коррекцию [5, 196]. Недавние исследования показали, что лазерная коррекция с применением оптимизированного алгоритма абляции по данным кератотопографии позволяет добиться более высоких клинико-функциональных результатов по сравнению со стандартной абляцией, а следовательно снижает вероятность повторного хирургического вмешательства. Однако недостатком такого подхода является

увеличенная глубина расчетной абляции, что следует учитывать при планировании кераторефракционной операции [4].

На сегодняшний день эксимерлазерные операции являются наиболее распространенным методом лазерной коррекции миопического астигматизма. Однако часто их проведению становится невозможным в связи с недостаточной толщиной роговицы пациента. В таких случаях целесообразным становится применение астигматической кератотомии, принципы которой были заложены еще академиком С.Н. Федоровым [31]. Суть операции заключается в нанесении 3-5 продольно-радиальных надреза параллельно сильному меридиану, либо тангенциальных надрезов перпендикулярных сильному меридиану. Возможна также и комбинация радиальных и тангенциальных надрезов для усиления корригирующего эффекта операции и коррекции сложного миопического астигматизма [2]. В классическом виде астигматическая кератотомия выполняется механически алмазным ножом, что ограничивает воспроизводимость глубины и длины нанесения надрезов. Это в свою очередь может привести к снижению предсказуемости запланированного рефракционного эффекта и даже к перфорации роговицы [90, 198, 38]. Применение ФС-лазера позволяет повысить предсказуемость и безопасность данной технологии за счет более точного прогнозирования глубины и длины надрезов [49]. На сегодняшний день, фемтосекундная астигматическая кератотомия может применяться как самостоятельный метод коррекции миопического астигматизма, однако на практике она чаще всего применяться в сочетании с другими методами коррекции зрения при нестандартных случаях [27, 24].

Еще одним хирургическим методом коррекции зрения не влияющим на толщину роговицы является лазерная термокератопластика (ЛТК). Суть метода заключается в энергетическом воздействии на периферию роговицы лазером инфракрасного диапазона для дозированного усиления ее рефракции в выбранных меридианах. Эффект достигается благодаря коагуляции коллагена

роговицы, в результате чего между соседними коагулятами создаются стяжки ткани уменьшающие диаметр и радиус кривизны периферической части роговицы. В 2000 году совместно с МГТУ им. Баумана была создана первая Российская лазерная установка для проведения ЛТК контактным способом - «ОКО-1». Несмотря на то, что данный метод в основном используется для коррекции гиперметропии, он так же позволяет корригировать гиперметропический и смешанный астигматизм до 4 дптр [20, 21].

Нередко в клинической практике встречаются пациенты с экстремально высокими значениями астигматизма и других аметропий, когда ни один из перечисленных выше методов не в состоянии удовлетворить ожидания пациента по причине недостаточной толщины роговицы, в таких случаях возможно сочетание кераторефракционной хирургии и интраокулярной коррекции в два этапа [17, 96, 115, 106].

Из многообразия методов коррекции астигматизма, выбор конкретного из них зачастую связан с этиологической причиной возникновения астигматизма. Центральные эктазии роговицы являются группой дистрофических заболеваний сопровождающихся истончением роговицы в центре, выпячиванием ее кпереди и изменением оптических свойств [15]. При таких патологиях дополнительное истончение роговицы эксимерным лазером для коррекции миопического астигматизма не всегда является целесообразным. На сегодняшний день для коррекции миопического астигматизма при эктазиях роговицы применяют имплантацию интрастромальных сегментов (ИРС) [58, 61, 62]. Имплантируемые сегменты представляют собой полукольца из синтетических полимеров (таких как полиметилметакрилат и др.) различной длины, формы и диаметра. Их имплантация осуществляется в интрастромальный карман, который формируется либо механическим сепаратором либо фемтосекундным лазером, последний является более предпочтительным, так как позволяет получить более прогнозируемые результаты, а так же значительно снизить количество интраоперационных осложнений [18, 159, 12]. Операция несет «ортопедический

эффект, т.е. изменения кривизны роговицы достигается путем ее натягивания. Из положительных особенностей данной операции стоит отметить ее обратимость, т.е. при удалении ИРС роговица принимает первоначальную форму, без значительных изменений рефракции [113].

Несмотря на существующее разнообразие методов хирургической коррекции астигматизма, на сегодняшний день, наиболее распространенными из них являются фоторефракционные операции, т.к. являются эффективными безопасными и предсказуемыми [102, 51, 240]. Однако они сопряжены с недостатками, такими как: риском развития синдрома «сухого глаза» [180, 193, 226], осложнений при формировании клапана (складки клапана, его смещение или отрыв) [125, 166, 213], длительной реабилитацией вследствие повреждения роговичного эпителия [178, 223]. Для устранения текущих недостатков продолжаются разработки новых технологических приемов хирургической коррекции миопического астигматизма.

1.3. Кераторефракционная технология СМАЙЛ

В 1996 году группой зарубежных ученых были проведены первые испытания на кадаверных глазах по формированию и экстракции интрастромальной лентикулы, с целью изменения кривизны роговицы [112, 93]. Формирование лентикулы проводилось при помощи пикосекундного (10^{-12} сек) лазера с длиной волны 1053 нм. В результате лазерного воздействия оставались толстые тканевые мостики, для отделения которых приходилось прилагать немалые усилия, что приводило к иррегулярности стромального интерфейса. Дальнейшие исследования в этом направлении проводились на глазах животных, но с использованием фемтосекундных лазеров, которые позволили получить более предсказуемые результаты [116, 89]. В 2003 году были опубликованы первые клинические испытания на глазах человека по формированию интрастромальной лентикулы при помощи фемтосекундного лазера с

последующим ее механическим удалением [168]. Однако, данная технология не получила должного интереса и дальнейшие ее исследования были приостановлены.

В 2007 г. на основе существующей фемтосекундной лазерной установки VisuMax («Carl Zeiss Meditec», Германия) была разработана технология формирования фемтосекундной интрастромальной экстракции лентикулы, запатентованная под фирменным названием Femtosecond Lenticule Extraction — FLEx (ФЛЕКС). Значительная роль в разработке данной технологии принял немецкий врач-исследователь W. Sekundo, который в 2008 г. впервые опубликовал результаты применения технологии ФЛЕКС у 10 пациентов через 6 месяцев после клинических наблюдений [183]. Полученные рефракционные результаты ФЛЕКС, были сопоставимы с результатами ЛАЗИК, однако отмечено, что на восстановление зрения после ФЛЕКС требовалось больше времени. В дальнейшем удалось значительно сократить период зрительной реабилитации путем оптимизации параметров лазерного излучения и режимов сканирования.

После успешной реализации технологии ФЛЕКС на ее основе была разработана новая методика – СМАЙЛ [182, 185]. Данная технология отличается тем, что сформированная лентикула удаляется через 2—4-миллиметровый разрез, без формирования клапана в отличии от ЛАЗИК и ФЛЕКС.

1.3.1. Биомеханические свойства роговицы после СМАЙЛ

Изначально компания Carl Zeiss Meditec активно позиционировала технологию СМАЙЛ, как рекомендованную, в первую очередь, для военных, спортсменов и людей, ведущих активный образ жизни. Кроме того, заявлено, что данная технология позволяет в большей степени сохранять стабильность роговицы по сравнению с ФРК и ЛАЗИК. В связи с этим проводятся различные

исследования для того, чтобы дать оценку технологии СМАЙЛ и подтвердить заявленные преимущества последней.

Известно, что изменение прочностных свойств фиброзной оболочки глаза после различных фоторефракционных вмешательств во многом определяется технологией лазерного воздействия, областью и глубиной облучения роговицы, а также ее толщиной на заключительном этапе [34, 219, 155, 234, 95]. Это подтверждают результаты различных экспериментов, которые показывают, что передние стромальные волокна более компактны и прочнее связаны между собой по сравнению с задними. Из этого может следовать, что облучение поверхностных слоев роговицы приводит к более заметному снижению прочностных характеристик фиброзной оболочки. Однако, при СМАЙЛ передние (более прочные) отделы роговицы остаются интактными (за исключением 2—4-миллиметровой зоны разреза), что теоретически позволяет сохранить прочность фиброзной оболочки в отличие от других лазерных вмешательств [171, 167].

M. Winkler et al. попытались объяснить этот феномен при помощи нелинейной оптической микроскопии. Полученные с ее помощью изображения трехмерного распределения поперечных коллагеновых волокон роговицы показали, что различная прочность ее стромы в зависимости от толщины, обусловлена большей степенью переплетения коллагеновых волокон в передней строме по сравнению с задней стромой, в которой волокна расположены упорядоченно и параллельно друг к другу [227]. Влияние направления резов на прочностные свойства роговицы также не вызывает сомнений. Так, в исследованиях K.Cartwright доказано, что горизонтальные резы (при СМАЙЛ) имеют меньшее отрицательное влияние на механопрочность роговицы, чем вертикальные (при формировании флэпа) [107].

Исследование прочности передней части стромы роговицы нашло отражение в работах и других исследователей. S.J. Petsche et al. в эксперименте

показали, что передняя часть стромы прочнее, как на тангенциальное растяжение волокон (продольное растяжение), так и на их скручивание [158].

Результаты подобных экспериментов, как правило, носят оптимистичный характер, на практике же СМАЙЛ зачастую имеет схожие с ФРК и ЛАЗИК послеоперационные показатели, касающиеся изменений в биомеханике роговицы [156, 189, 220, 238]. Такое расхождение с результатами эксперимента, вероятнее всего, связано с ограниченным выбором способов измерения биомеханических свойств роговицы *in vivo*. На сегодняшний день в клинической практике для определения биомеханики роговицы используется метод динамической двунаправленной аппланации роговицы с помощью анализатора глазного ответа (Ocular Response Analyzer — ORA), который дает оценку по следующим параметрам: корнеальный гистерезис и фактор резистентности роговицы. Достоверность представленных показателей при интактной роговице не вызывает сомнений, тогда как при оценке биомеханических свойств роговицы после фоторефракционных вмешательств полученные с помощью ORA результаты могут носить противоречивый характер, не всегда отражают реальное состояние прочностных свойств фиброзной оболочки глаза, что не позволяет считать их достаточно точными [174].

1.3.2. Состояние слезной пленки и поверхности глаза после СМАЙЛ

Роговица является одной из наиболее иннервированных тканей человека. Иннервация роговицы осуществляется главным образом за счет чувствительных волокон глазной ветви тройничного нерва, преимущественно длинных цилиарных нервных волокон. Последние, проникая в роговицу, распространяются радиально в пределах передней стромы, по направлению от периферии к центру роговой оболочки [88]. Часть наиболее тонких волокон проникает через боуменову мембрану, создавая плотную сеть, известную как суббазальное или терминальное интраэпителиальное нервное сплетение.

Нервные волокна разветвляются как в вертикальном, так и в горизонтальном направлении между боуменовой мембраной и слоем базальных клеток. В процессе операции ЛАЗИК происходит пересечение этого нервного сплетения микрокератомом либо фемтосекундным лазером, после чего остается лишь тонкая часть ножки клапана, через которую эти нервы проникают в роговицу. Последующая эксимерлазерная абляция еще больше повреждает нервные волокна. В связи с этим, снижается чувствительность роговицы, которая сохраняется до завершения регенерации нервных волокон. Снижение чувствительности роговицы приводит к уменьшению частоты мигательных движений глаза, что, в свою очередь, вызывает эпителиопатию роговицы, известную как ЛАЗИК-индуцированная нейротрофическая эпителиопатия, а также подсыхание поверхности глаза, вследствие чего пациенты ощущают сухость глаз [226]. Бесспорно, существуют и другие факторы, провоцирующие синдром «сухого глаза», однако основной причиной является частичная деиннервация роговицы [193].

С самого начала ожидалось, что применение технологии СМАЙЛ позволит снизить частоту и выраженность проявлений послеоперационного «сухого глаза» по сравнению с ЛАЗИК, поскольку передняя часть роговицы остается интактной, за исключением небольшой 2—4-миллиметровой зоны разреза. В этой связи проведено множество сравнительных исследований по изучению чувствительности роговицы с использованием эстезиометрии и конфокальной микроскопии [215, 138, 118, 235, 173, 170, 224, 119, 63, 120, 14]. Конечно, технология СМАЙЛ, как и любая другая кераторефракционная операция, сопряжена с риском развития синдрома «сухого глаза», хотя его появление может быть обусловлено и другими причинами [182]. Доказано, что слишком поверхностное формирование лентикулы повышает риск повреждения суббазального нервного сплетения. В связи с этим выбор оптимальной глубины для создания лентикулы является важным условием, которое необходимо соблюдать для предупреждения развития синдрома «сухого глаза». Проведенные

сравнительные исследования свидетельствуют о том, что технология СМАЙЛ при сопоставлении ее результатов с результатами после ФРК и ЛАЗИК представляется менее инвазивной, соответственно более безопасной и способствует уменьшению риска развития синдрома «сухого глаза» [170].

1.3.3. Аберрации высокого порядка после СМАЙЛ

В 1994 году Liang et al. впервые предложили использовать датчик волнового фронта Шака-Хартмана для определения аберраций глаза человека, а уже в 1999 году эта технология была внедрена в рефракционную хирургию и получила широкое распространение [122, 123]. Аберрометры расширили арсенал лазерной рефракционной хирургии, благодаря чему стало возможным проводить не только сфероцилиндрическую коррекцию, но и коррекцию аберраций высокого порядка [141].

Аберрации глаза (общие) принято делить на роговичные и внутренние (хрусталиковые), однако больший вклад в них вносят роговичные аберрации. В дальнейшем было выявлено, что рефракционные операции, изменяя переднюю поверхность роговицы, также индуцируют роговичные аберрации высокого порядка [157, 108, 135, 80, 137, 151, 133, 57, 50, 186, 114, 105, 43]. Внутренние аберрации имеют меньшее значение, однако, они могут частично компенсировать индуцированные роговичные аберрации после рефракционной хирургии [134].

В научной литературе все чаще сообщается, что технология СМАЙЛ индуцирует меньше аберрации высокого порядка в сравнении с ЛАЗИК [232, 121, 117, 231]. Min-jie et al. провели исследование, в котором анализировались 4 группы пациентов: СМАЙЛ, ЛАЗИК, ФемтоЛАЗИК и Wavefront-Guided – WF-ЛАЗИК (ЛАЗИК оптимизированный по волновому фронту) [237]. Анализировались общие аберрации высокого порядка, сферические аберрации, а так же вертикальная и горизонтальная кома в 6 мм зоне роговицы, результаты

сравнивались через 6 месяцев после операции. Было выявлено, что разница между послеоперационными и дооперационными значениями общих аберрации высокого порядка оказалась меньше в группах в группах СМАЙЛ (0.07 ± 0.07) и WF-ЛАЗИК (0.07 ± 0.06), тогда как в группах ЛАЗИК (0.11 ± 0.09) и ФемтоЛАЗИК (0.10 ± 0.60) она была значительно выше. При сравнении групп СМАЙЛ и WF-ЛАЗИК значения общих аберраций высокого порядка, а так же сферических аберраций статистически значимо не различались. Однако в группе СМАЙЛ значения горизонтальной и вертикальной комы оказались выше в сравнении с группой WF-ЛАЗИК. Для групп СМАЙЛ и WF-ЛАЗИК значения горизонтальной комы составили 0.08 ± 0.18 и −0.06 ± 0.22 соответственно, для вертикальной комы −0.22 ± 0.22 и −0.02 ± 0.36 соответственно. Авторы объясняют данный феномен тем, что сама операция WF-ЛАЗИК направлена на устранение аберраций высокого порядка по данным волнового фронта глаза пациента, которые не учитываются при СМАЙЛ. С другой стороны, в фемтолазерной системе Visumax, на которой выполняется операция СМАЙЛ, центрирование по зрительной оси обеспечивается самим пациентом путем фиксации взора на фиксационном свечении, что является менее точным в сравнении с системой автоматического контроля движения глаз в эксимерном лазере [97].

Как известно, кома является аберрацией, характеризующей асимметричность оптической системы глаза, её значения возрастают при иррегулярности роговицы, наклонах ее поверхности, а так же при децентрациях оптической зоны [129]. При коррекции астигматизма по технологии СМАЙЛ, задняя поверхность лентикулы выкраивается в форме эллипса, в этой связи высказывалось мнение, что это может приводить к некоторой асимметрии роговицы [186]. Кроме того, края лентикулы так же могут вызывать кому, напротив, при WF-ЛАЗИК формируется 2 мм переходная зона, сглаживающая края абляции.

В целом, несмотря на то, что технология СМАЙЛ индуцирует большую величину комы, чем WF-ЛАЗИК, ФемтоЛАЗИК и ЛАЗИК, она значительно превосходит ФемтоЛАЗИК и ЛАЗИК в минимальном индуцировании общих роговичных аберраций высокого порядка и сопоставима с WF-ЛАЗИК, что является несомненным преимуществом СМАЙЛ.

1.3.4. Модификации технологии СМАЙЛ

1.3.4.1. Технология СМАЙЛ с кросслинкингом

С момента появления технологии СМАЙЛ на ее основе активно разрабатывались различные варианты вмешательства [145, 78]. В настоящее время одной из наиболее распространенных модификаций является комбинация СМАЙЛ с кросслинкингом роговичного коллагена (КРК). Изначально КРК разрабатывался с целью замедления или остановки прогрессирования кератоконуса. Суть КРК заключается в укреплении стромы роговицы. В классическом варианте КРК предполагает обработку роговицы рибофлавином (витамином B_2) через деэпителизированную роговицу с последующим ее облучением ультрафиолетовым (УФ) лазером с длиной волны 370 нм. Модификация СМАЙЛ с кросслинкингом (СМАЙЛ Extra) позволяет расширить критерии отбора потенциальных пациентов, которым раньше провести коррекцию аметропии по технологии СМАЙЛ не представлялось возможным, например, ввиду тонкой роговицы. Данная модификация предполагает введение раствора рибофлавина в карман стромы роговицы, который образуется после экстракции лентикулы, после чего выполняется кратковременное облучение УФ-лазером.

В настоящее время не существует стандартизированного протокола для проведения СМАЙЛ в данной модификации. Разные авторы предлагают различные технологии, отличающиеся такими параметрами, как концентрация

используемого рибофлавина (0,1% или 0,25%), экспозиция облучения (от 45 до 60 сек), а также мощность УФ-излучения (от 18 до 45 мВт/см^2) при различной суммарной энергии лазерного излучения (от 0,8 Дж/см^2 до 3,4 Дж/см^2) [145, 78]. По мнению тех же авторов, СМАЙЛ Extra может быть рекомендована не только для расширения показаний к проведению вмешательства, но и для профилактики кератоэктазий у пациентов с тонкой роговицей. Представленные результаты исследований демонстрируют эффективность и безопасность данной технологии, хотя в редких случаях наблюдаются и осложнения. Одним из наиболее распространенных осложнений комбинированной технологии СМАЙЛ Extra является послеоперационное помутнение роговицы (хейз). Возможность развития послеоперационных осложнений диктует необходимость продолжения исследований по поиску оптимальных параметров лазерного вмешательства.

1.3.4.2. Технология СМАЙЛ и кератофакия

Тот факт, что после операции СМАЙЛ удаляется часть стромы роговицы, многих наводит на мысль о возможности использования извлеченных лентикул. Высказывались предложения замораживать извлеченные лентикулы для их дальнейшего использования в коррекции гиперметропии или с целью устранения эктазий роговицы [124, 39]. Изначально идея с использованием стромального трансплантата роговицы с целью изменения ее кривизны высказана в 1980 г. J. Barraquer [44]. В частности, предложено обтачивать предварительно замороженный стромальный диск донорской роговицы, придавая ему вид плоско-выпуклой линзы, затем фиксировать диск интрастромально в роговице реципиента. Применительно к СМАЙЛ данная техника впервые использована в 2012 г. H. Liu и соавторами в эксперименте на глазах кроликов [127]. Результаты исследования продемонстрировали удачное приживление интрастромального роговичного трансплантата. При этом процесс регенерации нервных волокон завершался спустя 1 месяц после вмешательства. В 2013 г. K.R. Pradhan и

соавторы опубликовали данные исследования, посвященного результатам трансплантации лентикулы от донора с миопией 10,0 дптр реципиенту с высокой гиперметропией. Рефракционный эффект после проведенной операции составил 5,25 дптр и оставался стабильным в течение 1 года наблюдений [162]. Установлено, что причиной недостаточно полной коррекции в данном случае явилось изменение кривизны задней поверхности роговицы.

В 2014 г. S. Ganesh и соавторы провели аналогичные исследования на 8 глазах пациентов с гиперметропией и 1 глазу с афакией. Результаты показали достаточно высокую предсказуемость рефракционного результата у пациентов с гиперметропической рефракцией. При этом остаточный сферический эквивалент в группе в среднем составил ± 1,0 дптр. В то же время аналогичный показатель в афакичном глазу был выше и составлял +4,1 дптр. У одного из исследуемых пациентов через 6 мес развился двусторонний хейз, что привело к снижению остроты зрения на 0,1 [77]. В 2015 г. этой же группой авторов проведены исследования на 6 глазах пациентов с кератоконусом. Выполнена имплантация лентикулы с последующим кросслинкингом. Через 6 месяцев авторы отметили положительную зрительную динамику и стабилизацию кератоконуса во всех прооперированных глазах [79].

Учитывая результаты перечисленных исследований, нельзя сделать однозначный вывод о том, что данная технология характеризуется достаточной предсказуемостью в коррекции рефракционных нарушений. К тому же СМАЙЛ в сочетании с кератофакией при коррекции гиперметропии уступает существующим кераторефракционным и интраокулярным методам коррекции аметропии. Однако данная технология может быть полезна при лечении пациентов с кератоконусом и другими кератэктазиями, сопровождающимися истончением роговицы и риском ее перфорации.

1.3.5. Дополнительная коррекция после СМАЙЛ

Распространенным является мнение о невозможности проведения дополнительной коррекции после СМАЙЛ. В действительности же существует несколько способов, позволяющих нивелировать недостаточно полный оптический эффект после проведения СМАЙЛ. Выбор способа зависит от толщины «крышки» роговицы. В том случае, если толщина «крышки» не превышает 100—110 мкм, то при помощи программы «Circle», предусмотренной в фемтосекундной системе VisuMax, возможен перевод «крышки» во «флэп» с последующей коррекцией по технологии ЛАЗИК. При более значительной толщине «крышки» возможно создание нового ЛАЗИК-интерфейса с дополнительной зоной абляции роговицы. Однако не стоит забывать, что при таком подходе имеется риск перфорации «крышки» во время отсепаровки тканевых мостиков, а также повреждения боуменовой мембраны с вертикальным прорывом пузырьков под эпителий. В связи с этим точное измерение толщины «крышки» роговицы перед проведением повторного вмешательства является обязательным условием. Альтернативным способом дополнительной коррекции после СМАЙЛ является ФРК, однако послеоперационная реабилитация в этом случае занимает более длительный период времени [136].

1.3.6. Ограничения технологии СМАЙЛ

Несмотря на все перечисленные преимущества, технологию СМАЙЛ нельзя назвать совершенной. В данном разделе будут рассмотрены наиболее значимые факторы, влияющие на результаты лазерной коррекции по данной технологии.

1.3.6.1. Технология СМАЙЛ и центровка лазерного лечения

Как известно, точность центровки при выполнении лазерной коррекции имеет одно из ключевых значений значение в рефракционной хирургии, а ее погрешность может быть причиной снижения остроты зрения, иррегулярного астигматизма, ореолов, бликов, снижения контрастной чувствительности и монокулярной диплопии [70, 205, 140].

На сегодняшний день не существует стандартизированного метода определения центра оптической оси в процессе операции СМАЙЛ, в связи с чем оперирующему хирургу предоставляется выбор проводить центровку лазерной коррекции по зрачку, либо по вершине роговицы, что является причиной погрешности и одним из недостатков данной кераторефракционной технологии.

Хирурги, выполняющие центровку по зрачку, чаще всего ссылаются на то, что именно зрачок определяет пучок света, проходящий через глазное яблоко и формирует изображение на сетчатке [66, 131]. При центрировании по вершине роговицы хирурги ориентируется по отражению света на передней поверхности роговицы, это мнимое изображение, которое также известно, как первое изображение Пуркинье – Сансона [40]. Сторонники такого подхода аргументируют свой выбор тем, что вершина роговицы является ближайшей измеримой точкой к зрительной оси, вместе с тем размер зрачка может изменятся на протяжении всей операции в ответ на различные стимулы, поэтому такой подход не является оптимальным [154, 152]. Хотя дискуссии по поводу методов центровки лазерной коррекции все еще ведутся, многие исследования показывают, что центровка по вершине роговицы обеспечивает более приемлемые результаты по сравнению со зрачковой центровкой [152, 128, 42, 172]. Однако оба способа не гарантируют точного попадания по зрительной оси, так как редко совпадают с ней [181, 40].

Как известно, зрительная ось является абстрактной прямой, соединяющей объект фиксации и центр фовеа [181]. Вместе с тем, зрачковой осью называют

линию, проходящую перпендикулярно роговице через центр зрачка [181, 40]. Клиническое значение имеет угловая разница между зрачковой и зрительной осями, так называемый угол каппа [86, 139, 165, 175, 53, 153]. Так как угол каппа нельзя визуализировать, в клинике оценивают расстояние между точками фиксации и центром зрачка, получаемое при помощи кератотопографии, это расстояние соответствует степени децентрации и выражается в миллиметрах [45, 200].

В норме фовеа лежит слегка темпоральнее относительно точки, в которой ось зрачка пересекается с задним полюсом глазного яблока, поэтому у большинства людей в общей популяции угол каппа имеет слегка положительные значения [45]. Srivannaboon et al. сообщили о довольно низких значениях положительного угла каппа у большинства из общей популяции миопов и эмметропов. В 408 из 420 глаз (97%) миопов, готовящихся к рефракционной хирургии, наблюдался положительный угол каппа 0,5 мм и менее [194].

Большой угол каппа в коррекции миопического астигматизма приводит к децентрации абляции, что является причиной возникновения аберрации и, как следствие, возникновения у пациентов жалоб, связанных с ореолами и бликами [142]. Исследование Wong J. et al. в коррекции миопии и миопического астигматизма по технологии СМАЙЛ показало, что децентрация более чем на 0,6 мм существенно влияет на визуальные результаты операции [229]. Это особенно актуально в коррекции гиперметропии, так как у этих пациентов, как правило, встречаются большие значения угла каппа [45, 99]. Кроме того, гиперметропы имеют меньшую функциональную оптическую зону, в связи с чем более чувствительны к децентрации [142].

Таким образом, можно сделать вывод, что проведении лазерной коррекции с центровкой по вершине роговицы дает наиболее оптимальный результат. Однако, при выявлении большого угла каппа (>0,6 мм) на этапе диагностики, что можно сделать при помощи роговичной топографии, рекомендуется проводить

его корректировку либо отказывать таким пациентам в операции во избежание отрицательных результатов.

1.3.6.2. Технология СМАЙЛ и циклоторсия

Как известно, смещения глазного яблока во время операции может осуществляться по 6 различным осям, которые представлены на рисунке 1. Первые три вида смещений глазного яблока возможны по прямолинейным осям (горизонтальной, вертикальной и переднезадней). Они, как правило, возникают в результате смещения головы относительно операционного микроскопа. Вторые три вида движений характеризуются вращениями глазного яблока вокруг этих же осей. Вращение глазного яблока вокруг его переднезадней оси называется циклоторсией [208].

Рисунок 1 – Виды возможных движений глазного яблока

Движения глазных яблок можно описать как вращения сферы вокруг трех ортогональных осей, которые пересекаются в центре этой сферы. Эти движения осуществляются тремя парами глазодвигательных мышц. Вращение глазного яблока вокруг его горизонтальной оси обеспечивается верхними и нижними прямыми мышцами, вокруг его вертикальной оси наружными и внутренними прямыми мышцами, вращение же вокруг переднезадней оси осуществляются за счет верхних и нижних косых и прямых мышц [13].

Циклоторсия является нормальным физиологическим механизмом, который позволяет поддерживать бинокулярное зрение при различных наклонах головы. В результате наклона головы происходит рефлекторное смещение глаз в противоположном направлении, что позволяет сохранить стабильное изображение на сетчатке обоих глаз. Согласованное движение глазодвигательных мышц, вращающих глаз вокруг переднезадней оси, обеспечивается вестибулоокулярным рефлексом, который активируется в результате движения жидкости и возбуждения волосковых рецепторов в ампулах вертикальных полукружных каналов [132].

В зависимости от направления вращения глазного яблока вокруг переднезадней оси различают эксциклоторсию и инциклоторсию. Эксциклоторсия — это наклон верхней части вертикального меридиана глазного яблока в сторону виска. Инциклоторсия, напротив, — это наклон верхней части вертикального меридиана глазного яблока в сторону носа. В различных исследованиях изучалась пропорциональность распределения между этими двумя видами циклоторсии, а так же их величинами, однако не замечено четкого отклонения глаз в ту или иную, а результаты различных исследований несут противоречивый характер [242, 76, 104].

Циклоторсия имеет две формы: статическую и динамическую. Статическая циклоторсия возникает при переходе положения тела человека из вертикального в горизонтальное. Динамическая циклоторсия характеризуется движениями глазного яблока непосредственно во время лазерного воздействия.

Перед выкраиванием лентикулы в процессе операции СМАЙЛ контактное стекло фемтосекундного лазера плотно удерживает глазное яблоко, что обеспечивает его неподвижность, поэтому контроль динамической циклоторсии в этом случае не является необходимым. Между тем, во избежание возможных ошибок очень важно учитывать наличие статической циклоторсии, поскольку все предоперационные обследования пациента выполняются в положении сидя, а сама операция в положении лежа [41].

Известно, что циклоторсия является динамическим параметром и иногда может варьироваться у одного и того же индивидуума в пределах нескольких градусов [164, 84, 71, 76].

Изучалась так же зависимость между циклоторсией и различными факторами, такими как пол, возраст, осевая длина глаза, параметры кератометрии, длительность лазерного воздействия на роговицу и т.д. Однако прямой зависимости между исследуемыми факторами не наблюдалось, либо она имела место, но носила противоречивый характер у различных исследователей [187, 163, 91].

По данным различных исследований, средние значения циклоторсии находятся в пределах 2-4 градусов [200, 41], однако нередко могут превышать 10-ть [41, 54], а иногда составлять более 20-ти градусов [144].

В своем исследовании с использованием векторного анализа Alpins N. показал, что при ошибке на 5 градусов недокоррекция составит 1,5%, на 15 градусов — 13,4%, а при ошибке на 30 градусов недокоррекция может достигнуть и вовсе 50% [35]. В связи с чем контроль циклоторсии крайне необходим в коррекции астигматизма, особенно высокой степени.

На сегодняшний день большинство лазерных установок оборудовано встроенными автоматическими системами регистрации радужной оболочки глаза, т.н. «трекерами» для отслеживания и компенсации всех движений глаз пациентов во время операции, в режиме реального времени [144, 91, 104]. Различают автоматические системы регистрации радужной оболочки глаза двух

видов. Первые оборудованы только следящей системой за движением глаза в плоскости (Eye tracker), в этом случае непосредственно перед началом лазерной абляции происходит «захват» зрачка для компенсации всех видов движения глазного яблока за исключением циклоторсии. Вторые, помимо следящей системы за движением глаза в плоскости, используют также принцип распознавания индивидуального рисунка радужки (Iris Recognition). Такая система в режиме реального времени сравнивает фактический рисунок радужки на операционном столе с предоперационным, «эталонным» рисунком радужки, получаемым на этапе диагностики при помощи аберрометров [71, 233, 81, 149, 101, 148].

Недавние сравнительные исследования результатов коррекции миопического астигматизма по технологиям ФемтоЛАЗИК и СМАЙЛ показали меньшую эффективность технологии СМАЙЛ [102, 51, 240]. Причина таких результатов объясняется отсутствием автоматической системы регистрации радужной оболочки глаза в фемтолазерной установке «VisuMax», на которой выполняется операция СМАЙЛ. Такая система предусмотрена в большинстве эксимерлазерных установках, на которых выполняется операция LASIK [71, 233, 81, 149, 101]. В этой связи актуальными остаются альтернативные способы контроля циклоторсии, которые были известны ранее, среди них: цилиндр Джексона [192], стержень Мэддокса [72], видеокератография [199], ручная кератометрия [208], трехмерная инфракрасная видеоокулография [46], ручная разметка роговицы [76, 110, 161, 230], навигационные системы [242, 204, 109, 126] и т.д.

Общим признаком для способов контроля циклоторсии являются этапы определения циклоторсии. На первом этапе фиксируется горизонтальный меридиан роговицы пациента перед операцией, когда пациент находится в положении сидя. Этот этап, чаще всего, выполняется либо от руки с помощью различных микрохирургических инструментов и краски, либо с помощью различных цифровых систем маркировки. На втором этапе, когда пациент лежит

на операционном столе, регистрируется возможное отклонение глаза от изначальной позиции [242, 76, 104, 204, 110, 109, 161].

Наибольшей популярностью пользуется ручная разметка роговицы с использованием различных маркеров [76, 110, 161, 188]. Elizabeth P. et al. сравнили точность автоматической системы регистрации радужки и ручной маркировки роговицы пациента. Результаты показали отсутствие статистически значимых различий между двумя способами [153].

В исследовании Popp N. et al. сравнивались 4 различных способа разметки роговицы: с использованием горизонтального луча света щелевой лампы, маятникового разметчика, пузырькового разметчика и тонометрического разметчика [160]. Авторы отметили, что наиболее точным оказался маятниковый разметчик, чуть менее точными оказались разметка по горизонтальному лучу света щелевой лампы и пузырьковый разметчик, от тонометрического разметчика авторы рекомендовали отказаться, так как он оказался менее точным. Кроме того было отмечено, что помимо точной разметки горизонтального меридиана, важно еще не допускать вертикального смещения метки в противном случае это явится причиной погрешности при прикладывании транспортира для измерения циклоторсии. По вертикальной точности разметка по горизонтальному лучу света щелевой лампы оказалась наиболее точной. Наиболее удобными оказались разметка по горизонтальному лучу света щелевой лампы и пузырьковый разметчик, менее удобным оказался маятниковый разметчик из-за дополнительного веса маятника, крайне неудобным был тонометрический разметчик.

Ganesh S. et al. одним из первых предложил использовать разметку роговицы в коррекции миопического астигматизма по технологии СМАЙЛ [76]. Для разметки горизонта роговицы в сидячем положении тела пациента, авторы предложили использовать пузырьковый разметчик и краску. В операционной в качестве ориентира для определения циклоторсии использовали сетку в окуляре фемтолазерной установки «VisuMax». Компенсацию циклоторсии проводили на

этапе «предокинга» путем вращения контактного стекла фемтолазерной установки «VisuMax» до сопоставления меток роговицы и горизонтальной линии сетки окуляра. Авторы сообщили, что предложенная методика позволила добиться лучших визуальных и рефракционных результатов лазерной коррекции миопического астигматизма по технологии СМАЙЛ по сравнению с контрольной группой, где контроль циклоторсии не проводился.

Аналогичное исследование провели Chen P. et al. [55]. Отличался лишь способ разметки роговицы, который проводили с использованием одноразового карандаша-разметчика, ориентируясь при этом на горизонтальный луч света щелевой лампы. Визуальные и рефракционные результаты были лучше в группе с учетом циклоторсии по сравнению с контрольной группой. При помощи векторного анализа было доказано, что положительные результаты были достигнуты за счет осевой корректировки астигматизма.

Ранее сообщалось, что в связи с низким давлением вакуума в фемтолазерной установке «VisuMax» крайне не рекомендуется выполнять ротацию контактного стекла, так как это может привести к полному срыву вакуума во время фемтодиссекции со всеми вытекающими интраоперационными осложнениями [176]. В связи с этим Kose B. et al. предложили сопоставлять роговичные метки с горизонтальной линией сетки в окуляре фемтолазерной установки «VisuMax» до начала «докинга», путем корректировки наклона головы пациента [110]. Авторы отметили, что активно используют данную технику в клинической практике для коррекции миопического астигматизма по технологии СМАЙЛ.

В последнее время все чаще сообщается об использовании навигационных систем для определения циклоторсии глазного яблока [109, 126, 103, 222, 150]. Принцип их работы базируется на фоторегистрации и сравнении опорных структур глаза, таких как радужка и сосуды склеры, в вертикальном и горизонтальном положениях тела человека.

Lin H. et al. сравнили точность определения циклоторсии разметки роговицы и навигационной системы «Verion» (Alcon Laboratories, Форт-Уэрт, Техас, США), активно использующейся в катарактальной хирургии [126]. Авторы сделали вывод, что метод разметки оказался менее надежным и точным по сравнению с навигационной системой «Verion», так как роговичные метки не всегда сохранялись до операции. Кроме того, навигационная система «Verion» гораздо удобнее, так как не приходилось проводить разметку роговицы.

Webers V. et al. провели аналогичное исследование, в котором так же сравнивались разметка роговицы и навигационная система «Verion» для определения циклоторсии [222]. Результаты исследования показали, что разметка роговицы была чуть менее точной, однако это не повлияло на послеоперационную НКОЗ и величину цилиндрического компонента рефракции.

В исследовании Pallas A. et al. была предпринята попытка улучшить точность метода разметки роговицы при помощи смартфона и специально разработанного программного обеспечения «toriCAM» [150]. Работа программного обеспечения основана на использовании камеры и гироскопа смартфона и доступна для операционной системы iOS. Суть метода заключалась в разметке роговицы, после чего точность роговичной метки уточнялась при помощи фото-регистрации глаза смартфоном. Благодаря разработанной методике авторам удалось повысить точность разметки роговицы практически в 2 раза.

Аналогичным путем пошли Khatib Z. et al., в своем исследовании авторы сравнили точность определения циклоторсии разметки роговицы со смартфоном и навигационной системы «Verion» [103]. Авторами была разработана специальная программа «iToric Patwardhan», аналогичная «toriCAM», только для операционной системы Android. Результаты показали, что метод разметки роговицы со смартфоном позволил значительно повысить точность определения циклоторсии и максимально приблизить эти значения к эталонным, полученных

на навигационной системе «Verion». Авторы отметили, что предложенная методика может стать хорошей альтернативой навигационным системам для определения циклоторсии, которые не являются доступными с экономической точки зрения.

В исследовании Kose B. et al. была использована навигационная система «Callisto» (Carl Zeiss Meditec AG, Йена, Германия) для контроля циклоторсии в коррекции миопического астигматизма по технологии СМАЙЛ [109]. В проведенном исследовании навигационная система «Calisto» была подключена к операционному микроскопу «VisuMax». Для получения опорных изображений, до операции пациентам проводилась фото-регистрация глаз при помощи оптического когерентного биометра «IOL Master 700» (Carl Zeiss Meditec AG, Йена, Германия) в вертикальном положении тела. В процессе операции циклоторсия измерялась при помощи функции «Z-align», путем сравнения фактического и опорного изображений. Корректировка циклоторсии проводилась путем наклона головы пациента до сопоставления осей фактической и опорной меток (подсвечивалась в окуляре) роговицы. Результаты сравнивались с контрольной группой, где коррекция астигматизма по технологии СМАЙЛ проводилась без учета циклоторсии. Были получены статистически значимые различия как по визуальным, так и по рефракционным показателям в пользу группы с учетом циклоторсии. Данная аппаратная связка была рекомендована авторами как эффективный и удобный способ компенсации циклоторсии в коррекции миопического астигматизма по технологии СМАЙЛ.

Таким образом циклоторсия является актуальной проблемой в коррекции миопического астигматизма по технологии СМАЙЛ. На сегодняшний день в фемтолазерной установке «VisuMax» отсутствует автоматическая система контроля за циклоторсией, в связи с чем предлагаются различные способы ее компенсации. Наиболее популярными из них являются разметка роговицы и навигационные системы. Каждый из предлагаемых способов демонстрирует свои преимущества и позволяет улучшить визуальные и рефракционные

результаты операции. Однако каждый из них имеет и недостатки, что объясняет отсутствие унифицированного алгоритма компенсации циклоторсии. В этой связи все еще остается актуальным вопрос о разработке технологии компенсации циклоторсии в коррекции миопического астигматизма по технологии СМАЙЛ.

ГЛАВА 2. МАТЕРИАЛЫ И МЕТОДЫ ИССЛЕДОВАНИЯ

2.1. Общая характеристика клинического материала

Для решения поставленных задач было проведено клиническое исследование, на базе отдела лазерной рефракционной хирургии ФГАУ НМИЦ МНТК «Микрохирургия глаза» им. акад. С.Н. Федорова в период с 2017 по 2020 гг. Дизайн работы - открытое проспективное рандомизированное клиническое исследование. Выборочная совокупность составила 90 пациентов (90 глаз). В исследовании участвовали пациенты, проходящие через стандартные критерии отбора к кераторефракционным операциям:

Критерии включения: возраст от 18-40 лет, сферический компонент от -2,0 до -10 дптр и астигматизм от -0,75 дптр до -3,5 дптр, стабильная рефракция (т.е. изменение рефракции менее чем на -0,5 дптр за последние 12 месяцев), максимально корригированная острота зрения (МКОЗ) не менее 1,0.

Критерии исключения: толщина роговицы менее 500 мкм, подозрение на скрытый кератоконус и прочие эктазии роговицы, роговичные рубцы, выраженная патология слезной пленки (при тесте Ширмера не менее 10 мм), конъюнктивиты любой этиологии, сопутствующая ретинальная патология (макулопатии, разрывы и отслойки сетчатки), пациенты с системными заболеваниями, принимающие стероидные гормоны и иммунодепрессанты, беременные.

Для получения равнозначных групп всем пациентам перед операцией дополнительно проводилось определение циклоторсии при помощи навигационной системы «Verion». В исследование включались только пациенты с циклоторсией свыше ± 5 градусов, пациенты с циклоторсией менее ± 5 градусов не анализировались. Алгоритм отбора пациентов представлен на рисунке 2.

Рисунок 2 – Алгоритм отбора пациентов

Таким образом, были сформированы 3 группы пациентов по 30 человек (30 глаз) в каждой: Контрольная (без учета циклоторсии), «Цифровая разметка» (с учетом циклоторсии при помощи навигационной системы «Verion») и «Механическая разметка» (с учетом циклоторсии при помощи разметчика роговицы и транспортира). Предоперационная характеристика групп пациентов представлена в таблице 1.

Таблица 1 – Предоперационная характеристика групп пациентов

Параметр	Контрольная группа	Группа «Цифровая разметка»	Группа «Механическая разметка»
Количество пациентов, n	30	30	30
Количество глаз, n	30	30	30
Пол мужчин/женщин, n (%)	12/18 (40/60)	10/20 (33/67)	13/17 (43/57)
Возраст, лет	от 18 до 40	от 18 до 40	от 23 до 40
Циклоторсия, градусы	от 5 до 9	от 5 до 10	от 5 до 11
Сфера, дптр	от -0,75 до -10,00	от -1,25 до -9,00	от -2,00 до -8,75
Цилиндр, дптр	от -0,75 до -3,75	от -0,75 до -3,50	от -0,75 до -3,75
СЭ, дптр	от -1,50 до -12,00	от -2,12 до -10,75	от -2,62 до -10,50
Роговичный цилиндр, дптр	от -0,75 до -3,25	от -0,75 до -3,00	от -0,75 до -3,00

2.2. Методы клинического обследования пациентов

Перед проведением лазерной рефракционной операции всем пациентам выполняли полное офтальмологическое обследование, включающее стандартные и специальные методы диагностики, которое выполнялось на базе ФГАУ "НМИЦ "МНТК "Микрохирургия глаза" им. акад. С.Н. Федорова" Минздрава России.

2.2.1. Стандартные методы диагностики

Биомикроскопия – осмотр переднего отрезка глаза проводили с помощью щелевой лампы SL 120 («Carl Zeiss Meditec AG», Германия)

Визометрия – определение некорригированной остроты зрения (НКОЗ) и максимально корригированной остроты зрения (МКОЗ) в естественных условия и при медикаментозном мидриазе (после 3-кратной инстилляции комбинированного препарата, содержащего тропикамид 8 мг и фенилэфрина гидрохлорид 50 мг в 1 мл раствора, с интервалом 15 минут) проводили с использованием проектора знаков (ACP 8, «Topcon», Япония) и фороптера (CV 5000, «Topcon», Япония) За максимальную остроту зрения принимали значение 1,0 по таблице Сивцева-Головина.

Офтальмометрия – измерение рефракции роговицы в центральной зоне проводили с помощью авторефрактометра (KR-8900, «Topcon», Япония).

Рефрактометрия – объективное измерение клинической рефракции проводили в естественных условиях и при медикаментозном мидриазе (после 3-кратной инстилляции комбинированного препарата, содержащего тропикамид 8мг и фенилэфрина гидрохлорид 50 мг в 1 мл раствора, с интервалом 15 минут) с использованием авторефрактометра (KR-8900, «Topcon», Япония).

Тонометрия – измерение роговично компенсированного внутриглазного давления проводили с помощью бесконтактного авторефкератотонометра с функцией пахиметрии Tonoref III (Nidek Co, LTD, Япония).

Пахиметрия – ультразвуковой установки эхоскан US-1800 («Nidek», Япония).

Офтальмоскопия – осмотр глазного дна выполняли с помощью трехзеркальной линзы Гольдмана («Keeler», США).

2.2.2. Специальные методы диагностики

Видеокератотопография роговицы выполнялась с использованием кератотопографа сканирующего типа «Pentacam HR» («Oculus Optikgerate GmbH», Германия). Получение изображений на данном приборе основывалось на принципе Шеймпфлюга. За 2 секунды работы вращающихся Шеймпфлюг-камер (от 0º до 180º по окружности роговицы) возможно получить до 50 изображений срезов переднего отрезка глаза. После обработки снимков «Pentacam» составляет следующие карты: топографии роговицы с ее преломляющей силой, карты эллевации передней и задней поверхностей роговицы, а так же пахиметрическую карту. Кроме того, «Pentacam» является ценным инструментом скрининга кератэктазий различного генеза.

Определение циклоторсии проводили с использованием навигационной системы «Verion» (Alcon, США)**,** которая изначально разрабатывалась для катарактальной хирургии в качестве системы поддержки. Система состоит из двух модулей: диагностического и операционного.

Диагностический модуль позволяет проводить динамическую кератометрию, пупиллометрию, определение положения зрительной оси, а также выявлять индивидуальные особенности радужки, зоны лимба и сосудов склеры путем фоторегистрации глаза в положении сидя (Рисунок 3).

Рисунок 3 – Диагностический модуль навигационной системы «Verion»

На операционном модуле возможно аналогичное исследование но в положении лежа на операционной кровати. Принцип определения циклоторсии основан на фоторегистрации и сопоставлении опорных структур (рисунка радужки, зоны лимба, сосудов склеры) одного глаза в положениях сидя и лежа. В результате сравнения фотоснимков система рассчитывает циклоторсию в градусах, которая выводится на дисплее. Так как навигационная система изначально разрабатывалась в качестве системы поддержки для катарактальной хирургии, то операционный модуль интегрируется в оборудование для экстракции катаракты и не способен функционировать без него. В нашем случае он был интегрирован в операционный микроскоп фемтолазерной установки «LenSx» (Рисунок 4).

Рисунок 4 – Операционный модуль навигационной системы «Verion», встроенный в фемтолазерную установку «LenSx»

2.3. Хирургический инструментарий и оборудование

Роговичный разметчик. Для разметки роговицы использовался маркер Toric IOL TM 300 (ООО «Титан Медикал», г. Казань; Рисунок 5А, 5Б). Используемый инструмент изготовлен из титана, общая длина составляет 120 мм. Инструмент имеет рукоятку диаметром 5 мм и рабочую часть в виде полукольца кольца диаметром 12 мм. Полукольцо снабжено двумя радиально расположенными клиновидными выступами, нижняя поверхность которых вогнута относительно среднего радиуса кривизны роговицы, расстояние между ними составляет 8 мм.

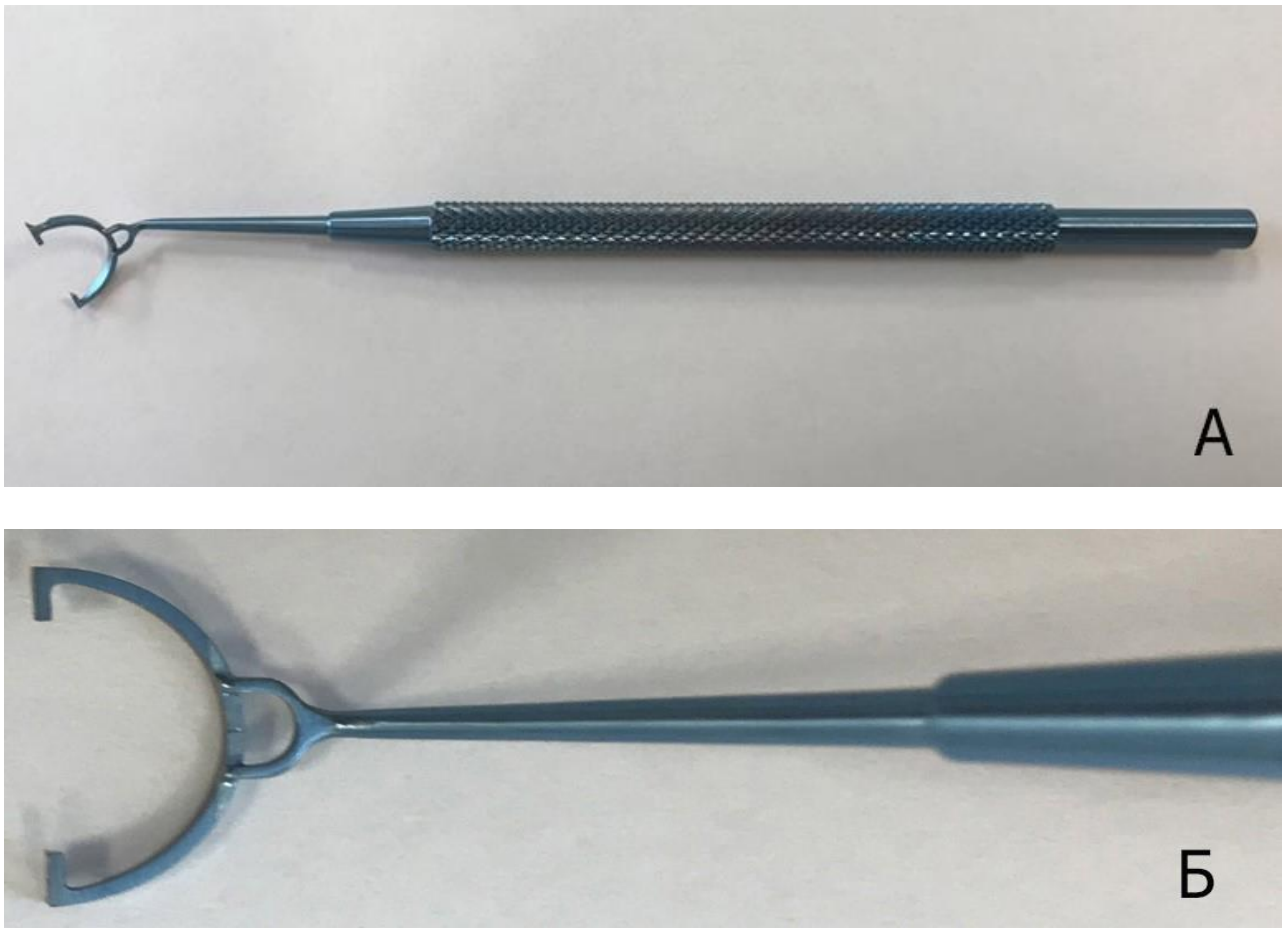

Рисунок 5 – Роговичный разметчик. А – общий вид. Б – рабочая часть (фото)

Фемтосекундная лазерная система. Все операции выполнялась при помощи фемтолазерной системы «VisuMax» (Carl Zeiss, Германия; Рисунок 6), которая представляет собой аппарат состоящий из: компьютерного блока, лазерного генератора, вакуумной системы, микроскопа, кровати для пациента и ножной педали. Данная система способна генеририровать лазерный луч длиной волны 1043 нанометра, длительностью импульса 220 – 580 фемтосекунд с частотой повторения импульса 500 кГц. Энергия импульса составляет от 50 до 420 нДж. Благодаря низкой лазерной энергии и высокой частоте импульсов возможно достижение строго заданной глубины воздействия. Среднее время, затрачиваемое на фемтодиссекцию роговичного клапана, составляет 25 – 30 секунд. Данная система имеет асферичный интерфейс, который близок к профилю роговицы, он доступен в трех размерах - маленький, средний и

большой (S, M и L соответственно) и подбирается в зависимости от диаметра роговицы пациента. Технические возможности и программное обеспечение «VisuMax» позволяют сформировать изогнутый профиль среза, который параллелен передней поверхности роговицы, что дает возможность значительно снизить, по сравнению с другими лазерными установками, повышение ВГД во время формирования роговичного клапана [216, 217]. В операционный микроскоп «VisuMax» интегрированы различные виды освещения: диффузное, щелевое и инфракрасное. Данная лазерная установка является уникальной, так как позволяет осуществлять фирменную кераторефракционную технологию ФИЭЛМР под названием СМАЙЛ.

Рисунок 6 – Фемтолазерная установка «VisuMax»

2.4. Техника выполнения фемтосекундной интрастромальной экстракции лентикулы через малый разрез

Перед операцией в программу фемтолазерной системы «VisuMax» водили данные рефракции (сфера, цилиндр, ось цилиндра), кератометрии и толщины роговицы пациента, после чего система автоматически проводила расчет глубины выкраивания лентикулы. Обработку кожи век и лица вокруг глаз проводили водным раствор повидон-иода 10%, конъюнктивальную полость обрабатывали путем двукратной инстилляции местного антисептика (пиклоксидина дигидрохлорид 0,05%). Для анестезии в конъюнктивальную полость инстиллировали раствор проксиметокаина 0,5% 3-кратно с интервалом в 1 минуту. Операционное поле накрывали стерильной салфеткой с прорезью для глаз. Далее устанавливали векорасширитель. Поверхность глаза увлажняли сбалансированным солевым раствором (BSS). Операция ФИЭЛМР включала следующие этапы: стыковку (докинг), фемтолазерное формирование лентикулы, диссекция лентикулы и ее извлечение [182, 32, 184, 206]. Стыковку начинали с подъема операционной кровати до соприкосновения глаза пациента со специальным аппланационным кольцом фемтолазерной системы. После центровки глаза однократным нажатием на педаль включали вакуумный насос для достижения заданного разрежения в системе. Вторым нажатием на педаль включали функцию формирования роговичной лентикулы состоящий из 4-х компонентов: дно лентикулы, боковой рез лентикулы, крышка лентикулы, входной рез (Рисунок 7). Во всех случаях параметры имели следующие значения: диаметр крышки 7,60 мм, толщина крышки 120 мкм, угол бокового реза 120 градусов, диаметр лентикулы (оптическая зона) 6,5 мм с переходной зоной 0,1 мм, угол входного реза 90 градусов, положение входного реза 60 градусов, длина входного реза 3,98 мм. Во время фемтодиссекции сканирующий луч двигался по спирали от периферии к центру при формировании дна лентикулы и от центра к периферии при формировании крышки лентикулы. Время, затрачиваемое на формирование лентикулы, составляло 29 секунд. После завершения

формирования лентикулы вакуум автоматически снимался, происходила отстыковка глаза пациента от аппланационного кольца фемтолазерной системы.

В строме роговицы наблюдался однородный пузырьковый слой, в котором различались два кольца, соответствующие диаметру крышки и лентикулы. Эти кольца служили визуальным ориентиром для идентификации краев линзы и направления дальнейшей диссекции. Сначала открывался входной разрез при помощи микрохирургического крючка на всю его глубину, затем определялся край лентикулы путем идентификации крышки и дна лентикулы в месте бокового реза. После определения краев лентикулы производилась аккуратная, поочередная диссекция тканевых мостиков сперва крышки, а затем дна лентикулы с последующим удалением лентикулы при помощью пинцета и промыванием роговичного кармана сбалансированным солевым раствором (BSS). По окончанию операции разглаживали роговицу при помощи тупфера, а так же оценивали прилегание крышки к стромальному ложу в щелевом свете операционного микроскопа. По окончанию операции в глаз закапывали антисептик (пиклоксидина дигидрохлорид 0,05%), снимали векорасширитель. В послеоперационном периоде всем пациентам назначали в каплях антисептик (бензилдиметил-миристоиламино-пропиламмоний 0,01%) 3раза в день одну неделю, антибиотик (тобрамицин 0,3%) 3 раза в день одну неделю, глюкокортикостероид (дексаметазон 0,1%) по схеме: 1-я неделя – 3 раза в день, 2-я неделя – 2 раза в день, 3-я неделя – 1 раз в день, слезозаместитель (натрия гиалуронат 0,1%) до 8 раз в день 6 месяцев.

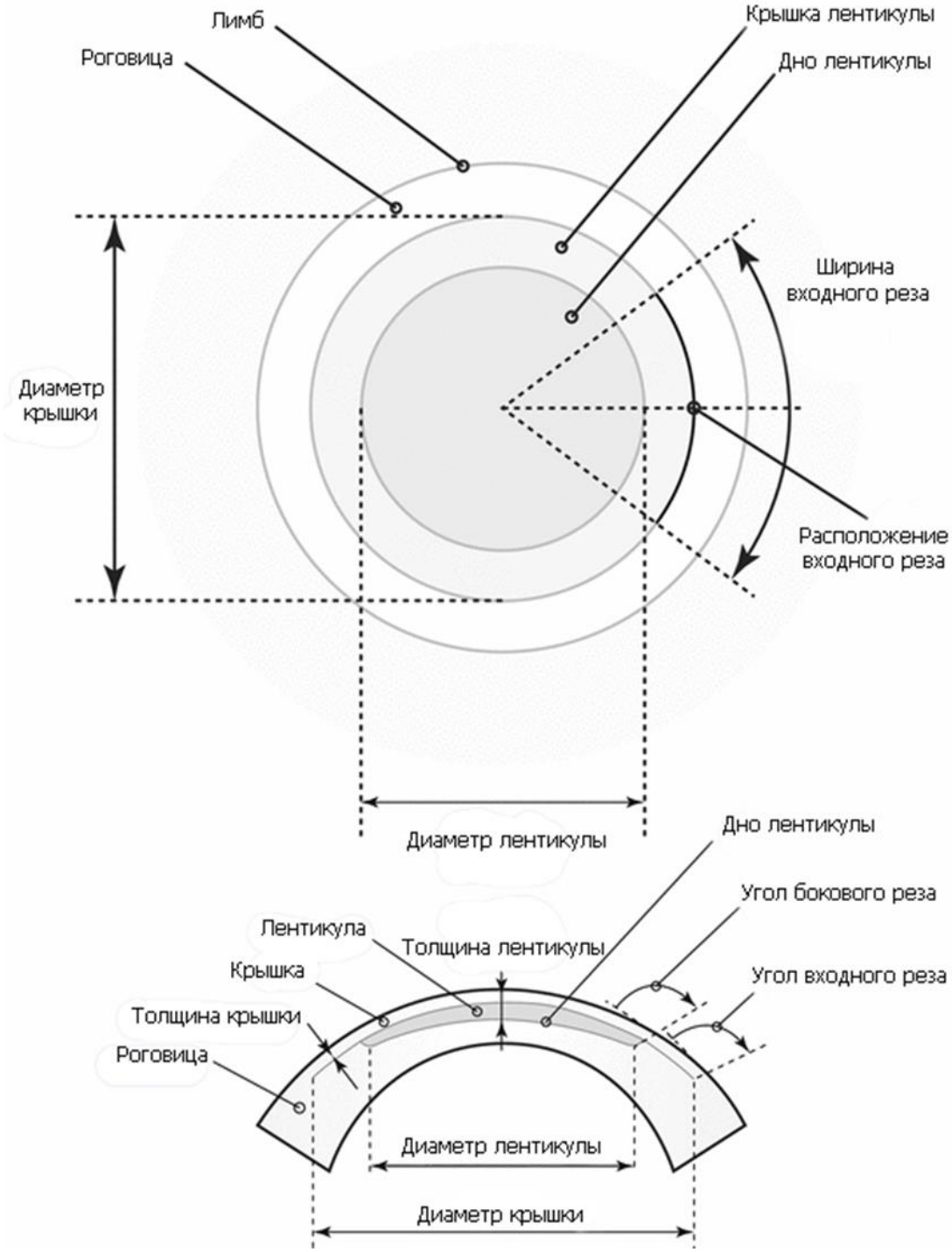

Рисунок 7. Структурные компоненты лентикулы в процессе выполнения операции ФИЭЛМР

2.5. Сроки наблюдения пациентов

Послеоперационное обследование: На 1-е сутки после операции всем пациентам проводили анализ клинико-функциональных данных стандартными методами диагностики. Те же исследования повторяли через 1, 3, 6 и 12 месяцев. Через 12 месяцев после операции оценивали эффективность, безопасность, предсказуемость и стабильность клинико-функциональных результатов ФИЭЛМР.

Оценка результатов кераторефракционной операции ФИЭЛМР проводилась согласно общепринятым международным стандартам [64, 197, 221].

Эффективность – определение доли глаз в % с НКОЗ 0,5 и выше, 0,8 и выше, 1,0 и выше.

Индекс эффективности – отношение послеоперационной НКОЗ к дооперационной МКОЗ. В идеале этот индекс должен равняться 1,0.

Безопасность – определение доли глаз в %, которые потеряли строки МКОЗ.

Индекс безопасности – отношение послеоперационной МКОЗ к дооперационной МКОЗ. В идеале этот индекс должен равняться 1,0.

Предсказуемость – определение попадания в целевую рефракцию представляли, как доля глаз в % с отклонением в ±0,5 дптр и ±1,0 дптр от целевой рефракции.

Стабильность – изменение данных НКОЗ, МКОЗ, сферы, цилиндра и сферического эквивалента рефракции на различных сроках после ФИЭЛМР (через 1, 3, 6 и 12 месяцев).

2.6. Методы статистической обработки результатов

Статистическую обработку данных проводили с использованием компьютерных программ Statistica 10.0 (StatSoft, США) и Microsoft Office Excel 2013 (Microsoft, США). Характер распределения данных определялся при помощи критерия Шапиро — Уилка. Результаты представлены в виде M ± SD, где *M* (Mean) — среднее арифметическое значение, SD (standard deviation) — стандартное отклонение. Различия между группами оценивались методами параметрической (t-критерий Стьюдента для независимых выборок) и непараметрической статистики (U-критерий Манна — Уитни) в зависимости от типа распределения данных. Для сравнения данных до и в различные сроки после операции использовали t-критерий Стьюдента для зависимых выборок и критерий Уилкоксона в зависимости от типа распределения данных. Для сравнения качественных признаков между группами использовался критерий $\chi 2$. Статистическую достоверность различий в оцениваемых показателях признавали при значении $p<0,05$. Для оценки качества коррекции астигматизма, помимо традиционных методов, применялся векторный анализ по Альпинсу. Математические расчеты по векторному анализу проводились в вычислительном центре ФГАУ НМИЦ МНТК «Микрохирургия глаза» им. акад. С.Н. Федорова при участии к.т.н. Бессарабова А.Н.

ГЛАВА 3. РАЗРАБОТКА ТЕХНОЛОГИЙ ОПРЕДЕЛЕНИЯ И КОМПЕНСАЦИИ ЦИКЛОТОРСИИ

В данной главе описывается разработка технологий определения и компенсации циклоторсии для коррекции миопического астигматизма по технологии ФИЭЛМР, которая проходила в соответствии с поставленными задачами исследования:

- Разработать технологию контроля угла циклоторсии с использованием цифровой разметки роговицы, которая включала в себя разработку способа определения и компенсации циклоторсии при помощи диагностического и операционного модулей навигационной системы «Verion»;
- Разработать технологию контроля угла циклоторсии с использованием механической разметки роговицы, которая включала в себя разработку способа определения и компенсации циклоторсии, а так же необходимого для этого инструментария.

3.1. Технология определения циклоторсии с использованием цифровой разметки роговицы

3.1.1. Оборудование для определения циклоторсии

Для определения циклоторсии использовали навигационную систему «Verion», подробное описание которой приведено в главе 2.2.2., на стр. 50-52.

3.1.2. Способ определения циклоторсии с использованием цифровой разметки роговицы

Определение циклоторсии с использованием цифровой разметки роговицы проводилось в два этапа (Патент РФ «Способ коррекции миопического астигматизма по технологии интрастромального удаления лентикулы с учетом циклоторсии», заявка № 2018145821 от 24.12.2018 года. Авторы: Гамидов Г.А., Мушкова И.А., Костенев С.В.).

Первый этап выполняли при помощи диагностического модуля навигационной системы «Verion»: сначала создавалась учетная запись пациента, после чего пациенту проводили трехкратное исследование глаза, далее выбирался фотоснимок со средними значениями оси астигматизма, который сохранялся в базе данных.

Второй этап выполняли при помощи операционного модуля навигационной системы «Verion» на операционной кровати фемтолазерной установки «LenSx». Выбиралась ранее созданная учетная запись текущего пациента, после чего в режиме «предокинга» исследовался глаз пациента, далее система автоматически сравнивала полученный фотоснимок с фотоснимком с диагностического модуля и автоматически рассчитывала циклоторсию, которая отображалась на дисплее (Рисунок 8). Значения циклоторсии отображались в виде положительных либо в виде отрицательных чисел. Положительные числа свидетельствовали о циклоторсионном вращении глаза против часовой стрелки, а отрицательные – о вращении по часовой стрелке. Для минимизации ошибки определение циклоторсии повторяли трижды, при этом после каждого измерения пациента переводили из горизонтального положения в вертикальное. Для компенсации циклоторсии использовались средние значения. Компенсация циклоторсии проводилась путем алгебраического суммировали значений оси цилиндра и циклоторсии, полученную сумму использовали в процессе операции ФИЭЛМР в качестве оси цилиндра.

Рисунок 8 – Дисплей операционного модуля «Verion», А – величина циклоторсии

Таким образом была разработана технология контроля угла циклоторсии с использованием цифровой разметки роговицы, заключающаяся в определении и компенсации циклоторсии. Определение циклоторсии заключалась в фоторегистрации глаза на первом этапе в вертикальном положении тела пациента на диагностическом модуле «Verion» и последующем втором этапе, где фоторегистрация глаза проводилась в горизонтальном положении тела на операционном модуле «Verion». После фоторегистрации глаз система автоматически рассчитывала количественное значение циклоторсии, что позволило провести ее компенсацию путем алгебраического суммирования значений оси астигматизма и циклоторсии с последующим использованием полученной суммы в качестве нового значения оси астигматизма при планировании операции ФИЭЛМР. Разработанная технология контроля угла циклоторсии с использованием цифровой разметки роговицы позволила удобно

и бесконтактно провести оценку и компенсацию циклоторсии, которая оказывает отрицательное влияние на клинико-функциональные результаты операции.

3.2. Технология определения циклоторсии с использованием механической разметки роговицы

3.2.1. Инструментарий для определения циклоторсии

Роговичный разметчик. Подробное описание инструментария для разметки роговицы представлено в главе 2.3., на стр. 52-53.

Циклоторсионный транспортир. Для определения циклоторсии был сконструирован специальный микрохирургический циклоторсионный транспортир (ЭТП «МГ», г. Москва) (Патент РФ на полезную модель «Микрохирургический инструмент для определения угла циклоторсии в процессе выполнения рефракционной операции интрастромального удаления лентикулы», № 196316 от 14.11.2019 года. Авторы: Мушкова И.А., Костенев С.В., Латыпов И.А., Гамидов Г.А.) (Рисунок 9А, 9Б).



Рисунок 9 – Циклоторсионный транспортир. А – общий вид. Б – рабочая часть (фото)

Инструмент изготовлен из титана, его общая длина составляет 125 мм. Инструмент содержит рукоятку диаметром 6 мм и рабочую часть, представляющую собой плоское кольцо, расположенное под углом 120 градусов к рукоятке. Внешний диаметр кольца составляет 19,5 мм, внутренний диаметр 12 мм. На обращенной к рукоятке плоской части кольца, в верхнем и нижнем её секторах, диаметрально противоположно нанесены две шкалы, необходимые для того, чтобы удобно измерять циклоторсию на правом или левом глазу. Каждая из шкал имеет градуировку от 0 до плюс 15 градусов против часовой стрелки и от 0 до минус 15 градусов против часовой стрелки. Цена деления по обе стороны от оси кольца составляет 1 градус. Схема разработанного инструмента иллюстрируется на рисунке 10.

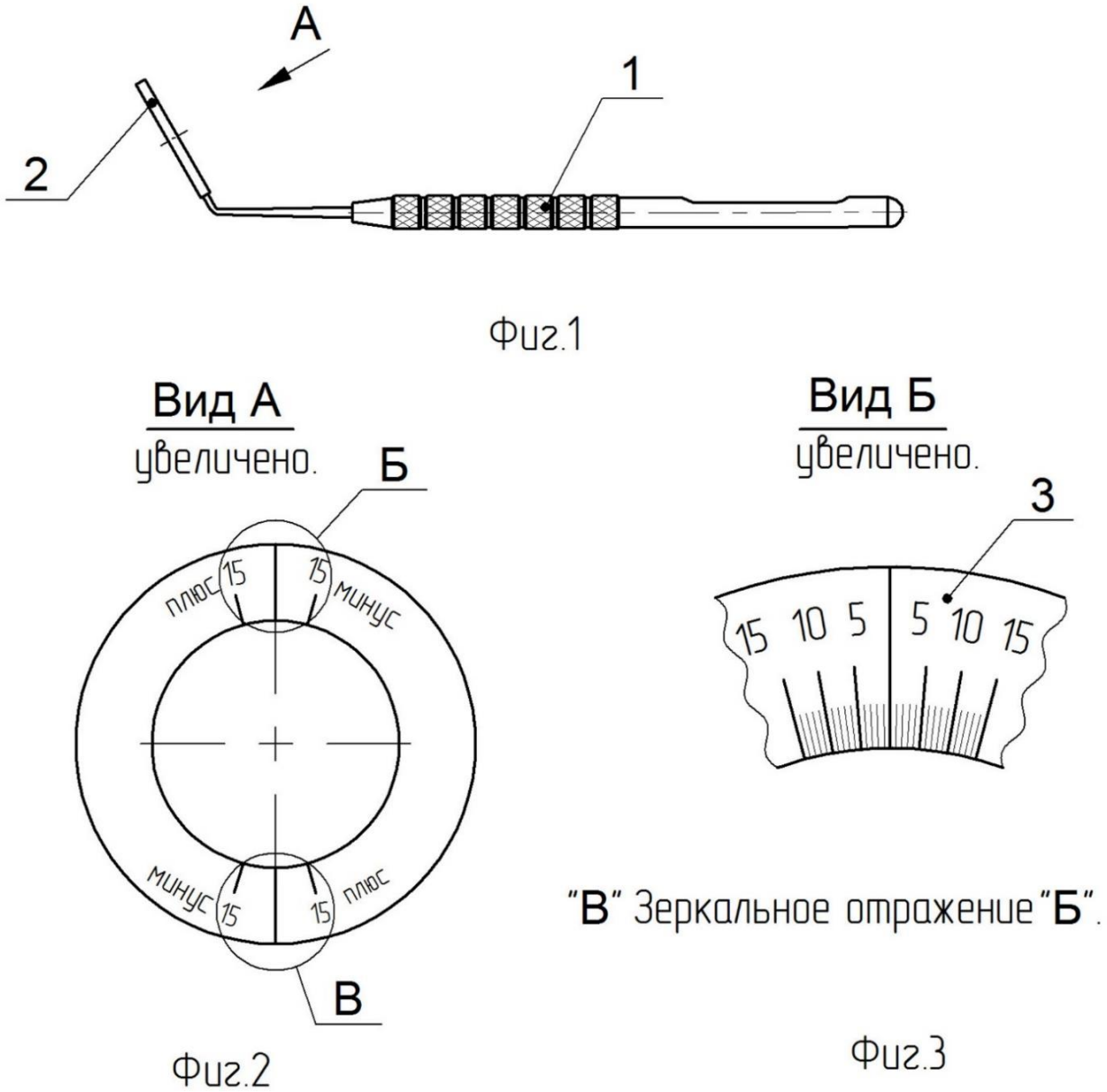

Рисунок 10 – Схема циклоторсионного транспортира. Фиг. 1 – общий вид инструмента. Фиг. 2 – рабочая часть в виде кольца, вид А с фиг.1. Фиг. 3 – увеличенная рабочая часть – градуированная шкала, вид Б и В с фиг.2

Достоинством разработанного микрохирургического инструмента является простота его конструкции и удобство в работе. Инструмент изготовлен из титана и предназначен для многоразового использования, что позволяет производить его стерилизационную подготовку стандартным способом вместе с остальными инструментами.

2.3.2. Способ определения циклоторсии с использованием механической разметки роговицы

Определение циклоторсии с использованием механической разметки роговицы проводилось в два этапа (Патент РФ «Способ коррекции миопического астигматизма по технологии интрастромального удаления лентикулы с учетом циклоторсии», заявка № 2019115299 от 20.05.2019 года. Авторы: Гамидов Г.А., Мушкова И.А., Костенев С.В.). На первом этапе непосредственно перед операцией пациенту размечали роговицу за щелевой лампой. Для нанесения точных горизонтальных меток пучок света щелевой лампы переводили в горизонтальное положение (0-180 градусов) согласно установленному делению на поворотной шкале. Ориентируясь на проекцию световой щели, на края роговицы наносили метки краской при помощи роговичного разметчика (Рисунок 11).

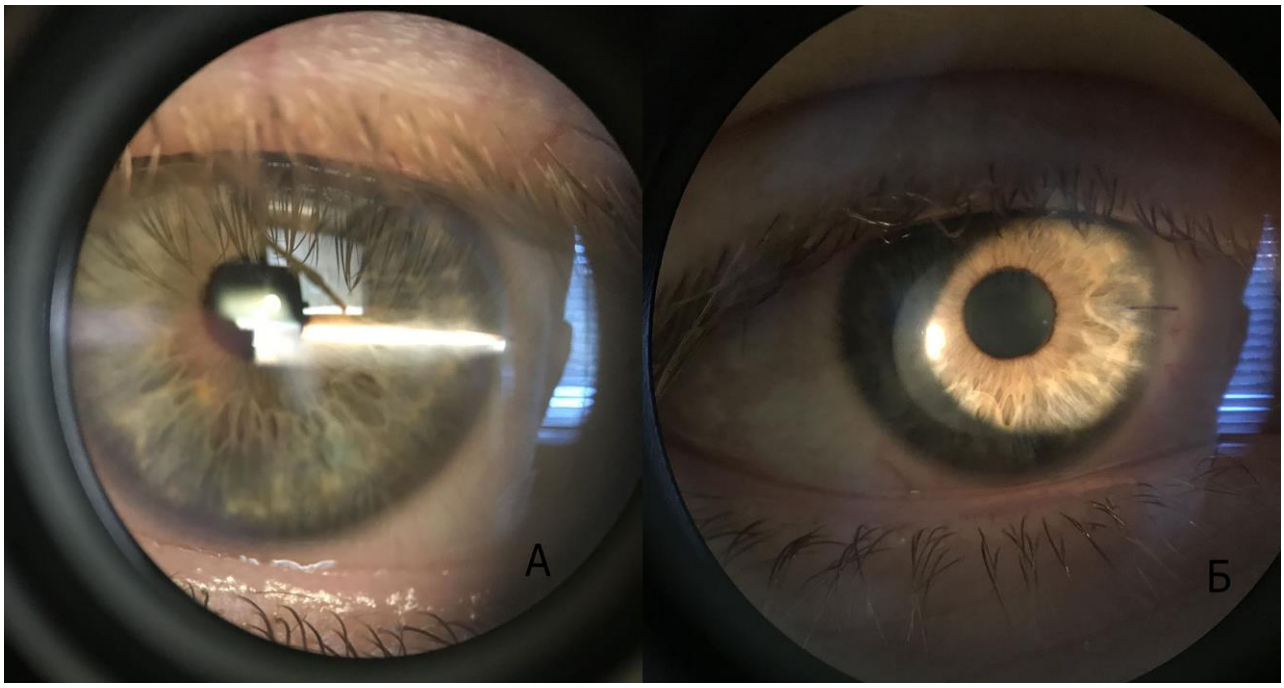

Рисунок 11 – Разметка роговицы за щелевой лампой. А – Пучок света щелевой лампы, в положение 0-180 градусов. Б – Роговица пациента после разметки

Так как точность разметки роговицы при таком способе ее разметки в большей степени зависела от точности проекции горизонтального пучка света щелевой лампы, предварительно проводилась её юстировка для минимизации погрешности. Юстировку щелевой лампы производили при помощи лазерного уровня (Bosch GLL 3-80 Professional), который проецировал горизонтальный луч света на объект перед щелевой лампой (Рисунок 12). Затем, лучи лазерного угломера и щелевой лампы сопоставлялись с последующей маркировкой поворотной шкалы щелевой лампы для распознавания текущего положения луча в дальнейшем (Рисунок 13).



Рисунок 12 – Горизонтальные лучи света лазерного уровня и щелевой лампы до юстировки. А – Общий вид. Б – Вид вблизи



Рисунок 13 – Горизонтальные лучи света лазерного уровня и щелевой лампы после юстировки. А – Общий вид. Б – Вид вблизи

Второй этап проводился в положении лежа на операционном столе фемтолазерной установки «VisuMax», в окуляре микроскопа которой имеется горизонтальное сечение. Для получения точных числовых данных циклоторсии к глазу прикладывали циклоторсионный транспортир, таким образом, чтобы шкала 0 градусов и горизонтальное сечение в окуляре микроскопа лежали на одной линии. Наблюдаемое отклонение роговичной метки указывало на величину циклоторсии (Рисунок 14). Для компенсации циклоторсии суммировали значения оси цилиндра и циклоторсии, полученную сумму использовали в процессе операции ФИЭЛМР в качестве оси цилиндра.

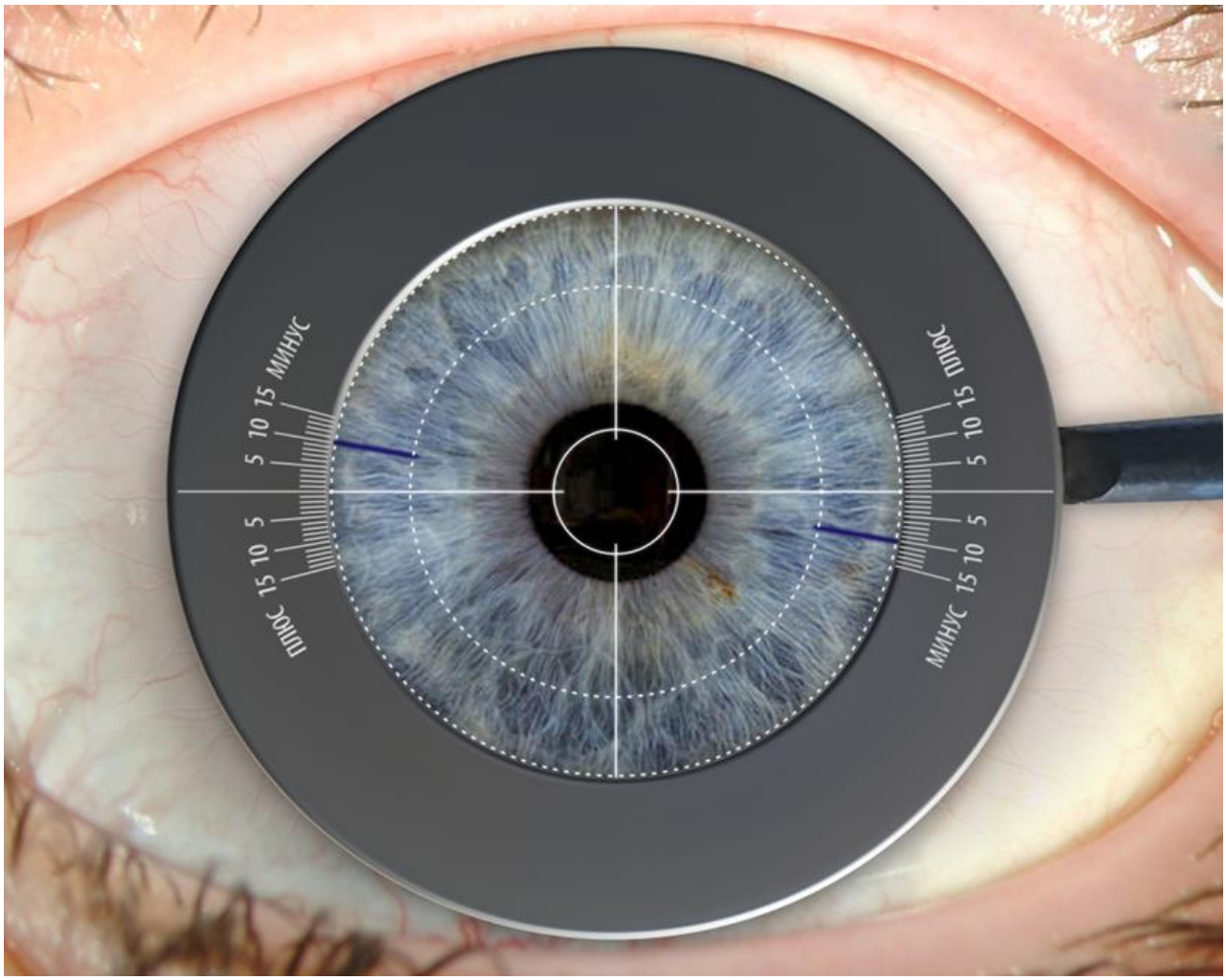

Рисунок 14 – Определение циклоторсии на операционном столе фемтолазерной системы «VisuMax»

Таким образом была разработана технология контроля угла циклоторсии с использованием механической разметки роговицы, заключающаяся в разработке способа определения и компенсации циклоторсии, а так же необходимый хирургический инструментарий. Для определения циклоторсии первым этапом за щелевой лампой при помощи роговичного разметчика и краски размечалась роговица пациента. Вторым этапом, непосредственно перед операцией, на операционной кровати к глазу прикладывался разработанный циклоторсионный транспортир, который по нанесенной ранее метке позволил количественно оценить значение циклоторсии. Для компенсации циклоторсии в фемтолазерную систему «VisuMax» при планировании операции вводили новое значение оси

астигматизма, которое получили путем алгебраического суммирования значений циклоторсии и исходных значений оси астигматизма. Разработанная технология контроля угла циклоторсии позволила при помощи простого хирургического инструментария провести оценку и компенсацию циклоторсии, которая отрицательно влияет на конечный рефракционный результат операции, однако не учитывается стандартными методами диагностики при подготовке к рефракционной операции ФИЭЛМР.

3.3. Клинические примеры компенсации циклоторсии

Пример №1. Пациент Ф., 29 лет, обратился в ФГАУ "МНТК "МГ" имени акад. С.Н. Федорова" Министерства здравоохранения РФ в отдел рефракционной лазерной хирургии с целью решения вопроса о возможности проведения рефракционной лазерной коррекции зрения. Со слов пациента: низкое зрение вдаль на обоих глазах со школьного возраста. Информирован о различных кераторефракционных технологиях, настоял на проведении операции ФИЭЛМР.

Рефрактометрия:

Правый глаз: sph -4,50 cyl -2,50 ax 5°

Левый глаз: sph -4,25 cyl -2,00 ax 165°

Кератометрия:

Правый глаз:	Левый глаз:
K1: 44,00 ax 10°	K1: 44,25 ax 170°
K2: 41,50 ax 100°	K2: 42,25 ax 80°
cyl: -2,50 ax 10°	cyl: -2,00 ax 170°

Визометрия:

Правый глаз: 0,04 sph -4,50 cyl -2,50 ax 10° = 1,0

Левый глаз: 0,04 sph -4,25 cyl -2,00 ax 170° = 1,0

Пахиметрия (толщина в центре):

Правый глаз: 600 мкм

Левый глаз: 599 мкм

ВГД (Пневмотонометрия):

Правый глаз: 19 мм. рт. ст.

Левый глаз: 18 мм. рт. ст.

По данным проведенного скрининга путем анализа информационного окна BAD (Belin Ambrosio Display), кератометрических индексов, наличие задней элевации роговицы и кератоконуса у пациента исключено. Пациенту поставлен диагноз: Миопия средней степени, сложный миопический астигматизм обоих глаз.

Перед операцией, помимо стандартного обследования, пациенту было проведено трехкратное исследование глазных яблок на диагностическом модуле навигационной системы «Verion». На этом этапе была создана учетная запись пациента с последующей фоторегистрацией глазных яблок пациента в сидячем положении, после чего данные были переданы по сети в операционный модуль навигационной системы «Verion».

Следующий этап проводился в операционной непосредственно перед операцией. Пациент был уложен на операционную кровать фемтолазерной установки «LenSx» со встроенным операционным модулем навигационной системы «Verion», на котором была выбрана ранее созданная учетная запись пациента с фотоснимками из диагностики. Далее была проведена трехкратная фоторегистрация глазных яблок в положении лежа (после каждого измерения пациента переводили из горизонтального положения в вертикальное), после чего система автоматически сравнила фотоснимки и отображала на экране значение оси циклоторсии в градусах. Средние значения циклоторсии составили: Правый глаз: минус 8°; Левый глаз: минус 7°.

Следующим этапом, оперирующим хирургом проводилась поправка операционных данных с учетом циклоторсии, которая выглядела следующим

образом: Правый глаз: sph -4,50 cyl -2,50 ax 10° (минус 8°); Левый глаз: sph -4,25 cyl -2,00 ax 170° (минус 7°). Соответственно изменились оси астигматизма Правый глаз: 2 (10 минус 8); Левый глаз: 163 (170 минус 7). Полученные данные вводились в фемтолазерную систему «VisuMax», после чего операция проходила по стандартному протоколу ФИЭЛМР.

Через сутки после операции: глаз спокоен, роговица прозрачная. Пациенту назначена стандартная схема лечения после операции ФИЭЛМР.

Рефрактометрия:

Правый глаз: sph -0,50 cyl +0,25 ax 0°

Левый глаз: sph -0,25 cyl -0,25 ax 160°

Кератометрия:

Правый глаз:	Левый глаз:
K1 38,00 ax 15°	K1 38,00 ax 155°
K2 37,50 ax 105°	K2 37,75 ax 65°
cyl -0,25 ax 15°	cyl -0,25 ax 155°

Визометрия:

Правый глаз: 1,0

Левый глаз: 1,0

Пример №2. Пациент О., 24 года, обратился в ФГАУ "МНТК "МГ" имени акад. С.Н. Федорова" Министерства здравоохранения РФ в отдел рефракционной лазерной хирургии с целью решения вопроса о возможности проведения рефракционной лазерной коррекции зрения. Со слов пациента: низкое зрение вдаль на обоих глазах со школьного возраста. Ведет активный образ жизни, спортсмен. Пациенту была предложена кераторефракционная операция ФИЭЛМР.

Рефрактометрия:

Правый глаз: sph -3,25 cyl -2,25 ax 95°

Левый глаз: sph -3,25 cyl -2,50 ax 110°

Кератометрия:

Правый глаз:	Левый глаз:
K1 44,50 ax 95°	K1 44,75 ax 110°
K2 42,00 ax 5°	K2 42,25 ax 20°
cyl -2,50 ax 95°	cyl -2,50 ax 110°

Визометрия:

Правый глаз: 0,04 sph -3,50 cyl -2,50 ax 95° = 1,0

Левый глаз: 0,04 sph -3,00 cyl -2,50 ax 110° = 1,0

Пахиметрия (толщина в центре):

Правый глаз: 545 мкм

Левый глаз: 555 мкм.

ВГД (пневмотонометрия):

Правый глаз: 16 мм. рт. ст.

Левый глаз: 16 мм. рт. ст.

По данным проведенного скрининга путем анализа информационного окна BAD (Belin Ambrosio Display), кератометрических индексов, данных за наличие задней элевации роговицы и кератоконуса у пациента не выявлено. Пациенту поставлен диагноз: Миопия средней степени, сложный миопический астигматизм обоих глаз.

Непосредственно перед началом операции, за щелевой лампой при помощи разметчика роговицы пациенту были размечены оба глаза в строго горизонтальном меридиане. Для достижения максимальной точности осветитель щелевой лампы был переведен в горизонтальное положение 0-180° согласно установленному делению на поворотной шкале. Следующий этап проводился на операционном столе фемтолазерной установки «VisuMax» в окуляре микроскопа, где имеется горизонтальное сечение. Для получения точных числовых данных циклоторсии к глазу пациента был приставлен разработанный роговичный транспортир таким образом, чтобы шкала 0-180° и горизонтальное сечение в окуляре микроскопа лежали на одной линии. Было выявлено

отклонение роговичной метки по часовой стрелке на 5° на правом и на 7° на левом глазах соответственно. Учитывая эти данные, хирургом была внесена поправка оси астигматизма с учетом циклоторсии, которая выглядела следующим образом: Правый глаз: sph -3,50 cyl -2,50 ax 95° (минус 5°); Левый глаз: sph -3,00 cyl -2,50 ax 110° (минус 7°). Соответственно изменились оси астигматизма OD: 90 (95 минус 5); Левый глаз: 103 (110 минус 7). В дальнейшем проводилась операция ФИЭЛМР с учетом новых значений оси астигматизма.

Через сутки после операции: глаз спокоен, роговица прозрачная. Пациенту назначена стандартная схема лечения после операции ФИЭЛМР.

Рефрактометрия:

Правый глаз: sph +0,25 cyl -0,25 ax 90°

Левый глаз: sph -0,50 cyl +0,25 ax 115°

Кератометрия:

Правый глаз:	Левый глаз:
K1 39,00 ax 85°	K1 39,00 ax 110°
K2 38,50 ax 175°	K2 38,75 ax 20°
cyl -0,50 ax 85°	cyl -0,25 ax 110°

Визометрия:

Правый глаз: 1,0

Левый глаз: 1,0

Таким образом, на примере вышеописанных случаев продемонстрирована клиническая возможность коррекции миопического астигматизма по технологиям ФИЭЛМР с учетом циклоторсии глазного яблока с использованием цифровой и механической разметки роговицы. В результате проведенного хирургического лечения пациентам с высокой точностью была определена и скорректирована ось астигматизма, что позволило достигнуть высоких клинико-функциональных результатов.

ГЛАВА 4. КЛИНИКО-ФУНКЦИОНАЛЬНЫЕ РЕЗУЛЬТАТЫ КОРРЕКЦИИ МИОПИЧЕСКОГО АСТИГМАТИЗМА ПО ТЕХНОЛОГИИ ФЕМТОСЕКУНДНОЙ ИНТРАСТРОМАЛЬНОЙ ЭКСТРАКЦИИ ЛЕНТИКУЛЫ ЧЕРЕЗ МАЛЫЙ РАЗРЕЗ БЕЗ УЧЕТА И С УЧЕТОМ ЦИКЛОТОРСИИ

Целью данной главы явилась оценка клинико-функциональных результатов, разработанных технологий компенсации циклоторсии в ходе лазерной коррекции миопического астигматизма по технологии ФИЭЛМР, в связи с чем были поставлены задачи:

- Провести анализ клинико-функциональных результатов пациентов с миопическим астигматизмом после кераторефракционной операции по технологии ФИЭЛМР без учета циклоторсии.
- Провести сравнительную оценку клинико-функциональных результатов групп пациентов с миопическим астигматизмом по технологии ФИЭЛМР без учета и с учетом циклоторсии, которая включала в себя: сравнение клинико-функциональных результатов, а так же оценку эффективности, безопасности, предсказуемость и стабильности.
- На основании векторного анализа по Альпинсу оценить качество лазерной коррекции миопического астигматизма без учета и с учетом циклоторсии по технологии ФИЭЛМР.

4.1. Сравнительный анализ клинико-функциональных результатов коррекции миопического астигматизма по технологии фемтосекундной инстрастромальной экстракции лентикулы через малый разрез групп без учета и с учетом циклоторсии с использованием цифровой разметки роговицы

4.1.1. Предоперационная характеристика пациентов

В таблице 2 представлена сравнительная предоперационная характеристика пациентов контрольной группы и группы «Цифровая разметка». Средние значения возраста в контрольной группе и в группе «Цифровая разметка» составили 23,75 ± 6,90 (от 18 до 40 лет) и 27,10 ± 6,80 (от 18 до 40 лет) соответственно. Средние значения циклоторсии в этих же группах составили 6,16 ± 1,31 (от 5 до 9) и 6,30 ± 1,36 (от 5 до 10) соответственно. В обеих группах пациентов женского пола было больше, чем мужского, однако статистически значимых различий между группами как по соотношению пола пациентов, так и по данным возраста и циклоторсии не выявлено (p>0,05).

Таблица 2 – Сравнительная предоперационная характеристика групп пациентов

Параметр/Группа	Контрольная группа	«Цифровая разметка»
Количество пациентов, n	30	30
Количество глаз, n	30	30
Пол мужчин/женщин, n (%)	12/18 (40/60)	10/20 (33/67)
Возраст, лет	23,75 ± 6,90	27,10 ± 6,80
Циклоторсия, градусы	6,16 ± 1,31	6,30 ± 1,36

Примечание: Различия данных носят статистически недостоверный характер (p>0,05)

4.1.2. Визуальные результаты. Безопасность и эффективность операции

Некорригированная острота зрения. Как видно из таблицы 3, до операции данные НКОЗ в контрольной группе и группе «Цифровая разметка» статистически значимо не различались и составляли 0,05 ± 0,05 и 0,03 ± 0,01 соответственно (p>0,05). После операции данные НКОЗ в обеих группах статистически значимо улучшились по сравнению с дооперационными значениями (p>0,05), однако при межгрупповом сравнении данных через 1 месяц они были выше в группе «Цифровая разметка» 0,99 ± 0,04 по сравнению с контрольной группой 0,87 ± 0,18 (p<0,05). Через 3, 6 и 12 месяцев после операции внутригрупповые данные НКОЗ в обеих группах колебались в небольшом диапазоне, однако эти различия носили статистически недостоверный характер по сравнению с данными сроком через 1 месяц после операции. Через 12 месяцев после операции данные НКОЗ в контрольной группе и группе «Цифровая разметка» составили 0,85 ± 0,18 и 1,00 ± 0,02 соответственно (p<0,05).

Максимально корригированная острота зрения. До операции данные МКОЗ между контрольной группой и группой «Цифровая разметка» статистически значимо не различались и составляли 0,94 ± 0,12 и 0,98 ± 0,07 соответственно (p>0,05). Динамика МКОЗ представлена в таблице 3, через 1, 3, 6 и 12 месяцев после операции внутригрупповые данные МКОЗ в обеих группах были выше по сравнению с дооперационными значениями однако эти различия носили статистически не значимый характер (p>0,05). Через 12 месяцев после операции данные МКОЗ в обеих группах были равны 1,00 ± 0,00 (p>0,05).

Таблица 3 – Визуальные результаты контрольной группы и группы «Цифровая разметка» до и в различные сроки после операции ФИЭЛМР

Параметр	До операции	Срок после операции, месяц			
		1	3	6	12
Контрольная группа (n=30)					
НКОЗ	0,05 ± 0,05	0,87 ± 0,18	0,86 ± 0,18	0,87 ± 0,18	0,85 ± 0,18
МКОЗ	0,94 ± 0,12	1,00 ± 0,02	1,00 ± 0,00	1,00 ± 0,00	1,00 ± 0,00
«Цифровая разметка» (n=30)					
НКОЗ	0,03 ± 0,01	0,99 ± 0,04	0,99 ± 0,05	0,99 ± 0,04	1,00 ± 0,02
МКОЗ	0,98 ± 0,07	1,00 ± 0,00	1,00 ± 0,00	1,00 ± 0,00	1,00 ± 0,00

Примечание: Межгрупповые различия НКОЗ и МКОЗ до операции, а так же МКОЗ на всех сроках после операции статистически не достоверны ($p>0,05$). Межгрупповые различия НКОЗ на всех сроках после операции статистически достоверны ($p<0,05$). Внутригрупповые различия НКОЗ до и после операции статистически достоверны на всех сроках наблюдения ($p<0,05$), различия МКОЗ не достоверны ($p>0,05$)

Согласно международным стандартам представления рефракционных результатов оценивают: безопасность, эффективность, предсказуемость и стабильность рефракционных операций [64, 197, 221].

Безопасность операции. Безопасность операции оценивается по потере и прибавке строк МКОЗ после операции по сравнению с дооперационными значениями. Безопасность в контрольной группе представлена на рисунке 15, в группе «Цифровая разметка» на рисунке 16. Через 12 месяцев после операции МКОЗ в контрольной группе и в группе «Цифровая разметка» осталась на том

же уровне, что и до операции в 87% (26 глаз) и 90% (27 глаз) случаев соответственно. Прибавка одной строки и более в контрольной группе и в группе «Цифровая разметка» составила 13% (4 глаза) и 10% (3 глаза) соответственно, без статистически значимых различий (p>0,05). Потери одной и более строк в обеих группах не наблюдалось, что говорит о высокой безопасности кераторефракционной технологии ФИЭЛМР, а так же о том, что предложенная технология контроля за циклоторсией не влияет на безопасность операции. Индексы безопасности (МКОЗ после операции/МКОЗ до операции) в контрольной группе и в группе «Цифровая разметка» составили 1,08 ± 0,19 и 1,02 ± 0,10 соответственно, без статистически значимой разницы между обеими группами (p>0,05).

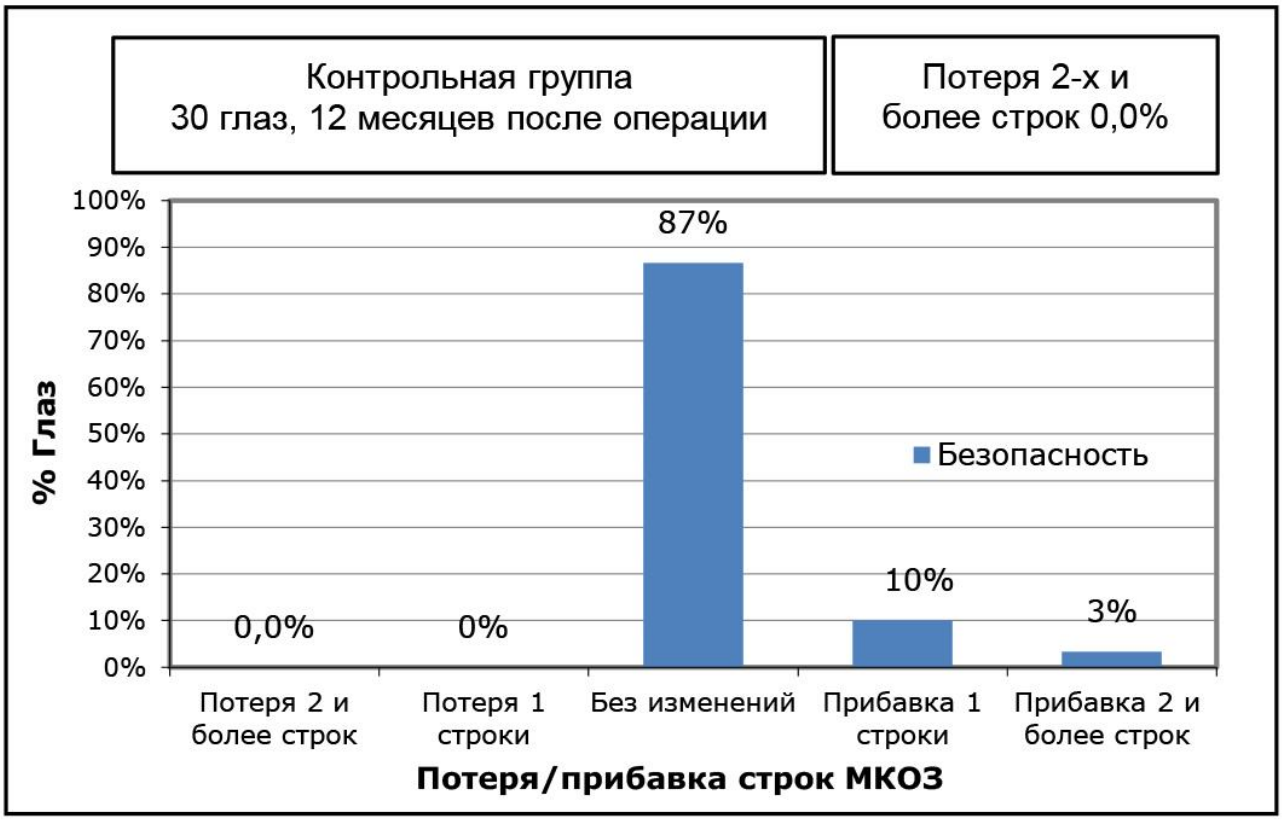

Рисунок 15 – Безопасность операции ФИЭЛМР в контрольной группе

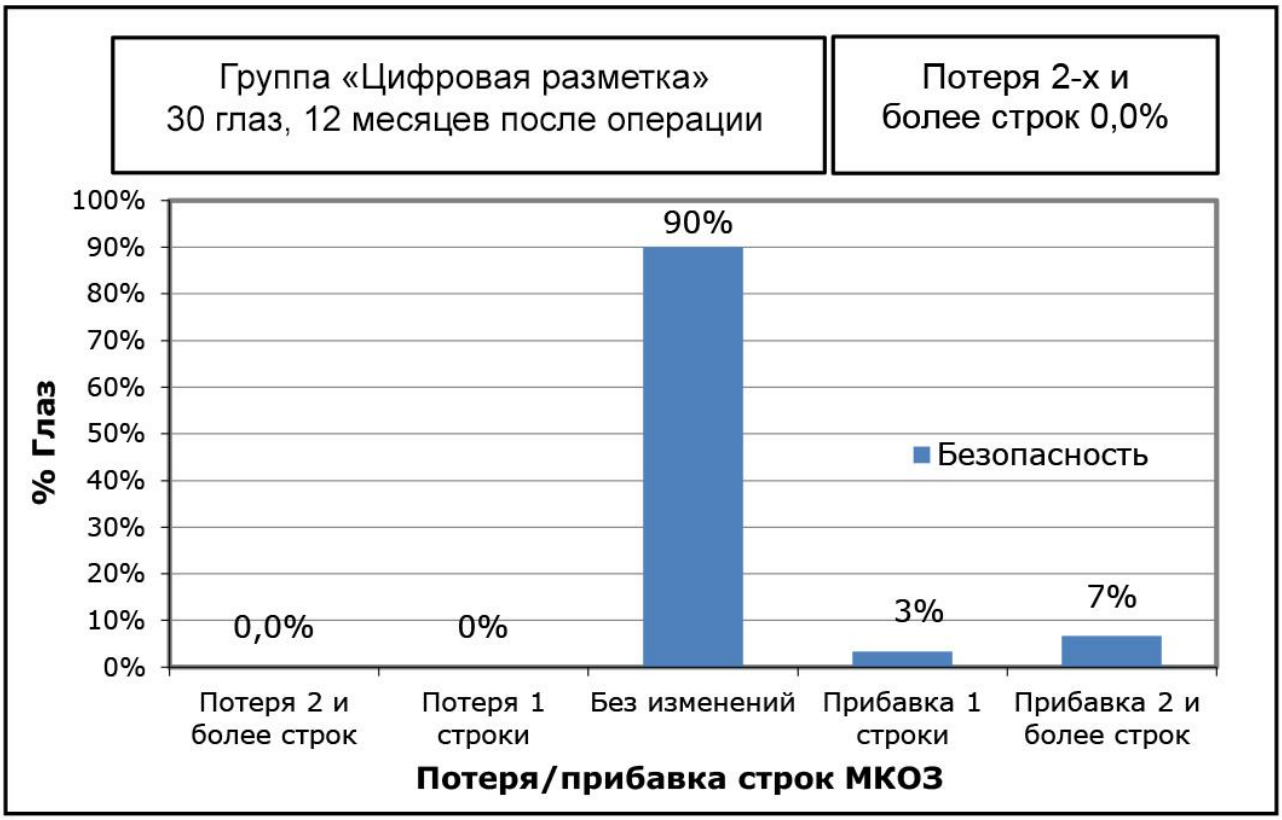

Рисунок 16 – Безопасность операции ФИЭЛМР в группе «Цифровая разметка»

Эффективность операции. Для определения эффективности кераторефракционной операции сравнивают послеоперационные значения НКОЗ и дооперационные значения МКОЗ. Эффективность операции в контрольной группе представлена на рисунке 17, в группе «Цифровая разметка» на рисунке 18. Через 12 месяцев после операции в контрольной группе и в группе «Цифровая разметка» НКОЗ 0,7 была достигнута в 93% (28 глаз) и 100% (30 глаз), соответственно; 0,8 – 90% (27 глаз) и 100% (30 глаз), соответственно; 0,9 – 80% (24 глаза) и 100% (30 глаз) соответственно; 1,0 – 47% (14 глаз) и 97% (29 глаз) соответственно. Это свидетельствует об эффективности предлагаемой технологии контроля за циклоторсией. Индекс эффективности (НКОЗ после операции/МКОЗ до операции) статистически значимо был выше в группе «Цифровая разметка» и составил 1,02 ± 0,11 против 0,89 ± 0,14 в контрольной группе ($p<0,05$).

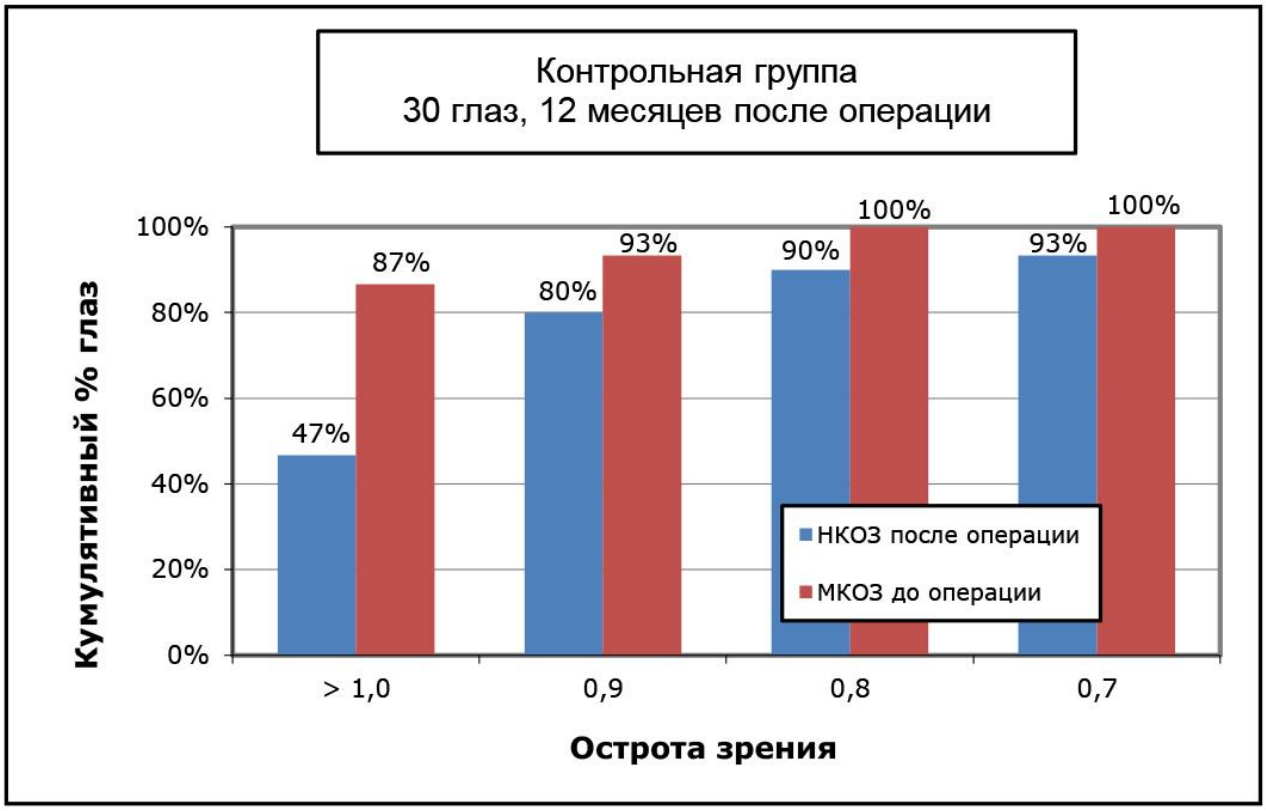

Рисунок 17 – Эффективность операции ФИЭЛМР в контрольной группе

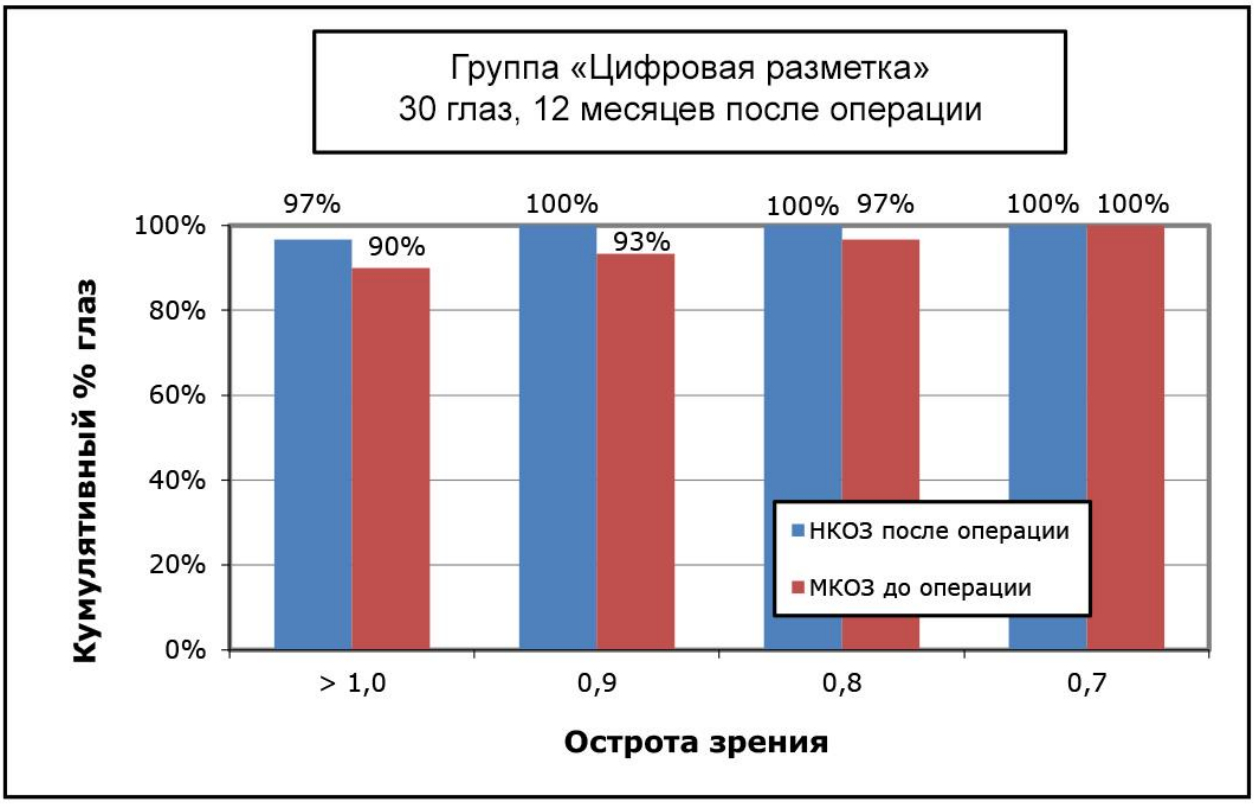

Рисунок 18 – Эффективность операции ФИЭЛМР в группе «Цифровая разметка»

4.1.3. Рефракционные результаты. Стабильность и предсказуемость операции

Рефракционные результаты. Дооперационные рефракционные данные в обеих группах статистически значимо не различались (p>0,05) (Таблица 4). Средние значения дооперационных параметров для контрольной группы и группы «Цифровая разметка» составили: Сфера -5,13 ± 2,51 (от -10,50 до 0,00) и -5,11 ± 2,03 (от -9,00 до -1,25) соответственно, цилиндр -1,63 ± 0,94 (от -4,00 до -0,50) и -1,68 ± 0,85 (от -3,50 до -0,75) соответственно, СЭ -5,95 ± 2,59 (от -12,00 до -1,50) и -5,95 ± 2,06 (от -9,75 до -2,13) соответственно, роговичный цилиндр -1,64 ± 0,62 (от -3,25 до -0,75) и -1,67 ± 0,66 (от -3,00 до -0,75) соответственно, K max 44,78 ± 1,42 (от 40,75 до 47,50) и 44,22 ± 1,05 (от 41,50 до 46,25) соответственно, K min 43,14 ± 1,61 (от 38,50 до 46,25) и 42,73 ± 1,01 (от 41,50 до 46,25) соответственно. На всех сроках после операции в обеих группах значения сферы, цилиндра, СЭ и роговичного цилиндра статистически значимо были ниже в сравнении с дооперационными значениями (p<0,05) (Таблица 4). При межгрупповом сравнении данных в сроки 1, 3, 6 и 12 месяцев после операции значения сферы и СЭ статистически значимо не различались (p>0,05), однако были выявлены статистически значимые различия в значениях цилиндра и роговичного цилиндра (p<0,05), что свидетельствовало об эффективности предложенной технологии контроля за циклоторсией. Через 12 месяцев после операции значения цилиндра и роговичного цилиндра для контрольной группы и группы «Цифровая разметка» составили — цилиндр: -0,81 ± 0,48 (от -2,75 до 0,00) и -0,29 ± 0,33 (от -0,75 до 0,50) соответственно, роговичный цилиндр: -1,02 ± 0,59 (от -3,50 до -0,25) и -0,67 ± 0,31 (от -1,25 до -0,25) соответственно (p<0,05)

Таблица 4 – Рефракционные результаты контрольной группы и группы «Цифровая разметка» до и в различные сроки после операции ФИЭЛМР

Параметр	До операции	Срок после операции, месяц			
		1	3	6	12
Контрольная группа (n=30)					
Сфера, дптр	-5,13 ± 2,51	-0,26 ± 0,49	-0,26 ± 0,43	-0,29 ± 0,40	-0,23 ± 0,45
Цилиндр, дптр	-1,63 ± 0,94	-0,76 ± 0,45	-0,75 ± 0,49	-0,75 ± 0,49	-0,81 ± 0,48
СЭ, дптр	-5,95 ± 2,59	-0,64 ± 0,56	-0,63 ± 0,52	-0,67 ± 0,50	-0,63 ± 0,54
Роговичный цилиндр, дптр	-1,64 ± 0,62	-0,98 ± 0,62)	-1,01 ± 0,60	-1,02 ± 0,59	-1,02 ± 0,59
K max, дптр	44,78 ± 1,42	40,03 ± 1,96	40,02 ± 1,97	40,02 ± 1,97	40,02 ± 1,97
K min, дптр	43,14 ± 1,61	39,05 ± 1,87	39,02 ± 1,89	39,01 ± 1,87	39,01 ± 1,87
«Цифровая разметка» (n=30)					
Сфера, дптр	-5,11 ± 2,03	-0,22 ± 0,38	-0,24 ± 0,37	-0,27 ± 0,37	-0,28 ± 0,36
Цилиндр, дптр	-1,68 ± 0,85	-0,35 ± 0,32	-0,27 ± 0,35	-0,26 ± 0,34	-0,29 ± 0,33
СЭ, дптр	-5,95 ± 2,06	-0,39 ± 0,42	-0,38 ± 0,43	-0,40 ± 0,42	-0,43 ± 0,41
Роговичный цилиндр, дптр	-1,67 ± 0,66	-0,58 ± 0,30	-0,65 ± 0,33	-0,67 ± 0,31	-0,67 ± 0,31
K max, дптр	44,22 ± 1,05	39,43 ± 1,47	39,48 ± 1,47	39,45 ± 1,48	39,45 ± 1,48
K min, дптр	42,73 ± 1,01	38,83 ± 1,43	38,82 ± 1,42	38,82 ± 1,38	38,82 ± 1,38

Примечание: межгрупповые различия данных до и на всех сроках после операции статистически не достоверны ($p>0,05$), за исключением цилиндра и роговичного цилиндра на всех сроках после операции ($p<0,05$). Внутригрупповые различия данных до и после операции статистически достоверны на всех сроках наблюдения ($p<0,05$)

Стабильность операции. Для оценки стабильности сравнивали внутригрупповую динамику СЭ на различных сроках после операции. Стабильность операции в контрольной группе представлена на рисунке 19, в группе «Цифровая разметка» на рисунке 20. Внутригрупповые значения СЭ в сроки 3, 6 и 12 месяцев после операции в обеих группах статистически значимо не отличались от таковых в срок 1 месяц (p>0,05), что свидетельствует о стабильности кераторефракционной технологии ФИЭЛМР.

Рисунок 19 – Динамика СЭ рефракции до и после операции ФИЭЛМР в контрольной группе

Рисунок 20 – Динамика СЭ рефракции до и после операции ФИЭЛМР в группе «Цифровая разметка»

Предсказуемость операции. Предсказуемость СЭ рефракции операции ФИЭЛМР в контрольной группе представлена на рисунке 21, в группе «Цифровая разметка» на рисунке 22. Через 12 месяцев после операции в обеих группах отмечалась незначительная недокоррекция по СЭ рефракции, при этом статистически значимых различий между группами не выявлено ($p>0,05$). Предсказуемость СЭ в пределах ±0,5 дптр в группах контрольная и «Цифровая разметка» составила 43% (13 глаз) и 63% (19 глаз) соответственно ($p>0,05$). Предсказуемость СЭ в пределах ±1,0 дптр в группах контрольная и «Цифровая разметка» составила 83% (25 глаз) и 97% (29 глаз) соответственно ($p>0,05$).

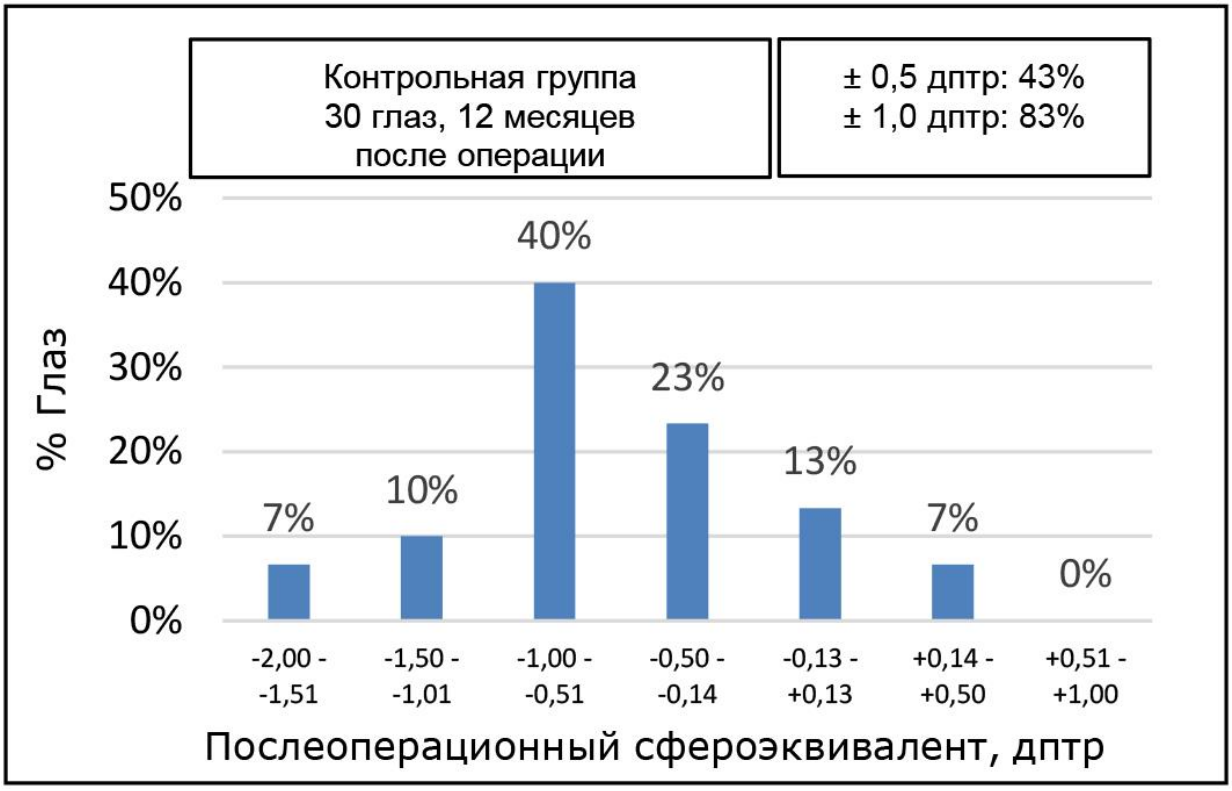

Рисунок 21 – Предсказуемость СЭ рефракции в контрольной группе

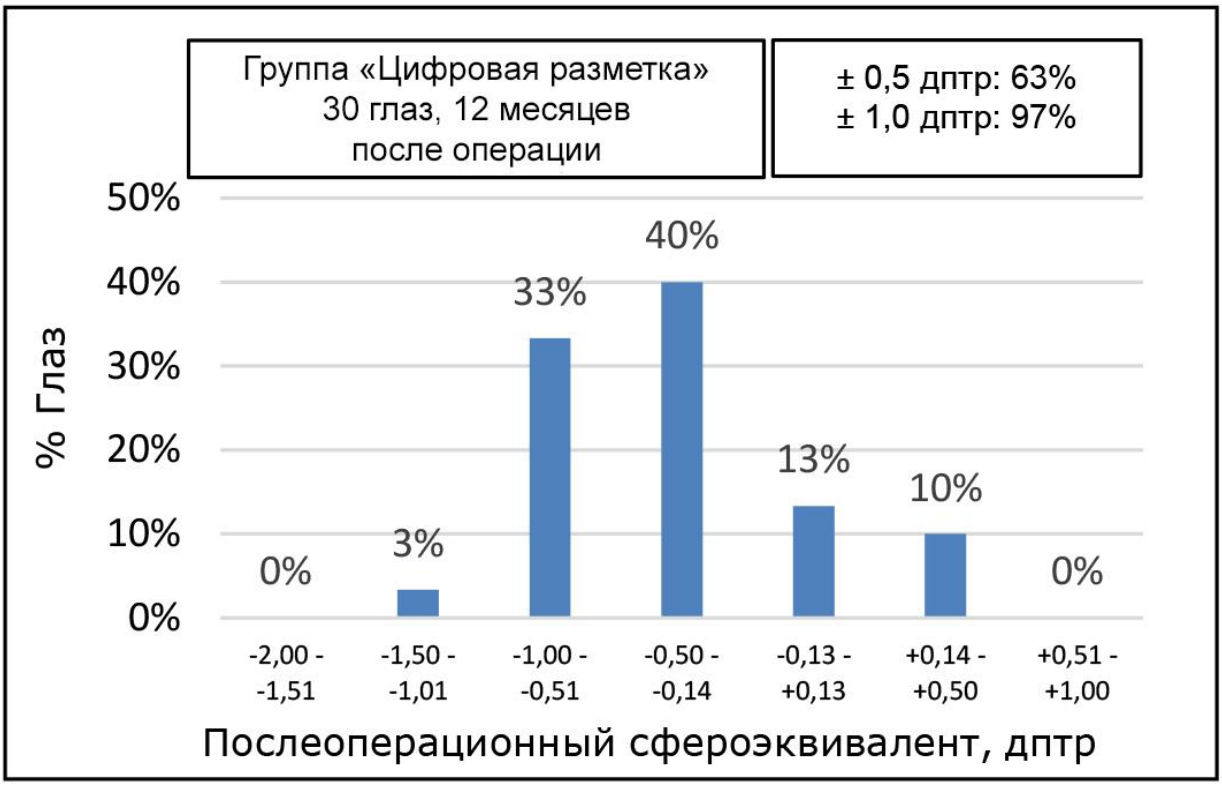

Рисунок 22 – Предсказуемость СЭ рефракции в группе «Цифровая разметка»

Предсказуемость цилиндрического компонента рефракции операции ФИЭЛМР в контрольной группе представлена на рисунке 23, в группе «Цифровая разметка» на рисунке 24. Через 12 месяцев после операции предсказуемость цилиндрического компонента рефракции в пределах ±0,5 дптр для контрольной группы и группы «Цифровая разметка» составила 33% (10 глаз) и 87% (26 глаз) соответственно ($p<0,05$), что свидетельствует о большей предсказуемости операции ФИЭЛМР с учетом циклоторсии по предложенной технологии. Предсказуемость цилиндрического компонента рефракции в пределах ±1,0 дптр, была несколько выше в группе «Цифровая разметка» по сравнению с контрольной группой, 100% (30 глаз) против 87% (26 глаз), однако эти различия были статистически не достоверны ($p>0,05$).

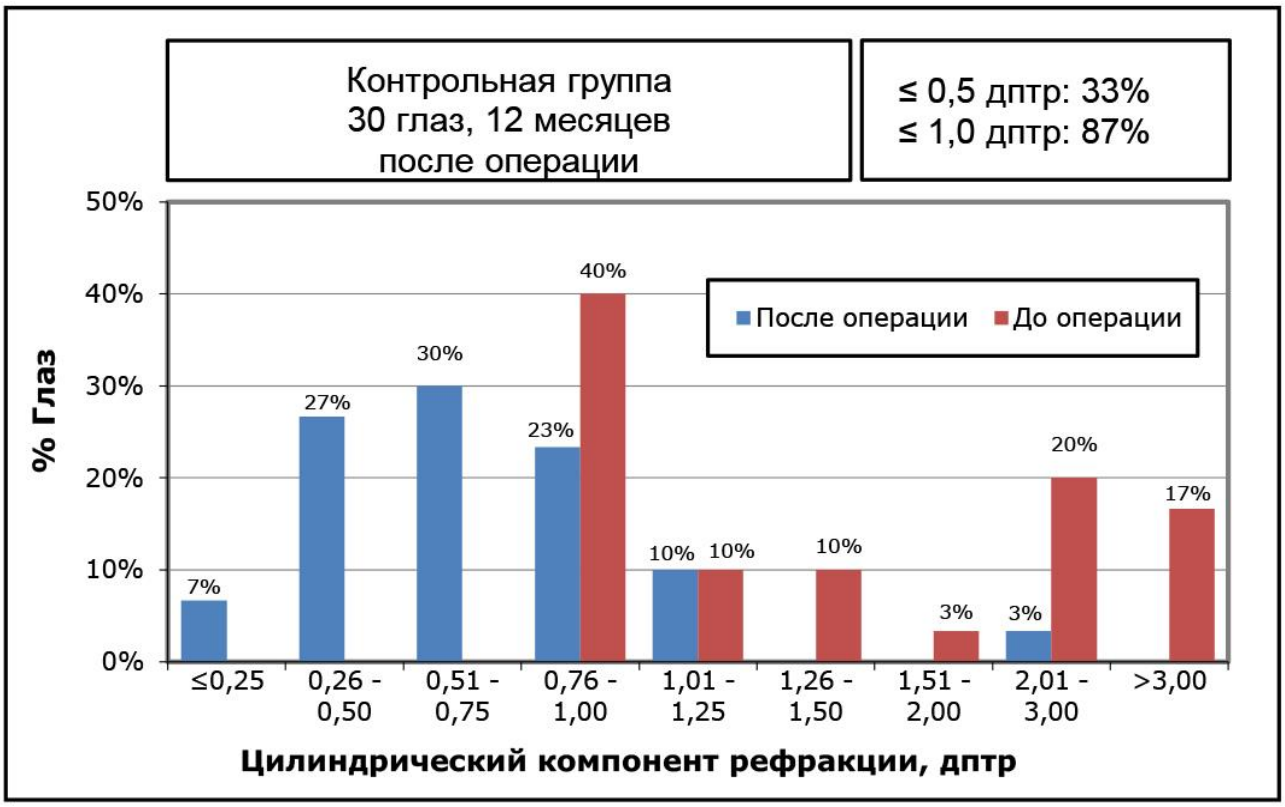

Рисунок 23 – Предсказуемость цилиндрического компонента рефракции в контрольной группе

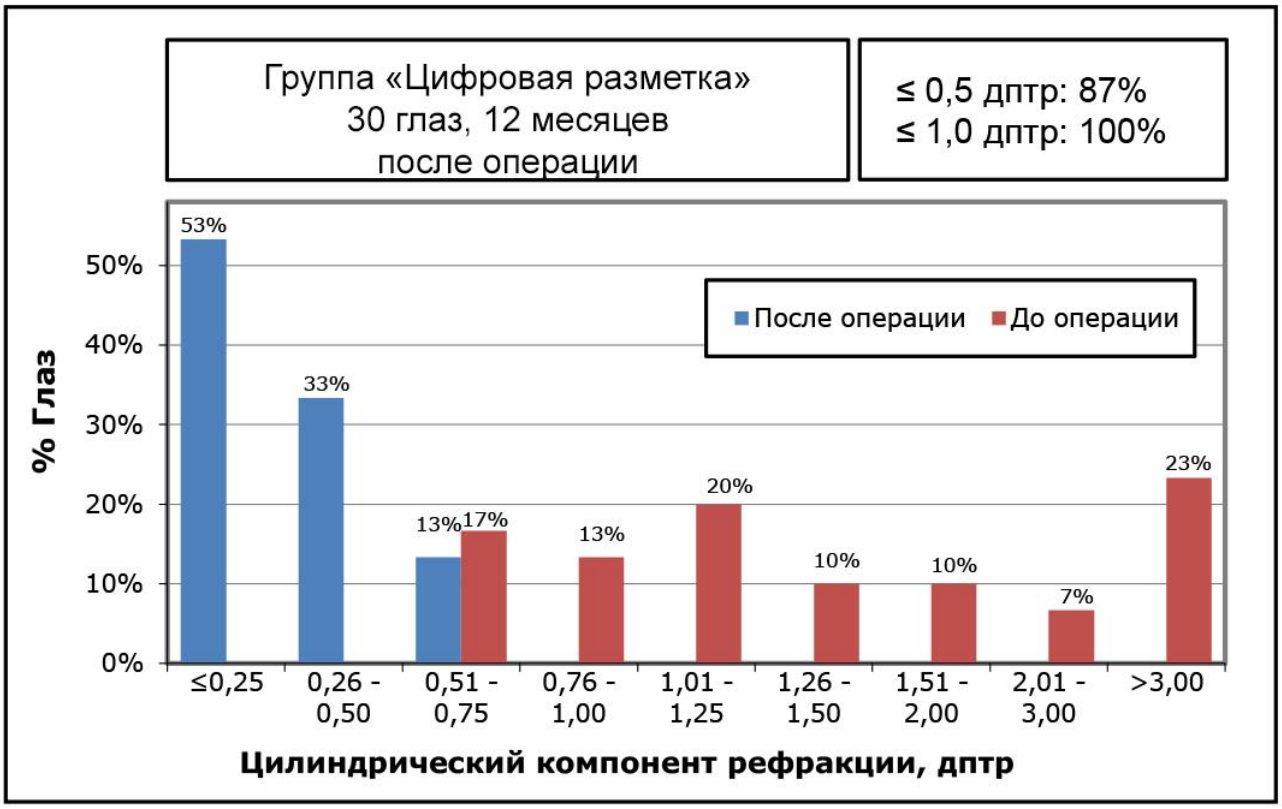

Рисунок 24 – Предсказуемость цилиндрического компонента рефракции в группе «Цифровая разметка»

Таким образом, на основании сравнительной оценки клинико-функциональных результатов групп пациентов с миопическим астигматизмом по технологии ФИЭЛМР без учета циклоторсии и с учетом циклоторсии с использованием цифровой разметки роговицы было показано, что: предложенная технология контроля угла циклоторсии способствовала статистически значимому повышению НКОЗ, а так же снижению цилиндрического компонента рефракции на всех сроках после операции в сравнении с контрольной группой ($p<0,05$). Полученные клинико-функциональные результаты статистически значимо свидетельствовали о более высокой эффективности и предсказуемости цилиндрического компонента рефракции в группе с учетом циклоторсии по предложенной технологии ($p<0,05$). Статистически значимой разницы по безопасности между обеими группами не выявлено ($p>0,05$).

4.2. Сравнительный анализ клинико-функциональных результатов коррекции миопического астигматизма по технологии фемтосекундной инстрастромальной экстракции лентикулы через малый разрез групп без учета и с учетом циклоторсии с использованием механической разметки роговицы

4.2.1. Предоперационная характеристика пациентов

В таблице 5 представлена сравнительная предоперационная характеристика пациентов контрольной группы и группы «Механическая разметка». Средние значения возраста в контрольной группе и в группе «Механическая разметка» составили 23,75 ± 6,90 (от 18 до 40 лет) и 26,10 ± 5,18 (от 23 до 40 лет) соответственно. Средние значения циклоторсии в этих же группах составили 6,16 ± 1,31 (от 5 до 9) и 7,10 ± 1,37 (от 5 до 11) соответственно. В обеих группах пациентов женского пола было больше чем мужского, однако статистически значимых различий между группами как по соотношению пола пациентов так и по данным возраста и циклоторсии не выявлено (p>0,05).

Таблица 5 – Сравнительная предоперационная характеристика групп пациентов

Параметр/Группа	Контрольная группа	«Механическая разметка»
Количество пациентов, n	30	30
Количество глаз, n	30	30
Пол мужчин/женщин, n (%)	12/18 (40/60)	13/17 (43/57)
Возраст, лет	23,75 ± 6,90	26,10 ± 5,18
Циклоторсия, градусы	6,16 ± 1,31	7,10 ± 1,37

Примечание: Различия данных носят статистически недостоверный характер (p>0,05)

4.2.2. Визуальные результаты. Безопасность и эффективность операции

Некорригированная острота зрения. Средние значения НКОЗ до операции в контрольной группе и группе «Механическая разметка» составили 0,05 ± 0,05 и 0,04 ± 0,04 соответственно (p>0,05) (Таблица 6). После операции внутригрупповые значения НКОЗ в обеих группах статистически значимо возросли по сравнению с дооперационными значениями (p>0,05), однако при межгрупповом сравнении данных через 1 месяц после операции, они были выше в группе «Механическая разметка» 1,00 ± 0,00 против 0,87 ± 0,18 в контрольной группе (p<0,05). Через 3, 6 и 12 месяцев после операции внутригрупповые значения НКОЗ в обеих группах статистически значимо не различались от таковых сроком через 1 месяц. Через 12 месяцев после операции данные НКОЗ в группе «Механическая разметка» также были статистически значимо выше, чем в контрольной группе и составили 1,00 ± 0,00 и 0,85 ± 0,18 соответственно (p<0,05).

Максимально корригированная острота зрения. Средние значения МКОЗ до операции для контрольной группы и группы «Механическая разметка» составили 0,94 ± 0,12 и 0,97 ± 0,09 соответственно, статистически значимых различий не выявлено (p>0,05) (Таблица 6). Через 1, 3, 6 и 12 месяцев после операции внутригрупповые данные МКОЗ в обеих группах были выше по сравнению с дооперационными значениями, однако, эти различия носили статистически не значимый характер (p>0,05). Через 12 месяцев после операции данные МКОЗ в обеих группах также статистически значимо не различались и имели одинаковые значения: 1,00 ± 0,00 (p>0,05).

Таблица 6 – Визуальные результаты контрольной группы и группы «Механическая разметка» до и в различные сроки после операции ФИЭЛМР

Параметр	До операции	Срок после операции, месяц			
		1	3	6	12
Контрольная группа (n=30)					
НКОЗ	0,05±0,05	0,87±0,18	0,86±0,18	0,87±0,18	0,85±0,18
МКОЗ	0,94±0,12	1,00±0,02	1,00±0,00	1,00±0,00	1,00±0,00
«Механическая разметка» (n=30)					
НКОЗ	0,04 ±0,04	1,00±0,00	1,00±0,00	1,00±0,00	1,00±0,00
МКОЗ	0,97±0,09	1,00±0,00	1,00±0,00	1,00±0,00	1,00±0,00

Примечание: Межгрупповые различия НКОЗ и МКОЗ до операции, а так же МКОЗ на всех сроках после операции статистически не достоверны ($p>0,05$). Межгрупповые различия НКОЗ на всех сроках после операции статистически достоверны ($p<0,05$). Внутригрупповые различия НКОЗ до и после операции статистически достоверны на всех сроках наблюдения ($p<0,05$), различия МКОЗ не достоверны ($p>0,05$)

Безопасность операции. Безопасность в контрольной группе представлена на рисунке 25, в группе «Механическая разметка» на рисунке 26. Через 12 месяцев после операции МКОЗ в обеих группах осталась на том же уровне, что и до операции на 26 глазах, что соответствовало 87%. Прибавка одной строки и более наблюдалась на 4-х глазах (13%) в обеих группах, без статистически значимых различий ($p>0,05$). Потери одной и более строк в группе «Механическая разметка» и в контрольной группе не наблюдалось, что свидетельствует о безопасности предложенной технологии компенсации циклоторсии с использованием механической разметки роговицы. Индексы безопасности (МКОЗ после операции/МКОЗ до операции) в контрольной группе и в группе «Механическая разметка» составили 1,08 ± 0,19 и 1,04 ± 0,13

соответственно без статистически значимой разницы между обеими группами (p>0,05).

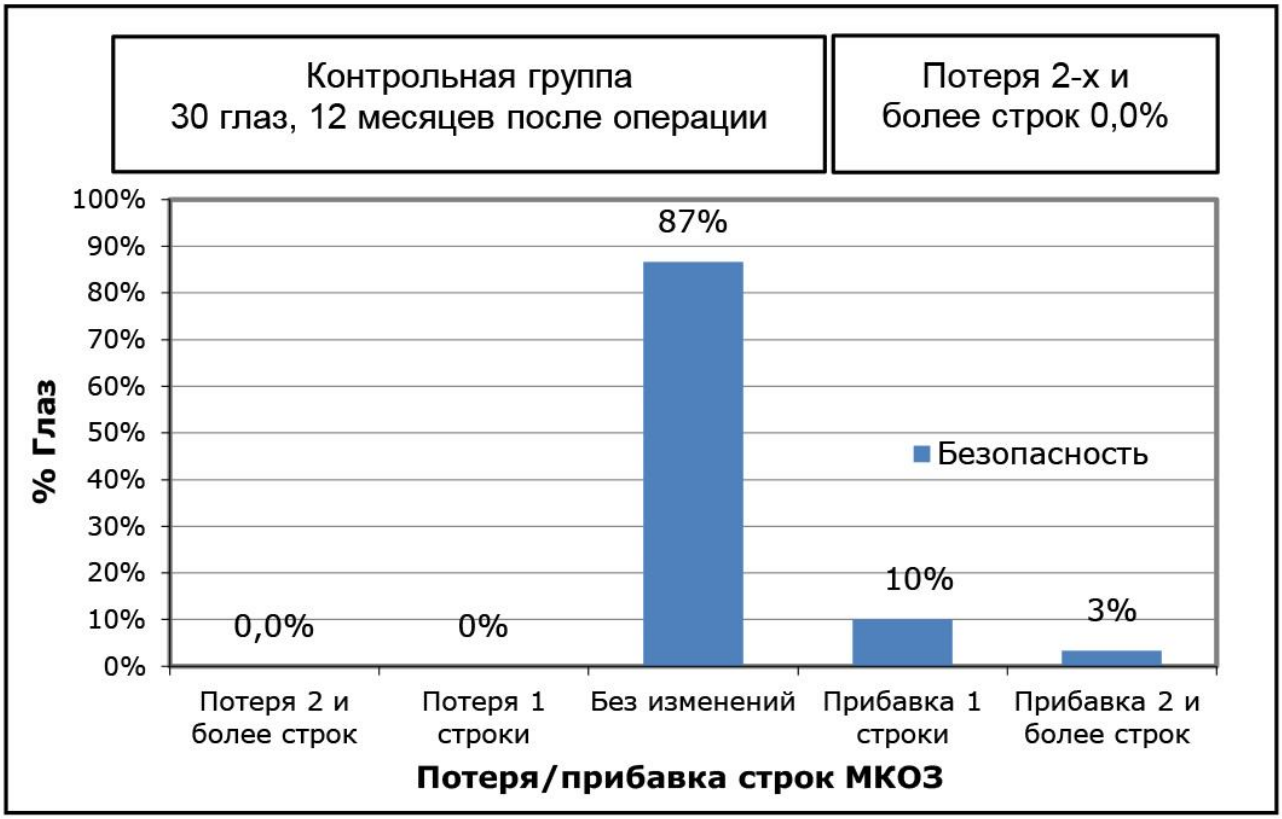

Рисунок 25 – Безопасность операции ФИЭЛМР в контрольной группе

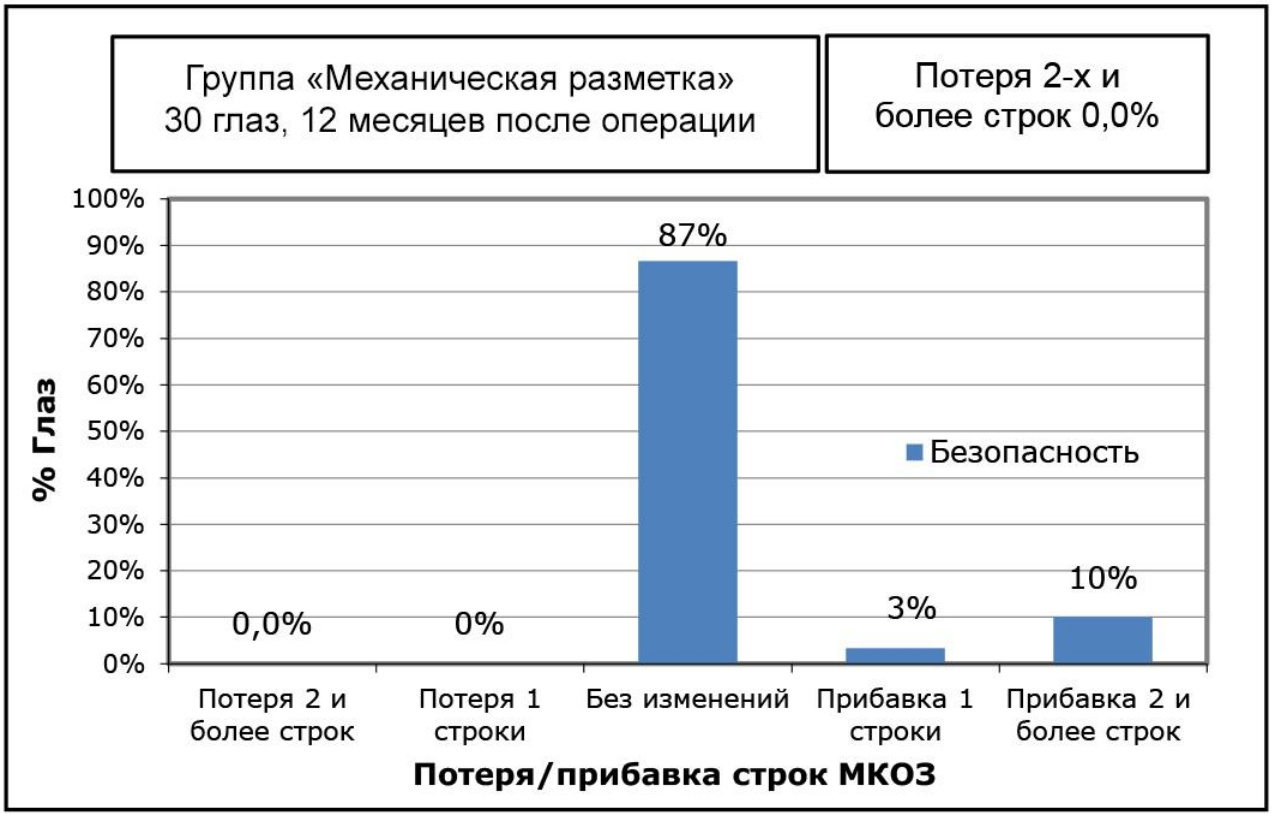

Рисунок 26 – Безопасность операции ФИЭЛМР в группе «Механическая разметка»

Эффективность операции. Эффективность в контрольной группе представлена на рисунке 27, в группе «Механическая разметка» на рисунке 28. Через 12 месяцев после операции в контрольной группе и в группе «Механическая разметка» НКОЗ 0,7 была достигнута в 93% (28 глаз) и 100% (30 глаз), соответственно ($p>0,05$); 0,8 – 90% (27 глаз) и 100% (30 глаз), соответственно ($p>0,05$); 0,9 – 80% (24 глаза) и 100% (30 глаз) соответственно ($p<0,05$); 1,0 – 47% (14 глаз) и 100% (30 глаз) соответственно ($p<0,05$). Это свидетельствует об эффективности предлагаемой технологии контроля за циклоторсией. Индекс эффективности (НКОЗ после операции/МКОЗ до операции) статистически значимо был выше в группе «Механическая разметка» и составил 1,04 ± 0,13 против 0,89 ± 0,14 в контрольной группе ($p<0,05$).

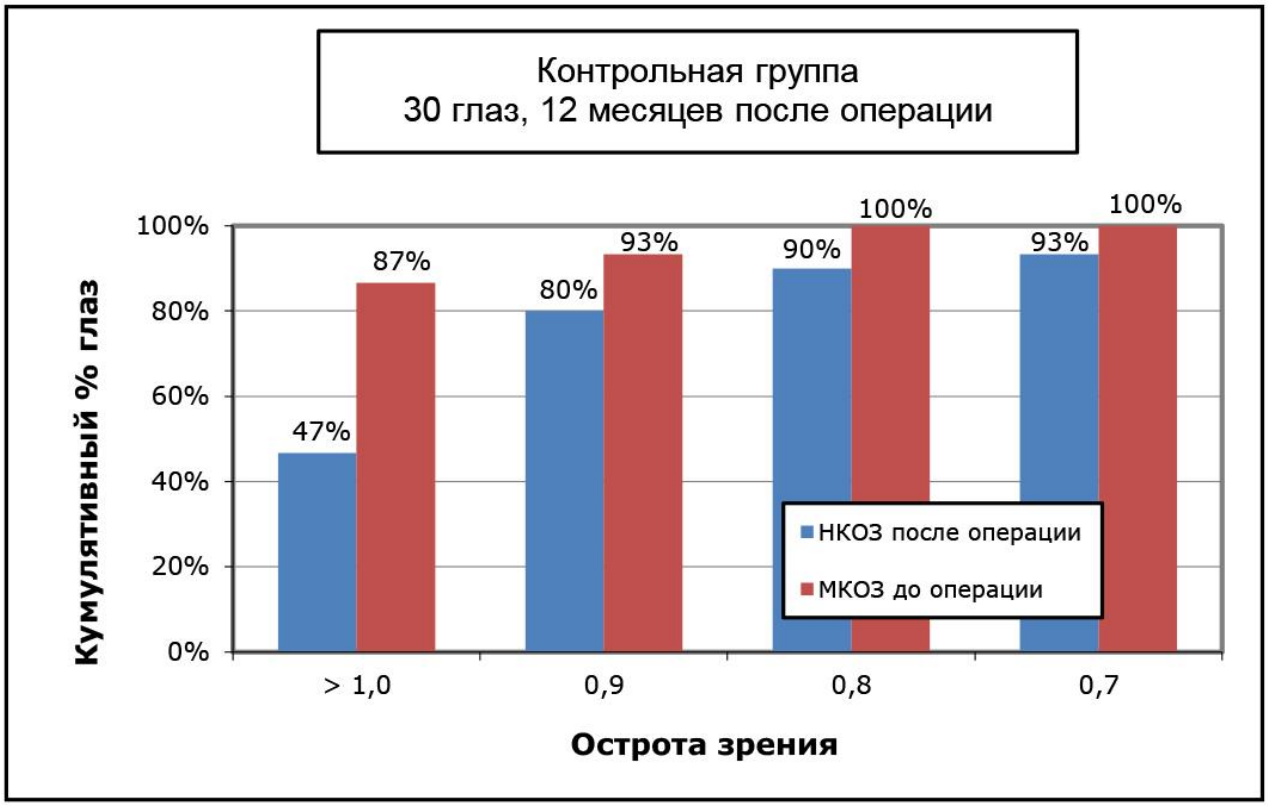

Рисунок 27 – Эффективность операции ФИЭЛМР в контрольной группе

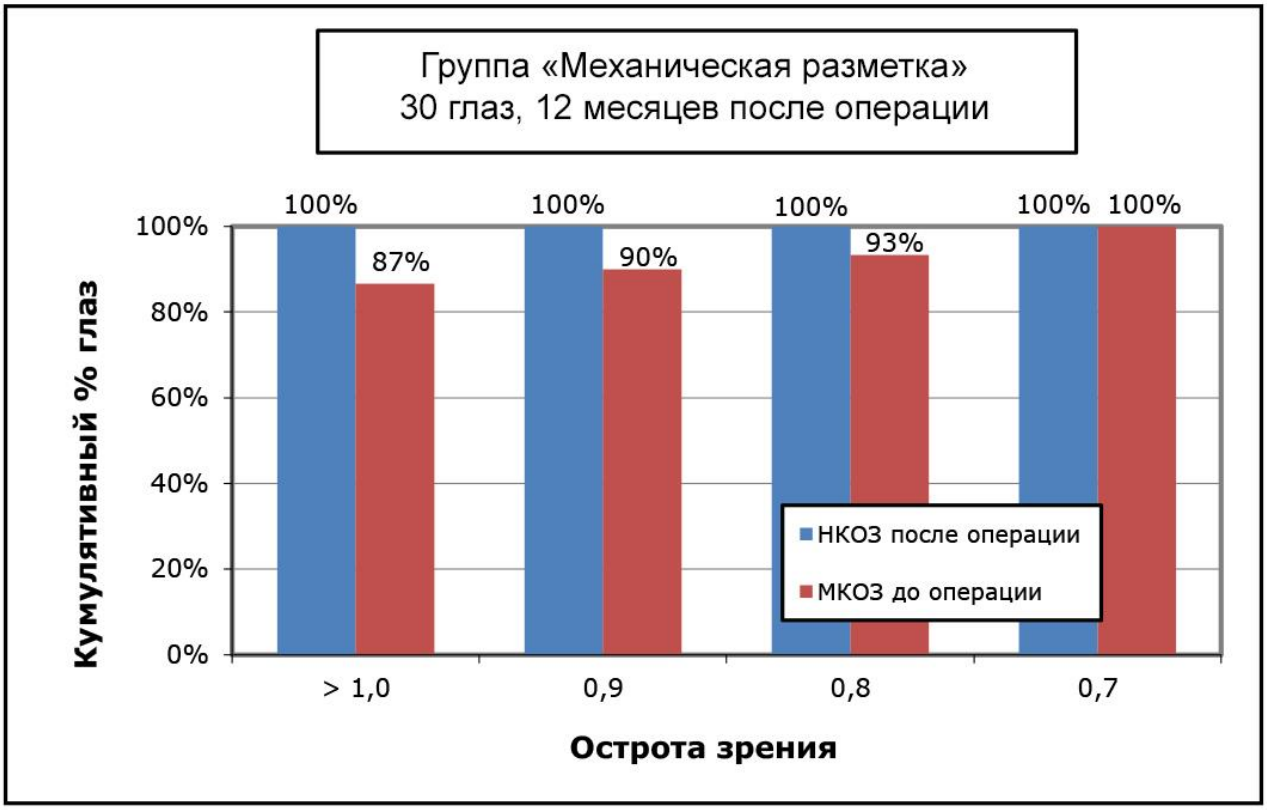

Рисунок 28 – Эффективность операции ФИЭЛМР в группе «Механическая разметка»

4.2.3. Рефракционные результаты. Стабильность и предсказуемость операции

Рефракционные результаты. Рефракционные данные до операции в обеих группах статистически значимо не различались (p>0,05) (Таблица 7). Средние значения дооперационных параметров для контрольной группы и группы «Механическая разметка» составили: сфера -5,13 ± 2,51 (от -10,50 до 0,00) и -4,43 ± 1,66 (от -7,75 до -2,00) соответственно, цилиндр -1,63 ± 0,94 (от -4,00 до -0,50) и -1,38 ± 0,58 (от -2,75 до -0,75) соответственно, СЭ -5,95 ± 2,59 (от -12,00 до -1,50) и -5,11 ± 1,71 (от -8,50 до -2,63) соответственно, роговичный цилиндр -1,64 ± 0,62 (от -3,25 до -0,75) и -1,53 ± 0,58 (от -2,75 до -0,75) соответственно, K max 44,78 ± 1,42 (от 40,75 до 47,50) и 44,34 ± 1,73 (от 40,75 до 48,25) соответственно, K min 43,14 ± 1,61 (от 38,50 до 46,25) и 42,82 ± 1,55 (от 39,75 до 46,75) соответственно. На всех сроках после операции в обеих группах значения сферы, цилиндра, СЭ и роговичного цилиндра статистически значимо были ниже в сравнении с дооперационными значениями (p<0,05) (Таблица 7). При межгрупповом сравнении данных в сроки 1, 3, 6 и 12 месяцев после операции значения сферы статистически значимо не различались (p>0,05), однако, были выявлены статистически значимые различия в значениях цилиндра, СЭ и роговичного цилиндра (p<0,05), что свидетельствовало об эффективности предложенной технологии контроля за циклоторсией. Через 12 месяцев после операции значения цилиндра и роговичного цилиндра для контрольной группы и группы «Механическая разметка» составили — цилиндр: -0,81 ± 0,48 (от -2,75 до 0,00) и -0,28 ± 0,35 (от -0,75 до 0,50) соответственно, роговичный цилиндр: -1,02 ± 0,59 (от -3,50 до -0,25) и -0,27 ± 0,18 (от -0,50 до 0,00) соответственно (p<0,05).

Таблица 7 – Рефракционные результаты контрольной группы и группы «Механическая разметка» до и в различные сроки после операции ФИЭЛМР

Параметр	До операции	Срок после операции, месяц			
		1	3	6	12
Контрольная группа (n=30)					
Сфера, дптр	-5,13 ± 2,51	-0,26 ± 0,49	-0,26 ± 0,43	-0,29 ± 0,40	-0,23 ± 0,45
Цилиндр, дптр	-1,63 ± 0,94	-0,76 ± 0,45	-0,75 ± 0,49	-0,75 ± 0,49	-0,81 ± 0,48
СЭ, дптр	-5,95 ± 2,59	-0,64 ± 0,56	-0,63 ± 0,52	-0,67 ± 0,50	-0,63 ± 0,54
Роговичный цилиндр, дптр	-1,64 ± 0,62	-0,98 ± 0,62	-1,01 ± 0,60	-1,02 ± 0,59	-1,02 ± 0,59
K max, дптр	44,78 ± 1,42	40,03 ± 1,96	40,02 ± 1,97	40,02 ± 1,97	40,02 ± 1,97
K min, дптр	43,14 ± 1,61	39,05 ± 1,87	39,02 ± 1,89	39,01 ± 1,87	39,01 ± 1,87
«Механическая разметка» (n=30)					
Сфера, дптр	-4,43 ± 1,66	-0,11 ± 0,28	-0,15 ± 0,32	-0,19 ± 0,31	-0,23 ± 0,32
Цилиндр, дптр	-1,38 ± 0,58	-0,13 ± 0,23	-0,22 ± 0,29	-0,26 ± 0,31	-0,28 ± 0,35
СЭ, дптр	-5,11 ± 1,71	-0,17 ± 0,30	-0,26 ± 0,35	-0,32 ± 0,32	-0,37 ± 0,38
Роговичный цилиндр, дптр	-1,53 ± 0,58	-0,27 ± 0,17	-0,24 ± 0,17	-0,27 ± 0,18	-0,27 ± 0,18
K max, дптр	44,34 ± 1,73	39,65 ± 2,12	39,65 ± 2,12	39,67 ± 2,09	39,67 ± 2,09
K min, дптр	42,82 ± 1,55	39,38 ± 2,11	39,41 ± 2,13	39,40 ± 2,14	39,40 ± 2,14

Примечание: межгрупповые различия данных до и на всех сроках после операции статистически не достоверны ($p>0,05$), за исключением цилиндра, СЭ и роговичного цилиндра на всех сроках после операции ($p<0,05$). Внутригрупповые различия данных до и после операции статистически достоверны на всех сроках наблюдения ($p<0,05$)

Стабильность операции. Стабильность операции в контрольной группе представлена на рисунке 29, в группе «Механическая разметка» на рисунке 30. Внутригрупповые значения СЭ в сроки 3, 6 и 12 месяцев после операции в обеих группах статистически значимо не отличались от таковых в срок 1 месяц (p>0,05).

Рисунок 29 – Динамика СЭ рефракции до и после операции ФИЭЛМР в контрольной группе

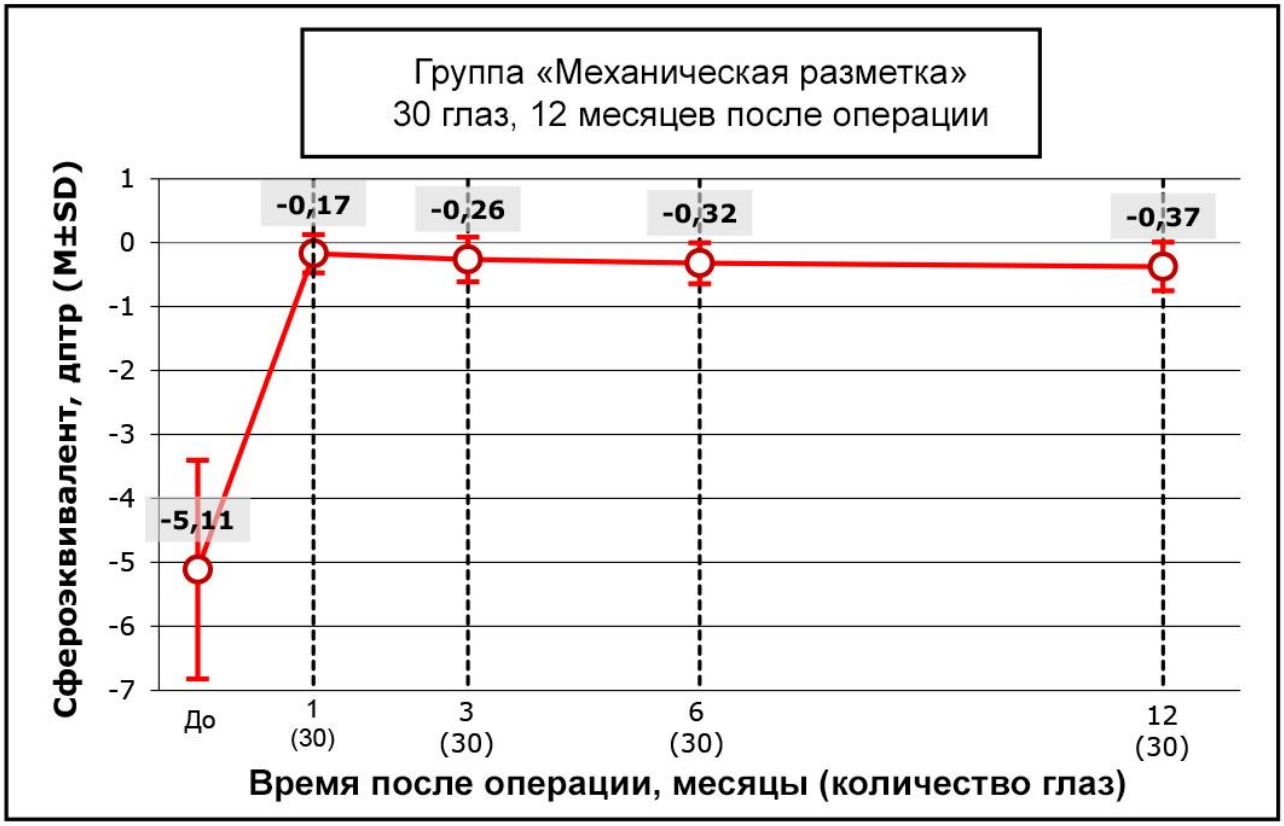

Рисунок 30 – Динамика СЭ рефракции до и после операции ФИЭЛМР в группе «Механическая разметка»

Предсказуемость операции. Предсказуемость СЭ рефракции операции ФИЭЛМР в контрольной группе представлена на рисунке 31, в группе «Механическая разметка» на рисунке 32. Через 12 месяцев после операции в обеих группах отмечалась незначительная недокоррекция по СЭ рефракции, однако разброс значений СЭ в группе «Механическая разметка» статистически значимо был меньше и не превышал 1,0 дптр ($p<0,05$). Предсказуемость СЭ в пределах ±0,5 дптр в группах контрольная и «Механическая разметка» составила 43% (13 глаз) и 70% (21 глаз) соответственно, что статистически значимо было ближе к целевой рефракции эмметропия в группе «Механическая разметка» ($p<0,05$). Предсказуемость СЭ в пределах ±1,0 дптр в группах контрольная и «Механическая разметка» составила 83% (25 глаз) и 100% (30 глаз) соответственно без статистически значимых различий ($p>0,05$).

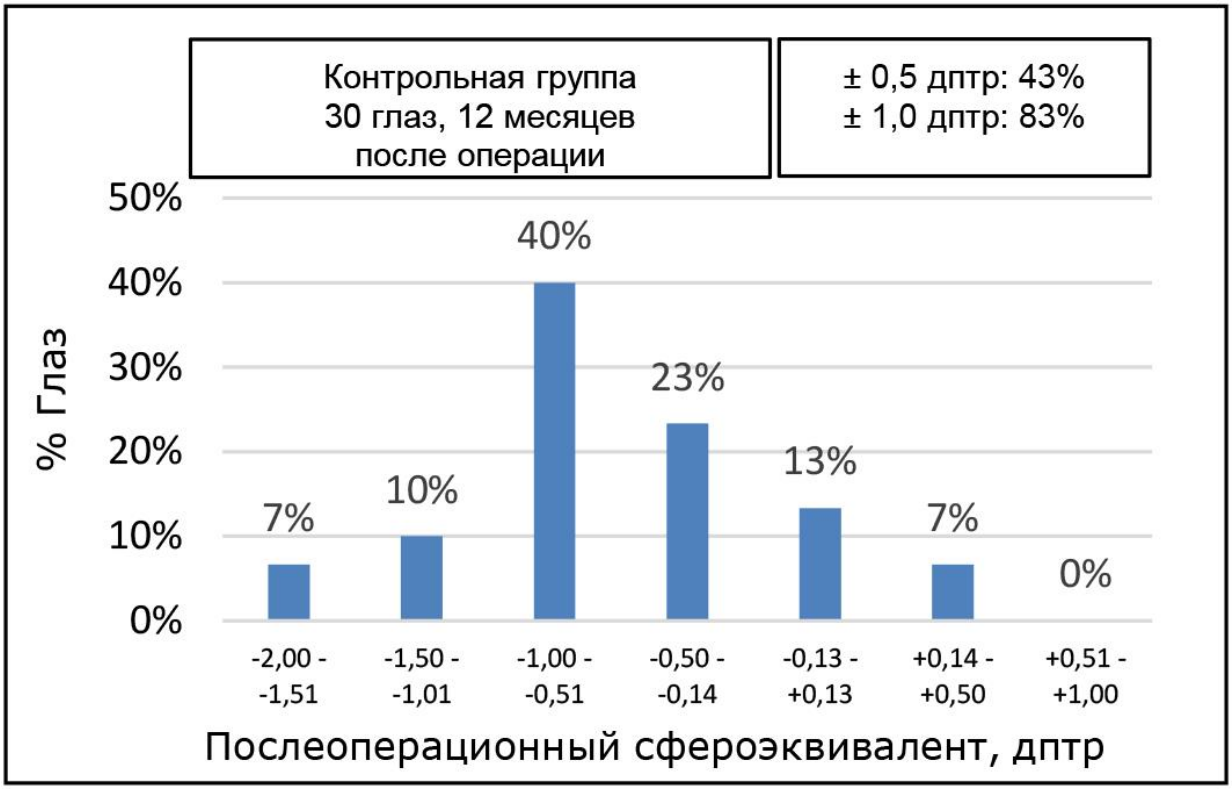

Рисунок 31 – Предсказуемость СЭ рефракции в контрольной группе

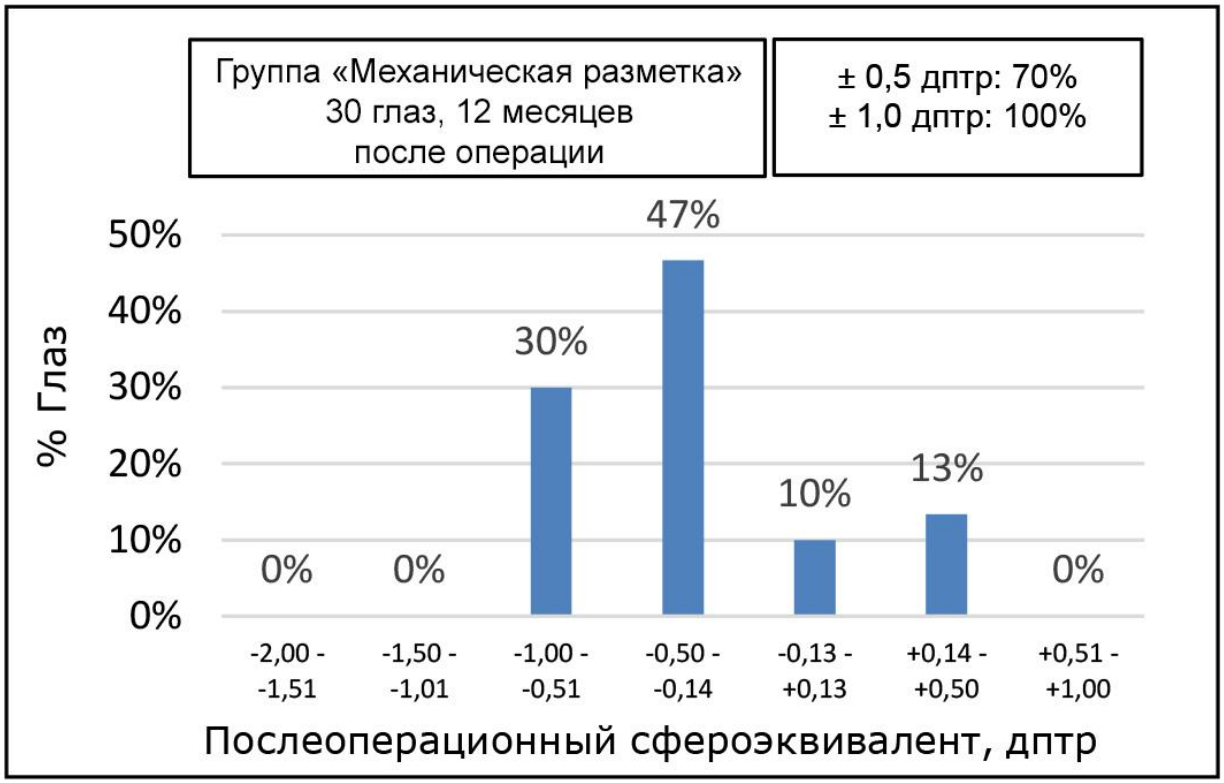

Рисунок 32 – Предсказуемость СЭ рефракции в группе «Механическая разметка»

Предсказуемость цилиндрического компонента рефракции операции ФИЭЛМР в контрольной группе представлена на рисунке 33, в группе «Механическая разметка» на рисунке 34. Через 12 месяцев после операции предсказуемость цилиндрического компонента рефракции в пределах ±0,5 дптр для контрольной группы и группы «Механическая разметка» составила 33% (10 глаз) и 90% (27 глаз) соответственно ($p<0,05$), что свидетельствовало о большей предсказуемости операции ФИЭЛМР с учетом циклоторсии по предложенной технологии. Предсказуемость цилиндрического компонента рефракции в пределах ±1,0 дптр для контрольной группы и группы «Механическая разметка» составила 87% (26 глаз) и 100% (30 глаз) соответственно, без статистически значимых различий ($p>0,05$).

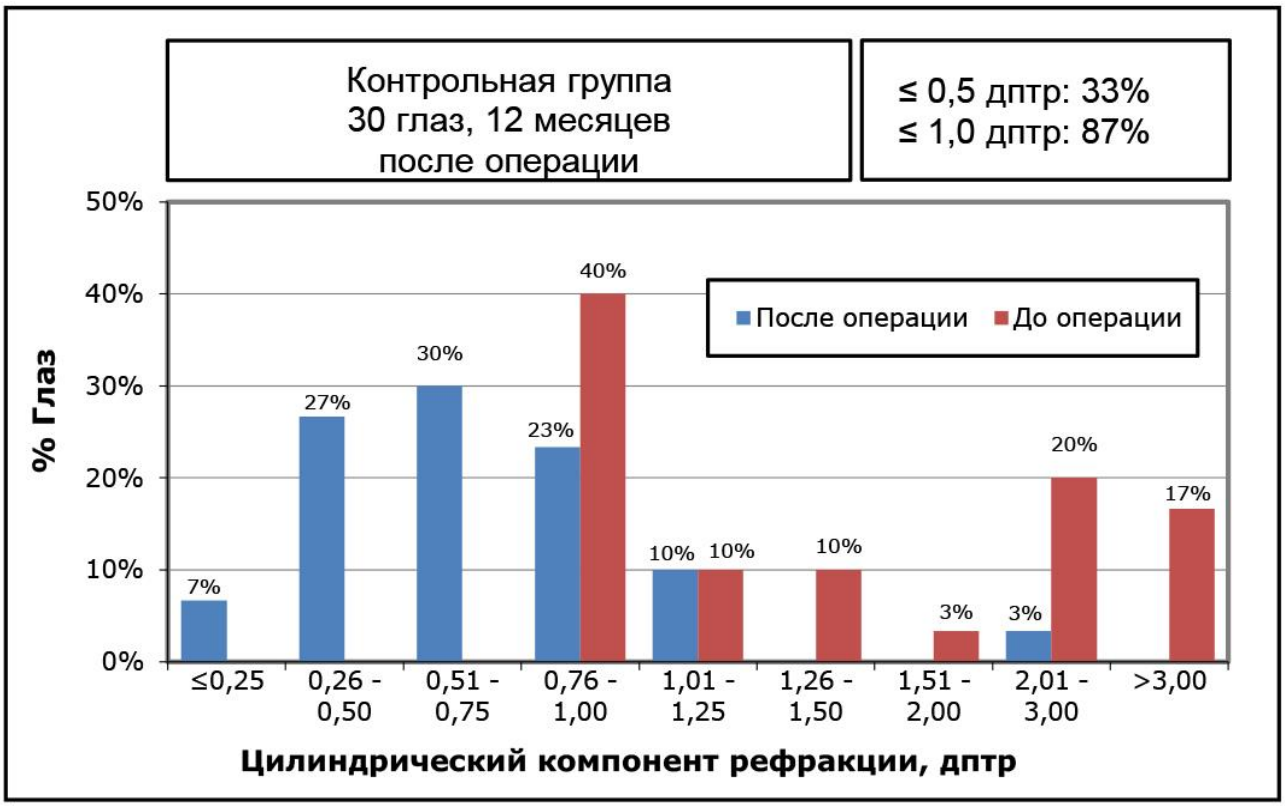

Рисунок 33 – Предсказуемость цилиндрического компонента рефракции в контрольной группе

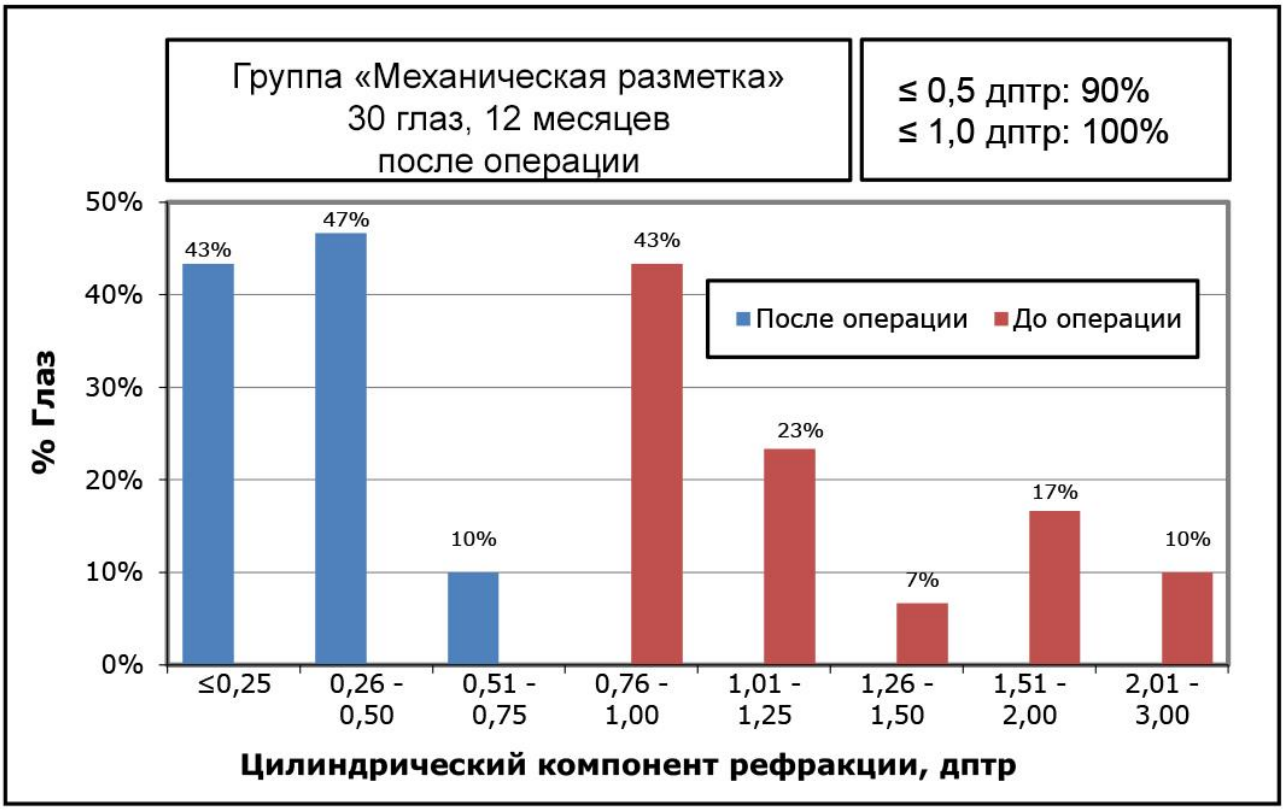

Рисунок 34 – Предсказуемость цилиндрического компонента рефракции в группе «Механическая разметка»

Таким образом, на основании сравнительной оценки клинико-функциональных результатов групп пациентов с миопическим астигматизмом по технологии ФИЭЛМР без учета и с учетом циклоторсии с использованием механической разметки роговицы было показано, что предложенная технология контроля угла циклоторсии способствовала статистически значимому повышению НКОЗ, а также снижению сферического и цилиндрического компонентов рефракции на всех сроках наблюдения после операции в сравнении с контрольной группой ($p<0,05$). Полученные клинико-функциональные результаты статистически значимо свидетельствовали о более высокой эффективности и предсказуемости как сферического, так и цилиндрического компонентов рефракции коррекции миопического астигматизма с учетом циклоторсии по предложенной технологии ($p<0,05$). Статистически значимой разницы при сравнении безопасности обеих групп не выявлено ($p>0,05$).

4.3. Векторный анализ по Альпинсу

С целью оценки качества лазерной коррекции миопического астигматизма по технологии ФИЭЛМР, помимо традиционных методов применяли векторный анализ предложенный N. Alpins [35, 36, 37]. Согласно предложенной автором методике выделяют 3 основных вектора:

— Вектор целевого астигматизма (target-induced astigmatism (TIA)). Данный вектор характеризует значение целевого астигматизма, на компенсацию которого направлена лазерная коррекция зрения.

— Вектор хирургически индуцированного астигматизма (surgically-induced astigmatism (SIA)). Данный вектор характеризует значение, которого удалось достигнуть в процессе лазерной коррекции зрения, при идеальном раскладе вектор SIA должен быть равен вектору TIA.

— Вектор различий (difference vector (DV)). Данный вектор характеризует разницу между векторами TIA и SIA и является абсолютным показателем успешности проведенной лазерной коррекции зрения, при идеальном раскладе этот вектор должен равняться нулю.

Помимо векторных различают и интегральные параметры, которые являются производными векторов, они дополняют общую картину векторного анализа. В настоящем исследовании анализировались следующие наиболее важные интегральные параметры:

— Величина ошибки (Magnitude of error (ME)). Отражает арифметическую разницу величины астигматизма между векторами SIA и TIA. Положительные значения данного индекса свидетельствуют о сверхкоррекции, отрицательные значения о недокоррекции.

— Угол ошибки (Angle of error (AE)). Отражает арифметическую разницу угла астигматизма между векторами SIA и TIA. Положительные значения данного индекса свидетельствуют о смещении вектор SIA против часовой стрелки относительно вектора TIA, отрицательные значения этого параметра

свидетельствуют о смещении вектора SIA по часовой стрелке относительно вектора TIA.

— Индекс коррекции (Correction index (CI)). Рассчитывается по формуле – SIA/TIA. В идеале CI должен равняться 1, значение индекса выше 1 указывает на гиперкоррекцию, значение менее 1 - указывает на недокоррекцию астигматизма.

— Индекс успеха (Index of success (IOS)). Рассчитывается по формуле – DV/TIA. Как и DV, является мерой успешности коррекции и, в идеале, должен равняться нулю.

Для проведения векторного анализа использовались данные до операции и через 12 месяцев после операции.

4.3.1. Сравнительная оценка результатов векторного анализа коррекции миопического астигматизма по технологии фемтосекундной инстрастромальной экстракции лентикулы через малый разрез групп без учета и с учетом циклоторсии с использованием цифровой разметки роговицы

В таблице 8 представлена сравнительная характеристика результатов векторных показателей контрольной группы и группы «Цифровая разметка» через 12 месяцев после операции.

Таблица 8 – Векторные показатели контрольной группы и группы «Цифровая разметка»

Параметр \ Группа	Контрольная (n=30)	«Цифровая разметка» (n=30)
Величина вектора TIA, дптр	1,63 ± 0,94	1,68 ± 0,85
Ось вектора TIA, градусы	95,90 ± 77,80	92,30 ± 65,31
Величина вектора SIA, дптр	1,38 ± 0,97	1,65 ± 0,79
Ось вектора SIA, градусы	85,10 ± 71,40	89,10 ± 73,63
Величина вектора DV, дптр	0,76 ± 0,51	0,38 ± 0,24
Ось вектора DV, градусы	120,50 ± 56,98	107,20 ± 42,56

Примечание: статистические различия между обеими группами не достоверны ($p>0,05$), кроме величин SIA и DV ($p<0,05$)

Распределение величины и оси вектора TIA в контрольной группе представлено на рисунке 35, в группе «Цифровая разметка» на рисунке 36. Величина векторов TIA в группах контрольная и «Цифровая разметка» составила 1,63 ± 0,94 и 1,68 ± 0,85 дптр соответственно, статистически значимых различий между обеими группами не выявлено ($p>0,05$). Ось векторов TIA групп контрольная и «Цифровая разметка» составила 95,90 ± 77,80 и 92,30 ± 65,31

градусов соответственно, что свидетельствовало о преобладании астигматизма прямого типа в обеих группах, статистически значимых различий между обеими группами не выявлено (p>0,05).

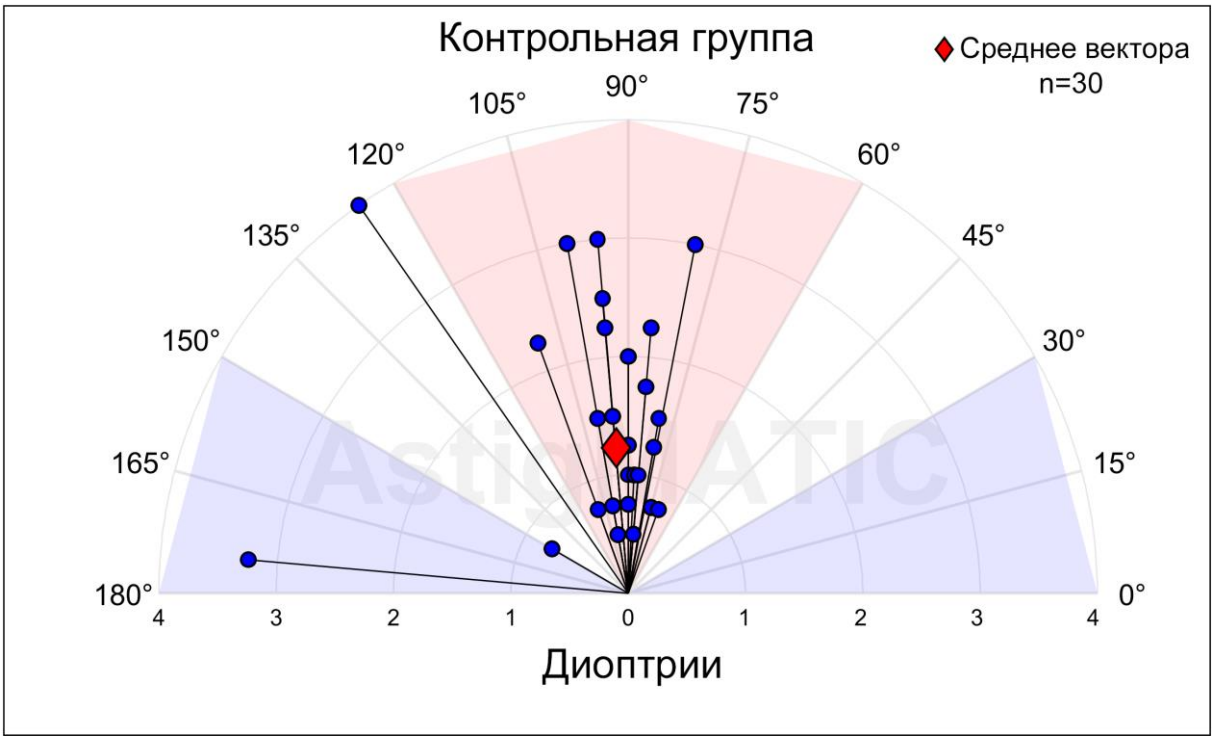

Рисунок 35 – Одноугловой полярный график распределения вектора TIA контрольной группы. Среднее значение вектора обозначено красным ромбом

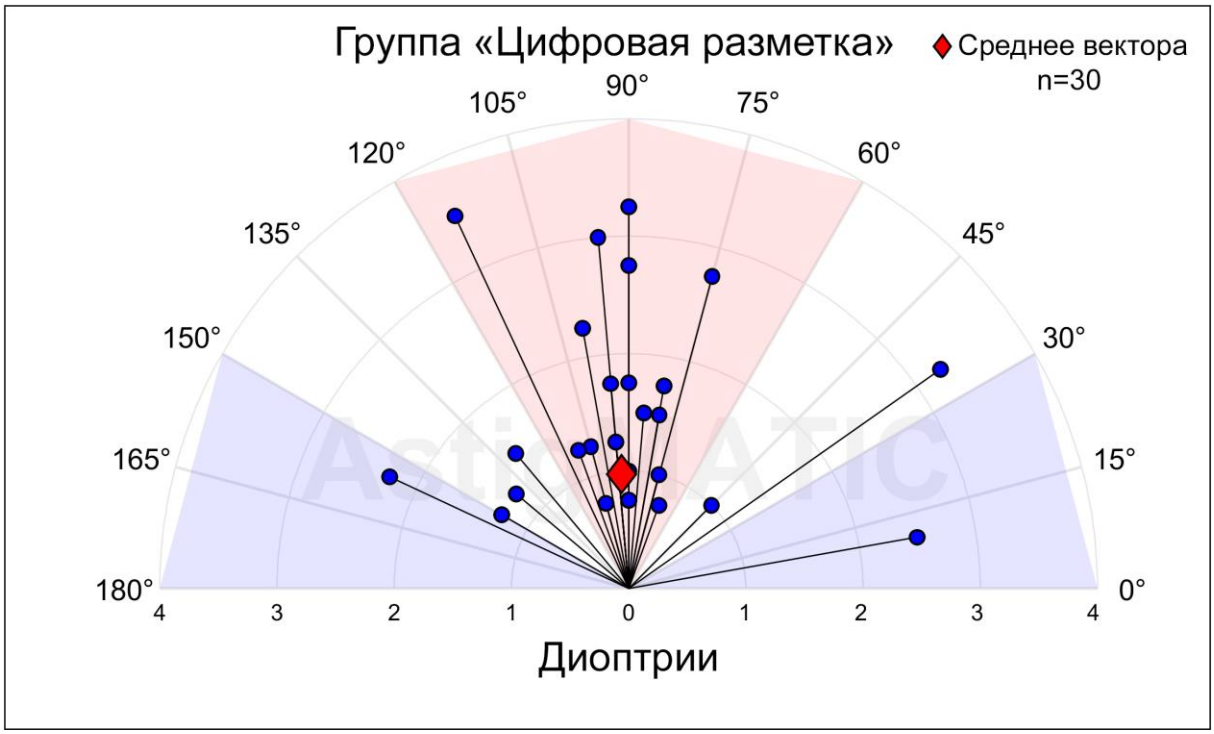

Рисунок 36 – Одноугловой полярный график распределения вектора TIA группы «Цифровая разметка». Среднее значение вектора обозначено красным ромбом

При идеальном раскладе векторы SIA и TIA должны совпадать, однако, в обеих группах наблюдалось некоторое расхождение этих векторов по величине. В контрольной группе расхождения этих векторов были статистически достоверны ($p<0,05$), в группе «Цифровая разметка» статистически не достоверны ($p>0,05$). Распределение величины и оси вектора SIA в контрольной группе представлено на рисунке 37, в группе «Цифровая разметка» на рисунке 38. Величина векторов SIA в группах контрольная и «Цифровая разметка» статистически значимо различалась и составила 1,38 ± 0,97 дптр и 1,65 ± 0,79 дптр соответственно ($p<0,05$), значения оси вектора SIA в этих же группах, статистически значимо не различались и составили 90,10 ± 71,40 и 89,10 ± 73,63 градусов соответственно ($p>0,05$).

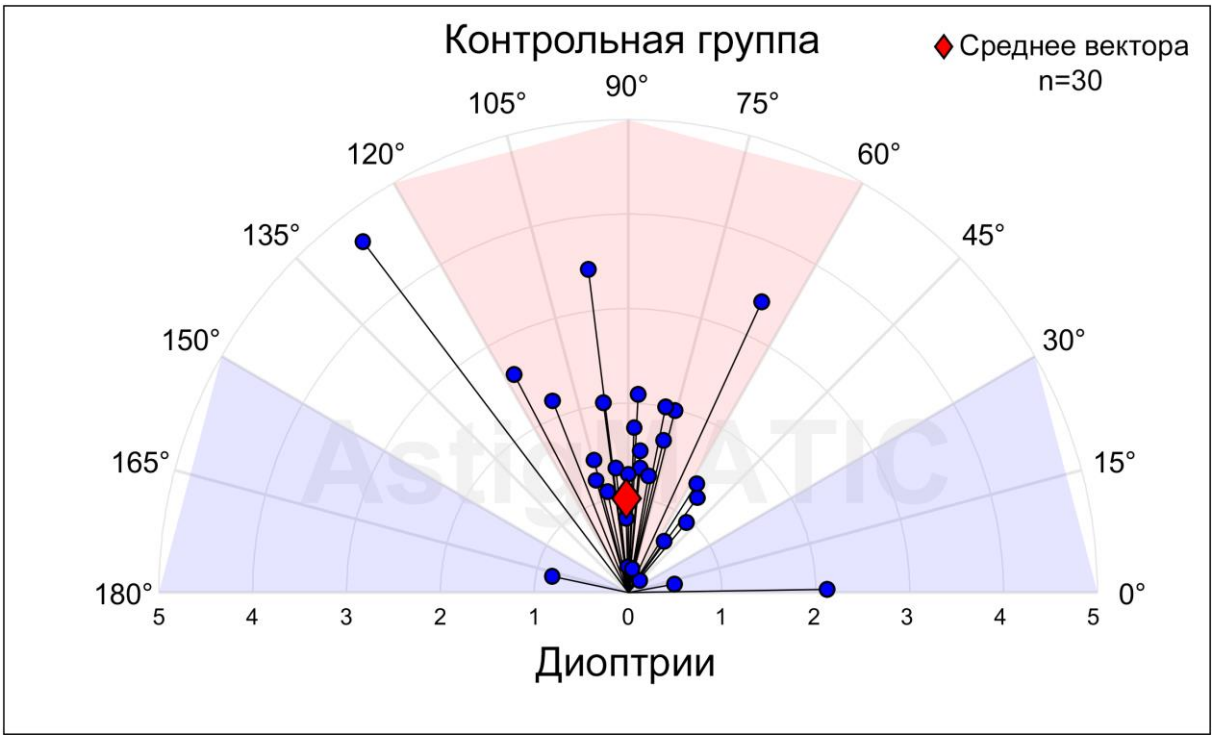

Рисунок 37 – Одноугловой полярный график распределения вектора SIA контрольной группы. Среднее значение вектора обозначено красным ромбом

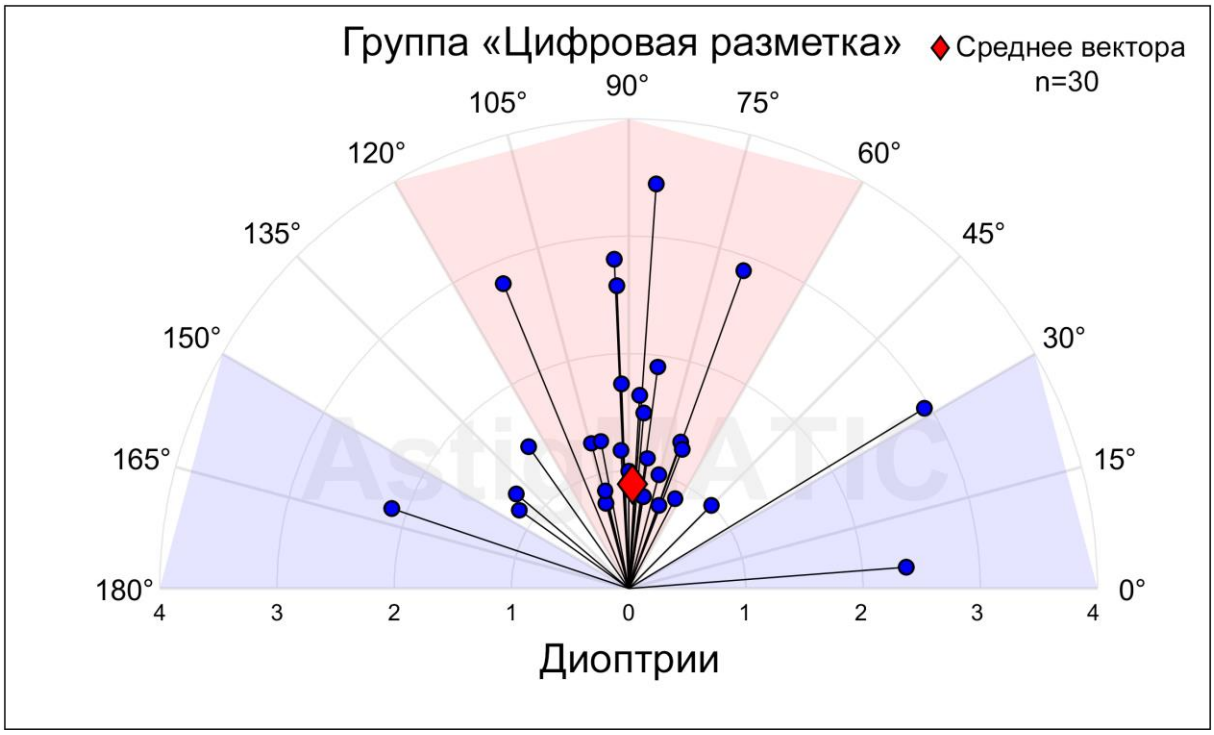

Рисунок 38 – Одноугловой полярный график распределения вектора SIA группы «Цифровая разметка». Среднее значение вектора обозначено красным ромбом

Распределение величины и оси DV в контрольной группе представлено на рисунке 39, в группе «Цифровая разметка» на рисунке 40. Величина DV была статистически значимо ближе к нулю в группе «Цифровая разметка» 0,38 ± 0,24 дптр против 0,76 ± 0,51 дптр в контрольной группе, что свидетельствует об эффективности предложенной технологии компенсации циклоторсии ($p<0,05$). Значения оси DV статистически значимо не различались и составили 120,50 ± 56,98 и 107,20 ± 42,56 градусов для групп контрольная и «Цифровая разметка» соответственно ($p>0,05$).

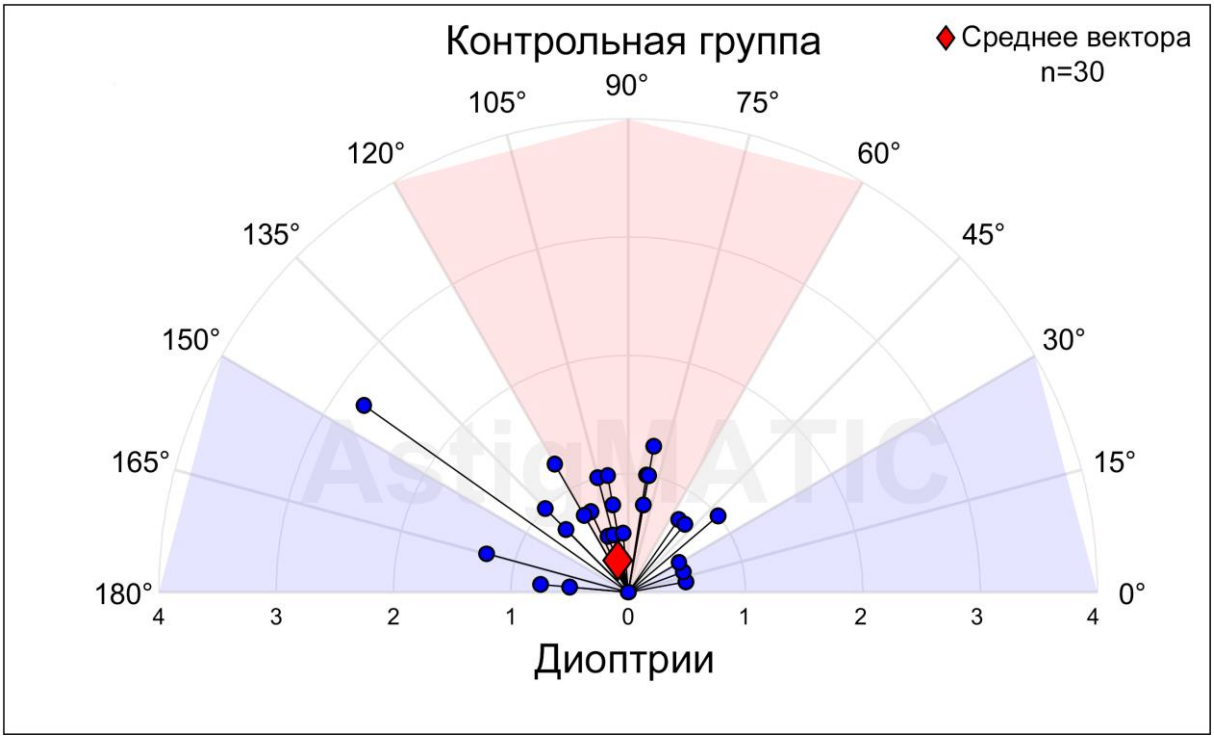

Рисунок 39 – Одноугловой полярный график распределения DV контрольной группы. Среднее значение вектора обозначено красным ромбом

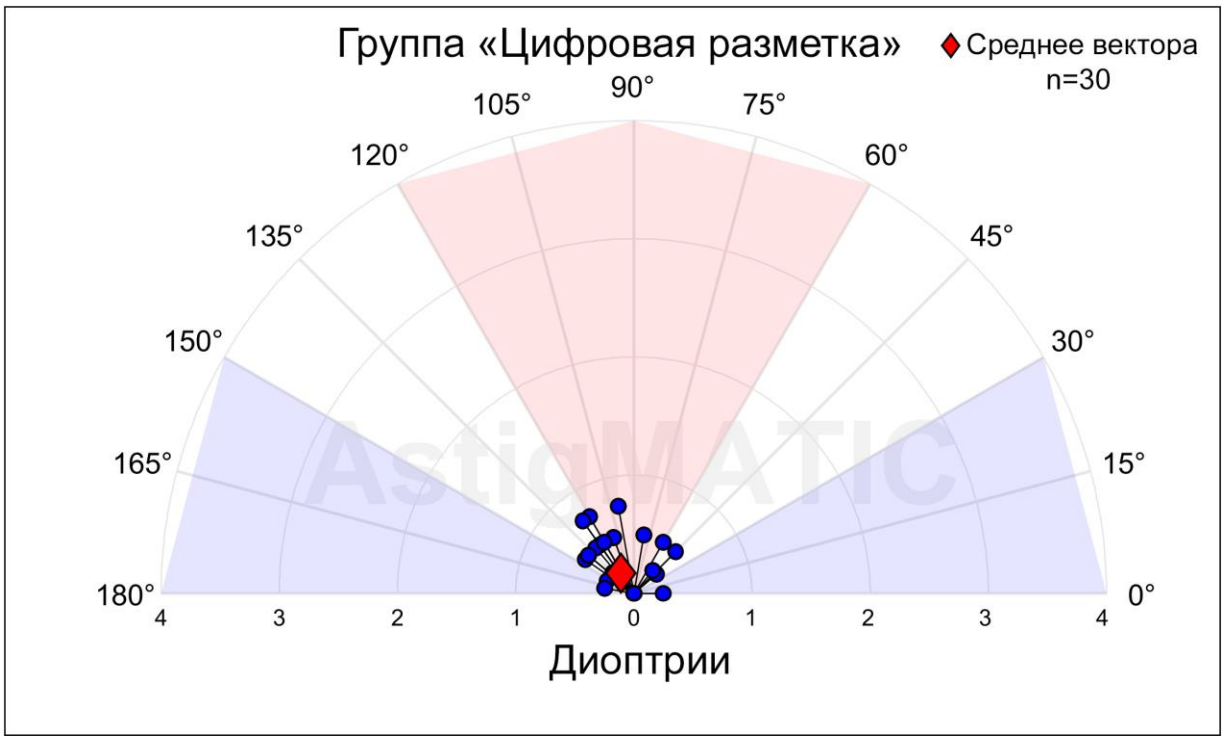

Рисунок 40 – Одноугловой полярный график распределения DV группы «Цифровая разметка». Среднее значение вектора обозначено красным ромбом

Помимо векторного, проводился анализ интегральных показателей коррекции астигматизма обеих групп, которые представлены в таблице 9.

Таблица 9 – Интегральные показатели контрольной группы и группы «Цифровая разметка»

Параметр \ Группа	Контрольная (n=30)	«Цифровая разметка» (n=30)
ME	-0,25 ± 0,70	-0,09 ± 0,22
AE	10,80 ± 4,23	3,20 ± 4,09
CI	0,85 ± 0,51	0,98 ± 0,16
IOS	0,47 ± 0,50	0,22 ± 0,20

Примечание: межгрупповые различия статистически достоверны ($p<0,05$)

Индекс ME в обеих группах имел отрицательные значения, что свидетельствовало о недокоррекции в обеих группах. Значения ME статистически значимо различались и составили: в контрольной группе -0,25 ± 0,70, в группе «Цифровая разметка» -0,09 ± 0,22 ($p<0,05$). Индекс AE в обеих группах имел положительные значения, что свидетельствовало о смещении оси SIA относительно оси TIA против часовой стрелки. Значения индекса AE статистически значимо различались и оказались ближе к нулю в группе «Цифровая разметка» 3,20 ± 4,09 против 10,80 ± 4,23 в контрольной группе, что свидетельствовало об эффективности предложенной технологии компенсации циклоторсии с использованием цифровой разметки роговицы за счет осевой корректировки ($p<0,05$). Значения CI в обеих группах меньше 1,0 свидетельствовали о незначительной недокоррекции, в группах контрольная и «Цифровая разметка» эти значения составили 0,85 ± 0,51 и 0,98 ± 0,16 соответственно, что статистически значимо было ближе к 1,0 в группе «Цифровая разметка» ($p<0,05$). Значения IOS, напротив, в группе «Цифровая разметка» были ближе к нулю и составили 0,22 ± 0,20 против контрольной группы 0,47 ± 0,50, что статистически достоверно свидетельствовало о большей успешности коррекции миопического астигматизма по технологии ФИЭЛМР с учетом циклоторсии по предлагаемой технологии ($p<0,05$).

Таким образом, на основании сравнительной оценки результатов векторного анализа по Альпинсу групп пациентов с миопическим астигматизмом, прооперированных по технологии ФИЭЛМР, без учета циклоторсии и с учетом циклоторсии с использованием цифровой разметки роговицы было показано, что предложенная технология контроля угла циклоторсии способствовала повышению точности коррекции зрения, о чем свидетельствовал вектор величины DV, который статистически значимо различался между анализируемыми группами и был ближе к нулю в группе «Цифровая разметка» ($p<0,05$). Интегральный индекс AE позволил уточнить, что

повышение точности коррекции зрения в группе «Цифровая разметка» было достигнуто за счет корректировки оси астигматизма, о чем статистически значимо свидетельствовали меньшие значения данного индекса в группе «Цифровая разметка» ($p<0,05$). Значения интегральных индексов ME, CI и IOS также статистически значимо различались между исследуемыми группами и свидетельствовали о большей эффективности группы «Цифровая разметка» ($p<0,05$).

4.3.2. Сравнительная оценка результатов векторного анализа коррекции миопического астигматизма по технологии фемтосекундной инстрастромальной экстракции лентикулы через малый разрез групп без учета и с учетом циклоторсии с использованием механической разметки роговицы

В таблице 10 представлена сравнительная характеристика результатов векторных показателей контрольной группы и группы «Механическая разметка» через 12 месяцев после операции.

Таблица 10 – Векторные показатели контрольной группы и группы «Механическая разметка»

Параметр \ Группа	Контрольная (n=30)	«Механическая разметка» (n=30)
Величина вектора TIA, дптр	1,63 ± 0,94	1,38 ± 0,58
Ось вектора TIA, градусы	95,90 ± 77,80	92,80 ± 76,63
Величина вектора SIA, дптр	1,38 ± 0,97	1,34 ± 0,58
Ось вектора SIA, градусы	85,10 ± 71,40	90,10 ± 68,92
Величина вектора DV, дптр	0,76 ± 0,51	0,38 ± 0,21
Ось вектора DV, градусы	120,50 ± 56,98	105,00 ± 48,37

Примечание: статистические различия между обеими группами не достоверны ($p>0,05$), кроме величины DV ($p<0,05$)

Распределение величины и оси вектора TIA в контрольной группе представлено на рисунке 41, в группе «Механическая разметка» на рисунке 42. Величина вектора TIA в группе «Механическая разметка» была несколько ниже в сравнении с контрольной группой, 1,38 ± 0,58 против 1,63 ± 0,94 соответственно, однако эти различия носили статистически недостоверный характер ($p>0,05$). Ось вектора TIA в группах контрольная и «Механическая

разметка» составила 95,90 ± 77,80 и 92,80 ± 76,63 градусов соответственно, что свидетельствовало о преобладании астигматизма прямого типа в обеих группах, статистически значимых различий между этими значениями не выявлено (p>0,05).

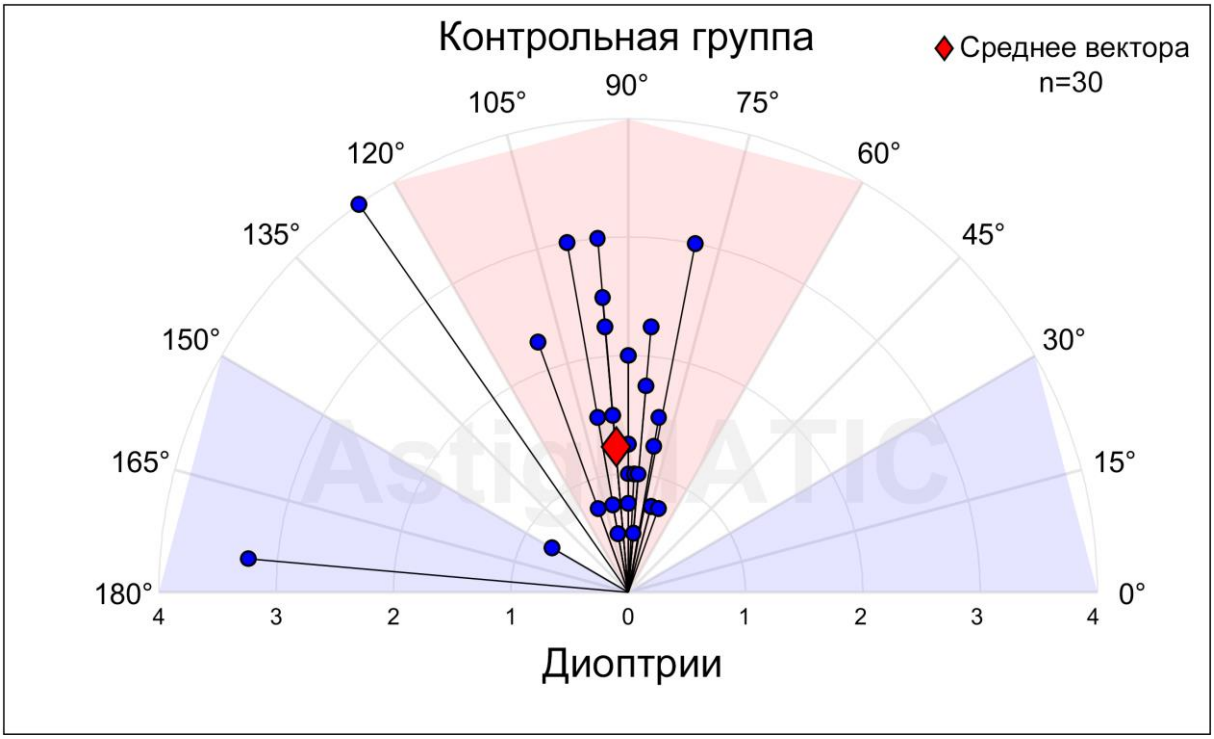

Рисунок 41 – Одноугловой полярный график распределения вектора TIA контрольной группы. Среднее значение вектора обозначено красным ромбом

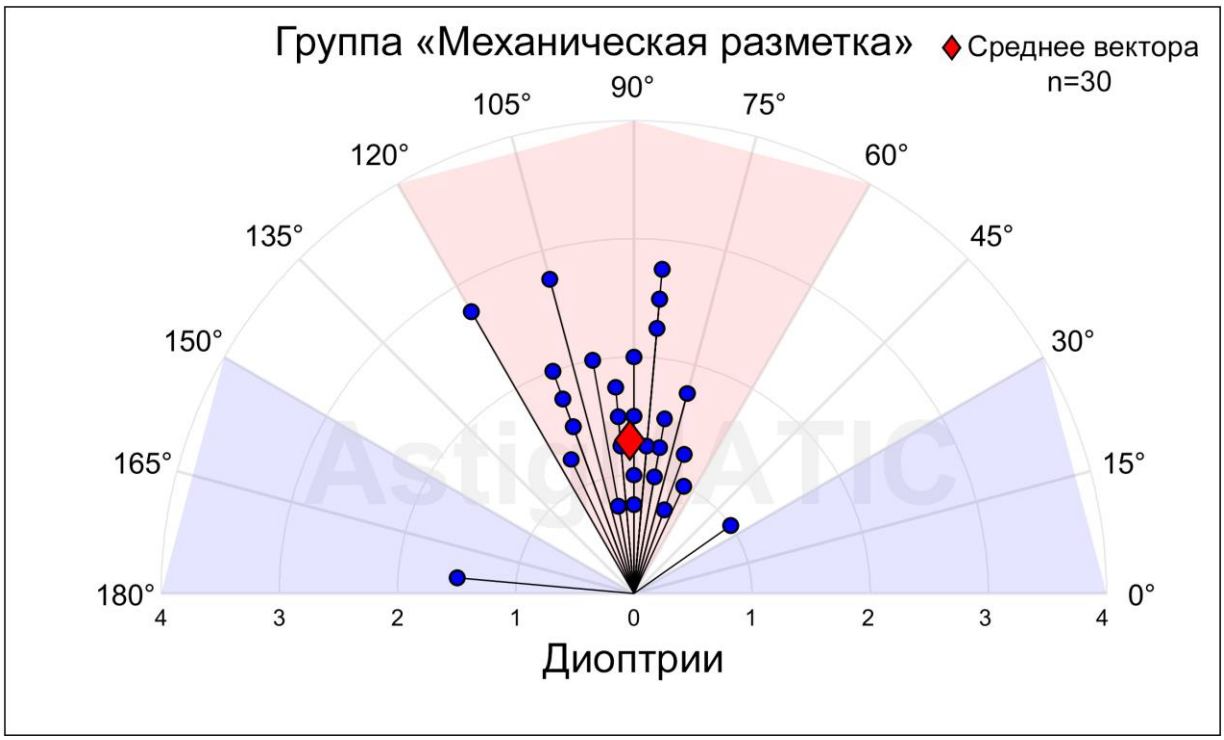

Рисунок 42 – Одноугловой полярный график распределения вектора TIA группы «Механическая разметка». Среднее значение вектора обозначено красным ромбом

Величина фактического вектора SIA в обеих группах несколько отличалась от запланированной величины вектора TIA, эти отличия были статистически достоверны в контрольной группе ($p<0,05$) и статистически не достоверны в группе «Механическая разметка» ($p>0,05$). Величина и ось вектора SIA составила: в контрольной группе 1,38 ± 0,97 дптр и 85,10 ± 71,40 градусов, в группе «Механическая разметка» 1,34 ± 0,58 дптр и 90,10 ± 68,92 градусов, как по величине, так и по оси вектора SIA между обеими группами статистически значимых различий не выявлено ($p>0,05$). Распределение величины и оси вектора SIA в контрольной группе представлено на рисунке 43, в группе «Механическая разметка» на рисунке 44.

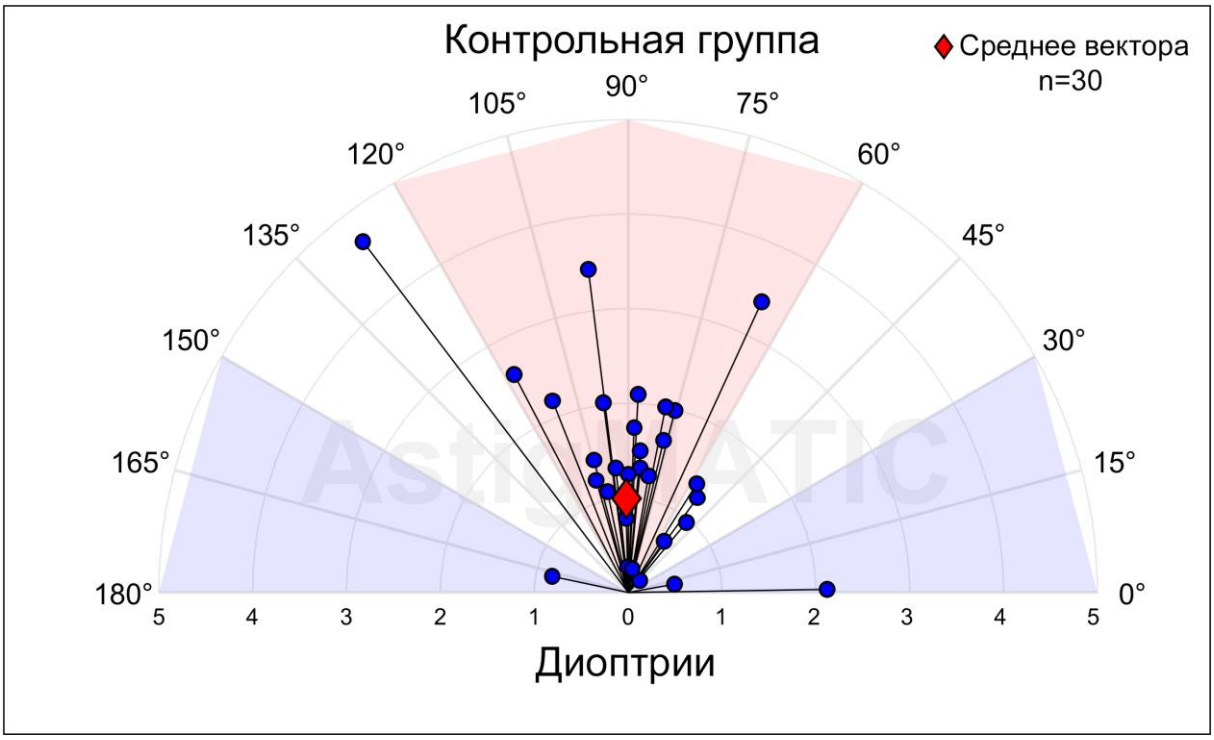

Рисунок 43 – Одноугловой полярный график распределения вектора SIA контрольной группы. Среднее значение вектора обозначено красным ромбом

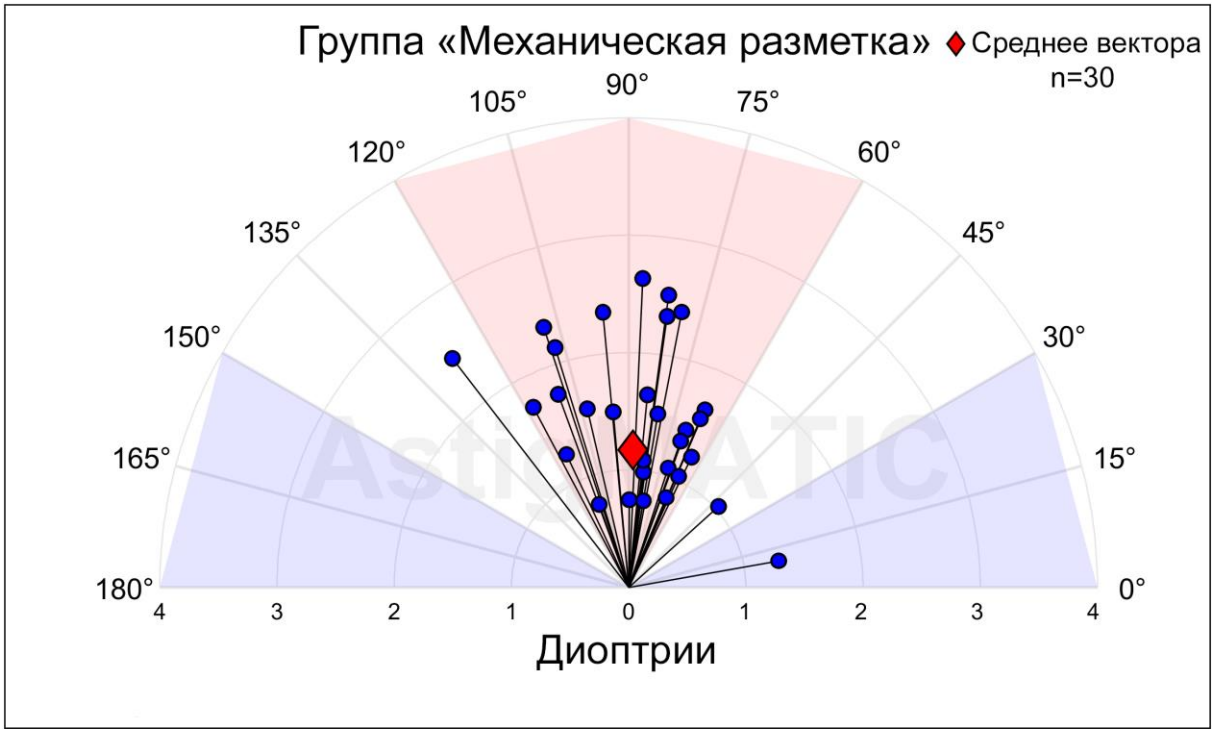

Рисунок 44 – Одноугловой полярный график распределения вектора SIA группы «Механическая разметка». Среднее значение вектора обозначено красным ромбом

Распределение величины и оси DV в контрольной группе представлено на рисунке 45, в группе «Механическая разметка» на рисунке 46. Величина DV в группах контрольная и «Механическая разметка» составила 0,76 ± 0,51 и 0,38 ± 0,21 дптр соответственно, что статистически значимо свидетельствовало об эффективности предложенной технологии компенсации циклоторсии с использованием механической разметки роговицы ($p<0,05$). Значения оси в группах контрольная и «Механическая разметка» составили 120,50 ± 56,98 и 105,00 ± 48,37 градусов соответственно, без статистически значимых различий ($p>0,05$).

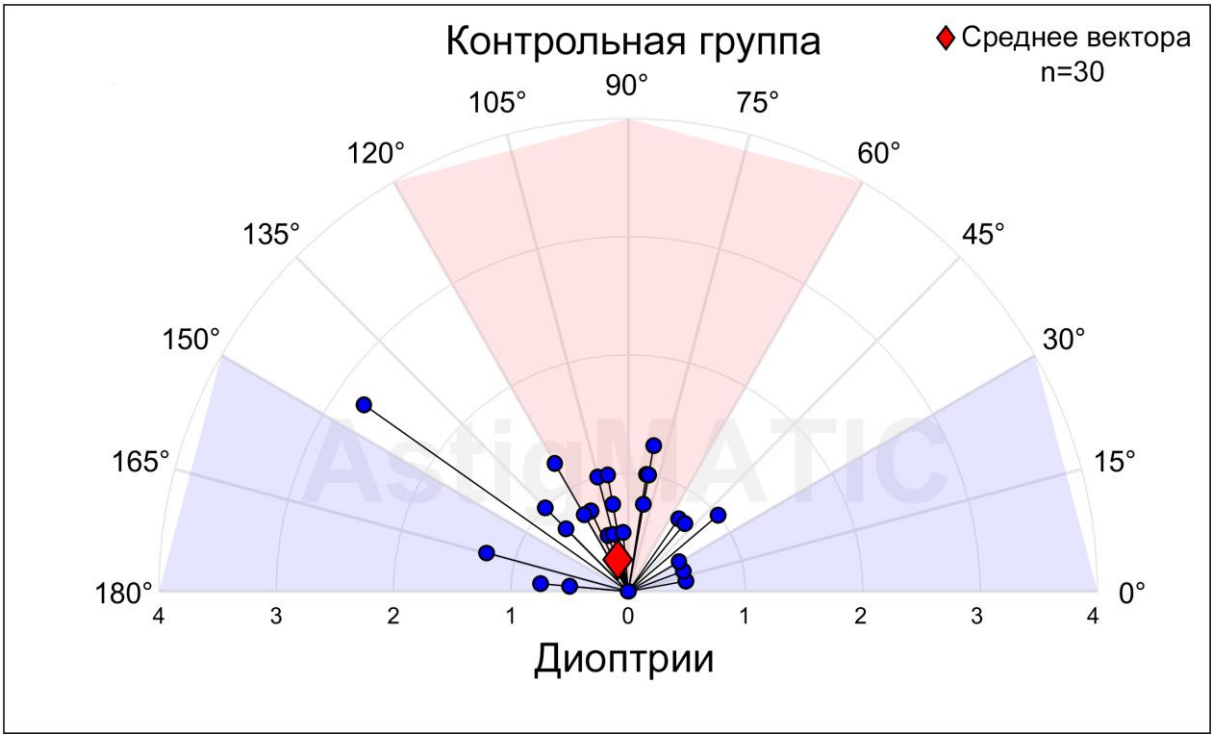

Рисунок 45 – Одноугловой полярный график распределения DV контрольной группы. Среднее значение вектора обозначено красным ромбом

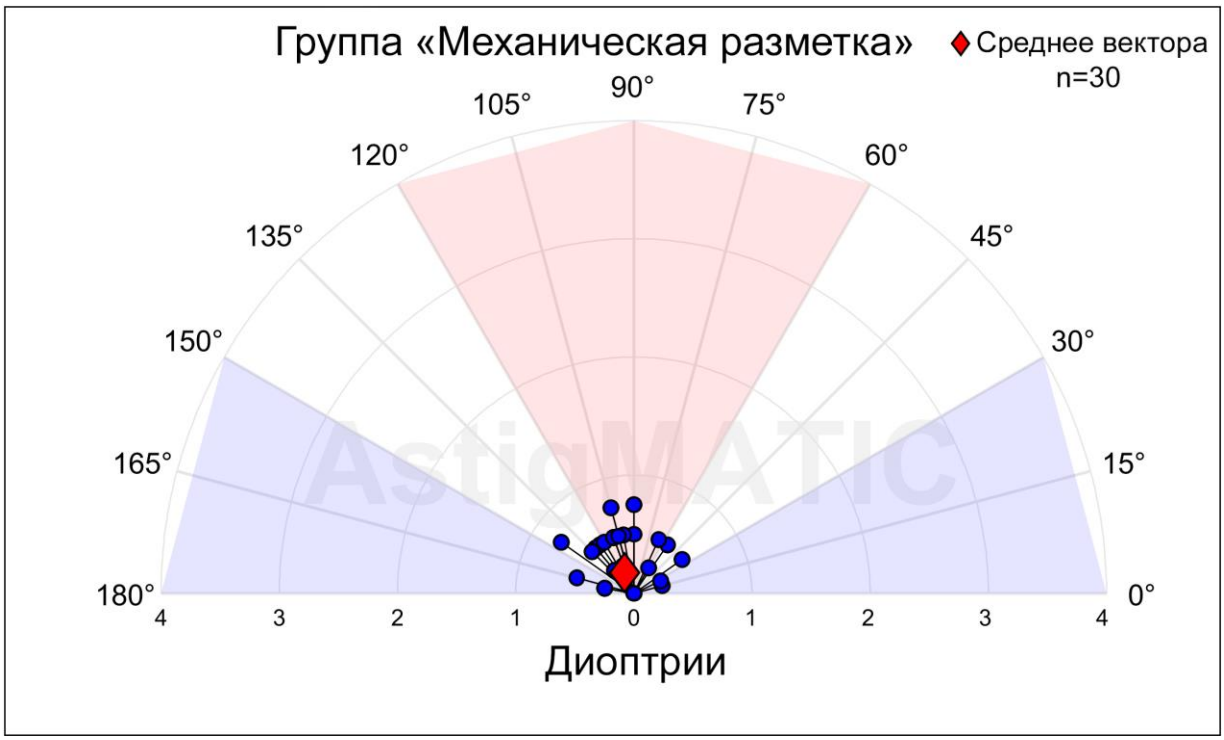

Рисунок 46 – Одноугловой полярный график распределения DV группы «Механическая разметка». Среднее значение вектора обозначено красным ромбом

Данные интегральных показателей векторного анализа контрольной группы и группы «Механическая разметка» представлены в таблице 11.

Таблица 11 – Интегральные показатели контрольной группы и группы «Механическая разметка»

Параметр \ Группа	Контрольная (n=30)	«Механическая разметка» (n=30)
ME	-0,25 ± 0,70	-0,04 ± 0,19
AE	10,80 ± 4,23	2,70 ± 5,00
CI	0,85 ± 0,51	0,97 ± 0,13
IOS	0,47 ± 0,50	0,27 ± 0,19

Примечание: межгрупповые различия статистически достоверны ($p<0,05$)

Значения индекса ME составили: в контрольной группе -0,25 ± 0,70, в группе «Механическая разметка» -0,04 ± 0,19, что свидетельствовало о недокоррекции в обеих группах, однако эти значения статистически значимо различались и были ниже в группе «Механическая разметка» ($p<0,05$). Индекс AE в обеих группах имел положительные значения, что свидетельствовало о смещении оси SIA относительно оси TIA против часовой стрелки. Значения индекса AE в группах контрольная и «Механическая разметка» статистически значимо различались и составили 10,80 ± 4,23 и 2,70 ± 5,00 соответственно, значения в группе «Механическая разметка» были ближе к нулю, что свидетельствовало об эффективности предложенной технологии контроля циклоторсии, за счет осевой корректировки ($p<0,05$). Значения CI в обеих группах были меньше 1,0 в обеих группах, что свидетельствовало о недокоррекции, значения данного индекса в группах контрольная и «Механическая разметка» статистически значимо различались и составили 0,85 ± 0,51 и 0,97 ± 0,13 соответственно, что было ближе к 1,0 в группе «Механическая разметка». Значения индекса IOS статистически значимо различались и составили 0,47 ± 0,50 и 0,27 ± 0,19 для групп контрольная и «Механическая разметка» соответственно, что так же что свидетельствовало об эффективности предложенной технологии контроля циклоторсии с использованием механической разметки роговицы ($p<0,05$).

Таким образом, на основании сравнительной оценки результатов векторного анализа по Альпинсу групп пациентов с миопическим астигматизмом, прооперированных по технологии ФИЭЛМР, без учета циклоторсии и с учетом циклоторсии с использованием механической разметки роговицы было доказано, что предложенная технология контроля угла циклоторсии способствовала повышению точности коррекции зрения, о чем свидетельствовал вектор величины DV, который статистически значимо различался между анализируемыми группами и был ближе к нулю в группе

«Механическая разметка» ($p<0,05$). Интегральный индекс AE позволил уточнить, что повышение точности коррекции зрения в группе «Механическая разметка» было достигнуто за счет корректировки оси астигматизма, о чем статистически значимо свидетельствовали меньшие значения данного индекса в группе «Механическая разметка» ($p<0,05$). Значения интегральных индексов ME, CI и IOS, которые статистически значимо были ближе к нулю в группе «Механическая разметка», свидетельствовали о большей эффективности коррекции миопического астигматизма по технологии ФИЭЛМР с учетом циклоторсии ($p<0,05$).

ЗАКЛЮЧЕНИЕ

На сегодняшний день миопический астигматизм является одной из наиболее частых причин низкой остроты зрения [177, 60, 239]. Сообщалось, что распространенность миопического астигматизма может варьироваться в зависимости от возраста и этнической принадлежности индивидуума, однако точная причина его развития неизвестна [73, 74, 146].

Внедрение эксимерных и фемтосекундных лазеров в рефракционную хирургию позволило в кратчайший срок и навсегда избавить пациентов от астигматизма и других рефракционных нарушений [2, 11].

Как известно, решающее значение в коррекции астигматизма имеет соответствие фактической оси астигматизма и оси лазерного лечения, направленного на его исправление [35]. Погрешность в соответствии этих осей может быть обусловлена как нециклоторсионным, так и циклоторсионным воздействием [164, 147].

Погрешность нециклотрсионного характера может возникнуть как до, так и во время операции. До операции погрешность возможна на этапе диагностики, на основании которой проводятся расчеты рефракционной операции, поэтому необходимо уделять особое внимание положению головы пациента во время измерений [147]. На этапе операции погрешность может быть связана с неправильной укладкой тела пациента (сгибание ног в коленях, перекрещивание ног, лежание наискось по отношению к длине кровати и т.д.) на операционном столе, а так же наклоном головы [52, 164].

Циклоторсионную погрешность непосредственно связывают с вращением глаза вокруг его зрительной оси [41]. В основном она связана с изменением положения тела с вертикального на горизонтальное, что является нормальным физиологическим механизмом, направленным на поддержание бинокулярного зрения [132]. По данным различных исследований, средняя величина циклоторсии варьируется в пределах 2-4 градусов, что не является критическим значением [200, 41, 56]. Однако в процессе операции эффект циклоторсии

усиливается дополнительными факторами, такими как: яркий свет, установленный векорасширитель, глазные капли, монокулярная фиксация, «докинг» и т.д. [169, 201, 214, 47], в связи с чем она может достигать до 20 градусов [41, 54, 144, 56].

Согласно недавним сравнительным исследованиям технология ФИЭЛМР демонстрирует меньшую эффективности в коррекции миопического астигматизма по сравнению с ФемтоЛАЗИК [102, 51, 240]. Причина таких результатов объясняется отсутствием автоматической системы контроля циклоторсии глаза в фемтолазерной установке «VisuMax», на которой выполняется операция ФИЭЛМР, напротив, такая система предусмотрена в большинстве эксимерлазерных установок, на которых выполняется операция ЛАЗИК [71, 233, 81, 149, 101].

В связи с актуальностью данной проблемы предлагались различные способы определения циклоторсии [76, 110, 109, 55, 236]. Наиболее распространенным и доступным с экономической точки зрения являются способы определения циклоторсии с использованием механической разметки роговицы [76, 110, 161, 230, 55]. Сообщалось об улучшении клинико-функциональных результатов в группах при применении данных способов компенсации циклоторсии по сравнению с группами, где компенсация циклоторсии не проводилась. Однако, возможная погрешность как по оси, так и по вертикальному смещению, размывание меток до начала операции, а так же отсутствие единого алгоритма нанесения меток делает их менее привлекательным по сравнению с аналогичными способами [160, 126]. Напротив, навигационные системы лишены перечисленных недостатков, кроме того, удобнее в использовании по сравнению с разметкой роговицы и не менее эффективны [110, 109, 103]. Однако навигационные системы не являются доступными с экономической точки зрения, что огранивает их широкое применение.

Несмотря на принципиальные различия способов определения циклоторсии при помощи навигационных систем и разметок роговицы, компенсация циклоторсии для коррекции миопического астигматизма по технологии ФИЭЛМР, описываемая в научной литературе, проводится аналогичным способом: на этапе «предокинга» путем вращения контактного стекла фемтолазерной установки «VisuMax» до сопоставления меток роговицы и горизонтальной линии сетки окуляра микроскопа [76, 109, 55, 236]. Хотя ранее сообщалось, что в связи с низким давлением вакуума в фемтолазерной установке «VisuMax» крайне не рекомендуется выполнять ротацию контактного стекла, так как это может привести к полному срыву вакуума во время фемтодиссекции со всеми вытекающими интраоперационными осложнениями [176].

Таким образом на сегодняшний день остается актуальным поиск безопасного и эффективного способа определения и компенсации угла циклоторсии для коррекции миопического астигматизма по технологии ФИЭЛМР.

Целью данной работы является разработка технологии контроля угла циклоторсии глазного яблока для повышения клинико-функциональных результатов коррекции миопического астигматизма методом фемтосекундной интрастромальной экстракции лентикулы через малый разрез.

Для достижения поставленной цели были поставлены следующие задачи: провести анализ клинико-функциональных результатов пациентов с миопическим астигматизмом после ФИЭЛМР без учета циклоторсии, разработать технологию контроля угла циклоторсии с использованием цифровой разметки роговицы, разработать технологию контроля угла циклоторсии с использованием механической разметки роговицы, провести сравнительную оценку клинико-функциональных результатов групп пациентов с миопическим астигматизмом по технологии ФИЭЛМР без и с учетом циклоторсии, на основании векторного анализа по Альпинсу оценить качество лазерной

коррекции миопического астигматизма по технологии ФИЭЛМР без и с учетом циклоторсии.

Работа носила клинический характер исследования, проводилась на базе отдела лазерной рефракционной хирургии ФГАУ НМИЦ МНТК «Микрохирургия глаза» им. акад. С.Н. Федорова в период с 2017 по 2020 гг.

В исследовании участвовали 90 пациентов, проходящие через стандартные критерии отбора к кераторефракционной операции ФИЭЛМР. Изначально специальным критерием отбора служил только миопический астигматизм от -0,75 дптр до -3,5 дптр. Однако, так как настоящее исследование связанно именно с оценкой влияния циклоторсии на результаты операции, помимо астигматизма было решено включать в исследование только пациентов с клинически значимой циклоторсией — выше 5 градусов [200, 76]. Пациенты с циклоторсией менее 5 градусов исключались из исследования.

Ранее сообщалось, что цифровой способ определения циклоторсии является более точным чем механический, кроме того, значения циклоторсии одного и того же пациента, измеренные различными способами, могут отличаться [126, 103, 222, 150]. В этой связи для получения равнозначных групп по циклоторсии всем пациентам она определялась с использованием цифровой разметки роговицы.

В исследовании участвовали 90 пациентов (90 глаз), после определения циклоторсии с использованием цифровой разметки (при помощи навигационной системы «Verion») пациенты в случайном порядке включались в одну из трех групп:

Контрольная группа — пациенты с миопическим астигматизмом, которым проводилась лазерная коррекция зрения по технологии ФИЭЛМР. Группа состояла из 30 пациентов (30 глаз), из них 12 (40%) мужчин, 18 (60%) женщин, возраст 23,75 ± 6,90 (от 18 до 40) лет, цилиндрический компонент рефракции до операции составил -1,63 ± 0,94 (-0,75 до -3,75) дптр, циклоторсия

составила 6,16 ± 1,31 (от 5 до 9) градусов. Компенсация циклоторсии не проводилась.

Группа «Цифровая разметка» — пациенты с миопическим астигматизмом, которым проводилась лазерная коррекция зрения по технологии ФИЭЛМР. Группа состояла из 30 пациентов (30 глаз), из них 10 (33%) мужчин, 20 (67%) женщин, возраст 27,10 ± 6,80 (от 18 до 40) лет, цилиндрический компонент рефракции до операции составил -1,68 ± 0,85 (-0,75 до -3,50) дптр, циклоторсия составила 6,30 ± 1,36 (от 5 до 10) градусов. Компенсация циклоторсии проводилась с использованием цифровой разметки роговицы.

Группа «Механическая разметка» — пациенты с миопическим астигматизмом, которым проводилась лазерная коррекция зрения по технологии ФИЭЛМР. Группа состояла из 30 пациентов (30 глаз), из них 13 (43%) мужчин, 17 (57%) женщин, возраст 26,10 ± 5,18 (от 18 до 40) лет, цилиндрический компонент рефракции до операции составил -1,53 ± 0,58 (-0,75 до -3,75) дптр, циклоторсия составила 7,10 ± 1,37 (от 5 до 11) градусов. Компенсация циклоторсии проводилась с использованием механической разметки роговицы.

Пациентам вошедшим в данное исследование проводилось офтальмологическое обследование стандартными и специальными методами диагностики: биомикроскопия (щелевая лампа - SL 120, «Carl Zeiss Meditec AG», Германия), визометрия в естественных условиях и в условиях мидриаза (проектор знаков - ACP 8, «Topcon», Япония; фороптер - CV 5000, «Topcon», Япония), офтальмометрия и рефрактометрия (авторефрактометр - KR-8900, «Topcon», Япония), тонометрия (авторефкератотонометр с функцией пахиметрии – Tonoref III, «Nidek Co, LTD», Япония), пахиметрия (ультразвуковой пахиметр -«Nidek», Япония), офтальмоскопия (линза Гольдмана - «Keeler», США), кератотопография роговицы (Кератотопограф – «Pentacam HR», «Oculus Optikgerate GmbH», Германия), определение циклоторсии (навигационная система «Verion», Alcon, США).

Операция ФИЭЛМР проводилась с использованием фемтосекундной лазерной системы «VisuMax» (Carl Zeiss, Германия).

После операции, на 1-е сутки всем пациентам проводили анализ клинико-функциональных данных при помощи стандартных методов диагностики. Те же исследования повторяли через 1, 3, 6 и 12 месяцев. Через 12 месяца после операции оценивали эффективность, безопасность, предсказуемость и стабильность операции ФИЭЛМР. Для оценки качества коррекции астигматизма помимо традиционных методов применялся векторный анализ по Альпинсу.

Статистическую обработку данных проводили с использованием компьютерных программ Statistica 10.0 (StatSoft, США) и Microsoft Office Excel 2013 (Microsoft, США). Каждую группу с учетом циклоторсии сравнивали отдельно с контрольной группой.

В ходе дальнейшего исследования разрабатывались технологии контроля угла циклоторсии для коррекции миопического астигматизма по технологии ФИЭЛМР.

Технология контроля угла циклоторсии с использованием цифровой разметки роговицы заключалась в разработке способов определения и компенсации циклоторсии (Патент РФ «Способ коррекции миопического астигматизма по технологии интрастромального удаления лентикулы с учетом циклоторсии», заявка № 2018145821 от 24.12.2018 года. Авторы: Гамидов Г.А., Мушкова И.А., Костенев С.В.). Определение циклоторсии состояло из двух этапов. Первый этап заключался в фоторегистрации глаза при помощи диагностического модуля навигационной системы «Verion» при вертикальном положении тела пациента (сидя). На втором этапе выполняли аналогичную процедуру при горизонтальном положении тела пациента (лежа), с использованием операционного модуля навигационной системы «Verion» на операционной кровати фемтолазерной установки «LenSx». После выполнения диагностических манипуляций система автоматически рассчитывала циклоторсию путем сравнения фотоснимков полученных с диагностического и

операционного модулей. Компенсация циклоторсии проводилась путем алгебраического суммирования значений оси цилиндра и циклоторсии. Полученную сумму использовали в процессе операции ФИЭЛМР в качестве оси цилиндра.

Разработка технологии контроля угла циклоторсии с использованием механической разметки роговицы начиналась с поиска необходимого хирургического инструментария. Для определения циклоторсии на базе ЭТП «МГ» (г. Москва) был разработан и сконструирован специальный циклоторсионный транспортир (Патент РФ на полезную модель «Микрохирургический инструмент для определения угла циклоторсии в процессе выполнения рефракционной операции интрастромального удаления лентикулы», № 196316 от 14.11.2019 года. Авторы: Мушкова И.А., Костенев С.В., Латыпов И.А., Гамидов Г.А.). Следующим этапом разрабатывался способ определения циклоторсии, который включал в себя два этапа (Патент РФ «Способ коррекции миопического астигматизма по технологии интрастромального удаления лентикулы с учетом циклоторсии», заявка № 2019115299 от 20.05.2019 года. Авторы: Гамидов Г.А., Мушкова И.А., Костенев С.В.). На первом этапе непосредственно перед операцией проводилась разметка роговицы пациента в вертикальном положении (сидя) за щелевой лампой. Второй этап проводился в горизонтальном положении (лежа) на операционном столе фемтолазерной установки «VisuMax», с использованием разработанного циклоторсионного транспортира и горизонтального сечения в окуляре микроскопа. Для компенсации циклоторсии суммировали значения оси цилиндра и циклоторсии, полученную сумму использовали в процессе операции ФИЭЛМР в качестве оси цилиндра.

После разработки технологий контроля угла циклоторсии изучались клинико-функциональные результаты, а так же проводился их сравнительный анализ между контрольной группой и группами с учетом циклоторсии.

До операции средние значения циклоторсии составили: 6,16 ± 1,31 в контрольной группе; 6,30 ± 1,36 и 7,10 ± 1,37 в группах «Цифровая разметка» и «Механическая разметка» соответственно, без статистически значимых различий (p>0,05). Через 12 месяцев после операции значения НКОЗ в группах контрольная, «Цифровая разметка» и «Механическая разметка» достоверно возросли с 0,05 ± 0,05 до 0,87 ± 0,18 (p<0,05), с 0,03 ± 0,01 до 0,99 ± 0,04 (p<0,05) и с 0,04 ± 0,04 до 1,00 ± 0,00 (p<0,05) соответственно. Однако при межгрупповом сравнении значения НКОЗ статистически значимо были выше в группах с учетом циклоторсии (p<0,05). Через 3, 6 и 12 месяцев после операции внутригрупповые данные НКОЗ во всех группах колебались в небольшом диапазоне, однако эти различия носили статистически недостоверный характер по сравнению с данными сроком через 1 месяц после операции (p>0,05). Через 12 месяцев после операции в контрольной группе НКОЗ 0,7 была достигнута в 93% случаев (28 глаз); 0,8 – в 90% случаев (27 глаз); 0,9 – в 80% случаев (24 глаза); 1,0 – в 47% случаев (14 глаз). В обеих группах с учетом циклоторсии НКОЗ 0,9 была достигнута в 100% случаев (30 глаз). НКОЗ 1,0 была достигнута в 97% случаев (29 глаз) в группе «Цифровая разметка» и в 100% случаев (30 глаз) в группе «Механическая разметка», что статистически достоверно было выше в группах с учетом циклоторсии и свидетельствовало об эффективности предлагаемых технологий контроля циклоторсии (p<0,05). Индексы эффективности (НКОЗ после операции/МКОЗ до операции) составили: 0,89 ± 0,14 в контрольной группе; 1,02 ± 0,11 в группе «Цифровая разметка» и 1,04 ± 0,13 в группе «Механическая разметка», что статистически значимо было выше в группах с учетом циклоторсии (p<0,05).

Средние значения МКОЗ до операции составили: 0,94 ± 0,12 в контрольной группе; 0,98 ± 0,07 в группе «Цифровая разметка» и 0,97 ± 0,09 в группе «Механическая разметка», без статистически значимых различий (p>0,05). Через 1, 3, 6 и 12 месяцев после операции внутригрупповые значения МКОЗ во всех группах были выше по сравнению с дооперационными, однако эти различия

носили статистически не значимый характер (p>0,05). Через 12 месяцев после операции прибавка одной и более строк МКОЗ в группах составила: Контрольная и «Механическая разметка» — 13% (4 глаза), «Цифровая разметка» — 10% (3 глаза), без статистически значимых различий (p>0,05). Потери одной и более строк ни в одной из групп не наблюдалось, что говорило о высокой безопасности кераторефракционной технологии ФИЭЛМР, а так же о том, что предложенные технологии контроля за циклоторсией не влияли на безопасность операции. Индексы безопасности (МКОЗ после операции/МКОЗ до операции) составили: 1,08 ± 0,19 в контрольной группе; 1,02 ± 0,10 в группе «Цифровая разметка» и 1,04 ± 0,13 в группе «Механическая разметка», без статистически значимых различий (p>0,05).

Внутригрупповые значения СЭ в сроки 3, 6 и 12 месяцев после операции ни в одной из групп статистически значимо не отличались от таковых в срок через 1 месяц после операции (p>0,05), что свидетельствовало о стабильности рефракционных результатов. Через 12 месяцев после операции во всех группах отмечалась незначительная недокоррекция по СЭ рефракции, между группами контрольная и «Цифровая разметка» статистически значимых различий не выявлено (p>0,05), между группами контрольная и «Механическая разметка» были выявлены статистически значимые различия (p<0,05). Предсказуемость СЭ в пределах ±0,5 дптр составила: в контрольной группе — 43% (13 глаз); в группе «Цифровая разметка» — 63% (19 глаз); в группе «Механическая разметка» — 70% (21 глаз), статистически значимые различия между группами контрольная и «Цифровая разметка» не достоверны (p>0,05), между группами контрольная и «Механическая разметка» достоверны (p<0,05).

Через 12 месяцев после операции предсказуемость цилиндрического компонента рефракции в пределах ±0,5 дптр составила: в контрольной группе — 33% (10 глаз), в группе «Цифровая разметка» — 87% (26 глаз), в группе «Механическая разметка» — 90% (27 глаз), выявлены статистически значимые различиями между группами без учета и с учетом циклоторсии (p<0,05), что

свидетельствовало о большей предсказуемости операции ФИЭЛМР с учетом циклоторсии по предлагаемым технологиям.

С целью оценки качества лазерной коррекции миопического астигматизма по технологии ФИЭЛМР, помимо традиционных методов применяли векторный анализ предложенный N. Alpins [35, 36, 37].

Величина векторов TIA составила: в контрольной группе — 1,63 ± 0,94 дптр, в группе «Цифровая разметка» — 1,68 ± 0,85 дптр, в группе «Механическая разметка» — 1,38 ± 0,58, без статистически значимых различий между группами без учета и с учетом циклоторсии ($p>0,05$). Величина фактического послеоперационного вектора SIA во всех группах несколько отличалась от запланированного вектора TIA. В контрольной группе различия этих векторов были статистически достоверны ($p<0,05$), в группе «Цифровая разметка» и «Механическая разметка» статистически не достоверны ($p>0,05$). Значения вектора SIA составили: в контрольной группе 1,38 ± 0,97 дптр; в группе «Цифровая разметка» 1,65 ± 0,79 дптр; в группе «Механическая разметка» 1,34 ± 0,58. Внутригрупповая разница между векторами TIA и SIA, была отражена вектором DV, который составил: в контрольной группе — 0,76 ± 0,51 дптр; в группе «Цифровая разметка» — 0,38 ± 0,24 дптр; в группе «Механическая разметка» — 0,38 ± 0,21 дптр, значения этого вектора статистически значимо были ближе к нулю в группах с учетом циклоторсии, что свидетельствовало об эффективности предложенных технологий компенсации циклоторсии ($p<0,05$). Во всех группах наблюдалась некоторая недокоррекция, о чем свидетельствовали отрицательные значения индекса ME. Значения индекса ME между группами без учета и с учетом циклоторсии статистически значимо различались и составили: -0,25 ± 0,70 в контрольной группе; -0,09 ± 0,22 в группе «Цифровая разметка» и -0,04 ± 0,19 в группе «Механическая разметка» ($p<0,05$). Индекс AE во всех группах имел положительные значения, что свидетельствовало о смещении оси SIA относительно оси TIA против часовой стрелки. Значения индекса AE между группами без учета и с учетом циклоторсии

статистически значимо различались и составили: 10,80 ± 4,23 в контрольной группе; 3,20 ± 4,09 в группе «Цифровая разметка» и 2,70 ± 5,00 в группе «Механическая разметка», в группах с учетом циклоторсии эти значения были ближе к нулю, что свидетельствовало об эффективности предложенных технологий компенсации циклоторсии за счет осевой корректировки ($p<0,05$). Во всех группах индекс CI был меньше 1,0, что свидетельствовало о незначительной недокоррекции. Значения индекса CI составили: 0,85 ± 0,5 в контрольной группе; 0,98 ± 0,16 в группе «Цифровая разметка» и 0,97 ± 0,13 в группе «Механическая разметка», что было статистически значимо ближе к 1,0 в группах с учетом циклоторсии ($p<0,05$). Значения индекса IOS составили: в контрольной группе — 0,47 ± 0,50; в группе «Цифровая разметка» — 0,22 ± 0,20; в группе «Механическая разметка» 0,27 ± 0,19, эти значения статистически значимо были ближе к нулю в группах с учетом циклоторсии, что свидетельствовало о большей успешности коррекции миопического астигматизма по технологии ФИЭЛМР с учетом циклоторсии по предлагаемым технологиям ($p<0,05$).

Полученные данные клинико-функциональных результатов и векторного анализа схожи с данными аналогичных исследований других авторов [76, 109, 55, 241].

Таким образом было доказано, что разработанные технологии контроля угла циклоторсии с использованием цифровой и механической разметки роговицы способствовали улучшению визуальных и рефракционных показателей, а так же обеспечили высокую эффективность, безопасность и предсказуемость лазерной коррекции миопического астигматизма по технологии ФИЭЛМР. Это позволяет рекомендовать предложенные технологии к применению в клинической практике для улучшения клинико-функциональных показателей в коррекции миопического астигматизма по технологии ФИЭЛМР, а так же позволяет осуществлять выбор способа контроля угла циклоторсии в зависимости от технических возможностей конкретного отделения лазерной коррекции зрения.

ВЫВОДЫ

1. На основании анализа клинико-функциональных результатов группы пациентов с миопическим астигматизмом после операции ФИЭЛМР без учета циклоторсии выявлено отрицательное влияние циклоторсии на визуальные и рефракционные результаты операции. При средней циклоторсии 6,16 ± 1,31 градусов, запланированная острота зрения 1,0 была достигнута только у 14 пациентов (47%), при этом цилиндрическая коррекция в пределах 0,5 дптр достигнута только у 10 пациентов (33%).

2. Разработанная технология ФИЭЛМР с учетом циклоторсии с использованием цифровой разметки роговицы, заключающаяся в дооперационном исследовании глаза для определения циклоторсии, а так же компенсации циклоторсии путем алгебраического суммирования значений оси астигматизма и циклоторсии, позволяет провести оценку и компенсацию циклоторсии во время операции ФИЭЛМР.

3. Разработанная технология ФИЭЛМР с учетом циклоторсии с использованием механической разметки роговицы, заключающаяся в дооперационной маркировке роговицы роговичным разметчиком и интраоперационном определении циклоторсии при помощи разработанного транспортира, а так же компенсации циклоторсии путем алгебраического суммирования значений оси астигматизма и циклоторсии, позволяет провести оценку и компенсацию циклоторсии во время операции ФИЭЛМР.

4. На основании сравнительной оценки клинико-функциональных результатов групп пациентов с миопическим астигматизмом после операции ФИЭЛМР без учета и с учетом циклоторсии было доказано, что предложенные технологии контроля угла циклоторсии способствовали повышению эффективности (в группах «Цифровая разметка» и «Механическая разметка» НКОЗ была достигнута в 97% (n=29) и 100% (n=30) случаев соответственно), являясь при этом безопасными (потери 1-й и более строк МКОЗ ни в одной из групп не наблюдалось).

5. На основании сравнительной оценки результатов векторного анализа по Альпинсу групп пациентов с миопическим астигматизмом после операции ФИЭЛМР без учета и с учетом циклоторсии было доказано, что предложенные технологии контроля угла циклоторсии способствовали повышению точности операции (значения вектора различий составили: 0,76 ± 0,51 в контрольной группе, 0,38 ± 0,24 в группе «Цифровая разметка» и 0,38 ± 0,21 в группе «Механическая разметка»), за счет корректировки оси астигматизма (значения угла ошибки составили: 10,80 ± 4,23 в контрольной группе, 3,20 ± 4,09 в группе «Цифровая разметка» и 2,70 ± 5,00 в группе «Механическая разметка»).

ПРАКТИЧЕСКИЕ РЕКОМЕНДАЦИИ

1. Рекомендуется определять циклоторсию пациентам с миопическим астигматизмом от -0,75 дптр и выше, готовящимся к операции ФИЭЛМР.

2. Рекомендуется компенсировать циклоторсию, если ее значения достигают 5 градусов и более.

СПИСОК СОКРАЩЕНИЙ

ВГД – внутриглазное давление

дптр – диоптрия

ИОЛ – интраокулярная линза

ФРК – фоторефрактивная кератэктомия

ЛАЗИК – лазерный кератомилез in situ (Laser in situ keratomileusis)

ФемтоЛАЗИК – лазерный кератомилез in situ, с формированием роговичного клапана ФС лазером

WF-ЛАЗИК (Wavefront-Guided LASIK) – лазерный кератомилез оптимизированный по волновому фронту

ЛТК – лазерная термокератопластика

ИРС – имплантация интрастромальных сегментов

ФЛЕКС (Femtosecond Lenticule Extraction — FLEx) – фемтосекундная интрастромальная экстракция лентикулы

ФИЭЛМР – фемтосекундная интрастромальная экстракции лентикулы через малый разрез

СМАЙЛ (SMall Incision Lenticule Extraction — SMILE) – запатентованное название технологии фемтосекундной интрастромальной экстракции лентикулы через малый разрез фирмы «Carl Zeiss» проводимое на фемтосекундном лазере «VisuMax»

СМАЙЛ Extra – модификация фемтосекундной интрастромальной экстракции лентикулы через малый разрез с кросслинкингом

КРК – кросслинкинг роговичного коллагена

ORA (Ocular Response Analyzer) – анализатора глазного ответа

УФ – ультрафиолетовое излучение

мДж – миллиджоуль

НКОЗ – некорригированная острота зрения

МКОЗ – максимально корригированная острота зрения

мм. рт. ст. – миллиметр ртутного столба

TIA – вектор целевого астигматизма

SIA – вектор хирургически индуцированного астигматизма

DV – вектор различий

ME – величина ошибки

AE – угол ошибки

CI – индекс коррекции

IOS – индекс успеха

СЭ – сферический эквивалент

ФГАУ «МНТК «Микрохирургия глаза» им. акад. С.Н. Федорова» Минздрава РФ – Федеральное государственное автономное учреждение «Межотраслевой научно-технических комплекс «Микрохирургия глаза» имени академика С.Н. Федорова» министерства здравоохранения Российской Федерации

ФС лазер – фемтосекундный лазер

ЭЛ – эксимерный лазер

Sph – сферический компонент рефракции

Cyl – цилиндрический компонент рефракции

Kmax – показатель кератометрии в "сильном" меридиане

Kmin – показатель кератометрии в "слабом" меридиане

СПИСОК ЛИТЕРАТУРЫ

1. Аветисов С. Э. / Офтальмология. Национальное руководство//Москва, ГЕОТАР-МЕДИА.

2. Балашевич Л.И. Рефракционная хирургия / Л.И. Балашевич // СПб. – Изд-во СПб МАПО. – 2002. – 285 с

3. Балашевич Л.И., Качанов А.Б. / Клиническая корнеотопография и аберрометрия // М. – 2008.

4. Дога А. В., Мушкова И. А., Каримова А. Н., Кечин Е.В. Клинико-функциональные результаты операции ФЕМТОЛАЗИК по технологии «Т-САТ» в коррекции сложного миопического астигматизма. Вестник ВолгГМУ. 2017; 61(1), 95-97. doi: 10.19163/1994-9480-2017-1 (61)-95-97.

5. Дога А. В., Качалина Г. Ф., Кишкин Ю. И. и др. Результаты лазерной коррекции посткератопластической аметропии по данным кератотопографии с помощью компьютерной программы «КЕРАСКАН» // Практическая медицина. — 2012. — № 1. — С. 32—35.

6. Дога А.В. Топографически ориентированная ФРК в коррекции неправильного астигматизма у пациентов с кератоконусом / А. В. Дога, Ю. И. Кишкин, С. Б. Измайлова, Е. С. Бранчевская // Офтальмохирургия. – 2015. – № 2. – С. 16–21.

7. Дога А.В. Эксимерлазерная рефракционная микрохирургия роговицы на базе сканирующей установки «Микроскан»: дис. …д-ра мед. наук / Дога Александр Викторович. – М, 2004. – 271 с

8. Дога А.В., Борзенок С.А., Мушкова И.А., Каримова А.Н., Кечин Е.В., Вартапетов С.К., Шипунов А.А., Фролов А.А. Сравнительный анализ работы фемтосекундных установок Фемто Визум (Россия) и Femto LDV Z6 (Швейцария). 3D цифровая оценка морфометрических параметров роговичного клапана в эксперитменте // Офтальмохирургия. – 2017. – № 2. – С. 36-42.

9. Дога А.В., Мушкова И.А., Каримова А.Н., Кечин Е.В., Шормаз И.Н. Клинические результаты операции ФемтоЛАЗИК и предсказуемость

формирования роговичного клапана с использованием различных фемтолазерных установок// Современные технологии в офтальмологии. -2017.- № 7.- С. 28-32.

10. Копаева В.Г. Глазные болезни Учебник М. – Медицина. – 2002.

11. Костенев С. В., Черных В. В. Фемтосекундная лазерная хирургия. Новосибирск: «Наука»; 2012. [Kostenev S. V., Chernykh V. V. Femtosekundnaya lazernaya khirurgiya. Novosibirsk: «Nauka»; 2012 (In Russ.)]

12. Костенев С.В. Современная концепция хирургии роговицы на основе использования фемтосекундного лазера / С.В. Костенев // автореф. дис. … д-ра мед. наук. – М. – 2014. – 49 с.

13. Краснов М.Л. Элементы анатомии в клинической практике врача офталмолога // Медгиз –1952.

14. Куклева О.Ю., Яковенко Е.Н., Степанова М.А., Давтян К.К., Карганов М.Ю., Эскина Э.Н. Субфракционный состав слёзной жидкости после выполнения фемтосекундной рефракционной операции с малым разрезом по методу ReLex Smile. Сравнительное исследование. «Патогенез». 2017; 15(1): 65-71. doi: 10.25557/gm.2017.1.6954

15. М.М. Бикбов, Г.М. Бикбова. Эктазии роговицы (патогенез, патоморфология, клиника, диагностика, лечение) / ГУ «Уфимский научно-исследовательский институт глазных болезней» АН РБ.— М.: Изд-во «Офтальмология», 2011.— 168 с.

16. Макаров Р.А. Топографически ориентированная фоторефрактивная кератэктомия как метод зрительно-функциональной реабилитации пациентов с постинфекционными стромальными помутнениями роговицы / Р. А. Макаров, И. А. Мушкова, Н. В. Майчук // Медицинский вестник Башкортостана. – 2017. – Т. 12. – № 2 (68). – С. 32–36.

17. Малюгин Б.Э., Качалина Г.Ф., Соболев Н.П., Мушкова И.А., Каримова А.Н., Майчук Н.В., Патахова Х.М. Оценка результатов применения

комбинированной методики в хирургическом лечении миопии высокой степени// Современные технологии в офтальмологии. - 2014.- №3.- С.179-182.

18. Маслова Н.А. Фемтолазерная интрастромальная кератопластика с имплантацией роговичных сегментов в лечении пациентов с кератоконусом: автореф. дис. …канд. мед. наук / Н.А. Маслова. – М., 2012. – 24 с.

19. Мурашкинский В.А., Мерц А.И., Майзель С.О., Мильк Г.А. Офтальмологическая оптика. — Л., 1928. — 439 с.

20. Мушкова И. А., Дога А. В., Бессарабов А. Н. Лазерная термокератопластика (ЛТК): программное обеспечение принятия решений при выборе плана хирургии // Врач и информационные технологии. – 2011. - №2. – С. 23-30.

21. Мушкова И. А., Дога А. В., Бессарабов А. Н. Лазерная термокератопластика: термодинамические исследования // Лазерная медицина. – 2011. - №1. - С. 41-44.

22. Ортокератология: основы подбора ОК-линз и ведения пациентов в специализированных офтальмологических клиниках / Тарутта Е.П., Вержанская Т.Ю., Вахова Е.С., Аситинская П.В., Шмакова А.Г., Шмаков А.Н., Мирсаяфов Д.С., Попова Л.А., Хурай А.Р., Епишина М.В., Милаш С.В. // Методическое пособие. Москва. 2016. – 59 с.

23. Першин К.Б. Ласик и ФРК – показания к проведению операции, преимущества и недостатки / К.Б. Першин, Т.Э. Азнабаев, Н.Ф. Пашинова, И.Г. Овечкин // Офтальмохирургия и терапия. – 2004. – Т.4. – №2. – С. 3-9.

24. Першин К.Б., Пашинова Н.Ф., Цыганков А.Ю., Гурмизов Е.П., Зубенко О.Ю. Фемтолазерная аркуатная кератотомия и экстракция катаракты у пациентов среднего и пожилого возраста с роговичным астигматизмом. Точка зрения. Восток – Запад. 2017;1:67-70.

25. Розенблюм Ю.З. Оптометрия // М. – Медицина. – 1991.

26. Семенов А.Д. Лазеры в оптико-реконструктивной микрохирургии глаза: Автореф. Диссертация доктора мед. Наук. — М., 1994. 46 с.

27. Стройко М.С. фемтосекундная астигматическая кератотомия в сочетании с топографичеки ориентированной фоторефрактивной кератэктомией для коррекции роговичного астигматизма у пациентов с тонкой роговицей: Автореф. дис. ... канд. мед. наук. – М., 2018. – 24 с

28. Стройко М.С., Костенёв С.В. Двухэтапное хирургическое лечение роговичного астигматизма в сочетании с тонкой роговицей (клиническое наблюдение) // Офтальмохирургия. - 2017. - № 3.-С.45-49.

29. Тарутта Е.П., Аляева О.О. и др. Результаты оценки общего и роговичного астигматизма разными методами у пациентов с миопией, пользующихся ночными ортокератологическими линзами // Вестник офтальмологии. - 2013. - Т. 4. - С. 59-64.

30. Тарутта Е.П., Иомдина Е.Н., Толорая, Р.Р., Кружкова Г.В. Динамика периферической рефракции и формы глаза на фоне ношения ортокератологических линз у детей с прогрессирующей миопией. Российский офтальмологический журнал. 2016; 9(1):62-67.

31. Федоров С.Н. Хирургическая коррекция астигматизма методом передней дозированной кератотомии / С.Н. Федоров, А.И. Ивашина, В.Б. Гудечков В.Б. [и др.]. – М., 1988. – 37 с.

32. Эскина Э.Н., Давтян К.К. Алгоритм выбора параметров при операции ReLEx SMILE. Вестник офтальмологии. 2018;134(1):24-31. doi.org/10.17116/oftalma2018134124-31

33. Adib-Moghaddam S, Soleyman-Jahi S, Sanjari Moghaddam A, Hoorshad N, Tefagh G, Haydar AA, et al. Efficacy and safety of transepithelial photorefractive keratectomy. J Cataract Refract Surg. 2018; 44:1267–1279. doi: 10.1016/j.jcrs.2018.07.021.

34. Agca A, Ozgurhan EB, Demirok A, Bozkurt E, Celik U, Ozkaya A, et al. Comparison of corneal hysteresis and corneal resistance factor after small incision lenticule extraction and femtosecond laser-assisted LASIK: a prospective fellow eye study. Contact Lens Anterior Eye. 2014; 37:77–80. doi: 10.1016/j.clae.2013.05.003.

35. Alpins NA. Vector analysis of astigmatism changes by flattening, steepening, and torque. Journal of Cataract and Refractive Surgery. 1997;23(10):1503-1514. https://doi.org/10.1016/s0886-3350(97)80021-1

36. Alpins, N. A new method of analyzing vectors for changes in astigmatism. Journal Of Cataract & Refractive Surgery. 1993; 19(4), 524-533. doi: 10.1016/s0886-3350(13)80617-7

37. Alpins, N. New method of targeting vectors to treat astigmatism. Journal Of Cataract & Refractive Surgery. 1997; 23(1), 65-75. doi: 10.1016/s0886-3350(97)80153-8

38. Al-Qurashi, M., Al Sabaani, N., & Al Malki, S. Comparison of manual and femtosecond laser arcuate keratotomy procedures for the correction of post-keratoplasty astigmatism. Saudi Journal Of Ophthalmology. 2019; 33(1), 12-17. doi: 10.1016/j.sjopt.2018.11.001

39. Angunawela R, Riau A, Chaurasia S, Tan D, Mehta J. Refractive Lenticule Re-Implantation after Myopic ReLEx: A Feasibility Study of Stromal Restoration after Refractive Surgery in a Rabbit Model. *Investigative Opthalmology and Visual Science*. 2012; 53(8):4975. doi.org/10.1167/iovs.12-10170

40. Arba Mosquera S, Verma S, McAlinden C. Centration axis in refractive surgery. Eye Vis 2015;2:4.

41. Arba Mosquera S, Verma S. Effects of torsional movements in refractive procedures. J Cataract Refract Surg. 2015; 41:1752- 1766. https://doi.org/10.1016/j.jcrs.2015.07.017

42. Arbelaez MC, Vidal C, Arba-Mosquera S. Clinical outcomes of corneal vertex versus central pupil references with aberration-free ablation strategies and LASIK. Invest Ophthalmol Vis Sci 2008; 49:5287–5294.

43. Artal P., Guirao A., Berrio E., Williams D. R. Compensation of corneal aberrations by the internal optics in the human eye. *Journal of Vision*. 2001;1(1):1–8. doi: 10.1167/1.1.1.

44. Barraquer JI. *Queratomileusis y queratofakia.* Bogota: Instituto Barraquer de America; 1980.

45. Basmak H, Sahin A, Yildirim N, Papakostas TD, Kanellopoulos JA. Measurement of angle kappa with synoptophore and Orbscan II in a normal population. J Refract Surg. 2007;23:456–60.

46. Becker R, Krzizok TH, Wassill H. Use of preoperative assessment of positionally induced cyclotorsion: a video-oculographic study. The British journal of ophthalmology. 2004;88:417–421. doi: 10.1136/bjo.2003.025783.

47. Brar, S., Ganesh, S., & Arra, R. Refractive lenticule extraction small incision lenticule extraction: A new refractive surgery paradigm. Indian Journal Of Ophthalmology; 2018 66(1), 10. doi: 10.4103/ijo.ijo_761_17

48. Buehren T, Collins MJ, Carney LG. Corneal aberrations and reading. OptomVisSci 2003; 80: 159–166.

49. Buzzonetti L. Arcuate keratotomy for high postoperative keratoplasty astigmatism performed with the Intralase femtosecond laser / L. Buzzonetti, G. Petrocelli, A. Laborante // J. Refract. Surg. – 2009. – Vol. 25. – P. 709–714.

50. Buzzonetti L., Iarossi G., Valente P., Volpi M., Petrocelli G., Scullica L. Comparison of wavefront aberration changes in the anterior corneal surface after laser-assisted subepithelial keratectomy and laser in situ keratomileusis: preliminary study. *Journal of Cataract and Refractive Surgery*. 2004;30(9):1929–1933. doi: 10.1016/j.jcrs.2004.01.036.

51. Chan TC, Ng AL, Cheng GP, Wang Z, Ye C, Woo VC, et al. Vector analysis of astigmatic correction after small-incision lenticule extraction and femtosecond-assisted LASIK for low to moderate myopic astigmatism. Br J Ophthalmol. 2016;100:553–9. https://doi.org/10.1136/bjophthalmol-2015-307238

52. Chan TCY, Wang Y, Ng ALK, et al. Vector analysis of high (>/=3 diopters) astigmatism correction using small-incision lenticule extraction and laser in situ keratomileusis. J Cataract Refract Surg 2018; 44:802–810.

53. Chang DH, Waring GO., IV The subject-fixated coaxially sighted corneal light reflex: a clinical marker for centration of refractive treatments and devices. Am J Ophthalmol. 2014;158(5):863–874.

54. Chang J. Cyclotorsion during laser in situ keratomileusis. J Cataract Refract Surg. 2008;34:1720-1726. https://doi.org/10.1016/j.jcrs.2008.06.027

55. Chen, P., Ye, Y., Yu, N., Zhang, X., He, J., & Zheng, H. Comparison of Small Incision Lenticule Extraction Surgery With and Without Cyclotorsion Error Correction for Patients With Astigmatism. Cornea. 2019; 38(6), 723-729. doi: 10.1097/ico.0000000000001937

56. Chernyak DA. Cyclotorsional eye motion occurring between wavefront measurement and refractive surgery. J Cataract Refract Surg 2004; 30:633–638

57. Chung S.-H., Lee I. S., Lee Y. G., et al. Comparison of higher-order aberrations after wavefront-guided laser in situ keratomileusis and laser-assisted subepithelial keratectomy. *Journal of Cataract and Refractive Surgery*. 2006;32(5):779–784. doi: 10.1016/j.jcrs.2005.10.033.

58. Colin J., Cochener B., Savary G. Intacts inserts for treating keratoconus: one-year results // The year book of Ophthalmology, 2002.– P. 50-51.

59. Corneal Wound Healing After Keratorefractive Procedures – touch OPHTHALMOLOGY. (2019). Retrieved 18 November 2019, http://doi.org/10.17925/EOR.2009.03.02.64

60. Dandona L., Dandona R. What is the global burden of visual impairment? BMC Med. 2006;4:6.

61. Daxer A. Intracorneal ring: a good alternative to LASIK? // Ophthalmology times Europe.– 2007.–№ 10.– P. 40-41.

62. Daxer A., Mahmoud H., Venkateswaran R.S. Intracorneal continuous ring implantation for keratoconus: one-year follow-up // J. Cataract Refract. Surg.– 2010.– Vol 36, № 8.– P. 1296-1302

63. Demirok A, Ozgurhan EB, Agca A, Kara N, Bozkurt E, Cankaya KI, Yilmaz OF. Corneal sensation after corneal refractive surgery with small incision lenticule

extraction. Optometry and Vision Science. 2013;90(10):1040-1047. doi.org/10.1097/opx.0b013e31829d9926

64. Dupps W.J. Standardized graphs and terms for refractive surgery results / W. J. Dupps, T. Kohnen, N. Mamalis, E. S. Rosen, D. D. Koch, S. A. Obstbaum, G. O. Waring, D. Z. Reinstein, R. D. Stulting // Journal of Cataract & Refractive Surgery. – 2011. – Vol. 37. – № 1. – P. 1-3.

65. Elizabeth P. Shen, MD, Wei-Li Chen, MD, PhD, Fung-Rong Hu, MD .Manual limbal markings versus iris-registration software for correction of myopic astigmatism by laser in situ keratomileusis. J Cataract Refract Surg 2010; 36:431–436. https://doi.org/10.1016/j.jcrs.2009.10.030

66. Enoch JM, Laties AM. An analysis of retinal receptor orientation. II. Predictions for psychophysical tests. Invest Ophthalmol. 1971;10:959–70.

67. Fairbrother JA, Welsby JW, Guggenheim JA. Astigmatic axis is related to the level of spherical ametropia. Optom Vis Sci 2004; 81: 18–26.

68. Fairmaid JA. The constancy of corneal curvature. An examination of corneal response to changes in accommodation and convergence. Brit J Physiol Opt 1959; 16: 2–23.

69. Fan DSP, Rao SK, Cheung EYY, Islam M, Chew S, Lam DSC. Astigmatism in Chinese preschool children: prevalence, change and effect on refractive development. Br J Ophthalmol 2004; 88:938–941.

70. Fay AM, Trokel SL, Myers JA. Pupil diameter and the principal ray. J Cataract Refract Surg 1992;18:348–51.

71. Febbraro JL, Koch DD, Khan HN, Saad A, Gatinel D. Detection of static cyclotorsion and compensation for dynamic cyclotorsion in laser in situ keratomileusis. J Cataract Refract Surg. 2010;36:1718-1723.https://doi.org/10.1016/j.jcrs.2010.05.019

72. Flodin, S., Pansell, T., Rydberg, A., & Andersson Grönlund, M. Clinical measurements of normative subjective cyclotorsion and cyclofusion in a healthy adult population. Acta Ophthalmologica. 2019; 98(2), 177-181. doi: 10.1111/aos.14201

73. Fotouhi A., Hashemi H., Yekta A.A. Characteristics of astigmatism in a population of schoolchildren, Dezful, Iran. Optom Vis Sci. 2011;88:1054–1059.

74. Fozailoff A., Tarczy-Hornoch K., Cotter S. Prevalence of astigmatism in 6- to 72-month-old African American and Hispanic children: the Multi-ethnic Pediatric Eye Disease Study. Ophthalmology. 2011;118:284–293.

75. Fulton AB, Hansen RM, Petersen RA.The relation of myopia and astigmatism in developing eyes. Ophthalmology 1982; 89:298–302.

76. Ganesh S, Brar S, Pawar A. Results of intraoperative manual cyclotorsion compensation for myopic astigmatism in patients undergoing small incision lenticule extraction (SMILE) J Refract Surg. 2017;33:506–512.

77. Ganesh S, Brar S, Rao PA. Cryopreservation of extracted corneal lenticules after small incision lenticule extraction for potential use in human subjects. *Cornea*. 2014; 33(12):1355-1362. doi.org/10.1097/ico.0000000000000276

78. Ganesh S, Brar S. Clinical Outcomes of Small Incision Lenticule Extraction with Accelerated Cross-Linking (ReLEx SMILE Xtra) in Patients with Thin Corneas and Borderline Topography. *Journal of Ophthalmology*. 2015; 2015:1-7. doi.org/10.1155/2015/263412

79. Ganesh S, Brar S. Femtosecond intrastromal lenticular implantation combined with accelerated collagen crosslinking for the treatment of keratoconus — initial clinical result in 6 eyes. *Cornea*. 2015;34(10):1331-1339. https://doi.org/10.1097/ico.0000000000000539

80. Gatine D., Malet J., Hoang-Xuan T., Azar D. T. Corneal asphericity change after excimer laser hyperopic surgery: theoretical effects on corneal profiles and corresponding Zernike expansions. *Investigative Ophthalmology and Visual Science*. 2004;45(5):1349–1359. doi: 10.1167/iovs.03-0753.

81. Ghosh, S., Couper, T., Lamoureux, E., Jhanji, V., Taylor, H., & Vajpayee, R. Evaluation of iris recognition system for wavefront-guided laser in situ keratomileusis for myopic astigmatism. Journal Of Cataract & Refractive Surgery. 2008; 34(2), 215-221. doi: 10.1016/j.jcrs.2007.09.022

82. Golnik KC, Eggenberger E. Symptomatic corneal topographic change induced by reading in downgaze. J Neuroophthalmol 2001; 21: 199–204.

83. Grosvenor T. Etiology of astigmatism. Am J Optom Physiol Opt 1978; 55: 214–218.

84. Guirao A, Williams DR, Cox IG. Effect of rotation and translation on the expected benefit of an ideal method to correct the eye's higher-order aberrations. J Opt Soc Am A Opt Image Sci Vis. 2001;18:1003–1015.

85. Gwiazda J, Grice K, Held R, McLellanJ, Thorn F. Astigmatism and the development of myopia in children. Vision Res 2000; 40: 1019–1026.

86. Hashemi H, KhabazKhoob M, Yazdani K, et al. Distribution of angle kappa measurements with Orbscan II in a population-based survey. J Refract Surg 2010;26:966–71.

87. Hashemi, H., Fotouhi, A., Yekta, A., Pakzad, R., Ostadimoghaddam, H., &Khabazkhoob, M. (2018). Global and regional estimates of prevalence of refractive errors: Systematic review and meta-analysis. Journal Of Current Ophthalmology, 30(1), 3-22. doi: 10.1016/j.joco.2017.08.009

88. He J, Bazan N, Bazan H. Mapping the entire human corneal nerve architecture. Experimental Eye Research. 2010; 91(4):513-523. doi.org/10.1016/j.exer.2010.07.007

89. Heisterkamp A, Mamom T, Kermani O, Drommer W, Welling H, Ertmer W, Lubatschowski H. Intrastromal refractive surgery with ultrashort laser pulses: in vivo study on the rabbit eye. Graefes Arch ClinExpOphthalmol. 2003; 241:511–517. doi: 10.1007/s00417-003-0683-z.

90. Hoffart L. Correction of postkeratoplasty astigmatism by femtosecond laser compared with mechanized astigmatic keratotomy / L. Hoffart, H. Proust, F. Matonti // Am. J. Ophthalmol. – 2009. – Vol.147. – P. 779–787.

91. Hummel CD, Diakonis VF, Desai NR, et al. Cyclorotation during femtosecond laser-assisted cataract surgery measured using iris registration. J Cataract Refract Surg. 2017;43:952–955.

92. Irene C Kuo. Corneal Wound Healing After Keratorefractive Procedures – touch OPHTHALMOLOGY. (2019). Retrieved 18 November 2019. doi.org/10.17925/EOR.2009.03.02.64

93. Ito M, Quantock AJ, Malhan S, Schanzlin DJ, Krueger RR. Picosecond laser in situ keratomileusis with a 1053-nm Nd:YLF laser. J RefractSurg. 1996;12:721–728.

94. Kaiserman I. Corneal Breakthrough Haze After Photorefractive Keratectomy With Mitomycin C / I. Kaiserman, N. Sadi, M. Mimouni,T. Sela, G. Munzer, S. Levartovsky // Cornea. – 2017. – Vol. 36. – № 8. –P. 961-966. doi.org/10.1097/ico.0000000000001231

95. Kamiya K, Shimizu K, Ohmoto F. Comparison of the changes in corneal biomechanical properties after photorefractive keratectomy and laser in situ keratomileusis. Cornea. 2009; 28:765–769. doi: 10.1097/ICO.0b013e3181967082.

96. Kamiya K, Umeda K, Ando W, Igarashi A, Shimizu K. Clinical outcomes of photoastigmatic refractive keratectomy for the correction of residual refractive errors following cataract surgery. J Refract Surg. 2011; 27:826–31. doi: 10.3928/1081597x-20110623-02

97. Kamiya K., Shimizu K., Igarashi A., Kobashi H., Komatsu M. Comparison of visual acuity, higher-order aberrations and corneal asphericity after refractive lenticule extraction and wavefront-guided laser-assisted in situ keratomileusis for myopia. *British Journal of Ophthalmology*. 2013;97(8):968–975. doi: 10.1136/bjophthalmol-2012-302047.

98. Kang P, Swarbrick H. *Time course of the effects of orthokeratology on peripheral refractionand corneal topography*. Ophthalmic Physiol Opt. 2013; 3:277-282.

99. Kermani O, Schmeidt K, Oberheide U, Gerten Gl. Hyperopic laser in situ keratomileusis with 5.5-, 6.5-, and 7.0-mm optical zones. J Refract Surg. 2005;21:52–8.

100. Kerr-Muir M.G. Ultrastructural comparison of conventional surgical and argon fluoride excimer laser keratectomy // Am. J. Ophthalmol.– 1987.– Vol. 103.– P. 448.

101. Khalifa M, El-Kateb M, Shaheen MS. Iris registration in wavefront-guided LASIK to correct mixed astigmatism. J Cataract Refract Surg. 2009;35:433-437. https://doi.org/10.1016/j.jcrs.2008.11.039

102. Khalifa MA, Ghoneim AM, Shaheen MS, Piñero DP. Vector analysis of astigmatic changes after small incision lenticule extraction and wavefront guided laser in situ keratomileusis. J Cataract RefractSurg. 2017;43(6):819-824. https://doi.org/10.1016/j.jcrs.2017.03.033

103. Khatib, Z., Haldipurkar, S., & Shetty, V. Verion digital marking versus smartphone-assisted manual marking and isolated manual marking in toric intraocular lens implantation. Indian Journal Of Ophthalmology. 2020; 68(3), 455. doi: 10.4103/ijo.ijo_987_19

104. Kim H, Joo CK. Ocular cyclotorsion according to body position and flap creation before laser in situ keratomileusis. J Cataract Refract Surg. 2008;34:557–561.

105. Kim J. Y., Kim M. J., Kim T. I., Choi H. J., Pak J. H., Tchah H. A femtosecond laser creates a stronger flap than a mechanical microkeratome. *Investigative Ophthalmology & Visual Science*. 2006;47(2):599–604.

106. Kim P, Briganti EM, Sutton GL, Lawless MA, Rogers CM, Hodge C. Laser *in situ* keratomileusis for refractive error after cataract surgery. J Cataract Refract Surg. 2005; 31:979–86. http://doi.org/10.1016/j.jcrs.2004.08.054

107. Knox CN, Tyrer J, Jaycock P, Marshall J. Effects of Variation in Depth and Side Cut Angulations in LASIK and Thin-flap LASIK Using a Femtosecond Laser: A Biomechanical Study. *Journal of Cataract and Refractive Surgery*. 2012; 28(6):419-425. doi.org/10.3928/1081597x-20120518-07

108. Kohnen T., Mahmoud K., Bühren J. Comparison of corneal higher-order aberrations induced by myopic and hyperopic LASIK. *Ophthalmology*. 2005; 112(10):1692.e1–1692.e11. doi:10.1016/j.ophtha.2005.05.004.

109. Kose, B. Detection of and Compensation for Static Cyclotorsion With an Image-Guided System in SMILE. Journal Of Refractive Surgery. 2020; 36(3), 142-149. doi: 10.3928/1081597x-20200210-01

110. Kose, B., & Sakarya, Y. (2020). A Simple Technique for Cyclotorsion Compensation in SMILE Surgery. Cornea, 1. doi: 10.1097/ico.0000000000002178

111. Krueger R.R. Quantitation of corneal ablation by ultraviolet laser light / Krueger R.R., Trocel S.L. // Arch. Ophthalmol.– 1985.– Vol. 103.– P. 1741.

112. Krueger RR, Juhasz T, Gualano A, Marchi V. The picosecond laser for nonmechanical laser in situ keratomileusis. J Refract Surg. 1998; 14:467–469.

113. Kubaloglu A. Comparison of 2 intrastromal corneal ring segment models in management of keratoconus / A. Kubaloglu, y. Cinar, E.S. Sari et al. // J Cataract Refract Surg. – 2010. – Vol. 36. – P. 978-985.

114. Kullman G., Pineda R., II Alternative applications of the femtosecond laser in ophthalmology. *Seminars in Ophthalmology*. 2010;25(5-6):256–264. doi: 10.3109/08820538.2010.518507.

115. Kuo IC, O'Brien TP, Broman AT, Ghajarnia M, Jabbur NS. Excimer laser surgery for correction of ametropia after cataract surgery. J Cataract Refract Surg. 2005; 31:2104–10. doi: 10.1016/j.jcrs.2005.08.023

116. Kurtz RM, Horvath C, Liu HH, Krueger RR, Juhasz T. Lamellar refractive surgery with scanned intrastromal picosecond and femtosecond laser pulses in animal eyes. J Refract Surg. 1998; 14:541–548.

117. Lazaridis A., Droutsas K., Sekundo W. Topographic analysis of the centration of the treatment zone after smile for myopia and comparison to Fs-Lasik: subjective versus objective alignment. *Journal of Refractive Surgery*. 2014;30(10):680–686. doi: 10.3928/1081597X-20140903-04.

118. Li M, Niu L, Qin B, Zhou Z, Ni K, Le Q, Xiang J, Wei A, Ma W, Zhou X. Confocal comparison of corneal reinnervation after small incision lenticule extraction (SMILE) and femtosecond laser *in situ* keratomileusis (FS-LASIK). *PLoS One.* 2013;8(12):81435. doi.org/10.1371/journal.pone.0081435

119. Li M, Zhao J, Shen Y, Li T, He L, Xu H, Yu Y, Zhou X. Comparison of Dry Eye and Corneal Sensitivity between Small Incision Lenticule Extraction and

Femtosecond LASIK for Myopia. *PLoS ONE*. 2013;8(10):e77797. https://doi.org/10.1371/journal.pone.0077797

120. Li M, Zhou Z, Shen Y, Knorz MC, Gong L, Zhou X. Comparison of corneal sensation between small incision lenticule extraction (SMILE) and femtosecond laser-assisted LASIK for myopia. *Journal of Refractive Surgery*. 2014; 30(2):94-100. doi.org/10.3928/1081597x-20140120-04

121. Li M., Zhao J., Miao H., et al. Mild decentration measured by a Scheimpflug camera and its impact on visual quality following SMILE in the early learning curve. *Investigative Ophthalmology & Visual Science*. 2014;55(6):3886–3892. doi: 10.1167/iovs.13-13714.

122. Liang J., Grimm B., Goelz S., Bille J. F. Objective measurement of wave aberrations of the human eye with the use of a Hartmann–Shack wave-front sensor. *Journal of the Optical Society of America A*. 1994;11(7):1949–1957. doi: 10.1364/josaa.11.001949.

123. Liang J., Williams D. R. Aberrations and retinal image quality of the normal human eye. *Journal of the Optical Society of America A*. 1997;14(11):2873–2883. doi: 10.1364/josaa.14.002873.

124. Lim CH, Riau AK, Lwin NC, Chaurasia SS, Tan DT, Mehta JS. LASIK following small incision lenticule extraction (SMILE) lenticule re-implantation: a feasibility study of a novel method for treatment of presbyopia. *PLoS One*. 2013; 8(12):e83046. doi.org/10.1371/journal.pone.0083046

125. Lin R, Maloney R. Flap complications associated with lamellar refractive surgery. *Evidence-Based Eye Care*. 2000;1(2):72-73. doi.org/10.1097/00132578-200001000-00005

126. Lin, H., Fang, Y., Chuang, Y., Karlin, J., Chen, H., & Lin, S. A comparison of three different corneal marking methods used to determine cyclotorsion in the horizontal meridian. Clinical Ophthalmology. 2017; Volume 11, 311-315. doi: 10.2147/opth.s124580

127. Liu H, Zhu W, Jiang AC, Sprecher AJ, Zhou X. Femtosecond laser lenticule transplantation in rabbit cornea: experimental study. Journal of Refractive Surgery. 2012; 28(12):907-911. doi.org/10.3928/1081597x-20121115-05

128. Liu M, Sun Y, Wang D, et al. Decentration of optical zone center and its impact on visual outcomes following SMILE. Cornea 2015; 34:392–397.

129. Lombardo M., Lombardo G. Wave aberration of human eyes and new descriptors of image optical quality and visual performance. *Journal of Cataract and Refractive Surgery*. 2010;36(2):313–331. doi: 10.1016/j.jcrs.2009.09.026.

130. Lopping B, Weale RA. Changes in corneal curvature following ocular convergence. Vision Res 1965; 5: 207–215.

131. Mandell RB. Apparent pupil displacement in videokeratography. CLAO J. 1994;20:123–7.

132. Marcelli V. Vestibologia clinica. Casi clinici e test diagnostici. Pavia: Selecta Editrice; 2013.

133. McAlinden C. Corneal refractive surgery: past to present. *Clinical and Experimental Optometry*. 2012;95(4):386–398. doi: 10.1111/j.1444-0938.2012.00761.x.

134. McAlinden C., Moore J. E. The change in internal aberrations following myopic corneal laser refractive surgery. *Graefe's Archive for Clinical and Experimental Ophthalmology*. 2011;249(5):775–781. doi: 10.1007/s00417-010-1459-x.

135. McCormick G. J., Porter J., Cox I. G., MacRae S. Higher-order aberrations in eyes with irregular corneas after laser refractive surgery. *Ophthalmology*. 2005; 112(10):1699–1709. doi: 10.1016/j.ophtha.2005.04.022.

136. Meyer B, Kunert K. SMILE: Re-Treatment Options — Techniques and Results. *Klinische Monatsblätter für Augenheilkunde.* 2017;234(01):98-101. https://doi.org/10.1055/s-0042-118461

137. Mihashi T. Higher-order wavefront aberrations induced by small ablation area and sub-clinical decentration in simulated corneal refractive surgery using a perturbed

schematic eye model. *Seminars in Ophthalmology*. 2003;18(1):41–47. doi: 10.1076/soph.18.1.41.14071.

138. Mohamed-Noriega K, Riau AK, Lwin NC, Chaurasia SS, Tan DT, Mehta JS. Early corneal nerve damage and recovery following small incision lenticule extraction (SMILE) and laser *in situ* keratomileusis (LASIK) *Investigative* Opthalmology and Visual Science. 2014; 55:1823-1834. doi.org/10.1167/iovs.13-13324

139. Moshirfar M, Hoggan RN, Muthappan V. Angle Kappa and its importance in refractive surgery. Oman J Ophthalmol. 2013;6(3):151–158.

140. Mulhern MG, Foley-Nolan A, O'Keefe M, et al. Topographical analysis of ablation centration after excimer laser photorefractive keratectomy and laser in situ keratomileusis for high myopia. J Cataract Refract Surg 1997;23:488–94.

141. Muñoz G., Albarrán-Diego C., Ferrer-Blasco T., García-Lázaro S., Cerviño-Expósito A. Long-term comparison of corneal aberration changes after laser in situ keratomileusis: mechanical microkeratome versus femtosecond laser flap creation. Journal of Cataract and Refractive Surgery. 2010;36(11):1934–1944. doi: 10.1016/j.jcrs.2010.06.062.

142. Nepomuceno RL, Boxer Wachler BS, Kim JM, Scruggs R, Sato Ml. Laser in situ keratomileusis for hyperopia with the LADAR Vision 4000 with centration on the coaxially sighted corneal light reflex. J Cataract Refract Surg. 2004;30:1281–6.

143. Netto MV, Mohan RR, Sinha S et al (2006) Stromal haze, myofibroblasts, and surface irregularity after PRK. Exp Eye Res 82:788–797. doi: 10.1016/j.exer.2005.09.021

144. Neuhann IM, Lege BA, Bauer M, Hassel JM, Hilger A, Neuhann TF. Static and dynamic rotational eye tracking during LASIK treatment of myopic astigmatism with the Zyoptix laser platform and Advanced Control Eye Tracker. J Refract Surg. 2010;26:17-27. https://doi.org/10.3928/1081597x-20101215-03

145. Ng AL, Chan TC, Cheng GP, Jhanji V, Ye C, Woo VC, Lai JS. Comparison of the Early Clinical Outcomes between Combined Small-Incision Lenticule

Extraction and Collagen Cross-Linking versus SMILE for Myopia. *Journal of Ophthalmology*. 2016; 2016:1-7. doi.org/10.1155/2016/2672980

146. Norouzirad R., Hashemi H., Yekta A. The prevalence of refractive errors in 6- to 15-year-old schoolchildren in Dezful, Iran. J Curr Ophthalmol. 2015;27:51–55. 9. Ying G.S., Maguire M.G., Cyert L.A. Prevalence of vision disorders by racial and ethnic group among children participating in head start. Ophthalmology. 2014;121:630–636.

147. Norrby S. Sources of error in intraocular lens power calculation. J Cataract Refract Surg 2008; 34:368–376

148. Ozulken, K., & Ilhan, C. Effects of Cyclotorsion Orientation and Magnitude in Eyes with Compound Myopic Astigmatism on the Compensation Capacity of WaveLight EX500 Photorefractive Keratectomy. Korean Journal Of Ophthalmology. 2019; 33(5), 458. doi: 10.3341/kjo.2019.0042

149. Pajic, B., Cvejic, Z., Mijatovic, Z., Indjin, D., & Mueller, J. Excimer Laser Surgery: Biometrical Iris Eye Recognition with Cyclorotational Control Eye Tracker System. Sensors. 2017; 17(6), 1211. doi: 10.3390/s17061211

150. Pallas, A., Yeo, T., Trevenen, M., & Barrett, G. (2018). Evaluation of the Accuracy of Two Marking Methods and the Novel toriCAM Application for Toric Intraocular Lens Alignment. Journal Of Refractive Surgery. 2018; 34(3), 150-155. doi: 10.3928/1081597x-20180115-03

151. Pallikaris I. G., Kymionis G. D., Panagopoulou S. I., Siganos C. S., Theodorakis M. A., Pallikaris A. I. Induced optical aberrations following formation of a laser in situ keratomileusis flap. *Journal of Cataract and Refractive Surgery*. 2002;28(10):1737–1741. doi: 10.1016/S0886-3350(02)01507-9.

152. Pande M, Hillman JS. Optical zone centration in keratorefractive surgery. Entrance pupil center, visual axis, coaxially sighted corneal reflex, or geometric corneal center? Ophthalmology 1993; 100:1230–1237.

153. Park CY, Oh SY, Chuck RS. Measurement of angle kappa and centration in refractive surgery. Curr Opin Ophthalmol 2012; 23:269–275.

154. Park SH, Kim M, Joo CK. Measurement of pupil centroid shift and cyclotorsional displacement using iris registration. Ophthalmologica 2009; 223:166–171.

155. Pedersen IB, Bak-Nielsen S, Vestergaard AH, Ivarsen A, Hjortdal J. Corneal biomechanical properties after LASIK, ReLEx flex, and ReLEx smile by Scheimpflug-based dynamic tonometry. Graefes Arch Clin Exp Ophthalmol. 2014; 252:1329–1335. doi: 10.1007/s00417-014-2667-6.

156. Pedersen IB, Bak-Nielsen S, Vestergaard AH, Ivarsen A, Hjortdal J. Corneal biomechanical properties after LASIK, ReLEx flex, and ReLEx smile by Scheimpflug-based dynamic tonometry. Graefes Arch Clin Exp Ophthalmol. 2014;252:1329–1335. doi: 10.1007/s00417-014-2667-6.

157. Pesudovs K. Wavefront aberration outcomes of LASIK for high myopia and high hyperopia. *Journal of Refractive Surgery*. 2005; 21(5):S508–S512.

158. Petsche S, Chernyak D, Martiz J, Levenston M, Pinsky P. Depth-Dependent Transverse Shear Properties of the Human Corneal Stroma. *Investigative* Ophthalmology and Visual Science. 2012; 53(2):873. doi.org/10.1167/iovs.11-8611

159. Pinero D. P. Refractive and aberrometric outcomes of intracorneal ring segments for keratoconus: mechanical versus femtosecond assisted procedures / D. P. Pinero, J.L. Alio, B. El Kady //Ophtalmology. – 2009. – Vol 116. – P. 1675-1687.

160. Popp N, Hirnschall N, Maedel S, Findl O. Evaluation of 4 corneal astigmatic marking methods. J Cataract Refract Surg. 2012;38(12):2094–2099.

161. Popp, N., Hirnschall, N., Maedel, S., & Findl, O. Evaluation of 4 corneal astigmatic marking methods. Journal Of Cataract & Refractive Surgery. 2012; 38(12), 2094-2099. doi: 10.1016/j.jcrs.2012.07.039

162. Pradhan KR, Reinstein DZ, Carp GI, Archer TJ, Gobbe M, Gurung R. Femtosecond laser-assisted keyhole endokeratophakia: correction of hyperopia by implantation of an allogeneic lenticule obtained by SMILE from a myopic donor. Journal of Refractive Surgery. 2013;29(11):777-782. doi.org/10.3928/1081597x-20131021-07

163. Prakash, G., Ashok Kumar, D., Agarwal, A., Jacob, S., Sarvanan, Y., & Agarwal, A. Predictive Factor Analysis for Successful Performance of Iris Recognition-Assisted Dynamic Rotational Eye Tracking during Laser In Situ Keratomileusis. American Journal Of Ophthalmology, 2010; 149 (2), 229-237.e2. doi: 10.1016/j.ajo.2009.08.021

164. Prickett AL, Bui K, Hallak J. Cyclotorsional and non-cyclotorsional components of eye rotation observed from sitting to supine position. Br J Ophthalmol 2015; 99:49–53.

165. Qi H, Jiang JJ, Jiang YM, Wang LQ, Huang YF. Kappa angles in different positions in patients with myopia during LASIK. Int J Ophthalmol. 2016;9(4):585–589.

166. Ramirez-Miranda A, Romero-Diaz-de-Leon L, Serna-Ojeda J, Navas A, Graue-Hernández E. Intraoperative flap complications in lasik surgery performed by ophthalmology residents. Journal of Ophthalmic and Vision Research. 2016;11(3):263. doi.org/10.4103/2008-322x.188393

167. Randleman J.B., Dawson D.G., Grossniklaus H.E., McCarey B.E., Edelhauser H.F. Depth-dependent cohesive tensile strength in human donor corneas: implications for refractive surgery. J. Refract. Surg. 2008;24(1):S85–S89.

168. Ratkay-Traub I, Ferincz IE, Juhasz T, Kurtz RM, Krueger RR. First clinical results with the femtosecond neodynium-glass laser in refractive surgery. J RefractSurg. 2003;19:94–103.

169. Read, S., Collins, M., & Carney, L. (2007). A review of astigmatism and its possible genesis. *Clinical And Experimental Optometry*, *90*(1), 5-19. doi: 10.1111/j.1444-0938.2007.00112.x

170. Reinstein D, Archer T, Gobbe M. Small incision lenticule extraction (SMILE) history, fundamentals of a new refractive surgery technique and clinical outcomes. Eye and Vision. 2014; 1:3. doi.org/10.1186/s40662-014-0003-1

171. Reinstein D, Archer T, Randleman J. Mathematical Model to Compare the Relative Tensile Strength of the Cornea After PRK, LASIK, and Small Incision

Lenticule Extraction. Journal of Cataract and Refractive Surgery. 2013;29(7):454-460. doi.org/10.3928/1081597x-20130617-03

172. Reinstein DZ, Archer TJ, Gobbe M. Is topography-guided ablation profile centered on the corneal vertex better than wavefront-guided ablation profile centered on the entrance pupil? J Refract Surg 2012; 28:139–143.

173. Reinstein DZ, Archer TJ, Gobbe M. Outcomes of Small Incision Lenticule Extraction (SMILE) in Low Myopia. *Journal of Refractive Surgery*. 2014; 30(12):812-818. doi.org/10.3928/1081597x-20141113-07

174. Reinstein DZ, Gobbe M, Archer TJ. Ocular biomechanics: measurement parameters and terminology. Journal of Refractive Surgery. 2011; 27:396-397. https://doi:10.3928/1081597X-20110519-01

175. Reinstein DZ, Gobbe M, Gobbe L, Archer TJ, Carp GI. Optical zone centration accuracy using corneal fixation-based SMILE compared to eye tracker-based femtosecond laser-assisted LASIK for myopia. J Refract Surg. 2015;31(9):586–592.

176. Reinstein, D., Archer, T., Vida, R., & Carp, G. (2018). Suction Stability Management in SMILE: Development of a Decision Tree for Managing Eye Movements and Suction Loss. Journal Of Refractive Surgery, 34(12), 809-816. doi: 10.3928/1081597x-20181023-01

177. Resnikoff S., Pascolini D., Mariotti S.P. Global magnitude of visual impairment caused by uncorrected refractive errors in 2004. Bull World Health Organ. 2008;86:63–70.

178. Riau A, Angunawela R, Chaurasia S, Lee W, Tan D, Mehta J. Early Corneal Wound Healing and Inflammatory Responses after Refractive Lenticule Extraction (ReLEx). Investigative Opthalmology and Visual Science. 2011; 52(9):6213. doi.org/10.1167/iovs.11-7439

179. Ringvold A. Cornea and ultraviolet radiation // ActaOphthalmol. (Copenh).– 1980.– Vol. 58.– P. 63.

180. Sambhi, R., Sambhi, G., Mather, R., & Malvankar-Mehta, M. (2019). Dry eye after refractive surgery: A meta-analysis. *Canadian Journal Of Ophthalmology*. doi: 10.1016/j.jcjo.2019.07.005

181. Schwiegerling JT. Eye axes and their relevance to alignment of corneal refractive procedures. J Refract Surg 2013;29:515–6.

182. Sekundo W, Kunert K, Blum M. Small incision corneal refractive surgery using the small incision lenticule extraction (SMILE) procedure for the correction of myopia and myopic astigmatism: results of a 6 months prospective study. British Journal of Ophthalmology. 2010; 95(3):335-339. doi.org/10.1136/bjo.2009.174284

183. Sekundo W, Kunert K, Russmann C, Gille A, Bissmann W, Stobrawa G, Sticker M, Bischoff M, Blum M. First efficacy and safety study of femtosecond lenticule extraction for the correction of myopia. Journal of Cataract and Refractive Surgery. 2008; 34(9):1513-1520. https://doi.org/10.1016/j.jcrs.2008.05.033

184. Shah R, Shah S, Sengupta S. Results of small incision lenticule extraction: All-in-one femtosecond laser refractive surgery. J Cataract Refract Surg. 2011; 37(1):127–137.

185. Shah R., Shah S., Sengupta S. Results of small incision lenticule extraction: All-in-one femtosecond laser refractive surgery. J. Cataract Refract. Surg. 2011;37(1):127–137. doi: 10.1016/j.jcrs.2010.07.033.

186. Shah R., Shah S., Sengupta S. Results of small incision lenticule extraction: all-in-one femtosecond laser refractive surgery. *Journal of Cataract and Refractive Surgery*. 2011;37(1):127–137. doi: 10.1016/j.jcrs.2010.07.033.

187. Shajari M, Buhren J, Kohnen T. Dynamic torsional misalignment of eyes during laser in-situ keratomileusis. Graefes Arch Clin Exp Ophthalmol. 2016;254:911-916. https://doi.org/10.1007/s00417-016-3309-y

188. Shen EP, Chen WL, Hu FR. Manual limbal markings versus irisregistration software for correction of myopic astigmatism by laser in situ keratomileusis. J Cataract Refract Surg. 2010;36:431–436.

189. Shen Y, Chen Z, Knorz MC, Li M, Zhao J, Zhou X. Comparison of corneal deformation parameters after SMILE, LASEK, and femtosecond laser-assisted LASIK. J Refract Surg. 2014;30:310–318. doi: 10.3928/1081597X-20140422-01. 243. Dou R,

190. Sia RK, Ryan DS, Edwards JD, Stutzman RD, Bower KS. The U.S. army surface ablation study: comparison of PRK, MMC-PRK, and LASEK in moderate to high myopia. J Refract Surg. 2014; 30(4):256–264. doi: 10.3928/1081597x-20140320-04

191. Slavin W. Stray light in ultraviolet, visible, and nearinfrared spectral photometry // Anal. Chem. – 1963.– Vol. 35.– P. 561.

192. Smith EM, Jr., Talamo JH, Assil KK, Petashnick DE. Comparison of astigmatic axis in the seated and supine positions. Journal of refractive and corneal surgery. 1994;10:615–620.

193. Solomon R, Donnenfeld ED, Perry HD. The effects of LASIK on the ocular surface. *The Ocular Surface*. 2004; 2(1):34-44. doi.org/10.1016/s1542-0124(12)70022-8

194. Srivannaboon S, Chotikavanich S. Corneal characteristics in myopic patients. J Med Assoc Thai. 2005;88:1222–7.

195. Stern D, Schoenlein RW, Puliafito CA et al. Corneal ablation by nanosecond, picosecond, and femtosecond lasers at 532 and 625 nm. Arch Ophthalmol. 1989;107(4):587-592.

196. Stulting R. D., Fant B. S. Results of topography-guided laser in situ keratomileusis custom ablation treatment with a refractive excimer laser // Journal of cataract and refractive surgery. — 2016. — Vol. 42. — P. 11—12.

197. Stulting R.D. Standardized Graphs and Terms for Refractive Surgery Results / R.D. Stulting, W.J. Dupps, T. Kohnen, N. Mamalis, E.S. Rosen, D.D. Koch, S.A. Obstbaum, G.O. Waring, D.Z. Reinstein // Cornea. – 2011. – Vol. 30 – №8. – P. 945-947.

198. Sultan, M. Femtosecond laser-assisted arcuate keratotomy in correction of corneal astigmatism. Journal Of Medical Science And Clinical Research. 2020; 08(01). doi: 10.18535/jmscr/v8i1.149

199. Suzuki A, et al. Using a reference point and videokeratography for intraoperative identification of astigmatism axis. Journal of cataract and refractive surgery. 1997;23:1491–1495. doi: 10.1016/s0886-3350(97)80019-3.

200. Swami AU, Steinert RF, Osborne WE, White AA. Rotational malposition during laser in situ keratomileusis. Am J Ophthalmol 2002; 133:561–562

201. Swarbrick HA, Alharbi A, Watt K, Lum E, Kang P. Myopia control during orthokeratologylens wear in children using a novel study design. Ophthalmology. 2015;122(3):620-30.

202. Teikari J, O'Donnell JJ, KaprioJ, Koskenvuo M. Genetic and environmental effects on oculometric traits. Optom Vis Sci1989; 66: 594–599.

203. Teikari JM, O'Donnell JJ. Astigmatism in 72 twin pairs. Cornea 1989; 8: 263–266.

204. Terauchi, R., Horiguchi, H., Ogawa, T., Shiba, T., Tsuneoka, H., & Nakano, T. Posture-related ocular cyclotorsion during cataract surgery with an ocular registration system. Scientific Reports. 2020; 10(1). doi: 10.1038/s41598-020-59118-9

205. Terrell J, Bechara SJ, Nesburn A, et al. The effect of globe fixationon ablation zone centration in photorefractive keratectomy. Am J Ophthalmol 1995;119:612–9.

206. Titiyal JS, Kaur M, Rathi A, et al. Learning Curve of Small Incision Lenticule Extraction: Challenges and Complications. Cornea. 2017;36(11):1377–1382.

207. Titiyal JS, Kaur M. Small Incision Lenticule Extraction (SMILE): Surgical Technique and Challenges (Comprehensive Text and Video Guide) 1st ed. New Delhi: Jaypee Brothers; 2018.

208. Tjon-Fo-Sang MJ, de Faber JT, Kingma C, Beekhuis WH. Cyclotorsion: a possible cause of residual astigmatism in refractive surgery. Journal of cataract and refractive surgery. 2002;28:599–602. doi: 10.1016/s0886-3350(01)01279-2.

209. Tong L, Saw S-M, Carkeet A, Chan W-Y, Wu H-M, Tan D. Prevalence rates and epidemiological risk factors for astigmatism in Singapore school children.Optom Vis Sci 2002; 79: 606–613.

210. Trockel S. Laser surgery of cornea // Refractive keratoplasty. N.-Y.: Churchill Living stoneed., 1987.–P. 273-298.

211. Trokel S. Excimer laser surgery of cornea / S. Trokel, R. Shrinivasan, B.A. Braren // Am. J. Ophthalmol. – 1983. – Vol. 96. – P. 710-715

212. Trokel S.L. Excimer laser surgery of the cornea / S. L. Trokel, R. Srinivasan, B. Braren // American journal of ophthalmology. – 1983. – Vol. 96. – № 6. – P. 710–715.

213. Tsung-Han T, Peng K, Lin C. Traumatic corneal flap displacement after laser *in situ* keratomileusis (LASIK). *International Medical Case Reports Journal.* 2017;10:143-148. doi.org/10.2147/imcrj.s128637

214. Ukwade MT, Bedell HE . Stability of oculomotor fixation as a function of target contrast and blur. Optom Vis Sci 1993; 70: 123–126.

215. Vestergaard AH, Gronbech KT, Grauslund J, Ivarsen AR, Hjortdal JO. Subbasal nerve morphology, corneal sensation, and tear film evaluation after refractive femtosecond laser lenticule extraction. *Graefe's Archive for Clinical and* Experimental Ophthalmology. 2013; 251(11):2591-2600. doi.org/10.1007/s00417-013-2400-x

216. Vetter, J., Holzer, M., Teping, C., Weingärtner, W., Gericke, A., Stoffelns, B., Pfeiffer, N. and Sekundo, W. (2010). Intraocular Pressure During Corneal Flap Preparation: Comparison Among Four Femtosecond Lasers in Porcine Eyes. Journal of Refractive Surgery, 27(6), pp.427-433.

217. Vetter, J., Schirra, A., Garcia-Bardon, D., Lorenz, K., Weingärtner, W. and Sekundo, W. (2011). Comparison of Intraocular Pressure During Corneal Flap Preparation Between a Femtosecond Laser and a Mechanical Microkeratome in Porcine Eyes. *Cornea*, p.1.

218. Vihlen FS, Wilson G. The relation between eyelid tension, corneal toricity and age. Invest Ophthalmol Vis Sci 1983; 24:1367–1373.

219. Wang D, Liu M, Chen Y, Zhang X, Xu Y, Wang J, et al. Differences in the corneal biomechanical changes after SMILE and LASIK. J Refract Surg. 2014; 30:702–707. doi: 10.3928/1081597X-20140903-09.

220. Wang Y, Xu L, Wu D. Comparison of corneal biomechanical characteristics after surface ablation refractive surgery and novel. Cornea. 2015;34:1441–1446. doi: 10.1097/ICO.0000000000000556

221. Waring G.O. Standardized graphs and terms for refractive surgery results. / G. O. Waring, D. Z. Reinstein, W. J. Dupps, T. Kohnen, N. Mamalis, E. S. Rosen, D. D. Koch, S. A. Obstbaum, R. D. Stulting // Journal of refractive surgery. – 2011. – Vol. 27. – № 1. – P. 7–9.

222. Webers, V., Bauer, N., Visser, N., Berendschot, T., van den Biggelaar, F., & Nuijts, R. Image-guided system versus manual marking for toric intraocular lens alignment in cataract surgery. Journal Of Cataract & Refractive Surgery. 2017; 43(6), 781-788. doi: 10.1016/j.jcrs.2017.03.041

223. Wei S, Wang Y, Wu D, Zu P, Zhang H, Su X. Ultrastructural Changes and Corneal Wound Healing After SMILE and PRK Procedures. *Current Eye Research*. 2016; 41(10):1316-1325. doi.org/10.3109/02713683.2015.1114653

224. Wei S, Wang Y. Comparison of corneal sensitivity between FS-LASIK and femtosecond lenticule extraction (ReLEx flex) or small-incision lenticule extraction (ReLEx smile) for myopic eyes. Graefe's Archive for Clinical and Experimental Ophthalmology. 2013; 251(6):1645-1654. doi.org/10.1007/s00417-013-2361-0

225. Wilson G, Bell C, Chotai S. The effect of lifting the lids on corneal astigmatism.Am J OptomPhysiol Opt 1982; 59: 670–674.

226. Wilson S. Laser *in situ* keratomileusis-induced (presumed) neurotrophic epitheliopathy. Ophthalmology. 2001;108(6):1082-1087. https://doi.org/10.1016/s0161-6420(01)00587-5

227. Winkler M, Shoa G, Xie Y, Petsche SJ, Pinsky PM, Juhasz T, Brown DJ, Jester JV. Three-dimensional distribution of transverse collagen fibers in the

anterior human corneal stroma. Investigative Ophthalmology and Visual Science. 2013; 54(12):7293. doi.org/10.1167/iovs.13-13150

228. Wixson RJ. Refraction pedigrees: part two the cornea. Am J Optom Arch Am AcadOptom 1965; 42: 10.

229. Wong JX, Wong EP, Htoon HM, Mehta JS. Intraoperative centration during small incision lenticule extraction (SMILE). Medicine (Baltimore) 2017; 96:e6076.

230. Woo, Y., Lee, H., Kim, H., Kim, E., Seo, K., & Kim, T. Comparison of 3 marking techniques in preoperative assessment of toric intraocular lenses using a wavefront aberrometer. Journal Of Cataract & Refractive Surgery. 2015; 41(6), 1232-1240. doi: 10.1016/j.jcrs.2014.09.045

231. Wu W., Wang Y. Corneal higher-order aberrations of the anterior surface, posterior surface, and total cornea after smile, Fs-LASIK, and flex surgeries. *Eye & Contact Lens*. 2016;42(6):358–365. doi: 10.1097/ICL.0000000000000225.

232. Wu Z., Wang Y., Zhang L., Geng W., Jin Y., Zuo T. Wavefront analysis and comparison between small incision lenticule extraction and femtosecond laser in situ keratomilensis. *Zhonghua Yan Ke Za Zhi*. 2015;51(3):193–201.

233. Wu, F., Yang, Y., & Dougherty, P. Contralateral comparison of wavefront-guided LASIK surgery with iris recognition versus without iris recognition using the MEL80 Excimer laser system. Clinical And Experimental Optometry; 2009; 92(3), 320-327. doi: 10.1111/j.1444-0938.2009.00362.x

234. Xia L, Zhang J, Wu J, Yu K. Comparison of corneal biological healing after femtosecond LASIK and small incision Lenticule extraction procedure. Curr Eye Res. 2016; 41:1202–1208. doi: 10.3109/02713683.2015.1107590.

235. Xu Y, Yang Y. Dry eye after small incision lenticule extraction and LASIK for myopia. *Journal of Refractive Surgery* 2014; 30(3):186-190. doi.org/10.3928/1081597x-20140219-02

236. Xu, J., Liu, F., Liu, M., Yang, X., Weng, S., & Lin, L. Effect of Cyclotorsion Compensation With a Novel Technique in Small Incision Lenticule Extraction Surgery

for the Correction of Myopic Astigmatism. Journal Of Refractive Surgery. 2019; 35(5), 301-308. doi: 10.3928/1081597x-20190402-01

237. Ye, M., Liu, C., Liao, R., Gu, Z., Zhao, B., & Liao, Y. (2016). SMILE and Wavefront-Guided LASIK Out-Compete Other Refractive Surgeries in Ameliorating the Induction of High-Order Aberrations in Anterior Corneal Surface. *Journal Of Ophthalmology, 2016*, 1-7. doi: 10.1155/2016/8702162

238. Yildirim Y, Olcucu O, Basci A, Agca A, Ozgurhan EB, Alagoz C. Comparison of changes in corneal biomechanical properties after photorefractive keratectomy and small incision Lenticule extraction. Turk Oftalmol Derg. 2016;46:47–51. doi: 10.4274/tjo.49260.

239. Ying G.S., Maguire M.G., Cyert L.A. Prevalence of vision disorders by racial and ethnic group among children participating in head start. Ophthalmology. 2014;121:630–636.

240. Zhang J, Wang Y, Chen X. Comparison of Moderate- to High-Astigmatism Corrections Using WaveFront-Guided Laser In Situ Keratomileusis and Small-Incision Lenticule Extraction. Cornea. 2016;35:523–30. https://doi.org/10.1097/ico.0000000000000782

241. Zhang, J., Wang, Y., Wu, W., Xu, L., Li, X., & Dou, R. Vector analysis of low to moderate astigmatism with small incision lenticule extraction (SMILE): results of a 1-year follow-up. BMC Ophthalmology. 2015; 15(1). doi: 10.1186/1471-2415-15-8

242. Zhao, F., Li, L., Zhou, W., Shi, D., Fan, Y., & Ma, L. Correlative factors' analysis of postural-related ocular cyclotorsion with image-guided system. Japanese Journal Of Ophthalmology. 2017; 62(2), 237-242.doi: 10.1007/s10384-017-0544-7