ФЕДЕРАЛЬНОЕ ГОСУДАРСТВЕННОЕ АВТОНОМНОЕ УЧРЕЖДЕНИЕ
«НАЦИОНАЛЬНЫЙ МЕДИЦИНСКИЙ ИССЛЕДОВАТЕЛЬСКИЙ ЦЕНТР
«МЕЖОТРАСЛЕВОЙ НАУЧНО-ТЕХНИЧЕСКИЙ КОМПЛЕКС
«МИКРОХИРУРГИЯ ГЛАЗА» ИМЕНИ АКАДЕМИКА С. Н. ФЕДОРОВА»
МИНЗДРАВА РОССИИ

На правах рукописи

Егорова Елена Владиленовна

ПАТОГЕНЕТИЧЕСКИ ОРИЕНТИРОВАННАЯ ТЕХНОЛОГИЯ ХИРУРГИИ КАТАРАКТЫ ПРИ ПСЕВДОЭКСФОЛИАТИВНОМ СИНДРОМЕ НА ОСНОВЕ ИССЛЕДОВАНИЯ ВИТРЕОЛЕНТИКУЛЯРНОГО ИНТЕРФЕЙСА

14.01.07 – глазные болезни

ДИССЕРТАЦИЯ

на соискание ученой степени

доктора медицинских наук

Научный консультант:

доктор медицинских наук, профессор

Черных Валерий Вячеславович

Новосибирск - 2020

Оглавление

Стр.

ВВЕДЕНИЕ……..... 6

ГЛАВА 1. ОБЗОР ЛИТЕРАТУРЫ…… 18
1.1. Витреолентикулярный интерфейс……...….. 18
1.1.1. Исторические аспекты и современные анатомо-морфологические представления……..……...….. 19
1.1.2. Инволюционные изменения витреолентикулярного интерфейса…..... 25
1.1.3. Функциональное значение витреолентикулярного интерфейса.. 27
1.1.4. Практические аспекты…….. 29
1.2. Псевдоэксфолиативный синдром и катаракта…….. 32
1.2.1. Псевдоэксфолиативный синдром как предиктор развития катаракты……. 32
1.2.2. Катаракта на фоне псевдоэксфолиативного синдрома: клинико-морфологические особенности, оценка хирургических рисков……. 36
1.2.3. Современные подходы к хирургическому лечению катаракты на фоне псевдоэксфолиативного синдрома……...……... 42
1.3. Отдаленные осложнения хирургии катаракты при псевдоэксфолиативном синдроме и их профилактика…… 44
1.3.1. Трансформация капсульного мешка хрусталика после хирургии катаракты……..……..….. 45
1.3.2. Контракционный капсулярный синдром…… 47
1.3.3. Поздняя дислокация комплекса «капсульный мешок хрусталика - ИОЛ»……..……... 49
1.3.4. Вторичная катаракта…….. 53
1.3.5. Профилактика отдаленных осложнений хирургии катаракты на фоне псевдоэксфолиативного синдрома……... 56
1.3.5.1. Первичный задний капсулорексис: исторические аспекты и современное состояние вопроса ……... 60

ГЛАВА 2. МАТЕРИАЛ И МЕТОДЫ ИССЛЕДОВАНИЯ……...…….. 70
2.1. Общая характеристика пациентов в группах……..…..…. 70
2.2. Клинико-функциональные методы обследования пациентов…….…. 80
2.3. Методы моделирования, тестирования и сравнения настроек параметров факоэмульсификации…….…. 85

2.4. Метод математического моделирования……..……. 87
2.5. Лабораторные методы исследования……..……... 88
2.6. Хирургические методики…… 89
2.6.1. Базовая технология факоэмульсификации катаракты с имплантацией ИОЛ……...….. 89
2.6.2. Лазерная дисцизия задней капсулы хрусталика……...….. 91
2.6.3. Хирургические вмешательства при поздней дислокации комплекса «капсульный мешок - ИОЛ»…….…… 91
2.7. Статистические методы исследования…….……. 92

ГЛАВА 3. ЧАСТОТА, СТРУКТУРА, СРОКИ ОТДАЛЕННЫХ СЛОЖНЕНИЙ ПОСЛЕ СТАНДАРТНОЙ ХИРУРГИИ КАТАРАКТЫ У ПАЦИЕНТОВ С ПСЕВДОЭКСФОЛИАТИВНЫМ СИНДРОМОМ..... 95
3.1. Оценка частоты, сроков возникновения и способов хирургической коррекции основных отдаленных осложнений у пациентов с псевдоэксфолиативным синдромом…….. 96
3.2. Оценка частоты, сроков возникновения и факторов риска поздних дислокаций ИОЛ…… 100

ГЛАВА 4. ОБОСНОВАНИЕ ОПТИМИЗИРОВАННОЙ ТЕХНОЛОГИИ ХИРУРГИИ КАТАРАКТЫ НА ФОНЕ ПСЕВДОЭКСФОЛИАТИВНОГО СИНДРОМА НА ОСНОВЕ ОКТ- ИССЛЕДОВАНИЯ ПЕРЕДНЕГО ОТРЕЗКА ГЛАЗА……. 105
4.1. Разработка методологии ОКТ-исследования структур витреолентикулярного интерфейса……... 106
4.2. Анализ результатов ОКТ-исследования структур витреолентикулярного интерфейса после стандартной факоэмульсификации... 109
4.2.1. Количественная оценка послеоперационного смещения витреолентикулярного интерфейса на основании оптической биометрии..... 110
4.2.2. Особенности витреолентикулярного интерфейса артифакичного глаза в раннем послеоперационном периоде……..……. 114
4.2.3. Особенности витреолентикулярного интерфейса артифакичного глаза в отдаленном послеоперационном периоде……..…. 121
4.2.4. Особенности состояния витреолентикулярного интерфейса и капсульного мешка хрусталика после стандартной факоэмульсификации на фоне псевдоэксфолиативного синдрома…… 126
4.3. Анализ результатов ОКТ-исследования витреолентикулярного интерфейса после хирургии хрусталика с выполнением первичного заднего капсулорексиса…….. 135

4.3.1. Особенности витреолентикулярного интерфейса после выполнения первичного заднего капсулорексиса в раннем послеоперационном периоде……... 136
4.3.2. Особенности витреолентикулярного интерфейса после выполнения первичного заднего капсулорексиса в отдаленном послеоперационном периоде……..…... 139
4.3.3. Морфологические особенности вторичной катаракты после выполнения первичного заднего капсулорексиса……...…. 144

ГЛАВА 5. РАЗРАБОТКА ПАТОГЕНЕТИЧЕСКИ ОРИЕНТИРОВАННОЙ ТЕХНОЛОГИИ ХИРУРГИИ КАТАРАКТЫ НА ФОНЕ ПСЕВДОЭКФОЛИАТИВНОГО СИНДРОМА……...……. 151
5.1. Разработка хирургического этапа удаления ядра хрусталика при псевдоэксфолиативном синдроме……..... 152
5.1.1. Моделирование факодинамической стратегии для работы в условиях пониженной ирригации…….…. 152
5.1.2. Разработка безротационной техники факоэмульсификации при псевдоэксфолиативном синдроме……..…..... 159
5.2. Разработка этапа выполнения первичного заднего капсулорексиса при псевдоэксфолиативном синдроме……... 164
5.2.1. Математическое моделирование напряженного состояния системы «капсульный мешок хрусталика - связочный аппарат», возникающего после выполнения кругового капсулорексиса……. 164
5.2.2. Оптимизация техники выполнения первичного заднего капсулорексиса при несостоятельности связочно-капсульного аппарата хрусталика ……...… 171
5.3. Разработка профилактических подходов в работе с передней капсулой хрусталика……..…….. 173
5.3.1. Анализ конструктивных особенностей ИОЛ как способа профилактики контракционного капсулярного синдрома……..……... 174
5.3.2. Сравнительный анализ двух патогенетических направлений профилактики контракционного капсулярного синдрома……..……... 175

ГЛАВА 6. РЕЗУЛЬТАТЫ ХИРУРГИЧЕСКОГО ЛЕЧЕНИЯ КАТАРАКТЫ НА ФОНЕ ПСЕВДОЭКСФОЛИАТИВНОГО СИНДРОМА С ПРИМЕНЕНИЕМ ОПТИМИЗИРОВАННОЙ ТЕХНОЛОГИИ…….….. 182
6.1. Оценка состоятельности витреолентикулярного барьера после хирургического лечения катаракты на фоне псевдоэксфолиативного синдрома с применением оптимизированной технологии на основании

клинико-инструментального и лабораторного исследования……..…….. 183

6.1.1. Клинико-функциональные результаты в раннем послеоперационном периоде……..……..... 184

6.1.2. Изучение влияния хирургического лечения катаракты с использованием оптимизированной технологии на выраженность местного воспалительного процесса у пациентов с псевдоэксфолиативным синдромом на основании иммунохимического исследования…….….. 185

6.1.3. ОКТ-контроль состояния витреолентикулярного интерфейса в раннем послеоперационном периоде……..…….….. 189

6.1.4. ОКТ-исследование морфологии макулы……..……... 191

6.2. Оценка эффективности оптимизированной технологии хирургии катаракты при псевдоэксфолиативном синдроме в динамике послеоперационного процесса…..……. 194

6.2.1. Исследование функциональных результатов в группах сравнения…….. 195

6.2.2. ОКТ-исследование состояния капсульного мешка хрусталика и витрео- лентикулярного интерфейса в группах сравнения в отдаленном периоде…….……... 196

6.2.3. Оценка частоты основных отдаленных осложнений и повторных хирургических вмешательств в группах сравнения……..……. 202

ЗАКЛЮЧЕНИЕ……..……..…… 207

ВЫВОДЫ…….……..…….…. 235

ПРАКТИЧЕСКИЕ РЕКОМЕНДАЦИИ……...…….…. 238

СПИСОК СОКРАЩЕНИЙ…….……..…….…. 247

СПИСОК ЛИТЕРАТУРЫ……...….…... 249

.

ВВЕДЕНИЕ

Актуальность темы исследования

Катаракта, по данным Всемирной организации здравоохранения, составляет 33% среди заболеваний, приводящих к снижению зрения, и является наиболее частой причиной слепоты (51%) в мире (Abraham A.G. et al., 2006; WHO, 2010; Pascolini D., Mariotti S.P., 2012; Bourne R.R. et al., 2013). Как одна из ведущих патологий с нарушением зрения среди населения планеты катаракта остается не только предметом постоянных усилий и поисков офтальмологов, но и важнейшей мировой медико-социальной и экономической проблемой (Resnikoff S. et al., 2004; Либман Е.С., Шахова Е.В., 2006; Eucebio C. et al., 2007; Limburg H., 2008; Бранчевский С.Л., Малюгин Б.Э., 2013; Малюгин Б.Э., 2014; Нероев В.В. с соавт., 2016).

Несмотря на значительный прогресс и большие достижения в хирургии катаракты за последние десятилетия, существует еще немало технологических сложностей в ее лечении, связанных с отсутствием оптимальных условий для удаления хрусталика. Кроме того, по-прежнему актуальными остаются вопросы предупреждения таких отдаленных осложнений, как вторичная катаракта, контракционный капсулярный синдром и дислокация интраокулярной линзы (ИОЛ), а широкое внедрение современного стандарта хирургии катаракты в виде факоэмульсификации с выполнением кругового переднего капсулорексиса не только не решило эти проблемы, но и в некоторой степени способствовало увеличению их частоты (Stenevi U., Masket S., 2011; Clark A. et al., 2011; Ostern A.E. et al., 2014; Dabrowska-Kloda K. et al., 2015; Steeples L.R., Jones N.P., 2015; Choi M. et al., 2018; Altintas A.G.K., 2019).

Одной из самых распространенных причин высоких хирургических рисков и нежелательных отдаленных последствий оперативного лечения катаракты является псевдоэксфолиативный синдром (ПЭС) – системный

возраст-ассоциированный, генетически обусловленный эластоз. Суть заболевания состоит в нарушении структуры экстрацеллюлярного матрикса, избыточной продукции и накоплении патологического внеклеточного материала в различных интра- и экстраокулярных тканях (Ritch R., 2001; Schlotzer-Schrehardt U., 2006, 2012). Манифестируя в глазу и поражая все структуры переднего отрезка, синдром псевдоэксфолиации является как триггером развития катаракты и глаукомы, так и фактором, осложняющим их течение и лечение, а также усугубляющим патологические проявления отдаленного послеоперационного периода.

В подавляющем большинстве случаев ПЭС выявляется у пациентов после 50 лет, причем его частота прогрессивно возрастает с каждой декадой. По данным мировой статистики, поражение синдромом в катарактогенном возрасте – 60 лет и старше – достигает 10-40% в зависимости от региона (Mönestam E. et al., 2001; Курышева Н.И., 2001, 2008; Нестеров А.П., Тачиева Е.С., 2004; Ekström C., Alm A., 2008; Баранов В.И., Брежнев А.Ю., 2012; Aboobakar I.F. et al., 2017). В последние годы в связи с увеличением продолжительности жизни и ростом псевдофакической популяции населения еще более повышается значимость проблемы безопасного и эффективного лечения катаракты на фоне ПЭС. Весьма актуальной она является и в России, которая, наряду со скандинавскими странами, входит в число лидеров по распространенности синдрома, что обуславливает большой интерес к проблеме отечественных авторов (Егорова Э.В. с соавт., 2009, 2011; Егоров В.В. с соавт., 2010; Керимова Р.С., 2011; Тахчиди Х.П. с соавт., 2010, 2011; Юрьева Т.Н., 2011; Агафонова В.В., 2013; Брежнев А.Ю., 2015).

Высокие хирургические риски оперативного лечения катаракты и их последствия обусловлены патологическими проявлениями ПЭС. Интраокулярная локализация аномального фибриллярного ПЭ-материала приводит к вовлечению в процесс структур иридоцилиарной системы с последующим развитием характерных морфо-функциональных изменений: васкулопатии, дистрофии и гипоксии переднего отрезка глаза, дисперсии

меланина, нарушении функции трабекулярного аппарата с формированием ретенции внутриглазной жидкости, дисфункции гематоофтальмического барьера, полиморфизму и сокращению плотности эндотелиальных клеток роговицы, развитию помутнения хрусталика (Ritch R., 2001; Тачиева Е.С., 2004; Schlotzer-Schrehardt U., 2006). В результате формируется неблагоприятный «хирургический фон», сопровождающий катаракту при ПЭС: нарушение диафрагмальной функции радужки, дегенерация капсульного мешка, слабость связочного аппарата, дистрофия роговичного эндотелия, большое ядро хрусталика с высокой плотностью, трабекулопатия и др. (Belovay G. et al., 2010; Schlotzer-Schrehardt U., 2012). Эти патологические изменения обуславливают широкий спектр возможных осложнений хирургии катаракты у пациентов с ПЭС.

При всеобщем признании больших хирургических трудностей литературные данные об осложнениях при оперативном лечении катаракты на фоне ПЭС довольно противоречивы. В ряде исследований отмечено, что частота осложнений, включающих зонулодиализ, капсулярные разрывы, выпадение стекловидного тела, у пациентов с ПЭС в 3-5 раз выше, чем без синдрома (Shingleton B.J. et al., 2003, 2008; Егоров В.В., с соавт., 2010; Vazquez-Ferreiro P., et al., 2016). В то же время многие авторы сходятся во мнении, что хирургия катаракты при ПЭС является процедурой высокого риска, представляет значительные трудности для хирургов, требует дополнительных манипуляций, опыта и тщательности выполнения всех этапов, но может быть проведена с минимальным количеством осложнений (Lundberg B. et al., 2003; Nagashima R.J., 2004; Schlotzer-Schrehardt U. et al., 2006; Потёмкин В.В., Агеева Е.В., 2018).

Необходимость нестандартных подходов к оперативному лечению катаракты при ПЭС явилась поводом для разработки различных оригинальных приспособлений и методик, целью которых были минимизация зонулярного стресса, адекватный мидриаз, сохранение целостности капсульного мешка хрусталика, что способствовало повышению безопасности и успешности

оперативного лечения катаракты при ПЭС (Kim D.B., 2009, 2016; Koplin R.S. et al., 2009; Shingleton B.J. et al., 2009; Woodlief N.F., 2009; Mahdy M.A., 2012; Hanemoto T., 2014; Nakano C.T. et al., 2014; Malyugin B.E., 2018).

Однако успешное неосложненное завершение хирургического этапа лечения катаракты на фоне ПЭС не исключает появление таких отдаленных последствий, как вторичная катаракта, фибропластическая трансформация с контрактурой капсульного мешка хрусталика (КМХ) и дислокация комплекса «КМХ - ИОЛ» (Kastelan S. et al., 2013; Vazquez-Ferreiro P. et al., 2016; Fontana L. et al., 2017). Эти осложнения отдаленного периода достоверно чаще встречаются на фоне псевдоэксфолиативного синдрома, что обусловлено как специфичными морфологическими проявлениями синдрома, связанными с изменением структуры связочно-капсульного аппарата хрусталика (СКАХ), так и прогредиентным характером течения ПЭС (Jehan F.S. et al., 2001; Школяренко Н.Ю. с соавт., 2005; Терещенко Ю.А. с соавт., 2010; Jakobsson G. et al., 2010; Апостолова А.С. с соавт., 2012; Soni N. et al., 2017).

В основе патогенеза этих последствий хирургии катаракты лежат особенности послеоперационной трансформации переднего отрезка глаза и формирования комплекса «капсульный мешок - ИОЛ». Эти процессы при ПЭС имеют свои особенности, обусловленные инволюционными изменениями вовлеченных структур: прогрессирующей несостоятельностью связочно-капсульного аппарата хрусталика со снижением эластических свойств и сократительной способности задней капсулы хрусталика; утолщением и неоднородностью передней капсулы с повышенным риском фиброзирования, деструкцией стекловидного тела и передней гиалоидной мембраны, передней отслойкой стекловидного тела со снижением его тампонирующих свойств (Тахчиди Х.П. с соавт., 2010; Егорова Э.В. с соавт., 2011; Schlotzer-Schrehardt U., 2012; Брежнев А.Ю. с соавт., 2017).

В осложненных случаях процессы послеоперационной трансформации капсульного мешка хрусталика приводят к помутнению и утолщению передней капсулы хрусталика с последующим развитием капсулофимоза. Одновременно

отмечается более слабая динамика сокращения задней капсулы хрусталика (ЗКХ). Снижение эластичности и дегенеративные изменения задней капсулы в сочетании со слабостью связочного аппарата могут приводить к ее «провисанию», фиброзу и складчатой деформации (Школяренко Н.Ю. с соавт., 2005; Суркова В.К. с соавт., 2012; Анисимова Н.С. с соавт., 2015). Неравномерное сокращение КМХ, усиление и перераспределение напряжений в различных точках системы могут стать индуцирующим моментом для преждевременной деградации связочного аппарата, децентрации и дислокации комплекса «КМХ - ИОЛ» (Терещенко Ю.А. с соавт., 2010; Altintas A.G.K., 2019). В свою очередь отсутствие адгезии задней капсулы хрусталика с ИОЛ, фиброз и складки ЗКХ способствуют развитию вторичной катаракты с помутнением оптической зоны.

Сведения о частоте послеоперационных отдаленных осложнений у пациентов с ПЭС вызывают тревожные опасения офтальмологов (Gross J.G. et al., 2004; Gimbel H. V. et al., 2005; Hayashi K. et al., 2007; Davis D. et al., 2009; Mönestam E.I., 2009; Jakobsson G. et al., 2010; Lorente R. et al., 2010; Tsinopoulos I.T. et al., 2010; Фабрикантов О.Л. с соавт., 2011; Pueringer S.L. et al., 2011; Zinkernagel M. et al., 2013; Чащина Е.С. с соавт., 2013; Soni N. et al., 2017). Несмотря на понимание основных механизмов возникновения нежелательных последствий отдаленного периода, они нередко осложняют хирургическое лечение катаракты на фоне ПЭС, и проблема их профилактики и лечения остается актуальной и на современном этапе развития офтальмологии.

Увеличение среднего возраста населения планеты определяет тенденции к росту числа запущенных стадий псевдоэксфолиативного синдрома в будущем, что диктует необходимость дальнейшего изучения, углубленного понимания его патогенеза и разработки профилактических стратегий для повышения безопасности и эффективности лечения катаракты, осложненной ПЭС (Schlotzer-Schrehardt U., 2006, 2012).

Вышеизложенное позволяет сделать заключение об актуальности и значимости для науки и практического здравоохранения дальнейших

исследований, направленных на разработку новых подходов к хирургии катаракты на фоне ПЭС, повышающих ее эффективность и безопасность, что позволило сформулировать цель и задачи настоящего исследования.

Цель исследования – на основе исследования витреолентикулярного интерфейса разработать патогенетически ориентированную технологию хирургии катаракты на фоне псевдоэксфолиативного синдрома, направленную на профилактику отдаленных осложнений.

Задачи исследования

1. На основании ретроспективного клинико-инструментального исследования изучить частоту, структуру, сроки возникновения отдаленных осложнений у пациентов с псевдоэксфолиативным синдромом после стандартной факоэмульсификации с имплантацией ИОЛ.
2. Разработать методологию исследования витреолентикулярного интерфейса артифакичного глаза с помощью оптической когерентной томографии.
3. На основании ОКТ-исследования изучить особенности и закономерности структурно-морфологических изменений капсульного мешка хрусталика и витреолентикулярного интерфейса после стандартной факоэмульсификации катаракты с имплантацией ИОЛ.
4. На основании ОКТ-исследования изучить особенности структурно-морфологических изменений капсульного мешка хрусталика в процессе формирования комплекса «капсульный мешок – ИОЛ» у пациентов с псевдоэксфолиативным синдромом.
5. На основании ОКТ-исследования изучить структурно-морфологические изменения капсульного мешка хрусталика и витреолентикулярного интерфейса после выполнения первичного заднего капсулорексиса, провести анализ

морфологических особенностей вторичной катаракты после выполнения первичного заднего капсулорексиса.

6. Обосновать и разработать патогенетически ориентированный подход к хирургии катаракты на фоне псевдоэксфолиативного синдрома на базе стандартной факоэмульсификации с имплантацией ИОЛ с одновременным выполнением манипуляций, направленных на повышение ее эффективности и профилактику отдаленных послеоперационных осложнений.

7. Провести оценку сохранности витреолентикулярного барьера после хирургии катаракты на фоне псевдоэксфолиативного синдрома по предлагаемой технологии на основании изучения клинико-лабораторных особенностей раннего послеоперационного периода, анатомо-топографических характеристик витреолентикулярного интерфейса и морфологического состояния макулярной области сетчатки.

8. Изучить анатомо-топографические и морфологические особенности капсульного мешка хрусталика и витреолентикулярного интерфейса глаз у пациентов с псевдоэксфолиативным синдромом в отдаленном периоде после хирургического вмешательства по стандартной и предлагаемой технологии.

9. Провести анализ клинико-функциональных результатов разработанной технологии хирургии катаракты на фоне псевдоэксфолиативного синдрома по сравнению со стандартными методами лечения в отдаленном периоде.

Научная новизна

1. Впервые разработана стандартизированная система ОКТ-исследования структур витреолентикулярного интерфейса артифакичного глаза.

2. Впервые на основе ОКТ-исследования представлены, систематизированы и классифицированы особенности трансформации структур витреолентикулярного интерфейса после стандартной хирургии катаракты.

3. Впервые с помощью ОКТ-технологии изучены характер послеоперационной трансформации капсульного мешка хрусталика и

особенности отдаленных осложнений факоэмульсификации при ПЭС, что позволило определить оптимальные методы их профилактики.

4. Впервые с помощью ОКТ-технологии изучены особенности и предложена анатомо-топографическая классификация состояния витреолентикулярного интерфейса при артифакии с первичным задним капсулорексисом.

5. Впервые с помощью ОКТ-технологии изучены морфологические особенности вторичной катаракты после выполнения первичного заднего капсулорексиса, что позволило расширить понимание механизмов развития и прогнозирования этого осложнения в условиях задней капсулэктомии.

6. Впервые разработана математическая модель напряженного состояния связочно-капсульного аппарата хрусталика после удаления катаракты по предлагаемой технологии, отражающая зависимость напряжений капсульного мешка хрусталика от параметров внутрикапсульного кольца и размеров капсулорексиса.

7. Впервые на основании ОКТ-исследования выявлены конструктивные особенности ступенчато-сводчатых ИОЛ, позволяющие рекомендовать их в качестве оптимального метода профилактики контракционного капсулярного синдрома.

9. На основании комплексного исследования состояния структур витреолентикулярного интерфейса и анализа характера отдаленных осложнений хирургии катаракты на фоне ПЭС получено обоснование необходимости оптимизации подходов к оперативному лечению, предложена и детально разработана патогенетически ориентированная хирургическая технология при данной патологии, направленная на снижение частоты отдаленных осложнений, повышение эффективности лечения и достижение стабильности функциональных результатов.

10. Впервые проанализированы клинико-функциональные, иммунохимические результаты и анатомо-топографические изменения после оптимизированной хирургии катаракты на фоне ПЭС, что позволило говорить о

полноценной медико-социальной реабилитации данной группы пациентов.

Практическая значимость

1. Разработанная методология исследования витреолентикулярного интерфейса позволяет провести качественную и количественную оценку анатомо-топографических особенностей структур данной области и может быть использована в широкой офтальмологической практике для оценки их состояния, мониторинга формирования комплекса «капсульный мешок - ИОЛ», выявления осложнений хирургии хрусталика.

2. Представленная классификация витреолентикулярного интерфейса артифакичного глаза может быть использована для оценки степени инволюции вовлеченных структур, результатов хирургического лечения катаракты, понимания и прогнозирования отдаленных осложнений.

3. Предложенное использование ОКТ-оценки состояния капсульного мешка хрусталика и витреолентикулярного интерфейса в послеоперационном периоде позволяет определить показания к расширению объема хирургического вмешательства с выполнением дополнительных манипуляций при удалении катаракты на фоне псевдоэксфолиативного синдрома.

4. Разработанная и представленная технология хирургии катаракты на фоне ПЭС может быть использована в широкой офтальмологической практике, так как обеспечивает снижение уровня отдаленных осложнений, повышая стабильность достигнутых результатов.

Основные положения, выносимые на защиту

1. Разработанная система ОКТ-исследования переднего отрезка артифакичного глаза позволяет с высокой информативностью:

- оценить анатомо-топографические характеристики витреолентикулярного интерфейса артифакичных глаз, изучить процесс

послеоперационного формирования комплекса «капсульный мешок-ИОЛ»,

- выявить особенности процессов послеоперационной трансформации капсульного мешка хрусталика и витреолентикулярного интерфейса при псевдоэксфолиативном синдроме,

- оценить степень сохранности и взаимоотношения структур витреолентикулярного интерфейса после выполнения первичного заднего капсулорексиса;

- изучить возможность и морфологические особенности появления клинически значимой вторичной катаракты после выполнения первичного заднего капсулорексиса.

2. Результаты проведенного клинико-инструментального исследования позволили получить обоснование необходимости и методов оптимизации стандартной факоэмульсификации катаракты на фоне псевдоэксфолиативного синдрома и разработать патогенетически ориентированную хирургическую технологию лечения данной патологии с целью профилактики отдаленных осложнений.

3. Проведенный комплексный анализ послеоперационных анатомо-топографических, морфологических, иммунохимических и клинико-функциональных результатов предложенной технологии хирургии катаракты у пациентов с псевдоэксфолиативным синдромом позволяет подтвердить ее патогенетическую направленность, безопасность и высокую эффективность.

Апробация работы

Результаты диссертационного исследования доложены и обсуждены на XXXI, XXXIV-XXXVII Европейских конгрессах Общества катарактальных и рефракционных хирургов (Амстердам, 2013, Копенгаген, 2016, Лиссабон, 2017, Вена, 2018, Париж, 2019); 14-м, 17-20-м Всероссийских конгрессах с международным участием «Современные технологии катарактальной и рефракционной хирургии» (Москва, 2013, 2016, 2017, 2018, 2019);

Международной конференции по офтальмологии «Восток-Запад» (Уфа, 2017); Всероссийской научно-практической конференции «Современные технологии в офтальмологии» (Чебоксары, 2017); VIII Евро-Азиатской конференции по офтальмохирургии (Екатеринбург, 2018); Первом Национальном форуме офтальмологов Сибири и Дальнего Востока (Новосибирск, 2018), научно-практических конференциях, проводимых Новосибирским филиалом ФГАУ НМИЦ «МНТК «Микрохирургия глаза» им. акад. С.Н. Федорова» Минздрава России (Новосибирск, 2012, 2013, 2018, 2019); научно-клинических конференциях ФГАУ НМИЦ «МНТК «Микрохирургия глаза» им. акад. С.Н. Федорова» Минздрава России (Москва, 2018, 2020); Межрегиональной научно-практической конференции «Актуальные вопросы офтальмологии «Сибирские горизонты» (Белокуриха, 2019), XXVI Ежегодном Международном офтальмологическом конгрессе «Белые ночи» (Санкт-Петербург, 2020).

Внедрение результатов исследования в практику

Результаты диссертационного исследования внедрены в практическую деятельность Новосибирского, Иркутского, Хабаровского, Тамбовского, Чебоксарского филиалов ФГАУ НМИЦ «МНТК «Микрохирургия глаза» им. акад. С.Н. Федорова» Минздрава России, ЗАО «Екатеринбургский центр МНТК «Микрохирургия глаза» (Екатеринбург), в научно-педагогическую деятельность ФГБОУ ВО Новосибирский государственный медицинский университет Минздрава России (кафедра офтальмологии в раздел: катаракта).

Публикации

По теме диссертации опубликованы 32 печатные работы, из них 14 – в журналах, рецензируемых ВАК РФ, получены 3 патента РФ на изобретение и 1 положительное решение на выдачу патента РФ на изобретение.

Объем и структура диссертации

Диссертация изложена на 297 страницах машинописного текста и состоит из введения, обзора литературы, пяти глав собственных исследований, заключения, выводов, практических рекомендаций и списка цитируемой и исследованной литературы. Работа иллюстрирована 25 таблицами и 75 рисунками. Список литературы включает 449 источников, из них 81 – отечественных и 368 – зарубежных авторов.

ГЛАВА 1. ОБЗОР ЛИТЕРАТУРЫ

1.1. Витреолентикулярный интерфейс

В последнее время закономерно возрастает интерес к углубленному изучению витреолентикулярного интерфейса (ВЛИ) в связи с увеличением спектра и частоты применения хирургических манипуляций в данной области глазного яблока. Расширились показания к выполнению первичного заднего капсулорексиса (ПЗКР), появилась возможность выполнения фемто-ассистированной первичной задней капсулотомии [7, 66, 67, 146, 147, 190, 395, 410]. При этом многие сведения о морфологической организации витреолентикулярного интерфейса остаются противоречивыми, а появление новых данных порой ставит под сомнение некоторые основополагающие концепции, что диктует необходимость детализации современных представлений о его строении и функциональном значении.

Витреолентикулярный интерфейс – это соприкосновение и взаимодействие сложноорганизованных структур: связочно-капсульного аппарата хрусталика (СКАХ) и передней гиалоидной мембраны (ПГМ). С одной стороны, это связующее звено между передним и задним отрезками глаза, определяющее его функционирование в целом. С другой стороны, – барьер между витреальной полостью и передним отрезком глаза, обеспечивающий анатомическую и биохимическую сохранность этих отделов. Согласно классическим представлениям, ВЛИ образован задней капсулой хрусталика (ЗКХ) спереди и передней гиалоидной мембраной сзади, между которыми имеется щелевидное пространство (пространство Бергера), ограниченное кольцом гиалоидно-капсулярной адгезии (связка Вигера); периферичнее последнего щелевидный Петитов канал разделяет волокна ресничной связки и переднюю гиалоидную мембрану.

1.1.1. Исторические аспекты и современные анатомо-морфологические представления

Самые ранние описания структурных элементов ВЛИ представлены в работах 19 века. В 1883 году Germain Wieger при экспериментальном введении молока в изолированные глаза наглядно продемонстрировал наличие циркулярной адгезии между передними кортикальными слоями и задней капсулой хрусталика диаметром 8-9 мм, располагающейся на расстоянии 1 мм от экватора хрусталика (связка Вигера) [426]. В 1924 году Arthur Egger при осмотре в щелевой лампе еще раз описал циркулярную гиалоидо-капсулярную адгезию, ее наружный край впоследствии стал именоваться линией Эггера [154].

В 1887 году австрийский офтальмолог Emil Berger при исследовании постлентикулярного пространства описал «капиллярную щель, расположенную между задней капсулой и мембраной стекловидного тела» и ее расширение в случаях иридоциклита [110]. В 1914 году H. Erggelet подтвердил существование ретролентального пространства, ограниченного связкой Вигера. Позже оно стало называться пространством Эргеле (Erggelet`s space), но значительно чаще – пространством Бергера (Berger`s space) [110, 160].

Исследование ретролентального пространства in vivo затруднено, его часто обозначают как «потенциальное». Визуализация данной области возможна при расширении или скоплении в ней патологического материала при сопутствующем дефекте в связке Вигера: например, пигмента в случае синдрома пигментной дисперсии (Scheie`s line) или крови при травме или внутриглазном кровоизлиянии, а также в случаях передней отслойки стекловидного тела [111, 340, 349].

В 1985 году E. Weidle предложил прижизненный способ визуализации пространства Бергера in vivo путем введения в него вискоэластичного раствора после удаления хрусталика при выполнении задней капсулотомии. В случаях

целостности структур исследуемой области вискоэластичный препарат формировал округлую «подушку» в пределах связки Вигера, демонстрируя наличие и форму пространства Бергера [423].

С появлением оптической когерентной томографии (ОКТ) стала возможной прецизионная визуализация ретролентального пространства интра- и послеоперационно [146, 147]. При фемтосопровождении хирургии катаракты интегрированная ОКТ-система позволила M. Tassignon с соавторами (2016) подтвердить классическое описание взаимоотношений ретролентальных структур [395]. При интраоперационном измерении дистанций ЗКХ – ПГМ, проведенном в аналогичном исследовании другой группы авторов, полученные данные (в среднем – около 800 мкм) расходились с общепринятым представлением о размерах щелевидного пространства Бергера [190]. Очевидно, что исследования в условиях хирургической процедуры не вполне релевантны для интактного глаза, так как проводятся на фоне уменьшения объема капсульного мешка после удаления нативного хрусталика, а также могут отражать возможные последствия интраоперационного зонулярного стресса.

Таким образом, несмотря на то, что основные анатомические ориентиры были определены еще в 19 веке, витреолентикулярный интерфейс по-прежнему остается малоизученной областью из-за трудностей визуализации, обусловленной анатомическими особенностями.

Активные исследования второй половины 20 века позволили расширить наши представления о морфологии структурных элементов ВЛИ, однако они не всегда однозначны, а иногда – парадоксально противоречивы. Известно, что передняя гиалоидная мембрана начинается на 1,5 мм кпереди от зубчатой линии и ограничивает ВЛИ сзади, а связка Вигера топографически разделяет передние кортикальные слои на ретролентарную и зонулярную части [289, 434]. До сих пор остается спорным вопрос, может ли поверхность стекловидного тела рассматриваться как мембрана ввиду особенностей ее морфологической организации [45, 203, 359]. Интерпретация, очевидно, зависит от определения

термина «мембрана». Гистологически гиалоидная мембрана не является истинной базальной мембраной, более корректно рассматривать ее как мембраноподобную структуру, представляющую собой наружный слой кортикального витреума, состоящий из уплотненных коллагеновых фибрилл [358]. В биомикроскопических и биомеханических исследованиях данная структура может быть интерпретирована как мембрана, поскольку она представляет собой чрезвычайно тонкий слой, окруженный средами меньшей плотности [28]. Дискуссия по этому вопросу отразилась и в терминологии. В русскоязычной литературе наиболее часто используется определение «передняя гиалоидная мембрана», в иностранных источниках встречаются различные термины: «передняя гиалоидная поверхность» (anterior vitreous face), «передняя пограничная пластинка» (anterior limiting lamina), «передний гиалоид» (anterior hyaloid), «передняя витреальная мембрана» (anterior vitreous membrane) [168, 203].

Связочный аппарат хрусталика является ключевой структурой, определяющей конфигурацию и функционирование витреолентикулярного интерфейса. В результате многочисленных исследований на протяжении не одной сотни лет сформировалось некое обобщенное представление о его строении, полученное несколькими различными способами. Технология сканирующей электронной микроскопии продвинул понимание трехмерной природы цинновой связки далеко вперед, хотя дефекты в методологии и низкое разрешение в первые годы применения технологии иногда приводили к ошибочным оценкам [139, 289].

Цилиарная связка (zonula Zinnii, ciliary zonule**,** ligamentum suspensorium lentis, зонулярная связка, связка Цинна, ресничный поясок), которую в 1755 году описал немецкий анатом Johann Gottfried Zinn, представляет собой систему трубчатых микроволокон (фибрилл) 10-12 нм в диаметре, основным компонентом которых является гликопротеин фибриллин с исключительно высокими эластическими свойствами [449]. Зонулярные волокна имеют слизистое покрытие из гликозаминогликанов, протеогликанов и других

нефибриллярных компонентов для защиты от протеолитических ферментов водянистой влаги [272, 381].

С точки зрения архитектоники, связочный аппарат представляет собой трехмерную полиморфную фибриллярную сеть, в которой более крупные и прочные зонулярные волокна, состоящие из многочисленных отдельных фибрилл, образуют две строго упорядоченные системы – основные меридиональные слои и три циркулярных пояса. Связующим звеном между ними является более тонкая фибриллярная сеть радиальных волокон. Подавляющее большинство меридиональных волокон начинаются в плоской части ресничного тела и идут к заднему краю его венечной части. Здесь они образуют «зонулярное сплетение», которое распространяется в углублениях между ресничными отростками. В этой зоне волокна сплетения плотно фиксируются к базальной мембране в основании ресничных гребешков, стабилизируя всю связочную систему. У переднего края короны ресничного тела «зонулярное сплетение» образует так называемую «зональную вилку», разделяясь на радиальные порции, идущие к передней, задней и экваториальной областям хрусталика [155, 300, 341, 381]. Таким образом, меридиональная часть связочного аппарата хрусталика имеет две основные точки крепления - в зоне экватора хрусталика и у зубчатой линии, а также одну промежуточную – в области короны цилиарного тела к боковым поверхностям его отростков.

Позже была описана вторая составляющая связочного аппарата – система циркулярных волокон, хотя в ранних анатомических исследованиях (Salzmann M., 1900; Garnier R., 1892; Spee H., 1892) отмечалось наличие зонулоподобных пучков, проходящих перпендикулярно основному меридиональному направлению зонулярных волокон и образующих три круговых пояса [цит. по 346, 381]. Поскольку эти циркулярные волокна вплетались в переднюю гиалоидную мембрану, то ее удаление затрудняло их визуализацию. В более поздних работах авторы (Garzino A., 1953; McCulloch C.,1954; Kaczurowski M., 1967; Daicker B.,1972; Davanger M., 1975; Farnsworth P., 1977; Rohen J., 1979; Streeten B., 1982) обнаруживали эти волокна в той или

иной из этих трех циркулярных зон, используя различные микроскопические и окрашивающие методы. Описанные ими волокна разветвлялись от основной меридиональной системы и являлись фибриллин-позитивными, поэтому не было сомнений в том, что они имеют одинаковую природу [цит. по 289, 341, 381].

Детальное описание анатомии этой области выполнили B. Daiker (1972) и G. Eishner (1973) [155]. Согласно их исследованиям, опоясывающие волокна образуют три тонких циркулярных пояса (связки), лежащие на ПГМ и плотно вплетенные в передние слои стекловидного тела: задний эпицилиарный (срединная связка pars plana) – на уровне середины плоской части цилиарного тела; передний эпицилиарный (коронарная связка), идущий поверх задней трети цилиарных отростков; и ретролентальный (fasciculus retrolentalis) – позади экватора хрусталика. Оба эпицилиарных пояса (передний и задний) связаны с ресничным телом радиальными витрео-цилиарными волокнами, а ретролентальный пояс (fasciculus retrolentalis) – с задней капсулой хрусталика посредством связки Вигера. Кроме того, существует множество более тонких фибриллярных систем, которые присоединяют основные волокна к ресничному телу, соединяют прилегающие ресничные отростки или проникают в стекловидное тело [300, 381].

Совершенствование методов исследования в наши дни приводит к внесению поправок к классическим представлениям об архитектонике связочного аппарата. Так, например, в работах ряда ученых 1970-80-х годов (Davanger M., 1975; Reich M., 1975; Streeten B., 1978; Albrecht M. и Eishner G., 1982; и др.) описывалась отдельная гиалоидо-цилиарная порция волокон, идущих от цилиарного тела и фиксирующихся к ПГМ у линии Эггера [86, 113, 381]. В 2006 году A. Bernal с соавторами с помощью сканирующей электронной микроскопии продемонстрировал, что вышеописанная группа волокон – не что иное, как задние цилио-капсулярные волокна, которые идут от цилиарного тела к капсуле хрусталика не по прямой траектории, как считалось прежде, а сначала устремляются к передней гиалоидной мембране, вплетаются и в ее

составе достигают линии Эггера (Рисунок 1.1) [113].

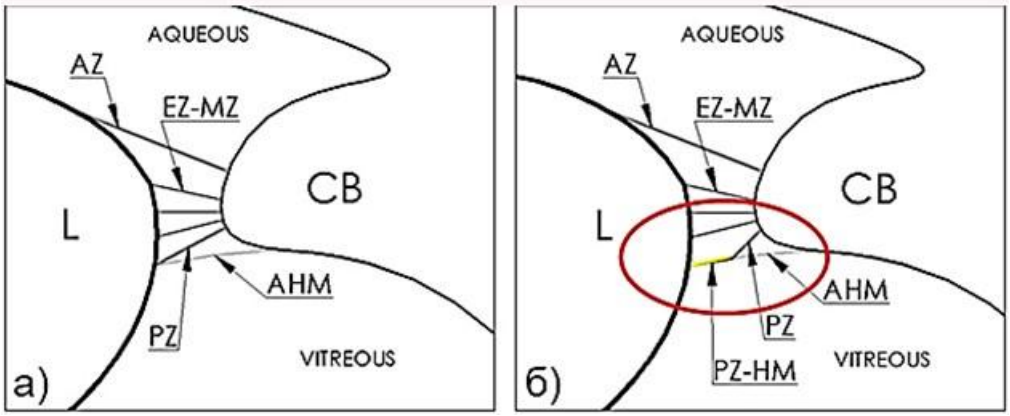

Рисунок 1.1. А – Классическое представление об архитектонике зонулярного аппарата; Б – Новый взгляд – задняя порция цилиарных волокон вплетается в переднюю гиалоидную мембрану (Bernal A. et al., 2006): L – хрусталик; CB – цилиарное тело; AZ – передние волокна, anterior zonule; EZ-MZ – экваториальные и меридиональные волокна; PZ – задние волокна; AHM – передняя гиалоидная мембрана PZ-HM – задние волокна, внедренные в гиалоидную мембрану

Таким образом, передние слои стекловидного тела, помимо основной зоны плотного прикрепления по зубчатой линии сетчатки, имеют несколько циркулярных поясов фиксации с цилиарными телом и капсулой хрусталика (передняя и задняя эпицилиарные связки, связка Вигера и задняя порция цилио-капсулярных волокон).

Относительно морфологии задней капсулы хрусталика, ограничивающей ВЛИ спереди, казалось бы, нет дискуссий. Капсула хрусталика – это базальная мембрана эпителиальных клеток и, подобно другим базальным мембранам, она богата коллагеном IV типа, а также содержит I, III и V типы коллагена. Капсульный мешок неоднороден и имеет кольцевидные зоны утолщения [28, 240]. Самой тонкой (0,001–0,006 мм) является центральная часть задней капсулы, расположенная в пределах кольца гиалоидо-капсулярной адгезии. Локальное утолщение задней капсулы на периферии в биомеханическом плане представляет собой укрепленную «для прочности» зону фиксации связочного аппарата хрусталика. Хотя капсула не содержит эластических волокон, она исключительно растяжима и постоянно находится под действием внешних сил, то есть в напряженном состоянии [28].

Принято считать, что в пределах пространства Бергера отсутствует адгезия

между ЗКХ и ПГМ, а причина плотного гиалоидо-капсулярного контакта (связка Вигера) до сих пор остается неясной, так как не выявлено определенной морфологической идентификации этой зоны. Оба эти явления M. Albrect и G. Eishner (1982) исследовали в эксперименте с избирательным воздействием тяги на хрусталик и описали гиалоидо-капсулярную зону в виде одинарного циркулярного ряда равномерно расположенных волокон одинаковой толщины [86]. У авторов были некоторые сомнения, что эта система волокон является единственным связующим звеном между ПГМ и ЗКХ, так как в 10 из 24 исследуемых глаз была обнаружена дополнительная связующая мембраноподобная циркулярная структура, расположенная центральнее гиалоидо-капсулярных волокон.

В 2017 году Н.М. Кислицыной с соавторами при контрастировании передних кортикальных слоев выявлена обособленная анатомическая мембраноподобная структура в зоне пространства Бергера, связанная с ЗКХ и позволяющая предположить возможность существования не описанной ранее в литературе ретролентикулярной сумки [31].

Также наличие адгезии в пределах ретролентального пространства описано при дисгенезе ВЛИ. J. Van Looveren с соавторами (2018) при исследовании 134 случаев хирургии врожденной катаракты у детей в 54,7% выявили различную степень дисгенеза зоны ВЛИ – от ограниченной адгезии между задней капсулой хрусталика и передней гиалоидной мембраной до полного отсутствия пространства Бергера. Сопутствующими дисгенезу факторами были: персистирующая фетальная сосудистая сеть, задние формы катаракты и одностороннее помутнение хрусталика [407].

1.1.2. Инволюционные изменения витреолентикулярного тнтерфейса

Существенное влияние на конфигурацию витреолентикулярного интерфейса оказывают инволюционные процессы в его структурах. Капсула хрусталика с возрастом теряет эластические свойства и меняет свою толщину,

причем передняя капсула становится толще, а задняя, наоборот, истончается [240]. Возрастной синхизис и синерезис, как результат прогрессирующей реорганизации молекулярных сетей гиалуроновой кислоты и коллагена, приводит к уменьшению объема оформленного стекловидного тела, в результате чего может отслаивается гиалоидная мембрана. Отслойке ПГМ также способствует прогрессирующая несостоятельность связочного аппарата: снижение эластичности и лизис зонулярных волокон [2, 139, 381]. Соответственно трем циркулярным связкам зонулярного аппарата, G. Eishner (1973) выделил три формы передней отслойки стекловидного тела: ретролентальную, переднюю эпицилиарную и передне-заднюю эпицилиарную (Рисунок 1.2) [155, 168].

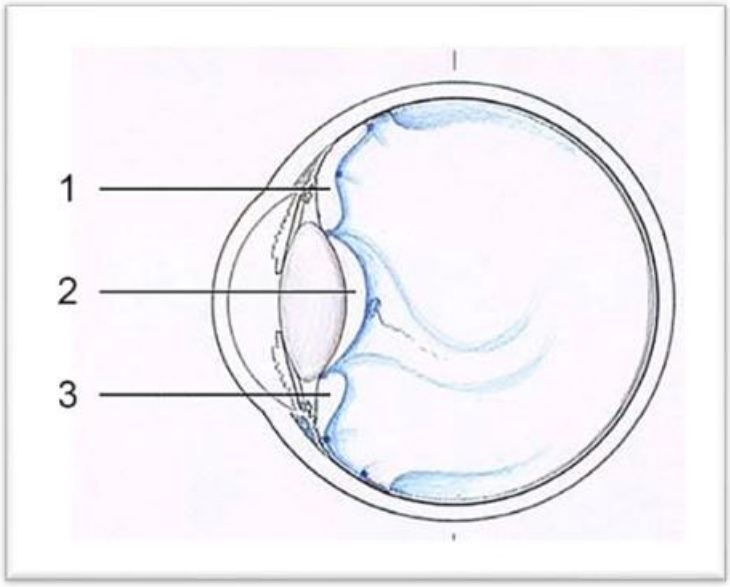

Рисунок 1.2. – Формы передней отслойки стекловидного тела по G. Eishner: 1 – комбинированная (передняя и задняя эпицилиарная), 2 – ретролентальная, 3 – передняя цилиарная. Авторский рисунок G. Eishner, 1973

Процесс деградации стекловидного тела проявляется также в деструкции передней гиалоидной мембраны [359]. Инволюционные изменения структур – зонулярная несостоятельность, лизис связки Вигера, расширение пространства Бергера, деструкция ПГМ – приводят к трансформации не только профиля ВЛИ, но и биомеханических характеристик всего гиалоидо-капсуло-зонулярного комплекса [2, 139].

1.1.3. Функциональное значение витреолентикулярного интерфейса

Анатомо-топографические характеристики витреолентикулярного интерфейса определяют его функциональное значение. Благодаря полиморфной разветвленной зонулярной сети, ВЛИ осуществляет каркасную функцию, фиксируя передние слои стекловидного тела и хрусталик, помогает поддерживать объем задней камеры и витреальной полости [359, 381].

Архитектура зонулярной системы определяет способ передачи сил на капсулу хрусталика. Тесная связь ПГМ со связочным аппаратом модулирует напряжение зонулярных волокон и определяет подвижность передних кортикальных слоев, внося свой вклад в аккомодацию и гидродинамику глаза [137, 277]. Выдвинута гипотеза, что пространство Бергера при аккомодации выступает в качестве жидкого интерфейса, оказывая меньшее, по сравнению со стекловидным телом, сопротивление при изменении задней кривизны хрусталика с самой тонкой зоной капсулы в пределах жесткого кольца связки Вигера [185, 395].

Барьерная функция ВЛИ обусловлена тем, что он, являясь по сути «мембраной» между передним и задним отрезком глаза, определяет характер отношений между стекловидным телом и камерной влагой, участвует в регуляции внутриглазного биохимического и структурного баланса. Избирательная проницаемость витреолентикулярного барьера обеспечивает интерстициальный транспорт при сохранении собственного гомеостаза переднего и заднего отрезков глаза. Так, например, вода между ними перераспределяется совершенно свободно, однако ограничено проникновение липидов, протеинов, гиалуроновой кислоты, энзимов и других субстанций [4, 324].

Среди исследователей нет однозначной трактовки в отношении терминологии и функциональных особенностей барьера. В литературе встречается множество терминов для его обозначения: витреолентикулярный,

гиалоидо-капсуло-зонулярный, лентико-зонулярный, капсулярный, передний витреальный, aqueous-vitreous, posterior chamber–anterior hyaloid membrane barrier [52, 142, 168, 232, 320, 324].

Нарушение барьера имеет механические, физиологические и биохимические аспекты. Еще в 1980 году C.D. Binkhorst описал «синдром барьерной депривации» после интракапсулярной экстракции катаракты как потерю стабильности внутри стекловидной полости (витреодонез) и недостаточную стабильность внутри афакического глаза (эндофтальмододез) [115]. Известно, что нарушение витреолентикулярного барьера при хирургии или травме может привести к диффузии гиалуроновой кислоты в камерную влагу, гидратации стекловидного тела с понижением его «каркасных» свойств и повышению проницаемости для простагландинов и ангиогенных факторов, что может вызвать макулярный отек, рубеоз радужки, отслойку сетчатки и другие осложнения [115, 168, 320, 324].

Однако имеются различные мнения относительно ключевой структуры ВЛИ, играющей основную барьерную роль [52, 142]. Избирательная проницаемость капсулы хрусталика по отношению к отдельным субстанциям с низкой и высокой молекулярной массой изучены in vitro и in vivo [320, 324]. Капсула свободно пропускает воду, ионы и другие молекулы небольшого размера, соизмеримые с размером гемоглобина, но является довольно мощным барьером на пути бактерий, воспалительных клеток, крупных белковых молекул и т.п. Это позволило отдельным авторам рассматривать хрусталиково-зонулярную мембрану как решающий фактор в барьерной функции ВЛИ [28].

В этой связи стоит заметить, что вопрос, образует ли циннова связка непрерывную мембрану вокруг хрусталика, дискутировался с давних пор. Представление ресничного пояска как мембраноподобной структуры отражено в ранних анатомических описаниях виртуальных пространств – канала Ганновера (Hannover, 1845) и канала Пети (Petit, 1728). Было обнаружено, что в эксперименте пузырьки воздуха (Petit, 1728) или яичный белок (Berger, 1887) легко попадают и сохраняются между волокнами связки, то есть могут быть

использованы для визуализации этих виртуальных пространств [цит. по 272, 381]. Это явление, вероятно, было связано с поверхностным натяжением липких зонулярных пучков, покрытых мукополисахаридным гелем с целью защиты от протеолитических ферментов водянистой влаги. Наличие этого покрытия объясняет поведение цинновой связки как барьера для макромолекул. Современные исследования показывают, что связочный аппарат представляет собой прерывистую систему пучков волокон, позволяющую отдельным субстанциям (например, воспалительным клеткам и пигменту) проникать между зонулярными пучками. Кроме того, существует прямой контакт водянистой влаги с передней гиалоидной мембраной [112, 381].

По мнению ряда исследователей, барьер между водянистой влагой и витреальной полостью определяется лишь передней гиалоидной мембраной [52, 232, 293]. V. De Groot с соавторами (2003) изучал проницаемость флюоресцеина из передней камеры в стекловидное тело в трех группах пациентов: после неосложненной факоэмульсификации катаракты с задним капсулорексисом и без него, то есть с сохранением структуры переднего гиалоида, а также в случаях осложненной хирургии катаракты с разрывом задней капсулы и выпадением стекловидного тела. Было показано, что основным фактором, приводящим к нарушению барьерных свойств ВЛИ, является повреждение передней гиалоидной мембраны [142]. Этот тезис подтверждает ОКТ-анализ морфологии макулы после хирургии катаракты с первичным задним капсулорексисом. В работах разных авторов отмечено, что ключевым моментом таких вмешательств является интактность ПГМ, а отсутствие клинического макулярного отека является индикатором сохранности витреолентикулярного барьера [52, 380, 436].

1.1.4. Практические аспекты

Знание архитектоники ВЛИ, а также его особенностей в разных возрастных группах имеет большое практическое значение. Сохранение

целостности структур интерфейса является одним из очевидных условий предотвращения интра- и послеоперационных осложнений в хирургии катаракты. Тем не менее, в серии экспериментальных работ было показано, что даже при соблюдении стандартного алгоритма факоэмульсификации с сохранением интактной задней капсулы хрусталика возможно два варианта повреждения ВЛИ: тотальная отслойка и ограниченные разрывы передней гиалоидной мембраны. Эти скрытые осложнения могут быть индуцированы чрезмерной ирригацией растворов в переднюю камеру глаза, нестабильностью интраоперационной гидродинамики, а также избыточной гидродиссекцией кортикальных слоев хрусталика [11, 231, 232].

В других исследованиях возможность индуцированной отслойки ПГМ изучалась с целью разработки методики удаления мембраны как матрицы для фиброваскулярной пролиферации у пациентов с диабетом. Интраоперационно – после активной ирригации растворов в переднюю камеру – в половине случаев при эндоскопическом контроле была выявлена отслойка ПГМ [401].

В последние годы в хирургии хрусталика расширился круг манипуляций на задней капсуле в виде капсулорексиса и его модификаций для предотвращения появления вторичной катаракты. Ключевым моментом первичного заднего капсулорексиса (ПЗКР) является сохранение интактной передней гиалоидной мембраны, что обеспечивается особенностями хирургической техники, а при фемтолазерной процедуре – возможностью интраоперационного ОКТ-контроля [7, 66, 67, 147, 190, 293]. В ряде исследований при анализе отдаленных результатов и оценке эффективности метода ПЗКР была показана возможность миграции клеток хрусталикового эпителия по ПГМ и формирование вторичной катаракты в оптической зоне [172, 392, 393, 410]. Особенно высокая активность этих процессов наблюдается в педиатрической практике, поэтому в ряде клиник в качестве стандарта при хирургии катаракты у детей выполняется передняя витрэктомия с целью удаления переднего гиалоида как субстрата для клеточной миграции [67, 147, 276]. Тем не менее, даже такой объем оперативного вмешательства не является

гарантией предотвращения помутнения в области зрительной оси [54, 410]. Соответственно, вопрос о целесообразности и безопасности выполнения данных процедур в свете нарушения целостности гиалоидо-капсуло-зонулярного барьера продолжает дискутироваться.

По этой причине ведется разработка различных модификаций ПЗКР с «захватом» капсулярного отверстия оптикой интраокулярной линзы: «optic buttonholing», «optic entrapment», «double optic capture» и «bag-in-the-lens» [182, 187, 394, 396, 435]. Авторы отмечают, что ценность этих методов заключается в создании препятствия для миграции эпителиальных клеток хрусталика под задней поверхностью ИОЛ, так как края переднего и заднего капсулорексиса «слипаются и запечатываются», и эпителиальные клетки хрусталика могут мигрировать лишь в пространстве между передней и задней капсулой [293, 435]. При выполнении «захвата» заднего капсулорексиса часть ИОЛ помещается в ретролентальное пространство, поэтому перед выполнением этой манипуляции рекомендуется выполнять индуцированную отслойку ПГМ с помощью вискоэластичного раствора высокой вязкости [293]. И хотя это позволяет сохранить целостность передней гиалоидной мембраны, но снижает стабильность ВЛИ в целом. В связи с этим сохраняется необходимость тщательной оценки существующих оперативных технологий и поиска новых решений.

Таким образом, современные данные об анатомо-топографических особенностях витреолентикулярного интерфейса расширяют наши представления о взаимодействии различных структур глаза, углубляют понимание некоторых функциональных процессов, открывают возможность оптимизации подходов к хирургии хрусталика для снижения рисков осложнений, улучшения анатомических и функциональных результатов. Однако из-за трудностей визуализации многие клинико-морфологические аспекты ВЛИ были исследованы недостаточно и нуждаются в уточнении, что становится возможным с широким внедрением в офтальмологическую практику технологии оптической когерентной томографии.

1.2. Псевдоэксфолиативный синдром и катаракта

1.2.1. Псевдоэксфолиативный синдром как предиктор развития катаракты

Псевдоэксфолиативный синдром (ПЭС), наряду с возрастом, является значимым фактором риска развития катаракты, а его проявления создают неблагоприятный «фон», усугубляющий ее течение, хирургическое лечение и последствия [156, 225].

Псевдоэксфолиативный синдром – системный возраст-ассоциированный, генетически обусловленный эластоз. Суть заболевания состоит в нарушении структуры экстрацеллюлярного матрикса, избыточной продукции и накоплении патологического внеклеточного материала в различных интра- и экстраокулярных тканях [312, 339, 350]. Синдром выявляется у пациентов старше 50 лет, и его частота прогрессивно возрастает с каждой декадой. Во всем мире в возрастной группе старше 60 лет поражение ПЭС достигает 10-40% в зависимости от региона [35, 83, 157, 303]. Распространение синдрома характеризуется значительной географической неоднородностью и имеет наибольший удельный вес в ряде стран Северной Европы [93, 157, 218, 303]. Россия входит в число стран-лидеров с высокой частотой ПЭС, что обуславливает большой интерес к проблеме отечественных авторов [10, 18, 36, 35, 50, 63, 65, 81].

Впервые клинические проявления синдрома описал в 1917 году финский офтальмолог J.G. Lindberg [267]. Он наблюдал наличие голубовато-серого материала по краю зрачка у половины своих пациентов с хронической глаукомой. В 1926 году A. Vogt назвал это состояние «капсулярной глаукомой», поскольку считалось, что «чешуйчатый» материал может возникать в результате расслоения передней капсулы хрусталика [420]. Более поздние исследования исключили капсулярное происхождение синдрома и указывают на незначительную роль хрусталика в механизме патогенеза,

поскольку патологический материал образуется в псевдофакических и афакических глазах [247]. В 1954 году офтальмопатолог G. Dvorak-Theobald присвоил этому заболеванию термин «синдром псевдоэксфолиации» из-за наблюдаемых отложений ПЭ-материала на цилиарном теле, зонулярных волокнах и капсуле хрусталика [153].

Несмотря на почти столетнюю историю изучения ПЭС, в современной офтальмологии отсутствует единая теория его этиологии и патогенеза. В научной литературе существует ряд концепций возникновения и развития ПЭС. Наиболее распространенной является теория эластоза и патологии базальных мембран, основанная на постулате о нарушении синтеза и сборки межклеточного матрикса, приводящего к изменению морфофункциональных свойств соединительной ткани, образованию и депонированию аномального экстрацеллюлярного материала, представляющего из себя комплекс микрофибрилл и аморфного материала, содержащий компоненты базальных мембран, эластин, тропоэластин, амилоид Р, гликозилированные гликопротеины и протеогликаны, ферменты, участвующие в функционировании внеклеточного матрикса и др. [36, 158, 339, 351].

Этиопатогенез заболевания включает как генетические, так и негенетические факторы. Исследования G. Thorleifsson с соавторами (2007) и других авторов выявили, что основным генетическим фактором риска развития ПЭС являются полиморфизмы гена лизилоксидазоподобного фермента (LOXL1), ответственного за фермент, катализирующий синтез эластиновых волокон [126, 218, 399]. К негенетическим факторам риска развития синдрома относят возраст, сердечно-сосудистую патологию, травму, состояние иммунитета, курение и даже географические районы проживания, в том числе в более высоких широтах [93, 223].

Патогенез псевдоэксфолиативного синдрома является мультифакторным процессом. Многообразие и даже парадоксальность некоторых его проявлений, мозаичность исследований создают сложности в формировании окончательного понимания всех механизмов возникновения и развития ПЭС [35, 350]. Анализ

современной литературы позволяет выделить основные факты, являющиеся составными звеньями патогенеза синдрома:

- связь ПЭС с возрастом пациента и наличием патологии сердечно-сосудистой системы;

- низкая резервная мощность системы антиоксидантной защиты глаза и нарушение репарации при фотооксидации;

- активация профиброгенных стимулов в ответ на оксидативное повреждение и включение адаптационных программ реакции клеток при развитии синдрома ишемии/реперфузии;

- нарушение гистогематических барьеров, в том числе гемато-аквеозного, сопровождающееся изменением состава внутриглазной жидкости и содержания регуляторных молекул;

- преимущественное поражение структур переднего отрезка глаза;

- ассоциация псевдоэксфолиативного материала с базальной мембраной эндотелия или эпителиев, что отражает нарушение межтканевых отношений;

- нарушение метаболизма межклеточного матрикса, в частности эластических волокон и компонентов базальных мембран, что сопровождается дисбалансом между MMP и TIMP [63, 102, 252, 352].

Глаз является основным местом манифестации клинических проявлений синдрома, патологическая аккумуляция ПЭ-материала – патогномоничный признак проявления заболевания – отмечается во всех структурах переднего отрезка глаза [136, 350, 352]. Ранние проявления синдрома отмечаются в заднем эпителии радужки и ее строме, эпителии цилиарного тела и его отростков, а также в соединительной ткани цилиарного тела и цинновой связки. Эти структуры, формируя гемато-аквеозный барьер, ответственны за продукцию и поддержание адекватного химического состава водянистой влаги. При нарушении барьера в камерной влаге повышается концентрация белка, снижается уровень ключевых антиоксидантов – аскорбиновой кислоты и глютатиона, что отражает выраженность оксидативного стресса. Кроме того, изменяется концентрация ряда факторов роста, интерлейкинов и модуляторов

ремоделирования матрикса MMP и TIMP. Для ПЭС характерен повышенный уровень таких факторов роста как bFGF, TGF-b, CTGF, VEGF. Ключевым фиброгеном является TGF-b1. Его экспрессия при ПЭС значительно повышена, а его концентрация является прогностическим фактором риска развития катаракты и глаукомы [63, 352]. Глазные проявления синдрома в виде иридо-, зонуло-, цикло-, керато-, фако- и трабекулопатии имеют двусторонний характер течения с возможной асимметричной манифестацией процесса [62, 63, 352].

Наиболее ранним клиническим признаком ПЭС является пигментная дисперсия. Распыление пигмента по структурам переднего отдела глаза происходит до появления эксфолиативного материала в доступных осмотру зонах [62, 81]. При тщательном биомикроскопическом исследовании на всей поверхности передней капсулы хрусталика до момента образования типичных отложений ПЭ-материала можно наблюдать диффузно-матовую гомогенную пленку, состоящую из слоя микрофибрилл. Постепенно прекапсулярный слой становится толще, при экскурсиях радужной оболочки формируются очаговые дефекты в средней периферической зоне передней капсулы хрусталика (ПКХ), чаще начиная с верхнего носового квадранта («миниПЭС»), в дальнейшем увеличиваясь, сливаясь и образуя классическую картину манифестирующего ПЭС [352].

Эти важнейшие для диагностики моменты были отражены при классификации проявлений синдрома. На сегодняшний день существует несколько классификаций ПЭС – T. Jerndal (1986), H.M. Nizankowska (2001), А.П. Нестеров (2008), основанных на едином хронологическом принципе. I стадия – самые ранние проявления в виде деструкции зрачковой пигментной каймы и дисперсии пигмента на структурах переднего отрезка, II стадия – появление эксфолиативного материала на видимых структурах переднего отрезка глаза [49, 215, 318]. Существует классификация G.O. Naumann с соавторами (1998), базирующаяся на электронно-микроскопических исследованиях, основой которой являются изменения капсулы хрусталика [312]. В российской научной литературе большое распространение получила

классификация Е.Б. Ерошевской (1997), основанная на нарушении диафрагмальной функции радужной оболочки и выделяющая три степени выраженности ПЭС. Такой подход удобен при хирургическом лечении катаракты, осложненной синдромом [25].

Внедрение ультразвуковой биомикроскопии положило начало УБМ-классификациям ПЭС K. Inazumi с соавторами (2002) и Х.П. Тахчиди с соавторами (2004) [64, 209]. В отечественной классификации, разработанной Х.П. Тахчиди, Э.В Егоровой и Д.Г. Узунян в 2004-2007 годах, было определено 4 стадии патологического процесса и проведены параллели с клиническими проявлениями синдрома. Безусловной заслугой авторов является выделение доклинических УБМ-признаков ПЭС [64].

Своевременная диагностика признаков синдрома имеет большое клиническое значение, так как хорошо известно, что он, являясь триггером развития катаракты и глаукомы, усугубляет течение и лечение этих заболеваний и обуславливает высокие хирургические риски [156, 225].

1.2.2. Катаракта на фоне псевдоэксфолиативного синдрома: клинико-морфологические особенности, оценка хирургических рисков

Несмотря на большой технологический прогресс, и в наши дни факоэмульсификация катаракты у пациентов с ПЭС представляет значительные трудности для хирургов [42, 109, 347, 415]. Наиболее распространенными интраоперационными осложнениями, освещенными в многочисленных работах, являются: разрыв задней капсулы хрусталика, зонулодиализ, выпадение стекловидного тела, дислокация хрусталика или ИОЛ, ретролентальный блок. В раннем послеоперационном периоде описывают реактивную гипертензию, воспалительные явления, проявления декомпенсации роговичного эндотелия. Среди осложнений отдаленного периода наиболее специфичными для ПЭС считаются фимоз переднего капсулорексиса с контрактурой КМХ, помутнение ЗКХ и дислокация комплекса «КМХ-ИОЛ»

[165, 228, 365, 415].

Высокие хирургические риски и их последствия обусловлены патологическими проявлениями ПЭС. Интраокулярная локализация ПЭ-материала приводит к вовлечению в процесс структур иридоцилиарной системы с последующей васкулопатией, дистрофией и гипоксией переднего отрезка глаза; нарушению функции трабекулярного аппарата с формированием ретенции внутриглазной жидкости; полимофизму и снижению плотности эндотелиальных клеток роговицы, развитию помутнения хрусталика [65, 81]. В результате формируется неблагоприятный «хирургический фон», сопровождающий катаракту при ПЭС: нарушение диафрагмальной функции радужки, дегенерация капсульного мешка, слабость связочного аппарата, дистрофия роговичного эндотелия, большое ядро хрусталика с высокой плотностью, трабекулопатия и др. Большинство авторов выделяют недостаточный мидриаз и слабость связочного аппарата в качестве основных факторов риска и причин возникновения осложнений при хирургии катаракты [225, 227, 365, 366, 415, 416].

Слабая интраоперационная дилатация зрачка обусловлена тем, что патологический материал в стенках кровеносных сосудов и строме радужной оболочки вызывает ее атрофию, а также может приводить к механической обструкции, препятствующей мидриазу [102, 109, 228]. Кроме того, адгезия псевдоэксфолиативного материала к пигментному эпителию радужки и передней капсуле хрусталика может вызвать механическое ограничение движений зрачка. Недостаточный интраоперационный мидриаз препятствует созданию непрерывного криволинейного капсулорексиса оптимального размера, обуславливает ухудшение визуального контроля на всех этапах операции и возможности тщательной очистки капсульного мешка хрусталика [85].

Накопление фибриллярного ПЭ-материала на волокнах цинновой связки ведет к их протеолитическому распаду, что проявляется снижением упруго-эластичных свойств и самопроизвольной фрагментацией волокон, а, в итоге,

утратой адекватной поддержки хрусталика [109, 169, 352]. По различным данным литературы, встречаемость подвывиха хрусталика и/или факодонеза при ПЭС колеблется от 8,4 до 10,6% случаев [228, 251]. Клинические признаки, указывающие на зонулярную слабость, включают факодонез, иногда иридодонез, мелкую или неравномерную переднюю камеру, узкий иридокорнеальный угол и асимметрию глубины передней камеры [124, 251, 389]. Иридодонез в присутствии факодонеза обычно менее выражен из-за повышения ригидности радужки на фоне ее ишемической атрофии [165]. Мелкая передняя камера при нормальной передне-задней оси глаза у пациентов с ПЭС, по мнению D. Chang, является самым зловещим признаком, так как неизменно указывает на чрезвычайно слабые связки [75].

Однако реальная степень слабости цинновых связок может быть оценена во время операции, когда хирург наблюдает чрезмерное движение хрусталика или образование капсульных складок при механическом воздействии: выполнении капсулорексиса, имплантации интраокулярной линзы и т.п. [186, 228]. В работе В.В. Потемкина с соавторами (2018) при первичном осмотре у пациентов с ПЭС подвывих хрусталика 1 степени встречался у 9,5%, а при интраоперационной оценке этот показатель повысился в три раза. Авторами была предложена классификация слабости связочного аппарата хрусталика, основанная на принципе оценки сопротивления капсульного мешка выполняемым манипуляциям [56].

Зонулопатия, являясь ведущим фактором риска при ПЭС, создает трудности при выполнении всех этапов факоэмульсификации, однако слабость связочной поддержки хрусталика при ПЭС следует рассматривать в комплексе с дистрофическими изменениями капсульного мешка хрусталика, формирующими комплексный синдром несостоятельности связочно-капсульного аппарата хрусталика (СКАХ) [39].

Биомеханические характеристики КМХ определяются множеством факторов и меняются в процессе инволюции [240]. Морфологическими исследованиями установлено, что капсульный мешок неоднороден, имеет

кольцевидные зоны утолщения, толщина задней капсулы хрусталика (1–6 мкм) в 3-5 раз меньше передней [24, 41, 204, 257]. С возрастом задняя капсула истончается, а передняя капсула становится толще и неравномернее, что может затруднить выполнение переднего капсулорексиса. Установлена прямая связь между прочностью капсулы и ее толщиной, наименьшей прочностью характеризуется центральная зона задней капсулы [29, 32, 53, 77]. На фоне ПЭС эти характеристики ухудшаются [32, 77]. Истончение ЗКХ в сочетании с деградацией связочной поддержки приводит к нестабильности (симптому «патологической подвижности») задней капсулы при выполнении факоэмульсификации с повышением риска ее повреждения [72].

Еще одним осложнением, связанным с несостоятельностью связочного аппарата, является нарушение гидродинамики при факоэмульсификации с развитием синдрома девиации инфузионных потоков (aqueous misdirection syndrome) и затеканием жидкости в ретролентальное пространство, что может привести к гидратации стекловидного тела и/или ретролентальному блоку [347].

Таким образом, нестабильность СКАХ затрудняет выполнение всех этапов факоэмульсификации катаракты, что может привести к разрыву КМХ, зонулодиализу, выпадению стекловидного тела, дислокации ядра или ИОЛ и др. [109].

Результаты сравнительных исследований частоты осложнений интра- и раннего послеоперационного периода при наличии и отсутствии псевдоэксфолиативного синдрома довольно противоречивы. Некоторые авторы отмечали, что частота осложнений, включающих зонулодиализ, капсулярные разрывы, выпадение стекловидного тела, была в 3-5 раз выше при ПЭС, чем в контрольной группе [21, 251, 366, 415].

Напротив, в других работах сообщается о сходных показателях у пациентов с синдромом и без него [9, 34, 56, 348]. Так, в исследовании M.Hyams с соавторами (2005), включающем 137 глаз с ПЭС и 1364 глаз без синдрома, показано отсутствие статистически значимой разницы между двумя

группами в частоте интраоперационных осложнений (5,8% – в группе ПЭС против 4,0% – в контрольной группе) [207]. В исследовании, проведенном B.J. Shingleton с соавторами (2008) также не было достоверной разницы между двумя группами в частоте интра- и послеоперационных осложнений, хотя авторы отметили увеличение необходимости в витрэктомии (3,6%) из-за зонулодиализа при ПЭС [369].

Такая вариабельность результатов объясняется влиянием множества факторов: различиями в выраженности проявлений ПЭС и сопутствующей патологии, плотности хрусталика, степени оснащенности, уровне мастерства хирурга и др. Очевидно, что частота осложнений хирургии катаракты должна коррелировать со степенью выраженности проявлений синдрома. Так, в более позднем исследовании B.J. Shingleton с соавторами (2010) были определены факторы высокого хирургического риска: факодонез, иридодонез или подвывих хрусталика; асимметрия глубины передней камеры, предшествующие сложности удаления катаракты на парном глазу. Группа высокого риска составила 122 (11,5%) из 1059 глаз. Было выявлено статистически значимое различие в возникновении выпадения стекловидного тела и необходимости витрэктомии между случаями высокого риска и без него – 15,6 и 2,0% соответственно [368]. M. Kuchle с соавторами (2000) показали, что у пациентов с ПЭС, глубина передней камеры которых составляла менее 2,5 мм, частота таких интраоперационных осложнений, как зонулярный диализ и выпадение стекловидного тела, была в четыре раза выше (13,4% против 2,8%) [251].

У пациентов с ПЭС закономерно ожидать сложностей послеоперационного течения как из-за «фоновой» патологии глазных структур, так и из-за трудностей, возникающих во время операции. Так, послеоперационная декомпенсация состояния роговицы с развитием отека является следствием исходной эндотелиопатии, а также необходимости увеличения продолжительности хирургической процедуры с повышением объемов ирригационной жидкости и экспозиции ультразвука [109, 207, 311]. Выявлено, что у пациентов с ПЭС в три раза выше доля потери эндотелиальных

клеток [199]. Однако, несмотря на аномальный эндотелий, наблюдаемый у этих пациентов, риск необратимой декомпенсации роговицы после хирургического вмешательства низок [427].

Исходная трабекулопатия и нарушение гематоофтальмического барьера при ПЭС являются предпосылками потенциального развития в послеоперационном периоде гипертензии и повышенной воспалительной реакции, хотя по этому поводу существуют противоречивые мнения. Так, в работе L. Droslum с соавторами (1993) выявлено, что послеоперационная гипертензия у пациентов с ПЭС встречается чаще, чем в контрольной группе [151]. Однако в других исследованиях было показано, что на фоне синдрома после факоэмульсификации наблюдается длительное устойчивое снижение ВГД [3, 40, 109, 249, 331, 336, 367]. Причем в некоторых исследованиях послеоперационное давление у пациентов с ПЭС понижалось статистически достоверно больше, чем в контрольной группе. Так, например, в исследовании B.J. Shingleton с соавторами (2003) среднее снижение ВГД составило 2,9 мм рт.ст. в группе ПЭС и 1,9 мм рт.ст. – в контрольной группе [366].

Существует предположение, что в глазах с клинически значимым ПЭС факоэмульсификация может частично очистить трабекулу от фибриллярного материала, что, возможно, и приводит к снижению внутриглазного давления [366, 369]. Другими факторами могут быть послеоперационное углубление передней камеры глаза с расширением ее угла [3, 40, 236]. Вопрос о том, может ли операция по удалению катаракты защитить от развития глаукомы при ПЭС, спорен. Согласно некоторым исследованиям, длительный эффект снижения давления, возникающий после хирургии катаракты, может снизить риск последующего развития глаукомы [249, 367].

Неоднозначно оценивается и выраженность послеоперационного воспаления при ПЭС. Ряд авторов сообщают о тенденции к повышению воспалительных реакций [150, 227, 228, 385]. В других работах сообщается о низком уровне воспалительных реакций в послеоперационном периоде, что указывает на отсутствие роли ПЭС в их возникновении [34]. Этот аспект

требует дальнейшего более глубокого изучения.

По мнению многих авторов, развитие технологии хирургии катаракты постепенно приводит к снижению частоты интра- и послеоперационных осложнений раннего периода у пациентов с данной патологией [274, 308, 365, 372]. Однако осложнения отдаленного периода факоэмульсификации катаракты при ПЭС по-прежнему вызывают всеобщую озабоченность и интерес, так как именно здесь в полной мере проявляется специфика синдрома.

1.2.3. Современные подходы к хирургическому лечению катаракты на фоне псевдоэксфолиативного синдрома

Внедрение новых методов и устройств в последние десятилетия способствовало повышению безопасности и успешности оперативного лечения катаракты при ПЭС [281, 308, 365]. Но, несмотря на инновации, лечение пациентов с данной патологией, по-прежнему, сопряжено с трудностями [44, 43].

Неадекватная дилатация зрачка при ПЭС может снизить визуализацию на всех этапах факоэмульсификации, включая капсулорексис, гидродиссекцию, удаление ядра хрусталика и имплантацию ИОЛ [85, 282]. Достижение интраоперационного адекватного мидриаза в некоторых случаях обеспечивается медикаментозным сопровождением с использованием нестероидных препаратов и мидриатиков [274, 281].

К сожалению, фармакологические подходы при интраоперационном миозе имеют ограничения, поэтому хирургам приходится прибегать к механическим способам расширения зрачка. Мануальные методы дилатации зрачка включают: синехиолизис, механическое растяжение с помощью крючков, микросфинктеротомия и ретракция радужки с использованием расширителей зрачка или ирис-ретракторов [103, 116, 127, 148, 152, 302, 319, 347, 409]. Однако хирургические манипуляции для увеличения размера зрачка небезопасны и имеют повышенный риск разрыва сфинктера и повреждения

радужной оболочки, кровотечения из ее сосудов [85]. Кроме того, существует опасность перерастяжения зрачкового края, что может привести к его неравномерности и атонии в послеоперационном периоде [228]. Небольшие степени дисфункции зрачка являются обычным явлением после манипуляций с радужной оболочкой при удалении катаракты [191]. Следствием интраоперационных манипуляций с радужкой на глазах с синдромом псевдоэксфолиации может стать послеоперационная фибриноидная реакция. Таким образом, факоэмульсификация катаракты при узком зрачке, по-прежнему, причисляется к сложным случаям [282].

Второй причиной высоких хирургических рисков при ПЭС является слабость СКАХ с зонулолизисом и хрупкой нестабильной капсулой хрусталика. Применение красителей может облегчить визуализацию капсулы хрусталика, а комплесное использование вискоэластичных препаратов способствует поддержанию объемов передней камеры и КМХ, помогает провести диссекцию кортикальных масс, закрыть дефекты при разрыве ЗКХ и волокон цинновой связки [101, 109, 228].

При выраженной слабости СКАХ используются капсульные кольца и/или ретракторы для поддержания капсулы хрусталика. Внутрикапсульное кольцо помогает восстановить контур капсульного мешка, расправить и равномерно растянуть ЗКХ, отчасти компенсировать слабость СКАХ, перераспределяя зонулярное напряжение, и обеспечить оптимальное положение и центрацию ИОЛ. В нескольких исследованиях было показано, что имплантатация внутрикапсульных колец (ВКК) уменьшает интраоперационные осложнения на глазах с ПЭС [108, 212, 333]. Некоторые авторы, используя внутрикапсульные кольца, отмечают при этом возможные сложности при удалении кортикальных масс, зажатых между капсулой и кольцом [109, 228]. В случае более обширного зонулолизиса рекомендуется использовать капсульные ретракторы на всех этапах гидродиссекции и факоэмульсификации с последующей имплантацией модифицированного ВКК с возможностью шовной фиксации к склере для обеспечения стабильности комплекса «КМХ-ИОЛ» [44, 133].

Для минимизации зонулярного интраоперационного стресса рекомендуется исключение избыточного наполнения передней камеры рабочими растворами, чрезмерной ротации, излишнего давления, осторожная гидродиссекция и гидроделинеация, щадящие гидродинамические параметры [56, 108, 212, 282]. Так, в экспериментальных работах S. Kawasaki с соавторами (2009) изучались процессы гидродинамики при факоэмульсификации, и была показана возможность повреждения при гидродиссекции и избыточной ирригации связочного аппарата и даже передней гиалоидной мембраны [231, 232].

Традиционные хирургические манипуляции при ПЭС могут быть чрезмерно агрессивными, вызывающими ятрогенный зонулодиализ и усугубляющими нестабильность связочно-капсульного аппарата хрусталика [365, 368, 376, 405]. Необходимость нестандартных подходов к оперативному лечению катаракты при ПЭС явилась поводом для разработки различных оригинальных методик с минимизацией зонулярного стресса на всех этапах [192, 233, 234, 244, 279, 430]. Бо*л*ьшая степень безопасности при удалении кортикальных масс может быть обеспечена использованием тангенциально ориентированных манипуляций в сочетании с плавным центростремительным вытяжением хрусталиковых масс [284].

Многие авторы сходятся во мнении, что хирургия катаракты при ПЭС является процедурой высокого риска, требует дополнительных манипуляций, опыта и тщательности выполнения всех этапов, но может быть проведена с минимальным количеством осложнений [34, 56, 308, 352, 372].

1.3. Отдаленные осложнения хирургии катаракты при псевдоэксфолиативном синдроме и их профилактика

К сожалению, успешное неосложненное завершение хирургического этапа лечения катаракты на фоне ПЭС не исключает появление таких отдаленных последствий, как вторичная катаракта, контрактура капсульного

мешка и дислокация комплекса «КМХ-ИОЛ». В основе патогенеза этих последствий хирургии катаракты лежат особенности процессов послеоперационной трансформации капсульного мешка и переднего отрезка глаза в целом, индуцируемые хирургией хрусталика [20, 23, 24, 74, 78, 80, 329].

1.3.1. Трансформация капсульного мешка хрусталика после хирургии катаракты

Основными задачами факоэмульсификации катаракты, помимо удаления помутневшего хрусталика, являются: стабильное, хорошо центрированное, изолированное от реактивных структур положение ИОЛ; достижение планируемого рефракционного результата и максимальное снижение рисков развития вторичной катаракты. С учетом этих обстоятельств, в течение многих лет формировалась современная технология факоэмульсификации, основанная на концепции закрытого капсульного мешка и теории «no space – no cells». Ее ключевыми технологическими моментами являются: внутрикапсульная фиксация ИОЛ; круговой передний капсулорексис, диаметр которого меньше диаметра оптики ИОЛ; адгезия передней капсулы (края капсулорексиса) к передней поверхности ИОЛ; адгезия между передним и задним листками КМХ с образованием круговой спайки; формирование капсулярного барьера вследствие перегиба ЗКХ вдоль острого заднего края оптической части ИОЛ; адгезия ЗКХ к задней поверхности оптики ИОЛ [99, 314, 317].

В результате этих процессов происходит плотное «запечатывание» ИОЛ в сокращающийся капсульный мешок с формированием кругового механического барьера для потенциальной миграции в оптическую зону клеток хрусталикового эпителия (КХЭ) – источника развития вторичной катаракты. При этом А-клетки – субпопуляция КХЭ, выстилающие изнутри переднюю капсулу, трансформируются в миофибробласты, синтезирующие коллаген, приводящий к «склеиванию» между собой свободных от контакта с ИОЛ переднего и заднего капсульных листков и формированию, в конечном итоге,

кругового капсулярного барьера. Оставшаяся после операции часть субпопуляции Е-клеток хрусталикового эпителия оказывается заключенной в тесном экваториальном пространстве КМХ [98, 99, 317]. Широкое внедрение описанного стандарта хирургии катаракты, при очевидных преимуществах, не решило проблемы отдаленных осложнений и даже, в некоторой степени, способствовало увеличению их частоты [134, 138, 334, 375].

Формирование комплекса «КМХ-ИОЛ» – многофакторный процесс, зависящий от многих хирургических обстоятельств, типа ИОЛ, наличия внутрикапсульного кольца, состояния СКАХ и витреолентикулярного интерфейса. Важнейшим условием получения долговременного стабильного результата хирургии катаракты является оптимальный баланс центробежных и центростремительных напряжений в системе «КМХ – связочный аппарат», эластичность компонентов которого в норме позволяет сохранять динамическое равновесие [28, 53, 57]. В осложненных случаях процессы биологической трансформации тканей КМХ приводят к усиленному сокращению передней капсулы хрусталика, развитию фимоза отверстия переднего капсулорексиса и контракционного капсулярного синдрома. Чрезмерное сокращение КМХ, усиление и перераспределение напряжений в различных точках системы может стать индуцирующим моментом для преждевременной деградации связочного аппарата, децентрации и дислокации комплекса «КМХ-ИОЛ» [68, 141, 193, 287].

Послеоперационная трансформация заднего листка КМХ также может иметь различные проявления: от замедления процесса сокращения с «провисанием» ЗКХ до фиброза со складчатой деформацией [5, 61, 78, 444, 445]. Первичное отсутствие полного контакта ЗКХ с ИОЛ нередко отмечается при формировании комплекса «КМХ-ИОЛ» в то время, как адгезия задней капсулы к ИОЛ и своевременное формирование капсулярного перегиба вокруг заднего края оптической части линзы имеют важнейшее значение в предупреждении возникновения вторичной катаракты [278, 342, 390, 445].

Осложнения отдаленного периода хирургии катаракты достоверно чаще

встречаются на фоне псевдоэксфолиативного синдрома, что обусловлено как его специфичными морфологическими особенностями, связанными с изменением структуры СКАХ, так и прогредиентным характером течения с нарастанием выраженности проявлений синдрома в послеоперационном периоде [6, 68, 78, 196, 214].

Формирование комплекса «КМХ-ИОЛ» при ПЭС имеет свои особенности, обусловленные инволюционными изменениями вовлеченных структур: прогрессирующей несостоятельностью связочно-капсульного аппарата хрусталика со снижением эластических свойств и сократительной способности задней капсулы хрусталика; утолщением и неоднородностью передней капсулы с повышенным риском фиброзирования, деструкцией стекловидного тела и передней гиалоидной мембраны, передней отслойкой стекловидного тела, что, в целом, снижает его тампонирующие свойства [17, 63, 352, 357].

1.3.2. Контракционный капсулярный синдром

Контракционный капсулярный синдром (ККС), либо контрактура капсульного мешка, капсулофимоз, является проявлением фиброзирования КМХ как реакции субпопуляции А-эпителиоцитов на хирургическую травму и контакт с ИОЛ. В основе механизма развития этого осложнения лежит процесс эпителиально-мезенхимального перехода, в процессе которого А-клетки переднего хрусталикового эпителия трансформируются в миофибробласты, обладающие определенной сократительной способностью, с последующей дегенерацией и образованием волокнистой фиброзной ткани [1, 123, 210, 229, 299, 316]. Первые публикации с описанием ККС появились в 1993 году вслед за широким внедрением в хирургическую практику технологии переднего кругового капсулорексиса [141, 193, 286]. Синдром обычно развивается через 3-6 месяцев после операции факоэмульсификации, хотя описаны и более ранние случаи [132, 135, 194, 220, 255, 424, 425]. Частота его возникновения в общем

контингенте прооперированных пациентов составляет от 1,5 до 5% [403, 448]. Хирургическое вмешательство для репозиции или замены ИОЛ, по разным данным, требовалось в 0,2-3% случаев [88, 304, 403, 448].

По мнению многих авторов, сокращение КМХ вследствие миофибробластической метаплазии КХЭ может провоцироваться несколькими глазными и системными факторами риска, которые либо усиливают воспалительную реакцию, либо приводят к нестабильности гематоофтальмического барьера [230, 425, 442, 447]. Иммуногистологическими исследованиями установлено, что TGF-β2 является ключевым цитокином, играющим важную роль в трансдифференцировке КХЭ в миофибробласты и формировании фиброзных мембран [88, 107, 201, 432]. В качестве хирургических факторов риска ККС описаны: небольшой размер капсулорексиса, недостаточное удаление А-эпителиоцитов, объем хирургической травмы, тип ИОЛ [96, 135, 171, 197, 313, 343, 402, 403, 425, 424]. Капсулофимоз был отмечен практически при всех видах материалов, используемых для изготовления линз. Значительно меньше изучено влияние дизайна ИОЛ, в частности количества и материала гаптических элементов, на стабильность линзы [132, 238, 343].

Фимоз отверстия переднего капсулорексиса и контрактура капсульного мешка достоверно чаще встречаются при ПЭС [88, 100, 141, 196, 214, 230, 416]. В качестве других факторов риска развития контрактуры КМХ описаны миопия, увеит, пигментный ретинит, диабет и др. [89, 96, 107, 171, 201, 255, 230, 425].

Незначительное сокращение отвестия передней капсулэктомии наблюдается после любой операции факоэмульсификации [23, 24, 59]. Так, например, в ОКТ-исследовании Т.Н. Сиденко (2011) выявлено, что в течение первого месяца после неосложненной факоэмульсификации катаракты (ФЭК) происходит утолщение ПКХ и сокращение капсулэктомического отверстия на 13,82% (от 0,55 до 1,07 мм). Однако при ПЭС увеличение толщины ПКХ было более выражено, а сокращение диаметра переднего капсулорексиса составляло

14,93% [59].

Помутнение передней капсулы, фимоз отверстия переднего капсулорексиса и контрактура капсульного мешка являются последовательными стадиями процесса ККС. Начальная стадия фиброза ПКХ клинически проявляется ее помутнением без сокращения капсульного мешка, является наиболее легкой формой ККС и лишь препятствует периферическому осмотру сетчатки [89, 96, 106]. Последующее фиброзирование ПКХ приводит к значительному уменьшению как отверстия капсулэктомии, так и экваториального диаметра капсульного мешка [24]. Капсулофимоз крайней степени может привести к полной обструкции отверстия переднего капсулорексиса [162, 235, 307, 315]. ККС, влияя на положение ИОЛ, может быть причиной рефракционной ошибки. Астигматизм и/или гиперметропический сдвиг в рефракции пациентов с ККС отмечен в нескольких работах [76, 301, 325, 440, 441]. Возможны также более серьезные осложнения в виде отслойки цилиарного тела с вторичной гипотонией, синдрома увеальной эффузии [76, 259, 283, 286, 345, 422].

Прогрессирующее сокращение ПКХ провоцирует дисбаланс между центробежными и центростремительными силами натяжения в системе «КМХ-связочный аппарат», что может привести не только к дистопии отверстия капсулэктомии, наклону гаптических элементов и оптической части ИОЛ, но и к псевдофакодонезу, а при усугублении процесса – и смещению комплекса «КМХ-ИОЛ» разной степени: от децентрации до полной его дислокации в полость стекловидного тела.

1.3.3. Поздняя дислокация комплекса «капсульный мешок хрусталика-ИОЛ»

Дислокации ИОЛ подразделяют на ранние и поздние [140]. Поздняя, или отсроченная спонтанная дислокация ИОЛ, происходит не ранее трех месяцев, а в большинстве случаев – через несколько лет после успешно завершенной

операции удаления катаракты, описаны случаи спустя 18-25 лет [163, 213, 248, 334]. Средний временной интервал между удалением катаракты и операцией репозиции ИОЛ варьирует от 6,9 до 8,5 лет [140, 198, 213, 214, 271, 377]. Более короткие сроки возникновения этого осложнения выявлены на глазах с исходной зонулярной несостоятельностью, травматичным удалением катаракты, послеоперационными осложнениями, увеитом [213, 248]. Смещение ИОЛ обычно возникает при ее адекватной внутрикапсульной фиксации в комплексе с неповрежденной капсульной сумкой в результате прогрессирующей зонулярной несостоятельности, т.е. относится к дислокациям комплекса «КМХ-ИОЛ» («in-the-bag» дислокациям) [177, 188, 214, 237, 304, 365].

Ранняя дислокация ИОЛ происходит вне капсульного мешка и возникает из-за неправильной фиксации ИОЛ в нем, а также в случаях разрывов КМХ или цинновой связки [248, 288, 353]. Ранние и поздние дислокации ИОЛ различаются не только сроками, но и предрасполагающими факторами, методами профилактики и лечения. С момента внедрения переднего кругового капсулорексиса, обеспечивающего оптимальную фиксацию ИОЛ, частота ранних смещений ИОЛ значительно уменьшилась [140]. И наоборот, частота поздней внутрикапсульной дислокации ИОЛ возрастает с момента популяризации капсулорексиса [134, 138, 177, 188, 198, 213, 216, 237, 304, 323, 365, 375]. Ретроспективные исследования оценили совокупную вероятность всех типов дислокации ИОЛ от 0,2 до 3% случаев [134, 138, 177, 216, 334, 353, 370, 373]. Поздняя внутрикапсульная дислокация ИОЛ является небольшим подмножеством этой группы [140, 188, 198, 213, 214, 271].

Первый случай поздней спонтанной дислокации комплекса «КМХ-ИОЛ» в результате синдрома сокращения капсулы был описан в 1993 г. J.A. Davison [141]. В механизме этого осложнения имеют значение несколько факторов: пред-, интра- или послеоперационная травма с повреждением связочного аппарата, исходная зонулярная слабость и/или синдром сокращения капсулы [140, 177]. Сокращение капсульной сумки в некоторой степени может иметь

место после любой операции по удалению катаракты, но в присутствии прочной зонулярной поддержки не приводит к значительному смещению ИОЛ [188, 230]. В осложненных случаях сфинктерный эффект фиброза вокруг интактного капсулорексиса является фактором развития экстремального сокращения КМХ, что приводит к дополнительной нагрузке на потенциально ослабленные волокна цинновой связки [141, 196, 198, 214].

Зонулярная несостоятельность может быть как ведущей причиной дислокации комплекса «КМХ-ИОЛ», так и в комплексе с ККС. В 90% рассмотренных случаев поздних дислокаций ИОЛ выявлены зонулярная слабость и капсульный фимоз [198, 374]. Сочетание этих факторов значительно повышает риски при псевдоэксфолиативном синдроме. У пациентов с ПЭС, склонных к более выраженному сокращению передней капсулы хрусталика, спонтанная дислокация комплекса «КМХ-ИОЛ» дополнительно индуцируется протеолитическим воздействием ПЭ-материала на зонулярные волокна, что приводит к снижению их упруго-эластичных свойств и прочности на разрыв, частичной фрагментации [104, 141, 214, 351].

В многочисленных работах показано, что ПЭС является наиболее частой причиной поздней дислокации ИОЛ [26, 79, 109, 138, 140, 200, 213, 237, 241, 265, 287, 304]. В этих случаях средний интервал между операцией по удалению катаракты и вывихом ИОЛ составлял 5,5-8,5 лет [140, 163, 177, 188, 219, 248]. A.E. Østern с соавторами (2014) сообщили, что 9,1% пациентов имели двустороннюю позднюю дислокацию ИОЛ с коротким промежутком времени между обоими инцидентами [323]. Билатеральность этого осложнения при ПЭС наблюдалась также и другими авторами [198, 237, 424]. E. Liu с соавторами (2015) при гистопатологическом анализе эксплантированных спонтанно дислоцированных комплексов «КМХ-ИОЛ» продемонстрировали присутствие ПЭ-материала в большей доле случаев, чем было клинически диагностировано в предоперационном периоде [268].

Среди других факторов риска дислокации ИОЛ выделены высокая миопия, пигментный ретинит, глаукома, травмы, увеит, сахарный диабет,

острый приступ закрытоугольной глаукомы, предшествующая витреальная хирургия, большая экспозиция ультразвука при удалении хрусталика, длительность артифакии более 10 лет, старение и заболевания соединительной ткани [121, 177, 188, 198, 213, 248, 288, 364, 383, 391].

Значительный разброс данных о частоте поздних дислокаций ИОЛ может объясняться тем, что оценки были рассчитаны для разных популяций. В американском ретроспективном популяционном исследовании S.L. Pueringer с соавторами (2011) выявили совокупный риск вывиха ИОЛ после удаления катаракты: 0,1% – через 10 лет, 0,2% – через 15 лет, 0,7% – через 20 лет и 1,7% – через 25 лет [334]. Шведские популяционные исследования оценивают в 0,05% ежегодное возникновение случаев поздней «КМХ-ИОЛ» дислокации, требующей хирургического вмешательства, а десятилетняя совокупная частота в северной Швеции составила 1% [213, 304]. Эта десятикратная разница в 10-летнем риске дислокации ИОЛ может быть отражением более высокой распространенности синдрома псевдоэксфолиации в шведской популяции [334]. Зарегистрированная частота ПЭС в Швеции и скандинавских популяциях составляет от 18 до 40% у пациентов, перенесших операцию по удалению катаракты, или в аналогичной возрастной группе [157, 303].

Относительно небольшое общее число поздних дислокаций ИОЛ представляет собой лишь верхушку айсберга. Около трети катарактальных хирургов, опрошенных в начале 21 века, сообщили об этом осложнении в своей практике [128]. Многие авторы высказывают опасения относительно ожидаемого значительного увеличения подобных дислокаций ИОЛ, так как псевдофакическая популяция в мире быстро растет в результате улучшения качества и безопасности факоэмульсификации, расширении показаний к ней и увеличения продолжительности жизни [140, 150, 163, 177, 213, 214, 364].

1.3.4. Вторичная катаракта

Помутнение задней капсулы хрусталика, или вторичная катаракта (ВК), является самым распространенным осложнением отдаленного периода хирургии катаракты, представляющим медицинскую, социальную, финансовую и научную проблему [42, 299]. Вторичная катаракта является собирательным понятием, включающим различные патоморфологические процессы, приводящие к снижению прозрачности оптической оси и, следовательно, к ухудшению зрительных функций. Развитие вторичной катаракты является следствием трех феноменов: послеоперационной пролиферации, миграции и метаплазии двух субпопуляций клеток хрусталикового эпителия (А- и Е- клеток), протекающих на морфологической основе капсулы хрусталика, выступающей в качестве матрицы для этих процессов [99, 299, 313, 433].

Внутрикапсульная фиксация ИОЛ с формированием кругового капсулярного барьера и адгезией ЗКХ-ИОЛ как современный стандарт хирургии катаракты в значительной части случаев дает лишь временную отсрочку на 2-5 лет в формировании клинически значимой ВК [99, 114, 299, 317].

Пролиферация экваториальной субпопуляции КХЭ приводит к развитию одного из классических типов вторичной катаракты – кольца Soemmering, при увеличении которого происходит прорыв капсульного барьера, центростремительная миграция КХЭ с формированием другого классического типа ВК – шаров Elschnig [98, 299]. Обе упомянутые формы ВК относятся к регенераторным. Метаплазия А-клеток, редко Е-клеток в миофибробласты и их миграция на ЗКХ приводит к образованию фиброзной мембраны с помутнением капсулы. Фиброз является еще одним классическим типом ВК и самой распространенной причиной снижения зрения после хирургии хрусталика [299, 326, 433].

Свой вклад в помутнение оптической оси могут вносить складки ЗКХ.

Различают два типа складок: ранние, возникающие интраоперационно из-за неравномерного натяжения капсульного мешка гаптикой ИОЛ, и поздние, являющиеся следствием фибропластической деформации задней капсулы хрусталика [411]. В нескольких работах сообщается об оптических аберрациях и снижении остроты зрения при наличии складок [97, 99, 290]. Хотя другие авторы не подтверждают влияние ранних складок на зрительные функции [360, 411]. Кроме того, такие складки могут выступать в качестве путей, ускоряющих миграцию клеток эпителия по задней капсуле и формирующих направленный тип ВК [270, 290, 429].

Помутнение задней капсулы, по данным нескольких работ, у пациентов с ПЭС встречается чаще [6, 71, 250, 372]. Так, в ретроспективном исследовании M. Kuechle с соавторами (1997) в течение двух лет после удаления катаракты клинически значимое помутнение ЗКХ наблюдалось в 45% случаев в глазах с ПЭС и почти в два раза реже (в 24%) в контрольной группе [250]. Сходные данные были показаны в работе О.Л. Фабрикантова с соавторами в 2011 году. У пациентов после факоэмульсификации катаракты, осложненной ПЭС, в сроки от 10 месяцев до двух лет клинически значимый фиброз задней капсулы, потребовавший YAG-лазерной дисцизии, выявлен в 41% случаев [71]. В недавнем исследовании N. Soni с соавторами (2017) через год после хирургии катаракты у пациентов с ПЭС помутнение ЗКХ выявлено в 41,79% случаев [372].

Предполагается, что нарушение гематоофтальмического барьера является одной из причин повышенного риска помутнения задней капсулы в глазах с ПЭС [228, 250, 252, 398]. Это, в свою очередь, влечет за собой повышенный выброс воспалительных клеток и медиаторов воспаления в водянистую влагу, что провоцирует пролиферацию эпителиоцитов КМХ [253, 254]. Кроме того, узкий ригидный зрачок и слабость цинновых связок при ПЭС часто препятствуют тщательной очистке КМХ, а также требуют дополнительных манипуляций, что наносит дополнительную хирургическую травму, и, возможно, усиливает послеоперационную воспалительную реакцию [250].

Возможны и другие причины этого явления. Ведущая теория предотвращения вторичной катаракты «no space – no cells» предполагает адгезию между капсульными листками и ИОЛ, возникающую в процессе послеоперационной трансформации капсульного мешка [99, 317]. Однако первичное отсутствие контакта ЗКХ и ИОЛ при формировании комплекса «КМХ - ИОЛ» – распространенный вариант послеоперационных взаимоотношений этих структур [278, 342, 390, 445]. Для возникновения риска развития ВК имеет значение темп трансформации капсульного мешка хрусталика. Так, например, процесс капсульного перегиба вокруг края ИОЛ требует времени, и клетки хрусталикового эпителия могут мигрировать в центральную зону ЗКХ еще до его завершения. Кроме того, формирование капсульного перегиба вокруг края оптики ИОЛ при неполном прилегании задней капсулы приводит к замыканию остаточного объема жидкости в пространстве ЗКХ-ИОЛ с последующей частичной или полной резорбцией, что, в определенной мере, препятствует контакту ЗКХ-ИОЛ [273, 317].

Суммируя данные различных исследований с применением оптической когерентной томографии, можно выделить факторы, определяющие динамику и особенности трансформации пространства ЗКХ-ИОЛ: конструкция ИОЛ и свойства ее поверхности, эластичность КМХ, состояние зонулярного аппарата, тампонирующие свойства стекловидного тела, тщательность удаления вискоэластика из капсульного мешка, объем остаточной жидкости за ИОЛ после формирования кругового капсулярного барьера [273, 305, 317, 342, 390, 444, 445]. И, хотя нет подобных работ при ПЭС, очевидно, что специфика синдрома с высокой долей вероятности должна проявиться в особенностях трансформации капсульного мешка хрусталика. Снижение эластичности и дегенеративные изменения задней капсулы в сочетании со слабостью связочного аппарата могут приводить к ее деформации и образованию складок, способствующих фибропластической трансформации и пролиферации клеток хрусталикового эпителия [5, 61, 78].

Еще одной вероятной причиной высокого риска развития ВК при ПЭС

является потеря опоры для задней капсулы со стороны стекловидного тела. Возможно, деградация связки Вигера с увеличением ретролентального пространства приводит к отстоянию ЗКХ от оптики ИОЛ, нарушению формирования круговой капсулярной спайки, что облегчает центростремительную миграцию эпителиоцитов. Однако для детализации этих процессов требуются дальнейшие исследования.

1.3.5. Профилактика отдаленных осложнений хирургии катаракты на фоне псевдоэксфолиативного синдрома

Важнейшей задачей хирургического лечения катаракты на фоне ПЭС, помимо ее успешного завершения, является профилактика таких отдаленных осложнений, как контракционный капсульный синдром, поздняя дислокация ИОЛ и вторичная катаракта. Понимание особенностей патогенеза этих осложнений при ПЭС и выявление факторов риска определяет модифицированный подход к хирургии катаракты [177].

В качестве профилактики ККС предлагается комплекс мер: полировка передней капсулы, оптимальный размер капсулорексиса (не менее 5,5 мм), выполнение радиальных насечек по краю капсулорексиса в конце операции, минимизация хирургической травмы, медикаментозное купирование послеоперационного воспаления [71, 89, 135, 171, 228, 425].

Имплантация внутрикапсульного кольца (ВКК), по мнению одних авторов, может быть эффективным средством коррекции положения ИОЛ и сопротивления сокращению КМХ [325]. В других работах показано, что, хотя ВКК может увеличить сопротивление сокращению капсулы, однако это не всегда эффективно и не может препятствовать развитию ККС [91, 92, 162, 307, 384, 421]. Не все авторы являются сторонниками профилактической имплантации капсульных колец, считая, что они увеличивают вес всего комплекса «ИОЛ – КМХ – капсульное кольцо» и способствуют большей травме цинновых связок в ходе имплантации [56].

Различия в эффективности внутрикапсульных колец в сопротивлении процессу чрезмерного сокращения КМХ могут быть обусловлены большой вариабельностью упругих свойств у различных моделей [20, 33, 257, 262, 397, 414]. Так, например, S. Kurz с соавторами (2005) исследовали степень сжатия КМХ, имплантируя различные сочетания трех видов колец с разным поперечным сечением вместе с гидрофобной акриловой ИОЛ. Исследование показало, что ВКК могут препятствовать сжатию пропорционально размеру их поперечного сечения, т.е. в зависимости от упругих свойств [257].

Для пациентов высокого риска ККС рекомендуется тщательный послеоперационный мониторинг, а при появлении признаков фиброза передней капсулы – выполнение YAG-лазерной капсулотомии [71, 90, 130, 141, 145, 235, 443]. В недавних работах предложено фемтолазерное увеличение переднего капсулорексиса при развитии фимоза, имеющее, по мнению авторов, преимущества по сравнению с неодимовым YAG-лазером при лечении ККС [174, 356]. В запущенных случаях может быть выполнена хирургическая коррекция в виде надрезов края капсулорексиса или увеличения его размера с помощью микроножниц или витреотома, описано также двухэтапное лечение, комбинирующее лазерную и мануальную процедуры [92, 211, 243, 301, 325, 338, 384, 440]. Однако хирургические вмешательства по поводу ККС трудно дозируемы, могут сопровождаться осложнениями и не всегда эффективны [167, 301, 362, 404].

Предлагаемые профилактические меры по предотвращению дислокации комплекса «КМХ - ИОЛ» во многом сходны с вышеописанными при ККС, так как, по сути, это этапы одного патологического процесса [128, 230, 285, 321]. В качестве профилактики спонтанной дислокации комплекса «КМХ - ИОЛ», так же, как и при ККС, обсуждаются внутрикапсульные кольца, которые могут повысить стабильность, восстанавливая контур капсульного мешка и равномерно распределяя нагрузку между оставшимися неповрежденными зонулярными волокнами [108, 164, 261]. И хотя нет убедительных доказательств предотвращения дислокации ИОЛ с помощью ВКК,

теоретически их рутинное использование при ПЭС, по мнению отдельных авторов, обеспечивает разумную профилактическую меру [214, 306]. Кроме того, ВКК может облегчать вторичное подшивание дислоцированного комплекса «КМХ - ИОЛ» [183]. В нескольких работах показано, что ВКК также могут препятствовать образованию капсульных складок и, таким образом, снижать скорость помутнения задней капсулы [296, 321, 387]. Ряд авторов полагают, что использование ВКК при ПЭС способствует уменьшению псевдофакодонеза, частоты помутнения задней капсулы, послеоперационной децентрации ИОЛ и является обязательным у этой группы пациентов [212, 296, 306, 387].

В некоторых работах предполагается, что материал и дизайн ИОЛ могут влиять на сокращение капсулы и децентрацию ИОЛ, однако существующие мнения противоречивы и требуют дальнейших исследований [128, 177, 198, 364, 424]. Нет сомнений лишь в том, что силиконовые ИОЛ вызывают наибольшую контрактуру капсулорексиса и должны быть противопоказаны в случаях высокого риска [354, 424].

Хирургическое лечение поздних дислокаций комплекса «КМХ - ИОЛ» заключается в подшивании ИОЛ, чаще замене на линзу с другим типом фиксации, что сопровождается значительными техническими сложностями и высокими рисками осложнений [183, 214, 228, 354]. Таким образом, несмотря на понимание основных механизмов возникновения, ККС и поздние дислокации комплекса «КМХ - ИОЛ», по-прежнему, осложняют хирургическое лечение катаракты при ПЭС, и вопросы их профилактики и лечения нельзя считать окончательно решенными [76].

Проблема профилактики вторичной катаракты, существующая с момента первой имплантации ИОЛ, остается актуальной и на современном этапе развития офтальмологии. Анализ литературы показал, что существует три пути предупреждения развития вторичных катаракт: создание препятствий для миграции и пролиферации КХЭ в капсульном мешке; уничтожение морфологического субстрата (А- и Е-клеток), то есть источника возникновения

ВК, и удаление матрицы (капсулы хрусталика) для развития ВК [13, 70, 299, 326].

Первая группа методов, создающих механические барьеры для миграции КХЭ, реализует концепцию «no space – no cells» путем создания: контакта ПКХ-край оптики ИОЛ, круговой капсулярной спайки ПКХ-ЗКХ, капсульного перегиба вдоль заднего края оптики ИОЛ и адгезии ЗКХ-ИОЛ. Самыми важными моментами при таком «запечатывании» ИОЛ в КМХ считаются конфигурация переднего капсулорексиса, материал и дизайн ИОЛ. Однако даже успешно созданный механический барьер для миграции КХЭ носит лишь временный характер, и, обычно, в сроки от двух до пяти лет происходит его прорыв [299, 419].

Более радикальным подходом представляется уничтожение морфологического субстрата возникновения ВК – клеток хрусталикового эпителия. Полировка передней капсулы, являясь простым и эффективным способом предупреждения ее помутнения, возможна только в пределах апертуры зрачка [117, 295, 298, 344]. Удаление А-клеток при пилинге ПКХ отражается также на возможности их миграции и, тем самым, снижает частоту развития фиброза ЗКХ [344]. Однако в отношении вторичных катаракт пролиферативного характера улучшения статистики не отмечено. Более того, показано, что клинически значимых помутнений ЗКХ и YAG-лазерных дисцизий ВК в течение трех лет было больше в глазах, где удалялись А-эпителиоциты [117, 298]. Этот феномен объясняется нарушением формирования полноценного капсульного барьера в отсутствии плотного фиброзного контакта ПКХ-ИОЛ и ПКХ-ЗКХ [117, 298, 299, 314]. По мнению некоторых авторов, полировка ПКХ целесообразна только при одновременном заднем капсулорексисе, который может быть дополнен еще и задним «захватом» оптики ИОЛ [298, 299]. При этом возможными показаниями к полировке передней капсулы могут быть патологические состояния, требующие визуализации для выполнения лазерной коагуляции периферии сетчатки, а также высокий риск развития капсулофимоза, например, при ПЭС

[141, 239, 295].

Удаление КХЭ затруднено тем, что периферические А-клетки, а также Е-клетки, расположенные экваториально, недоступны для визуализации и эффективного механического удаления, кроме того, чрезмерно тщательные данные манипуляции при ПЭС опасны риском повреждения капсульного мешка и связочного аппарата.

Теоретически радикальное удаление А- и Е-субпопуляций КХЭ возможно химическим путем [299, 408]. Однако при использовании эффективных доз реагентов для подавления эпителия хрусталика возможно повреждение эндотелия роговицы и развитие токсического увеита [291]. Обнадеживающие результаты были получены при использовании красителя трипановый синий с целью разрушения КХЭ [310, 332]. В 2003 году A. Maloof с соавторами зксперментально разработали и предложили вводить различные реагенты (дистиллированная вода, 5-фторурацил) изолированно в КМХ с помощью специального ирригатора, однако исследования in vivo не подтвердили безопасность и эффективность метода [280, 335]. Кроме того, официальное применение 5-фторурацила в России сегодня невозможно из-за отсутствия сертификации антиметаболитов для использования в указанных целях.

Таким образом, наиболее эффективным и практически выполнимым направлением профилактики развития ВК представляется третий путь решения проблемы – удаление матрицы для миграции и пролиферации КХЭ. Это может быть рассечение или иссечение ЗКХ. Самым распространенным методом этой группы является первичный задний капсулорексис.

1.3.5.1. Первичный задний капсулорексис: исторические аспекты и современное состояние вопроса

Идея первичной задней капсулотомии при фиброзе задней капсулы хрусталика и для профилактики ее помутнения возникла в начале 1980-х годов. Первоначально было предложено несколько ее упрощенных вариантов:

линейное рассечение ЗКХ с применением капсулотома или формирование треугольного отверстия с помощью 30G иглы, которые выполнялись до или после имплантации ИОЛ [224, 330].

Концепция заднего циркулярного капсулорексиса окончательно сформировалась и была опубликована H.Gimbel в 1990 году [181, 182]. Однако сама идея кругового вскрытия капсулы и термин «капсулорексис» появились несколькими годами ранее в связи с модификацией передней капсулотомии [176, 179]. Интересно, что новый подход к манипуляциям на передней капсуле разрабатывался одновременно и независимо друг от друга несколькими офтальмологами в Канаде, Германии и Японии. Канадский офтальмолог Howard Gimbel в 1985 году опубликовал оригинальный метод вскрытия передней капсулы - «continuous tear capsulotomy». Thomas Neuhann в статье 1987 года представил свой авторский вариант, назвав его “capsulorhexis”. В этом же году была продемонстрирована модификация японского офтальмолога Kimiya Shimizu под названием “circular capsulectomy”. Все три предложения при незначительных отличиях имели одинаковый результат – центрированное круговое вскрытие передней капсулы хрусталика. В результате было сформулировано окончательное название метода – “continuous circular capsulorhexis”, которое точно отражало его суть, технику манипуляций и символично включало по одному слову из названия каждого автора, а его аббревиатура – «ССС» – показалась авторам удачной для повсеместного представления этой технологии, что со временем подтвердилось [176, 179]. Метод «ССС» стал неотъемлемой частью стандартного алгоритма факоэмульсификации и имеет множество преимуществ, среди которых эластичный и одновременно прочный, устойчивый к разрывам край, надежно удерживающий ИОЛ в правильном положении [125].

Howard Gimbel предположил, что технология кругового циркулярного вскрытия со всеми ее преимуществами вполне применима к задней капсуле хрусталика [176]. Впервые он использовал данный метод при удалении

первичного фиброза ЗКХ в 1987 году, а годом позже реализовал идею перевода случайного интраоперационного разрыва задней капсулы в безопасный круговой капсулорексис с эластичным и прочным краем [181]. Следующим его шагом стало намеренное выполнение с профилактической целью заднего капсулорексиса у детей в связи с высокой частотой вторичной катаракты [182]. Таким образом, были определены показания к выполнению метода ПЗКР: первичный фиброз задней капсулы, ее интраоперационный разрыв, катаракта у детей [176, 181, 182].

В 1994-1996 гг Albert Galand разработал новый подход – применение первичного заднего кругового капсулорексиса с профилактической целью на прозрачной капсуле у взрослых пациентов. Опубликовав результаты хирургического лечения катаракты с выполнением ПЗКР у 319 пациентов, он предположил, что данный метод может стать рутинной процедурой в катарактальной хирургии [170]. Ряд современных авторов, наряду с тремя основными показаниями к выполнению ПЗКР, также используют данный метод у взрослых как средство профилактики вторичной катаракты [7, 8, 51, 52, 55, 172, 297, 417, 418].

Впоследствии круг показаний для ПЗКР был несколько расширен, было предложено использовать его при увеальных катарактах, хирургическом лечении эндофтальмитов и злокачественной глаукомы, для удаления силикона и внутриглазных инородных тел. Однако в этих ситуациях метод не получил широкого распространения [180, 217, 256, 258, 260, 269].

Согласно первоначальному замыслу, идея метода ПЗКР основана на представлении, согласно которому удаление центрального лоскута ЗКХ – матрицы для фиброза или миграции клеток хрусталикового эпителия – позволит оптической оси оставаться прозрачной [170].

За три десятилетия техника выполнения ПЗКР, несмотря на появление нескольких модификаций, практически не изменилась и предполагает

заполнение капсульного мешка вискоэластичным раствором, перфорацию ЗКХ, введение вискоэластичного препарата в ретролентальное пространство для оттеснения передней гиалоидной мембраны и контролируемое круговое дозированное вскрытие пинцетом задней капсулы с применением принципов и стратегии переднего кругового капсулорексиса, в результате чего должно быть сформировано хорошо центрированное округлое «окно» в ЗКХ, диаметр которого меньше диаметра переднего капсулорексиса и оптической части интраокулярной линзы [7, 14, 52, 55, 60, 173, 175, 437]. Ряд авторов выполняют задний капсулорексис до имплантации ИОЛ, аргументируя это лучшим контролем манипуляций [7, 52, 60, 170, 173, 437]. Проведение ПЗКР после имплантации ИОЛ, по мнению сторонников, исключает случайное повреждение ЗКХ или ПГМ при введении ИОЛ и минимизирует последствия при потенциально возможном «убегании» края капсулорексиса [14, 55, 175].

Ключевыми моментами метода ПЗКР являются: интактная ПГМ, непрерывный устойчивый к разрывам край капсулорексиса и его размер, позволяющий сохраненной части ЗКХ обеспечить адекватную поддержку ИОЛ и формировать круговой капсульный барьер по краю ее оптической части [125, 292].

В многочисленных работах оценивалась безопасность метода, которая повышалась по мере совершенствования хирургического оснащения и уменьшения операционных доступов. Среди осложнений были описаны случаи выпадения стекловидного тела, разрывы ЗКХ, отслойка сетчатки, реактивная гипертензия, макулярный отек. Однако их частота была сопоставима с таковой при стандартной факоэмульсификации катаракты [8, 46, 52, 87, 120, 206, 226, 246, 378, 379, 380, 406, 428, 436, 439].

Потенциальным осложнением, ассоциирующимся со вскрытием задней капсулы при выполнении ПЗКР, является повреждение ПГМ и витреолентикулярного интерфейса в целом. И, хотя все описания техники выполнения ПЗКР акцентируют внимание на вискокомпрессии передней

гиалоидной мембраны и позиционируют ее интактность в качестве основного преимущества метода, среди офтальмологов существуют сомнения относительно состоятельности барьера между передним и задним отрезками глаза после выполнения заднего капсулорексиса. Важнейшее значение в понимании этого вопроса имела работа De Groot V. с соавторами (2003). При флюорометрическом исследовании были определены фундаментальные различия в диффузионных процессах между передним и задним отрезками глаза при случайном интраоперационном разрыве ЗКХ и тщательно контролируемом дозированном ее вскрытии при выполнении ПЗКР. Авторы выявили, что основным фактором, приводящим к нарушению барьерных свойств, является повреждение передней гиалоидной мембраны [142].

Появление технологии оптической когерентной томографии позволило провести исследование витреолентикулярного интерфейса и визуализировать важные особенности метода ПЗКР – интактность ПГМ, восстановление капсульного барьера [52]. ОКТ-исследования морфологии макулярной сетчатки показали, что субклинические отеки возникают в 4,4-10%, а клинические – в 0-2%, что практически совпадает с соответствующими показателями при стандартной хирургии [8, 46, 52, 87, 226, 246, 380, 406, 436].

Для изучения состояния гематоофтальмического барьера A.Zaczek с соавторами (1998) провели количественную оценку послеоперационного воспаления методом лазерной тиндалеметрии с определением потока белка в передней камере (FC-500, Kowa, Япония) до и после операции в группах с задним капсулорексисом и без него. Появление признаков послеоперационного воспаления и его уровень в различные сроки был идентичен в обеих группах [439]. Позднее в 2007 году подобное сравнительное исследование с тиндалеметрией (FC-1000, Kowa, Япония) было проведено E.Stifter с соавторами при модификации ПЗКР с задним «захватом» оптики ИОЛ. Уровень воспалительной реакции в исследуемой группе был даже несколько ниже, чем в контрольной [379].

Исходя из специфики технологии выполнения заднего капсулорексиса, оппонентами метода было высказано предположение, что невозможность полного интраоперационного удаления вискоэластика из ретролентального пространства может привести к транзиторной внутриглазной гипертензии из-за механической обструкции трабекулярной сети [386]. Данный аспект был предметом нескольких сравнительных исследований, которые показали отсутствие клинически значимого подъема внутриглазного давления в раннем послеоперационном периоде как после ПЗКР, так и после его модификации с «захватом» оптики ИОЛ [292, 378, 428].

Высокая эффективность ПЗКР отражена в ряде работ, где оценивались острота зрения, контрастная чувствительность, частота вторичной катаракты и необходимости YAG-лазерных процедур. Функциональные результаты были стабильно высокими в раннем и позднем послеоперационном периоде, что, вероятно, было обусловлено низкой частотой помутнения оптической оси и других осложнений [7, 8, 14, 51, 55, 175, 206, 417, 437].

Однако в некоторых исследованиях показана возможность частичного или полного «закрытия» области капсулорексиса пролиферирующими КХЭ у взрослых пациентов [172, 173, 297, 392, 393, 417, 437]. В педиатрической практике хорошо известно, что ПГМ может выполнять роль матрицы для миграции КХЭ, и частота помутнение оптической оси после ПЗКР достигает 60%. Поэтому в ряде клиник в стандартный алгоритм хиругии катаракты у детей входит не только ПЗКР, но и передняя витрэктомия, хотя и этот комплексный подход не всегда эффективен [54, 410]. Помутнение оптической оси после выполнения ПЗКР у взрослых пациентов встречается существенно реже. По данным разных авторов, частота полного «закрытия» зоны заднего капсулорексиса у пациентов без рисков воспалительных осложнений составляет от 0 до 5 %, частичного «закрытия» - от 0 до 50% [8, 51, 172, 173, 297, 417, 437].

Такая вариабельность результатов исследований отчасти обусловлена

различиями в сроках и критериях оценки. Так, например, в исследовании R.Menapace с соавторами (2019) в группе из 56 пациентов после ПЗКР частота помутнения оптической оси с последующей YAG-лазерной процедурой через 1 год после операции составляла 0%, а через 3 года – 3,5%. В контрлатеральных глазах без ПЗКР, составляющих контрольную группу, - 14,3% и 59,7% соответственно [297]. В работе A.T.Yacizi с соавторами (2012) количество пациентов с помутнением оптической оси после ПЗКР также было низким - 2 (2,2%) из 93 человек при среднем периоде наблюдения 25 месяцев [437]. L.Vock с соавторами (2007), исследуя 52 пациента (52 глаза), через 2,5 года после ПЗКР отмечали лишь частичное помутнение оптической зоны, но острота зрения оставалась высокой, и ни в одном случае не потребовалась YAG-лазерная процедура. В контрольной группе из 52 контрлатеральных глаз без ПЗКР лазерная капсулотомия была выполнена у 40% пациентов [417]. Подобные результаты - отсутствие клинически значимых помутнений и необходимости YAG-лазерной процедуры получены в исследованиях других авторов [51, 60, 172, 173]. Самые худшие результаты - 20% тотального помутнения оптической зоны - получены J.-M.Tassignon с соавт (1998) при трехлетнем наблюдении в группе из 20 пациентов (20 глаз) с повышенным риском воспалительных осложнений после факоэмульсификации катаракты с задним капсулорексисом. Однако, следует отметить, что у этой группы пациентов выявлен специфический тип ретролентального помутнения – фибротический. В контрольной группе из 20 пациентов (20 глаз) после идентичной хирургической процедуры, но без воспалительных рисков только у 1 пациента (5%) выявлено полное «закрытие» заднего капсулорексиса [393].

В нескольких работах была исследована зависимость эффективности ПЗКР от типа ИОЛ. С помощью компьютерной обработки цифровых фотографий исследовалась степень прозрачности зоны заднего капсулорексиса у пациентов с интраокулярными линзами, различными по материалу и дизайну [172, 173, 297, 417]. Количественный анализ позволил оценить площадь помутнения

оптической зоны и выявить меньшую эффективность метода у пациентов с гидрофильными ИОЛ. Однако некоторые выводы вызывают сомнения и объясняются, видимо, ограничениями метода. Так авторы утверждают, что матрицей для миграции КХЭ может быть ПГМ или поверхность ИОЛ, причем гидрофильная поверхность предпочтительней [172]. Тот факт, что ПГМ может быть основой для продвижения и пролиферации КХЭ доказан экспериментально [143]. Относительно поверхности ИОЛ таких исследований не проводилось. Уточняющие данные могли бы быть получены при ОКТ-исследовании витреолентикулярного интерфейса пациентов.

Развитие метода ПЗКР и необходимость повышения эффективности в предотвращении помутнения оптической оси привели к появлению его модификаций. Технология ПЗКР предполагает внутрикапсульную фиксацию ИОЛ с покрытием ее края капсульными листками для формирования капсульного барьера, имеющего временный характер. В попытках преодоления этих ограничений H. Gimbel и B. DeBrooff еще в 1994 году описали технику заднего «захвата» оптики – “optic buttonholing” у детей, при которой гаптика линзы находилась в сводах КМХ, а оптическая часть через отверстие заднего капсулорексиса перемещалась за заднюю капсулу [182]. Суть метода состояла в адгезии листков КМХ над оптикой ИОЛ, «запечатывании» КХЭ и невозможности их миграции в оптическую зону. Позже H. Gimbel и B. DeBrooff описали все возможные варианты «захвата» оптики ИОЛ передним и задним капсулорексисами [178]. Оригинальная модификация метода ПЗКР с «захватом» оптики – «bag-in-the-lens» была предложена J.-M. Tassignon с соавторами, при котором края переднего и заднего капсулорексиса заправляются в циркулярный паз по краю ИОЛ оригинальной конструкции [394, 396]. При высокой эффективности данный метод усложняет хирургическую технику и требует ИОЛ со специальным дизайном.

R. Menapace с соавторами в течение многих лет активно применяют и популяризируют у взрослых пациентов технологию ПЗКР с задним «захватом»

оптики - «optic buttonholing». В 2008 году были доложены результаты успешного лечения тысячи пациентов. В различных работах этой группы авторов изучена морфология макулы, показана безопасность, высокая эффективность метода при низком уровне осложнений и независимость результата от материала и дизайна края ИОЛ [293, 294, 379, 380]. Однако технология «optic buttonholing», по мнению R. Menapace, предполагает более сложные манипуляции и требует тщательного соблюдения хирургического алгоритма.

Еще один вектор развития метода ПЗКР был задан появлением фемтосекундных лазерных технологий в офтальмохирургии. Фемтолазерное выполнение заднего капсулорексиса под интраоперационым ОКТ-контролем позволяет повысить точность и безопасность метода [66, 67, 146, 147, 190].

Таким образом, большое количество исследований с анализом клинических результатов метода ПЗКР, выполненных на протяжении нескольких десятилетий с различными типами ИОЛ, не оставляет сомнений, что выполнение заднего капсулорексиса - это хорошо контролируемый метод, который значительно снижает частоту вторичной катаракты, добавляя «вторую линию защиты», не снижая барьерный эффект по оптическому краю. Тем не менее, несмотря на эти данные, задний капсулорексис продолжает считаться процедурой высокого риска. Нет сомнений, что выполнение ПЗКР требует дополнительных знаний и навыков, однако, как и любой другой шаг в оперативном лечении катаракты, он хорошо контролируется при соблюдении необходимых хирургических принципов.

Появление оптической когерентной томографии позволило расширить наши представления о морфологии макулярной области сетчатки и витреолентикулярных взаимоотношениях после выполнения заднего капсулорексиса и оценить последствия и безопасность метода ПЗКР [46, 52, 226, 380, 436]. Однако данный вопрос остается малоизученным в ситуациях, когда витреолентикулярный барьер скомпрометирован изначально, например,

при псевдоэксфолиативном синдроме.

Таким образом, катаракта при ПЭС и на современном этапе развития офтальмохирургии создает определенные трудности для хирургов. Псевдоэксфолиативный синдром, являясь системным эластозом с прогредиентным характером развития и предиктором развития катаракты, осложняет ее течение и лечение как во время операции, так и на всех этапах послеоперационного периода. Совершенствование хирургических технологий в последние десятилетия способствовали снижению уровня интраоперационных осложнений. Однако, по-прежнему, нерешенной проблемой остаются осложнения отдаленного периода, в основе патогенеза которых лежат патологические изменения структур витреолентикулярного интерфейса, определяющие особенности послеоперационного формирования комплекса «капсульный мещок – ИОЛ». Прижизненное исследование данной области до недавнего времени было практически невозможным из-за ее анатомического расположения и трудностей визуализации. Появление технологии ультразвуковой биомикроскопии в 90-х годах двадцатого столетия способствовало продвижению в понимании некоторых процессов послеоперационной трансформации структур ВЛИ. Одним из ограничений этого метода является разрешение прибора - 50 мкм. Внедрение в офтальмологическую практику в начале текущего столетия технологии оптической когерентной томографии с визуализацией высокого разрешения (5 мкм) дало новые возможности прецизионного изучения, оценки и мониторинга состояния структур ВЛИ при формировании комплекса «капсульный мешок – ИОЛ».

ГЛАВА 2. МАТЕРИАЛ И МЕТОДЫ ИССЛЕДОВАНИЯ

2.1. Общая характеристика пациентов в группах

Работа выполнена в Новосибирском филиале ФГАУ «НМИЦ «МНТК «Микрохирургия глаза» им. акад. С.Н. Фёдорова» Минздрава России. Исследования проводились в соответствии с Хельсинской декларацией Всемирной медицинской ассоциации «Этические принципы проведения научных медицинских исследований с участием человека» (1964 г. с поправками 2000 г.) и Федеральным законом Российской Федерации от 21 ноября 2011 г. № 323-ФЗ «Об основах охраны здоровья граждан в Российской Федерации». Работа основана на анализе клинико-инструментальных данных обследования и лечения 1995 человек (2191 глаз). Из их числа непосредственно клинический материал составили 1420 человек (1616 глаз), данные результатов обследования и лечения 575 пациентов (575 глаз) были представлены архивными материалами. Все пациенты были прооперированы в Новосибирском филиале ФГАУ «НМИЦ «МНТК «Микрохирургия глаза» имени академика С. Н. Федорова» Минздрава России в 2002-2019 гг.

Этапность выполнения проведенного исследования представлена в Таблице 1.

Таблица 1 – Этапы исследования

Этапы исследо-вания	Проводимые исследования	Архивный материал	Клинический материал
1 этап	Изучение частоты и структуры отдаленных осложнений после стандартной хирургии катаракты у пациентов с ПЭС	320 человек (320 глаза)	90 человек (117 глаз)
2 этап	ОКТ-исследование структур витреолентикулярного интерфейса после стандартной факоэмульсификации	255 человек (255 глаз), из них 120 чел (120 глаз) – подгруппа с ПЭС	66 человек (86 глаз), из них 53 человека (65 глаз) – подгруппа с ПЭС

3 этап	ОКТ-исследование структур витреолентикулярного интерфейса после факоэмульси-фикации с первичным задним капсулорексисом		92 человека (109 глаз), группа с вторич.катарактой – 30 человек (37 глаз)
4 этап	Разработка оптимизированной технологии хирургии катаракты на фоне ПЭС Моделирование факодинамических параметров Сравнительное исследование профилактических методов при работе с передней капсулой		684 человека (765 глаз), 42 человека (42 глаза), 58 человек (70 глаз)
5 этап	Оценка состоятельности витреолентикулярного барьера: - клинико-функциональное и лабораторное исследование; - ОКТ-исследование ВЛИ; - ОКТ-исследование макулы;		54 человека (54 глаза); 35 человек (39 глаз); 37 человек (47 глаз) – основная группа, 56 человек (62 глаза)- основная группа, 67 человек (67 глаз) – две группы сравнения, 30 человек (30 глаз) - контрольная группа
6 этап	Оценка результатов хирургии катаракты в отдаленном периоде		79 человек (91 глаз) основная группа; 90 человек (117 глаз) – группа сравнения (из 1этапа)
	Итого:	575 человек (575 глаз)	1420 человек (1616 глаз)

На первом этапе проводилась оценка частоты, сроков возникновения и способов хирургической коррекции таких отдаленных осложнений хирургии катаракты на фоне ПЭС, как вторичная катаракта, контракционный капсулярный синдром и поздняя дислокация ИОЛ. Ретроспективное исследование было выполнено в случайной выборке 90 пациентов (117 глаз) в возрасте от 54 до 84 лет (M± σ; 71,86±5,41), прооперированных в 2012-2016 гг. по поводу катаракты, женщин было 54, мужчин – 36. Критерий включения в группу – наличие псевдоэксфолиативного синдрома и длительность послеоперационного наблюдения – не менее двух лет. На 97 глазах имелась II стадия, на 20 глазах – I стадия псевдоэксфолиативного синдрома (Нестеров

А.П., 2008) [49]. Показатели длины передне-задней оси глаза (ПЗО) составили в среднем 23,32±1,08 мм, внутриглазное давление – 17,7±2,31 мм рт.ст. В подавляющем большинстве случаев отмечена ядерная форма катаракты с плотностью ядра II-IV степени по L. Buratto (1999) [122]. Критериями исключения были любые интраоперационные осложнения, наличие аметропий больше 3 диоптрий, другая сопутствующая офтальмопатология. Всем пациентам была выполнена стандартная факоэмульсификация катаракты с внутрикапсульной имплантацией различных моделей гибких интраокулярных линз: Acrysof (Alcon), Hoya (HSO), SoFlex (B&L), Akreos Adapt (B&L), Akreos AO MI60 (B&L), Basis (First Q), AquaFree (Rumex), Hydrosence (Rumex), МИОЛ (Репер-НН). В 18 случаях выраженной несостоятельности связочно-капсульного аппарата хрусталика было имплантировано внутрикапсульное кольцо. Сроки послеоперационного наблюдения составили от 2 до 7 лет.

Кроме того, на этом же этапе для оценки частоты, сроков возникновения и факторов риска поздних дислокаций ИОЛ был проведен ретроспективный анализ данных 70787 пациентов 40 лет и старше, которым была выполнена факоэмульсификация возрастной катаракты с внутрикапсульной имплантацией ИОЛ в 2002 – 2019 годах в Новосибирском филиале ФГАУ «НМИЦ «МНТК «Микрохирургия глаза» им. акад.С.Н.Федорова», из которых в 320 случаях пациенты обратились по поводу поздней дислокации комплекса «капсульный мешок - ИОЛ». Средний возраст пациентов в группе с дислокацией ИОЛ - 76,2±12,5 лет, мужчин было 180 (56,2%), женщин – 140 (43,8%). Длина глазного яблока в среднем составляла 24,42±2,30 мм. Среди имплантированных ИОЛ были 22 различных модели из полиметиметакрилата (77 случаев), силикона (36 случаев), гидрофильного (74 случая) и гидрофобного (133 случая) акрила. Имплантация внутрикапсульного кольца (ВКК) была выполнена в 106 случаях (33,1%).

На втором этапе изучали особенности трансформации структур переднего отрезка глаза после стандартной неосложненной хирургии хрусталика.

Количественная оценка послеоперационных изменений параметров переднего отдела глаза проводилась по архивным данным обследования 255 пациентов, которым ранее выполняли оптическую биометрию на приборе IOL Master 700 (Carl Zeiss) до стандартной хирургии хрусталика и после нее в сроки от 3 месяцев до 3 лет. Анализ данных проводился в двух группах пациентов: с псевдоэксфолиативным синдромом II стадии (группа ПЭС+; 120 пациентов, 120 глаз) и без синдрома (группа ПЭС-; 135 пациентов, 135 глаз) (Таблица 2).

Таблица 2 – Характеристики в группах сравнения при количественной оценке послеоперационных изменений параметров переднего отдела глаза (n=255 глаз)

Группы	Количество случаев	Возраст, лет			ПЗО, мм		
		min	max	среднее (M±σ)	min	max	среднее (M±σ)
Группа ПЭС –	135	33	94	65,4 ± 11,4	20,15	34,15	24,34 ± 2,26
Группа ПЭС +	120	52	93	73,3 ± 8,8	21,18	34,69	23,66 ± 1,60

На этом же этапе работы проведено ОКТ-исследование витреолентикулярного интерфейса с помощью аппарата RTVue XR Avanti («Optovue») 66 пациентам (86 глаз) в возрасте от 22 до 94 лет с артифакией после стандартной факоэмульсификации возрастной катаракты (81 случай) или рефракционной замены хрусталика (5 случаев) с внутрикапсульной имплантацией различных моделей гибких гидрофобных (71 случай) и гидрофильных (15 случаев) ИОЛ. Диапазон значений передне-заднего размера глаза составлял от 20,77 до 30,94 мм (24,1±2,26 мм). Миопия высокой степени была отмечена у 9 пациентов (9 глаз). В 65 случаях катаракте сопутствовал псевдоэксфолиативный синдром I-II стадии, выполнено 25 имплантаций внутрикапсульного кольца в связи с выраженной несостоятельностью связочно-капсульного аппарата хрусталика. Исследования проводили в раннем (43 случая) и отдаленном (62 случая) послеоперационном периоде. Сроки наблюдения составляли от 1 суток до 8 лет. Для более углубленного изучения

процессов послеоперационной трансформации переднего отрезка глаза при ПЭС была выделена подгруппа из 53 пациентов (65 глаз) с данной патологией, выявлены характерные особенности, связанные с проявлениями синдрома.

На третьем этапе работы с целью изучения условий для выполнения первичного заднего капсулорексиса (ПЗКР), выявления факторов риска и последствий применения данного метода проведено ОКТ-исследование структур ВЛИ 92 пациентам (109 глаз) в возрасте от 36 до 86 лет (68,8 ± 12,7 года) с артифакией после неосложненной факоэмульсификации с внутрикапсульной имплантацией различных моделей гибких акриловых ИОЛ с первичным задним капсулорексисом. Диапазон значений аксиальной длины глазного яблока составлял от 20,42 до 30,01 мм. Миопия высокой степени (длина глаза 26,14–30,01 мм) была отмечена у девяти пациентов (12 глаз). В 77 случаях катаракте сопутствовал псевдоэксфолиативный синдром I–II стадии. ОКТ-анализ особенностей витреолентикулярного интерфейса в данной группе проводили в раннем и отдаленном послеоперационных периодах. Пациенты были обследованы в сроки от 1 дня до 8 лет после хирургии хрусталика.

При анализе отдаленных результатов выполнения ПЗКР на данном этапе исследования возникла необходимость углубленного изучения морфологических особенностей и факторов риска появления вторичной катаракты после выполнения ПЗКР, для чего была сформирована подгруппа пациентов с особыми критериями включения – наличием различных вариантов помутнения задней капсулы хрусталика, окружающей «окно» заднего капсулорексиса. Проанализированы результаты обследования 37 глаз (30 пациентов) в возрасте от 50 до 86 лет с артифакией и вторичной катарактой на фоне первичного заднего капсулорексиса. В качестве сопутствующей патологии отмечены миопия средней и высокой степени – 4 случая, ПЭС – 24 случая.

На четвертом этапе исследования на основании выявленных ранее особенностей послеоперационной трансформации капсульного мешка хрусталика (КМХ) и ВЛИ разрабатывалась оптимизированная патогенетически

ориентированная технология хирургического лечения катаракты на фоне ПЭС. Для этого было выполнено моделирование и тестирование факодинамических настроек системы Centurion, математическое моделирование напряженного состояния системы «капсульный мешок – связочный аппарат», возникающего после выполнения кругового капсулорексиса, а также проведена оптимизация отдельных хирургических этапов. В клиническое исследование влияния различных параметров вакуума на эффективность факоэмульсификации в условиях пониженной ирригации было включено 42 человека (42 глаза) в возрасте 72,7±8,3 с катарактой, осложненной ПЭС, и плотностью ядра хрусталика II-III степени по системе PNS (Pentacam, Oculus).

Факоэмульсификация по оригинальной технологии была выполнена на 765 глазах с катарактой на фоне ПЭС у 684 пациентов в возрасте от 56 до 96 лет. Во всех случаях отмечалась несостоятельность связочно-капсульного аппарата хрусталика (СКАХ) с факодонезом различной степени и нарушение мидриатической функции радужки. Дистрофические изменения переднего отрезка глаза и характер отложений псевдоэксфолиативного материала соответствовали II стадии ПЭС. При биомикроскопии хрусталика отмечены дистрофические изменения передней капсулы, плотность ядра II–IV степени по классификации L. Buratto и системе PNS [178].

После медикаментозной подготовки, состоящей из трехкратных инстилляций комбинированного мидриатика и нестероидного противовоспалительного препарата, предоперационный диаметр зрачка составлял от 4 до 7 мм. Критериями исключения были случаи с наличием выраженного асимметричного секторального иридодиализа со значительным смещением хрусталика относительно зрительной оси, требующие персонализированного подхода. Исходная максимальная острота зрения составляла от правильной светопроекции до 0,6. Длина передне-задней оси варьировала от 21,25 до 25,53 мм.

При разработке хирургических подходов в работе с передней капсулой хрусталика проведен сравнительный анализ различных методов профилактики

контракционного капсулярного синдрома. В данное ОКТ-исследование было включено 58 пациентов (70 глаз) в возрасте от 50 до 86 лет (M±σ;73,3±8,3) после неосложненной факоэмульсификации на фоне ПЭС I-II стадии. В 52 случаях были имплантированы различные акриловые ИОЛ плоскостного дизайна (AcrySof (Alcon); Akreos Adapt (B&L); Bazis (1stQ); МИОЛ (Репер-НН)). Манипуляции с передней капсулой состояли в полировке ее внутренней поверхности с целью удаления субкапсулярного эпителия в тех случаях, где позволял интраоперационный размер зрачка, и были выполнены 34 пациентам с плоскостными ИОЛ. В 18 случаях имплантированы ИОЛ ступенчато-сводчатого дизайна (Tecnis, Abbott; enVista, B&L) с выступающей кромкой оптической части, конструкция которых исключает контакт передней капсулы с поверхностью ИОЛ (Таблица 3). Оценивали состояние передней капсулы хрусталика в раннем и отдаленном послеоперационном периодах и ее взаимоотношения с ИОЛ. Сроки наблюдения составили от 6 месяцев до 7 лет.

Таблица 3 – Группы сравнения при изучении профилактических подходов в работе с передней капсулой хрусталика (n=70 глаз)

Группы	Возраст, лет		
	min	max	M± σ
Группа 1- интактная ПКХ (n=18)	59	84	76,7±7,1
Группа 2 - полировка ПКХ (n=34)	50	86	72,3±8,4
Группа 3 - исключение контакта ПКХ-ИОЛ (n=18)	50	83	71,7±9,0
p*			0,084

p*– уровень значимости различий между группами 1-3 (критерий Kruskal-Wallis)

Следующим, пятым, этапом работы было изучение результатов лечения катаракты на фоне ПЭС по предлагаемой технологии, для чего был проведен ряд исследований в группах, которые в целях максимально объективной оценки безопасности и эффективности данной хирургии формировали с учетом дополнительных критериев – исключения на момент оперативного лечения другой сопутствующей офтальмопатологии (воспалительные заболевания,

травма, глаукома, миопия высокой степени, патология роговицы и сетчатки).

Для клинико-функциональной оценки результатов раннего послеоперационного периода, а также изучения возможного влияния оптимизированной технологии хирургии катаракты при ПЭС на выраженность местного воспалительного процесса обследовано 54 пациента (54 глаза) в возрасте от 50 до 92 лет (M± σ; 76,0 ± 7,4). В слезной жидкости пациентов до операции и на 5-е сутки послеоперационного периода определяли содержание интерлейкинов -6 и -10 (ИЛ-6, ИЛ-10), матриксной металлопротеиназы - 9 (MMP-9), трансформирующего фактора роста бета -1 (TGF-β1).

Для оценки состоятельности витреолентикулярного барьера выполнено динамическое ОКТ-исследование морфологии макулы и витреолентикулярного интерфейса у пациентов с ПЭС II стадии в раннем и отдаленном периодах после хирургии катаракты по предлагаемой технологии. ОКТ-исследование макулы было выполнено 37 пациентам (47 глаз) в возрасте от 56 до 83 лет (M±σ; 73,2±7,3) лет с длиной глаза – 23,62±3,12 мм до операции и в различные сроки после нее: 2-4 недели, 1-3 месяца, 6-12 месяцев, более 1 года. ОКТ-контроль витреолентикулярного интерфейса для изучения целостности передней гиалоидной мембраны, восстановления капсульного барьера, динамики послеоперационной трансформации витреолентикулярного интерфейса в сроки от 1 суток до 2 лет провели 35 пациентам (39 глаз) в возрасте от 66 до 83 лет (M± σ; 74,6±5,8 лет).

Для оценки последствий предлагаемой технологии было проведено сравнительное ОКТ-исследование макулярной области сетчатки в отдаленном периоде после различных видов хирургии хрусталика у 129 пациентов (159 глаз) (Таблица 4). Морфология макулы была изучена в различных группах пациентов с ПЭС II стадии, сопоставимых по возрасту и передне-заднему размеру глаза: после стандартной факоэмульсификации катаракты (ФЭК) с имплантацией ИОЛ (группа ПЗКР-) – 36 случаев, после YAG-лазерной дисцизии по поводу вторичной катаракты (ЛДВК) после стандартной первичной хирургии хрусталика (группа ЛДВК) – 31 случай, после

неосложненной ФЭК с имплантацией ИОЛ и первичным задним капсулорексисом (группа ПЗКР+) – 62 случая. Контрольную группу составили 30 контрлатеральных неоперированных глаз этих же пациентов. Сроки после хирургии катаракты или YAG-лазерной дисцизии составили от 1 года до 7 лет. В исследование были включены только пациенты с неизмененным исходным макулярным профилем. Критерием исключения было наличие аметропии более 3 диоптрии. Оценивали центральную толщину фовеолярной сетчатки.

Таблица 4 – Группы сравнения при исследовании морфологии макулы (n=159)

Группы	Возраст, лет M± σ	Длина глаза, мм M± σ
Группа контрольная, n=30	73,6±7,1	23,25±0,61
Группа ПЗКР +, n=62	72,8±8,4	23,52±0,73
Группа ПЗКР –, n=36	74,3±8,4	23,44±0,51
Группа ЛДВК, n=31	73,3±9,0	23,72±0,66
p	0,738	0,817

p*– уровень значимости различий между группами (критерий Mann-Whitney)

На шестом этапе для оценки эффективности лечения проведено сравнительное исследование отдаленных результатов хирургии катаракты по стандартной и предлагаемой технологии у 169 пациентов (208 глаз) с псевдоэксфолиативным синдромом I-II стадии. Дополнительным критерием включения в исследуемые группы была длительность послеоперационного периода – не менее двух лет, а критериями исключения – наличие аметропии более 3 диоптрий, офтальмологические операции, предшествующие хирургии катаракты, сопутствующая офтальмопатология (кроме ПЭС) на момент операции, а также интраоперационные осложнения для нивелирования влияния различных факторов, так как целью работы была профилактика отдаленных осложнений хирургии катаракты при ПЭС. Максимальные сроки наблюдения у

отдельных пациентов составили от 2 до 7 лет. Для сравнительного исследования было сформировано две группы, сопоставимые по возрасту, стадии ПЭС, длине глаза, срокам наблюдения, типу имплантированных гибких ИОЛ (Таблица 5).

Таблица 5 – Характеристики в группах сравнения при оценке отдаленных результатов хирургического лечения катаракты при ПЭС (n=208 глаз)

Характеристики / Группы	Возраст (лет)	Длина глаза (мм)	Срок наблюдения (месяцы)	ИОЛ (тип поверхности)	
				Гидрофобная кол-во (%)	Гидрофильная кол-во (%)
Основная n=91	70,89±5,82	23,34±0,70	50,19±13,51	78 (85,7%)	13 (14,3%)
Контрольная n=117	71,86±5,41	23,30±0,85	52,79±14,99	102 (87,1)	15 (12,8%)
p*	0,87	0,96	0,67	-	-

p*– уровень значимости различий между группами (критерий Mann-Whitney)

Основную группу составили 78 пациентов (91 глаз), прооперированных по предлагаемой технологии. В контрольную группу включен 91 пациент (117 глаз) после стандартной факоэмульсификации катаракты без первичного заднего капсулорексиса.

Сравнивая эффективность и безопасность хирургического лечения катаракты на фоне ПЭС в обеих группах в динамике послеоперационного периода, оценивали частоту отдаленных осложнений и повторных хирургических вмешательств (лазерной дисцизии, репозиция комплекса «капсульный мешок - ИОЛ»), а также исследовали клинико-функциональные результаты лечения.

ОКТ-исследование витреолентикулярного интерфейса для прецизионной оценки морфологических изменений задней капсулы хрусталика (ЗКХ) и ретролентального пространства проведено 35 пациентам (39 глаз) основной группы и 30 пациентам (34 глаза) контрольной группы в послеоперационные сроки от 2 до 4 лет.

Для наглядности на Рисунке 2.1 представлен дизайн исследования.

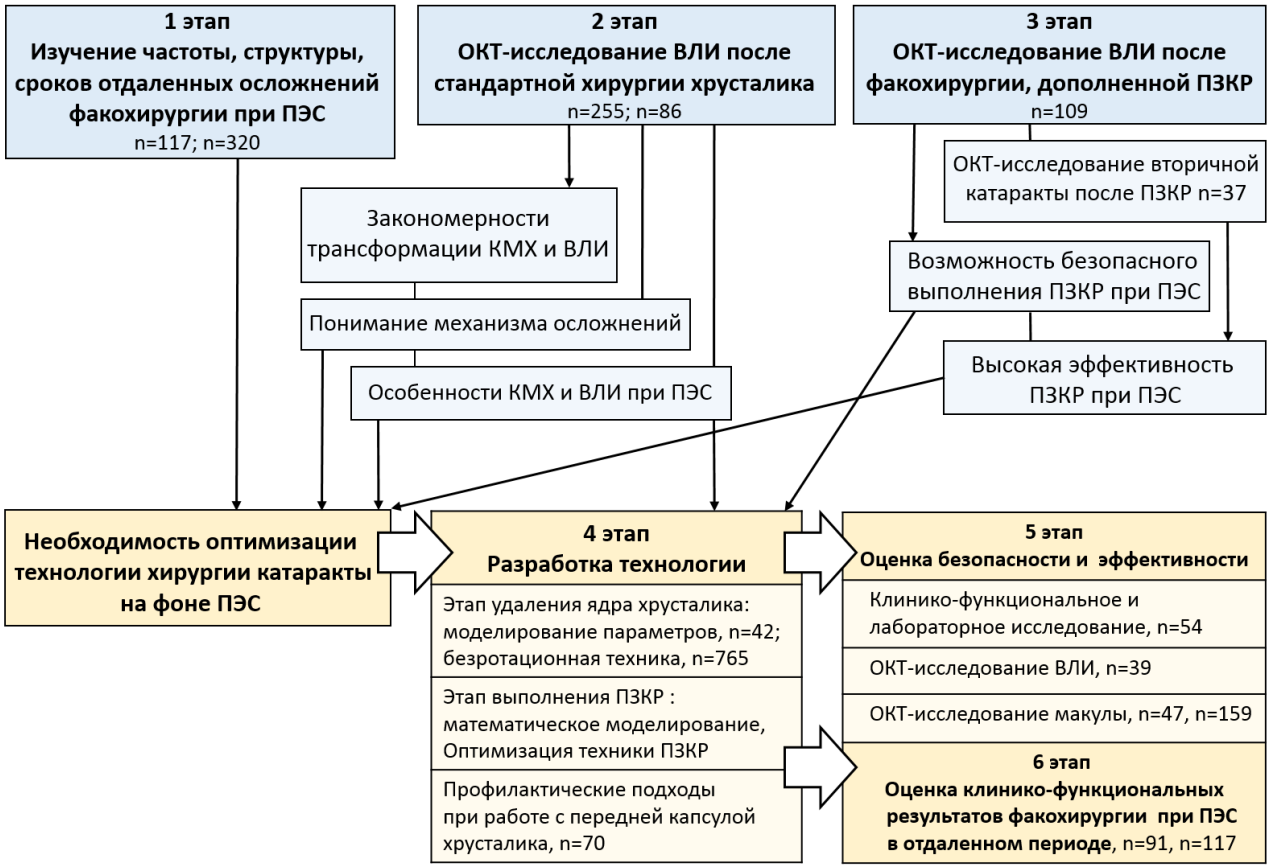

Рисунок 2.1. – Дизайн исследования

Таким образом, общая совокупность обследованных и пролеченных пациентов составила 1995 человек (2191 глаз). Из их числа непосредственно клинический материал составили 1420 человек (1616 глаз). Были также использованы архивные данные 575 пациентов (575 глаз).

2.2. Клинико-функциональные методы обследования пациентов

Всем пациентам проводили стандартное офтальмологическое обследование, которое включало:

• визометрию вдаль с оптимальной коррекцией (проектор знаков Eucaris TSCP–700E фирмы Transience, Корея, фороптер фирмы Topcon, Япония);

• керато- и рефрактометрию (автокераторефрактометр HARK–599 фирмы Zeiss, Германия);

• пневмотонометрию (бесконтактный пневмотонометр CT–20 фирмы Topcon, Япония), тонометрию по Маклакову грузом 10 г (по показаниям);

• биомикроскопию (щелевая лампа SL- 120 фирмы Zeiss, Германия);

• гониоскопию (трехзеркальная линза Гольдмана – Tree mirror universal laser lens, США);

• офтальмоскопию (ручной электрический офтальмоскоп Heine Beta 200 фирмы Heine, Германия, или бесконтактная линза +78 диоптрий фирмы Ocular Instruments, США);

• контактную ультразвуковую биометрию (биометр OcuscanTM RXP фирмы Alcon, США);

• оптическую биометрию (IOL Master 700 фирмы Carl Zeiss, Германия).

Контактную ультразвуковую биометрию выполняли в ручном режиме. При измерении добивались наибольшей чистоты и амплитуды пика сигнала от склеры. Определяли величину передне-задней оси (ПЗО) глаза, глубину передней камеры, толщину нативного хрусталика. Измерение проводили не менее трех раз. В расчетах ИОЛ использовали среднее значение.

Оптическую биометрию проводили по стандартной методике для IOL Master 700. Результаты оптической биометрии считали достоверными при соотношении сигнал/шум не менее 2,0.

При биомикроскопии визуально оценивали: состояние бульбарной конъюнктивы, роговицы, степень ригидности зрачка после его медикаментозного расширения (однократная инстилляция Мидримакс), плотность ядра хрусталика, обращали внимание на наличие и степень изменений структур переднего отрезка глаза, характерных для ПЭС. Учитывали глубину передней камеры, ее равномерность, состояние зрачкового края радужной оболочки, оценивали распыление пигмента на эндотелии роговицы, поверхности радужной оболочки, передней капсуле хрусталика и наличие отложений псевдоэксфолиативного материала (Рисунок 2.2).

Рисунок 2.2. – Биомикроскопия переднего отрезка глаза пациента М., 77 лет, с осложненной катарактой на фоне псевдоэксфолиативного синдрома. Атрофия пигментной каймы по зрачковому краю, миоз, перезрелая катаракта

Интенсивность и локализацию помутнений в хрусталике оценивали колориметрическим методом на щелевой лампе по классификации Buratto L. (1999): I степень – прозрачное или слегка серовато-желтое ядро, II степень – серое или серовато-желтое ядро (начальная катаракта), III степень – желтоватый цвет при ядерной катаракте (незрелая катаракта), IV степень – янтарный цвет, большое ядро (зрелая катаракта), V степень – темно-коричневый цвет, бурое ядро (плотная катаракта) [122]. В этих целях также применялся метод определения оптической плотности на основе Шеймпфлюг-изображения на корнео-топографической системе «Pentacam» («Oculus», США-Германия) с получением количественных параметров: определением PNS в зоне 1,60 мм², средней и максимальной плотности хрусталика. Прецизионный анализ помутневшего хрусталика осуществляли с помощью 3D-денситометрии и Pentacam Nucleus Staging (PNS) – программного обеспечения. Данный метод, являясь объективным, позволяет получить картину локализации помутнений в хрусталике. Помимо этого, отмечали признаки наличия иридо- и факодонеза.

В послеоперационном периоде оценивали состояние роговицы, прозрачность оптических сред, положение ИОЛ, реакцию зрачка на свет, состояние передней и задней капсул хрусталика. Для оценки степени выраженности экссудативно-воспалительной реакции на операционную травму пользовались классификацией С.Н. Федорова и Э.В. Егоровой (1992): 1-я

степень – слабая инъекция глазного яблока, незначительный отек стромы роговицы или единичные нежные складки десцеметовой оболочки в области основного разреза, единичная точечная взвесь во влаге передней камеры; 2-я степень – слабая или умеренная перикорнеальная инъекция, отек стромы роговицы в области основного разреза и диффузный отек эпителия, складки десцеметовой оболочки, точечная взвесь во влаге передней камеры; 3-я степень – болевой синдром, смешанная инъекция глазного яблока, диффузный отек роговицы, нити или густая взвесь во влаге передней камеры, тусклый рефлекс с глазного дна, гипертензия; 4-я степень – отек век и конъюнктивы, экссудат в передней камере и стекловидном теле, отсутствие рефлекса с глазного дна [73].

Состояние сетчатки и диска зрительного нерва оценивали прямой офтальмоскопией или при осмотре с помощью бесконтактной линзы +78 диоптрий фирмы Ocular Instruments (США) под щелевой лампой.

Ультразвуковую биомикроскопию выполняли на аппарате Sonomed (США) с использованием датчиков CLI1 35 и 50 МГц. В качестве иммерсионной среды служил физиологический раствор, которым заполняли специальную воронку, устанавливаемую под веки пациента на поверхность глазного яблока. Данные исследования фиксировали в виде видеофайла. Его последующий покадровый просмотр позволял выбрать наиболее оптимальное изображение структур переднего отрезка глаза, капсульного мешка, внутрикапсульного кольца и ИОЛ. Оценивали следующие характеристики: акустическую плотность капсульного мешка и его размеры, диаметр капсулорексиса, длину волокон цинновой связки. Для оценки децентрации ИОЛ в сегментах расположения гаптических элементов в капсульном мешке измеряли следующие параметры: расстояние от края оптической части ИОЛ по перпендикуляру к задней поверхности радужки, дистанцию «склеральная шпора – край оптики», дистанцию «склеральная шпора – край гаптики».

Оптическую когерентную томографию (ОКТ) витреолентикулярного и витреоретинального интерфейса проводили с помощью аппарата RTVue XR Avanti («Optovue», США) по протоколам Cornea Line, Cornea Cross Line, Retina

Мар (Рисунки 2.3, 2.4). Технические характеристики системы: скорость получения ОКТ изображений 70,000 А-сканов/сек, продольное разрешение (в ткани) – 5 мкм, максимальный размер линейных сканов – 8 мм, пределы сканирования в аксиальном направлении – от 2 до 3 мм (в зависимости от режима), длина волны сканирующего луча – 1310±10 нм для переднего отрезка и 840 ± 10 нм для заднего отрезка глаза.

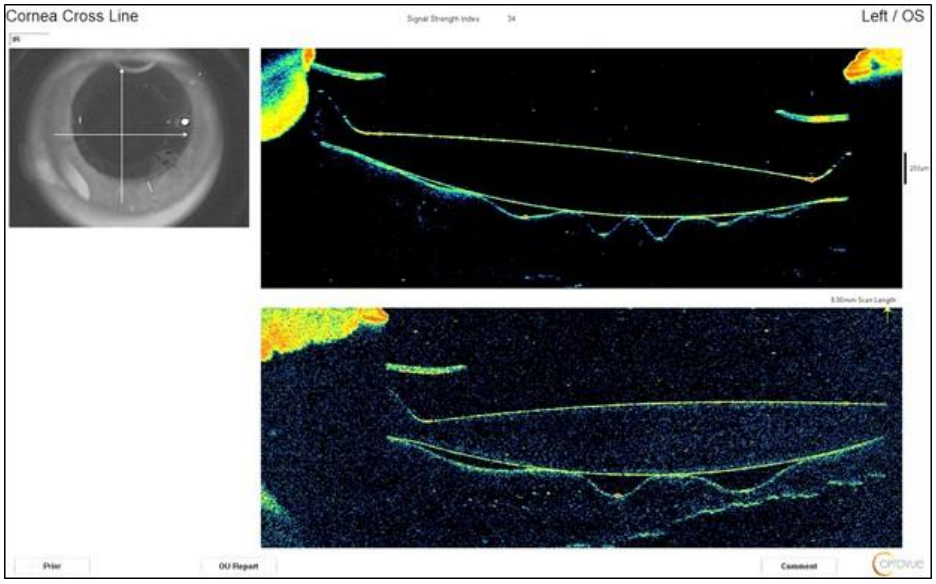

Рисунок 2.3. – ОКТ витреолентикулярного интерфейса по протоколу Cornea Cross Line. Горизонтальный и вертикальный сканы. Пациент Н., 68 лет. Артифакия, 2 дня после факоэмульсификации катаракты с имплантацией ИОЛ (Tecnis (Abbott))

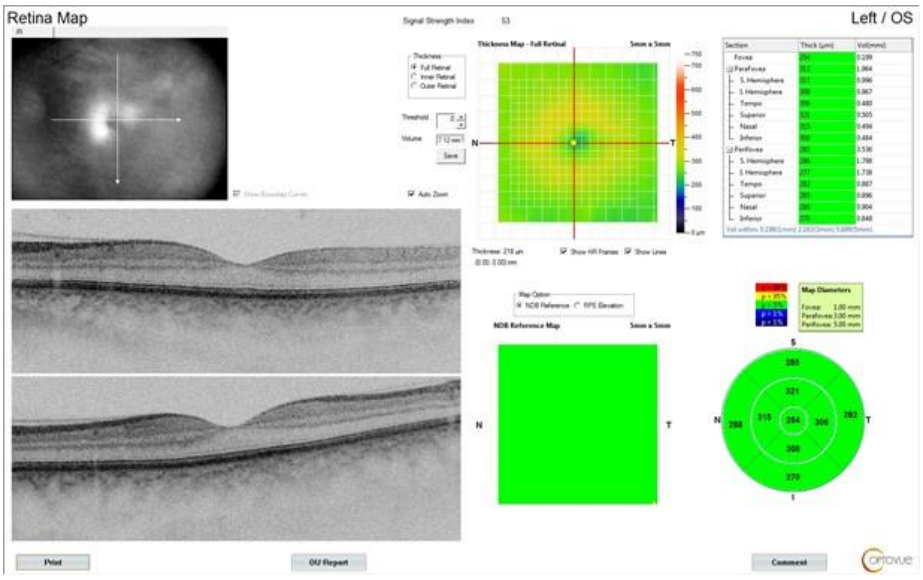

Рисунок 2.4. – ОКТ макулярной области сетчатки по протоколу Retina Мар. Пациент Н., 68 лет. Артифакия, 2 дня после факоэмульсификации катаракты

ОКТ-сканирование макулярной области сетчатки позволяет визуализировать морфологические особенности центральной области сетчатки и оценить форму макулярного профиля, внутреннюю архитектонику, толщину и объем ткани (Рисунок 2.3).

Для количественной оценки послеоперационного смещения витреолентикулярного интерфейса проводили биометрию на приборе IOL Master 700 (Carl Zeiss Meditec, Германия) до хирургического лечения и после него. Технологической основой оптического биометра IOL Master 700 является оптическая когерентная томография с методикой Swept Source OCT, позволяющая измерять (с точностью до 0,01 мм) и визуализировать измеряемые структуры: роговицу, хрусталик, макулу. При сканировании переднего отрезка глаза (IOL Master 700, Carl Zeiss) оценивали стандартные параметры: расстояние от передней поверхности роговицы до передней поверхности нативного хрусталика или ИОЛ (ACD) и расстояние от передней поверхности хрусталика или ИОЛ до задней капсулы – «толщина хрусталика» (ТХ). Сумму этих параметров расценивали как биометрическое положение задней капсулы хрусталика, которое приняли в качестве ориентира для оценки послеоперационного смещения ВЛИ.

2.3. Методы моделирования, тестирования и сравнения настроек параметров факоэмульсификации

Для создания и электронного тестирования настроек в настоящем исследовании использовали программу Dr. View (Mech. Simulator, Alcon) для Centurion Vision System (Alcon) – компьютерный симулятор оригинального прибора. Программа устанавливается на персональный компьютер с операционной системой Windows и позволяет не только изучать интерфейс прибора, но создавать и тестировать различные настройки в режиме реального времени. При запуске программы монитор компьютера полностью воссоздает интерфейс факомашины Centurion с возможностью установки и тестирования

различных настроек, поскольку программное обеспечение дает возможность получить виртуальные статистические данные по работе ультразвука и гидродинамическим параметрам (расход ультразвуковой энергии, количество ирригационного раствора и т.д.), что позволяет проводить сравнительную оценку различных комбинаций параметров на дооперационном этапе.

Сравнительную оценку влияния различных параметров вакуума на эффективность хирургической процедуры проводили в клинических условиях факоэмульсификации на факомашине Centurion Vision System (Alcon). При этом использовали метод, предложенный D. Ting с соавторами (2017) с целью объективизации условий для сравнительного исследования [400]. Используя технику «Stop&Chop», разделяли ядро на 2 половины, к каждой из которых применяли различные сравниваемые параметры вакуума. Это позволило иметь сопоставимые исходные характеристики плотности фрагментов ядра для корректной сравнительной оценки эффективности изучаемых настроек при удалении двух половин ядра хрусталика.

В начале ультразвукового этапа после выполнения борозды и разделения ядра на две половины проводили сброс статистических данных, после чего в режиме факочоп удаляли первую половину ядра и фиксировали полученные статистические результаты по расходу ультразвуковой энергии, количеству аспирированного раствора и времени аспирации. Затем проводили обнуление и устанавливали другие настройки для удаления второй половины ядра с последующей фиксацией статистических результатов. На основании сравнения полученных ультразвуковых и гидродинамических данных после удаления каждого фрагмента в исследуемой группе проводился анализ преимуществ тех или иных настроек.

С помощью этого метода исследовали влияние двух различных параметров вакуума на эффективность факоэмульсификации. Остальные настройки моделировались с помощью программы Dr. View и на клиническом этапе были одинаковыми во всех случаях. При таком подходе удаление каждой из полученных половин хрусталика выполнялось в идентичных условиях,

разница была лишь в плотности ядра хрусталика у разных пациентов. Но в силу того, что каждый пациент попадал в обе группы сравнения, средняя плотность ядра хрусталика и все прочие его характеристики в группах были одинаковыми. Порядок применения настроек уровня вакуума для удаления каждой половины ядра чередовали, чтобы снизить влияние различных интраоперационных факторов.

2.4. Метод математического моделирования

В настоящей работе на основе положений теории упругости представлена математическая модель напряженного состояния системы «капсульный мешок - связочный аппарат», возникающего после факоэмульсификации катаракты с выполнением переднего и заднего капсулорексиса и имплантацией внутрикапсульного кольца (ВКК) [12, 69].

В качестве модели переднего и заднего листков капсульного мешка хрусталика после факоэмульсификации катаракты принята тонкая плоская эластичная круглая мембрана единичной толщины с круговым вырезом в центре (Рисунок 2.5). Напряженное состояние мембраны обусловлено тем, что естественному ее сокращению препятствуют силы натяжения волокон цинновой связки и силы упругости ВКК.

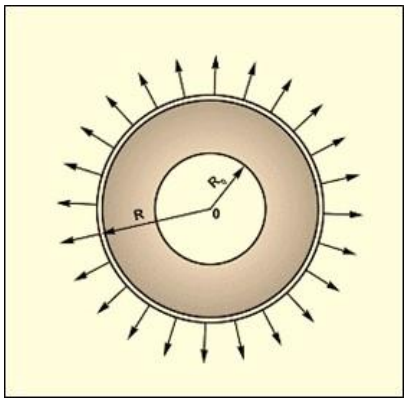

Рисунок 2.5. – Геометрическая модель капсулы хрусталика с круговым вырезом по центру

Использованы математические методы расчета на основе модельных

представлений о структуре глаза. Получение формул, позволяющих определить величину напряжений в любой точке кольцевой мембраны, основано на решении плоской задачи теории упругости в системе полярных координат.

2.5. Лабораторные методы исследования

Для решения поставленных задач было проведено определение концентрации интерлейкинов - 6, - 10 (ИЛ-6, ИЛ-10), трансформирующего фактора роста бета -1 (TGF-β1) и матриксной металлопротеиназы - 9 (MMP-9) в слезной жидкости пациентов на коммерческих тест-системах по инструкции производителя. В качестве биологического субстрата для исследования была выбрана слеза – неинвазивно доступная биологическая жидкость, омывающая орган зрения, в которой после операционной травмы возможно появление биологически активных молекул, свидельствующих о развитии деструктивно-воспалительного процесса.

У 54 пациентов на пятом этапе исследования до оперативного лечения и на 5-е сутки после него был проведен забор слёзной жидкости микроканюлей из нижнего конъюнктивального свода глаза в сухую герметичную пробирку с последующим заморажеванием при –70º С и хранением в морозильной камере до момента определения цитокинов. Стимуляцию слезопродукции осуществляли механическим раздражением рецепторных окончаний тройничного нерва слизистой оболочки глаза.

Определение концентрации ИЛ-6 в слезной жидкости выполняли с использованием коммерческих тест-систем производства ООО «Цитокин» (Россия, Санкт-Петербург) по инструкции производителя. Результаты иммуноферментного анализа регистрировали на вертикальном фотометре Униплан (Россия) при длине волны 450 нм. Для определения концентрации цитокина в анализируемых образцах строили калибровочный график по «средним» оптической плотности каждого стандартного раствора. Концентрацию цитокина выражали в пг/мл.

Определение концентрации ИЛ-10 в слезной жидкости выполняли с использованием коммерческих тест-систем производства ООО «Цитокин» (Россия, Санкт-Петербург) по инструкции производителя. Результаты иммуноферментного анализа регистрировали на вертикальном фотометре Униплан (Россия) при длине волны 450 нм. Для определения концентрации цитокина в анализируемых образцах строился калибровочный график по «средним» оптической плотности каждого стандартного раствора. Концентрацию цитокина выражали в пг/мл.

Определение концентрации TGF-β1 в слезной жидкости выполняли методом иммуноферментного анализа на коммерческих тест-системах DRGdiagnostics (Германия) по инструкции производителя. Результаты регистрировали на вертикальном фотометре Униплан (Россия) при длине волны 450 нм. Для определения концентрации цитокина в анализируемых образцах строили калибровочный график по «средним» оптической плотности каждого стандартного раствора. Концентрацию цитокина выражали в пг/мл.

Определение концентрации MMP-9 в слезной жидкости выполняли с использованием коммерческих тест-систем производства CUSABIO (КНР) по инструкции производителя. Результаты иммуноферментного анализа регистрировали на вертикальном фотометре Униплан (Россия) при длине волны 450 нм. Для определения концентрации цитокина в анализируемых образцах строили калибровочный график по «средним» оптической плотности каждого стандартного раствора. Концентрацию цитокина выражали в нг/мл.

Полученные цифровые данные были подвергнуты статистическому анализу и представлены в виде диаграмм.

2.6. Хирургические методики

2.6.1. Базовая технология факоэмульсификации катаракты с имплантацией ИОЛ

Предоперационная медикаментозная подготовка состояла в трехкратном

закапывании комбинированного мидриатика Мидримакс (фенилэфрин 5%, тропикамид 0,8%) и нестероидного противоспалительного средства за 30 минут до операции. После обработки операционного поля и проведения местной анестезии копьевидным ножом выполняли два парацентеза 1,2 мм на 3 и 9 часах. Затем на 10 часах кератомом производили основной лимбальный тоннельный доступ в переднюю камеру шириной 2,2 мм. Переднюю камеру заполняли комбинированным вискоэластичным раствором ДисКоВиск (натрия хондроитин сульфат 4% – натрия гиалуронат 1,7%) через основной тоннельный разрез.

Цанговым капсулотомическим пинцетом выполняли передний капсулорексис, размер которого обычно составлял 5,0-5,5 мм. Гидродиссекцию проводили с помощью изогнутой канюли 27G, которую заводили под переднюю капсулу, пульсовой подачей сбалансированного физраствора добивались прохождения видимой волны над задней капсулой. Этой же канюлей проводили гидроделинеацию хрусталика и затем осуществляли ротацию ядра.

Удаление ядра хрусталика проводили на факомашинах Infiniti Vision System (Alcon) и Centurion Vision System (Alcon) с помощью ультразвукового наконечника и чоппера, используя бимануальную технику (технологии «Phaco chop», «Stop&chop»). Программирование пакета жидкостных и ультразвуковых параметров факомашин проводили согласно рекомендациям производителя. Остатки хрусталиковых кортикальных масс удаляли с помощью ирригационно-аспирационной системы с использованием бимануальной техники. Выполняли полировку задней капсулы и, если позволял размер зрачка, передней капсулы хрусталика.

Имплантацию гибкой ИОЛ проводили после наполнения капсульного мешка и передней камеры вискоэластиком с помощью различных инжекторных систем, адаптированных к хирургическому тоннелю 2,2 мм. Используя технику имплантации «wound assisted», помещали ИОЛ в капсульный мешок. Затем удаляли вискоэластик из-под линзы и из передней камеры. Операцию

заканчивали введением 0,1 мл раствора антибиотика в переднюю камеру.

В послеоперационном периоде все пациенты получали 4-кратные инстилляции антибактериальных средств в течение 10 дней, а также нестероидных противовоспалительных препаратов в течение одного месяца и стероидных противовоспалительных препаратов (0,1 % раствор дексаметазона) в течение 14 дней.

2.6.2. Лазерная дисцизия задней капсулы хрусталика

В 70 случаях у пациентов контрольной группы была выполнена Nd:YAG-лазерная дисцизия задней капсулы хрусталика и в одном случае у пациента основной группы – дисцизия ретролентального помутнения с использованием лазерной установки Visulas (Zeiss, Германия). Максимальный уровень энергии лазерного излучения не превышал 1,2 мДж. Количество импульсов – от 2 до 5. Диаметр формируемого отверстия отчасти определялся диаметром медикаментозно расширенного зрачка (однократное закапывание Sol.Tropicamidi 1%), но не превышал 5,0 мм. После выполнения лазерной процедуры всем пациентам назначали инстилляции Sol. Timololi 0,5% для купирования реактивной гипертензии.

2.6.3. Хирургические вмешательства при поздней дислокации комплекса «капсульный мешок-ИОЛ»

Хирургические вмешательства при поздней дислокации комплекса «капсульный мешок - ИОЛ» потребовались в 4 случаях у пациентов контрольной группы. В 2 случаях была выполнена репозиция ИОЛ с шовной фиксацией к радужке. В 2 случаях, где подшивание дислоцированного комплекса было невозможным из-за конструктивных особенностей линзы, была проведена ее замена на ИОЛ с другим типом фиксации.

Для репозиции комплекса «капсульный мешок - ИОЛ» через плоскую

часть цилиарного тела под дислоцированный комплекс заводили инъекционную иглу 30G. Этой иглой сначала центрировали ИОЛ, затем поддавливая комплекс «капсульный мешок - ИОЛ» кверху, устанавливали местоположение опорных элементов. Инъекционную иглу направляли под отдаленный от места ее вкола опорный элемент. Далее инъекционную иглу продвигали чуть дальше этой зоны в сторону экватора. Продолжая поддавливать иглой дислоцированный комплекс вверх, накладывали транскорнеальный шов (полипропилен 10-0) на радужку и отдаленный опорный элемент, причем в шов захватывали и саму инъекционную иглу, расположенную под комплексом. Производили выкол шовной иглы, при этом инъекционную иглу выводили из шва и направляли к месту будущей фиксации второго опорного элемента. Вновь выполняли наложение транскорнеального шва для фиксации второго опорного элемента в зоне средней периферии радужки, инъекционную иглу захватывали в шов. Шовную иглу с нитью выкалывали транскорнеально, инъекционную иглу выводили наружу. Затем нить, проходящую снаружи между швами, рассекали. Концы нитей выводили в парацентезы, выполненные в проекции швов, завязывали узлы. Способ обеспечивает надежную, атравматичную фиксацию дислоцированного комплекса «КМХ – ИОЛ» к радужке [27].

В случаях замены ИОЛ через лимбальный тоннельный разрез 2,2 мм с помощью микроножниц и цангового пинцета 25 G проводили фрагментацию ИОЛ и эксплантацию полученных фрагментов вместе с капсульным мешком хрусталика. Затем с помощью инжекторной системы Monarch имплантировали ИОЛ иридовитреальной фиксации РСП-3 и фиксировали к радужке швом-подвеской (полипропилен 10-0).

2.7. Статистические методы исследования

Статистическая обработка фактического материала включала создание баз данных, автоматизированную проверку качества подготовки информации и

статистический анализ с использованием пакета прикладных статистических программ SPSS 11.0, STATA. Результаты обработки данных представлены в виде таблиц частот (для качественных данных), а также в виде таблиц с описательными статистическими показателями.

Для ненормально распределенных данных в качестве описательных статистик приводили медиану и процентили (нижний и верхний квартили/Q_1 и Q_3), выборочное среднее и стандартное отклонение.

Для категориальных переменных применяли описание в виде абсолютных и относительных частот.

Различия считали достоверными при уровне значимости менее 0,05 (p<0,05). Корреляционный анализ взаимосвязи полученных статистических данных проводили путем расчета коэффициента Спирмена (r).

Для сравнения ненормально распределенных (согласно критерию Шапиро–Уилка) данных по группам использовали следующие непараметрические критерии:

1) критерий Крускала–Уоллиса для сравнения нескольких групп;

2) критерий Манна–Уитни для сравнения двух независимых непараметрических выборок;

3) критерий Уилкоксона для сравнения двух зависимых выборок;

4) точный двусторонний критерий Фишера для малых выборок;

5) критерий Пирсона с ожидаемой частотой больше 5.

Различия считали достоверными при уровене значимости менее 0,05 (p<0,05). Корреляционный анализ взаимосвязи полученных статистических данных проводили путем расчета коэффициента Спирмена (r).

Для оценки совокупного риска поздних дислокаций ИОЛ применяли анализ Каплана-Мейера – множительный непараметрический метод для оценки функции зависимости наступления индексного события (дислокации ИОЛ) от времени, при этом изучаемым событием может быть любой дихотомический исход, который случается лишь однажды.

Некоторые эмпирические гипотезы проверяли путем выполнения иерархического кластерного анализа, при обработке исходных данных применялись следующие параметры: мера расстояния между наблюдениями – бинарное евклидово расстояние, правило связи (метод объединения в кластеры) – полная связь.

В ряде случаев использовали демонстрацию клинических примеров.

Для статистической обработки данных остроты зрения, в соответствии с правилом J. Holladay (2004), десятичные значения преобразовывали в логарифмический эквивалент logMAR по формуле:

$$logMAR = -log(V\,isus),$$

где Visus — десятичное значение остроты зрения вблизи или вдаль.

Обратное преобразование значений logMAR в десятичное значение остроты зрения выполняли по формуле:

$$Visus = antilog(-logMAR) = 10^{-logMAR}.$$

Конвертация данных стандартного отклонения из значений logMAR в линии таблицы остроты зрения осуществлялась по формуле:

$$\sigma/0{,}1$$

где σ — стандартное отклонение в логарифмических единицах, 0,1 – возрастание на 0,1 log в каждой строке таблицы остроты зрения [205].

ГЛАВА 3. ЧАСТОТА И СТРУКТУРА ОТДАЛЕННЫХ ОСЛОЖНЕНИЙ ПОСЛЕ СТАНДАРТНОЙ ХИРУРГИИ КАТАРАКТЫ У ПАЦИЕНТОВ С ПСЕВДОЭКСФОЛИАТИВНЫМ СИНДРОМОМ

Совершенствование технологий в последние десятилетия бурного развития катарактальной хирургии позволило существенно повысить ее эффективность и безопасность, снизить частоту осложнений интра- и раннего послеоперационного периодов [275, 281, 308, 365]. Однако успешное завершение хирургического этапа лечения катаракты не исключает появление таких отдаленных последствий, как вторичная катаракта, фибропластическая трансформация с контрактурой капсульного мешка и дислокация комплекса «капсульный мешок - ИОЛ» [134, 138, 140, 193, 222, 264, 286, 323, 334, 355, 374, 375]. Эти осложнения артифакичного глаза достоверно чаще встречаются на фоне ПЭС и имеют специфичные проявления, связанные с изменением структуры капсульного мешка и связочного аппарата хрусталика [6, 68, 78, 196, 214].

Целью данной главы является изучение структуры и частоты осложнений отдаленного периода хирургии катаракты на фоне псевдоэксфолиативного синдрома на основании ретроспективного клинико-инструментального исследования. Для достижения цели первого этапа исследования следовало решить следующие задачи: изучить частоту встречаемости, структуру и сроки возникновения основных отдаленных осложнений, а также вероятность влияния различных факторов на их формирование.

3.1. Оценка частоты, сроков возникновения и способов хирургической коррекции основных отдаленных осложнений у пациентов с псевдоэксфолиативным синдромом

Известно, что псевдоэксфолиативный синдром повышает риск осложнений во время хирургии катаракты и в раннем послеоперационном периоде. Поэтому для исключения возможного влияния различных ятрогенных и прочих факторов при изучении частоты и структуры отдаленных осложнений в соответствии с поставленной задачей в исследуемую группу были включены только пациенты после успешно проведенной неосложненной стандартной факоэмульсификации катаракты на фоне ПЭС, не имеющие на момент операции другой сопутствующей офтальмопатологии.

С учетом этих критериев проведен ретроспективный анализ результатов хирургического лечения катаракты на фоне ПЭС у 90 пациентов (117 глаз) случайной выборки из жителей г. Новосибирска в возрасте от 54 до 84 лет (M±σ; 71,86±5,41). На 97 глазах имелась II стадия, на 20 глазах – I стадия псевдоэксфолиативного синдрома. В большинстве случаев была отмечена ядерная форма катаракты с плотностью ядра II-IV степени. Все операции были завершены внутрикапсульной имплантацией различных моделей гибких интраокулярных линз. В 18 случаях выраженной несостоятельности связочно-капсульного аппарата хрусталика было имплантировано внутрикапсульное кольцо. Сроки послеоперационного наблюдения составили от 2 до 7 лет.

Ранний послеоперационный период у подавляющего большинства пациентов протекал без особенностей с ответной реакцией глаза на операционную травму 0-I степени. Локальный отек роговицы I-II степени развился лишь на 4 глазах (3,4%) с наличием плотных крупных ядер и большой экспозицией ультразвука во время факоэмульсификации. В 5 случаях отмечена умеренная гипертензия, купированная медикаментозно в течение двух дней. Во

всех случаях были получены высокие функциональные результаты с корригированной остротой зрения 0,7-1,0 (M±σ; 0,89±0,65).

В отдаленном послеоперационном периоде у пациентов исследуемой группы выявлены характерные для псевдоэксфолиативного синдрома осложнения: вторичная катаракта различного типа, контрактура передней капсулы хрусталика и поздняя дислокация ИОЛ (Рисунок 3.1).

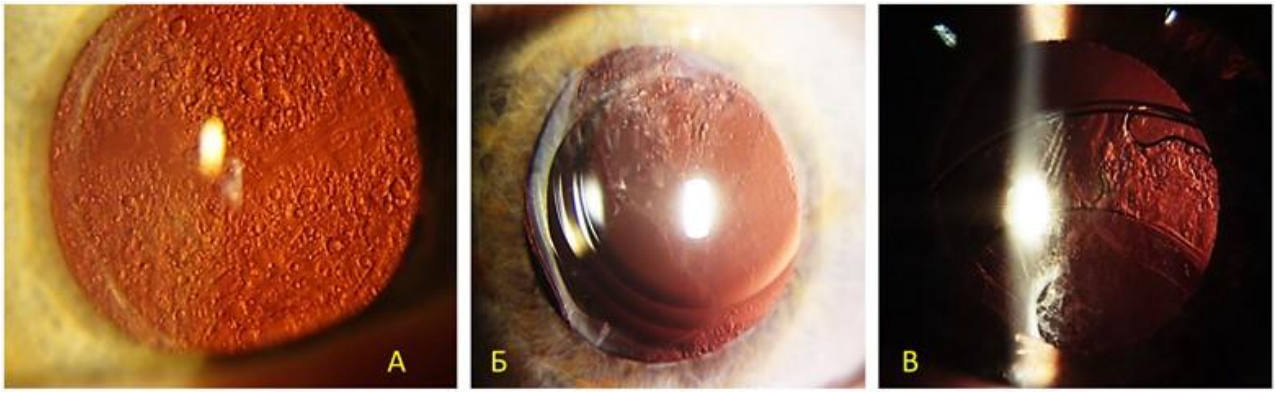

Рисунок 3.1. – Артифакия. ПЭС. Примеры осложнений отдаленного периода: А – вторичная катаракта; Б – контрактура передней капсулы хрусталика, децентрация ИОЛ, вторичная катаракта; В – контракционный капсулярный синдром, дислокация комплекса «капсульный мешок-ИОЛ», вторичная катаракта

При исследовании функциональных результатов хирургического лечения катаракты в отдаленном периоде снижение остроты зрения, обусловленное появлением клинически значимой вторичной катаракты в оптической зоне, было отмечено в 73,5% случаев. Через 1 год после операции клинически значимый фиброз задней капсулы со снижением остроты зрения был выявлен на 8 глазах, что потребовало YAG-лазерной дисцизии задней капсулы. В последующие сроки были выявлены смешанные и регенераторные формы вторичной катаракты. Самый высокий уровень вновь выявленного помутнения задней капсулы наблюдался спустя 3 года после оперативного лечения катаракты. Средний срок составил 3,2±1,3 лет. Структура, частота и сроки появления вторичной катаракты отражены в Таблице 6.

YAG-лазерная дисцизия вторичной катаракты была проведена в 57,3% случаев (см. Таблицу 6). В ряде случаев лазерные процедуры были отсрочены на 1-1,5 года после выявления вторичной катаракты, 19 пациентам лазерная дисцизия не была выполнена по различным причинам социального характера.

Таблица 6 – Сроки и частота появления вторичной катаракты после стандартной хиургии у пациентов с ПЭС (n=117 глаз)

Проявления	Сроки после операции, лет						Итого
	1	2	3	4	5	6-7	
Вторичная катаракта (все случаи), кол-во, %	9 7,7%	18 15,4%	23 19,7%	17 14,5%	11 9,4%	8 6,8%	86 73,5%
Вторичная катаракта с последующей ЛДВК, кол-во, %	8 6,8%	8 6,8%	20 17,1%	14 12,0%	10 8,6%	7 6,0%	67 57,3%

Что касается контракционного капсулярного синдрома (ККС), его ранние проявления в виде помутнения передней капсулы хрусталика протекали бессимптомно и не вызывали жалоб у пациентов. Более выраженные стадии ККС с утолщением края и значительным сокращением диаметра переднего капсулорексиса, сопровождающиеся выраженным псевдофакодонезом, были выявлены в 3 случаях и потребовали YAG-лазерного радиального рассечения края передней капсулы, которое было выполнено одновременно с дисцизией вторичной катаракты в сроки 3 года, 5 и 6 лет.

В четырех случаях у 2 пациентов исследуемой группы снижение остроты зрения было вызвано двусторонней дислокацией комплекса «капсульный мешок - ИОЛ» (3,4%), что потребовало хирургического вмешательства. Сроки отсроченной дислокации ИОЛ составили: 3 года – 1 случай, 6 лет – 2 случая, 6,5 лет – 1 случай. В трех случаях во время первичной хирургии хрусталика были имплантированы внутрикапсульные кольца. В двух случаях за несколько лет (2 и 3 года) до сублюксации комплекса «капсульный мешок - ИОЛ» была выполнена лазерная дисцизия вторичной катаракты. Три случая дислокации ИОЛ сопровождались выраженным фиброзом КМХ и сокращением отверстия капсулорексиса. Степень дислокации ИОЛ соответствовала III-IV степени

люксации по классификации, предложенной K. Hayashi с соавторами (2016) [200]. При биомикроскопическом исследовании отмечалось смещение ИОЛ в капсульном мешке кзади и вниз, в области зрачка определялись гаптические элементы ИОЛ. Острота зрения в трех случаях была значительно снижена до 0,01-0,2, в одном случае составляла 0,8 с афакичной коррекцией.

Во всех случаях поздней дислокации комплекса «КМХ - ИОЛ» выполнены повторные хирургические вмешательства. В 2 случаях была выполнена репозиция ИОЛ с шовной фиксацией к радужке. В 2 случаях, где подшивание дислоцированного комплекса было невозможным из-за конструктивных особенностей линзы, была проведена ее замена на ИОЛ с другим типом фиксации. Структура и частота основных отдаленных осложнений в исследуемой группе отражена в Таблице 7.

Таблица 7 – Структура и частота основных осложнений отдаленного периода хирургии катаракты в группе наблюдения у пациентов с ПЭС (n=117)

Осложнения	Количество	%
Вторичная катаракта	86	73,5%
Контрактура передней капсулы	6	5,1%
Дислокация комплекса «капсульный мешок - ИОЛ»	4	3,4%

Помимо вышеописанных осложнений, отдаленный послеоперационный период пациентов исследуемой группы сопровождался появлением новой сопутствующей офтальмопатологии. У 2 пациентов через 3 года после хирургии катаракты развилась открытоугольная глаукома (IA стадия), компенсированная медикаментозно и не сопровождающаяся снижением центральной остроты зрения. В ряде случаев в отдаленном периоде (через 2-4 года) выявлена патология макулярной области: друзы (8 случаев), интраламеллярный макулярный разрыв (1 случай) без снижения зрительных функций; а также периферические хориоретинальные дегенерации (2 случая) с

последующей отграничительной коагуляцией сетчатки.

При оценке функциональных результатов хирургии катаракты отмечены высокие показатели в раннем послеоперационном периоде, в динамике послеоперационного периода выявлена тенденция к снижению, отражающая влияние отдаленных осложнений хирургии катаракты на зрительные функции, а некоторая неравномерность результатов объясняется повышением остроты зрения после выполнения YAG-лазерной дисцизии вторичной катаракты и репозиции дислоцированной ИОЛ (Таблица 8).

Таблица 8 – Острота зрения в исследуемой группе пациентов с ПЭС в различные сроки после стандартной хирургии катаракты (M±m, среднее значение преобразованного LogMAR в десятичное значение ±среднее квадратичное отклонение в линиях таблицы)

Срок послеоперац. периода	1-7 дней	1 год (n=51)	2 года (n=67)	3 года (n=66)	4 года (n=63)	5 лет и более (n=60)
Острота зрения	0,89±0,65	0,81±1,83	0,70±2,47	0,55±3,53	0,62±3,19	0,53±3,92

3.2. Оценка частоты, сроков возникновения и факторов риска поздних дислокаций ИОЛ

Описываемые в литературе сроки поздних дислокаций комплекса «капсульный мешок-ИОЛ» составляют от трех месяцев до 25 лет со средним интервалом между удалением катаракты и операцией репозиции ИОЛ от 6,9 до 8,5 лет [140, 163, 198, 213, 214, 248, 271, 334, 377]. Кроме того, несмотря на всеобщую обеспокоенность количеством этих осложнений, в литературе нет единого мнения о том, существует ли тенденция к увеличению их частоты [138]. Имеется ограниченное число исследований, посвященных кумулятивному риску дислокаций ИОЛ, причем часть из них основаны на оценке популяционных, а не когортных данных [138, 213, 304, 334, 388]. С учетом этих обстоятельств для изучения частоты, сроков возникновения и

факторов риска отсроченных дислокаций ИОЛ было проведено ретроспективное когортное исследование по архивным данным 70787 случаев факоэмульсификации возрастной катаракты у пациентов сорока лет и старше, выполненной в Новосибирском филиале ФГАУ «НМИЦ «МНТК «Микрохирургия глаза» имени акад. С.Н. Федорова» Минздрава России в 2002-2019 годах, из которых в 320 случаях произошла поздняя дислокация ИОЛ.

В соответствии с имеющимися исследованиями, поздняя дислокация ИОЛ определялась как любой случай смещения линзы, произошедший более чем через 3 месяца после операции по удалению катаракты и требующий репозиции или замены ИОЛ [79, 138, 213, 304, 334]. Критериями исключения были дислокации, возникающие в результате травмы, и повторные дислокации, по поводу которых уже были выполнены реконструктивные операции. При формировании когортной выборки учитывались все случаи факоэмульсификации возрастной катаракты с внутрикапсульной фиксацией ИОЛ, при этом также исключались катаракты травматического генеза.

Средний возраст у пациентов с дислокацией ИОЛ на момент реконструктивного вмешательства составлял 76,2±12,5 лет, мужчин было 180 (56,2%), женщин – 140 (43,8%). Длина глазного яблока в среднем составляла 24,42±2,30 мм, миопическая рефракция была отмечена у 144 пациентов (44%). Среди имплантированных ИОЛ были 22 различных модели из полиметиметакрилата (77 случаев), силикона (36 случаев), гидрофильного (74 случая) и гидрофобного (133 случая) акрила. Имплантация внутрикапсульного кольца была выполнена в 106 случаях (33,1%).

Срок от момента имплантации ИОЛ до ее дислокации варьировал от 4 месяцев до 17,58 лет, в среднем составляя 6,95±3,67 лет. В качестве хирургической коррекции дислокации ИОЛ выполняли ее репозицию – в 272 случаях (85,0%) и замену ИОЛ – в 48 случаях (15,0%). При оценке динамики количества реконструктивных вмешательств по поводу данного осложнения была отмечена выраженная тенденция к росту (Рисунок 3.2).

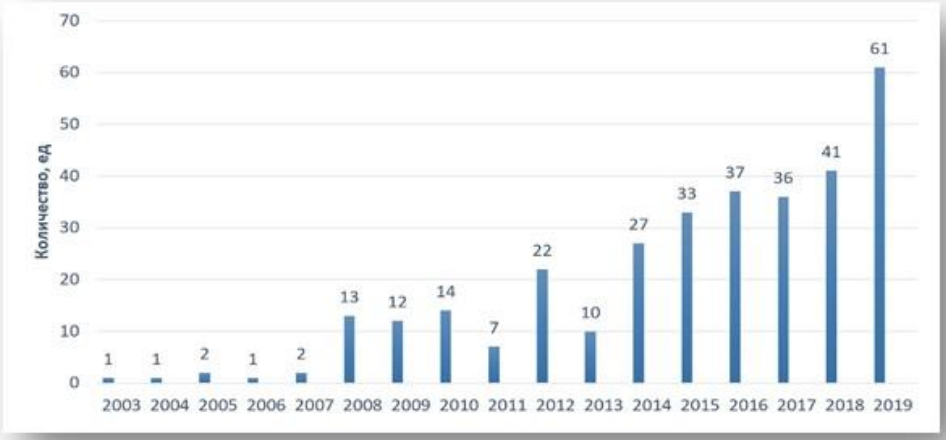

Рисунок 3.2. – Динамика количества хирургических вмешательств по поводу дислокации ИОЛ

Основной причиной дислокации комплекса «капсульный мешок - ИОЛ» была зонулярная несостоятельность, сочетающаяся в ряде случаев с контракционным капсулярным синдромом. Ведущим фактором риска был псевдоэксфолиативный синдром, выявленный у 239 пациентов (74,7%). Среди других факторов следует отметить миопию высокой степени, которая была выявлена у 72 пациентов (22,5%), длина глаза при этом составляла от 25,1 до 34,19 мм. В 78 случаях в анамнезе были хирургические вмешательства, проведенные после факоэмульсификации с имплантацией ИОЛ и предшествующие дислокации ИОЛ: антиглаукомные операции – 27 случаев (8,4%), эндовитреальные операции – 9 случаев (2,8%), лазерная дисцизия вторичной катаракты – 42 случая (13,1%). Не выявлено значимого влияния материала ИОЛ на частоту дислокаций ИОЛ.

Для оценки совокупной вероятности поздней дислокации ИОЛ был выполнен анализ Каплана-Мейера на основании сплошной когортной выборки 70787 случаев факоэмульсификации возрастной катаракты с внутрикапсульной имплантацией ИОЛ, выполненных в 2002-2019 годах, из которых в 320 случаях произошла поздняя дислокация ИОЛ. По результатам проведенного анализа совокупный 5-летний, 10-летний, 15-летний и 18-летний риск поздних дислокации ИОЛ составил 0,2, 0,7, 1,15 и 1,4% соответственно (Рисунок 3.3).

Рисунок 3.3. – График функции риска поздней дислокации ИОЛ
по результатам анализа Каплана-Мейера.

Ограничением исследования являлось то, что при проведении анализа Каплана-Мейера были использованы цензурированные, или неполные, данные. Для всех случаев было известно время начала наблюдения – факоэмульсификация катаракты, причем была выполнена сплошная когортная выборка всех прооперированных пациентов в возрасте 40 лет и старше с учетом критериев включения и исключения. А точное время окончания события – правильное или неправильное положение ИОЛ – достоверно известно только у пациентов с дислокацией ИОЛ. Остальные пациенты условно считались живущими и не имеющими дислокации ИОЛ. Такой тип исследования правомерен и считается цензурированным справа, то есть с точными данными в начале исследования и частично предполагаемыми - в конце исследования.

Данные особенности проведенного анализа были обусловлены тем, что мы не имели данных о смертности среди прооперированных пациентов. Также невозможно было учесть тех пациентов, которые уехали в другие регионы или обратились для хирургической коррекции в другие медицинские учреждения, а также тех, кто после произошедшей дислокации ИОЛ не стал обращаться в клинику. Кроме того, максимальный срок послеоперационного наблюдения в данном исследовании составил 18 лет, тогда как в литературе имеются

сведения о дислокациях спустя 20-25 лет после хирургии катаракты, то есть максимальные значения совокупного риска поздней дислокации ИОЛ в исследуемой группе были еще не достигнуты. С учетом перечисленных обстоятельств, можно утверждать, что полученные нами данные имеют минимально возможные значения совокупного риска поздней дислокации ИОЛ, так как такие факторы, как выявление случаев дислокации среди уехавших или не обратившихся для хирургической коррекции, а также увеличение срока наблюдения и продолжительности жизни, могут отразиться только ростом количества данного осложнения.

Таким образом, основными отдаленными осложнениями в исследуемой группе пациентов с псевдоэксфолиативным синдромом после стандартной факоэмульсификации катаракты с имплантацией ИОЛ были: вторичная катаракта – 73,5%, контракционный капсулярный синдром – 5,1%, дислокация комплекса «капсульный мешок - ИОЛ» – 3,4%. Совокупный 5-летний, 10-летний, 15-летний и 18-летний риск поздних дислокации ИОЛ составил 0,2, 0,7, 1,15 и 1,4% соответственно В качестве основного фактора риска поздней дислокации комплекса «капсульный мешок - ИОЛ» был определен псевдоэксфолиативный синдром, выявленный в 74,7% случаев.

ГЛАВА 4. ОБОСНОВАНИЕ ОПТИМИЗИРОВАННОЙ ТЕХНОЛОГИИ ХИРУРГИИ КАТАРАКТЫ НА ФОНЕ ПСЕВДОЭКСФОЛИТИВНОГО СИНДРОМА НА ОСНОВЕ ОКТ-ИССЛЕДОВАНИЯ ПЕРЕДНЕГО ОТРЕЗКА ГЛАЗА

Важную роль, как в обеспечении стабильности полученных результатов, так и в появлении отдаленных осложнений хирургии катаракты играют послеоперационные особенности формирования комплекса «КМХ-ИОЛ», зависящие от состояния СКАХ, анатомо-топографических взаимоотношений КМХ, ИОЛ и ПГМ. Витреолентикулярный интерфейс, являясь областью соприкосновения и взаимодействия этих структур, отражает особенности формирования гиалоидо-капсуло-зонулярного комплекса. Существенное влияние на состояние ВЛИ оказывают инволюционные процессы, изменяя его базовую конфигурацию в факичном глазу, определяя толерантность к хирургической травме и потенциальные возможности в формировании новых послеоперационных анатомо-топографических взаимоотношений.

Целью данной главы является всестороннее исследование структур ВЛИ с помощью технологии оптической когерентной томографии после стандартной хирургии хрусталика и дополненной первичным задним капсулорексисом. Для достижения цели второго этапа исследования следовало решить следующие задачи:

- разработать методологию ОКТ-исследования структур витреолентикулярного интерфейса;
- на основании ОКТ-исследования изучить особенности и закономерности структурно-морфологических изменений КМХ и ВЛИ после стандартной факоэмульсификации катаракты с имплантацией ИОЛ;
- на основании ОКТ-исследования изучить особенности структурно-морфологических изменений КМХ и проанализировать причины развития отдаленных осложнений у пациентов с псевдоэксфолиативным синдромом;

- на основании ОКТ-исследования изучить структурно-морфологические изменения КМХ и ВЛИ после выполнения первичного заднего капсулорексиса у пациентов с псевдоэксфолиативным синдромом и без него, определить закономерности формирования комплекса «капсульный мешок хрусталика-ИОЛ» и провести анализ морфологических особенностей вторичной катаракты после выполнения первичного заднего капсулорексиса.

4.1. Разработка методологии ОКТ-исследования структур витреолентикулярного интерфейса

Система RTVue XR Avanti SD-OCT обеспечивает визуализацию сегмента переднего отрезка глаза высокого разрешения с длиной сканирования 8 мм и осевым разрешением 5 мкм. В артифакичном глазу глубина сканирования (до 3 мм) и продольное разрешение позволяют получить на одном скане весь срез оптической части ИОЛ, передний и задний листки капсулы хрусталика, ретролентальное пространство и передние слои стекловидного тела. Однако отсутствие стандартизированого протокола сканирования, нормативной базы данных, системного подхода с комплексной оценкой состояния структур витреолентикулярного интерфейса определили необходимость разработки методологии ОКТ-исследования данной области.

Оптическая когерентная томография проводилась с помощью аппарата RTVue XR Avanti («Optovue», США) с модулем для переднего отрезка глаза по протоколам Cornea Line и Cornea Cross Line. Алгоритм исследования включал выполнение нескольких сканов: вертикального, горизонтального, в меридиане расположения гаптических элементов ИОЛ и перпендикулярном ему.

Для переднего отрезка глаза применяли базовые принципы анализа ОКТ-изображений, состоящие из трех ступеней: анализа морфологии (формы среза, толщины, объема), анализа структуры (внутренней архитектоники) и анализа рефлективности (отражательной способности). ОКТ-сканирование позволяло оценить различные качественные и количественные характеристики: профиль и

структуру передней и задней капсул, протяженность контакта с ИОЛ, профиль передней гиалоидной мембраны, дистанцию ИОЛ-ЗКХ и ЗКХ-ПГМ, наличие включений в пространстве ЗКХ-ПГМ и другие. Анализ полученных данных проводился на основании анатомо-топографического взаимоотношения структур и их рефлективности с использованием цветных и черно-белых изображений. При цветном кодировании ОКТ-изображений оттенки заданы дискретно программным обеспечением системы, каждый цветовой оттенок связан с определенной степенью рефлективности. Некоторые структуры было лучше изучать на негативных сканах, так как черно-белое изображение позволяло выявить минимальные отклонения оптической плотности ткани и рассмотреть детали, которые могли остаться незамеченными на цветном изображении [37].

Отдельные структуры и отделы переднего отрезка глаза в норме имели различную степень рефлективности. Высокой рефлективностью отличались передняя и задняя капсула хрусталика, средней – передняя гиалоидная мембрана, хрусталик, материал интраокулярной линзы. Низкая рефлективность (оптическая «пустота») была характерна для камерной влаги, ретролентального пространства, стекловидного тела. Морфологическая трансформация отдельных структур при патологических процессах сопровождалась изменением оптической плотности и, следовательно, приводила к изменению степени рефлективности. Так, повышение рефлективности отмечали при помутнении нативного хрусталика или материала ИОЛ, деструкции стекловидного тела, фиброзировании капсульного мешка, развитии вторичной катаракты, наличии патологических включений в передней камере, ретролентальном пространстве и стекловидном теле.

На ОКТ-сканах задняя капсула хрусталика при сохранении ее целостности имела вид тонкой непрерывной линии различной конфигурации. При выполнении заднего капсулорексиса с контролируемым круговым вскрытием капсулы оставшаяся ее часть сохраняла потенциал биомеханической мембраны, а края заднего капсулорексиса на ОКТ-сканах можно было

идентифицировать по их изгибу кнаружи. Этот маркер краев заднего капсулорексиса особенно важен в отдаленные сроки – при полном контакте ЗКХ-ИОЛ.

Передняя капсула хрусталика в несколько раз толще задней, обладает высокой рефлективностью и имеет слой субкапсулярного эпителия с еще более высокой рефлективностью. Разрешение аппарата RTVue, «Optovue» (5 мкм) позволяло на ОКТ-сканах визуализировать не только переднюю капсулу, но и слой субкапсулярного эпителия, однако его точная количественная оценка была затруднена. Тем не менее, разница в рефлективности передней капсулы и субкапсулярного эпителиального слоя позволяла при артифакии дифференцировать состояние передней капсулы после полировки с аспирацией эпителиоцитов и без нее. В случаях послеоперационной фибропластической трансформации А-эпителия происходило образование фиброцеллюлярной ткани с повышенной рефлективностью, что позволяло наблюдать ее суб- и эпикапсулярное расположение и развитие процесса деформации собственно передней капсулы, обусловленное сократительной активностью миофибробластов, входящих в состав фиброцеллюлярной ткани. В силу вышеизложенных обстоятельств при ОКТ-исследованиях переднюю капсулу хрусталика и субкапсулярный слой корректно оценивать совокупно и рассматривать как переднекапсулярный комплекс хрусталика [149].

На ОКТ-сканах передняя гиалоидная мембрана при ее сохранности имела вид непрерывной тонкой линии с ровным контуром и при соприкосновении с другими структурами, например, задней капсулой, проявляла биомеханические свойства мембраны. В случаях инволюции ПГМ отмечали снижение ее рефлективности, появление фестончатости профиля и подвижности контура.

Объем, форма, содержимое ретролентального пространства, являясь основными критериями в оценке состояния витреолентикулярного интерфейса артифакичного глаза, были обусловлены наличием жидкости, сохранностью, конфигурацией и подвижностью горизонтальных и вертикальных барьеров – связки Вигера, задней капсулы хрусталика, передней гиалоидной мембраны, а

также упруго-эластичными свойствами стекловидного тела. В состоянии ретролентального пространства наблюдалась большая вариабельность – от его видимого отсутствия (потенциальное пространство Бергера) до значительного расширения (до 1000 мкм) с подвижными границами.

В оценке состояния ВЛИ сочли целесообразным выделять ранний, поздний и отдаленный послеоперационные периоды, так как процесс послеоперационной трансформации капсульного мешка хрусталика при адаптации к новому содержимому составляет не менее одного месяца, а темпы и особенности формирования комплекса «капсульный мешок - ИОЛ» во многом обусловлены хирургическими особенностями операции, конструкцией ИОЛ, степенью инволюции связочно-капсульного аппарата хрусталика. При определении особенностей ВЛИ и формировании комплекса «КМХ - ИОЛ» оценивали: целостность, состояние и количественные характеристики структур ВЛИ; положение ИОЛ; взаимоотношения ПКХ-ИОЛ, ИОЛ-ЗКХ и ЗКХ-ПГМ. Совокупность этих характеристик составляла индивидуальный профиль пациента.

Разработанная методология исследования витрео-лентикулярного интерфейса артифакичного глаза с помощью оптической когерентной томографии являлась высокоинформативным и прецизионным подходом к изучению структур данной области, позволяющим проводить оценку и мониторинг их состояния в процессе послеоперационной трансформации.

4.2. Анализ результатов ОКТ-исследования структур витреолентикулярного интерфейса после стандартной факоэмульсификации

После хирургии хрусталика с имплантацией ИОЛ значительно уменьшается содержимое КМХ, что, помимо сокращения самого капсульного мешка, индуцирует, с одной стороны, углубление передней камеры с изменением иридоцилиарной зоны, а, с другой, смещение вперед по оптической

оси задней капсулы хрусталика и передней гиалоидной мембраны [20, 23, 24, 58, 74, 80, 397]. Формируется новая конфигурация витреолентикулярного интерфейса. Вариабельность проявлений и динамика процесса послеоперационной трансформации ВЛИ определяется особенностями хирургической процедуры и состоянием вовлеченных структур глаза.

Технология оптической биометрии и разработанная методология исследования витреолентикулярного интерфейса артифакичного глаза с помощью оптической когерентной томографии позволяют с высокой точностью изучить особенности трансформации КМХ и ВЛИ после хирургии катаракты.

Количественная оценка изменения параметров переднего отрезка глаза после хирургии хрусталика на основе оптической биометрии проводилась по результатам обследования 255 пациентов (255 глаз) в возрасте от 39 до 88 лет.

ОКТ-исследование витреолентикулярного интерфейса после стандартной хирургии хрусталика проведено у 66 пациентов (86 глаз) в возрасте от 22 до 94 лет в раннем и позднем (47 случаев), а также отдаленном (62 случая) послеоперационных периодах, то есть в процессе активной трансформации структур переднего отрезка глаза (до двух месяцев после операции) и после ее завершения. При этом у части пациентов (21 человек, 23 глаза) динамика трансформации перднего отрезка глаза была отслежена в динамике всего послеоперационного периода.

4.2.1. Количественная оценка послеоперационного смещения витреолентикулярного интерфейса на основании оптической биометрии

Количественная оценка послеоперационных изменений параметров переднего отдела глаза проводилась по архивным данным обследования 255 пациентов, которым выполняли оптическую биометрию на приборе IOL Master 700 (Carl Zeiss) до хирургического лечения катаракты и после него в сроки от 3 месяцев до 3 лет. Сравнительный анализ выполняли в двух группах:

с псевдоэксфолиативным синдромом II стадии (120 пациентов, 120 глаз) и без него (135 пациентов, 135 глаз). Оценивали стандартные параметры: расстояние от передней поверхности роговицы до передней поверхности нативного хрусталика или ИОЛ – глубина передней камеры (ACD) и расстояние от передней поверхности хрусталика или ИОЛ до задней капсулы хрусталика – «толщина хрусталика» (TX) (Рисунок 4.1). Сумму этих параметров расценивали как биометрическое положение задней капсулы хрусталика по отношению к вершине роговицы, которое приняли в качестве ориентира для оценки послеоперационного смещения ВЛИ.

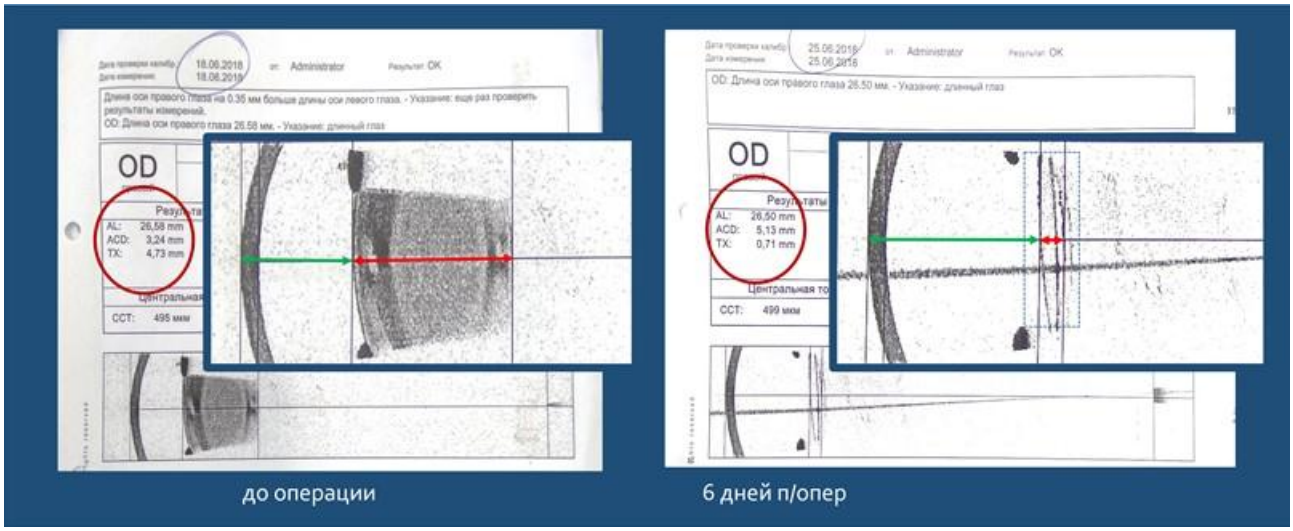

Рисунок 4.1. – Оптическая биометрия до и после хирургического лечения катаракты. Оценка положения задней капсулы хрусталика по отношению к вершине роговицы до и после операции у пациентки Х., 82 года

После хирургии хрусталика с имплантацией ИОЛ значительно уменьшается содержимое капсульного мешка хрусталика, что индуцирует его сокращение, сближение переднего и заднего капсульных листков с уплощением трехмерной структуры цинновой связки. В нашем исследовании размер капсульного мешка уменьшился с 4,39±0,71 мм по оптической оси (толщина нативного хрусталика) до 0,71±0,18 мм (толщина ИОЛ) в группе без ПЭС, при наличии синдрома – с 4,57±0,42 до 0,73±0,14 мм (Таблицы 9, 10).

Таблица 9 – Параметры переднего отрезка глаз до и после хирургии хрусталика в группе пациентов без псевдоэксфолиативного синдрома (n=135глаз)

Показатель	До операции	После операции	Различие абс. (%)	p*
	M± σ	M± σ		
	Me (25%; 75%)	Me (25%; 75%)		
Глубина передней камеры, мм (ACD)	**3,21 ± 0,43**	**4,58 ± 0,33**	+1,37 (42,7%)	<0,0001
	3,22 (2,90; 3,56)	4,60 (4,33; 4,79)		
Толщина хрусталика, мм (TX)	**4,39 ± 0,44**	**0,71 ± 0,18**	-3,68 (83,8%)	<0,0001
	4,40 (4,04; 4,69)	0,69 (0,59; 0,79)		
Положение ЗКХ (сумма ACD+TX)	**7,60 ± 0,34**	**5,28 ± 0,32**	-2,32 (30,5%)	<0,0001
	7,57 (7,33; 7,83)	5,30 (5,09; 5,48)		

p*– уровень значимости различий до и после операции (критерий Wilcoxon)

Таблица 10 – Параметры переднего отрезка глаз до и после хирургии хрусталика в группе пациентов с псевдоэксфолиативным синдромом (n=120)

Показатель	До операции	После операции	Различие абс. (%)	p*
	M± σ	M± σ		
	Me (25%; 75%)	Me (25%; 75%)		
Глубина передней камеры, мм (ACD)	**3,02 ± 0,42**	**4,51 ± 0,38**	+1.49 (49,3%)	<0,0001
	3,07 (2,75; 3,30)	4,51 (4,33; 4,70)		
Толщина хрусталика, мм (TX)	**4,57 ± 0,42**	**0,73 ± 0,14**	-3,97 (84,5%)	<0,0001
	4,56 (4,32; 4,85)	0,73 (0,66; 0,82)		
Положение ЗКХ (сумма ACD+TX)	**7,59 ± 0,37**	**5,24 ± 3,34**	-2,35 (30,5%)	<0,0001
	7,65 (7,40; 7,81)	5,25 (5,05; 5,43)		

p*– уровень значимости различий до и после операции (критерий Wilcoxon)

В результате такой трансформации капсульного мешка происходит сдвиг положения задней капсулы вперед по оптической оси. В нашем исследовании это смещение составило 2,32±0,37 и 2,35±0,37 мм в группах без ПЭС и с синдромом соответственно.

При оценке полученных результатов в сравниваемых группах не выявлено статистически значимых отличий в положении ЗКХ (ACD+TX) как до операции, так и после нее. Однако значимо отличались между группами предоперационные параметры: глубина передней камеры и толщина хрусталика. В группе пациентов с ПЭС глубина передней камеры была

достоверно меньше, а толщина хрусталика – больше (Таблица 11).

Таблица 11 – Параметры переднего отрезка глаза в группах сравнения (n=255)

Показатель	Группа ПЭС минус (n=135) M± σ Me (25%; 75%)	Группа ПЭС плюс (n=120) M± σ Me (25%; 75%)	P*
Возраст, лет	65,4 ± 11,4 66 (58; 74)	73,3 ± 8,8 75 (67; 78)	<0,0001
ПЗО, мм	24,34 ± 2,26 24,08 (22,76; 25,09)	23,66 ± 1,60 24,08 (22,76; 25,09)	0,002
Глубина передней камеры до операции, мм	**3,21 ± 0,43** 3,22 (2,90; 3,56)	**3,02 ± 0,42** 3,07 (2,75; 3,30)	**0,001**
Глубина передней камеры после операции, мм	4,58 ± 0,33 4,60 (4,33; 4,79)	4,51 ± 0,38 4,51 (4,33; 4,70)	0,124
Толщина хрусталика до операции, мм	**4,39 ± 0,44** 4,40 (4,04; 4,69)	**4,57 ± 0,42** 4,56 (4,32; 4,85)	**0,002**
Толщина хрусталика после операции, мм	0,71 ± 0,18 0,69 (0,59; 0,79)	0,73 ± 0,14 0,73 (0,66; 0,82)	0,246
Положение ЗКХ до операции	7,60 ± 0,34 7,57 (7,33; 7,83)	7,59 ± 0,37 7,65 (7,40; 7,81)	0,637
Положение ЗКХ после операции	5,28 ± 0,32 5,30 (5,09; 5,48)	5,24 ± 3,34 5,25 (5,05; 5,43)	0,297
Сдвиг положения ЗКХ	**2,32 ± 0,37** 2,29 (2,09; 2,56)	**2,35 ± 0,37** 2,33 (2,15; 2,56)	**0,360**
Сдвиг положения ЗКХ#	2,35±0,36	2,32±0,36	0,427

p*– уровень значимости различий между группами (критерий Mann-Whitney)
– показатель, стандартизированный по возрасту и длине глаза

В результате данного исследования получены количественные показатели анатомо-топографических изменений после стандартной хирургии хрусталика у пациентов с ПЭС и без синдрома. Наряду с такими хорошо изученными параметрами, как углубление передней камеры и уменьшение «толщины хрусталика», определена величина смещения вперед положения задней капсулы хрусталика - на 2,35±0,37 мм при ПЭС и 2,32±0,37 мм - в группе пациентов без синдрома, отражающая вектор смещения витреолентикулярного интерфейса в целом (Таблица 11). При проведении корреляционного анализа была выявлена статистически значимая прямая связь между послеоперационным сдвигом ЗКХ и возрастом пациентов в обеих группах (Таблица 12).

Таблица 12 – Результаты корреляционного анализа в группах сравнения

Показатель	Группа ПЭС минус		Группа ПЭС плюс	
	Коэффициент Спирмена, r	p	Коэффициент Спирмена, r	p
Смещение ЗКХ – возраст	0,384*	<0,0001	0,273*	0,003
Смещение ЗКХ – ПЗО	0,098	0,256	0,043	0,645

p*– уровень значимости <0,01

4.2.2. Особенности витреолентикулярного интерфейса артифакичного глаза в раннем послеоперационном периоде

Сдвиг положения ЗКХ вперед по оптической оси влечет за собой смещение ПГМ и изменение конфигурации всего ВЛИ, особенности которого, вероятно, зависят от состояния связочного аппарата, являющегося его ключевой структурой, а также степени инволюции КМХ и ПГМ.

ОКТ-сканирование (RTVue XR Avanti, «Optovue») позволяет оценить различные качественные и количественные характеристики: профиль задней капсулы и протяженность ее адгезии к ИОЛ, профиль ПГМ, дистанции ИОЛ-ЗКХ и ЗКХ-ПГМ, наличие включений в пространстве ЗКХ-ПГМ, состояние переднего гиалоида и др. (Рисунок 4.2).

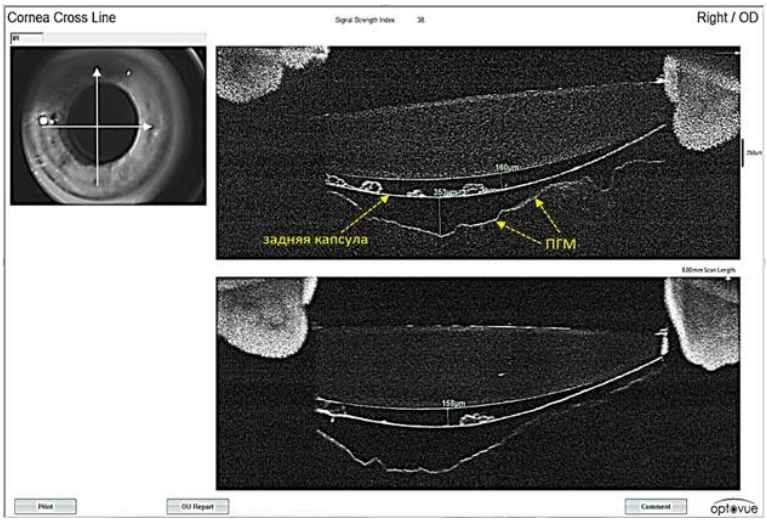

Рисунок 4.2. – ОКТ по протоколу Cornea Cross Line. Горизонтальный и вертикальный сканы. Пациент Ж., 76 лет. Артифакия. ПЭС. Вторичная катаракта. П/операционный период – 5 лет

В раннем послеоперационном периоде из 66 пациентов было обследовано 37 (43 глаза). Особенности витреолентикулярного интерфейса определяли, оценивая целостность и состояние структур, взаимоотношения ИОЛ-ЗКХ и ЗКХ-ПГМ.

Варианты состояния задней капсулы и ее взаимоотношений с ИОЛ включали: адгезию к ИОЛ; единичные или множественные складки различной глубины (15-400 мкм); «провисание» капсулы (до 400 мкм) с формированием куполообразного, волнистого или складчатого профиля (Рисунок 4.3).

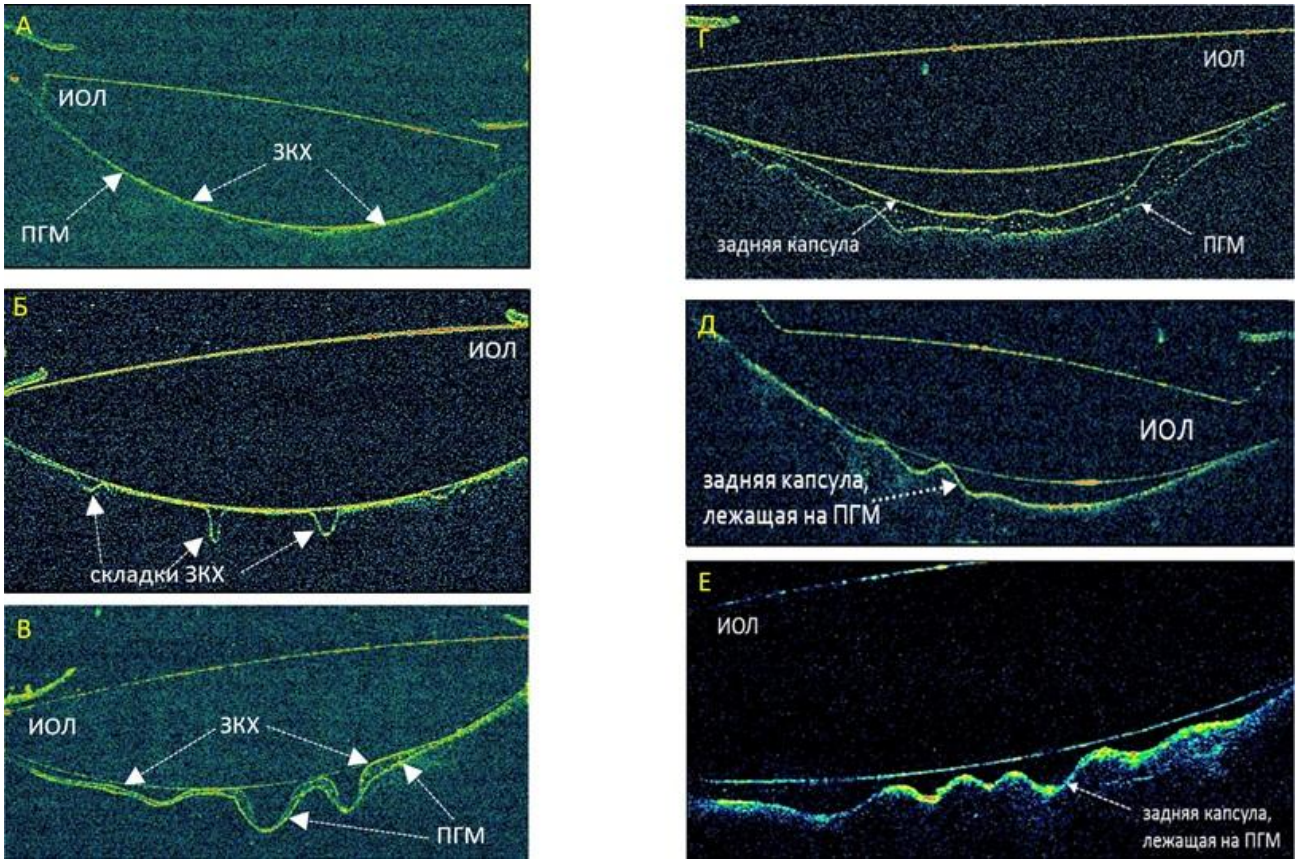

Рисунок 4.3. – Задняя капсула в раннем послеоперационном периоде до 5 дней (варианты): А - адгезия; Б – одиночные складки; В – широкие множественные складки; Г-Е – «провисание» капсулы (куполообразный, волнистый и складчатый профили). ОКТ-сканограммы

Передняя гиалоидная мембрана в ряде случаев имела четкий и ровный контур. При ее инволюции отмечали снижение рефлективности и деформацию профиля (Рисунок 4.4).

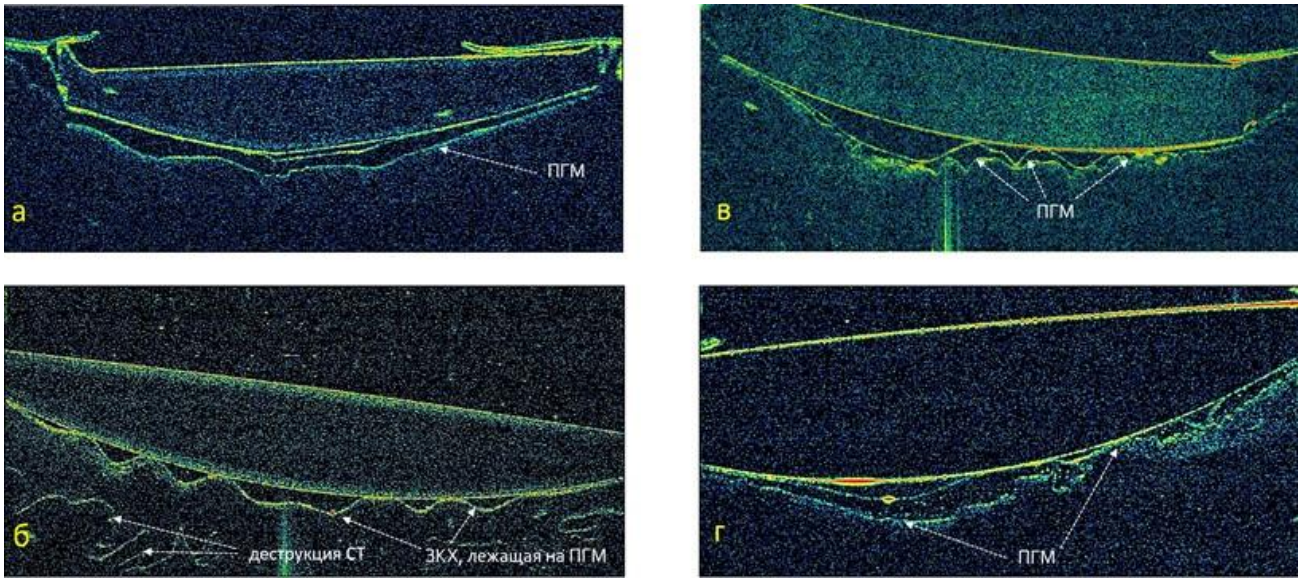

Рисунок 4.4. – Передняя гиалоидная мембрана в раннем послеоперационном периоде (варианты): А – ровный контур; Б – ПГМ маскируется задней капсулой; В-Г – деформация профиля ПГМ, снижение рефлективности контура ПГМ. ОКТ-сканограммы

Ретролентальное пространство либо отсутствовало, так как задняя капсула контактировала с передней гиалоидной мембраной, либо имело различную конфигурацию, обусловленную профилем задней капсулы и переднего гиалоида (Рисунки 4.3, 4.4). В большинстве случаев ретролентальное пространство при его наличии было оптически пустым, а в некоторых случаях исходной выраженной слабости связочно-капсульного аппарата хрусталика содержало включения (хрусталиковый детрит), попадающие сюда интраоперационно с рабочими растворами при девиации гидродинамических потоков (Рисунок 4.5).

Содержимое передних слоев витреальной полости также могло быть оптически пустым («витреальная пустота») (см. Рисунки 4.3.А-В) или меняло свою рефлективность в связи с послеоперационной гидратацией (см. Рисунки 4.4.Г, 4.6, 4.7), а в значительной доле случаев имело структурные изменения, отражающие процессы возрастной деструкции (Рисунок 4.4.Б).

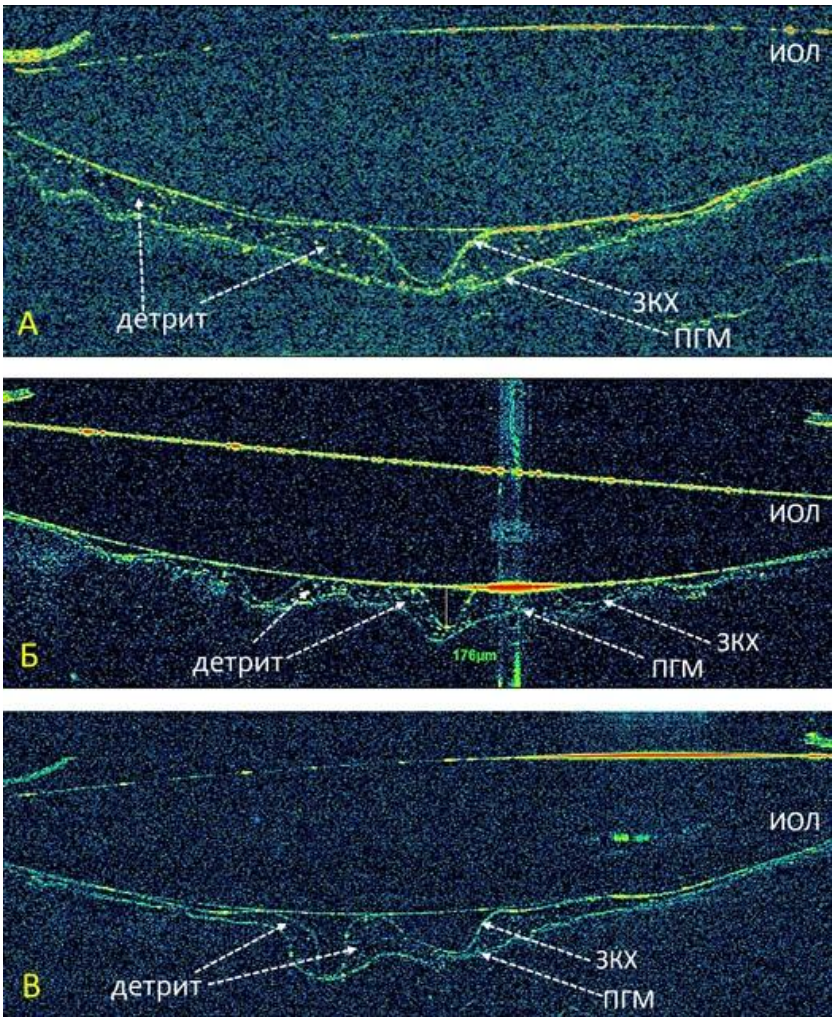

Рисунок 4.5. – Артифакия. ПЭС. Ранний послеоперационный период: А-В – Примеры витреолентикулярного интерфейса со складчатым профилем ЗКХ и хрусталиковым детритом в пространстве Бергера. ОКТ-сканограммы

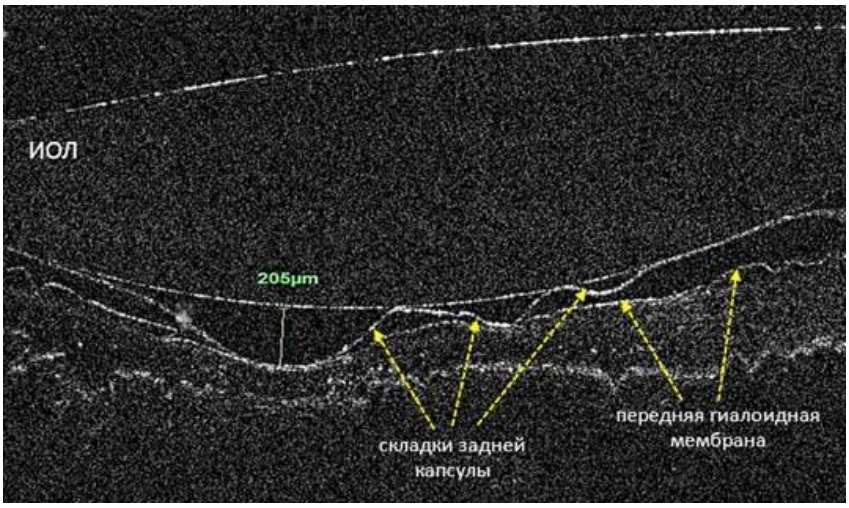

Рисунок 4.6. – Пациент В., 80 лет, правый глаз: артифакия, ПЭС, 7 дней после ФЭК с имплантацией ИОЛ и ВКК. Витреолентикулярный интерфейс: складчатый профиль ЗКХ, неровный контур ПГМ, признаки гидратации стекловидного тела (изменение рефлективности передних слоев). ОКТ-сканограмма



Рисунок 4.7. – Пациент В., 80 лет, левый глаз: артифакия, ПЭС, 2 дня после ФЭК с имплантацией ИОЛ и ВКК. Витреолентикулярный интерфейс: складчатый профиль ЗКХ, неровный контур и признаки повреждения ПГМ с гидратацией стекловидного тела. ОКТ-сканограмма

Оценка динамики и особенностей взаимоотношений ИОЛ, ЗКХ и ПГМ позволила выделить несколько сценариев трансформации ВЛИ в раннем послеоперационном периоде.

При относительной сохранности структур ВЛИ с первых дней послеоперационного периода наблюдались тотальная или субтотальная (с единичными складками глубиной от 15 до 130 мкм) адгезия ЗКХ к оптической части ИОЛ и тесное прилегание ПГМ к капсуле хрусталика. В дальнейшем отмечалась стабильность этих взаимоотношений с исчезновением складок ЗКХ и формированием капсульного перегиба вокруг края оптической части ИОЛ (Рисунок 4.8).

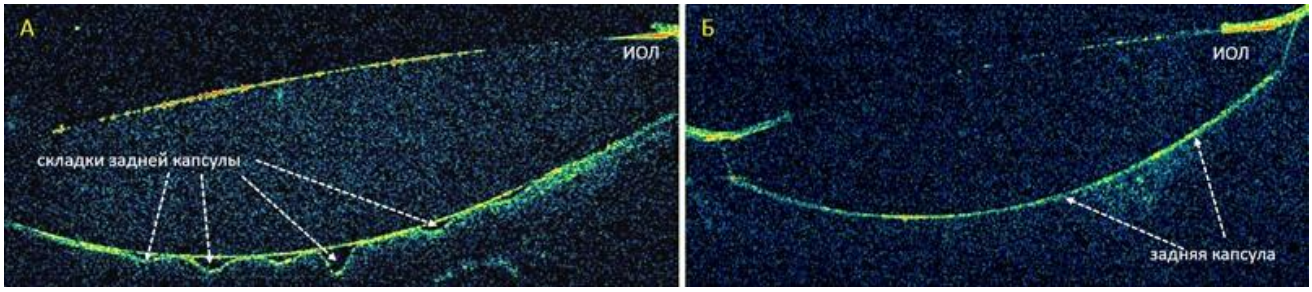

Рисунок 4.8. – Пациент Б., 37 лет, правый глаз: артифакия (МИОЛ-2 (Репер-НН)). Трансформации ВЛИ в раннем периоде: А – 1-й день после ФЭК, субтотальная адгезия ЗКХ к ИОЛ, единичные складки ЗКХ; Б – 1 неделя, полная адгезия ЗКХ-ИОЛ, прилегание ПГМ к ЗКХ, формирование капсульного перегиба вокруг заднего края оптики ИОЛ. ОКТ-сканограммы.

При умеренных инволюционных изменениях в первые дни после операции наблюдали «провисание» задней капсулы, лежащей на передней гиалоидной мембране, с формированием волнообразного профиля (глубина складок до 350 мкм). Детализация ПГМ была затруднена из-за ее контакта с ЗКХ. В последующие несколько недель задняя капсула сокращалась с выравниванием ее профиля, пространство ЗКХ-ИОЛ уменьшалось в разной степени, формировался капсульный перегиб вокруг края ИОЛ (Рисунок 4.9). В ряде случаев проявлялось ретролентальное пространство, визуализировалась передняя гиалоидная мембрана.

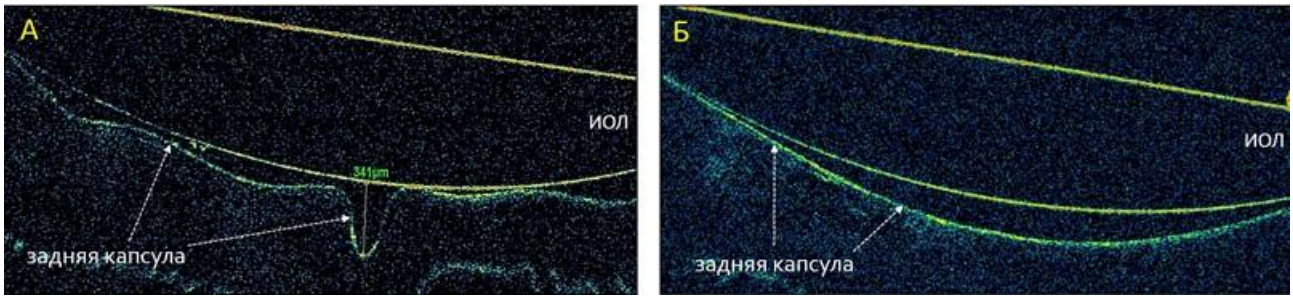

Рисунок 4.9. – Пациент Ч., 67 лет, правый глаз: артифакия. Трансформации ВЛИ в раннем послеоперационном периоде: А – 3-й день после ФЭК, волнообразный профиль, визуализация ПГМ затруднена из-за контакта с ЗКХ; Б – 10-й день, сокращение ЗКХ с выравниванием профиля. ОКТ-сканограммы

При выраженной несостоятельности связочно-капсульного аппарата хрусталика в раннем послеоперационном периоде отмечали субтотальное отсутствие контакта задней капсулы и ИОЛ, складчатый профиль капсулы (глубина складок до 400 мкм), часто фестончатый профиль передней гиалоидной мембраны. Ретролентальное пространство имело различный объем и конфигурацию с возможными включениями в виде точек с высокой рефлективностью (хрусталиковый детрит). Дистанция ИОЛ-ПГМ достигала 860 мкм. Самые поверхностные слои стекловидного тела могли иметь измененную структуру с повышенной рефлективностью (гидратация).

В последующие недели в этой подгруппе пациентов происходило уменьшение высоты складок задней капсулы хрусталика, сглаживание контура передней гиалоидной мембраны и относительное восстановление структуры

стекловидного тела, резорбция хрусталикового детрита из ретролентального пространства. Капсульный перегиб вокруг края ИОЛ формировался, несмотря на то, что в некоторых случаях сохранялось пространство ЗКХ-ИОЛ в центральной зоне оптической части ИОЛ (Рисунок 4.10).

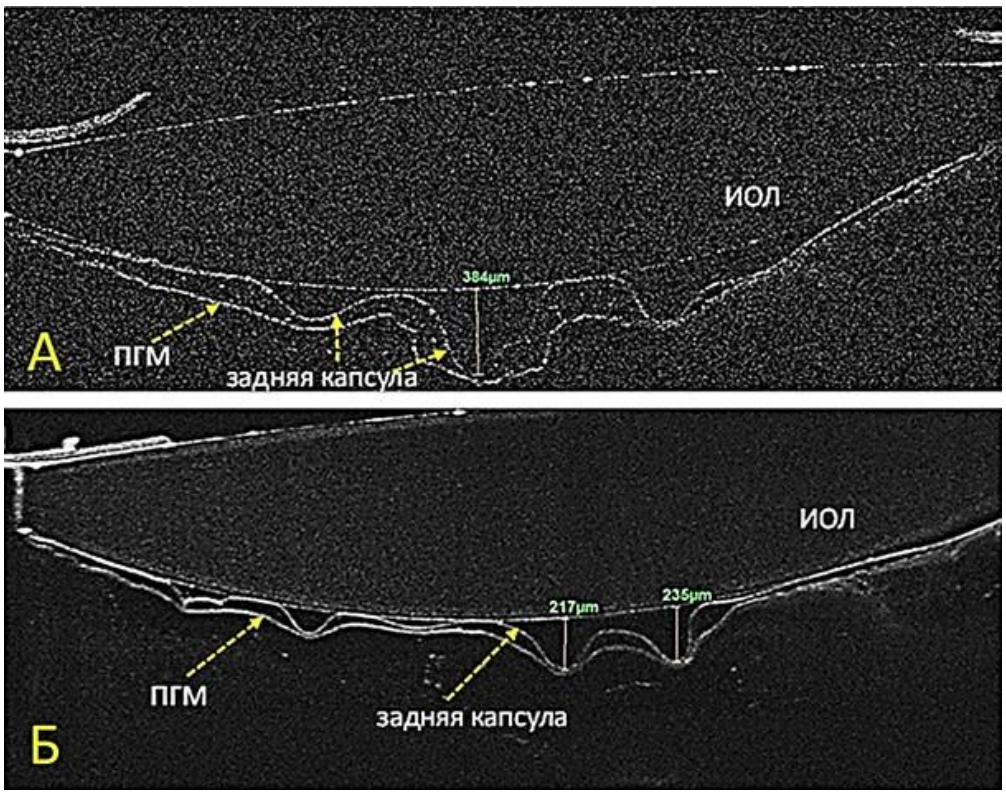

Рисунок 4.10. – Пациент С., 87 лет, правый глаз: артифакия, ПЭС. А – 3 дня после ФЭК с имплантацией ИОЛ и ВКК. ВЛИ: складчатый профиль ЗКХ, хрусталиковый детрит в пространстве Бергера; Б – 2 месяца спустя, уменьшение глубины складок, резорбция хрусталикового детрита. ОКТ-сканограммы

Выявленные особенности конфигурации структур витреолентикулярного интерфейса в раннем периоде после стандартной хирургии хрусталика отражают процесс их активной трансформации при адаптации к новому содержимому капсульного мешка, а вариабельность проявлений послеоперационной трансформации ВЛИ определяется степенью инволюции и упруго-эластичными свойствами его структур.

4.2.3. Особенности витреолентикулярного интерфейса артифакичного глаза в отдаленном послеоперационном периоде

Период послеоперационной трансформации переднего отрезка глаза составляет не менее одного месяца [20, 24, 342, 390, 444]. Поэтому изучение стабильных взаимоотношений структур ВЛИ в артифакичных глазах проводили в сроки от 1 месяца до 5 лет после хирургии хрусталика у 50 пациентов (62 глаза) из 66 в возрасте от 24 до 92 лет.

В результате анализа различных параметров были определены значимые признаки и критерии их оценки. Оценивались количественные и качественные характеристики: глубина ретролентального пространства в вертикальном и горизонтальном меридианах, асимметрия ретролентального пространства, степень деструкции ПГМ (рефлективность контура, неровность профиля), состояние задней капсулы (адгезия, складки, провисание).

После систематизации полученных данных все случаи были разделены на три эмпирические группы, отражающие степень инволюции структур ВЛИ. Для проверки выдвигаемой гипотезы был проведен иерархический кластерный анализ при помощи предварительно заданных переменных с дихотомическими признаками. По результатам анализа были окончательно определены три основных типа витреолентикулярного интерфейса (Рисунки 4.11, 4.12).

Кластерный анализ, группы		Эмпирические группы			Всего
		1 тип	2 тип	3 тип	
1 тип ВЛИ	Количество	10	0	0	10
	% взаимосвязи	100,0%	0%	0%	100,0%
	% внутри эмп. групп	100,0%	0%	0%	16,1%
	% от общ. кол-ва	16,1%	0%	0%	16,1%
2 тип ВЛИ	Количество	0	18	0	18
	% взаимосвязи	0%	100,0%	0%	100,0%
	% внутри эмп. групп	0%	78,3%	0%	29,0%
	% от общ. кол-ва	0%	29,0%	0%	29,0%
3 тип ВЛИ	Количество	0	5	29	34
	% взаимосвязи	0%	14,7%	85,3%	100,0%
	% внутри эмп. групп	0%	21,7%	100,0%	54,8%
	% от общ. кол-ва	0%	8,1%	46,8%	54,8%
Всего	Количество	10	23	29	62
	% взаимосвязи	16,1%	37,1%	46,8%	100,0%
	% внутри эмп. групп	100,0%	100,0%	100,0%	100,0%
	% от общ. кол-ва	16,1%	37,1%	46,8%	100,0%



Рисунок 4.11. – Результаты кластерного анализа и дендрограмма по типам ВЛИ артифакичного глаза после стандартной хирургии хрусталика

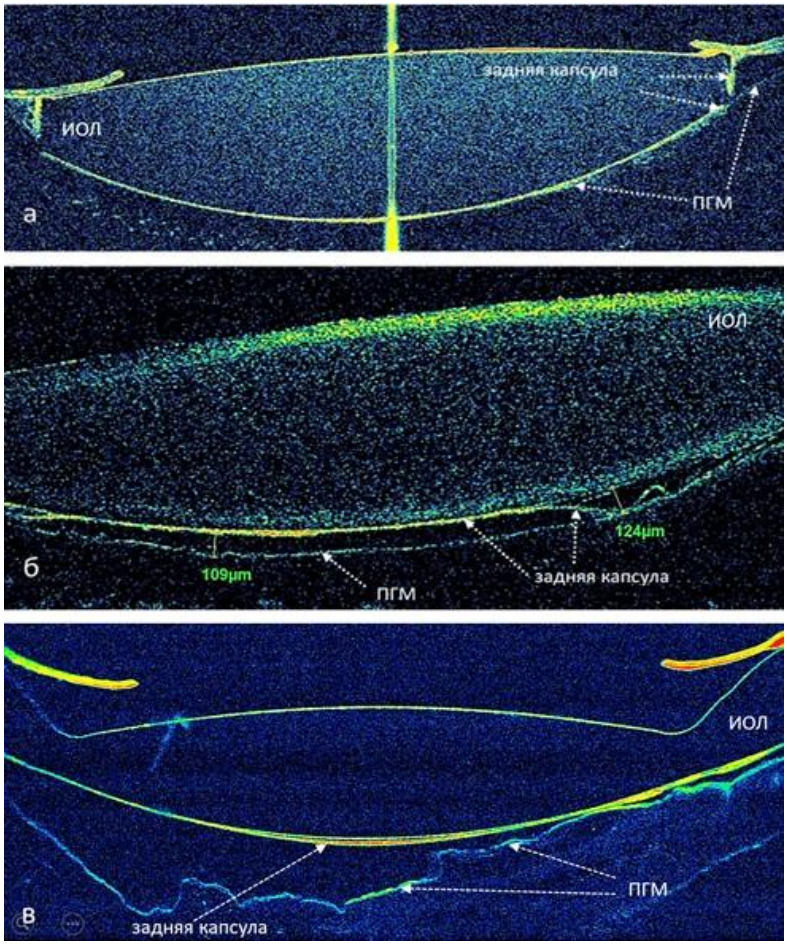

Рисунок 4.12. – Артифакия, отдаленный период. Три типа ВЛИ: А – 1 тип – адгезия ЗКХ-ИОЛ, тесное прилегание ПГМ к ЗКХ; Б – 2 тип – наличие ретролентального пространства, ровный контур ПГМ, складки задней капсулы; В – 3 тип – наличие ретролентального пространства, деструкция ПГМ, отсутствие контакта ЗКХ-ИОЛ в центральной зоне. ИОЛ: А - Akreos Adapt MI60 (B&L); Б – Acrysof SN60WF (Alcon); В –Tecnis (Abbott). ОКТ-сканы

Первый тип витреолентикулярного интерфейса – адгезия задней капсулы к ИОЛ, сохранность структуры ПГМ и ее тесное прилегание к капсульному мешку хрусталика – отражал сохранность исследуемых структур, расценивался нами как нормальный ВЛИ артифакичного глаза и был отмечен у 10 человек (Рисунок 4.12.А).

При втором типе ВЛИ в артифакичных глазах отмечали наличие ретролентального пространства глубиной от 70 до 300 мкм, относительную сохранность ПГМ (ровный контур, хорошая рефлективность). Задняя капсула хрусталика могла иметь различную конфигурацию: единичные складки, щелевидное пространство ЗКХ-ИОЛ, адгезия к ИОЛ. Такой витреолентикулярный интерфейс был выявлен в 18 случаях при умеренно

выраженном ПЭС, а также при высокой миопии (Рисунки 4.12.Б, 4.13).



Рисунок 4.13. – Пациент К., 64 года, левый глаз: артифакия, 2 года после операции. Второй тип ВЛИ: наличие ретролентального пространства, ровный контур ПГМ, «провисание» ЗКХ. Вторичная катаракта. ОКТ-сканограмма

При третьем типе ВЛИ артифакичного глаза выявлено увеличение глубины ретролентального пространства (до 860 мкм), различная степень деструкции ПГМ (неровность и асимметричность профиля, снижение рефлективности контура). Состояние задней капсулы отличалось значительной вариабельностью: адгезия к ИОЛ, «провисание», широкие складки или «закрытые» складки в виде дупликатуры (Рисунки 4.12.В, 4.14).

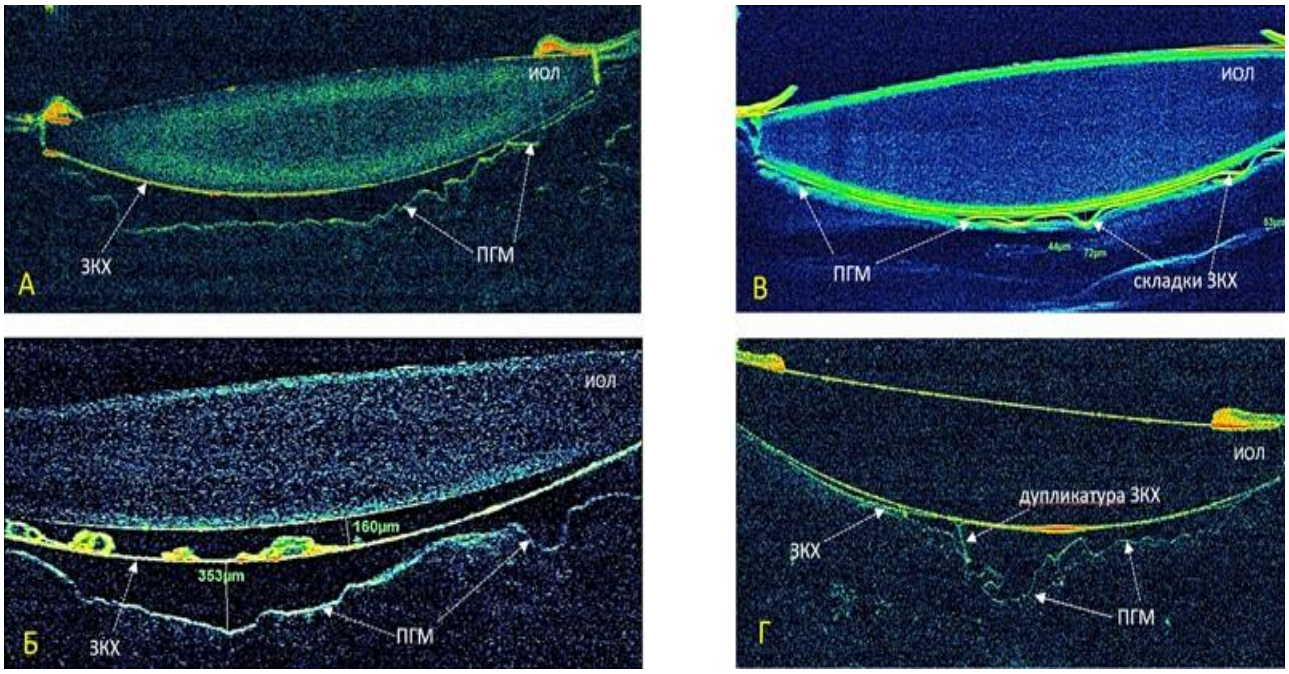

Рисунок 4.14. – Артифакия. Третий тип ВЛИ, различные варианты состояния ЗКХ: А - адгезия, Б – провисание, В – складки, Г – закрытые складки (дупликатура ЗКХ). ОКТ-сканограммы

Еще одной характеристикой третьего типа витреолентикулярного интерфейса, хорошо определяемой на вертикальных сканах, была асимметричная бухтообразная форма ретролентального пространства, обусловленная гравитационным перераспределением жидкости в нижний сектор на фоне подвижности передней гиалоидной мембраны и снижения упруго-эластичных свойств стекловидного тела. Данные особенности витреолентикулярного интерфейса были характерны для пациентов с выраженными проявлениями псевдоэксфолиативного синдрома и выявлены в 34 случаях (Рисунок 4.15).

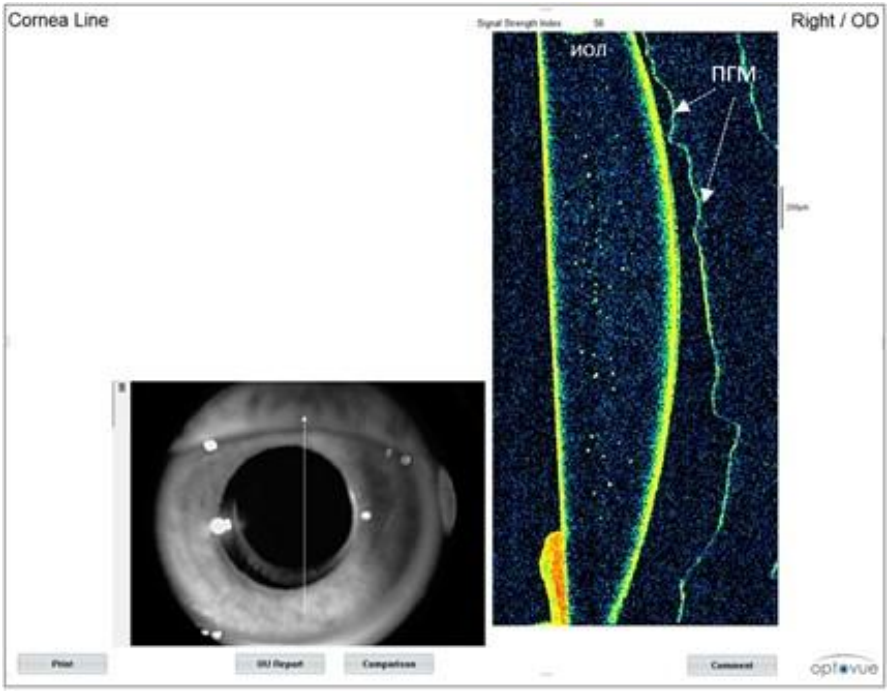

Рисунок 4.15. – Пациент Л., 72 года. Правый глаз: артифакия. 2 года после операции. Третий тип ВЛИ. Вертикальный ОКТ-скан. Расширение ретролентального пространства в нижнем секторе

Сравнительный анализ данных пациентов исследуемой группы выявил при различных типах ВЛИ достоверность различий по возрасту и выраженности псевдоэксфолиативного синдрома. Данные результаты также подтверждаются значимыми различиями в количественных характеристиках глубины ретролентального пространства и наличия его асимметрии у пациентов с разными типами витреолентикулярного интерфейса (Таблица 13).

Таблица 13 – Параметры по трем типам ВЛИ артифакичного глаза после стандартной хирургии хрусталика (n=62)

Тип ВЛИ	Длина глаза, мм	Возраст, лет	ПЭС, абс,%			Глубина ретролент пр-ва, мкм	Дистанция ЗКХ – ИОЛ, мкм	Асимметрия ретролентал. простр-ва	
	M±σ	M±σ	0	I	II	M±σ	M±σ		
	Me (25%; 75%;)	Me (25%; 75%;)				Me (25%; 75%;)	Me (25%; 75%;)	нет	есть
1тип n=10	**22,97 ±1,93**	**53,1±18,2**	**10 100%**	**0**	**0**	**3,2±10,1**	7,6±16,3	10	0
	23,18 (21,29; 24,17)	54 (43,25; 68,75)				0 (0; 0)	0 (0; 8,0)		
2тип n=18	**23,24 ±0,68**	**73,4±8,1**	**1 5,6%**	**11 61,1%**	**6 33,3%**	**135,3±77,5**	108,2±73,7	18	0
	23,34 (22,88; 23,70)	74,0 (64,75; 82,0)				113,0 (76,3; 175,3)	92,0 (54,5; 180,0)		
3тип n=34	**23,52±1,27**	**74,5±9,9**	**0**	**5 14,7%**	**29 85,3%**	**310,4±160,4**	68,3±57,3	12	22
	23,26 (22,68; 23,85)	78,5 (67,7; 82,0)				306,0 (160,5; 405,3)	63,0 (17,0; 110,5)		
p	0,799*	0,001*	<0,0001**			<0,0001*	<0,0001*	<0,0001**	

p – уровень значимости различий между группами 1 – 3.
* – критерии Kruskal-Wallis; ** - критерии Pearson.

При корреляционном анализе, оценивающем влияние таких признаков, как возраст, стадия ПЭС, длина глаза, тип поверхности ИОЛ (гидрофильная / гидрофобная), наличие внутрикапсульного кольца, была выявлена прямая сильная связь типов взаимоотшений структур ВЛИ с возрастом пациентов и стадиями ПЭС, что подтвердило предыдущие данные сравнительного анализа (Таблицы 13, 14).

Таблица 14 – Результаты корреляционного анализа по типам ВЛИ артифакичного глаза после стандартной хирургии хрусталика

Показатель	Коэффициент Спирмена, r	p
ВЛИ – возраст	**0,370***	**0,003**
ВЛИ – ПЭС	**0,765***	**<0,001**
ВЛИ – ПЗО	0,063	0,625
ВЛИ – тип ИОЛ	0,044	0,736
ВЛИ – ВКК	0,096	0,460

Выявленные особенности конфигурации структур ВЛИ в раннем периоде после стандартной неосложненной хирургии хрусталика отражают процесс их активной трансформации при адаптации к новому содержимому КМХ, а вариабельность проявлений послеоперационной трансформации ВЛИ определяется степенью инволюции и упруго-эластичными свойствами его структур.

Суммируя полученные результаты всестороннего анализа особенностей структур витреолентикулярного интерфейса и комплекса «капсульный мешок-ИОЛ» в отдаленном периоде, можно утверждать о формировании в результате послеоперационной трансформации трех основных анатомо-топографичеких типов витреолентикулярного интерфейса артифакичного глаза, отражающих степень инволюции вовлеченных структур.

4.2.4. Особенности состояния витреолентикулярного интерфейса и капсульного мешка хрусталика после стандартной факоэмульсификации на фоне псевдоэксфолиативного синдрома

В результате анализа особенностей ВЛИ артифакичного глаза, учитывая многообразие проявлений и зависимость витреолентикулярных взаимо-отношений от степени инволюции структур переднего отрезка глаза, было сочтено целесообразным сформировать отдельную группу пациентов с псевдоэксфолиативным синдромом для изучения влияния специфических проявлений синдрома на конфигурацию витреолентикулярного интерфейса и состояние капсульного мешка хрусталика. Динамика взаимоотношений КМХ и ИОЛ была изучена с использованием оптической когерентной томографии в раннем и отдаленном послеоперационных периодах.

В раннем периоде ОКТ-исследование проведено у 20 пациентов на 23 глазах. В первые дни после хирургии катаракты у пациентов с ПЭС полного контакта задней капсулы с ИОЛ не отмечалось ни в одном случае. Задняя

капсула на ОКТ-сканах имела либо волнистый профиль, не контактируя с линзой на большом протяжении, либо образовывала множественные складки с точками касания к ИОЛ (Рисунки 4.16, 4.17). Степень отстояния задней капсулы от ИОЛ в ряде случаев была лимитирована размерами ретролентального пространства, так как капсула лежала на передней гиалоидной мембране, образуя изгибы. В большинстве случаев складчатость или провисание задней капсулы занимали практически всю зону оптической части ИОЛ. В 5 случаях наблюдали продольную складчатость, обусловленную диаметральным натяжением капсульного мешка гаптическими элементами ИОЛ, в 2 случаях капсулярные складки были расположены только в центральной зоне. Максимальная глубина складок и волн задней капсулы хрусталика у отдельных пациентов исследуемой группы варьировала от 112 до 402 мкм (M± σ; 189,5±84,8 мкм).



Рисунок 4.16. – Пациент М, 78 лет. Правый глаз: артифакия, ПЭС. 1 день после ФЭК с имплантацией ИОЛ (Acrysof SN60WF (Alcon)) и ВКК. ОКТ-сканограмма

Диапазон состояния ретролентального пространства варьировал в широких пределах: от его визуального отсутствия из-за лежащей на ПГМ провисающей задней капсулы до его значительного расширения (до 860 мкм) с возможным включением микрофрагментов хрусталика (хрусталикового детрита) (Рисунки 4.16, 4.17).

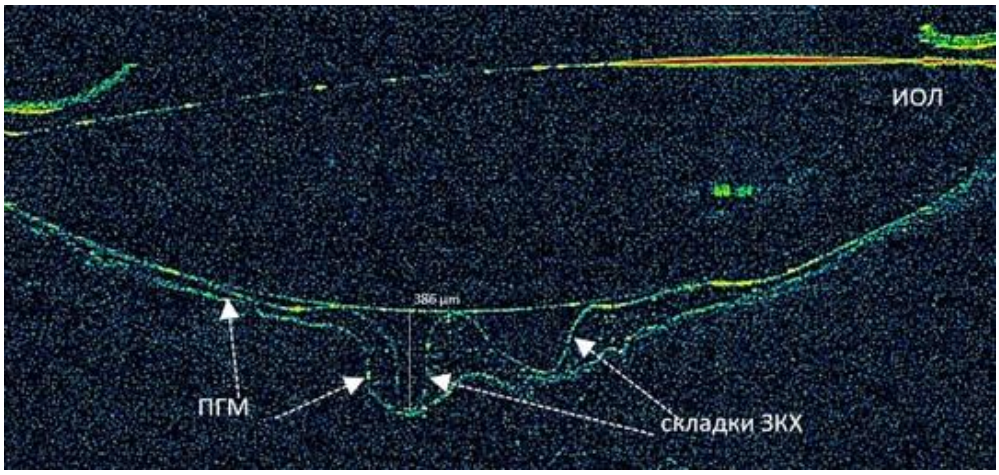

Рисунок 4.17. – Пациент С., 87 лет. Правый глаз: артифакия. ПЭС. 3 дня после ФЭК с имплантацией ИОЛ (РПР-2 (Репер-НН)) и ВКК. ВЛИ: складки ЗКХ, хрусталиковый детрит в ретролентальном пространстве. ОКТ-сканограмма

В последующие несколько недель наблюдали уменьшение дистанции ЗКХ-ИОЛ. Примыкание задней капсулы к ИОЛ всегда начиналось с периферии оптической части ИОЛ с постепенным распространением к центру. Профиль капсулы сглаживался, количество складок уменьшалось. Через 1 месяц после операции максимальное отстояние задней капсулы от ИОЛ варьировало у отдельных пациентов группы от 50 до 258 мкм (M± σ; 99,5±39,8 мкм) (Рисунок 4.18).

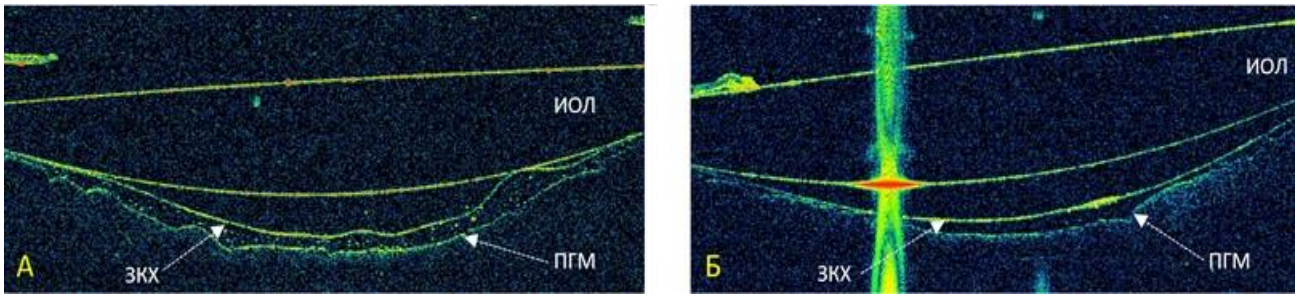

Рисунок 4.18. – Пациент В., 74 года. Правый глаз: артифакия. ПЭС: А – 2 дня после ФЭК с имплантацией ИОЛ (Acrysof SN60WF (Alcon)) и ВКК. Волнообразный профиль ЗКХ, хрусталиковый детрит в пространстве Бергера; Б – 16 дней после операции. Выравнивание профиля ЗКХ, резорбция хрусталикового детрита. ОКТ-сканограммы

При обследовании пациентов в сроки от 1 до 2 месяцев после операции формирование капсульного перегиба через край оптической части ИОЛ было выявлено во всех случаях, где размер зрачка позволил визуализировать эту зону

(Рисунок 4.11). В данной группе не было обнаружено полной адгезии задней капсулы к ИОЛ, хотя в одном случае выявлено прилегание с образованием щелевидного пространства высотой около 17 мкм по всей площади оптики ИОЛ. У остальных пациентов наблюдали неприлегание задней капсулы различного типа (купол, волны, складки), которое дополнялось в 2 случаях продольной складчатостью, индуцируемой гаптическими элементами ИОЛ (Рисунки 4.11, 4.19). Максимальное отстояние ЗКХ в эти сроки у различных пациентов варьировало от 17 до 236 мкм (М± σ; 72,1±39,6 мкм). В целом можно было отметить невысокую динамику сокращения задней капсулы хрусталика.

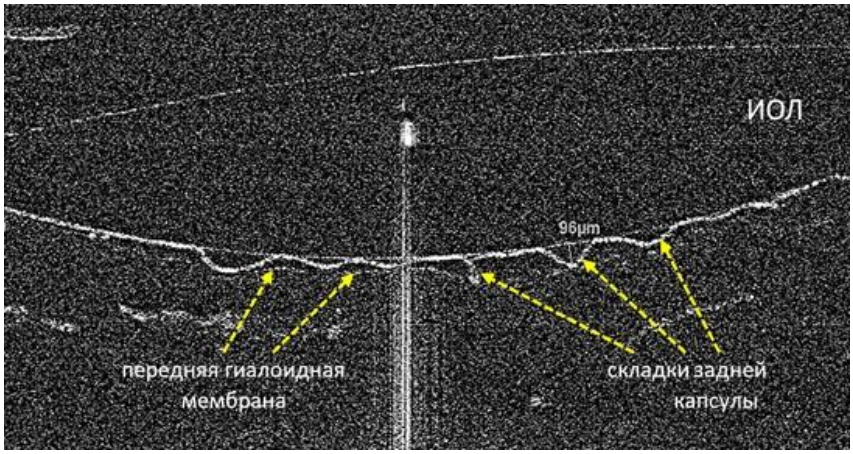

Рисунок 4.19. – Пациент Б., 76 лет, Левый глаз: артифакия, ПЭС. 2 месяца после ФЭК с имплантацией ИОЛ (Tecnis (Abbott)). ОКТ-сканограмма

В отдаленном периоде – от 7 месяцев до 8 лет (М± σ; 53,2±36,2 мес) – обследованы 33 пациента (42 глаза) с артифакией на фоне ПЭС: I стадии – 13 глаз, II стадии – 29 глаз. Состояние и взаимоотношения ЗКХ и ПГМ формировали второй (17 случаев), чаще третий (25 случаев) тип ВЛИ с увеличенным объемом и подвижной конфигурацией ретролентального пространства (максимальная глубина – М± σ; 245,7±164,1 мкм). В качестве клинического примера представлено ОКТ-исследование пациента с асимметричным проявлением признаков ПЭС, у которого на одном глазу отмечено формирование второго типа, на другом – третьего типа ВЛИ (Рисунки 4.20, 4.21).

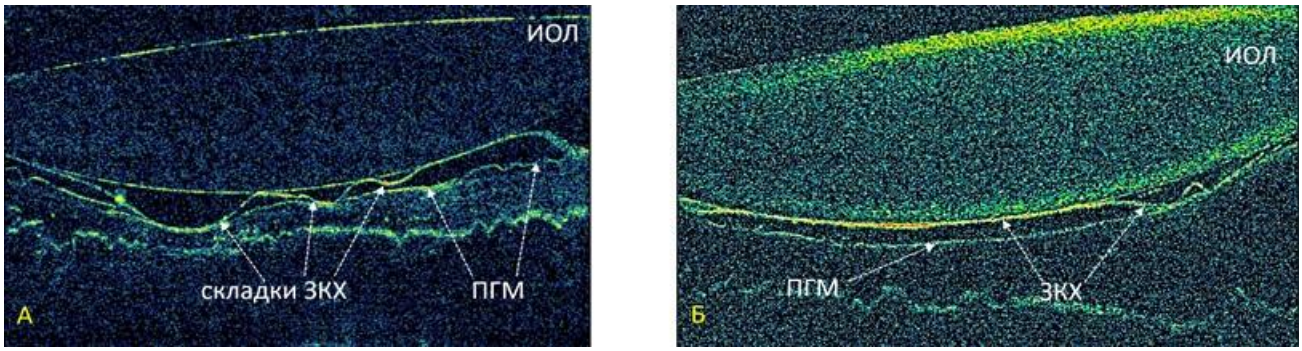

Рисунок 4.20. –Пациент В., 80 лет. Артифакия. ПЭС. Правый глаз: А – 2 дня после ФЭК с имплантацией ИОЛ (Acrysof SN60WF (Alcon)) и ВКК; Б – 1 год после операции, второй тип ВЛИ. ОКТ-сканограммы

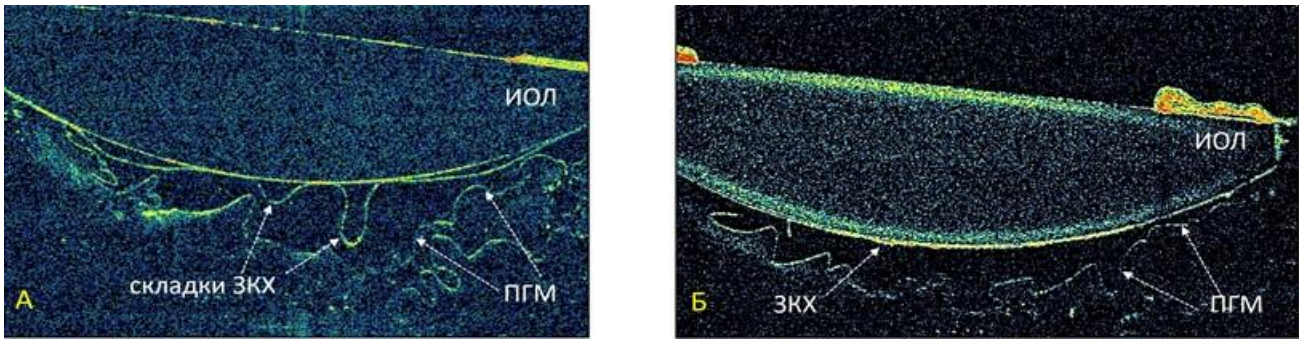

Рисунок 4.21. – Пациент В., 80 лет. Артифакия. ПЭС. Левый глаз: А – 2 дня после ФЭК с имплантацией ИОЛ (Acrysof SN60WF (Alcon)) и ВКК; Б – 1 год после операции, третий тип ВЛИ. ОКТ-сканограммы

В исследуемой группе пациентов с ПЭС были обнаружены типичные для отдаленного послеоперационного периода изменения задней капсулы хрусталика [5, 61, 78]. Фиброз различной степени выраженности и протяженности зафиксирован в 20 случаях (47,6%). Также наблюдались различные варианты вторичной катаракты регенераторного типа – 17 случаев (40,5%), причем эти проявления могли быть связаны с прорывом капсульного барьера в области сопряжения гаптических элеметов с оптической частью ИОЛ (на 7 глазах), в нескольких случаях миграция пролиферирующих клеток хрусталикового эпителия имела направленный характер, распространяясь по складкам задней капсулы (4 случая) (Рисунки 4.22, 4.23). В ряде случаев вторичная катаракта распространялась хаотично на свободно провисающей задней капсуле хрусталика с образованием аморфных шаров Elschnig (Рисунок 4.24).



Рисунок 4.22. – Пациент С., 68 лет. Правый глаз: артифакия (Acrysof SN60WF (Alcon)), ПЭС. Отдаленный период. Фиброз и складки ЗКХ, вторичная катаракта направленного типа. Биомикроскопия и ОКТ-сканограмма



Рисунок 4.23. – Пациент П., 62 гола. Левый глаз: артифакия (Acrysof SN60WF (Alcon)), ПЭС. Отдаленный период. Прорыв капсульного барьера, вторичная катаракта (монослой). Биомикроскопия и ОКТ-скан

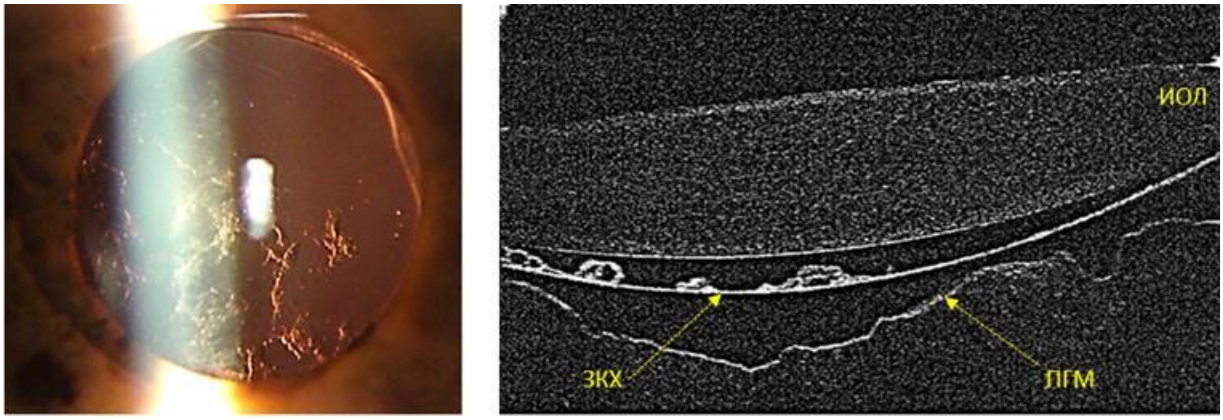

Рисунок 4.24. – Пациент Ж., 76 лет. Правый глаз: артифакия (Acrysof SN60WF (Alcon)), ПЭС. Отдаленный период. Провисание ЗКХ, вторичная катаракта (шары Elschnig). Биомикроскопия и ОКТ-скан

У 3 пациентов выявлен фимоз отверстия переднего капсулорексиса, при этом задняя капсула не всегда контактировала с ИОЛ, максимальная дистанция ЗКХ-ИОЛ в этих случаях составляла от 85 до 153 мкм (Рисунок 4.25). Отсутствие контакта задней капсулы с линзой, не связанное с прорывом

вторичного барьера, отмечено на 29 глазах с максимальным отстоянием ЗКХ от 17 до 253 мкм (M± σ; 81,7±66,7 мкм): в 8 случаях (19,1%) это была складчатая деформация ЗКХ, в 21 случае (50%) – провисание задней капсулы различной протяженности (Рисунки 4.22, 4.24, 4.25).

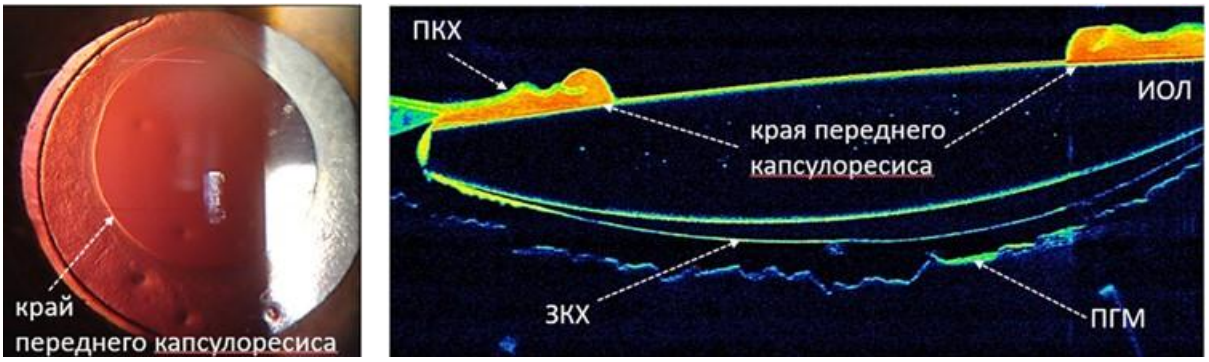

Рисунок 4.25. – Пациент Е., 82 года. Левый глаз: артифакия (Acrysof SN60WF (Alcon)). ПЭС. Отдаленный период. «Провисание» ЗКХ, фимоз переднего капсулорексиса. Биомикроскопия и ОКТ- сканограмма

Также предметом исследования было состояние переднекапсулярного комплекса, так как известно, что хирургическая травма и контакт передней капсулы с ИОЛ индуцируют метаплазию субкапсулярного эпителия (А-клетки), что в конечном итоге, может привести к контрактуре передней капсулы и капсульного мешка в целом.

В тех случаях, где апертура зрачка позволила визуализировать переднюю капсулу по краю переднего капсулорексиса, можно было наблюдать различные варианты ее состояния. В случаях интраоперационной полировки ПКХ с аспирацией субкапсулярного слоя А-эпителиоцитов на ОКТ-сканах передняя капсула не всегда полностью прилегала к поверхности ИОЛ, а ее край часто имел характерный профиль с изгибом в сторону передней камеры (Рисунок 4.26.А). Толщина передней капсулы по краю переднего капсулорексиса составляла 30-45 мкм.

В случаях, где полировка передней капсулы не проводилась, отмечали помутнение ПКХ и утолщение края переднего капсулорексиса за счет пролиферативной фиброцеллюлярной ткани, которая могла располагаться не только суб-, но и эпикапсулярно. Передняя капсула была деформирована в

различной степени, обусловленной выраженностью процесса эпителиальной метаплазии. Толщина края переднего капсулорексиса достигала 433 мкм (Рисунки 4.25, 4.26.Б, 4.27).

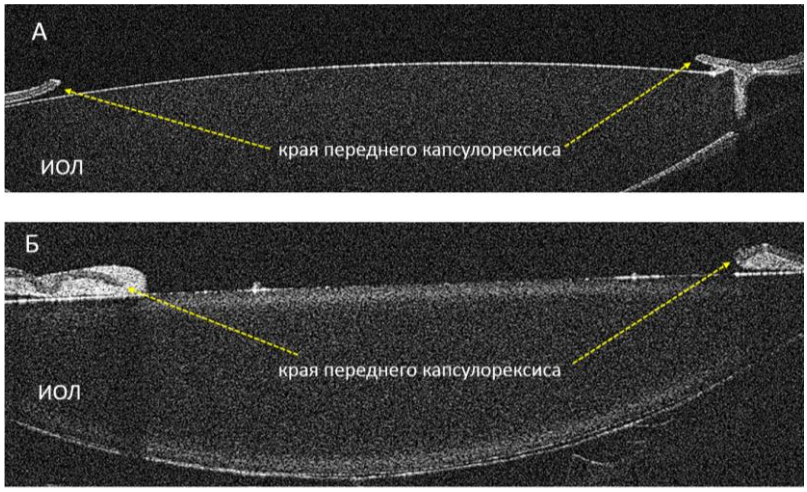

Рисунок 4.26. – Артифакия, отдаленный период. Варианты состояния передней капсулы: А – края переднего капсулорексиса после полировки передней капсулы (ИОЛ – Akreos Adapt MI60 (B&L)); Б – края переднего капсулорексиса с метаплазией А-эпителия и деформацией передней капсулы (ИОЛ - Acrysof SN60WF (Alcon)). ОКТ-сканограммы

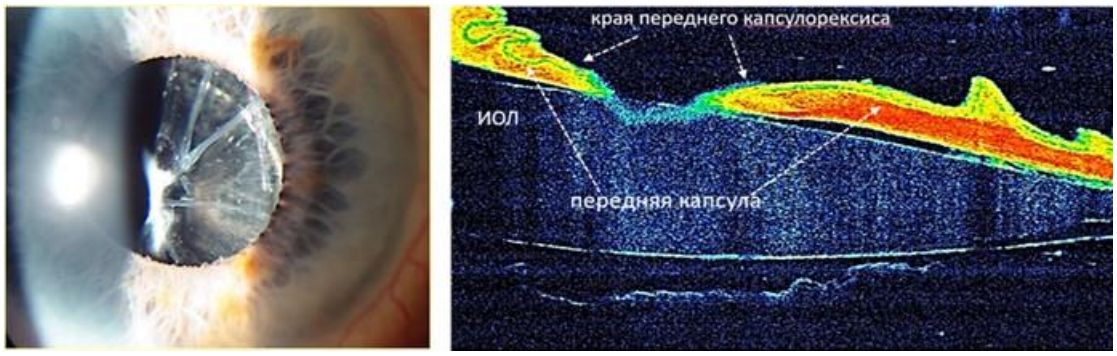

Рисунок 4.27. – Пациент Б., 71 год. Правый глаз: артифакия (Acrysof SN60WF (Alcon)), ПЭС. Выраженный фимоз переднего капсулорексиса с контрактурой КМХ, дислокация комплекса «КМХ-ИОЛ». Биомикроскопия и ОКТ-сканограмма

Исследовательский интерес представляли случаи, где была имплантирована ИОЛ с выступающей кромкой по краю оптической части – Tecnis (Abbott), enVista (Bausch&Lomb). Эта конструктивная особенность таких линз не позволяла краю передней капсулы контактировать с поверхностью оптической части ИОЛ.

У пациентов с таким типом ИОЛ наблюдали свободный край передней

капсулы с гиперрефлективным тонким слоем субкапсулярного эпителия (А-клеток), который оставался неизмененным, то есть не реализовывал свой потенциал к трансдифференциации (Рисунок 4.28).

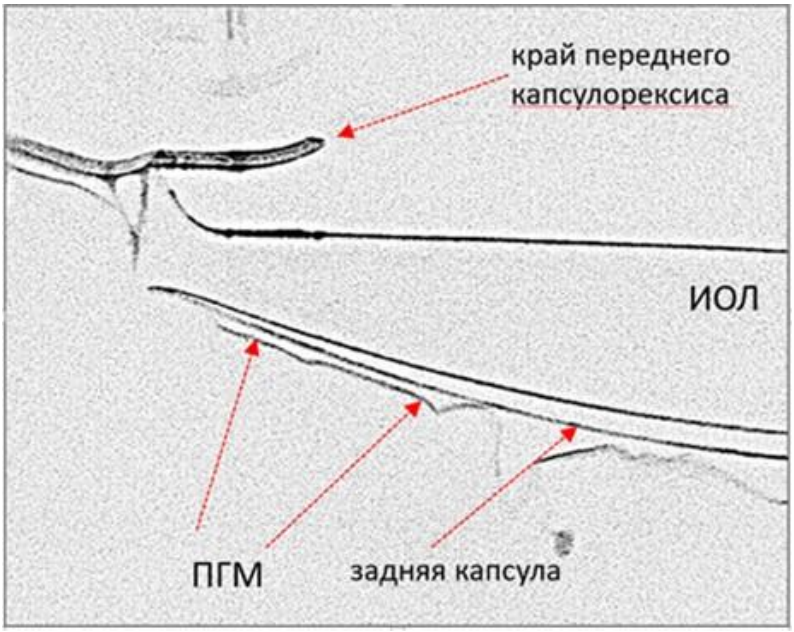

Рисунок 4.28. – Пациент З., 59 лет. Правый глаз: артифакия (enVista (B&L)), ПЭС. Отдаленный послеоперационный период. Край передней капсулы без пилинга. Выступающая передняя кромка ИОЛ с заостренным краем. Отсутствие контакта ПКХ-ИОЛ из-за конструктивных особенностей ИОЛ. ОКТ-сканограмма

Таким образом, инволюционные изменения структур переднего отрезка глаза при ПЭС в значительной степени влияли на снижение темпов и интенсивности процессов послеоперационной трансформации СКАХ и ВЛИ, обуславливали пониженную толерантность к хирургической травме. В отдаленном послеоперационном периоде у значительной части пациентов с данной патологией выявлены отсутствие полного контакта ЗКХ-ИОЛ, фиброз и складчатая деформация ЗКХ, увеличение ретролентального пространства, различные проявления вторичной катаракты, формировался второй или третий типы ВЛИ. Послеоперационные изменения ПКХ при отсутствии профилактических хирургических манипуляций выражались в эпителиальной метаплазии и проявлялись помутнением и утолщением края переднего капсулорексиса с контрактурой передней капсулы различной степени.

4.3. Анализ результатов ОКТ-исследования витреолентикулярного интерфейса после хирургии хрусталика с выполнением первичного заднего капсулорексиса

Учитывая выявленную важную роль послеоперационных изменений задней капсулы хрусталика, анатомо-топографических взаимоотношений ЗКХ, ИОЛ и ПГМ в патогенезе формирования вторичной катаракты при ПЭС, а также ее высокую частоту при данной патологии, оптимальным методом предотвращения помутнения оптической оси у пациентов с псевдо-эксфолиативным синдромом является метод первичного заднего капсулорексиса (ПЗКР).

С целью изучения условий для выполнения первичного заднего капсулорексиса, выявления факторов риска и последствий применения данного метода при ПЭС был осуществлен следующий, третий, этап исследования – изучение с помощью оптической когерентной томографии особенностей витреолентикулярного интерфейса после неосложненной хирургии хрусталика с имплантацией ИОЛ и первичным задним капсулорексисом.

Данная группа исследования состояла из 92 пациентов (109 глаз) в возрасте от 36 до 86 лет, как с проявлениями ПЭС, так и без синдрома. ОКТ-анализ особенностей витреолентикулярного интерфейса проводили в раннем (57 случаев) и отдаленном (52 случая) послеоперационных периодах, то есть в процессе активной трансформации структур переднего отрезка глаза и после ее завершения. Особенности ВЛИ определяли, оценивая взаимоотношения ИОЛ, задней капсулы хрусталика и передней гиалоидной мембраны. Пациенты были обследованы в сроки от 1 дня до 8 лет после операции.

4.3.1. Особенности витреолентикулярного интерфейса после выполнения первичного заднего капсулорексиса в раннем послеоперационном периоде

В раннем послеоперационном периоде были обследованы 47 пациентов (57 глаз) после неосложненной хирургии хрусталика с первичным задним капсулорексисом. Диаметр заднего капсулотомического отверстия во всех случаях был меньше оптической части ИОЛ. В первые дни после операции отмечали сохранность ПГМ, оптимальные размеры «окна» заднего капсулорексиса, большую вариабельность в состоянии ПГМ, ЗКХ и ретролентального пространства. Взаимоотношения между ИОЛ и задней капсулой варьировали от полного контакта до субтотального отсутствия адгезии с подвижным краем капсулорексиса (Рисунок 4.29). Однако во всех случаях наблюдался контакт задней капсулы с ИОЛ вдоль ее оптического края. Этот факт условно можно было считать восстановлением капсулярного барьера.

Ретролентальное пространство либо отсутствовало, так как сохранная ПГМ контактировала с ИОЛ и ЗКХ, либо хорошо визуализировалось и имело различный объем и конфигурацию, обусловленную профилем задней капсулы и переднего гиалоида на заднюю капсулу хрусталика (Рисунок 4.29).

Особенностью витреолентикулярного интерфейса при ПЭС и высокой миопии было увеличение ретролентального пространства и, как следствие, отсутствие тампонирующего воздействия переднего гиалоида (Рисунок 4.29.В).

Интактность передней гиалоидной мембраны отмечена во всех случаях, а состояние переднего гиалоида отражало степень его инволюции. Сохранная ПГМ имела ровный контур с высокой рефлективностью и при контакте с краем капсулы проявляла себя как упруго-эластичная мембрана (Рисунок 4.29.А-Б). При деструктивных изменениях ПГМ по-прежнему вела себя как мембрана, однако страдали ее биомеханические свойства, что проявлялось в неровности контура и пониженной рефлективности, а также в значительной ее деформации

при контакте с краем задней капсулы (Рисунок 4.29.В). В нескольких случаях отмечали признаки гидратации передних кортикальных слоев с ее последующей регрессией.

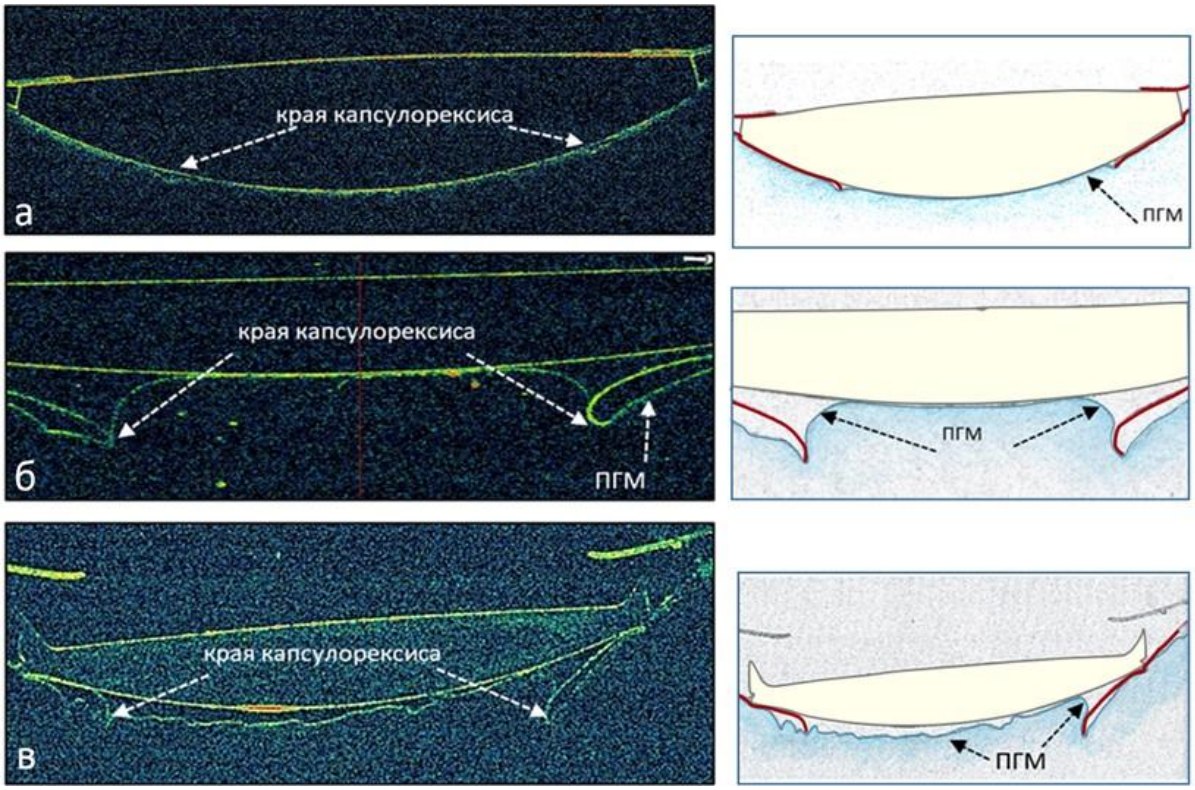

Рисунок 4.29. – Артифакия, первичный задний капсулорексис. Ранний послеоперационный период. А-В - Варианты взаимодействия ПГМ и края ЗКХ. ОКТ-сканограммы/схемы (объяснение в тексте)

Процесс дальнейшей послеоперационной трансформации витреолентикулярного интерфейса был обусловлен степенью инволюции связочно-капсульного аппарата хрусталика и переднего гиалоида. При относительной сохранности структур ВЛИ с первых дней послеоперационного периода наблюдали тотальный или субтотальный контакт ЗКХ-ИОЛ. Край капсулы мог слегка провисать, локально прогибая ПГМ (Рисунок 4.29.А, Б). Ретролентальное пространство отсутствовало или имело относительно небольшой объем, максимальная глубина достигала 128 мкм. Передняя гиалоидная мембрана в ряде случаев в зоне заднего капсулорексиса имела слегка фестончатый профиль с мелкими складками, что, вероятно, было обусловлено наличием остатков вискоэластичного препарата. В последующие

дни контур ПГМ выравнивался, ретролентальное пространство после резорбции остаточного вискоэластичного раствора имело щелевидный профиль или отсутствовало. Полная адгезия капсулы с примыканием края капсулорексиса к ИОЛ наступала на 1-5-й дни после операции.

При инволюционных изменениях структур ВЛИ у пациентов с псевдоэксфолиативным синдромом и при миопии высокой степени в первые сутки после операции наблюдали частичный контакт ЗКХ-ИОЛ с провисанием краев капсулорексиса. Максимальное отстояние края задней капсулы от ИОЛ достигало 374 мкм. Пространство Бергера имело увеличенный объем (максимально 819 мкм) и подвижную конфигурацию (Рисунок 4.29.В). На вертикальных сканах дистанция ЗКХ-ИОЛ и дистанция ИОЛ-ПГМ, то есть глубина ретролентального пространства, были больше в нижнем секторе, что объясняется гравитационным перераспределением жидкости в данном пространстве, подвижностью переднего гиалоида и края задней капсулы (Рисунок 4.30.А). В последующие дни край капсулорексиса подтягивался к ИОЛ, контакт между задней капсулой и оптикой линзы всегда прогрессировал от периферии к центру, капсула примыкала к ИОЛ без образования складок (Рисунок.4.30.Б). Для полной адгезии требовалось от 3 до 8 дней.

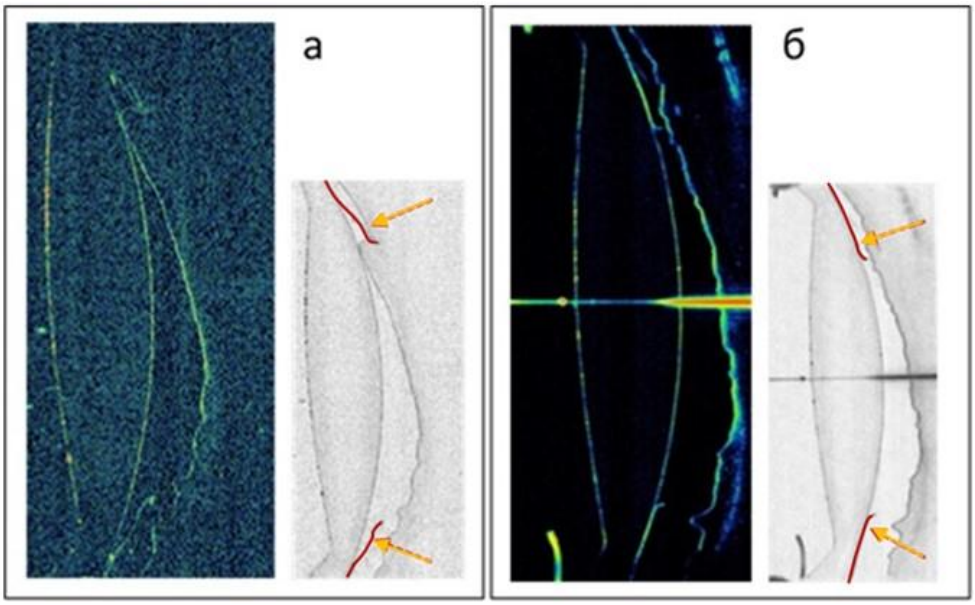

Рисунок 4.30. – Пациент Б., 79 лет. ПЭС, артифакия (Tecnis (Abbott)), ПЗКР. Адгезия ЗКХ к ИОЛ: А – 1 день после операции; Б – 8 дней после операции. Стрелками указаны края капсулорексиса. Вертикальные ОКТ-сканограммы

На основании проведенного исследования можно утверждать, что в раннем послеоперационном периоде после ПЗКР при значительной вариабельности взаимоотношений ЗКХ и ПГМ были выявлены ключевые моменты технологии метода ПЗКР – интактность ПГМ и восстановление капсулярного барьера путем адгезии краев заднего капсулорексиса к ИОЛ, темпы которого определялись степенью инволюции ЗКХ и ПГМ и составляли от 1 до 8 дней.

4.3.2. Особенности витреолентикулярного интерфейса после выполнения первичного заднего капсулорексиса в отдаленном послеоперационном периоде

Изучение окончательно сформировавшихся стабильных взаимоотношений структур витреолентикулярного интерфейса после факоэмульсификации с имплантацией ИОЛ и выполнением первичного заднего капсулорексиса проводили после завершения периода послеоперационной трансформации переднего отрезка глаза при адаптации к новому содержимому капсульного мешка хрусталика. ОКТ-обследование было проведено 45 пациентам (52 глаза) в возрасте от 46 до 82 лет, послеоперационный период на момент обследования составлял от 3 месяцев до 8 лет.

Оценка взаимоотношений структур витреолентикулярного интерфейса в отдаленном периоде проводилась аналогично исследованию в подобной группе пациентов после стандартной хирургии хрусталика (глава 4.2.2). На данном этапе в результате иерархического кластерного анализа, проведенного по предварительно заданным бинарным переменным, также были определены три типа исходов конфигурации витреолентикулярных взаимоотношений в артифакичных глазах с первичным задним капсулорексисом (Рисунки 4.31, 4.32).

Кластерный анализ, группы		Эмпирические группы			Всего
		1 тип	2 тип	3 тип	
1 тип ВЛИ	Количество	8	0	0	8
	% взаимосвязи	100,0%	0%	0%	100%
	% внутри эмп. групп	100.0%	0%	0%	15,4%
	% от общ. кол-ва	15,4%	0%	0%	15,4%
2 тип ВЛИ	Количество	0	12	1	13
	% взаимосвязи	0%	92,3%	7,7%	100,0%
	% внутри эмп. групп	0%	70,6%	3,7%	25,0%
	% от общ. кол-ва	0%	23,1%	1,9%	25,0%
3 тип ВЛИ	Количество	0	5	26	31
	% взаимосвязи	0%	16,1%	83,9%	100,0%
	% внутри эмп. групп	0%	29,4%	96,3%	59,6%
	% от общ. кол-ва	0%	9,6%	50,0%	59,6%
Всего	Количество	8	17	27	52
	% взаимосвязи	15,4%	32,7%	51,9%	100,0%
	% внутри эмп. групп	100,0%	100,0%	100,0%	100,0%
	% от общ. кол-ва	15,4%	32,7%	51,9%	100,0%



Рисунок 4.31. – Результаты кластерного анализа и дендрограмма по типам ВЛИ при артифакии с первичным задним капсулорексисом

Первый тип витреолентикулярного интерфейса отражал сохранность исследуемых структур, расценивался нами как норма и был отмечен в 8 случаях. Основные характеристики этого типа – адгезия задней капсулы к ИОЛ, сохранность структуры передней гиалоидной мембраны, ее прилегание к задней капсуле и к ИОЛ (в зоне заднего капсулорексиса), пространсто Бергера не визуализируется или имеются локальные щелевидные участки (глубиной до 20 мкм) (Рисунок 4.32.А).

При втором типе ВЛИ отмечали наличие ретролентального пространства на всем протяжении скана глубиной от 70 до 210 мкм, сохранность ПГМ (ровный контур, хорошая рефлективность), адгезию задней капсулы к ИОЛ. Такой витреолентикулярный интерфейс был выявлен в 13 случаях при умеренно выраженном ПЭС, а также при миопии высокой степени и у пациентов старшего возраста без признаков ПЭС (Рисунок 4.32.Б).

При третьем типе ВЛИ в 31 случае наблюдали адгезию задней капсулы к ИОЛ, вариабельность конфигурации ретролентального пространства с увеличением его глубины (максимально – 822 мкм), различную степень деструкции ПГМ (неровность и асимметричность профиля, снижение рефлективности контура) (Рисунок 4.32.В).

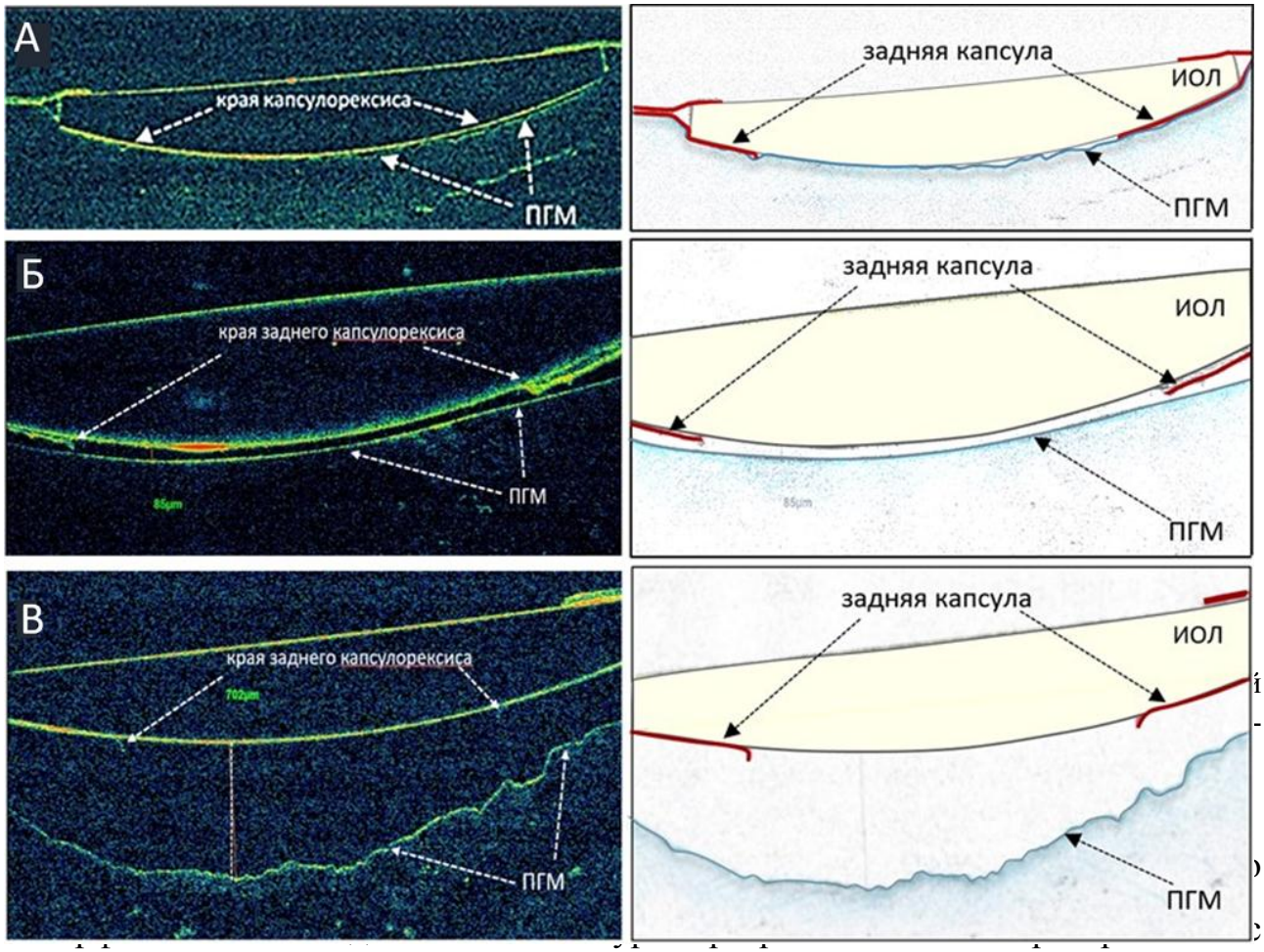

асимметричным бухтообразным профилем, что хорошо определялось на вертикальных сканах и было обусловлено гравитационным перераспределением жидкости в нижний сектор на фоне нестабильности передней гиалоидной мембраны и снижения упруго-эластичных свойств стекловидного тела (Рисунок 4.33). Данный тип витреолентикулярного интерфейса был характерен для пациентов с выраженными проявлениями псевдоэксфолиативного синдрома, а также при миопии высокой степени и выявлен в 31 случае.

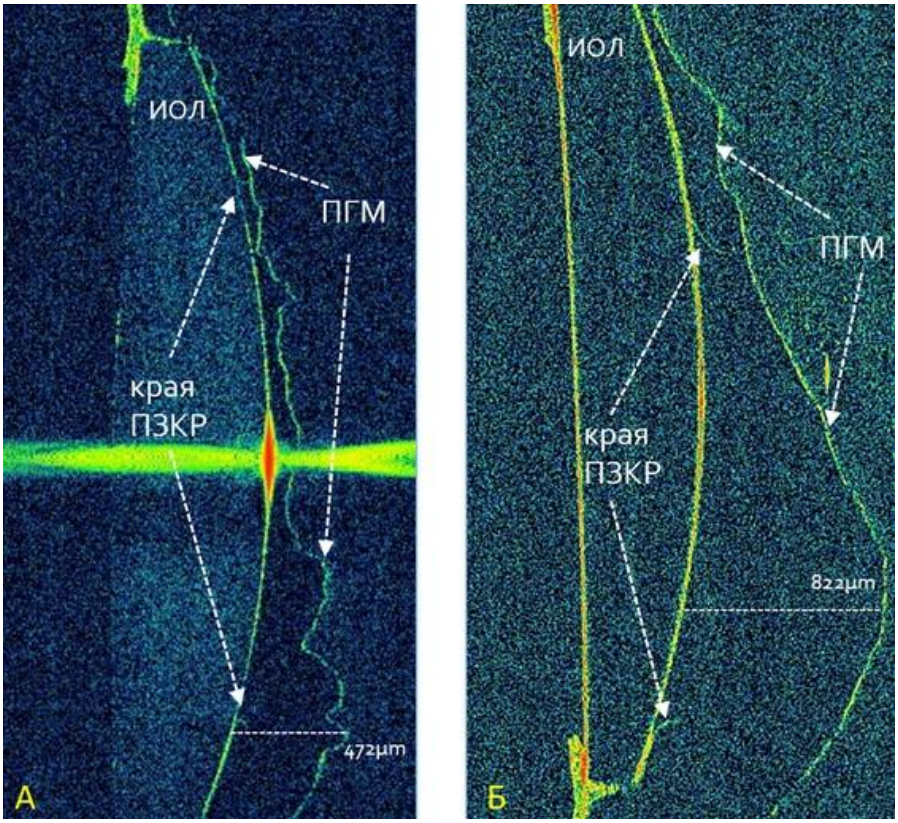

Рисунок 4.33. – Артифакия, ПЭС. Первичный задний капсулорексис. Отдаленный период. Вертикальные ОКТ-сканы: А-Б – Варианты асимметрии ретролентального пространства - расширение в нижнем секторе, адгезия ЗКХ-ИОЛ

Отличительной особенностью всех типов витреолентикулярного интерфейса после хирургии катаракты с первичным задним капсулорексисом была адгезия задней капсулы к ИОЛ в отдаленном периоде, которая была отмечена во всех случаях.

При сравнительном анализе пациентов с разным типом витреолентикулярного интерфейса выявлены значимые различия по возрасту, наличию псевдоэксфолиативного синдрома и степени его выраженности. Сравнительная количественная оценка глубины ретролентального пространства показала статистически значимые различия при разных типах ВЛИ по этому показателю. Подвижность контуров переднего гиалоида, отражающаяся в асимметричности ретролентального пространства на вертикальных сканах, была характерна только для пациентов с третьим типом витреолентикулярного интерфейса (Таблица 15).

Таблица 15 – Параметры по типам ВЛИ артифакичного глаза с первичным

задним капсулорексисом (n=52)

Тип ВЛИ	Длина глаза, мм	Возраст, лет	ПЭС, абс, %			Глубина ретролентального пространства, мкм	Дистанция ЗКХ - ИОЛ	Асимметрия ретролентал. простр-ва	
	M±σ	M±σ	0	I	II	M±σ	M±σ	нет	есть
	Me (25%; 75%;)	Me (25%; 75%;)				Me (25%; 75%;)			
1тип n=8	**23,99 ±1,91**	**59,4±10,2**	**8 80%**	0	0	**16,3±17,5**	0	8	0
	24,45 (22,74; 25,70;)	60 (50,25; 68,25;)				15,0 (0,0; 33,75)			
2тип n=13	**24,16 ±1,24**	**71,7±8,6**	2 15,4%	**9 69,2%**	2 15,4%	**150,3±56,6**	0	13	0
	24,11 (23,0; 25,14)	75 (67,5; 79,0)				150,0 (102,5; 189,5)			
3тип n=31	**23,99±1,29**	**75,5±5,8**	0	6 19,4%	**25 80,6%**	**272,7±178,4**	0	9	22
	23,48 (22,98; 24,98)	76,0 (71,0; 80,0)				226,0 (138,0; 374,0)			
p	0,708*	0,001*	<0,0001**			<0,0001*		<0,0001**	

p – уровень значимости различий между группами 1 – 3.
* – критерии Kruskal-Wallis; ** - критерии Pearson.

Таблица 16 – Результаты корреляционного анализа по типам ВЛИ артифакичного глаза с первичным задним капсулорексисом

Показатель	Коэффициент Спирмена, r	p
ВЛИ – возраст	**0,485***	**<0,001**
ВЛИ – ПЭС	**0,804***	**<0,001**
ВЛИ – ПЗО	0,111	0,433
ВЛИ – тип поверхности ИОЛ	0,008	0,957

Аналогичные результаты получены при выполнении корреляционного анализа, изучающего влияние на формирование раличных типов ВЛИ таких признаков, как возраст пациента, выраженность проявлений ПЭС, длина глаза, тип поверхности ИОЛ (гидрофобная / гидрофильная) (Таблица 16).

В результате проведенного ОКТ-исследования в отдаленном периоде после выполнения ПЗКР нами выявлено и определено формирование трех

типов конфигурации ВЛИ, отражающих степень инволюции структур переднего отрезка глаза. Полученные результаты были во многом сходными с таковыми после стандартной хирургии хрусталика без выполнения первичного заднего капсулорексиса. Принципиальным отличием всех типов ВЛИ после выполнения ПЗКР являлась адгезия оставшейся ЗКХ к задней поверхности оптической части ИОЛ во всех случаях.

4.3.3. Морфологические особенности вторичной катаракты после выполнения первичного заднего капсулорексиса

Высокая эффективность метода ПЗКР в профилактике вторичной катаракты (ВК) у взрослых пациентов отражена в работах многих авторов [8, 14, 60, 170]. Вместе с тем, в отдельных исследованиях показана возможность ее развития в зоне первичного заднего капсулорексиса [173, 172, 392, 393, 418, 437]. С учетом этих данных и собственных результатов была поставлена следующая задача третьего этапа исследования – изучить морфологические особенности проявления вторичной катаракты после факоэмульсификации с имплантацией ИОЛ и первичным задним капсулорексисом, используя возможности оптической когерентной томографии.

Метод первичного заднего капсулорексиса, заключающийся в удалении центрального лоскута задней капсулы хрусталика, не затрагивает причины возникновения вторичной катаракты, а создает трудности для миграции клеток хрусталикового эпителия в оптическую зону при прорыве или несостоятельности первичного капсульного барьера. Поэтому эффективность метода может проявляться только при наличии КХЭ на краю капсулорексиса. Исходя из этого, критерием включения в исследуемую группу из 30 пациентов (37 глаз) было наличие различных вариантов помутнения оставшейся задней капсулы хрусталика, окружающей отверстие заднего капсулорексиса (Рисунок 4.34).

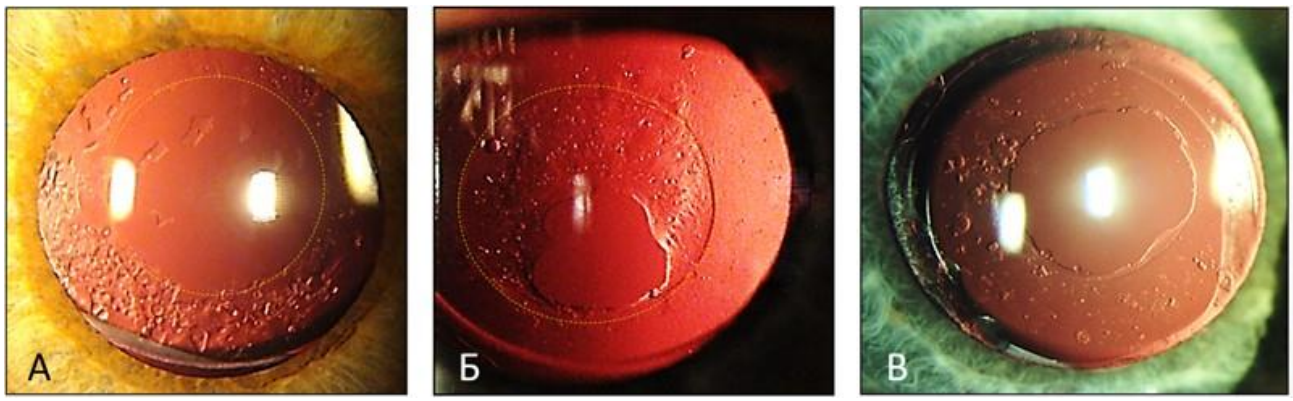

Рисунок 4.34. – Артифакия. Первичный задний капсулорексис. Отдаленный период: А – группы пролиферирующих КХЭ в зоне заднего капсулорексиса; Б – пролиферация КХЭ в виде монослоя в зоне заднего капсулорексиса; В – интактная зона заднего капсулорексиса, монослой на остаточной ЗКХ. Биомикроскопия

Визуализация вовлеченных структур с помощью оптической когерентной томографии и цифровой фотографии позволили детально изучить морфологические особенности витреолентикулярных взаимоотношений при артифакии с ПЗКР и особенности проявления вторичной катаракты. Исследовательский интерес представляли две зоны: задняя капсула хрусталика ЗКХ и «окно» заднего капсулорексиса.

Учитывая критерии включения в группу, на ЗКХ наблюдали классические проявления помутнения задней капсулы: фиброз и/или пролиферацию КХЭ в виде разрозненных шаров Elschnig или монослоя. Во всех случаях фиксировали различную степень пролиферативных проявлений в сочетании с фиброзом или без него, причем в 11 случаях шары Elschnig образовывали монослой (Рисунок 4.34.).

В зоне «окна» ПЗКР в 11 случаях отмечали миграцию клеток хрусталикового эпителия в виде отдельных групп или монослоя (Рисунок 4.34.А-Б). Обязательным обстоятельством инициации указанных изменений в зоне «окна» в ЗКХ была аккумуляция пролиферативных клеток на краю капсулы. Явления в зоне ПЗКР зависели от морфологических особенностей витреолентикулярного интерфейса, определяемых степенью инволюции составляющих его структур (Рисунок 4.35).

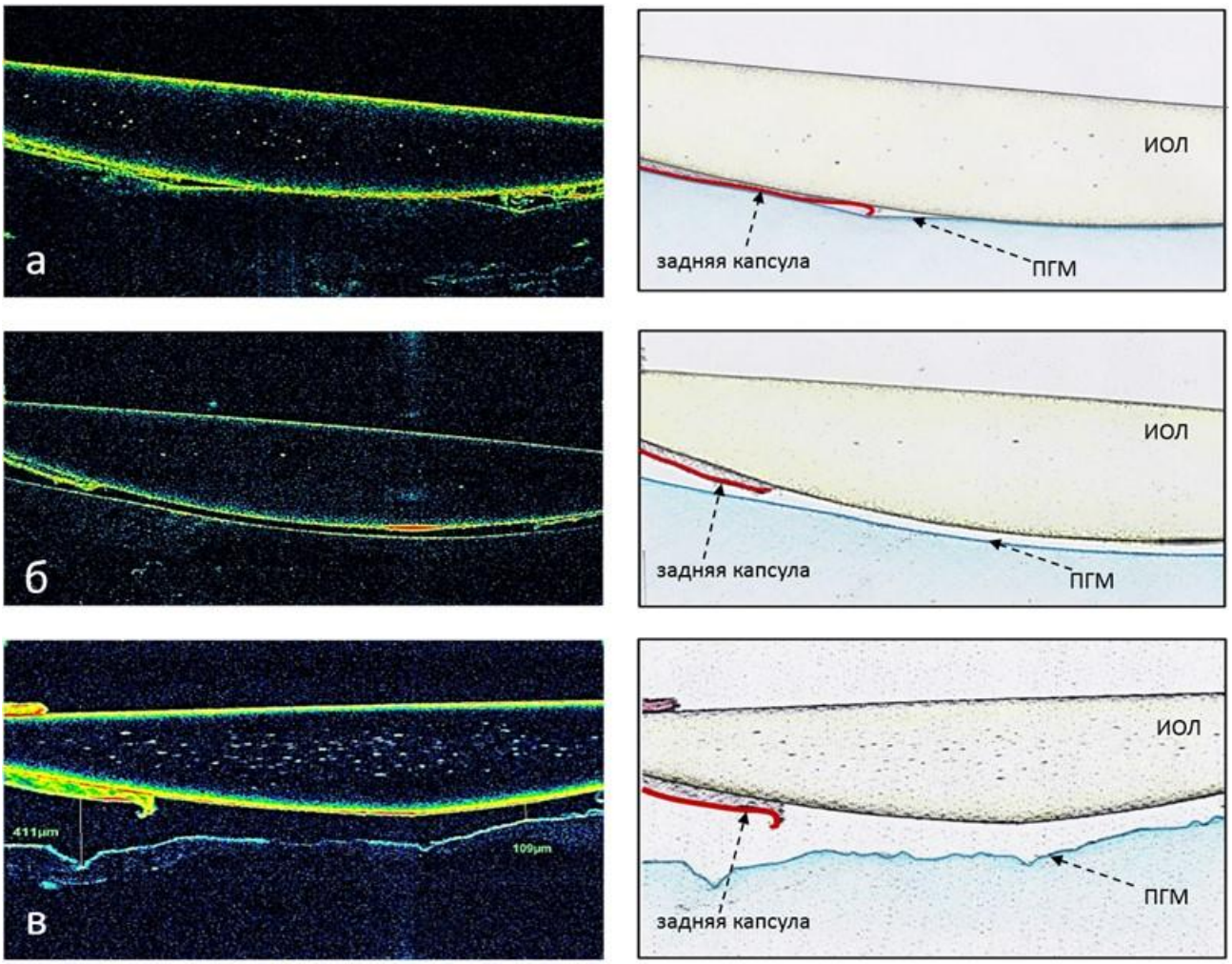

Рисунок 4.35. – Артифакия, первичный задний капсулорексис. Отдаленный период. Прорыв первичного капсулярного барьера, миграция КХЭ на заднюю капсулу хрусталика. Варианты витреолентикулярных взаимоотношений после выполнения ПЗКР: А-В – три типа витреолентикулярного интерфейса. ОКТ-сканограммы / схемы

Так, например, сохранность структуры передней гиалоидной мембраны при первом типе ВЛИ позволяла ей выполнять роль матрицы для миграции пролиферирующих клеток хрусталикового эпителия, что было отмечено на 9 глазах, причем в шести из них наблюдали монослой. В двух случаях зона «окна» заднего капсулорексиса была закрыта полностью. Однако следует отметить, что задняя капсула была предпочтительней в качестве матрицы для клеточной активности, так как в большинстве случаев миграция эпителиоцитов по передней гиалоидной мембране происходила после тотального заполнения остаточной задней капсулы, окружающей «окно» заднего капсулорексиса (Рисунок 4.36).

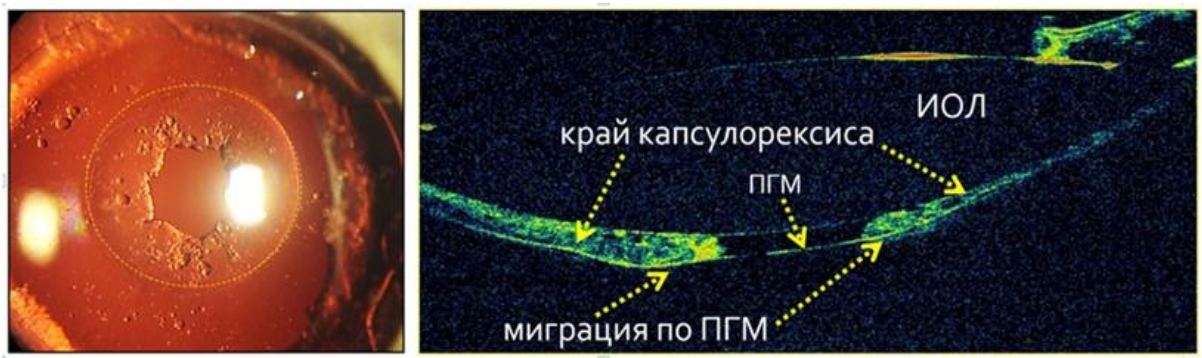

Рисунок 4.36. – Пациент М., 48 лет. Правый глаз: артифакия, ПЗКР. Отдаленный период. 1 тип ВЛИ. Миграция КХЭ по передней гиалоидной мембране. Биомикроскопия. ОКТ-сканограмма

При расширении пространства Бергера вследствие деструкции связки Вигера при втором типе ВЛИ происходила аккумуляция КХЭ на краю задней капсулы (7 случаев) (Рисунок 4.37). При дальнейшем прогрессировании пролиферативных явлений монослой клеток хрусталикового эпителия, достигая сохранной ПГМ, продолжал мигрировать по ней (2 случая) (Рисунок 4.38).



Рисунок 4.37. – Пациент Д, 52 года. Правый глаз: артифакия. ПЗКР. Отдаленный период. 2 тип ВЛИ. Аккумуляция КХЭ по краю заднего капсулорексиса. ОКТ- скан



Рисунок 4.38. – Пациентка Б., 64 года. Правый глаз: артифакия. ПЗКР. Отдаленный период. 2 тип ВЛИ. Миграция КХЭ по передней гиалоидной мембране. ОКТ-скан

При третьем типе ВЛИ в случае деструкции передняя гиалоидная

мембрана утрачивает способность выполнять роль матрицы для миграции КХЭ, поэтому оптическая зона всегда оставалась интактной (21 глаз). Особый интерес представляли случаи с деструкцией ПГМ, когда прогрессирование пролиферативных явлений на ЗКХ в виде монослоя «подталкивало» КХЭ к краю заднего капсулорексиса, создавая их критический объем. Отсутствие основы для клеточной активности в зоне ПЗКР приводило к «перегибу» и «развороту» миграции КХЭ на внешнюю сторону ЗКХ (Рисунок 4.39).

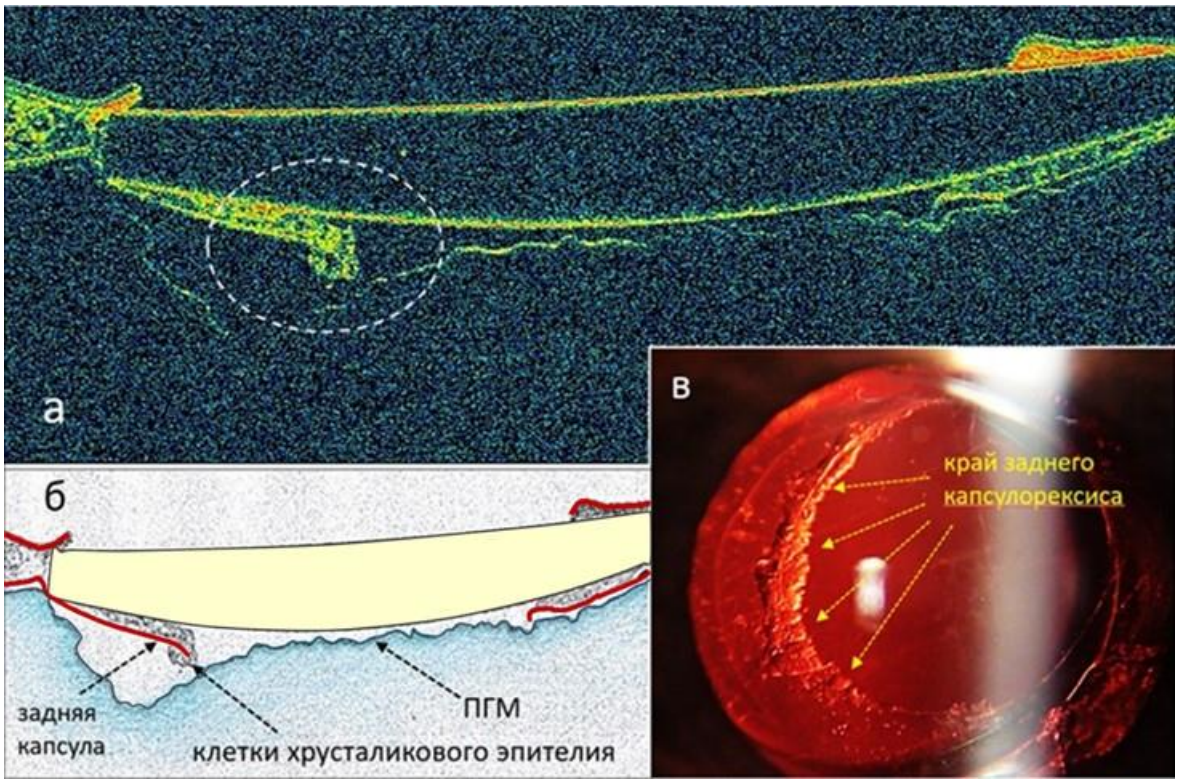

Рисунок 4.39. – Пациентка П., 74 года. Левый глаз: артифакия (Acrysof SN60WF (Alcon)), ПЗКР. 4 гола после операции. «Разворот» миграции КХЭ на внешнюю сторону ЗКХ: А – ОКТ-изображение; Б – схема с пояснениями; В – фотография

В результате проведенного исследования выявлено, что вторичная катаракта в зоне первичного заднего капсулорексиса проявляется миграцией пролиферирующих клеток хрусталикового эпителия в виде отдельных групп или монослоя. Факторами, способствующими развитию вторичной катаракты в зоне заднего капсулорексиса, являлись: активная пролиферация КХЭ на задней капсуле хрусталика, морфологическая сохранность витреолентикулярных взаимоотношений и способность передней гиалоидной мембраны быть основой

для миграции и пролиферации КХЭ. Эффективность первичного заднего капсулорексиса возрастала по мере прогрессирования инволюционных изменений витреолентикулярного интерфейса.

Таким образом, технология оптической когерентной томографии позволила визуализировать и изучить особенности витреолентикулярного интерфейса в артифакичных глазах, а также дать количественную оценку анатомо-топографических изменений после хирургии хрусталика: углубление передней камеры, уменьшение «толщины хрусталика», смещение вперед положения ЗКХ и ПГМ. Выявлена значительная вариабельность и проведена систематизация особенностей состояния структур ВЛИ после хирургии хрусталика. Выделено несколько вариантов его динамической трансформации в раннем послеоперационном периоде с последующими исходами в три типа конфигурации ВЛИ, отражающих степень инволюции заинтересованных структур.

ОКТ-исследования при ПЭС дали представления о влиянии специфических проявлений синдрома на характер и динамику послеоперационной трансформации КМХ и ПГМ. Выявлены особенности послеоперационных изменений капсульного мешка при ПЭС, определяющие проявления таких осложнений отдаленного периода, как вторичная катаракта и контрактура передней капсулы хрусталика. Получены косвенные свидетельства снижения толерантности связочного аппарата при ПЭС к гидродинамической интраоперационной травме в виде микрофрагментов хрусталика в ретролентальном пространстве и гидратации переднего гиалоида.

Изучение особенностей ВЛИ в артифакичных глазах с ПЗКР позволило подтвердить возможность безопасного выполнения данной процедуры с сохранением интактности ПГМ, восстановлением капсулярного барьера и стабильностью сформированных взаимоотношений в отдаленном периоде.

Изучение морфологических особенностей вторичной катаракты на глазах с первичным задним капсулорексисом показало, что эффективность метода повышается с возрастанием инволюции структур ВЛИ. При деструкции

передней гиалоидной мембраны, характерной для ПЭС, исключается возможность ее использования в качестве матрицы для миграции клеток хрусталикового эпителия, то есть эффективность ПЗКР в предотвращении вторичной катаракты становится максимальной.

Полученные данные дополнили существующие представления об анатомо-топографических изменениях переднего отрезка глаза и отдаленных последствиях после стандартной хирургии хрусталика и дополненной ПЗКР, что стало основанием для разработки оптимизированной технологии хирургического лечения катаракты на фоне ПЭС.

ГЛАВА 5. РАЗРАБОТКА ПАТОГЕНЕТИЧЕСКИ ОРИЕНТИРОВАННОЙ ТЕХНОЛОГИИ ХИРУРГИИ КАТАРАКТЫ НА ФОНЕ ПСЕВДОЭКФОЛИАТИВНОГО СИНДРОМА

Целью данной главы являются разработка и обоснование патогенетически ориентированного подхода к хирургии катаракты на фоне псевдоэксфолиативного синдрома на базе стандартной факоэмульсификации с имплантацией ИОЛ и одновременным выполнением хирургических манипуляций, направленных на повышение ее эффективности и профилактику послеоперационных осложнений.

Для достижения цели четвертого этапа исследования следовало решить следующие задачи:

- провести моделирование факодинамических настроек для работы в условиях пониженной ирригации;
- разработать безротационную технику факоэмульсификации при ПЭС, минимизирующую гидродинамическую и механическую нагрузку на связочно-капсульный аппарат хрусталика;
- провести математическое моделирование напряженного состояния системы «капсульный мешок хрусталика–связочный аппарат», возникающего после хирургии катаракты с выполнением кругового капсулорексиса и имплантацией внутрикапсульного кольца;
- оптимизировать технику выполнения первичного заднего капсулорексиса при несостоятельности связочно-капсульного аппарата хрусталика;
- провести анализ конструктивных особенностей ИОЛ как способа профилактики контракционного капсулярного синдрома;
- провести сравнительный анализ двух патогенетических направлений профилактики контракционного капсулярного синдрома.

5.1. Разработка хирургического этапа удаления ядра хрусталика при псевдоэксфолиативном синдроме

Хирургия катаракты на фоне ПЭС характеризуется высокими хирургическими рисками, что обусловлено дистрофическими изменениями структур переднего отрезка глаза в сочетании с высокой плотностью ядра [63, 207, 327, 339].

Несостоятельность связочного аппарата при ПЭС чревата снижением ее устойчивости к интраоперационному механическому стрессу и гидродинамической нагрузке с возможностью затекания рабочих растворов в ретролентальное пространство, повреждения ПГМ и гидратации передних слоев стекловидного тела, что было выявлено нами в предыдущей части исследования и подтверждается работами других авторов [347, 438, 413]. Стандартные хирургические манипуляции в данной ситуации могут быть излишне травматичными, провоцирующими ятрогенный зонулолизис и усиливающими нестабильность связочно-капсульного аппарата хрусталика [214, 308, 365, 368, 376, 405].

5.1.1. Моделирование факодинамической стратегии для работы в условиях пониженной ирригации

Очевидно, что одной из основных технологических задач хирургии катаракты на фоне ПЭС является минимизация зонулярного стресса на всех этапах. Это побудило нас пересмотреть рабочие настройки факомашины, использовать щадящие гидродинамические режимы и безротационную технологию факоэмульсификации для минимизации механической и гидродинамической нагрузки на связочный аппарат.

Операции выполняли на факомашине Centurion Vision System (Alcon, США) через тоннельный разрез 2,2 мм и парацентезы 1,2 мм. В отличие от факоэмульсификаторов предыдущих поколений с постоянной гравитационной

инфузией рабочего раствора, система Centurion с технологией Active Fluidics поддерживает целевое внутриглазное давление благодаря принудительной переменной инфузии, контролируемой электронными датчиками обратной связи. Благодаря активному управлению офтальмотонусом, факосистема Centurion улучшает стабильность передней камеры глаза, минимизирует скачки давления при прорыве окклюзии, обеспечивая высокую устойчивость ВГД в широком диапазоне скоростей аспирационного потока [129, 361].

При таких условиях удаление катаракты может быть выполнено при почти физиологическом внутриглазном давлении – менее 40 мм рт.ст. в условиях стабильной и достаточно глубокой передней камеры. Это позволяет работать на низких скоростях аспирационного потока, что способствует снижению турбулентности жидкости, подвижности радужки, более длительному сохранению вискоэластика в передней камере, уменьшению расхода ирригационной жидкости [129, 371]. При этом даже при низком уровне потока аспирации и низком внутриглазном давлении, система позволяет использовать высокий вакуум, что дает возможность эффективного и безопасного удаления хрусталика.

Применение торсионного ультразвука с сопутствующим программным обеспечением OZIL Intelligent Phaco (IP) позволяет максимально оптимизировать удаление ядра хрусталика по сравнению с использованием продольного и комбинированного режимов ультразвука, уменьшая общее время его экспозиции и объем использованного рабочего раствора [202, 263]. При этом практически отсутствует термический эффект в области роговичного тоннеля [131].

В настоящем исследовании для определения возможности выполнения факоэмульсификации при низком уровне ВГД и параметров, влияющих на расход ирригационного раствора, с помощью программы Dr. View (Mech. Simulator, Alcon) – компьютерного симулятора оригинального прибора – были созданы и протестированы различные комбинации настроек путем последовательного изменения различных параметров. При сравнении двух

режимов с различным целевым ВГД (28 и 55 мм рт.ст.) и одинаковой скоростью аспирационного потока 35 мл/мин были получены схожие результаты расхода ирригационной жидкости – 35 мл/мин (Рисунок 5.1). Работа ультразвука в непрерывном режиме с максимальной амплитудой также не влияла на расход ирригационного раствора, расход жидкости был таким же (Рисунок 5.2).

Рисунок 5.1. – Тестирование комбинации настроек с различным уровнем ВГД. Программа Dr. View (Mech. Simulator, Alcon)

Рисунок 5.2. – Тестирование комбинации настроек с работой ультразвука (справа) и без него (слева). Программа Dr. View (Mech. Simulator, Alcon)

При сравнении двух вариантов модуляции торсионного ультразвука – непрерывного и пульсового (20 имп/сек при 50% рабочем цикле) – при идентичных параметрах мощности ультразвука, скорости аспирационного потока и целевого внутриглазного давления виртуальные результаты статистических данных показали более высокую эффективность непрерывного ультразвука, так как при одинаковой кумулятивной рассеянной энергии (CDE)

в импульсном режиме увеличивается его экспозиция, время операции и, соответственно, объем аспирированного рабочего раствора (Рисунок 5.3).

Рисунок 5.3. – Тестирование комбинации настроек с импульсным режимом ультразвука. Программа Dr. View (Mech. Simulator, Alcon)

Сравнительную оценку влияния настроек высокого и низкого уровней вакуума на эффективность факоэмульсификации проводили в клинических условиях, используя метод разделения ядра хрусталика на две половины с последующим применением различных настроек для удаления каждой из половин [400]. Проведено проспективное клиническое исследование, в которое были включены 42 пациента (42 глаза) с катарактой на фоне ПЭС I-II стадии с плотностью ядра II-III степени по системе PNS (Pentacam).

Все операции проводили на факомашине Centurion Vision System с контролируемой принудительной инфузией через разрез 2,2 мм с использованием стандартной техники «Stop and Chop». После формирования центральной борозды ядро разделяли на две половины. Каждую половину ядра хрусталика удаляли в режиме факочоп при одинаковых гидродинамических и ультразвуковых настройках: ВГД – 30 мм рт.ст., аспирационный поток – 20 мл/мин, линейный непрерывный ультразвук с амплитудой от 0 до 50% и

функцией Intelligent Phaco. Изменяли только настройки вакуума: 300 мм рт.ст. для одной половины ядра, 500 мм рт.ст. – для второй половины ядра.

Такой подход позволил иметь сопоставимые параметры плотности фрагментов ядра для корректной сравнительной оценки эффективности настроек для удаления каждой половины. Исследовали влияние только двух параметров вакуума на эффективность факоэмульсификации. Порядок настроек, используемых для удаления каждой половины ядра, чередовали, чтобы снизить влияние различных факторов. Основными критериями оценки были кумулятивная рассеянная энергия (CDE), время удаления половины ядра хрусталика, объем аспирированного рабочего раствора и время включения продольного ультразвука.

Полученные результаты отражены в Таблице 17. Кумулятивная рассеянная энергия (CDE), объем аспирированной жидкости и время работы продольного ультразвука в группе с высоким вакуумом были ниже, чем в группе с низким вакуумом. Интраоперационных осложнений не было.

Таблица 17 – Результаты сравнительного исследования влияния различных параметров вакуума на эффективность факоэмульсификации (n=42 глаза)

Показатель	Вакуум 500 мм рт.ст.	Вакуум 300 мм рт.ст.
CDE, усл.ед.; M± σ	4,63±3,61	5,53± 3,60*
Объем аспирированной жидкости, мл; M±σ	14,9±8,1	18,2±9,2*
Время работы продольного ультразвука, мсек; M±σ	0,10±0,11	0,26±0,27*

*– уровень значимости различий между группами p<0,05 (критерий Mann-Witney)

На эффективность факоэмульсификации влияет множество факторов, включая опыт и технику хирурга, сложность хирургического сценария, а также используемые параметры факоэмульсификации. В данном исследовании можно было предположить, что при использовании более высокого вакуума некоторые из фрагментов ядра хрусталика были аспирированы без необходимости факоэмульсификации, тем самым снижая значение кумулятивной рассеянной

энергии (CDE). Также возможно, что высокий вакуум улучшал контакт ядро-наконечник, повышая эффективность ультразвукового воздействия, хотя это не приводило к более частой окклюзии наконечника, которая измерялась по времени продольного включения, а этот показатель был достоверно ниже при высоком вакууме. Вероятно, высокий уровень вакуума позволял аспирировать материал ядра, который бы вызвал окклюзию факонаконечника при более низком уровне вакуума, тем самым снижая вероятность возникновения окклюзии и риск возникновения постокклюзионной волны.

Однако есть и другая рабочая гипотеза, объясняющая более низкий показатель включения продольного ультразвука при высоком вакууме тем, что при низком аспирационном потоке мог не достигаться уровень вакуума (90% от максимального), необходимый для активации функции Intelligent Phaco.

Тем не менее, данное исследование с использованием системы Centurion с принудительной инфузией показало, что при высоком уровне вакуума была достигнута лучшая хирургическая эффективность, которая может быть определена как удаление катаракты с меньшей ультразвуковой энергией (CDE), меньшим объемом аспирационной жидкости и без осложнений.

На основании анализа полученных результатов, данных литературы и собственного опыта были определены оптимальные рабочие настройки для факомашины Centurion Vision System с технологией Active Fluidics, которые использовали в клинических условиях настоящего исследования: ВГД – 30 =40 мм рт.ст., вакуум – 200-400 мм рт.ст., скорость аспирационного потока – 20-23 мм/мин, непрерывный линейный режим торсионного ультразвука с амплитудой 50% и IP-технологией. Данная комбинация настроек была направлена на снижение гидродинамической и ультразвуковой интраоперационной нагрузки на структуры переднего отрезка глаза. Для удаления ядра хрусталика использовали технологию «Stop&Chop».

На этапе формировании борозды применяли следующую комбинацию: ВГД – 40 мм рт.ст., вакуум – 200 мм рт.ст., скорость аспирационного потока – 23 мм/мин. Целевое ВГД устанавливалось несколько выше, чем на дальнейших

этапах. Это было обусловлено тем, что на данном этапе работа идет в передних слоях хрусталика, наиболее близких к эндотелию, поэтому небольшое углубление передней камеры было оправданным. Поскольку при формировании борозды работа ультразвука происходит в режиме пре-окклюзии, поэтому на этом этапе не требуется высоких параметров вакуума и аспирации, которые, к тому же, могут вызвать нежелательную в данный момент подвижность всего хрусталика.

На этапе факочопа настройку уровня целевого внутриглазного давления снижали до 30 мм рт.ст., так как работа ультразвука происходит в капсульном пространстве, скорость аспирационного потока устанавливалась 20 мм/мин, вакуум – 400 мм рт.ст. На этапах борозды и факочопа использовали непрерывный линейный режим торсионного ультразвука с амплитудой 50% и IP-технологией, что позволяет в большинстве случаев удалить ядро хрусталика с максимальной эффективностью, то есть снизить общую кумулятивную энергию ультразвука (CDE) и объем аспирированной жидкости.

Для удаления эпинуклеуса настройки ВГД повышали до 40 мм рт.ст. с целью расправления капсульного мешка, использовали линейный вакуум от нуля до 380 мм рт. ст. и линейную скорость аспирационного потока от 0 до 30 мм/мин.

Разработанные настройки являлись универсальными и позволяли в большинстве случаев удалить ядро хрусталика с высокой эффективностью, то есть снизить время работы ультразвука и расход рабочего раствора. В случаях очень плотных ядер для повышения мощности ультразвука увеличивали максимальную амплитуду колебаний факонаконечника. Проведенное исследование показало возможность безопасного проведения факоэмульсификации при пониженном уровне ирригации с уменьшением гидродинамической нагрузки на структуры переднего отрезка глаза.

5.1.2. Разработка безротационной техники факоэмульсификации при псевдоэксфолиативном синдроме

В последние годы для минимизации зонулярного стресса при нестабильности СКАХ предложен ряд оригинальных методик удаления ядра хрусталика [192, 233, 234, 244, 279, 430]. При очевидных достоинствах эти методы либо требуют хорошего интраоперационного мидриаза, либо перемещают зону манипуляций в супракапсулярное пространство, что ограничивает их использование при ПЭС. В связи с этим следующей задачей стала разработка эффективной и безопасной методики удаления ядра хрусталика при факоэмульсификации катаракты на фоне ПЭС, снижающей интраоперационную нагрузку на СКАХ в условиях ограниченного мидриаза.

Для оптимизации хирургического этапа удаления ядра хрусталика была разработана безротационная технология на основе техники «Stop and Chop» – технология с выделением «центрального клина», которая стала результатом интеграции различных способов с использованием их преимуществ для снижения механического зонулярного стресса.

При разработке безротационной технологии удаления ядра хрусталика на фоне ПЭС учитывались следующие положения.

1. Лимбально-роговичный тоннель и парацентез на ультразвуковом этапе должны располагаться на достаточном расстоянии друг от друга (не менее 120°), чтобы обеспечить соответствующее направление прилагаемого вектора силы, так как слишком близкое их расположение может привести к крутящему моменту при манипуляциях во время разделения борозды или раскола фрагментов.

2. Манипуляции с вертикальным направлением прилагаемого вектора силы (вертикальный факочоп, переворот фрагмента и др.) могут косвенно угрожать целостности СКАХ при его несостоятельности. Классическая техника горизонтального факочопа также небезопасна при узком зрачке и плохом

визуальном контроле из-за необходимости заведения чоппера далеко на периферию ядра хрусталика.

3. Борозда создает пространство в капсульном мешке и обнажает срез оставшихся фрагментов. Это позволяет при вхождении в больший фрагмент изменить угол атаки факонаконечника, который внедряется путем ультразвукового воздействия не под углом, а почти горизонтально в ядерные слои, глубоко и надежно захватывая фрагмент. При этом нет необходимости заведения чоппера далеко на периферию. Происходит интеграция вертикального и горизонтального факочопа, а вектор прилагаемой при расколе силы переводится в более горизонтальную плоскость, что минимизирует вертикальную механическую нагрузку на СКАХ.

5. Для мобилизации фрагментов хрусталика, можно использовать прием «hook and flip», приподнимая с помощью чоппера вершину центрального клина. Прием осуществляется одним движением – чоппер, находясь по завершении раскола в трещине между разделенными фрагментами, поворачивается в сторону центрального фрагмента и, цепляя ядерные слои, приподнимает вершину клина. Этот прием создает пространство, меняет плоскость подхода и вектор прилагаемой силы при последующем удалении самого большого центрального фрагмента [189].

У 684 пациентов (765 глаз) все операции проводили с выполнением лимбального тоннеля шириной 2,2 мм на 10.30 часах и двух парацентезов шириной 1,2 мм на 3 и 9 часах. После передней круговой капсулотомии и гидродиссекции, исключая этап ротации ядра хрусталика, парацентрально в его левой половине с помощью ультразвукового факонаконечника формировали глубокую косую борозду, асимметрично смещенную влево, с последующим бимануальным расколом по всей ее длине. Затем в большем фрагменте ядра методом вертикального чопа выполняли косой раскол с максимальным сдвигом линии фрагментации вправо. Таким образом выделяли и мобилизовали большой «центральный клин», захватывающий центральную часть ядра (Рисунок 5.4).

Последующее удаление выделенного фрагмента проводили методом факочопа в пространстве капсульного мешка без вращения и агрессивных манипуляций. Два оставшихся периферийных сегмента ядра в опустевшем капсульном мешке хрусталика легко перемещали чоппером без ротации и компрессии на СКАХ в зрачковую зону для их дальнейшей факоэмульсификации (Рисунок 5.4). После удаления ядра хрусталика и кортикальных масс выполняли имплантацию внутрикапсульного кольца для осесимметричного распределения нагрузки на связочный аппарат хрусталика и профилактики его дальнейшей деградации. При значительно выраженной зонулярной несостоятельности в ходе операции дополнительно использовали иридокапсулярные ретракторы.

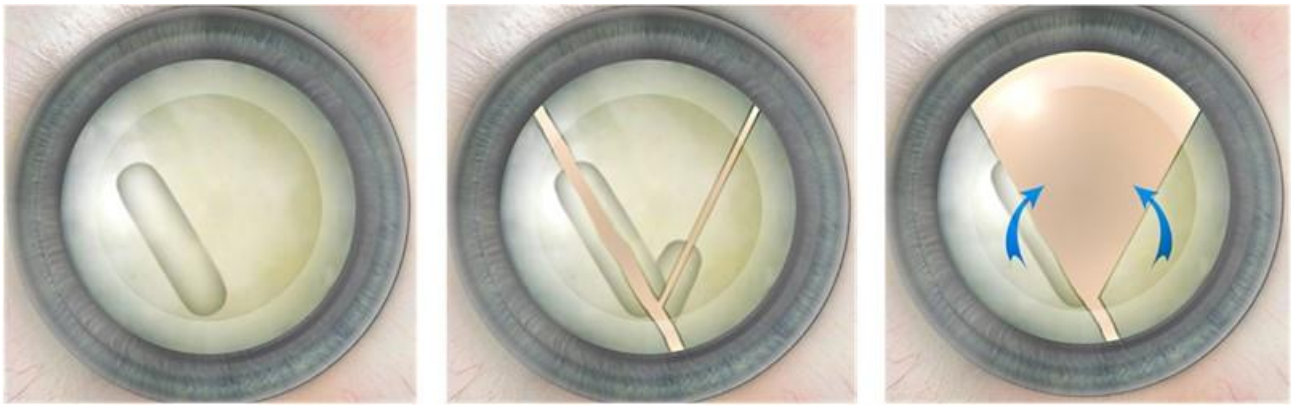

Рисунок 5.4. – Этапы безротационной техники удаления ядра хрусталика. Схема

Использование различных устройств для расширения зрачка при его недостаточной дилатации позволяет улучшить визуализацию, но требует дополнительных манипуляций и хирургических доступов, что может повысить риск травматизации радужной оболочки. В связи с этим для облегчения выполнения этапа удаления ядра хрусталика на фоне ПЭС была разработана оригинальная модификация факочоппера для безопасного разделения ядра хрусталика при недостаточном интраоперационном мидриазе.

Факочоппер состоит из рабочей части и рукоятки. Рабочая часть выполнена в виде пластины, плавно сужающейся книзу и заканчивающейся

тонким затупленным кончиком, при этом наружная сторона рабочей пластины в верхней части имеет радиус закругления, а внутренняя сторона – режущую кромку. На наружной стороне рабочей части выполнена выемка, благодаря которой факочоппер может использоваться для ретракции зрачкового края радужки (Рисунок 5.5).

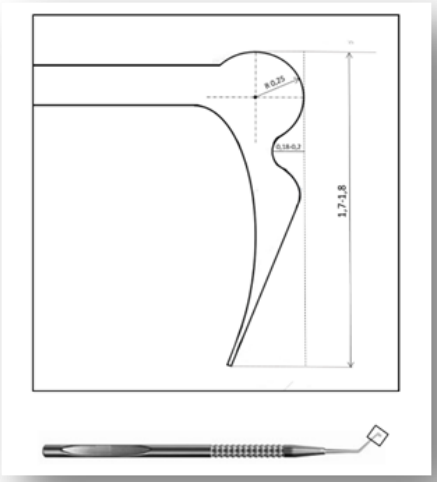

Рисунок 5.5. – Факочоппер-ретрактор. Рисунок рабочей части и общий вид инструмента

Такая конструкция позволяет расширить функциональные возможности инструмента, поскольку он может быть использован одновременно в качестве ретрактора и чоппера в условиях узкого зрачка, а также при необходимости может выполнять функцию манипулятора путем заведения верхней скругленной части в горизонтальной плоскости под край передней капсулы для безопасного перемещения периферических фрагментов ядра в центральную зону – для ультразвукового удаления под визуальным контролем.

Хорошо известно, что недостаточный мидриаз и ожидаемый индуцированный интраоперационный миоз при ПЭС существенно влияют на визуализацию зоны манипуляции и безопасность хирургии. Данная методика позволяла в начале ультразвукового этапа мобилизовать в виде «центрального клина» большую часть ядра и затем безопасно удалить ее под визуальным контролем без ротации и дополнительного напряжения цинновой связки.

Вершиной выделяемого «клина» является центральная наиболее плотная часть ядра, часто «удерживающая» всю его «конструкцию» на протяжении большей части ультразвукового этапа. Первоочередное удаление центральной части ядра мгновенно меняло всю его архитектонику, увеличивая подвижность оставшихся фрагментов. Локализация ирригационно-аспирационной работы в капсульном мешке не только позволяла дистанцироваться от эндотелия, но и стимулировала гидродинамику в КМХ, увеличивая подвижность фрагментов хрусталика. Оставшиеся два периферийных сегмента ядра без чрезмерных усилий перемещались в зрачковую зону и удалялись под визуальным контролем.

Полученный нами многолетний опыт показал, что основной этап хирургии катаракты – фрагментация и удаление ядра хрусталика – может быть выполнен безопасно с минимизацией как зонулярного стресса, так и провокации миоза, что позволяет не прибегать к дополнительным манипуляциям для расширения зрачка. Этап аспирации хрусталиковых масс проводился бимануально с использованием тангенциального метода для исключения перпендикулярных экватору манипуляций, усиливающих центростремительный вектор воздействия на СКАХ с провокацией зонулолизиса [309]. Во всех случаях хирургия катаракты была успешно завершена в соответствии с планируемым алгоритмом. Интраоперационных осложнений в виде разрыва КМХ, ятрогенного зонулодиализа, выпадения стекловидного тела не было.

Суммируя вышеизложенное, можно утверждать, что предлагаемая безротационная технология удаления ядра хрусталика методом «центрального клина» является интеграцией различных техник и, используя их преимущества для удаления плотных ядер хрусталика в условиях ограниченного мидриаза, позволяет снизить интраоперационную механическую нагрузку на СКАХ и удалить все фрагменты ядра хрусталика под визуальным контролем в пространстве капсульного мешка хрусталика, т.е. в максимальном удалении от роговичного эндотелия.

5.2. Разработка этапа выполнения первичного заднего капсулорексиса при псевдоэксфолиативном синдроме

Результаты проведенного ОКТ-исследования структур ВЛИ у пациентов с ПЭС показали, что оптимальным и эффективным методом предотвращения вторичной катаракты при данной патологии является выполнение первичного заднего капсулорексиса с целью удаления центральной части задней капсулы – источника фиброза, складчатой деформации и основы для пролиферации хрусталикового эпителия. Метод ПЗКР в практике катарактальных хирургов используется уже несколько десятков лет, и техника его выполнения принципиально не изменилась [8, 14, 51, 55, 182]. В многочисленных работах отмечен довольно низкий процент осложнений, связанных с проведением этой процедуры [8, 7, 51, 55, 60]. Однако особенности ВЛИ при ПЭС, выявленные на предыдущем этапе исследования, а также высокие хиругические риски обуславливают дополнительные требования к технике манипуляций на задней капсуле хрусталика в данной клинической ситуации. С необходимостью нестандартного подхода связана следующая задача исследования – разработка безопасного метода проведения первичного заднего капсулорексиса при псевдоэксфолиативном синдроме.

5.2.1. Математическое моделирование напряженного состояния системы «капсульный мешок хрусталика – связочный аппарат», возникающего после выполнения кругового капсулорексиса

Несмотря на значительные изменения структуры и размеров КМХ в процессе послеоперационной трансформации, эластичность элементов системы «КМХ – связочный аппарат» позволяет в стандартных ситуациях сохранять динамическое равновесие и обеспечить стабильное центрированное положение ИОЛ в ее эффективной позиции. В осложненных случаях чрезмерное сокращение КМХ, усиление и перераспределение напряжений в различных

точках системы может стать индуцирующим моментом для преждевременной деградации связочного аппарата.

Для предотвращения отдаленных осложнений хирургии катаракты применяются: имплантация ВКК, увеличение диаметра переднего капсулорексиса или изменение его формы, полировка передней и задней капсул хрусталика, выполнение заднего кпсулорексиса. Эти хирургические манипуляции в разной степени влияют на биомеханику капсульного мешка. Использование математических методов расчета на основе модельных представлений о структуре глаза позволяет достичь более глубокого понимания механизмов различных офтальмопатологий. В настоящей работе на основе положений теории упругости представлена математическая модель напряженного состояния системы «КМХ – связочный аппарат», возникающего после факоэмульсификации катаракты с выполнением переднего и заднего кругового капсулорексиса и имплантацией ВКК [12, 69].

Задачей математического моделирования было: определение распределения растягивающих напряжений в КМХ после факоэмульсификации катаракты, возникающих в результате перераспределения напряжений в СКАХ; обоснование выбора ВКК, позволяющего дозировать нагрузку на КМХ; определение зависимости напряжений растяжения в капсульных листках от размера кругового капсулорексиса, что позволяет обосновать размеры переднего и заднего капсулорексиса.

В качестве модели переднего и заднего листков КМХ после факоэмульсификации катаракты принята тонкая плоская эластичная круглая мембрана единичной толщины с круговым капсулорексисом в центре (Рисунок 5.6.А). Напряженное состояние мембраны обусловлено тем, что естественному ее сокращению препятствуют силы натяжения волокон цинновой связки и силы упругости ВКК. Установившееся равновесное состояние характеризуется напряжениями растяжения в радиальном (σ_r) и окружном (тангенциальном) (σ_θ) направлениях (Рисунок 5.6.Б).

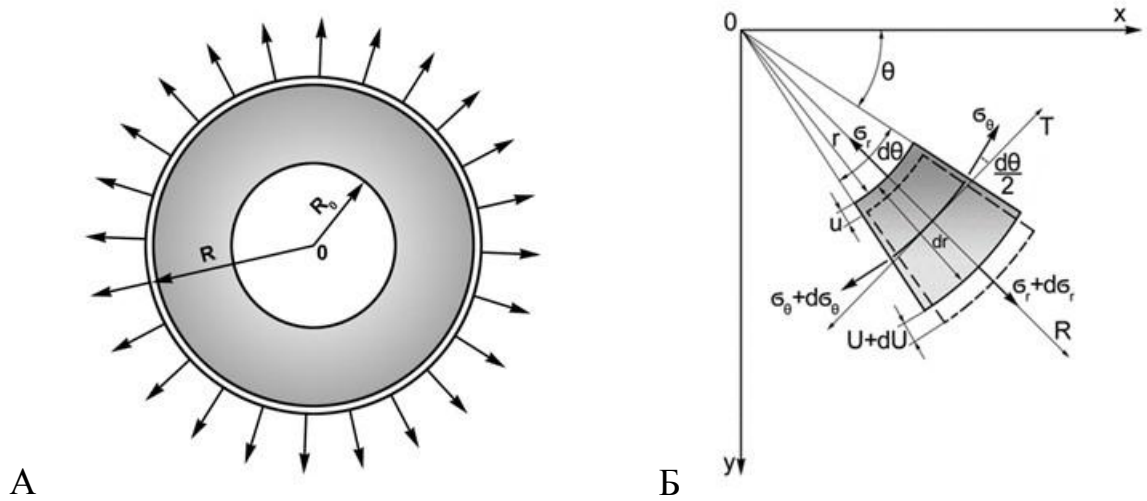

Рисунок 5.6. – Схема модели: А – геометрическая модель капсулы хрусталика с круговым капсулорексисом в центре; Б – секторальный элемент модели; схема действия нормальных радиальных (σ_r) и окружных (σ_θ) напряжений, где r и θ – полярные координаты, R – радиальное направление, U и U+dU – перемещения точек при деформации элемента, dr и dθ – размеры элемента

Получение формулы, позволяющей определить величину напряжений в любой точке кольцевой мембраны, основано на решении плоской задачи теории упругости в системе полярных координат, в которой переменными являются радиус (r) и угол поворота (θ) (см. Рисунок 5.6.Б).

В кольцевой мембране выделили элемент, ограниченный двумя окружными сечениями (см. Рисунок 5.6.Б). В сечениях на элемент действуют нормальные радиальные и окружные напряжения σ_r и σ_θ. Из условия симметрии относительно оси Z, расположенной вертикально к плоскости пластины, в точке О касательные напряжения ($\tau_{r\theta}$) в сечениях отсутствуют.

Составили уравнение равновесия элемента, приравнивая к нулю сумму проекций сил на радиальное направление R:

$$(\sigma_r + d\sigma_r)\cdot(r + dr)\cdot d\theta - \sigma_r \cdot r \cdot d\theta - 2 \cdot \sigma_\theta \cdot dr \cdot \frac{d\theta}{2} = 0$$

Пренебрегая малыми величинами высшего порядка и производя деление на $d\theta dr$, получили выражение:

$$r \cdot \frac{d\sigma_r}{dr} + \sigma_r - \sigma_\theta = 0 \qquad (1)$$

Выразили относительные линейные деформации через перемещение точек элемента в радиальном направлении –

$$\varepsilon_r = \frac{U + dU - U}{dr} = \frac{dU}{dr}, \qquad (2)$$

в окружном направлении –

$$\varepsilon_\theta = \frac{(r + U)\cdot d\theta - r d\theta}{r d\theta} = \frac{U}{r}. \qquad (3)$$

Уравнение совместимости деформаций имело вид:

$$\frac{d(\varepsilon_\theta \cdot r)}{dr} - \varepsilon_r = 0 \qquad (4)$$

После введения формул обобщенного Закона Гука:

$$\varepsilon_r = \frac{1}{E}\cdot(\sigma_r - \mu\sigma_\theta) \text{ и } \varepsilon_\theta = \frac{1}{E}\cdot(\sigma_\theta - \mu\sigma_r) \qquad (5)(6)$$

уравнение совместимости принимало выражение:

$$\sigma_\theta - \mu\sigma_r + \frac{r d\sigma_\theta}{dr} - r\cdot\mu\cdot\frac{d\sigma_r}{dr} - \sigma_r + \mu\sigma_\theta = 0 \qquad (7)$$

Решая систему уравнений 1 и 7, получили расчетное дифференциальное уравнение:

$$\frac{3}{r}\cdot\frac{d\sigma_r}{dr} + \frac{d^2\sigma_r}{dr^2} = 0 \qquad (8)$$

Введя в уравнение (8) выражение $\frac{d\sigma_r}{dr} = \phi$ и разделив переменные, получили

$$\frac{3dr}{r} + \frac{d\phi}{\phi} = 0 \qquad (9)$$

После интегрирования: $\ln\phi = -3\ln r + C$, где C – константа интегрирования,

решением данного уравнения являлось отношение: $\phi = \frac{C_1}{r^2}$. Введя в выражение $\phi = \frac{d\sigma_r}{dr}$ и выполнив интегрирование $\int d\sigma_r = \int C_1\cdot r^{-3}\cdot dr$, пришли к результату: $\sigma_r = -\frac{C_1}{2r^2} + C_2$, где C_1 и C_2 – константы интегрирования, определение которых проводят с учетом граничных условий – при $r=R_0$ и $\sigma_r=0$, тогда $0 = -\frac{C_1}{2R_0^2} + C_2$, $C_2 = \frac{C_1}{2R_0^2}$.

Окончательно формула радиального напряжения принимала вид:

$$\sigma_r = \frac{C_1}{2R_0^2} \cdot \left(1 - \frac{R_0^2}{r^2}\right) \qquad (10)$$

Выражение $\frac{C_1}{2R_0^2}$ имеет постоянное значение при данном радиусе (R_0) центрального кругового капсулорексиса (ККР) и имеет смысл предельного растягивающего напряжения в точках экваториальной окружности капсульного мешка. Следовательно, можно было ввести обозначение: $\sigma_0 = \frac{C_1}{2R_0^2}$, где C_1 – имеет смысл силы, вызывающей напряжения в точках внешнего контура капсульного мешка.

Формула 10 описывала картину напряженного состояния капсулы хрусталика в послеоперационном периоде и позволяла понять характер изменения относительного радиального напряжения растяжения в направлении от центра к экватору (Рисунок 5.7) и оценить снижение относительного напряжения в точках свода КМХ при увеличении диаметра кругового капсулорексиса (Рисунок 5.8).

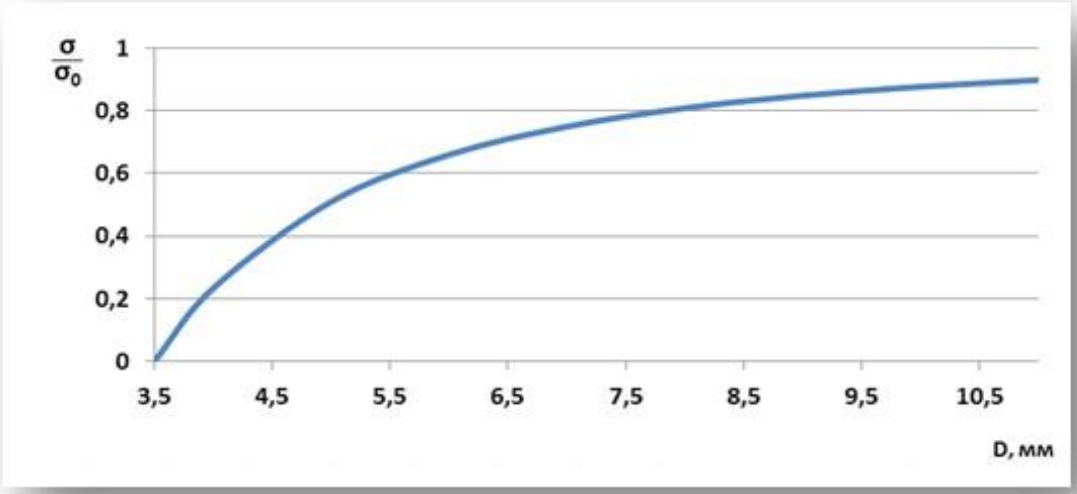

Рисунок 5.7. – Распределение радиального относительного напряжения от края капсулорексиса к экватору на примере капсулы с центральным круговым капсулорексисом диаметром 3,5 мм (R_0 = 1,75 мм)

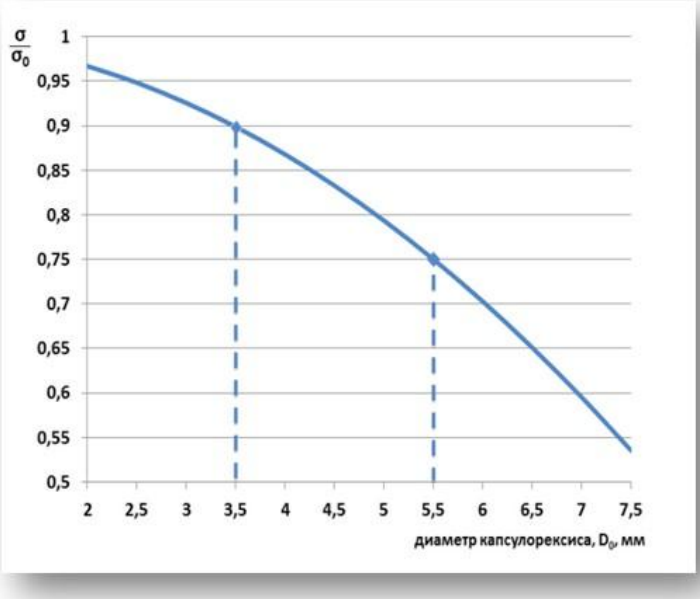

Рисунок 5.8. – Зависимость относительного радиального напряжения в точках на окружности свода КМХ от диаметра кругового капсулорексиса

Пример 1.

При диаметре кругового капсулорексиса 5,5 мм и диаметре КМХ 11 мм рассчитываем относительное напряжение в точках свода КМХ:

$$\frac{\sigma_r}{\sigma_0} = 1 - \frac{R_0^2}{r^2} = 1 - \frac{2{,}75^2}{5{,}5^2} = 1 - \frac{7{,}56}{30{,}25} = 1 - 0{,}25 = 0{,}75$$

Пример 2.

Этот же показатель рассчитываем при уменьшении диаметра кругового капсулорексиса до 3,5 мм

$$\frac{\sigma_r}{\sigma_0} = 1 - \frac{R_0^2}{r^2} = 1 - \frac{1{,}75^2}{5{,}5^2} = 1 - \frac{3{,}0625}{30{,}25} = 1 - 0{,}1 = 0{,}9$$

Таким образом, круговой капсулорексис диаметром 5,5 мм уменьшает радиальное напряжение в точках экватора КМХ на 25%. При диаметре отверстия 3,5 мм ослабляющий эффект в тех же точках составит 10% (см. Рисунок 5.8).

Для определения окружных напряжений (σ_θ) из уравнения равновесия элемента выражали $\sigma_\theta = \sigma_r + r\frac{d\sigma_r}{d_r}$. Подставляя в формулу выражение

радиального напряжения: $\sigma_r = \frac{C_1}{2R_0^2}(1 - \frac{R_0^2}{r^2})$ и выражение ϕ: $\frac{d\sigma_r}{dr} = \phi = \frac{C_1}{r^2}$, получали $\sigma_\theta = \frac{C_1}{2R_0^2} - \frac{C_1}{2r^2} + r\frac{C_1}{r^2} = \frac{C_1}{2R_0^2} + \frac{C_1}{2r^2}$; окончательно:

$$\boldsymbol{\sigma_\theta = \frac{c_1}{2R_0^2}(1 + \frac{R_0^2}{r^2})} \qquad (11)$$

Из сопоставления формул (10 к 11) следовало, что для любого значения координаты сумма напряжений: $\sigma_r + \sigma_\theta = \frac{C_1}{R_0^2}$ или $\sigma_r + \sigma_\theta = Const$.

В результате математического моделирования получены расчетные формулы, описывающих зависимость радиальных и окружных растягивающих напряжений в капсуле хрусталика от координат r и θ при наличии центрального кругового капсулорексиса с радиусом R_0. Предельное значение растягивающих окружных напряжений приходится на точки контура капсулорексиса. Это объясняет расхождение краев радиальных разрывов или насечек по краю ККР и их распространение к экватору. В системе «КМХ - связочный аппарат» при наличии кругового капсулорексиса окружные напряжения имеют лишь опосредованное значение, решающая роль принадлежит радиальным напряжениям, предельные значения которых наблюдаются в области экватора КМХ (см. Рисунок 5.7).

Состояние равновесия взаимодействующих сил в точках свода капсульного мешка можно описать уравнением:

$$\boldsymbol{\sigma_r \cdot \Delta S = \sigma_{\text{в.к.}} \cdot \Delta S + \sigma_{\text{ц.с.}} \cdot \Delta S}\ , \qquad (12)$$

где σ_r – эластичность капсулы, $\sigma_{\text{ц.с.}}$ – натяжение волокон цинновой связки, $\sigma_{\text{в.к.}}$ – упругость внутрикапсульного кольца, $\boldsymbol{\Delta S}$ – площадь нормального сечения элемента на периферии свода.

Проведенное математическое моделирование показало, что в системе «КМХ - связочный аппарат» решающая роль принадлежит радиальным напряжениям, предельные значения которых наблюдаются в области экватора КМХ. Предельное значение окружных растягивающих напряжений приходится на точки контура капсулорексиса. Увеличение диаметра капсулорексиса

уменьшает радиальное напряжение в точках экватора. Используя известные биомеханические параметры, можно рассчитать необходимую дозированную нагрузку, оказываемую внутрикапсульным кольцом на своды КМХ для устранения дисбаланса в связочно-капсульном аппарате хрусталика и замедления его деградации.

5.2.2. Оптимизация техники выполнения первичного заднего капсулорексиса при несостоятельности связочно-капсульного аппарата хрусталика

Предлагаемая модификация метода первичного заднего капсулорексиса разрабатывалась на основе полученных нами при ОКТ-исследовании представлениях об инволюционных изменениях структур ВЛИ и применялась в период с 2012 по 2019 гг. Во всех случаях была проведена ультразвуковая факоэмульсификация через разрез 2,2 мм с имплантацией различных моделей заднекамерных гибких акриловых ИОЛ. В ходе операции, независимо от степени прозрачности задней капсулы, всегда выполняли первичный задний капсулорексис до или после имплантации ИОЛ. Одноразовой инъекционной иглой 30G формировали микроперфорацию в парацентральной зоне задней капсулы, коаксиальным пинцетом 25G формировали круговое отверстие диаметром 3,0-4,5 мм.

Особенности проведения ПЗКР на фоне ПЭС состояли в следующем:

- имплантация внутрикапсульного кольца перед выполнением заднего капсулорексиса;

- частичное заполнение капсульного мешка вискоэластичным раствором в объеме, достаточном лишь для расправления задней капсулы;

- при выполнении ПЗКР после имплантации ИОЛ вискоэластик в капсульный мешок дополнительно не вводили;

- введение вискоэластика под заднюю капсулу исключалось или проводилось в минимальном количестве – лишь в зону перфорации;

- исключение этапа удаления вискоэластика из-под капсульного мешка.

Для манипуляций на задней капсуле хрусталика важное значение приобретают такие проявления ПЭС, как несостоятельность связочного аппарата, дистрофические изменения капсульного мешка, ослабление связки Вигера, расширение пространства Бергера, деструкция стекловидного тела, нарушение структуры передней гиалоидной мембраны. Эти обстоятельства диктуют появление вышеописанных нюансов в хирургической технике ПЗКР.

Имплантация внутрикапсульного кольца, устраняя дисбаланс в натяжении волокон цинновой связки и расправляя заднюю капсулу, способствует ее равномерному симметричному натяжению. Это позволяет лучше контролировать направление отрыва лоскута задней капсулы и исключать его «убегание» на периферию.

Задняя капсула в 4-5 раз тоньше передней и легко поддается контролируемому отрыву при проведении кругового рексиса, не испытывая напряжения ни со стороны стекловидного тела, ни изнутри капсульного мешка, поэтому достаточно лишь адекватного расправления задней капсулы вискоэластичным раствором. Чрезмерное заполнение капсульного мешка вискоэластиком усиливает напряжение заднего листка и снижает контроль при формировании лоскута ЗКХ. Несостоятельность связочного аппарата при переполнении мешка может привести к «провисанию» заднего листка и нежелательному «удалению» зоны манипуляций.

Деструктивные изменения витреолентикулярного интерфейса при ПЭС делают введение вискоэластика под заднюю капсулу нецелесообразным, так как эффекта оттеснения передней гиалоидной мембраны не происходит, а вискоэластик струйно попадает в расширенное ретролентальное пространство. Возможно лишь точечное введение вискоэластика в зону перфорации для того, чтобы избежать случайного захвата волокон стекловидного тела при формировании лоскута. В связи с этим исключается этап удаления вискоэластика из зоны заднего капсулорексиса, связанный с риском выпадения стекловидного тела.

Описанные технические приемы позволили во всех случаях успешно выполнить первичный задний капсулорексис, избежать радиальных разрывов задней капсулы и выпадения стекловидного тела. Интраокулярная линза во всех случаях имела внутрикапсульную фиксацию, была хорошо центрирована, а ее оптическая часть полностью закрывала капсулотомическое отверстие в задней капсуле.

Таким образом, выполнение первичного заднего капсулорексиса у пациентов с ПЭС в данной модификации позволяет хорошо контролировать процесс вскрытия задней капсулы и без интраоперационных осложнений получить хорошо центрированное округлое капсулэктомическое отверстие диаметром 3,0-4,5 мм, которое полностью закрывалось оптической частью ИОЛ.

5.3. Разработка профилактических подходов в работе с передней капсулой хрусталика

Одним из серьезных осложнений отдаленного периода хирургии катаракты является капсулярный контракционный синдром (ККС). В основе его патогенеза лежит процесс фибропластической метаплазии как реакция переднего субкапсулярного эпителия на хирургическую травму и контакт с ИОЛ [100]. Среди факторов риска синдрома основным считается псевдоэксфолиативный синдром [196, 214, 230]. Хирургические факторы, связанные с ККС, включают малый размер капсулорексиса и недостаточное удаление А-эпителиоцитов. Многочисленные работы посвящены влиянию различных типов ИОЛ на развитие синдрома, причем контрактура капсульного мешка хрусталика описана практически при всех видах материалов, используемых для изготовления линз [196, 402, 403, 440]. Значительно меньше изучен вопрос развитии ККС при ИОЛ различного дизайна [132, 238, 343]. А между тем, ежегодно появляются новые конструкции ИОЛ. Так, наряду с

широким применением гибких плоскостных ИОЛ с двояковыпуклой и плосковыпуклой оптической частью с тонким краем, несколько лет назад появились ИОЛ ступенчато-сводчатого дизайна с выступающим краем оптической части, и вопрос об их влиянии на развитие ККС остается неизученным.

5.3.1. Анализ конструктивных особенностей ИОЛ как способа профилактики контракционного капсулярного синдрома

Выявленный нами в предшествующем ОКТ-исследовании эффект исключения контакта передней капсулы хрусталика с поверхностью ИОЛ при имплантации ИОЛ ступенчато-сводчатой конструкции не был запланирован при создании этого типа линз, а модификация их конфигурации была выполнена по совершенно другим причинам. Производители этих моделей ИОЛ среди прочих задач преследовали цель предотвращения вторичной катаракты с помощью формирования кругового (360 градусов) острого края задней поверхности оптической части. Решение состояло в создании эффективной круговой ступенчатой кромки по заднему контуру оптики ИОЛ, что привело к увеличению суммарной толщины края линзы, так как область сопряжения гаптических элементов и оптики должна быть смещена выше ступенчатого уступа кромки (Рисунок 5.9.А).

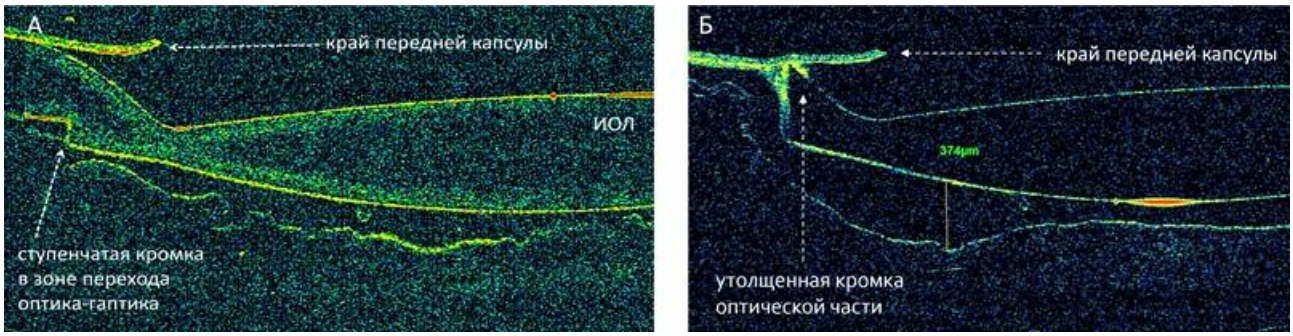

Рисунок 5.9. – Артифакия. ПЭС. Ступенчато-сводчатый дизайн ИОЛ (Tecnis (Abbott)). Отсутствие контакта ПКХ-ИОЛ: А – круговая ступенчатая задняя кромка в зоне сопряжения гаптического элемента и оптической части; Б – выступающая передняя кромка оптической части с заостренным краем, исключающим прилегание ПКХ к ИОЛ. ОКТ-сканограммы

При таком изменении формы задней кромки увеличивалась общая толщина линзы и возникала проблема ее адаптации к хирургическим микроразрезам. В связи с этим для уменьшения толщины ИОЛ производители модифицировали профиль ее передней поверхности, которая, по описанию авторов патента, «имеет центральную оптическую зону, окружающую ее периферийную зону и кольцевую зону углубления между ними» [144]. В результате такой модификации линза получила выступающую переднюю кромку оптической части с заостренным краем, исключающую прилегание передней капсулы к ИОЛ (Рисунок 5.9.Б).

Как известно, контакт ПКХ-ИОЛ является стимулом для процесса эпителиально-мезенхимального перехода с фиброплазией переднего субкапсулярного эпителия [1, 123, 210]. ОКТ-контроль ВЛИ в раннем и отдаленном послеоперационных периодах показал, что при внутрикапсульной фиксации подобных моделей ИОЛ передний субкапсулярный эпителий (А-клетки) остается неизмененным и не реализует свой потенциал к фибропластической трансформации (Рисунок 5.9).

5.3.2. Сравнительный анализ двух патогенетических направлений профилактики контракционного капсулярного синдрома

Для предотвращения помутнения передней капсулы, инициирующего каскад развития контракционного капсулярного синдрома, проводили полировку передней капсулы хрусталика с удалением субкапсулярного плоского эпителия по краю капсулорексиса, диаметр которого составлял 5,0-5,5 мм. Однако данная процедура требует адекватного мидриаза, который редко наблюдается на этом хирургическом этапе при псевдоэксфолиативном синдроме. Еще одним методом предотвращения фибропластической трансформации передней капсулы в нашем исследовании был выбор ИОЛ ступенчато-сводчатой конструкции с выступающей передней кромкой

оптической части ИОЛ, препятствующей контакту передней капсулы с телом линзы.

В данное ОКТ-исследование были включены 58 пациентов (70 глаз) в возрасте от 50 до 86 лет (73,3±8,3) после неосложненной факоэмульсификации на фоне псевдоэксфолиативного синдрома I-II стадии. В 52 случаях были имплантированы различные акриловые ИОЛ плоскостного дизайна (AcrySof, Alcon; Akreos Adapt, B&L; Bazis, 1stQ; МИОЛ, Репер-НН). При этом манипуляции с передней капсулой состояли в полировке ее внутренней поверхности в тех случаях, где позволял интраоперационный размер зрачка, и были выполнены 34 пациентам с плоскостными ИОЛ. В 18 случаях имплантированы ИОЛ ступенчато-сводчатого дизайна (Tecnis, Abbott; enVista, B&L) с утолщенным краем оптической части, конструкция которых исключает контакт передней капсулы с поверхностью ИОЛ. Оценивали состояние передней капсулы хрусталика и ее взаимоотношения с ИОЛ. Сроки наблюдения составили от 6 месяцев до 7 лет.

При имплантации традиционных плоскостных ИОЛ с тонким краем передняя капсула после полировки в большинстве случаев частично или полностью примыкала к поверхности ИОЛ без видимого изменения ее морфологии. У 13 пациентов (14 глаз), несмотря на интраоперационную полировку, в отдельных секторах наблюдали умеренные проявления эпителиальной метаплазии, вероятно, обусловленные неполным удалением эпителиоцитов или их миграцией (Рисунок 5.10). Кроме того, полировка передней капсулы могла быть причиной формирования неполного капсульного перегиба со снижением стабильности круговой капсулярной спайки и, следовательно, повышенным потенциальным риском развития вторичной катаракты, что было выявлено в ряде случаев при ОКТ-исследовании (Рисунок 5.11) [444]. Толщина переднекапсулярного комплекса (передняя капсула + эпителий) в группе пациентов с полировкой передней капсулы составляла от 40 мкм до 112 мкм (Таблица 18).

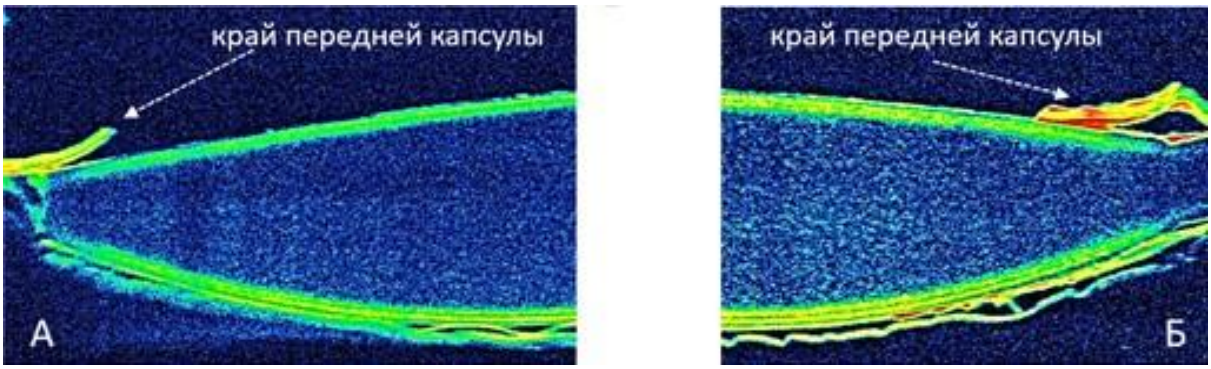

Рисунок 5.10. – Пациент С, 87 лет. Правый глаз: артифакия (РПР-2 (Репер-НН)), ПЭС. 9 месяцев после операции. Два сектора одной ИОЛ: А – край переднего капсулорексиса после пилинга ПКХ; Б – край переднего капсулорексиса с признаками метаплазии А-эпителия и деформацией передней капсулы. ОКТ-сканограмма

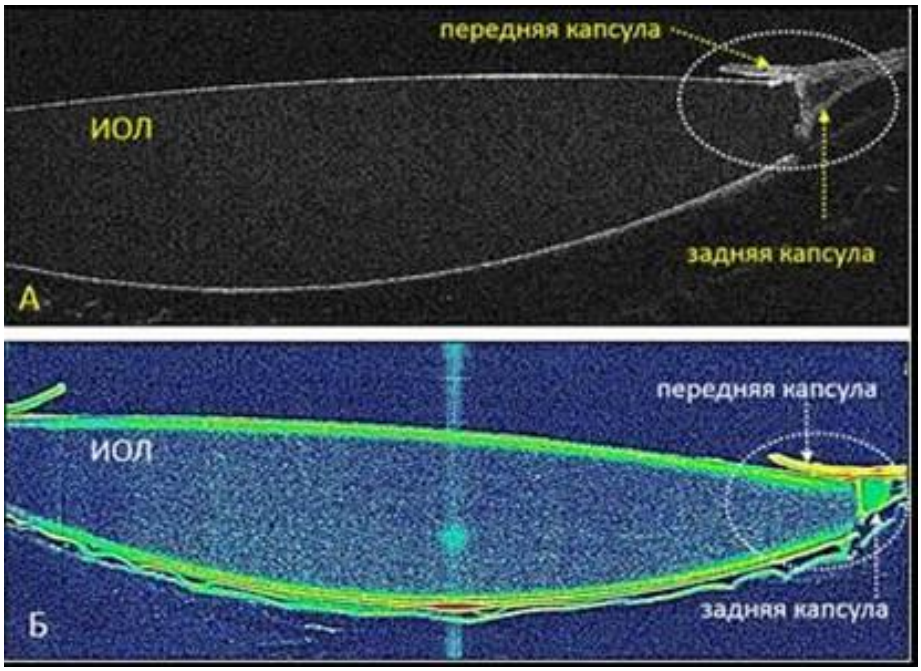

Рисунок 5.11. Неполный капсульный перегиб (по Zhao Y., 2018). А – Пациент Л, 81 год. Правый глаз: артифакия (Akreos Adapt MI60, B&L). 1 год после операции. Адгезия капсульных листков по типу воронки (funnel adgesion); Б – Пациент С, 87 лет. Правый глаз: артифакия (РПР-2 (Репер-НН)), ПЭС. 9 месяцев после операции. Адгезия капсульных листков по параллельному типу (parallel adgesion). ОКТ-сканограммы

В случаях имплантации плоскостных ИОЛ без пилинга передней капсулы отмечалось помутнение и утолщение переднекапсулярного комплекса вследствие эпителиальной метаплазии с образованием фиброцеллюлярной ткани, которая могла располагаться не только суб-, но и эпикапсулярно. Сама передняя капсула не изменялась по толщине, но была деформирована в различной степени, обусловленной выраженностью процесса эпителиальной

метаплазии (Рисунок 5.12) [424]. Толщина переднекапсулярного комплекса в группе пациентов с интактной капсулой составляла от 95 мкм до 433 мкм (Таблица 18).

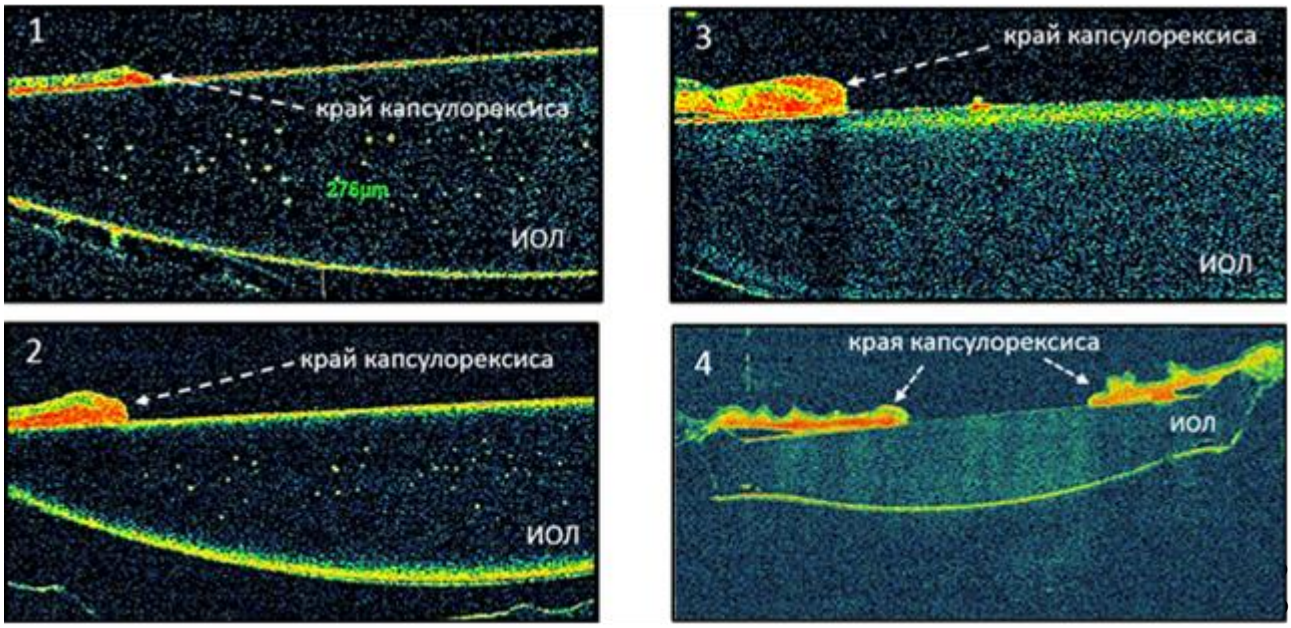

классификации Werner L., 2001). ОКТ-сканограммы

Таблица 18 – Особенности передней капсулы хрусталика после хирургии катаракты на фоне ПЭС (n=70)

Показатель / Особенности работы с ПКХ	Возраст (лет)			Толщина переднекапсулярного комплекса (мкм)		
	min	max	M± σ / Me (25%; 75%)	min	max	M± σ / Me (25%; 75%)
Интактная ПКХ (группа 1) (n=18)	59	84	**76,7±7,1** / 80 (71,5; 82,0)	95	433	**171,5±97,8** / 141,0 (113,5; 196,5)
Полировка ПКХ (группа 2) (n=34)	50	86	**72,3±8,4** / 72,0 (67,0; 79,3)	40	112	**62,4±20,8** / 60,0 (40,0; 80,8)
Исключение контакта ПКХ-ИОЛ (группа 3) (n=18)	50	83	**71,7±9,0** / 70,5 (66,0; 81,3)	40	60	**45,3±6,4** / 42,5 (40,0; 50,0)
p*			0,084			<0,0001

p* – уровень значимости различий между группами 1-3 (критерий Kruskal-Wallis)

При имплантации ИОЛ ступенчато-сводчатого дизайна ни в одном случае не отмечено прилегания передней капсулы к поверхности линзы. У всех пациентов с таким типом ИОЛ наблюдали свободный край передней капсулы с

тонким гиперрефлективным слоем субкапсулярного эпителия, который оставался неизмененным, то есть не реализовывал свой потенциал метаплазии (Рисунок 5.13). Толщина переднекапсулярного комплекса у этих пациентов статистически значимо отличалась от таковой при интактной передней капсуле и после ее полировки в группе с плоскостными линзами (M±σ, 45,3±6,4; 171,5±97,8; 62,4±20,8 мкм соответственно) (ТаблицF 18).

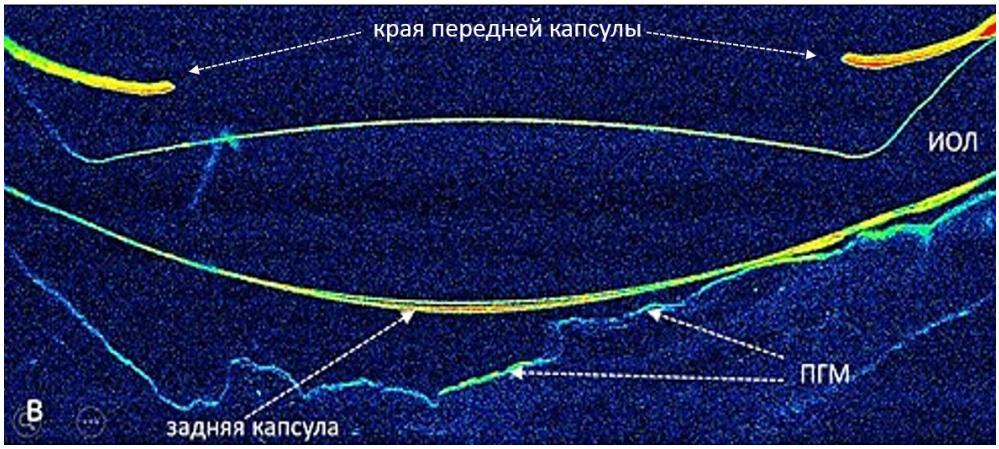

Рисунок 5.13. – Пациент Х., 76 лет. Левый глаз: артифакия. ПЭС. ИОЛ ступенчато-сводчатой конструкции (Tecnis (Abbott)). Отсутствие патологической деформации передней капсулы хрусталика. ОКТ-сканограмма

Имплантация ИОЛ ступенчато-сводчатой конструкции, исключающей ее контакт с передней капсулой как метод профилактики ККС, представлялся наиболее оптимальным, так как не зависел от размеров зрачка и не требовал полировки передней капсулы.

Данное ОКТ-исследование состояния передней капсулы хрусталика у пациентов с псевдоэксфолиативным синдромом в отдаленном периоде показало, что полировка передней капсулы при имплантации ИОЛ плоскостного дизайна позволяла избежать выраженных проявлений контракционного капсулярного синдрома. При имплантации ИОЛ ступенчато-сводчатого дизайна, исключающих прилегание передней капсулы к поверхности линзы, проявлений эпителиальной метаплазии не отмечалось. Количественная оценка толщины переднекапсулярного комплекса показала

большую эффективность метода исключения контакта передней капсулы с ИОЛ в профилактике ККС.

Таким образом, для оптимизации технологии хирургии катаракты на фоне ПЭС с помощью оптической когерентной томографии проведено всестороннее изучение послеоперационных изменений переднего отрезка глаза. Выявлены основные закономерности трансформации ВЛИ и КМХ в раннем и отдаленном периодах после стандартной неосложненной хирургии хрусталика, показано влияние процессов инволюции на взаимоотношения и состояние структур ВЛИ. Проведено изучение особенностей этих процессов у пациентов с псевдоэксфолиативным синдромом, выявлены характерные для данной патологии варианты изменений связочно-капсульного аппарата хрусталика и витреолентикулярного интерфейса, которые в определенной степени участвуют в патогенезе отдаленных осложнений при ПЭС.

С учетом полученных данных сформулированы основные методы профилактики интра- и послеоперационных осложнений.

Разработана и внедрена в практику оптимизированная технология хирургии катаракты на фоне псевдоэксфолиативного синдрома, которая имеет целью:

- уменьшение интраоперационной механической и гидродинамической нагрузки на связочно-капсульный аппарат хрусталика путем исключения ротации ядра хрусталика и оптимизации интраоперационной гидродинамики;

- предотвращение развития вторичной катаракты с помощью метода первичного заднего капсулорексиса, модифицированного с учетом анатомо-топографических особенностей витреолентикулярного интерфейса при ПЭС;

- имплантацию внутрикапсульного кольца для осесимметричного расправления капсульного мешка хрусталика и устранения возможного дисбаланса в связочной системе;

- предотвращение контрактуры капсульного мешка хрусталика путем удаления переднего субкапсулярного эпителия после выполнения переднего капсулорексиса оптимального размера или использования ИОЛ, исключающих

контакт передней капсулы с оптической частью линзы.

ГЛАВА 6. РЕЗУЛЬТАТЫ ХИРУРГИЧЕСКОГО ЛЕЧЕНИЯ КАТАРАКТЫ НА ФОНЕ ПСЕВДОЭКСФОЛИАТИВНОГО СИНДРОМА С ПРИМЕНЕНИЕМ ОПТИМИЗИРОВАННОЙ ТЕХНОЛОГИИ

Необходимость оптимизации технологии хирургии катаракты при ПЭС очевидна и обсуждается многими авторами. Предлагаемый оптимизированный комплексный подход к хирургии катаракты при ПЭС, по нашему мнению, является патогенетически оправданным. Однако увеличение объема манипуляций на неблагоприятном «хирургическом фоне» с высокими рисками осложнений требует взвешенного подхода и тщательного анализа результатов.

Целью данной главы является всесторонняя оценка результатов применения предлагаемой технологии хирургии катаракты на фоне ПЭС. Для этого на пятом и шестом этапах исследования следовало решить следующие задачи:

- провести оценку состоятельности витреолентикулярного барьера после хирургии катаракты на фоне псевдоэкфолиативного синдрома по предлагаемой технологии на основании оценки клинико-функциональных и лабораторных особенностей течения послеоперационного периода, изучения анатомо-топографических особенностей витреолентикулярного интерфейса и сравнительного исследования морфологических изменений макулярной зоны сетчатки;

- изучить анатомо-топографические и морфологические особенности капсульного мешка хрусталика и витреолентикулярного интерфейса у пациентов с ПЭС в отдаленном периоде после хирургического вмешательства по стандартной и предлагаемой технологии;

- провести анализ клинико-функциональных результатов разработанной технологии хирургии катаракты на фоне псевдоэксфолиативного синдрома в отдаленном периоде по сравнению со стандартными методами лечения в отдаленном периоде.

6.1. Оценка состоятельности витреолентикулярного барьера после хирургии катаракты на фоне псевдоэксфолиативного синдрома с применением оптимизированной технологии на основании клинико-инструментального и лабораторного исследования

В предлагаемой технологии хирургии катаракты на фоне ПЭС самым обсуждаемым в литературе этапом в отношении потенциальных осложнений является выполнение ПЗКР. Предметом внимания являются риск повреждения ПГМ и потенциальная вероятность нарушения барьера между камерной влагой и витреальной полостью с возможным развитием макулярного отека. Кроме того, в ряде экспериментальных работ была подтверждена возможность интраоперационного ятрогенного повреждения ПГМ [231, 232, 413].

Для оценки состоятельности витреолентикулярного барьера было проведено всестороннее клинико-инструментальное обследование пациентов:

- оценка клинико-функциональных результатов в раннем послеоперационном периоде;
- исследование содержания в слезной жидкости пациентов с ПЭС концентраций биологически активных субстанций, отражающих возможную активность местного воспалительного процесса, до и после оперативного лечения катаракты с использованием предлагаемой технологии;
- ОКТ-исследование особенностей ВЛИ в послеоперационном периоде с целью определения степени сохранности структур и восстановления капсульного барьера;
- ОКТ-исследование и анализ изменений морфологии центральных отделов сетчатки в ответ на хирургическую травму при оптимизированной технологии хирургии катаракты, а также сравнение данных толщины макулы в исследуемой группе с таковыми после стандартной хирургии катаракты, лазерной дисцизии вторичной катаракты и в контрольной группе неоперированных контрлатеральных глаз пациентов с ПЭС.

6.1.1. Клинико-функциональные результаты в раннем послеоперационном периоде

Для анализа клинико-функциональных результатов хирургического лечения катаракты по предлагаемой технологии в раннем послеоперационном периоде была сформирована группа из 54 пациентов (54 глаза) с ПЭС II стадии без сопутствующей офтальмопатологии.

Для подавляющего большинства пациентов исследуемой группы было характерно неосложненное течение послеоперационного периода со слабо выраженной реакцией на операционную травму 0-I степени по классификации С.Н. Федорова, Э.В. Егоровой (1992) [73] (Рисунок 6.1). Пациенты получали местное лечение в виде инстилляций антибиотиков, стероидных и нестероидных препаратов. В нескольких случаях при выраженных проявлениях ПЭС и большой плотности ядра хрусталика в 1-3-и сутки после операции были отмечены умеренный отек роговицы с явлениями десцеметита, реакция II степени, умеренная реактивная гипертензия. Выявленные симптомы были купированы в течение нескольких дней на фоне проводимого медикаментозного лечения. Острота зрения в группе составляла от 0,7 до 1,0 (M±σ; 0,89±0,65).

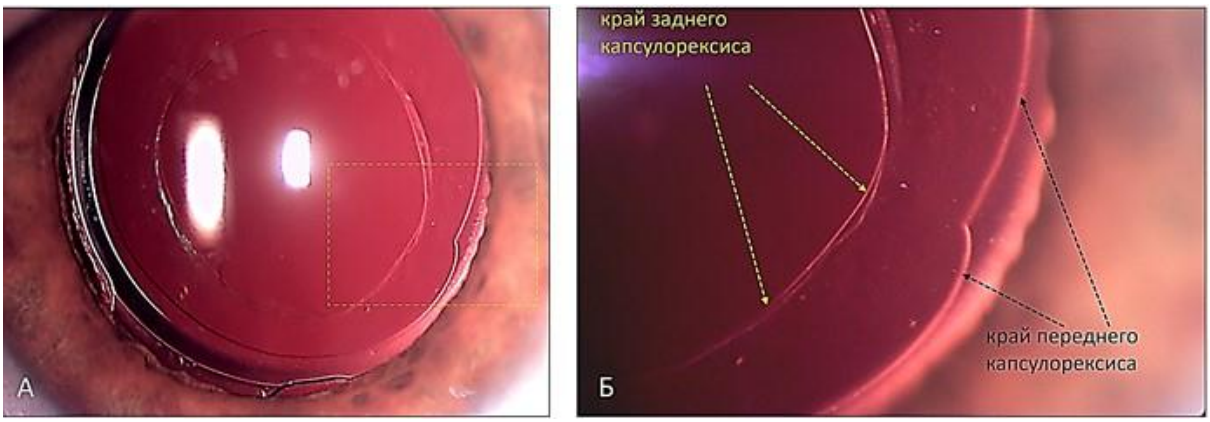

Рисунок 6.1. – Артифакия. Ранний период: А – биомикроскопия (12-кратное увеличение): 0 степень послеоперационной реакции, виден край переднего и заднего капсулорексиса, чистая оптическая зона; Б – увеличенный фрагмент

В целом, течение раннего послеоперационного периода у пациентов данной группы не имело существенных отличий от такового после стандартной хирургии катаракты у пациентов с ПЭС.

6.1.2. Изучение влияния хирургического лечения катаракты с использованием оптимизированной технологии на выраженность местного воспалительного процесса у пациентов с псевдоэксфолиативным синдромом на основании иммунохимического исследования

Для исследования выраженности местного воспалительного процесса у 54 пациентов (54 глаза) с осложненной катарактой на фоне ПЭС до и после факоэмульсификации катаракты по предлагаемой технологии было изучено содержание биологически активных субстанций, обладающих провоспалительной активностью - интерлейкин-6 (ИЛ-6), матриксная металлопротеиназа-9 (MMP-9) или противовоспалительной активностью - интерлейкин-10 (ИЛ-10), трансформирующий фактор роста бета-1 (TGF-β1F).

При определении в слезной жидкости пациентов исследуемой группы концентрации ИЛ-6 – провоспалительного полипотентного цитокина, участвующего в процессах инициации и хронизации воспаления, аутоиммунного реагирования и антителообразования, способного регулировать синтез ряда провоспалительных цитокинов и индуцировать синтез TGF-β1, установлено, что его содержание в слезной жидкости до оперативного лечения составило 23,6 ± 4,8 пг/мл.

На пятые сутки послеоперационного периода концентрация ИЛ-6 в слезной жидкости обследованных пациентов составила 29,2 ± 5,1 пг/мл. Полученное значение показателя было в 1,2 раза выше величины концентраций ИЛ-6 до оперативного лечения, но статистически значимо от нее не отличалось ($p > 0,05$) (Рисунок 6.2).

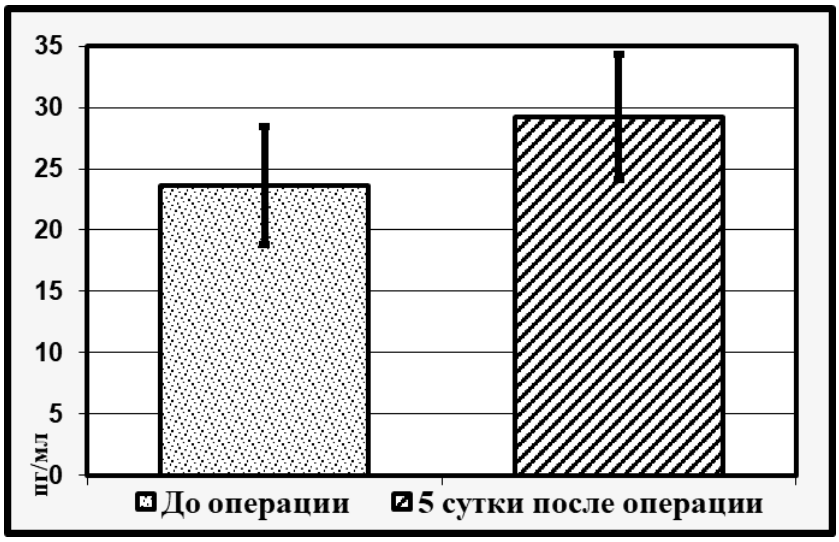

Рисунок 6.2. – Концентрация ИЛ–6 в слезной жидкости обследованных пациентов до и после проведенного оперативного лечения (M ± m) (n=54)

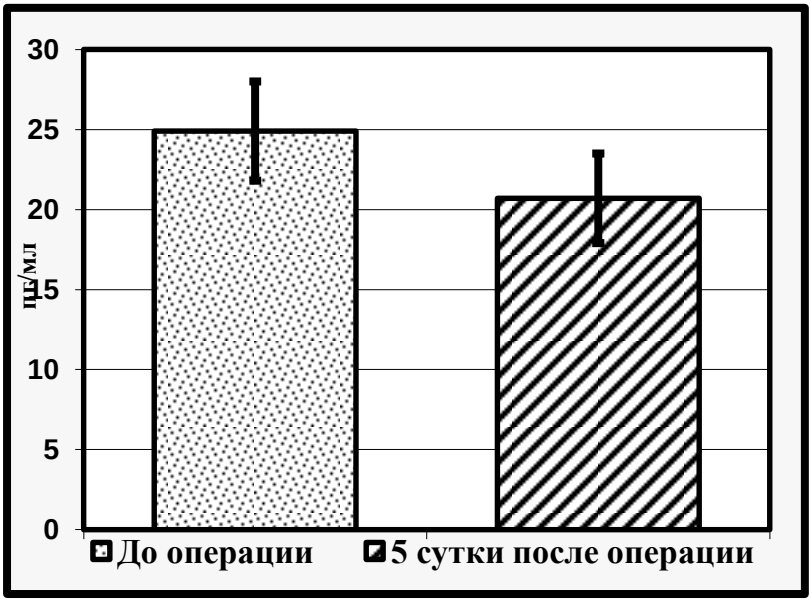

Рисунок 6.3. – Концентрация ИЛ–10 в слезной жидкости обследованных пациентов до и после проведенного оперативного лечения (M ± m) (n=54)

При определении концентраций ИЛ-10 – цитокина, обладающего противовоспалительными и иммуносупрессорными свойствами, участвующего в регуляции синтеза многих факторов роста, было установлено, что его содержание в слезной жидкости обследованных пациентов до оперативного лечения составило 24,9 ± 3,1 пг/мл.

На пятые сутки послеоперационного периода концентрация ИЛ-10 в

слезной жидкости обследованных пациентов составила 20,7 ± 2,8 пг/мл. Полученное значение показателя было в 1,2 раза ниже величины концентраций ИЛ-10 до оперативного лечения, но статистически значимо от нее не отличалось (p > 0,05) (Рисунок 6.3).

При изучении концентраций ММР-9, которая является представителем семейства внеклеточных цинк-зависимых эндопептидаз, способных разрушать белки внеклеточного матрикса и участвующих в развитии деструктивно-воспалительных и пролиферативных процессов, апоптозе, регуляции синтеза ряда провоспалительных цитокинов, было установлено, что ее содержание в слезной жидкости обследованных пациентов до оперативного лечения составило 1,35 ± 0,16 нг/мл.

На пятые сутки послеоперационного периода концентрация ММР-9 в слезной жидкости обследованных пациентов составила 1,46 ± 0,18 нг/мл. Полученное значение показателя было в 1,1 раза выше величины концентраций ММР-9 до оперативного лечения, но статистически значимо от нее не отличалось (p > 0,05) (Рисунок 6.4).

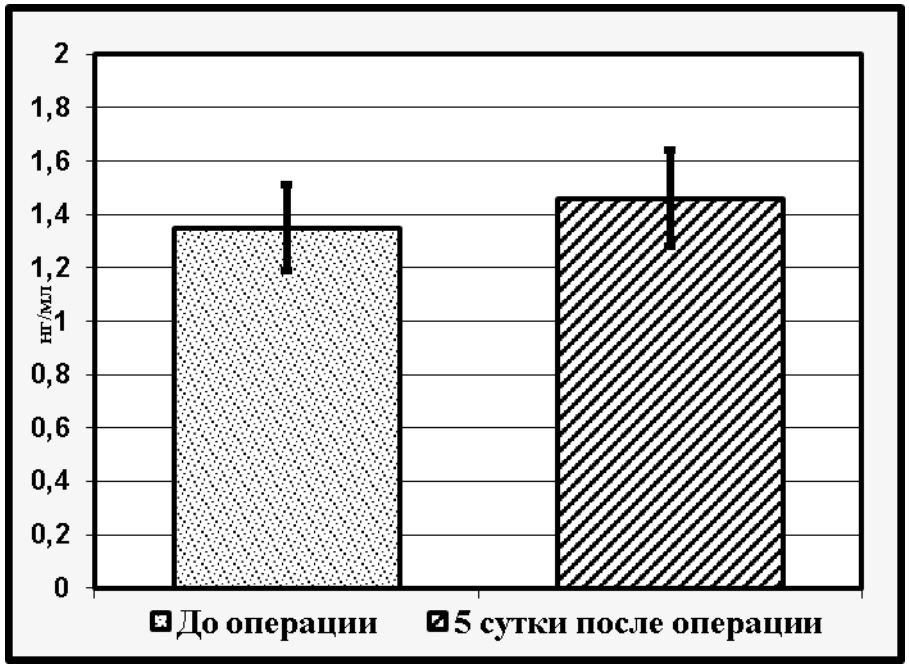

Рисунок 6.4. – Концентрация ММР-9 в слезной жидкости обследованных пациентов до и после проведенного оперативного лечения (M ± m) (n=54)

При изучении концентраций TGF-β1 – цитокина, обладающего выраженной противовоспалительной активностью и способностью влиять на процессы пролиферации, а также участвующего в процессах регуляции иммунного ответа, клеточного роста и дифференцировки, апоптозе, было установлнено, что его содержание в слезной жидкости обследованных пациентов до оперативного лечения составило 439,5 ± 30,6 пг/мл.

На пятые сутки послеоперационного периода концентрация TGF-β1 в слезной жидкости обследованных пациентов составила 392,6 ± 21,6 пг/мл. Полученное значение показателя было в 1,1 раза ниже величины концентраций TGF-β1 до оперативного лечения, но статистически значимо от нее не отличалось ($p > 0,05$) (Рисунок 6.5).

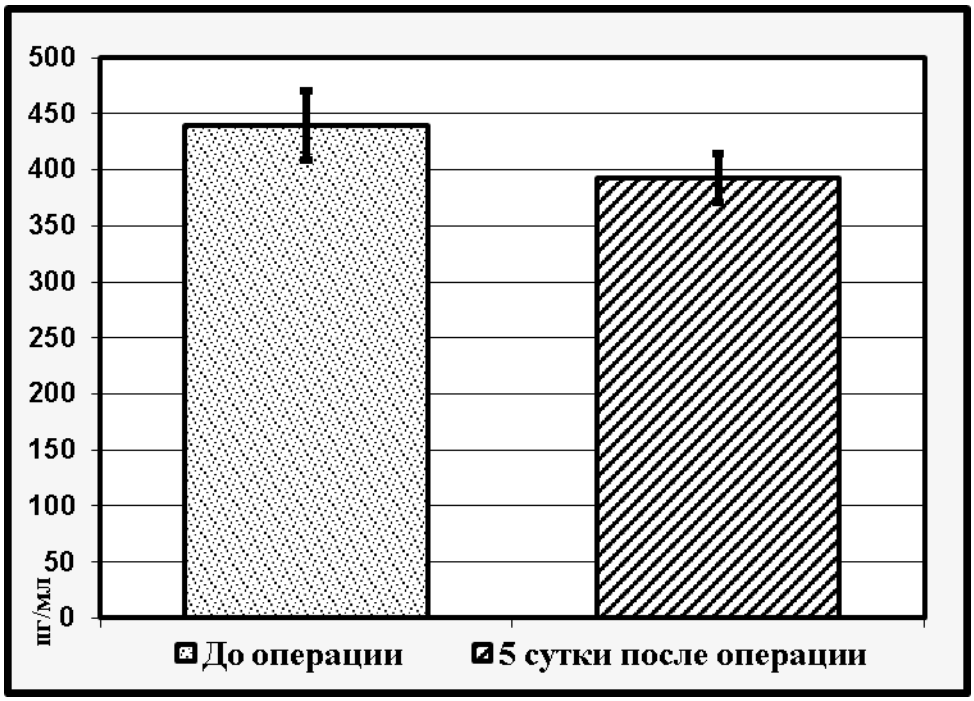

Рисунок 6.5. – Концентрация TGF-β1 в слезной жидкости обследованных пациентов до и после проведенного оперативного лечения (M ± m) (n=54)

Обобщая полученные в настоящем исследовании данные, можно сделать заключение о том, что использование предлагаемой оптимизированной технологии лечения катаракты у пациентов с ПЭС на фоне проводимой медикаментозной терапии не приводит к активации местного деструктивно-воспалительного процесса, о чем свидетельствует отсутствие статистически

значимых изменений содержания биологически активных веществ, обладающих как провоспалительными (ИЛ-6, MMP-9), так и противовоспалительными (ИЛ-10, TGF-β1) свойствами, в слезной жидкости пациентов до операции и на 5-е сутки послеоперационного периода.

Полученные данные свидетельствуют о безопасности предлагаемого метода лечения с точки зрения развития местного воспалительного процесса в послеоперационном периоде.

6.1.3. ОКТ-контроль состояния витреолентикулярного интерфейса в раннем послеоперационном периоде

Дозированное вскрытие задней капсулы хрусталика при выполнении ПЗКР, по мнению некоторых авторов, ассоциируется с риском нарушения аквеозно-витреального барьера и может привести к развитию макулярного отека. Флюорометрические исследования показали, что барьер между камерной влагой и витреальной полостью определяется лишь передней гиалоидной мембраной, и основным фактором, приводящим к нарушению барьерных свойств ВЛИ, является ее повреждение [142]. Ключевым моментом метода ПЗКР является сохранение интактного переднего гиалоида при удалении центральной зоны задней капсулы. ОКТ-технология дает возможность исследовать состояние ПГМ и взаимоотношение структур ВЛИ после задней капсулэктомии в послеоперационном периоде.

ОКТ-контроль ВЛИ для изучения целостности ПГМ, восстановления капсульного барьера, динамики послеоперационной трансформации витреолентикулярного интерфейса в сроки от 1 суток до 2 лет провели 35 пациентам (39 глаз) с ПЭС II стадии в возрасте от 66 до 83 лет (M±σ; 74,6±5,8). В исследуемой группе в первые дни после операции взаимоотношения между ИОЛ и ЗКХ варьировали от полной адгезии до субтотального ее отсутствия с провисающим краем капсулорексиса. Однако во всех случаях наблюдался контакт задней капсулы с ИОЛ вдоль ее оптического

края, что условно можно было считать восстановлением капсулярного барьера. В последующие дни край капсулорексиса подтягивался к ИОЛ, задняя капсула примыкала к ней без образования складок. Для полной адгезии требовалось от 3 до 8 дней (Рисунки 6.6, 6.7).

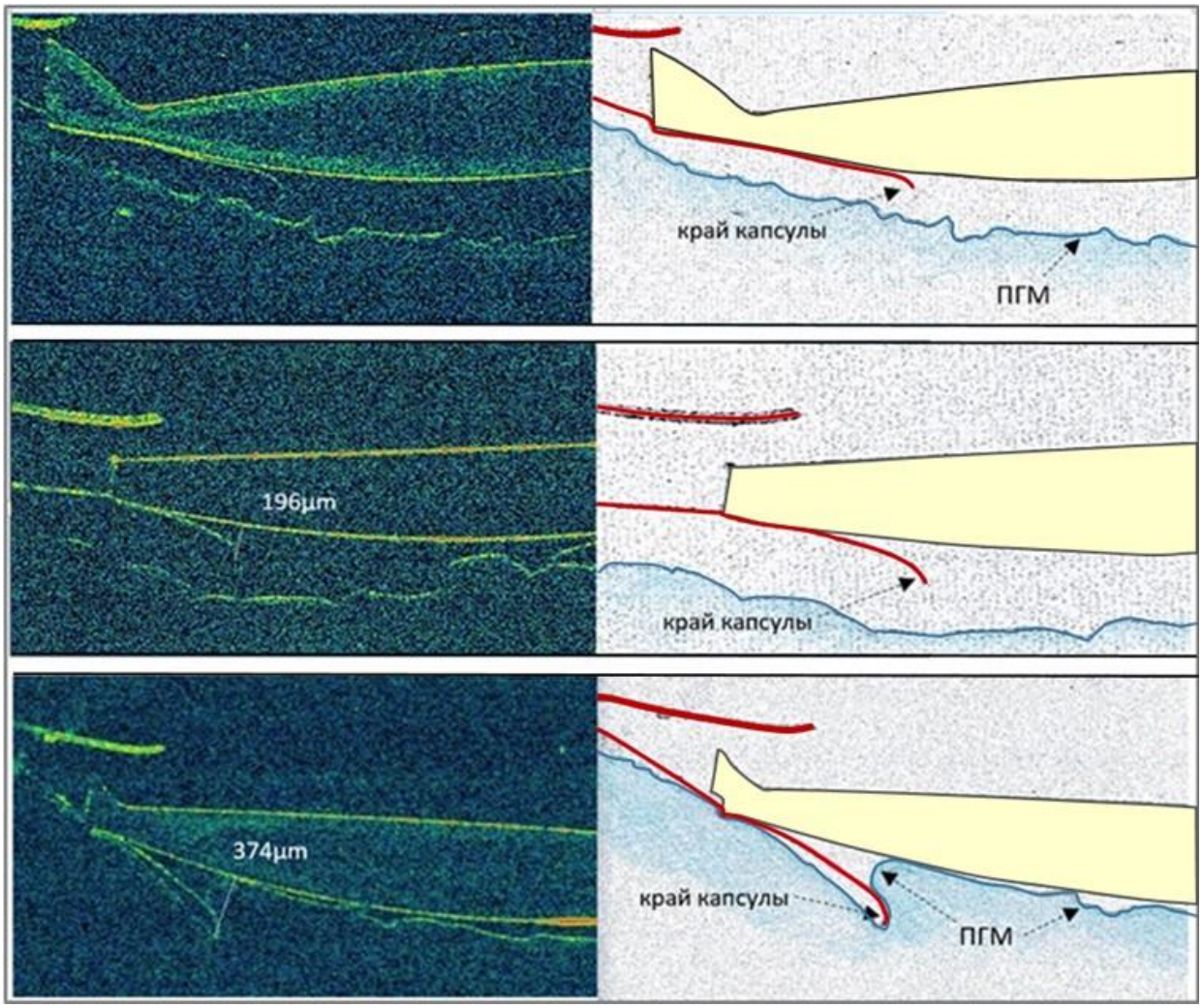

Рисунок 6.6. – Артифакия. ПЭС. ПЗКР. Различные варианты адгезии ЗКХ в 1-2-е сутки после операции: А – тотальная; Б – частичная; В – по оптическому краю линзы. ОКТ-сканы/схемы с обозначениями

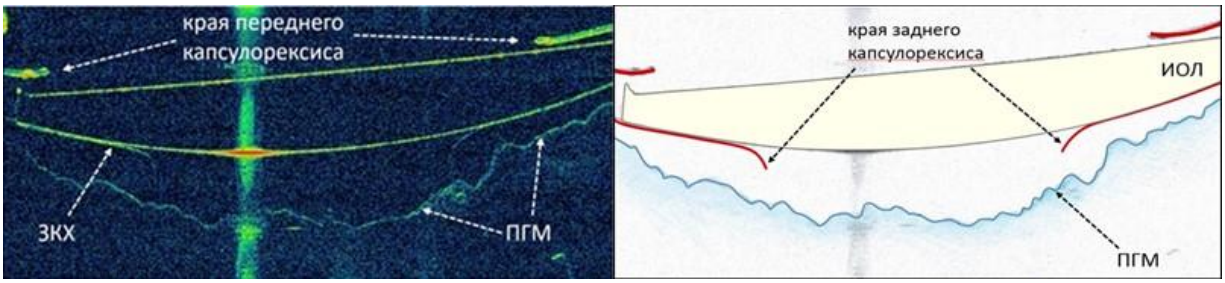

Рисунок 6.7. – Пациент М., 79 лет. Левый глаз: артифакия (Bazis Z (First Q)), ПЭС, ПЗКР. 6 дней после хирургии катаракты. ОКТ-скан/схема

В дальнейшем взаимоотношения ЗКХ-ИОЛ сохранялись, размер заднего капсулорексиса оставался прежним. Интактность ПГМ отмечали во все сроки наблюдения. Ее состояние определялось степенью инволюции и выражалось в различной степени рефлективности контура и неровности ее профиля.

В ранние сроки профиль ПГМ также определялся ее взаимоотношениями с подвижными краями задней капсулы и остаточным количеством вискоэластичного раствора. После резорбции вискоэластика и адгезии краев ЗКХ формировались окончательные витреолентикулярные взаимоотношения. Объем ретролентального пространства определялся профилем ПГМ и степенью деструкции связки Вигера.

Проведенное ОКТ-исследование позволило визуализировать две существенные особенности ВЛИ после выполнения заднего капсулорексиса у пациентов с ПЭС – интактный передний гиалоид и восстановление капсулярного барьера путем адгезии краев капсулорексиса к ИОЛ.

6.1.4. ОКТ-исследование морфологии макулы

Появление оптической когерентной томографии в офтальмологии позволило прецизионно изучать изменение морфологии макулярной области в ответ на хирургическую травму при удалении хрусталика. По результатам ОКТ-исследований в мировой офтальмологической практике были определены два типа возможных макулярных отеков, наблюдаемых после хирургии катаракты: ангиографический (субклинический) и клинический. Окончательная концепция развития послеоперационного макулярного отека еще не сформулирована, и сегодня параллельно существуют воспалительная и тракционная теории его патогенеза. Тем не менее, состояние морфологии макулы по-прежнему является одним из критериев безопасности хирургии хрусталика, что становится еще более актуальным при псевдоэксфолиативном синдроме, когда витреолентикулярный барьер уже изначально скомпрометирован инволюционными проявлениями синдрома.

Динамическое ОКТ-исследование морфологии макулы после хирургии катаракты по предлагаемой технологии

Оптическую когерентную томографию макулярной области сетчатки в исследуемой группе 37 пациентов (47 глаз) с ПЭС II стадии проводили до хирургии катаракты по оптимизированной технологии и в различные сроки после нее: 2-4 недели, 1-3 месяца, 6-12 месяцев. В исследование были включены только пациенты с неизмененным исходным макулярным профилем.

Было выявлено незначительное увеличение толщины фовеолярной сетчатки (на 3,4%) в сроки 1-3 месяца с последующей регрессией. Данные изменения находились в пределах диапазона физиологической нормы, отличия от исходного уровня не были статистически значимыми (Таблица 19).

Полученные результаты согласуются с данными литературы о ведущей роли передней гиалоидной мембраны в барьерной функции витреолентикулярного интерфейса и отсутствии достоверных различий в частоте развития макулярных отеков при стандартной факоэмульсификации и дополненной задним капсулорексисом [46, 52, 142, 175, 226, 246, 380, 406, 436].

Таблица 19 – Результаты динамического ОКТ-исследования морфологии макулы у пациентов с псевдоэксфолиативным синдромом после хирургии катаракты по предлагаемой технологии (n=47 глаз)

Сроки	Толщина фовеолярной сетчатки (мкм), M± σ	P*
До операции	246,53 ± 19,66	-
2-4 недели	247,69 ± 19,67	0,57
1-3 месяца	254,81 ± 21,18	0,08
6-12 месяцев	250,97 ± 16,38	0,26

p*– уровень значимости различий (критерий Wilcoxon)

Сравнительное ОКТ-исследование морфологии макулы в отдаленном периоде после различных видов хирургии хрусталика

Для оценки отдаленных последствий оптимизированной технологии хирургии катаракты с выполнением ПЗКР было проведено сравнительное ОКТ-исследование макулярной области сетчатки в различных группах пациентов с ПЭС II стадии: после стандартной факоэмульсификации катаракты (ФЭК) с имплантацией ИОЛ (группа ПЗКР-) – 36 глаз, после YAG-лазерной дисцизии по поводу вторичной катаракты при стандартной первичной хирургии хрусталика (группа ЛДВК) – 31 глаз, после хирургии катаракты по предлагаемой оптимизированной технологии с ПЗКР (группа ПЗКР+) – 62 глаза. Контрольную группу составили 30 контрлатеральных неоперированных глаз этих же пациентов. Сроки после хирургии катаракты или YAG-лазерной дисцизии составляли от 1 года до 7 лет. В исследование были включены только пациенты с неизмененным исходным макулярным профилем. Оценивали центральную толщину фовеолярной сетчатки в сравнении с данными в контрольной группе.

Таблица 20 – Результаты сравнительного ОКТ-исследования морфологии макулы после различных видов хирургии хрусталика в отдаленном периоде (n=159)

Группы	Количество	Толщина фовеолярной сетчатки (мкм) M± σ	P*
Контрольная группа (1)	30	251,13 ± 24,06	-
Группа ПЗКР + (2)	62	254,71 ± 18,85	p1-2 0,76
Группа ПЗКР – (3)	36	254,42 ± 24,38	p1-3 0,88
Группа ЛДВК (4)	31	274,19 ± 26,23	p1-4 0,25

p* – уровень значимости различий между группами (критерий Mann-Whitney)

Сравнительное ОКТ-исследование в группах (ПЗКР-, ПЗКР+, ЛДВК и контрольной) выявило более высокие показатели толщины фовеолярной сетчатки (на 9,2%) в группе пациентов после лазерной дисцизии вторичной катаракты, однако статистически значимых различий с контрольной группой отмечено не было (Таблица 20). В группах пациентов, прооперированных по стандартной и оптимизированной технологии, значимых различий с контрольной группой в данных показателях также не выявлено.

ОКТ-исследование показало, что в отдаленные сроки после проведения хирургического лечения катаракты на фоне ПЭС по предлагаемой технологии не наблюдается клинически значимых изменений в толщине фовеолярной сетчатки. Полученные данные находились в пределах физиологической нормы и статистически значимо не отличались от таковых у пациентов групп сравнения.

6.2. Оценка эффективности оптимизированной технологии хирургии катаракты при псевдоэксфолиативном синдроме в динамике послеоперационного процесса

Для оценки эффективности предлагаемой хирургической технологии проведено сравнительное исследование отдаленных результатов (от 1 года до 7 лет) лечения катаракты у 79 пациентов с ПЭС (91 глаз) после оптимизированной (основная группа) и у 90 (117 глаз) – после стандартной (контрольная группа) хирургии катаракты:

- проведено сравнительное исследование клинико-функциональных результатов;
- изучены особенности капсульного мешка хрусталика и витреолентикулярного интерфейса;
- выполнена сравнительная оценка частоты вторичной катаракты и повторных хирургических вмешательств.

6.2.1. Исследование функциональных результатов в группах сравнения

Сравнительную оценку остроты зрения проводили в сроки от 1 года до 5 и более лет после хирургического лечения. Для статистической обработки визуальных результатов десятичные значения остроты зрения преобразовывали в логарифмический эквивалент logMAR, затем производили обратное преобразование значений logMAR в десятичное значение остроты зрения (правило Holladay J. T., 2004) [205].

В основной группе острота зрения оставалась стабильно высокой во все сроки наблюдения. В контрольной группе исследуемые показатели были достоверно ниже, а их неравномерность объяснялась снижением остроты зрения при появлении осложнений отдаленного периода (клинически значимой вторичной катаракты или дислокации ИОЛ) и ее повышением в последующие сроки после их хирургической коррекции. Высокая степень достоверности различий результатов в сравниваемых группах была выявлена во всех сроках наблюдения (Таблица 21).

Таблица 21 – Результаты исследования остроты зрения в группах сравнения в динамике послеоперационного периода (M±m, среднее значение преобразованного LogMAR в десятичное значение ±среднее квадратичное отклонение в линиях таблицы)

Группы сравнения	Сроки после операции					
	1-7 дней	1 год	2 года	3 года	4 года	5 лет и более
Основная (кол-во)	0,94±0,41 (n=91)	0,97±0,33 (n=70)	0,98±0,24 (n=69)	0,96±0,44 (n=68)	0,97±0,36 (n=42)	0,92±0,53 (n=40)
Контрольная (кол-во)	0,89±0,65 (n=117)	0,81±1,83 (n=64)	0,70±2,47 (n=67)	0,55±3,53 (n=68)	0,62±3,19 (n=67)	0,53±3,92 (n=61)
P*	0,018	0,001	0,001	0,0001	0,005	0,0001

*p – уровень значимости различий между группами (критерий Mann-Whitney)

Таким образом, исследование острота зрения при длительном сроке наблюдения (от 2 до 7 лет) показало стабильно высокие функциональные результаты в основной группе пациентов с псевдоэксфолиативным синдромом после хирургии катаракты по предлагаемой технологии, которые статистически значимо отличались от соответствующих показателей в контрольной группе пациентов, прооперированных по стандартной технологии.

6.2.2. ОКТ-исследование состояния капсульного мешка хрусталика и витреолентикулярного интерфейса в группах сравнения в отдаленном периоде

При оптической когерентной томографии переднего отрезка глаза в группах после стандартной и оптимизированной хирургии катаракты на фоне псевдоэксфолиативного синдрома оценивали состояние передней капсулы и две зоны витреолентикулярного интерфейса: центральную (диаметром 3-3,5 мм), соответствующую «окну» заднего капсулорексиса, и примыкающую к ней зону задней капсулы на средней периферии, доходящую до края оптической части ИОЛ (внешний диаметр около 6 мм). Ограниченная дилатация зрачка не позволила во всех случаях изучить зону задней капсулы – 3-6 мм, а также переднюю капсулу по краю переднего капсулорексиса (Таблица 22).

В контрольной группе в обеих зонах могли встречаться складки, различная степень фиброза задней капсулы хрусталика, ее «провисание» с наличием пространства «ЗКХ-ИОЛ», а также разнообразные проявления пролиферации клеток хрусталикового эпителия: отдельные группы, монослой, шары Elschnig (Рисунки 6.8, 6.11.Б) (ТаблицF 22).

Таблица 22 – Результаты ОКТ-исследования состояния задней капсулы и ретролентального пространства в группах сравнения в отдаленном периоде

Группы сравнения	Основная группа		Контрольная группа		p_{1-3*}	p_{2-4*}
Область ВЛИ / Признак	Центральная зона **(1)** N=39	Средняя периферия **(2)** N=31	Центральная зона **(3)** N=34	Средняя периферия **(4)** N=27		
Складки	0	0	6 (16,7%)	2 (7,4%)	-	-
Провисание ЗКХ	0	0	17 (50%)	8 (29,6%)	-	-
Фиброз	0	13 (41,9%)	13 (38,2)	15 (55,6%)	-	0,305
Пролиферация КХЭ	1 (2,6%)	18 (58,1%)	10 (27,8%)	13 (48,1%)	0,002	0,453

p* - уровень значимости различий между подгруппами 1-3 и 2-4 (критерий Pearson)

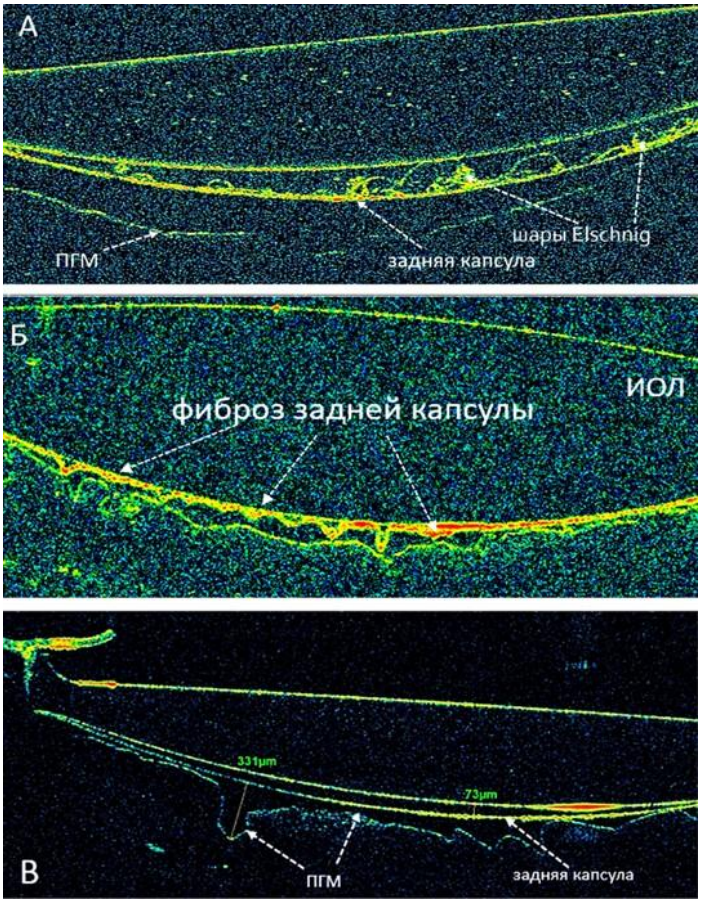

Рисунок 6.8. – Артифакия, отдаленный период. ПЭС. Примеры состояния ЗКХ у пациентов контрольной группы: А – «провисание» ЗКХ, вторичная катаракта (шары Эльшнига), наличие ретролентального пространства, деструкция ПГМ; Б – складки и фиброз задней капсулы, наличие ретролентального пространства; В – отсутствие адгезии ЗКХ к ИОЛ, «провисание» ЗКХ, наличие ретролентального пространства, деструкция ПГМ. ОКТ-сканы

В основной группе ОКТ-исследование позволило отметить два принципиальных момента: адгезию задней капсулы к ИОЛ и интактность ПГМ с признаками инволюции различной степени. Зона заднего капсулорексиса практически всегда оставалась чистой, за исключением одного случая, где было отмечено ретролентальное помутнение со снижением остроты зрения, вызванное миграцией КХЭ по относительно сохранной ПГМ при умеренно выраженных проявлениях ПЭС.

В зоне средней периферии (3-6 мм) у пациентов основной группы наблюдали различные проявления фиброза ЗКХ и пролиферации КХЭ, однако складчатость капсулы и ее провисание не отмечено ни в одном случае, что, вероятно, связано с удалением самой тонкой и деструктивной части задней капсулы при выполнении ПЗКР (Рисунки 6.9, 6.11.А) (Таблица 22).

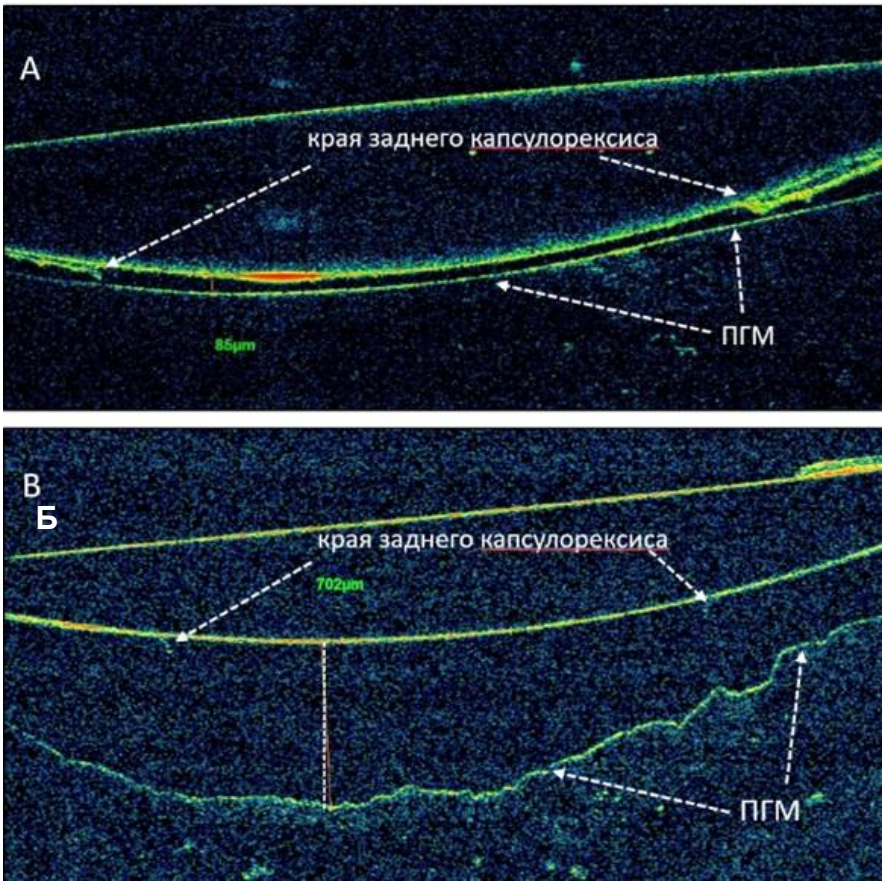

Рисунок 6.9. – Артифакия, ПЗКР. ПЭС. Примеры состояния ЗКХ и ВЛИ упациентов основной группы: А – фиброз остаточной ЗКХ, монослой КХЭ на ЗКХ, наличие ретролентального пространства; Б – адгезия ЗКХ к ИОЛ, наличие ретролентального пространства, деструкция ПГМ. ОКТ-сканы

При исследовании ВЛИ в основной группе особый интерес представлял край заднего капсулорексиса, так как в ряде случаев при выраженной пролиферации клеток хрусталикового эпителия на оставшейся задней капсуле наблюдали «перегиб» клеточной массы и «разворот» миграции на внешнюю сторону задней капсулы хрусталика (Рисунок 6.10).

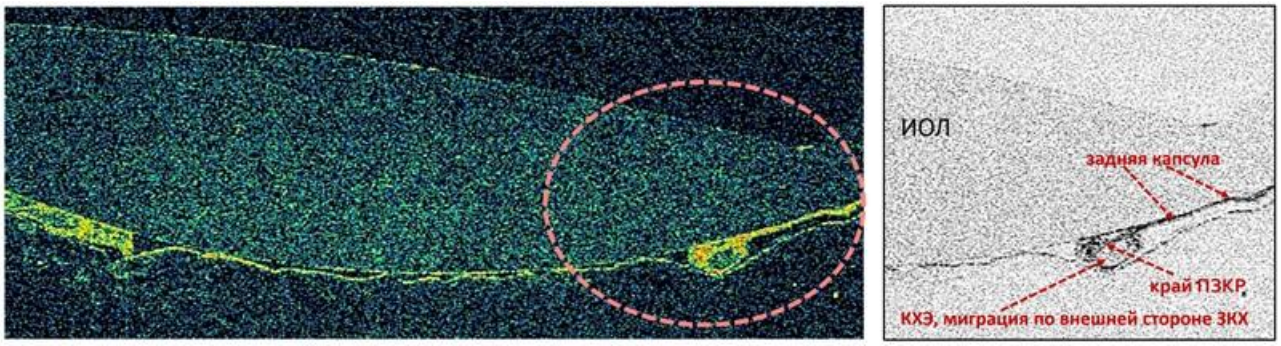

Рисунок 6.10. – Пациент С., 74 года. Правый глаз: артифакия (МИОЛ-2 (Репер-НН)). Отдаленный период. «Разворот» миграции КХЭ на краю первичного заднего капсулорексиса. ОКТ-скан/схема

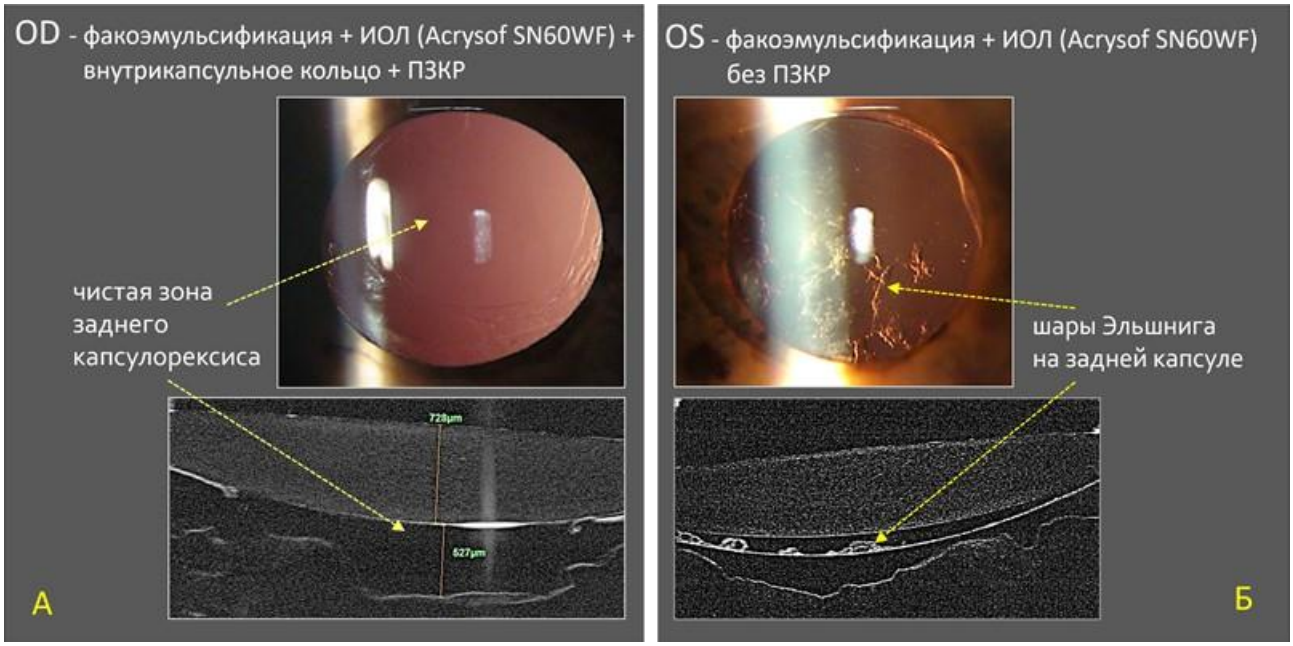

Рисунок 6.11. – Пациентка Ж., 81 год. Артифакия обоих глаз (Acrysof SN60AT (Alcon), ПЭС. 4 года после хирургии катаракты: А – правый глаз – первичный задний капсулорексис, чистая оптическая зона, фиброз и монослой КХЭ на ЗКХ вокруг заднего капсулорексиса, ОЗ – 1,0; Б – левый глаз – регенераторный тип вторичной катаракты после стандартной хирургии катаракты без ПЗКР, ОЗ -0,6. Биомикроскопия и ОКТ-сканограммы

Что касается изменений передней капсулы хрусталика, то методы, применяемые для профилактики контрактуры КМХ, были схожи в основной и

контрольной группах: адекватный размер капсулорексиса, полировка внутренней поверхности передней капсулы, исключение контакта ПКХ-ИОЛ путем выбора ИОЛ с соответствующими конструктивными особенностями. Соответственно, состояние передней капсулы хрусталика в обеих группах определялось рядом факторов: интраоперационным размером зрачка и переднего капсулорексиса, сохранностью переднего субкапсулярного хрусталикового эпителия (А-клеток), состоянием края капсулорексиса, типом имплантированной ИОЛ.

Так, например, интраоперационный диаметр зрачка, в некоторой степени, определял условия для выполнения переднего капсулорексиса запланированного диаметра и возможность удаления переднего субкапсулярного эпителия под визуальным контролем. Поэтому из-за недостаточной дилатации зрачка полировка ПКХ была выполнена не во всех случаях.

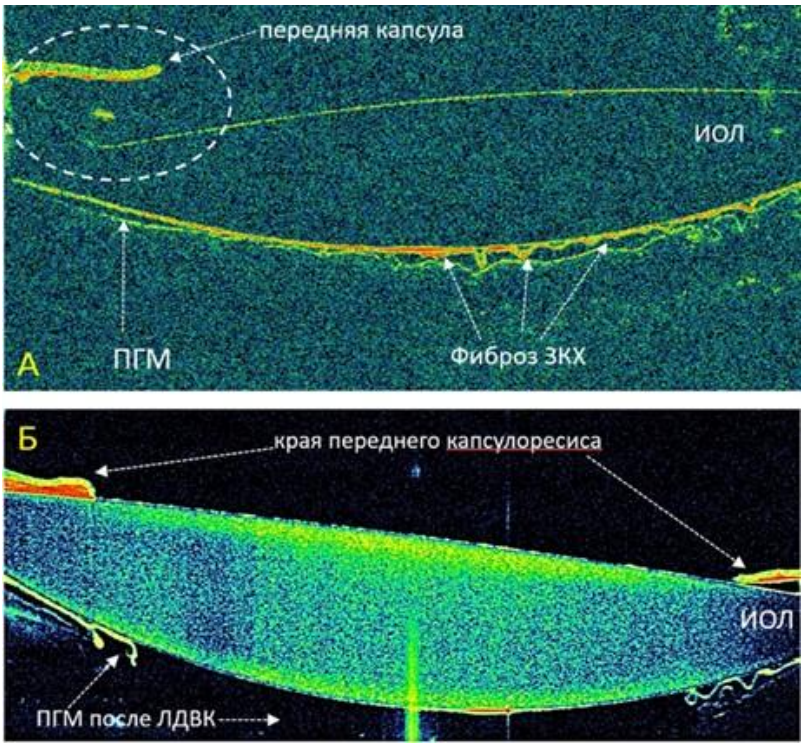

Рисунок 6.12. – Пациентка Б., 76 лет. Артифакия. ПЭС. 2 года после операции. Два глаза одного пациента: А – край передней капсулы без контакта с ИОЛ (Tecnis (Abbott)), виден неизмененный гиперрефлективный слой А-эпителия; Б – парный глаз, края передней капсулы контактируют с ИОЛ (Acrysof SN60WF (Alcon)), метаплазия А-эпителия и деформация передней капсулы. ОКТ-сканограммы

Максимальный диаметр капсулорексиса в группах не превышал 5,5 мм, а при его уменьшении увеличивалась площадь прилегания ПКХ к поверхности оптической части ИОЛ. Контакт ПКХ-ИОЛ, как известно, является катализатором метаплазии переднего хрусталикового эпителия. Использование в таких случаях ИОЛ с выступающей кромкой, исключающей контакт ПКХ-ИОЛ, нивелировало возможность процесса дифференциации клеток переднего эпителия (Рисунки 6.12.А, 6.13).

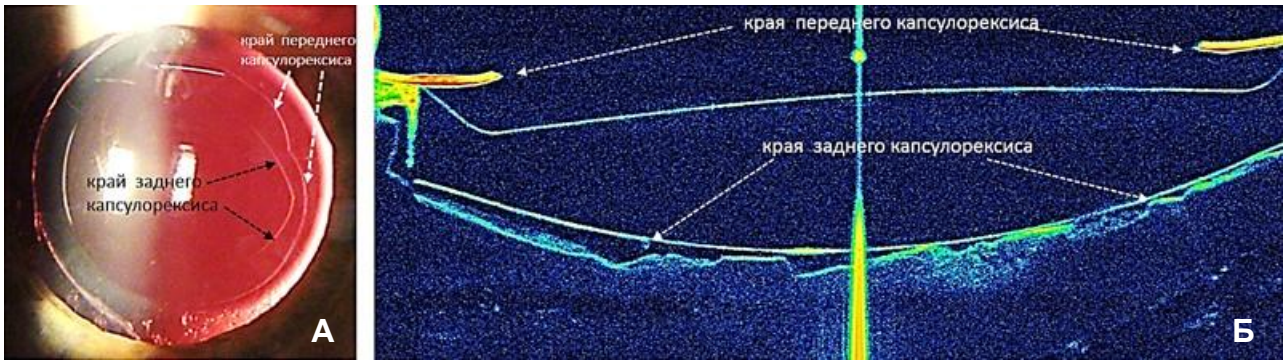

Рисунок 6.13. – Пациент Ш., 64 года. Правый глаз: артифакия (Tecnis (Abbott)), ПЗКР, ПЭС. 2,5 года после операции: А – биомикроскопия, виден прозрачный край переднего капсулорексиса; Б – на ОКТ-скане видны отсутствие контакта передней капсулы с оптической частью ИОЛ и неизмененный гиперрефлективный слой А-эпителия

У пациентов с таким типом ИОЛ наблюдали свободный от контакта край передней капсулы с сохранным гиперрефлективным тонким слоем субкапсулярного эпителия (А-клеток), который оставался неизмененным, то есть без признаков метаплазии. Толщина передней капсулы по краю капсулорексиса составляла 30-45 мкм (см. Рисунки 6.12.А, 6.13).

В случаях полировки с удалением субкапсулярного эпителиального слоя передняя капсула в большинстве случаев не подвергалась значительной патологической деформации, хотя имелись отдельные зоны ее помутнения, видимо, связанные с миграцией эпителиоцитов. При сохранении эпителиального слоя и контакте ПКХ-ИОЛ отмечали помутнение передней капсулы, утолщение и деформацию края переднего капсулорексиса различной степени выраженности (Рисунок 6.12.Б).

Таким образом, сравнительное ОКТ-исследование ВЛИ показало, что дозированное удаление центральной части задней капсулы хрусталика при выполнении ПЗКР позволяет в подавляющем большинстве случаев оптической зоне ВЛИ оставаться прозрачной, несмотря на изменения оставшейся задней капсуле, окружающей зону заднего капсулорексиса. В контрольной группе случаи помутнения оптической зоны были вызваны фибротическими и пролиферативными проявлениями вторичной катаракты. Состояние передней капсулы определялось степенью сохранности субкапсулярного эпителиального слоя и контактом ПКХ-ИОЛ. При совпадении этих двух факторов отмечалась эпителиальная метаплазия с утолщением края переднего капсулорексиса и сокращением передней капсулы.

6.2.3. Оценка частоты основных отдаленных осложнений и повторных хирургических вмешательств в группах сравнения

Критерием оценки частоты вторичной катаракты приняли появление помутнения в центральной зоне (3 мм) со снижением остроты зрения, то есть клинически значимую вторичную катаракту.

В контрольной группе (n=117) за весь период наблюдения помутнение оптической зоны (Ø 3 мм) было отмечено в 86 случаях (73,5%). В 67 случаях была проведена YAG-лазерная дисцизия вторичной катаракты. В 19 случаях (17,4%) лазерная процедура по различным причинам не была выполнена.

С целью выявления факторов риска возникновения вторичной катаракты в контрольной группе была проведена оценка различных характеристик у пациентов с вторичной катарактой и без нее (Таблица 23).

Анализ полученных результатов позволил констатировать, что в контрольной группе отсутствовали корреляционные взаимосвязи между типом ИОЛ и частотой возникновения вторичной катаракты ($r= 0,172$, $p>0,05$), между длиной глазного яблока и частотой вторичной катаракты ($r=0,066$, $p>0,05$), а также между наличием внутрикапсульного кольца и частотой вторичной

катаракты (r=-0,120, p>0,05) (Таблица 24).

Таблица 23 – Характеристики у пациентов контрольной группы в зависимости от наличия вторичной катаракты (n=117)

Помутнение оптической зоны (3 мм)	Возраст, лет M±σ	ПЗО, мм M±σ	Тип поверхности ИОЛ		Внутрикапсульное кольцо	
			гидрофобная	гидрофильная	нет	есть
Нет, n=31	71,7 ± 6,9	23,22 ± 1,16	30 96,8%	1 3,2%	24 77,4%	7 38,99%
Есть, n=86	71,9 ± 6,7	23,35 ± 1,05	72 83,7%	14 16,3%	75 87,2%	11 12,8%
p*	0,435	0,609				

p*– уровень значимости различий между группами (критерий Mann-Whitney)

Таблица 24 – Результаты корреляционного анализа в контрольной группе по признаку вторичная катаракта

Показатель	Коэффициент Спирмена, r	p
ВК – длина глазного яблока	0,066	0,478
ВК – тип поверхности ИОЛ (гидрофобная/гидрофильная)	0,172	0,063
ВК – наличие внутрикапсульного кольца	- 0,120	0,198

У 2 пациентов (4 глаза) контрольной группы снижение остроты зрения было вызвано дислокацией комплекса «КМХ - ИОЛ», что потребовало хирургического вмешательства, при этом в 3 случаях при первичной хирургии было имплантировано внутрикапсульное кольцо. В 2 случаях дислокации ИОЛ предшествовала лазерная дисцизия вторичной катаракты. Период между оперативным лечением катаракты и хирургическим вмешательством по поводу поздней дислокации составил от 3 до 5 лет. В 2 случаях была выполнена репозиция ИОЛ с шовной фиксацией к радужке. В 2 случаях, где подшивание дислоцированного комплекса было невозможным из-за конструктивных особенностей линзы, была проведена замена на ИОЛ с другим типом фиксации.

Выраженные проявления контракционного капсулярного синдрома, потребовавшие хирургической коррекции, были выявлены в 6 случаях у

пациентов контрольной группы и выполнены в сочетании с YAG-лазерной дисцизией вторичной катаракты или репозицией ИОЛ. В целом, повторные хирургические вмешательства в контрольной группе были проведены в 71 случае (60,7%). В основной группе лишь в одном случае была отмечена вторичная катаракта (1,1%) и выполнена ее YAG-лазерная дисцизия (Таблица 25).

Таблица 25 – Частота основных отдаленных осложнений и повторных операций в группах сравнения в отдаленном периоде (n=208 глаз)

Группы	Возраст (лет), M± σ	Длина глаза (мм), M± σ	Срок наблюдения (мес), M± σ	Отдаленные осложнения			Повторные операции, абс. (%)
				Вторичная катаракта, абс. (%)	ККС, абс. (%)	Дислокация ИОЛ, абс. (%)	
Основная группа, n=91	70,89±5,82	23,34±0,70	50,19±13,51	1 1,1%	0	0	1 1,1%
Контрольная группа, n=117	71,86±5,41	23,30±0,85	52,79±14,99	86 73,5%	6 5,1%	4 3,4%	71 60,7%
p	0,87*	0,96*	0,67*	<0,001 **	-	-	<0,001* *

* - уровень значимости различий (критерий Mann-Whitney)
** - уровень значимости различий (точный критерий Fisher)

Помимо вышеописанных осложнений, отдаленный послеоперационный период пациентов исследуемых групп сопровождался появлением новой сопутствующей офтальмопатологии. У 4 пациентов основной и 2 пациентов контрольной групп через 3-4 года после хирургии катаракты развилась открытоугольная глаукома (IA стадия), компенсированная медикаментозно и не сопровождающаяся снижением центральной остроты зрения. В ряде случаев в отдаленном периоде (через 2-5 лет) выявлена патология макулярной области: друзы (8 случаев в каждой группе), интраламеллярный макулярный разрыв (1 случай в контрольной группе) без снижения зрительных функций; а также периферические хориоретинальные дегенерации (1 случай в основной и 2

случая в контрольной группах) с последующей отграничительной коагуляцией сетчатки.

Таким образом, предлагаемая технология хирургии катаракты на фоне ПЭС, с одной стороны, сталкивается с неблагоприятным «хирургическим фоном» синдрома, с другой стороны, увеличение количества манипуляций может вызвать нежелательный ответ на хирургическую травму. Кроме того, манипуляции на задней капсуле хрусталика при выполнении ПЗКР имеют потенциальный риск нарушения аквеозно-витреального барьера. Все эти обстоятельства требовали тщательной клинико-инструментальной оценки результатов лечения по оптимизированной технологии.

Оценка клинико-функциональных результатов и сравнительное изучение иммунобиохимических параметров показали отсутствие клинически значимого воспаления у пациентов с ПЭС после проведения лечения катаракты по оптимизированной технологии. Послеоперационная ОКТ-оценка ВЛИ в исследуемой группе показала интактность переднего гиалоида и восстановление капсульного барьера путем адгезии краев капсулорексиса к задней поверхности оптической части ИОЛ. ОКТ-изучение морфологии макулы как в динамике, так и в сравнении с группами после стандартной ФЭК, после лазерной дисцизии и с группой неоперированных контрлатеральных глаз не выявили клинически значимого макулярного отека в различные послеоперационные периоды. Из этого следует, что предлагаемая технология хирургического лечения катаракты на фоне ПЭС позволяет избежать интра- и послеоперационных осложнений, приводит к формированию стабильных витреолентикулярных взаимоотношений и не вызывает клинически значимого изменения морфологии макулы. Оценивая эти данные, можно сделать вывод о стабильности витреолентикулярного барьера и безопасности предлагаемой технологии.

При сравнительной оценке эффективности хирургии катаракты на фоне ПЭС с использованием стандартной и оптимизированной технологий в динамике послеоперационного процесса изучались: частота помутнения

оптических сред, необходимости повторных вмешательств и функциональные результаты. Эти критерии были выбраны в связи с тем, что целью предлагаемой технологии лечения катаракты на фоне ПЭС является не только снижение хирургических рисков, но, в первую очередь, предотвращение отдаленных осложнений. При анализе полученных данных в основной группе была выявлена крайне низкая частота помутнения центральной оптической зоны (3 мм) и необходимости выполнения повторных хиркргических вмешательств - только в одном случае (1,1%) YAG-лазерная дисцизия вторичной катаракты. Также были отмечены стабильно высокие функциональные показатели.

Суммируя полученные данные, можно утверждать, что сравнительное исследование отдаленных результатов хирургии катаракты на фоне ПЭС с применением стандартной и оптимизированной технологий показало высокую безопасность и эффективность предлагаемой технологии в получении стабильных функциональных показателей и профилактике отдаленных осложнений. При сравнительном исследовании в основной группе были выявлены более высокие значения остроты зрения, более низкий уровень фибротических изменений капсульного мешка хрусталика и пролиферативных проявлений в центральной оптической зоне, более низкая частота отдаленных осложнений и потребности в повторных хирургических вмешательствах. При этом отмечалсяь высокий уровень значимости различий полученных результатов в группах сравнения во все сроки наблюдения.

ЗАКЛЮЧЕНИЕ

Хирургия катаракты на фоне псевдоэксфолиативного синдрома характеризуется высокими интраоперационными рисками и возможностью послеоперационных осложнений, что обусловлено дистрофическими изменениями структур переднего отрезка глаза, формирующими «хирургический фон»: зонулопатией, факодонезом, дисфункцией радужки, снижением эластичности и истончением капсулы хрусталика [63, 109, 207, 228, 287, 327, 339]. Совершенствование технологий в последние десятилетия бурного развития катарактальной хирургии позволило существенно повысить ее эффективность и безопасность, снизить частоту возникновения осложнений интра- и раннего послеоперационного периодов [275, 281, 308, 365].

Однако успешное завершение хирургического этапа лечения катаракты не исключает появление таких отдаленных последствий, как вторичная катаракта, фибропластическая трансформация с контрактурой капсульного мешка и дислокация комплекса «капсульный мешок - ИОЛ». Широкое внедрение в хирургическую практику факоэмульсификации с выполнением кругового капсулорексиса при несомненных технологических преимуществах не решило эти проблемы, и даже, в некоторой степени, способствовало увеличению частоты контрактуры капсульного мешка хрусталика и дислокаций ИОЛ [134, 138, 140, 193, 286, 323, 334, 374, 375]. По-прежнему нерешенным вопросом и самым распространенным послеоперационным осложнением является вторичная катаракта [221, 222, 355].

Эти осложнения отдаленного периода достоверно чаще встречаются на фоне псевдоэксфолиативного синдрома, что обусловлено как его специфичными морфологическими особенностями, связанными с изменением структуры связочно-капсульного аппарата хрусталика, так и прогредиентным характером течения с нарастанием выраженности проявлений синдрома в послеоперационном периоде [6, 68, 78, 196, 214, 308]. Значимость проблемы

отдаленных осложнений хирургии катаракты еще более повышается в последние годы в связи с увеличением продолжительности жизни и ростом псевдофакической популяции населения. Особенно актуальной она является в России, которая, наряду со скандинавскими странами, входит в число лидеров по распространенности псевдоэксфолиативного синдрома [50, 65, 166].

В основе патогенеза этих последствий оперативного лечения катаракты лежат особенности процессов послеоперационной трансформации капсульного мешка и переднего отрезка глаза в целом, индуцируемые хирургией хрусталика [20, 23, 24, 74, 78, 80, 329]. Отдельные послеоперационные изменения структур переднего отрезка глаза (углубление передней камеры с расширением угла, трансформация капсульного мешка хрусталика) были изучены ультразвуковыми и биомикроскопическими методами [20, 23, 22, 24, 78, 80, 329]. Особенности состояния витреолентикулярного интерфейса, взаимоотношений капсульного мешка с ИОЛ из-за технических ограничений и трудностей визуализации были исследованы недостаточно. С внедрением технологии оптической когерентной томографии с визуализацией высокого разрешения появились возможности прецизионного изучения данной области [190, 395]. Тем не менее, по-прежнему практически отсутствуют клинические исследования ретролентального пространства, нет полного понимания закономерностей формирования комплекса «капсульный мешок - ИОЛ» и особенностей трансформации данных структур при псевдоэксфолиативном синдроме.

Эти обстоятельства послужили причиной и основанием для постановки цели данного исследования - изучить основные закономерности трансформации структур витреолентикулярного интерфейса после хирургии хрусталика, обосновать и разработать патогенетически ориентированную технологию хирургии катаракты на фоне псевдоэксфолиативного синдрома, направленную на предотвращение осложнений отдаленного послеоперационного периода.

Работа состояла из шести этапов, выполнение которых было направлено на решение поставленных задач.

На первом этапе были проведены: анализ частоты, структуры, сроков возникновения отдаленных осложнений хирургии катаракты у пациентов с ПЭС, а также выявление роли псевдоэксфолиативного синдрома в возникновении поздних дислокаций ИОЛ. Для этого были изучены результаты лечения 90 пациентов (117 глаз) с ПЭС I-II стадии после неосложненной стандартной факоэмульсификации катаракты. Средний возраст пациентов группы составлял 71,86±5,41 лет, женщин было 54, мужчин — 36. Сроки послеоперационного наблюдения составили от 2 до 7 лет.

Через 1 год после операции клинически значимый фиброз задней капсулы со снижением остроты зрения, потребовавший YAG-лазерной дисцизии, был выявлен на 8 глазах (7,7%). В последующие сроки отмечено появление смешанных и регенераторных форм вторичной катаракты. Совокупная частота вторичной катаракты составила через 2 года – 23,2%, через 3 года – 42,8%, через 4 года – 57,3%, через 5 лет – 66,7%, через 7 лет – 73,5%. YAG-лазерная дисцизия вторичной катаракты была проведена в 67 случаях (57,3%), 19 пациентам (16,2%) лазерная процедура не была выполнена по различным причинам социально-финансового характера.

В четырех случаях (3,4%) снижение остроты зрения было вызвано дислокацией комплекса «капсульный мешок - ИОЛ» в сроки от 3 до 6,5 лет, что потребовало хирургического вмешательства, при этом три случая сопровождались контрактурой капсульного мешка различной степени. У других пациентов группы ранние проявления контракционного капсулярного синдрома в виде помутнения передней капсулы протекали бессимптомно и не вызывали активных жалоб. Более запущенные стадии синдрома с утолщением края и сокращением диаметра переднего капсулорексиса, сопровождающиеся выраженным псевдофакодонезом, были выявлены в 3 случаях и потребовали YAG-лазерного радиального рассечения передней капсулы по краю капсулорексиса, которое было выполнено одновременно с дисцизией вторичной катаракты в сроки в сроки 3, 5 и 6 лет. Итак, проявления контракционного капсулярного синдрома, потребовавшие хирургической

коррекции, выявлены в 6 случаях (5,1%).

Полученные данные в целом согласуются с литературными [88, 134, 138, 177, 216, 304, 334, 353, 370, 373, 403, 448]. Однако по поводу вторичной катаракты при ПЭС имеется лишь несколько исследований с относительно небольшими сроками наблюдения от 10 месяцев до 2,5 лет, где ее частота составляла 41-45% [6, 71, 250, 372]. В исследованиях последних лет, не связанных с ПЭС, частота вторичной катаракты варьирует от 2 до 77% [195, 208, 221, 222, 264, 297, 355].

Описываемые в литературе сроки поздних дислокаций ИОЛ составляют от трех месяцев до 25 лет со средним интервалом между удалением катаракты и операцией репозиции ИОЛ от 6,9 до 8,5 лет [140, 163, 198, 213, 214, 248, 271, 334, 377]. Кроме того, несмотря на всеобщую обеспокоенность количеством этих осложнений, в литературе нет единого мнения о том, существует ли тенденция к увеличению их частоты [138]. Для изучения частоты, сроков возникновения и факторов риска отсроченных дислокаций ИОЛ нами было проведено ретроспективное когортное исследование по архивным данным 70787 случаев факоэмульсификации возрастной катаракты, выполненных в Новосибирском филиале ФГАУ «НМИЦ «МНТК «Микрохирургия глаза» имени акад. С.Н.Федорова» Минздрава России в 2002 - 2019 годах, из которых в 320 случаях произошла поздняя дислокация ИОЛ.

Средний возраст пациентов на момент реконструктивного вмешательства по поводу дислокации ИОЛ составлял 76,2±12,5 лет, мужчин было 180 (56,2%), женщин – 140 (43,8%). Длина глазного яблока в среднем была 24,42±2,30 мм, миопическая рефракция была отмечена у 144 пациентов (44%). Среди имплантированных ИОЛ были 22 различных модели из полиметилметакрилата (77 случаев), силикона (36 случаев), гидрофильного (74 случая) и гидрофобного (133 случая) акрила. Имплантация внутрикапсульного кольца была выполнена в 106 случаях (31,1%).

Срок от момента имплантации ИОЛ до ее дислокации варьировал от 4 месяцев до 17,58 лет, в среднем составляя 6,95±3,67 лет. В качестве

хирургической коррекции дислокации ИОЛ выполнялись: репозиция – в 272 случаях (85,0%) и замена ИОЛ – в 48 случаях (15,0%). При оценке динамики количества реконструктивных вмешательств по поводу данного осложнения с 2003 по 2019 год была отмечена выраженная тенденция к росту.

Основной причиной дислокации комплекса «капсульный мешок - ИОЛ» была зонулярная несостоятельность, сочетающаяся в ряде случаев с контракционным капсулярным синдромом. Ведущим фактором риска был псевдоэксфолиативный синдром, выявленный у 239 пациентов (74,7%). Среди других факторов следует отметить миопию высокой степени, которая была выявлена у 72 пациентов (22,5%), длина глаза при этом составляла от 25,1 до 34,19 мм. В анамнезе 78 пациентов (78 глаз) имелись хирургические вмешательства, проведенные после факоэмульсификации с имплантацией ИОЛ и предшествующие дислокации ИОЛ: антиглаукомные операции – 27 случаев (8,4%), эндовитреальные операции – 9 случаев (2,8%), лазерная дисцизия вторичной катаракты – 42 случая (13,1%). Полученные результаты согласуются с данными многочисленных исследований, где среди факторов риска поздних дислокаций ИОЛ отмечены псевдоэксфолиативный синдром, травма, предшествующие хирургические вмешательства и др. [26, 79, 109, 121, 138, 140, 141, 163, 177, 188, 198, 200, 213, 214, 219, 237, 241, 248, 265, 287, 288, 304, 323, 334, 364, 383, 391].

Для оценки совокупной вероятности поздней дислокации ИОЛ был выполнен анализ Каплана-Мейера на основании сплошной когортной выборки 70787 случаев факоэмульсификации катаракты с внутрикапсульной имплантацией ИОЛ, выполненных в 2002-2019 годах, из которых в 320 случаях произошла поздняя дислокация. По результатам анализа совокупный 5-летний, 10-летний, 15-летний и 18-летний риск поздней дислокации ИОЛ составил 0,2, 0,7, 1,15 и 1,4% соответственно.

В научной литературе имеется ограниченное число работ с оценкой частоты поздних дислокаций ИОЛ, где исследуемые группы с данным осложнением включали от 5 до 123 случаев с максимальными сроками

послеоперационного периода от 10 до 25 лет, а совокупный 10-летний риск составлял от 0,1% в американской популяции до 0,55-1 % - в шведских работах [138, 213, 304, 334, 388]. Полученные нами результаты сопоставимы с данными скандинавских авторов.

В основе патогенеза отдаленных осложнений лежат особенности послеоперационной трансформации связочно-капсульного аппарата хрусталика и витреолентикулярного интерфейса, что стало предметом дальнейших исследований с использованием технологии оптической когерентной томографии. Отсутствие системного подхода с комплексной оценкой процессов послеоперационной трансформации структур витреолентикулярного интерфейса определили необходимость разработки методологии ОКТ-исследования данной области. Оптическая когерентная томография проводилась с помощью аппарата RTVue XR Avanti («Optovue», США) с модулем для переднего отрезка глаза по протоколам Cornea Line и Cornea Cross Line.

Алгоритм исследования включал выполнение нескольких сканов: вертикального, горизонтального, в меридиане расположения гаптических элементов ИОЛ и перпендикулярном ему. Глубина сканирования (до 3 мм) и продольное разрешение (5 мкм) позволяли получить на одном скане весь срез оптической части ИОЛ, передний и задний листки капсулы хрусталика, ретролентальное пространство и передние слои стекловидного тела, оценить различные параметры: профиль задней капсулы и площадь ее контакта с ИОЛ, профиль передней гиалоидной мембраны, дистанции ИОЛ-ЗКХ и ЗКХ-ПГМ, наличие включений в пространстве ЗКХ-ПГМ и другие. Анализ полученных данных проводился на основании анатомо-топографического взаимоотношения структур и их рефлективности с использованием цветных и черно-белых изображений. Была проведена систематизация полученных данных, определены значимые признаки и критерии их оценки.

Задачами второго этапа стали изучение состояния капсульного мешка хрусталика и витреолентикулярного интерфейса после стандартной

неосложненной хирургии хрусталика, выявление закономерностей их послеоперационной трансформации, факторов риска возникновения отдаленных осложнений при ПЭС. Количественная оценка послеоперационных изменений параметров переднего отдела глаза проводилась по архивным данным обследования 255 пациентов, которым выполняли оптическую биометрию на приборе IOL Master 700 (Carl Zeiss Meditec) до хирургического лечения и после него в сроки от 3 месяцев до 3 лет. Анализ данных проводился в двух группах: с псевдоэксфолиативным синдромом (120 пациентов, 120 глаз) и без него (135 пациентов, 135 глаз).

После хирургии хрусталика с имплантацией ИОЛ значительно уменьшается содержимое капсульного мешка хрусталика, что индуцирует его сокращение, сближение переднего и заднего капсульных листков с уплощением трехмерной структуры цинновой связки [20, 24]. В нашем исследовании размер капсульного мешка уменьшился с 4,39±0,71 мм по оптической оси (толщина нативного хрусталика) до 0,71±0,18 мм (толщина ИОЛ) в группе без ПЭС, при наличии синдрома – с 4,70±0,42 до 0,73±0,14 мм. В результате такой трансформации капсульного мешка происходит сдвиг положения задней капсулы вперед по оптической оси. В нашем исследовании это смещение составило 2,33±0,40 и 2,35±0,37 мм в группах без ПЭС и с синдромом соответственно. Достоверных отличий между группами не выявлено. В подобном исследовании S. Ortiz с соавторами смещение задней капсулы хрусталика в единичной случае составило 2,51 мм [322].

ОКТ-исследование витреолентикулярного интерфейса после стандартной хирургии возрастной катаракты (81 случай) или рефракционной замены хрусталика (5 случаев) с внутрикапсульной имплантацией различных моделей гибких ИОЛ проведено у 66 пациентов (86 глаз) в возрасте от 22 до 94 лет. Диапазон значений передне-заднего размера глаза составлял от 20,77 мм до 30,94 мм (M± σ; 24,1±2,26 мм). Миопия высокой степени была отмечена у 9 пациентов (9 глаз). В 54 случаях катаракте сопутствовал ПЭС I-II стадии, выполнено 25 имплантаций внутрикапсульного кольца в связи с выраженной

несостоятельностью связочно-капсульного аппарата хрусталика. Сроки послеоперационного периода составляли от 1 суток до 8 лет.

В первые дни после операции наблюдалась большая вариабельность конфигурации структур витреолентикулярного интерфейса, которая была обусловлена исходной степенью инволюции вовлеченных структур, толерантностью связочного аппарата и передней гиалоидной мембраны к хирургической травме и, вероятно, особенностями хирургической процедуры (интраоперационной гидродинамикой, остаточным вискоэластичным раствором в капсульном мешке, наличием внутрикапсульного кольца). Задняя капсула могла: прилегать к ИОЛ, иметь единичные или множественные складки глубиной от 20 до 400 мкм, провисать с формированием складчатого, волнообразного или куполообразного профиля. Варианты состояния передней гиалоидной мембраны включали различную рефлективность контура и форму профиля, что определяло границы ретролентального пространства, в конфигурации которого был выявлен значительный диапазон – от видимого отсутствия до значительного углубления (до 860 мкм) с подвижными границами.

При ОКТ-исследовании витреолентикулярного интерфейса в раннем послеоперационном периоде были выявлены косвенные подтверждения интраоперационной несостоятельности связочного аппарата – наличие включений в ретролентальном пространстве в виде микрофрагментов хрусталика и гидратация передних слоев стекловидного тела, что являлось индикатором отсутствия толерантности связочного аппарата и передней гиалоидной мембраны к хирургической травме и было описано в единичных работах [94, 95]. Нельзя было исключить и ятрогенный компонент в повреждении передней гиалоидной мембраны. Возможности подобных нарушений были описаны в ряде клинических и экспериментальных работ [231, 232, 413].

В последующие недели наблюдали сокращение задней капсулы, выравнивание ее профиля, формирование капсульного перегиба вокруг заднего

края оптики ИОЛ. Динамика и особенности этих процессов определялись исходной сохранностью связочно-капсульного аппарата хрусталика, тампонирующим воздействием переднего гиалоида.

Оценку стабильных взаимоотношений структур витреолентикулярного интерфейса в артифакичных глазах проводили в отдаленном периоде после завершения активного процесса послеоперационной трансформации. Были определены значимые признаки: глубина ретролентального пространства в вертикальном и горизонтальном меридианах, асимметрия ретролентального пространства, степень деструкции ПГМ, состояние задней капсулы. В результате кластерного анализа при помощи предварительно заданных переменных с дихотомическими признаками нами были определены три основных типа витреолентикулярного интерфейса.

Первый тип – контакт задней капсулы с ИОЛ, сохранность структуры передней гиалоидной мембраны и ее тесное прилегание к капсульному мешку хрусталика – отражал сохранность исследуемых структур и оценивался как норма.

При втором типе витреолентикулярного интерфейса в артифакичных глазах отмечали наличие ретролентального пространства и относительную сохранность передней гиалоидной мембраны. Задняя капсула могла иметь некоторые различия в конфигурации: единичные складки, щелевидное пространство ЗКХ-ИОЛ, прилегание к ИОЛ. Такая конфигурация витреолентикулярного интерфейса был выявлен при умеренных проявлениях ПЭС, высокой миопии, возрастной норме у пациентов старшего возраста.

При третьем типе витреолентикулярного интерфейса артифакичного глаза, характерном для пациентов с выраженными проявлениями ПЭС, наблюдали деструкцию передней гиалоидной мембраны, различную конфигурацию ретролентального пространства с увеличением глубины, асимметрией и подвижностью его контуров. Состояние задней капсулы отличалось значительной вариабельностью: прилегание к ИОЛ, провисание, широкие складки или «закрытые» складки в виде дупликатуры.

Корреляционный анализ по Спирмену показал согласованность степени структурных изменений при трех типах витреолентикулярного интерфейса с возрастом (r= 0,371; p= 0,003) и наличием ПЭС (r= 0,746; p<0,001).

Для более углубленного изучения характерных особенностей послеоперационной трансформации переднего отрезка глаза при ПЭС выделена группа из 53 пациентов (65 глаз) с данной патологией. В первые дни послеоперационного периода полного контакта задней капсулы с ИОЛ не было ни в одном случае, наблюдалась выраженная складчатость задней капсулы (глубина складок 112-402 мкм; M±σ, 189,5±84,8 мкм). Через 1 месяц после операции наблюдали сближение задней капсулы и ИОЛ с вытеснением жидкости из-под линзы (глубина складок 50-258 мкм; M±σ, 99,5±39,8 мкм). К 3-5-й неделе формировался капсульный перегиб вокруг заднего края оптики ИОЛ, и при неполном прилегании задней капсулы происходило замыкание остаточного объема жидкости в пространстве ЗКХ-ИОЛ с последующей частичной или полной ее резорбцией.

В отдаленном послеоперационном периоде формировались второй и третий типы витреолентикулярного интерфейса. При исследовании структуры задней капсулы были выявлены изменения фибропластического и пролиферативного типа: фиброз (47,6% случаев) и складчатая деформация (19,1% случаев); вторичное нарушение контакта задней капсулы с ИОЛ, индуцированное миграцией и пролиферацией клеток хрусталикового эпителия. Отсутствие полного контакта задней капсулы с линзой отмечено в 69,1% случаев с максимальным отстоянием задней капсулы у отдельных пациентов от 17 до 253 мкм (M±σ, 81,7±66,7 мкм). В трех случаях выявлен фимоз отверстия переднего капсулорексиса, при этом задняя поверхность оптической части ИОЛ могла не контактировать с задней капсулой.

В состоянии передней капсулы и субкапсулярного эпителия в отдаленном периоде также отмечалась вариабельность: от сохранности профиля и толщины капсулы в случае ее первичной полировки до различных проявлений эпителиальной метаплазии с деформацией профиля капсулы и увеличением

толщины всего переднекапсулярного комплекса до 433 мкм. Кроме того, был выявлен эффект отсутствия фибропластической трансформации эпителия при использовании ИОЛ (Tecnis, Abbott; enVista, B&L), конструкция которых имеет выступающую кромку по краю оптической части, не позволяющую передней капсуле контактировать с поверхностью оптической части ИОЛ.

В результате второго этапа исследования витреолентикулярного интерфейса артифакичного глаза обнаружены и изучены различные варианты состояния капсульного мешка, передней гиалоидной мембраны, ретролентального пространства и передних слоев стекловидного тела в различные послеоперационные сроки, выявлены закономерности трансформации этих структур и определены основные типы витреолентикулярного интерфейса, отмечено значимое влияние инволюционных процессов на его состояние.

Одним из ключевых моментов в профилактике вторичной катаракты является контакт задней капсулы с ИОЛ. Выявленные нами вариабельность профиля задней капсулы хрусталика, возможность отсутствия полного контакта задней капсулы и ИОЛ в разные послеоперационные сроки перекликаются с данными других исследований, в которых были классифицированы процессы неприлегания задней капсулы к ИОЛ и выявлены отличия в темпах трансформации капсульного мешка при миопии и имплантации различных моделей ИОЛ [305, 342, 390, 444-446]. При псевдоэксфолиативном синдроме подобных исследований не проводилось.

Одним из эффективных способов решения проблемы вторичной катаракты, весьма актуальной для пациентов с псевдоэксфолиативным синдромом, является метод первичного заднего капсулорексиса, основанный на представлении, что удаление центральной части задней капсулы, являющейся матрицей для миграции клеток хрусталикового эпителия, обеспечит чистую оптическую зону и высокое качество зрения [170, 181, 182]. Однако особенности витреолентикулярного интерфейса при выполнении первичного заднего капсулорексиса и после него, имеющие большое значение для

понимания безопасности и эффективности метода, были из-за трудностей визуализации изучены недостаточно и отражены в единичных работах [52, 190, 395]. Неизученным оставался вопрос об особенностях витреолентикулярных взаимоотношений после выполнения заднего капсулорексиса при псевдоэксфолиативном синдроме, для которого характерны несостоятельность связочно-капсульного аппарата, деструкция передней гиалоидной мембраны и стекловидного тела с повышением его подвижности и снижением «каркасных свойств». Эти процессы не только изменяют базовую конфигурацию витреолентикулярного интерфейса в факичном глазу, но также определяют потенциальные возможности в формировании новых послеоперационных анатомо-топографических взаимоотношений.

В связи с этим третьим этапом работы было ОКТ-исследование процесса послеоперационной трансформации структур витреолентикулярного интерфейса после выполнения заднего капсулорексиса у 92 пациента (109 глаз) в возрасте от 36 до 86 лет. В раннем послеоперационном периоде были выявлены две ключевые особенности неосложненного заднего капсулорексиса – интактность передней гиалоидной мембраны и полное восстановление капсульного барьера путем адгезии краев заднего капсулорексиса к ИОЛ в сроки от 1 до 8 дней, что, очевидно, зависело от состояния связочно-капсульного аппарата. Однако во всех случаях с первого дня наблюдался контакт задней капсулы с ИОЛ вдоль ее оптического края, что условно можно было считать восстановлением капсулярного барьера. Полученные данные перекликаются с результатами подобного исследования у пациентов без псевдоэксфолиативного синдрома [52].

В отдаленном послеоперационном периоде, то есть при стабилизации взаимоотношений структур переднего отрезка, с помощью кластерного анализа по предварительно заданным переменным нами также были выявлены и определены три типа конфигурации витреолентикулярного интерфейса, во многом сходные с таковыми после стандартной хирургии хрусталика, которые определялись степенью инволюции связочно-капсульного аппарата и переднего

гиалоида. Принципиальным отличием всех типов витреолентикулярного интерфейса после выполнения заднего капсулорексиса являлась полная адгезия оставшейся задней капсулы к задней поверхности оптической части ИОЛ. Подобных исследований в доступной литературе нами не найдено.

Следующим этапом нашей работы было исследование морфологических особенностей вторичной катаракты после выполнения первичного заднего капсулорексиса у 30 пациентов (37 глаз) в возрасте от 38 до 84 лет с целью изучения эффективности метода. Критерием включения в группу было наличие помутнений задней капсулы, оставшейся после удаления ее центрального лоскута. Этот критерий был связан с тем, что данный метод не влияет на причину появления вторичной катаракты, а является дополнительной «линией защиты» в случаях прорыва или несостоятельности первичного капсульного барьера, то есть при появлении хрусталикового эпителия на краю капсулорексиса. У ряда пациентов в зоне заднего капсулорексиса была выявлена вторичная катаракта регенераторного типа, которая проявлялась миграцией пролиферирующих эпителиоцитов в виде отдельных групп или монослоя.

Исследование показало, что возможность развития помутнения области заднего капсулорексиса зависит от особенностей витреолентикулярных взаимоотношений. При сохранности структуры передней гиалоидной мембраны и ее тесном прилегании к задней капсуле и ИОЛ, то есть при первом типе витреолентикулярного интерфейса, наблюдали миграцию эпителиоцитов по гиалоидной мембране в зоне заднего капсулорексиса. Расширение ретролентального пространства при втором типе затрудняло этот процесс, отдаляя его по времени. Однако при аккумуляции критического пролиферативного клеточного объема на краю капсулорексиса и его контакта с передним гиалоидом становилось возможным продвижение эпителиоцитов в оптическую зону по передней гиалоидной мембране в случае ее сохранности. Деструкция последней в результате инволюции стекловидного тела при третьем типе витреолентикулярного интерфейса исключала возможность ее

использования в качестве матрицы для миграции хрусталикового эпителия, и при накоплении пролиферативного клеточного объема на краю капсулорексиса происходил «перегиб» и «разворот» клеточной миграции на внешнюю поверхность задней капсулы хрусталика.

В результате этой части исследования выявлена возможность и причины возникновения помутнения зоны заднего касулорексиса у взрослых пациентов. Факторами, способствующими развитию вторичной катаракты, являлись: активная пролиферация хрусталикового эпителия на оставшейся задней капсуле и морфологическая сохранность витреолентикулярных взаимоотношений. Эффективность метода первичного заднего капсулорексиса возрастала по мере прогрессирования инволюционных изменений витреолентикулярного интерфейса, а при выраженной деструкции передней гиалоидной мембраны, сопровождающей продвинутые стадии ПЭС, данный метод имеет наиболее высокую эффективность.

В литературе имеются публикации о появлении вторичной катаракты в зоне первичного заднего капсулорексиса у взрослых [173, 172, 392, 393, 418, 437]. Однако авторы не использовали технологию оптической когерентной томографии, что затрудняло интерпретацию полученных результатов. Так, например, при сравнительной оценке результатов данного метода с использованием ИОЛ из разных материалов возникло утверждение, что поверхность линзы, наряду с передней гиалоидной мембраной, также может быть использована для клеточной миграции [173, 172]. Однако имеются доказательства лишь того, что передняя гиалоидная мембрана может быть основой для продвижения и пролиферации эпителиоцитов [143]. Относительно поверхности ИОЛ таких исследований не проводилось. Результаты нашего исследования показали, что поверхность ИОЛ не может быть полноценной матрицей для клеточной миграции.

Кроме того, по нашему мнению, эффективность метода первичного заднего капсулорексиса необходимо рассматривать в условиях помутнения оставшейся задней капсулы, а также в совокупности с рядом факторов:

конструкцией ИОЛ, адекватностью переднего капсулорексиса, состоянием задней капсулы, тщательностью удаления хрусталикового эпителия при хирургии катаракты, так как именно эти факторы определяют состоятельность кругового капсульного барьера.

Проведенное ОКТ-исследование позволило изучить особенности и определить закономерности послеоперационной трансформации комплекса «капсульный мешок - ИОЛ» и витреолентикулярного интерфейса после стандартной хирургии катаракты и дополненной задним капсулорексисом, выявить факторы, влияющие на эффективность метода первичного заднего капсулорексиса. При изучении специфических проявлений послеоперационной трансформации данных структур при ПЭС выявлены снижение упруго-эластичных свойств и темпов сокращения задней капсулы, высокий потенциал фибропластической трансформации передней капсулы, снижение устойчивости связочного аппарата к хирургической травме, расширение ретролентального пространства и деструкция переднего гиалоида. Эти инволюционные изменения структур определяют особенности формирования комплекса «капсульный мешок - ИОЛ» при ПЭС, когда чрезмерное сокращение передней капсулы при провисании или складчатой деформации задней капсулы ведет к усилению и перераспределению напряжений в различных точках капсульного мешка хрусталика. Помимо рисков развития вторичной катаракты и контрактуры передней капсулы, процессы неравномерного сокращения капсульного мешка не позволяют сохранять динамическое равновесие в системе «капсульный мешок – поддерживающий аппарат», что может стать индуцирующим моментом для ускоренной деградации связочного аппарата и дислокации комплекса «капсульный мешок - ИОЛ» [68, 141, 193, 287].

Вышеизложенные факты позволили обосновать необходимость патогенетически ориентированных подходов к хирургии катаракты на фоне ПЭС и сформулировать основные методы профилактики отдаленных осложнений: минимизация механического зонулярного стресса и гидродинамической нагрузки на всех этапах удаления хрусталика; применение

метода первичного заднего капсулорексиса для предотвращения вторичной катаракты путем удаления центрального кругового лоскута задней капсулы – источника ее фиброза и складчатой деформации, матрицы для миграции и пролиферации клеток хрусталикового эпителия; профилактика контрактуры передней капсулы хрусталика методом удаления субкапсулярного эпителия – субстрата для миофибропластической метаплазии или путем исключения контакта передней капсулы с поверхностью ИОЛ, являющегося катализатором процесса эпителиальной метаплазии.

На четвертом этапе исследования была разработана оптимизированная технология хирургии катаракты при ПЭС, направленная на предотвращение осложнений отдаленного периода. Предлагаемая технология представляет собой систему мероприятий, оптимизирующих и дополняющих классический регламент традиционной факоэмульсификации катаракты, и предполагает: исключение ротации ядра хрусталика перед ультразвуковым этапом; оригинальную безротационную технику удаления ядра хрусталика; щадящий гидродинамический режим; полировку передней капсулы или использование моделей ИОЛ, исключающих ее контакт с поверхностью линзы; имплантацию внутрикапсульного кольца; выполнение первичного заднего капсулорексиса.

Несостоятельность связочного аппарата при ПЭС чревата снижением устойчивости к интраоперационному механическому стрессу и гидродинамической нагрузке с возможностью затекания рабочих растворов в ретролентальное пространство и гидратации передних слоев стекловидного тела, что было выявлено нами в предыдущей части исследования и подтверждается работами других авторов [347, 438]. Стандартные хирургические манипуляции в данной ситуации могут быть излишне травматичными, провоцирующими ятрогенный зонулолизис и усиливающими нестабильность связочно-капсульного аппарата хрусталика [214, 308, 365, 368, 376, 405]. Очевидно, что одной из основных технологических задач данной хирургии является минимизация зонулярного стресса на всех этапах, что побудило нас пересмотреть рабочие настройки

факомашины, использовать щадящие гидродинамические режимы и безротационную технологию факоэмульсификации.

У 684 пациентов (765 глаз) операции выполнялись на факомашине Centurion Vision System (Alcon, США) через тоннельный разрез 2,2 мм и парацентезы 1,2 мм. В отличие от факоэмульсификаторов предыдущих поколений с постоянной гравитационной инфузией рабочего раствора, система Centurion с технологией Active Fluidics поддерживает целевое внутриглазное давление благодаря принудительной переменной инфузии, контролируемой электронными датчиками обратной связи. Благодаря активному управлению ВГД, факосистема оптимизирует стабильность передней камеры глаза, минимизирует скачки давления при прорыве окклюзии, обеспечивая высокую устойчивость ВГД в широком диапазоне скоростей аспирационного потока [129, 361]. При таких условиях удаление катаракты может быть выполнено при почти физиологическом внутриглазном давлении – менее 40 мм рт.ст. в условиях стабильной и достаточно глубокой передней камеры. Это позволяет работать на низких скоростях аспирационного потока, что способствует снижению турбулентности жидкости, подвижности радужки, более длительному сохранению вискоэластика в передней камере, уменьшению расхода ирригационной жидкости [129, 371].

В настоящем исследовании для определения возможности выполнения факоэмульсификации при низком уровне ВГД и параметров, влияющих на расход ирригационного раствора, с помощью программы Dr. View (Mech. Simulator, Alcon) – компьютерного симулятора оригинального прибора – были созданы и протестированы различные комбинации настроек путем последовательного изменения различных параметров. Затем, используя метод разделения ядра хрусталика на две половины (Ting D., 2017), проведена сравнительная оценка влияния настроек высокого и низкого уровней вакуума на эффективность факоэмульсификации в клинических условиях у 42 пациентов (42 глаза) [400].

На основании анализа полученных статистических результатов, данных литературы и собственного опыта были определены оптимальные рабочие настройки для факомашины Centurion Vision System, которые использовались в клинических условиях настоящего исследования: ВГД – 30-40 мм рт.ст., вакуум – 200-400 мм рт.ст., скорость аспирационного потока – 20-23 мм/мин, непрерывный линейный режим торсионного ультразвука с амплитудой 50% и IP-технологией. Разработанные настройки являлись универсальными и позволяли в большинстве случаев удалить ядро хрусталика с максимальной эффективностью, то есть снизить время работы ультразвука и расход рабочего раствора. В случаях очень плотных ядер для повышения мощности ультразвука проводилось увеличение максимальной амплитуды колебаний факонаконечника. Проведенное исследование показало возможность безопасного проведения факоэмульсификации при пониженном уровне ирригации с уменьшением гидродинамической нагрузки на структуры переднего отрезка глаза. Полученные данные перекликаются с современными представлениями об оптимальных режимах настроек при факоэмульсификации [129, 131, 202, 263, 361, 371, 410, 412, 413].

Для оптимизации хирургического этапа удаления ядра хрусталика была разработана безротационная технология на основе техники «Stop and Chop» для снижения механического зонулярного стресса. В качестве вспомогательного инструмента был разработан оригинальный факочоппер для удаления ядра в условиях ограниченного мидриаза, сочетающий функции чоппера, ретрактора зрачкового края радужки и манипулятора для перемещения фрагментов хрусталика.

Ключевым моментом в данной технологии являлось выделение в начале ультразвукового этапа и удаление без ротации бо́льшей части ядра в виде клина, включающего центральную наиболее плотную зону ядра. Первоочередное удаление центральной части ядра сразу меняло всю его архитектонику, увеличивая подвижность оставшихся фрагментов хрусталика. Локализация основных ирригационно-аспирационных потоков в капсульном

мешке позволяла дистанцировать зону манипуляций от эндотелия и стимулировала гидродинамику в капсульном мешке, мобилизуя оставшиеся два периферийных сегмента ядра, которые без чрезмерных усилий перемещались в зрачковую зону и удалялись под визуальным контролем. Таким образом, основной этап хирургии катаракты – фрагментация и удаление ядра хрусталика – выполнялся безопасно с минимизацией как зонулярного стресса, так и индуцирования миоза, что позволяло не прибегать к дополнительным манипуляциям для расширения зрачка.

В литературе описаны различные оригинальные методики оперативного лечения катаракты при слабости связочно-капсульного аппарата с исключением ротации ядра хрусталика, однако реализация этого условия в одних методиках требовала хорошего мидриаза, в других перемещала зону манипуляций из капсульного мешка в супракапсулярное пространство, то есть ближе к эндотелию роговицы [192, 234, 244, 279].

Следующим этапом в разработке хирургической технологии была оптимизация техники выполнения первичного заднего капсулорексиса у пациентов с ПЭС. Для этого предварительно с целью изучения влияния кругового капсулорексиса на распределение напряжений в капсульном мешке хрусталика было проведено математическое моделирование, при котором на основе положений теории упругости представлена математическая модель напряженного состояния системы «капсульный мешок – связочный аппарат», возникающего после факоэмульсификации катаракты с выполнением переднего и заднего кругового капсулорексиса и имплантацией внутрикапсульного кольца [12, 69].

Напряженное состояние капсулы хрусталика в послеоперационном периоде обусловлено тем, что естественному ее сокращению препятствуют силы натяжения волокон круговой цинновой связки и силы упругости внутрикапсульного кольца. Установившееся равновесное состояние характеризуется напряжениями растяжения в радиальном и окружном (тангенциальном) направлениях. В результате математического анализа нами

было выявлено, что решающая роль в системе «капсульный мешок – связочный аппарат» принадлежит радиальным напряжениям, предельные значения которых наблюдаются в области экватора капсульного мешка. Предельное значение окружных растягивающих напряжений приходится на точки контура кругового капсулорексиса.

Данная математическая модель, отражая напряженность капсульного мешка в различных его точках, позволила оценить ослабляющий эффект центрального кругового капсулорексиса и влияние внутрикапсульного кольца. Выявлено, что увеличение диаметра капсулорексиса уменьшает радиальное напряжение в точках экватора. Кроме того, используя полученные нами формулы, при известных биомеханических параметрах структур связочно-капсульного аппарата хрусталика можно рассчитать дозированную нагрузку, оказываемую внутрикапсульным кольцом на своды капсульного мешка.

Оптимизация хирургических манипуляций на задней капсуле хрусталика и разработка безопасной техники выполнения первичного заднего капсулорексиса при ПЭС базировались на основании полученных нами при ОКТ-исследовании детальных представлениях о дистрофических изменениях капсульного мешка, несостоятельности связочного аппарата, лизисе связки Вигера, расширении ретролентального пространства, деструкции стекловидного тела, нарушении структуры передней гиалоидной мембраны при данной патологии. Знание архитектоники витреолентикулярного интерфейса и его инволюционных особенностей при ПЭС имеет большое практическое значение, так как сохранение целостности ключевых структур интерфейса является одним из условий предотвращения интра- и послеоперационных осложнений при выполнении заднего капсулорексиса и в хирургии катаракты в целом.

Задний капсулорексис в подавляющем большинстве случаев проводился после имплантации ИОЛ. Иглой 30G выполняли микроперфорацию в центральной части задней капсулы, коаксиальным пинцетом 25G формировали в ней круговое отверстие диаметром около 3,5 мм. При этом техника

выполнения первичного заднего капсулорексиса имела некоторые особенности, обусловленные наличием ПЭС: предварительная имплантация внутрикапсульного кольца; частичное заполнение капсульного мешка вискоэластичным раствором в количестве, достаточном лишь для расправления задней капсулы; введение вискоэластика под заднюю капсулу исключалось или проводилось в минимальном количестве – лишь в зону перфорации, в связи с чем не было необходимости в последующем удалении вискоэластика из зоны заднего капсулорексиса.

Описанные технические приемы способствовали устранению дисбаланса в связочном аппарате и расправлению задней капсулы, позволяли лучше контролировать формирование лоскута задней капсулы и избежать радиальных разрывов, сохранить интактность передней гиалоидной мембраны. Во всех случаях ИОЛ имела внутрикапсульную фиксацию, была хорошо центрирована, а ее оптическая часть полностью закрывала отверстие капсулорексиса. В отдаленные сроки наблюдения размер заднего капсулорексиса не менялся.

Завершающим звеном в разработке хирургической технологии была оптимизация хирургического подхода при работе с передней капсулой для предотвращения ее помутнения и сокращения с развитием контракционного капсулярного синдрома. Для этого были проведены изучение конструктивных особенностей ИОЛ и сравнительный анализ в группе из 58 пациентов (70 глаз) с артифакией двух профилактических методов: полировки передней капсулы и метода исключения контакта ПКХ-ИОЛ.

Выявленный нами при ОКТ-исследовании эффект исключения контакта передней капсулы с ИОЛ стал возможен с появлением в начале 20 века ИОЛ ступенчато-сводчатого дизайна (Tecnis (Abbott), enVista (B&L) и др.) с выступающей кромкой оптической части, препятствующей прилеганию передней капсулы к поверхности линзы. Этот эффект не был запланирован при создании данного типа ИОЛ, а разработчики с целью уменьшения общей толщины линзы изменили профиль ее передней поверхности, которая, по описанию авторов патента, «имеет центральную оптическую зону,

окружающую ее периферийную зону и кольцевую зону углубления между ними» (Deacon J. et al., 2013). В результате такой модификации ИОЛ получила выступающую переднюю кромку оптической части, не позволяющую краям передней капсулы соприкасаться с поверхностью ИОЛ.

При имплантации ИОЛ плоскостного дизайна (Acrysof (Alcon), Akreos Adapt (B&L), МИОЛ-2 (Репер-НН) и др.) в случаях, где позволял размер зрачка, для профилактики контракционного капсулярного синдрома проводили полировку передней капсулы с целью удаления субкапсулярного эпителия по краю капсулорексиса, диаметр которого составлял 5,0-5,5 мм. Однако данная процедура требовала адекватного мидриаза, могла быть неполной, а в послеоперационном периоде была возможна частичная клеточная миграция.

Более оптимальным в условиях ограниченного мидриаза было использование метода исключения контакта передней капсулы с ИОЛ, который, как известно, является одним из триггеров фибропластической транформации А-эпителиоцитов [123, 210, 229, 316]. Для этого применялись ступенчато-сводчатые ИОЛ (Tecnis (Abbott), enVista (B&L)) с выступающей кромкой оптической части ИОЛ. ОКТ-исследование состояния передней капсулы хрусталика при внутрикапсульной фиксации подобных моделей ИОЛ в раннем и отдаленном послеоперационном периоде показало, что прилегания передней капсулы к линзе не происходило ни в одном случае, а передний субкапсулярный эпителий оставался неизмененным и не реализовывал свой потенциал метаплазии.

При сравнительном исследовании в отдаленном периоде толщина переднекапсулярного комплекса, отражающая степень метаплазии, при имплантации ступенчато-сводчатых ИОЛ (18 случаев) статистически значимо отличалась от таковой у пациентов с плоскостными ИОЛ: при интактной передней капсуле (34 случая) и после ее полировки (18 случаев) - $M \pm \sigma$, 42,8±5,6 мкм; 152,9±78,9 мкм и 60,3±20,9 мкм соответственно ($p < 0,0001$; критерий Kruskal-Wallis).

Метод исключения контакта передней капсулы с ИОЛ в качестве

профилактики контрактуры передней капсулы представляется эффективнее предлагаемых в литературе: полировки передней капсулы, изменения формы капсулорексиса, выполнения от трех до шести равноудаленных насечек передней капсулы перпендикулярно краю капсулорексиса [71, 47, 100]. Данные манипуляции требуют визуального контроля, имеют определенные ограничения и потенциально возможные нежелательные последствия. Выполнение насечек передней капсулы может отразиться на положении ИОЛ. Полировка передней капсулы, как показали R. Menapace с соавторами (2005), снижает стабильность круговой капсулярной спайки и, тем самым, увеличивает частоту развития вторичной катаракты. По мнению авторов, при необходимости манипуляций с передней капсулой хрусталика следует снизить вероятность возможного помутнения задней капсулы путем выполнения заднего капсулорексиса [298]. Этот факт является дополнительным поводом к применению метода первичного заднего капсулорексиса при псевдоэксфолиативном синдроме.

Таким образом, предлагаемая оптимизированная технология хирургии катаракты на фоне ПЭС включает ряд мероприятий, направленных на:

- минимизацию интраоперационного зонулярного стресса с помощью применения безротационной технологии факоэмульсификации и щадящих гидродинамических режимов;

- поддержание осесимметричного баланса в связочной-капсульной системе с помощью внутрикапсульного кольца;

- предотвращение вторичной катаракты путем удаления при выполнении первичного заднего капсулорексиса центрального кругового лоскута задней капсулы – источника ее фиброза и складчатой деформации, матрицы для миграции и пролиферации клеток хрусталикового эпителия;

- профилактику контрактуры передней капсулы путем ее полировки с удалением субкапсулярного слоя эпителия или использования ИОЛ, конструкция которых исключает контакт передней капсулы с поверхностью оптической части линзы.

Факоэмульсификация по предлагаемой технологии была выполнена на 765 глазах с катарактой на фоне ПЭС у 684 пациентов в возрасте от 50 до 96 лет. Во всех случаях отмечалась слабость связочно-капсульного аппарата хрусталика с факодонезом различной степени и нарушение зрачковой функции радужки. Дистрофические изменения переднего отрезка глаза и характер отложений псевдоэксфолиативного материала соответствовали I-II стадии ПЭС. При биомикроскопии хрусталика отмечены дистрофические изменения передней капсулы, плотность ядра II–IV степени [178]. Во всех случаях хирургия катаракты была успешно завершена в соответствии с планируемым алгоритмом. Таких интраоперационных осложнений, как разрыв капсульного мешка хрусталика, ятрогенный зонулодиализ, выпадение стекловидного тела не было.

Предлагаемый оптимизированный комплексный подход к хирургии катаракты при псевдоэксфолиативном синдроме, по нашему мнению, является патогенетически оправданным и позволяет, помимо успешного завершения операции, повысить стабильность результатов лечения и снизить уровень отдаленных осложнений. Однако увеличение объема манипуляций на фоне высоких хирургических рисков при ПЭС требует оценки безопасности предлагаемой технологии, что и явилось предметом нашего дальнейшего исследования. Самым обсуждаемым этапом в отношении возможных осложнений является выполнение первичного заднего капсулоресиса. Объектом внимания являются риск повреждения передней гиалоидной мембраны и потенциальная вероятность нарушения аквеозно-витреального барьера с возможным развитием макулярного отека.

Для оценки состоятельности барьерной функции витреолентикулярного интерфейса и безопасности предлагаемой технологии в целом на пятом этапе работы были проведены клинико-функциональная оценка результатов лечения и изучение активности местного воспалительного процесса у 54 пациентов (54 глаза) в возрасте от 50 до 92 лет (76,0 ± 7,4 года) с осложненной катарактой на фоне ПЭС до и после хирургического лечения, а также динамическое ОКТ-

исследование морфологии макулярной зоны сетчатки (37 человек, 47 глаз) и витреолентикулярного интерфейса (35 человек, 39 глаз) в раннем и позднем послеоперационном периодах.

При клинико-функциональной оценке результатов лечения не выявлено особенностей в течении раннего послеоперационного периода, острота зрения в группе составляла от 0,7 до 1,0 (M±σ; 0,89±0,65). Лабораторное исследование в слезной жидкости пациентов цитокинов, обладающих как провоспалительными свойствами: интерлейкин-6, матриксная металлопротеиназа-9 (ИЛ-6, MMP-9), так и противовоспалительными свойствами: интерлейкин-10, трансформирующий фактор роста-бета 1 (ИЛ-10, TGF-β1), проводилось до операции и на 5-е сутки послеоперационного периода. Исследование показало отсутствие влияния оперативного лечения катаракты на фоне ПЭС по предлагаемой технологии на их содержание. В литературе не представлено убедительных данных о влиянии хирургической травмы при ПЭС на изменение баланса цитокинов, что побудило нас провести собственное исследование.

ОКТ-исследование витреолентикулярного интерфейса в исследуемой группе позволило визуализировать у пациентов с ПЭС после выполнения заднего капсулорексиса два значимых обстоятельства – интактный передний гиалоид и восстановление капсульного барьера путем адгезии краев капсулорексиса к ИОЛ. Стабильные витреолентикулярные взаимоотношения наблюдались и в отдаленном периоде. Динамическое ОКТ-исследование морфологии макулы у 37 пациентов (47 глаз) исследуемой группы выявило незначительное и статистически недостоверное изменение толщины фовеолярной сетчатки на 3,4% в сроки 1-3 месяца с последующей регрессией. Данные изменения находились в пределах физиологической нормы.

Для оценки последствий предлагаемой технологии было проведено сравнительное ОКТ-исследование морфологии макулы у 129 пациентов (159 глаз) с ПЭС и неизмененным исходным макулярным профилем в отдаленные сроки в различных группах: после стандартной хирургии катаракты (36 случаев), дополненной задним капсулорексисом (62 случая), а также после

YAG-лазерной дисцизии вторичной катаракты (31 случай). В контрольную группу (30 случаев) были включены неоперированные контрлатеральные глаза этих же пациентов. При анализе результатов не выявлено клинически значимых макулярных отеков и статистически значимых различий с контрольной группой.

Результаты исследования, полученные при оптической когерентной томографии, клинико-функциональном наблюдении и лабораторном тестировании слезной жидкости, позволили нам сделать вывод о сохранности аквеозно-витреального барьера и безопасности предлагаемой технологии хирургии катаракты на фоне ПЭС. Полученные данные согласуются с данными литературы о ведущей роли передней гиалоидной мембраны в барьерной функции витреолентикулярного интерфейса и отсутствии достоверных различий в частоте развития макулярных отеков при стандартной факоэмульсификации и дополненной задним капсулорексисом [46, 52, 142, 175, 226, 246, 380, 406, 436]. Однако непонятным и малоизученным оставался вопрос регуляции внутриглазного биохимического и структурного баланса при хирургии катаракты на фоне ПЭС, для которого характерны несостоятельность связочно-капсульного аппарата хрусталика и деструкция переднего гиалоида, в связи с чем возникла необходимость дополнительных исследований.

На заключительном, шестом, этапе для оценки эффективности предлагаемой технологии хирургии катаракты в предотвращении отдаленных осложнений было проведено сравнительное изучение результатов у пациентов с ПЭС после хирургии катаракты по стандартной (контрольная группа – 117 случаев) и предлагаемой технологии (основная группа – 91 случай). Всего в исследование включены 169 пациентов (208 глаз), прооперированных по поводу осложненной катаракты на фоне ПЭС I-II стадии и не имеющих на момент операции другой офтальмопатологии. Сроки наблюдения у отдельных пациентов составили от 2 до 7 лет.

Проведенное сравнительное ОКТ-исследование позволило оценить в отдаленном послеоперационном периоде состояние задней капсулы хрусталика, ретролентального пространства и передней гиалоидной мембраны. Клинико-

инструментальные исследования пациентов показали, что в контрольной группе снижение остроты зрения с помутнением центральной и парацентральной зон задней капсулы было обусловлено фиброзом, складчатой деформацией и пролиферацией хрусталикового эпителия. У пациентов основной группы на задней капсуле, окружающей зону капсулорексиса, наблюдали различные проявления фиброза и клеточной пролиферации, однако складчатость капсулы и ее провисание не были отмечены ни в одном случае, что, вероятно, связано с удалением самой тонкой и деструктивно измененной центральной части задней капсулы при выполнении заднего капсулорексиса. В нескольких случаях при выраженной клеточной пролиферации на оставшейся задней капсуле наблюдали «разворот» миграции хрусталикового эпителия через край капсулоресиса на внешнюю сторону задней капсулы. Оптическая зона, соответствующая зоне заднего капсулорексиса у пациентов основной группы практически всегда оставалась чистой, за исключением одного случая ретролентального помутнения, вызванного миграцией клеток хрусталикового эпителия по относительно сохранной передней гиалоидной мембране.

При сравнительном исследовании частоты основных отдаленных осложнений выявлены значимые различия в проявлениях вторичной катаракты, контрактуры капсульного мешка и поздних дислокаций ИОЛ. Вторичная катаракта (помутнение в оптической зоне 3 мм) в контрольной группе была отмечена в 86 случаях (73,5%). В четырех случаях контрольной группы снижение остроты зрения было вызвано дислокацией комплекса «капсульный мешок - ИОЛ» с последующим оперативным лечением. Выраженные проявления контракционного капсулярного синдрома, требующие хирургической коррекции, были выявлены в 6 случаях. Повторные хирургические вмешательства в контрольной группе были проведены в 71 случае (60,7%). В основной группе лишь в одном случае была отмечена вторичная катаракта и выполнена ее YAG-лазерная дисцизия.

При сравнительном исследовании острота зрения в основной группе оставалась стабильно высокой в динамике послеоперационного периода. В

контрольной группе острота зрения была статистически значимо ниже во все сроки наблюдения.

Таким образом, в данной работе на основании всестороннего ОКТ-исследования выявлены основные закономерности трансформации витреолентикулярного интерфейса и капсульного мешка хрусталика, а также процесса формирования комплекса «капсульный мешок - ИОЛ» после стандартной хирургии хрусталика и дополненной первичным задним капсулорексисом, изучено влияние процессов инволюции и проявлений ПЭС на взаимоотношения и состояние данных структур. С учетом полученных данных обоснованы и сформулированы основные методы профилактики отдаленных осложнений хирургии катаракты при данной патологии, проведена разработка и внедрение в практику оптимизированной технологии хирургии катаракты на фоне псевдоэксфолиативного синдрома.

Проведенная клинико-инструментальная и лабораторная оценка результатов лечения катаракты у пациентов с ПЭС по предлагаемой технологии показала отсутствие клинически значимого послеоперационного воспаления и изменения морфологии макулы, интактность переднего гиалоида и восстановление капсульного барьера с формированием стабильных витреолентикулярных взаимоотношений, что позволяет говорить о безопасности предлагаемой технологии.

Сравнение отдаленных клинико-функциональных результатов хирургии катаракты на фоне ПЭС с применением стандартной и предлагаемой оптимизированной технологии показало более высокую безопасность и эффективность последней в получении стабильных функциональных показателей и профилактике отдаленных осложнений, а также высокий уровень значимости различий полученных результатов с контрольной группой во все сроки наблюдения.

ВЫВОДЫ

1. На основании ретроспективного клинико-инструментального исследования выявлено, что структура и частота основных отдаленных осложнений у пациентов с псевдоэксфолиативным синдромом после стандартной факоэмульсификации катаракты с имплантацией ИОЛ представлены: вторичной катарактой - 73,5%, контракционным капсулярным синдромом – 5,1%, дислокацией комплекса «капсульный мешок - ИОЛ» - 3,4%; псевдоэксфолиативный синдром является основным фактором риска поздней дислокации ИОЛ.

2. Разработанная методология исследования витреолентикулярного интерфейса артифакичного глаза с помощью оптической когерентной томографии, заключающаяся в алгоритме обследования, выделении значимых признаков и определении критериев их оценки, является высокоинформативным подходом к изучению структур данной области и позволяет оценить их состояние в динамике процесса трансформации после хирургии хрусталика.

3. На основании анализа результатов ОКТ-исследования переднего отрезка глаза после стандартной хирургии катаракты выявлены особенности послеоперационной трансформации структур при формировании комплекса «капсульный мешок - ИОЛ», определены основные анатомо-топографичекие типы витреолентикулярного интерфейса артифакичного глаза, отражающие степень инволюции вовлеченных структур:

- первый тип - адгезия задней капсулы к ИОЛ, сохранность структуры передней гиалоидной мембраны и ее тесное прилегание к капсульному мешку хрусталика;
- второй тип - наличие ретролентального пространства, сохранность структуры передней гиалоидной мембраны, задняя капсула различной конфигурации (складки, провисание, прилегание к ИОЛ);
- третий тип – ретролентальное пространство с увеличением глубины и

подвижностью контуров, деструкция передней гиалоидной мембраны, вариабельность состояния задней капсулы (складки, провисание, прилегание к ИОЛ).

4. Анализ основных отдаленных осложнений стандартной факоэмульсификации катаракты у пациентов с псевдоэксфолиативным синдромом, проведенный на основании клинико-инструментального обследования с использованием ОКТ-технологии, позволил выявить характерные для данной патологии проявления послеоперационной трансформации капсульного мешка хрусталика, ответственные за развитие отдаленных последствий хирургии катаракты: фиброз задней капсулы (47,6%), складчатая деформация задней капсулы (19,1%), отсутствие полного контакта задней капсулы с ИОЛ (50%), увеличение толщины переднекапсулярного комплекса хрусталика с контрактурой передней капсулы.

5. На основании ОКТ-исследования артифакичных глаз после выполнения первичного заднего капсулорексиса показаны значимые анатомо-топографичекие особенности: интактность передней гиалоидной мембраны, восстановление капсульного барьера, полное прилегание задней капсулы к ИОЛ; определены три основных типа витреолентикулярного интерфейса; выявлены морфологические особенности проявления вторичной катаракты и показано, что эффективность метода первичного заднего капсулорексиса зависит от типа витреолентикулярного интерфейса.

6. На основании проведенных исследований разработана и внедрена в клиническую практику оптимизированная технология факоэмульсификации катаракты на фоне псевдоэксфолиативного синдрома, включающая ряд мероприятий, направленных на:

- минимизацию зонулярного стресса с помощью безротационной технологии удаления ядра и щадящих гидродинамических режимов;

- поддержание осесимметричного баланса в связочной-капсульной системе хрусталика с помощью внутрикапсульного кольца;

- предотвращение вторичной катаракты путем удаления при выполнении

первичного заднего капсулорексиса центрального кругового лоскута задней капсулы – источника ее фиброза и складчатой деформации, матрицы для миграции и пролиферации хрусталикового эпителия;

- профилактику контрактуры передней капсулы путем ее полировки с удалением субкапсулярного эпителия или исключения контакта передней капсулы с поверхностью оптической части линзы с помощью ступенчато-сводчатых ИОЛ.

7. На основании клинико-инструментального и лабораторного исследования доказана состоятельность витреолентикулярного барьера после применения предлагаемой технологии хирургии катаракты у пациентов с псевдоэксфолиативным синдромом: показаны такие особенности витреолентикулярного интерфейса, как интактность передней гиалоидной мембраны и восстановление капсулярного барьера; доказано отсутствие активации местного воспалительного процесса и значимых изменений морфологии макулярной области сетчатки в ответ на проведение хирургического вмешательства.

8. На основании ОКТ-исследования артифакичных глаз в отдаленном периоде после хирургии катаракты на фоне псевдоэксфолиативного синдрома по предлагаемой технологии показано статистически значимое снижение клинически значимых патологических проявлений трансформации капсульного мешка хрусталика и витреолентикулярного интерфейса.

9. Сравнительный анализ отдаленных результатов хирургии катаракты на фоне псевдоэксфолиативного синдрома, проведенный на основании клинико-инструментального исследования, показал, что применение предлагаемой хирургической технологии по сравнению со стандартной повышает эффективность и безопасность лечения данной патологии, так как позволяет получить достоверно более высокие функциональные показатели, более низкую частоту отдаленных осложнений и отсутствие необходимости повторных вмешательств в подавляющем большинстве случаев (98,9%).

ПРАКТИЧЕСКИЕ РЕКОМЕНДАЦИИ

Исследование витреолентикулярного интерфейса с помощью технологии оптической когерентной томографии

Оптическая когерентная томография витреолентикулярного интерфейса на аппарате RTVue XR Avanti («Optovue», США) проводится по протоколам Cornea Line и Cornea Cross Line с помощью модуля для исследования переднего отрезка глаза. Одним из ограничений метода является возможность визуализации структур ВЛИ только в пределах апертуры зрачка, в связи с чем исследование следует проводить в условиях медикаментозного мидриаза. Оценку состояния витреолентикулярного интерфейса следует проводить в раннем, позднем и отдаленном послеоперационном периоде, так как процесс послеоперационной трансформации капсульного мешка при адаптации к новому содержимому (ИОЛ) составляет не менее одного месяца. Кроме того, темпы и особенности формирования комплекса «капсульный мешок - ИОЛ» зависят от хирургических особенностей операции, конструкции ИОЛ, степени инволюции связочно-капсульного аппарата хрусталика и др. Анализ ОКТ-изображений проводится с использованием цветных и черно-белых сканов.

Различные структуры и отделы переднего отрезка глаза в норме имеют различную степень рефлективности, то есть отражательной способности. Высокой рефлективностью отличаются передняя и задняя капсулы хрусталика, средней – передняя гиалоидная мембрана, материал интраокулярной линзы. Низкая рефлективность (скопление жидкости) характерна для камерной влаги, ретролентального пространства, стекловидного тела.

ОКТ-сканирование позволяет оценить различные характеристики: состояние переднего и заднего листков капсулы хрусталика, профиль задней капсулы и протяженность ее адгезии к ИОЛ, профиль передней гиалоидной мембраны, дистанцию ИОЛ-ЗКХ и ЗКХ-ПГМ, наличие включений в ретролентальном пространстве, стекловидном теле, ИОЛ и другие характеристики. Задняя капсула хрусталика и передняя гиалоидная мембрана

при сохранении их целостности на ОКТ-сканах имеют вид непрерывной линии различной конфигурации.

В раннем послеоперационном периоде варианты состояния задней капсулы и ее взаимоотношений с ИОЛ включают: адгезию к ИОЛ; единичные или множественные складки различной высоты; провисание капсулы с формированием куполообразного, волнистого или складчатого профиля.

Передняя гиалоидная мембрана в норме: имеет четкий и ровный контур, в случаях тесного прилегания к задней капсуле может не визуализироваться. При инволюции мембраны отмечается снижение рефлективности и деформация профиля при сохранении непрерывной линии ее границы.

Ретролентальное пространство может иметь различный объем и конфигурацию, обусловленную профилем его границ – задней капсулы и передней гиалоидной мембраны, а в случае их контакта пространство Бергера не визуализируется. Ретролентальное пространство при его наличии на ОКТ-сканах в большинстве случаев выглядит оптически «пустым» или иногда может содержать включения (хрусталиковый детрит), попадающие сюда интраоперационно при девиации инфузионных потоков в случаях выраженной несостоятельности связочного аппарата.

Содержимое передних слоев витреальной полости также может выглядеть оптически «пустым» («витреальная пустота») или менять свою рефлективность в связи с послеоперационной гидратацией, а в значительной доле случаев стекловидное тело имеет структурные изменения, отражающие процессы возрастной деструкции.

Динамика состояния структур витреолентикулярного интерфейса в определенной степени зависит от степени их инволюции. Через месяц после операции при исходной сохранности структур ВЛИ наблюдается исчезновение складок задней капсулы, формирование капсульного перегиба вокруг края оптической части ИОЛ и адгезия переднего и заднего капсульных листков. При умеренных инволюционных изменениях наблюдаемое в раннем периоде провисание с волнообразным профилем задней капсулы, лежащей на ПГМ.

постепенно сокращается, профиль выравнивается, пространство ЗКХ-ИОЛ уменьшается, проявляется ретролентальное пространство, визуализируется передняя гиалоидная мембрана, формируется капсульный перегиб вокруг края ИОЛ и адгезия переднего и заднего капсульных листков.

При выраженной инволюции структур ВЛИ в течение первого месяца после операции сглаживается складчатый профиль задней капсулы и фестончатый профиль передней гиалоидной мембраны. Ретролентальное пространство меняет свою конфигурацию, а в случаях интраоперационного попадания сюда хрусталикового детрита отмечается его резорбция. Происходит адгезия передней и задней капсулы, формируется капсульный перегиб вокруг края ИОЛ, при этом в ряде случаев может сохраняться пространство ЗКХ-ИОЛ в центральной зоне оптической части ИОЛ, то есть происходит замыкание остаточного объема жидкости.

В отдаленные сроки оцениваются исходы послеоперационной трансформации структур витреолентикулярного интерфейса. В результате анализа различных параметров - дистанций ИОЛ-ЗКХ и ЗКХ-ПГМ, профиля задней капсулы и передней гиалоидной мембраны - можно выделить три основных типа конфигурации ВЛИ, описанные выше и отражающих состояние и степень инволюции вовлеченных структур.

Передняя капсула хрусталика в силу морфологических отличий, хорошо видимых на ОКТ-сканах, имеет свои особенности биологической трансформации.

Передний субкапсулярный эпителий имеет высокую рефлективность при сканировании, а разрешение аппарата RTVue, «Optovue» (5мкм) позволяет на ОКТ-сканах визуализировать слой субкапсулярного эпителия, что позволяет идентифицировать состояние передней капсулы без полировки и после полировки. Однако точная количественная оценка толщины эпителиального слоя (около 15 мкм) затруднена, поэтому при ОКТ-исследованиях переднюю капсулу хрусталика и субкапсулярный эпителий принято оценивать совокупно и рассматривать как переднекапсулярный комплекс хрусталика. Кроме того, в

случаях послеоперационной миофибропластической трансформации А-эпителиоцитов происходит образование фиброцеллюлярной ткани с высокой рефлективностью, что позволяет на ОКТ-сканах наблюдать ее суб- и эпикапсулярное расположение с развитием процесса деформации и сокращения передней капсулы, обусловленного сократительной активностью миофибробластов. При этом собственно капсула и субкапсулярный эпителий могут оцениваться только совокупно как переднекапсулярный комплекс хрусталика.

В случаях интраоперационной полировки передней капсулы с аспирацией субкапсулярного эпителия на ОКТ-сканах не отмечается плотного контакта передней капсулы с плоскостными ИОЛ, а край переднего капсулорексиса часто имеет профиль с прогибом в сторону передней камеры. При внутрикапсульной имплантации ступенчато-сводчатых ИОЛ с выступающей кромкой оптической части, препятствующей контакту передней капсулы с телом линзы, слой субкапсулярного эпителия остается неизмененным и не реализует свой потенциал фибропластической трансформации.

Помимо основных закономерностей формирования комплекса «капсульный мешок - ИОЛ» при стандартной хирургии катаракты и нормальном течении послеоперационного периода, **ОКТ-исследование позволяет выявить причины некоторых патологических состояний отдаленного периода**: децентрацию, наклон, деформацию ИОЛ, капсулофимоз – при рефракционных сдвигах; изменение структуры материала ИОЛ (помутнение, глистенинг), люксацию ИОЛ, помутнение задней капсулы (фиброз, шары Elschnig), синдром капсульного блока – при снижении функциональных результатов факохирургии. Это обусловлено тем, что большинство патологических включений и образований имеют высокую оптическую плотность, и, следовательно, обладают хорошей рефлективностью.

Оптическая когерентная томография имеет высокую информативность в случаях интраоперационноых осложнений факохирургии. В первую очередь оценивается положение интраокулярной

линзы в КМХ. Задняя капсула при интраоперационном спонтанном разрыве или YAG-лазерной дисцизии утрачивает биомеханические свойства упруго-эластичной мембраны, и ее края закручиваются наружу в виде «спирали» или «рулона». При повреждении ПГМ визуализируются края ее сохранной части и отсутствует четкая граница в зоне дефекта. Передние витреальные слои могут иметь измененную структуру и содержать различные включения, что определяется характером интраоперационных осложнений.

ОКТ-исследование артифакичных глаз с первичным задним капсулорексисом позволяет оценить интактность ПГМ и восстановление капсульного барьера путем адгезии краев заднего капсулорексиса к ИОЛ. В первые дни после хирургии хрусталика с выполнением ПЗКР задняя капсула может несколько отстоять от ИОЛ и при взаимодействии с передней гиалоидной мембраной вызывать ее деформацию. В этих случаях хорошо видна целостность ПГМ, а ее биомеханические свойства определяются степенью инволюции. Адгезия оставшейся после ПЗКР задней капсулы к ИОЛ всегда происходит от периферии к центру, капсула прилегает к линзе без образования складок.

При выполнении заднего капсулорексиса происходит контролируемое круговое вскрытие капсулы, при этом оставшаяся часть задней капсулы в биомеханическом отношении является кольцевой мембраной с закрепленным внешним контуром, что отражается в ее конфигурации и процессе трансформации. Границы заднего капсулорексиса на ОКТ-сканах можно идентифицировать по легкому вывороту краев задней капсулы кнаружи. Этот ориентир особенно важен в отдаленные сроки – при полном контакте задней капсулы, окружающей «окно» капсулорексиса, с ИОЛ. При ОКТ-исследовании артифакичных глаз с задним капсулорексисом в отдаленные сроки можно выделить три типа ВЛИ, аналогичные таковым после стандартной хирургии. Принципиальное отличие состоит в полном прилегании задней капсулы к ИОЛ во всех случаях артифакии с ПЗКР.

Определение типа ВЛИ в артифакичных глазах с ПЗКР имеет

прогностическое значение для определения вероятности возникновения вторичной катаракты в оптической зоне. При первом и втором типах ВЛИ передняя гиалоидная мембрана в зоне «окна» капсулорексиса может быть основой для миграции и пролиферации клеток хрусталикового эпителия, поэтому при развитии вторичной катаракты на сохраненной ЗКХ существует вероятность ее появления в центральной оптической зоне, а сроки ее «закрытия» отчасти обусловлены глубиной ретролентального пространства, то есть расстоянием от края заднего капсулорексиса до ПГМ. При третьем типе ВЛИ в зоне ПЗКР отмечается расширение ретролентального пространства и деструкция передней гиалоидной мембраны, которая утрачивает способность выполнять роль матрицы для клеточной активности эпителиоцитов. Эти обстоятельства позволяют сохранить прозрачность оптической зоны, а эффективность ПЗКР при таком типе ВЛИ становится абсолютной.

Таким образом, оптическая когерентная томография является высокоинформативным и прецизионным методом изучения структур ВЛИ артифакичного глаза, позволяющим оценить их состояние в процессе нормальной послеоперационной трансформации и в случаях возникновения различных осложнений при стандартной хирургии катаракты и дополненной первичным задним капсулорексисом.

Патогенетически ориентированная технология хирургии катаракты на фоне псевдоэксфолиативного синдрома

Предлагаемая патогенетически ориентированная технология хирургии катаракты на фоне ПЭС представляет систему мероприятий, оптимизирующих и дополняющих алгоритм традиционной ФЭК с имплантацией ИОЛ.

Хирургическое вмешательство проводится с выполнением лимбального тоннеля шириной 2,2 мм на 10.30 часах и двух парацентезов шириной 1,2 мм на 3 и 9 часах. На УЗ этапе лимбально-роговичный тоннель и парацентез должны располагаться на достаточном расстоянии друг от друга (не менее 120°), чтобы обеспечить соответствующее направление прилагаемого вектора силы, так как

слишком близкое их расположение может привести к крутящему моменту при манипуляциях во время разделения борозды или раскола фрагментов.

После передней круговой капсулотомии и гидродиссекции, исключая этап ротации ядра хрусталика, парацентрально в левой половине ядра с помощью ультразвукового наконечника формируется глубокая косая борозда, асимметрично смещенная влево, с последующим бимануальным расколом по всей ее длине. Затем в б*о*льшем фрагменте ядра методом вертикального чопа выполняется косой раскол с максимальным сдвигом линии фрагментации вправо. В результате выделяется и мобилизуется большой «центральный клин», захватывающий центральную часть ядра хрусталика.

Борозда создает пространство в капсульном мешке и обнажает срез фрагментов ядра. Это позволяет при вхождении в б*о*льший фрагмент изменить угол атаки факонаконечника, который внедряется путем УЗ воздействия не под углом, а горизонтально - непосредственно в ядерные слои, глубоко и надежно захватывая фрагмент. При этом нет необходимости заведения чоппера далеко на периферию. Происходит интеграция вертикального и горизонтального факочопа, а вектор прилагаемой при расколе силы переводится в более горизонтальную плоскость, что минимизирует вертикальную механическую нагрузку на связочно-капсульный аппарат хрусталика.

С целью исключения необходимости вращения фрагментов хрусталика можно использовать прием «hook and flip», приподнимая с помощью чоппера вершину центрального клина. Прием осуществляется одним движением – рабочая часть чоппера, находясь по завершении раскола в трещине между разделенными фрагментами, поворачивается в сторону центрального фрагмента и, цепляя ядерные слои, приподнимает вершину клина. Этот прием создает пространство, меняет плоскость подхода и вектор прилагаемой силы при последующем удалении центрального выделенного фрагмента, которое проводится методом факочопа в пространстве капсульного мешка без вращения и агрессивных манипуляций.

Два оставшихся периферийных сегмента ядра в опустевшем капсульном

мешке легко перемещаются чоппером без ротации и компрессии на связочно-капсульный аппарат в зрачковую зону для их дальнейшей факоэмульсификации. После удаления ядра хрусталика и кортикальных масс выполняется имплантация внутрикапсульного кольца для осесимметричного распределения нагрузки на поддерживающую систему хрусталика и профилактики ее дальнейшей деградации, а также для безопасного выполнения ПЗКР.

Выполнение заднего капсулорексиса проводится после имплантации внутрикапсульного кольца и ИОЛ. Боковым движением иглы 30G выполняется микроперфорация с формированием клапана в парацентральной части задней капсулы. Введение вискоэластика под заднюю капсулу исключается. Деструктивные изменения структур витреолентикулярного интерфейса при ПЭС делают эту манипуляцию нецелесообразной, так как эффекта оттеснения передней гиалоидной мембраны не происходит, а вискоэластик струйно попадает в расширенное ретролентальное пространство. Возможно лишь введение вискоэластика в зону перфорации в минимальном количестве для того, чтобы избежать случайного захвата волокон стекловидного тела при формировании лоскута.

Коаксиальным пинцетом 25G выполняется круговое отверстие в задней капсуле диаметром около 3,5 мм, при этом необходимо контролировать, чтобы формируемый центральный лоскут задней капсулы всегда находился в пространстве капсульного мешка. Этап удаления вискоэластика из зоны заднего капсулорексиса, связанный с риском выпадения стекловидного тела, исключается.

При значительно выраженной зонулярной несостоятельности в ходе операции можно дополнительно использовать иридокапсулярные ретракторы, которые не только повышают стабильность связочно-капсульного аппарата, но также, частично блокируя доступ в заднюю камеру, препятствуют попаданию рабочего раствора через несостоятельную круговую циннову связку в ретролентальное пространство.

Для снижения риска развития контрактуры капсульного мешка выполняется полировка передней капсулы хрусталика по краю переднего капсулорексиса или использование ИОЛ ступенчато-сводчатого дизайна с целью исключения контакта края передней капсулы с ИОЛ.

СПИСОК СОКРАЩЕНИЙ

ВГД – внутриглазное давление

ВК – вторичная катаракта

ВКК – внутрикапсульное кольцо

ВЛИ – витреолентикулярный интерфейс

ЗКХ – задняя капсула хрусталика

ИЛ – интерлейкин

ИОЛ – интраокулярная линза

ККР – круговой капсулорексис

ККС – контракционный капсулярный синдром

КМХ – капсульный мешок хрусталика

КХЭ – клетки хрусталикового эпителия

ЛДВК – лазерная дисцизия вторичной катаракты

ОКТ – оптическая когерентная томография

ПГМ – передняя гиалоидная мембрана

ПЗКР – первичный задний капсулорексис

ПЗО – передне-задняя ось

ПКХ – передняя капсула хрусталика

ПЭС – псевдоэксфолиативный синдром

СКАХ – связочно-капсульный аппарат хрусталика

ТХ – толщина хрусталика

ФЭК – факоэмульсификация катаракты

УБМ – ультразвуковая биомикроскопия

ACD – anterior camera depth - глубина передней камеры

bFGF – basic fibroblast growth factor – основной фактор роста фибробластов

CDE – накопительная рассеянная энергия

CTGF – connective tissue growth factor – фактор роста соединительной ткани

logMAR – logarithm of the minimum angle of resolution – логарифм минимального угла разрешения

MMP – matrix metalloproteinases – матриксные металлопротеиназы

TGF-β1 – transforming growth factor-beta 1 – трансформирующий фактор роста-бета 1

TIMP – tissue inhibitor of metalloproteinase – тканевой ингибитор металлопротеиназы

VEGF – vascular endothelial growth factor – фактор роста эндотелия сосудов

СПИСОК ЛИТЕРАТУРЫ

1. Аветисов, С.Э. Морфологическая оценка изменений капсулы хрусталика после различных способов экстракции катаракты / С.Э. Аветисов, А.А. Гамидов, А.А. Федоров, В.Н. Розинова. – Текст: непосредственный // Вестник офтальмологии. – 2016. – № 1. – С. 47-52.

2. Аветисов, С.Э. Морфологические изменения при несостоятельности связочно-капсулярного аппарата хрусталика / С.Э. Аветисов, Д.В. Липатов, А.А. Федоров. – Текст: непосредственный // Вестник офтальмологии. – 2002.– Т. 118, № 4. – С. 22-23.

3. Агафонова, В.В. Влияние факоэмульсификации катаракты на уровень внутриглазного давления в раннем послеоперационном периоде у пациентов с начальной стадией открытоугольной глаукомы на фоне псевдоэксфолиативного синдрома / В.В. Агафонова, М.З. Франковска-Герляк, В.С. Чубарь, П.Е. Брижак. – Текст: непосредственный // Практическая медицина. – 2013. – Т. 70, № 1-3. – С. 23-27.

4. Амханицкая, Л.И. Изменение стекловидного тела при различных патологических состояниях глазного яблока / Л.И. Амханицкая. – Текст: непосредственный // Российская детская офтальмология. – 2014. – № 2. – С. 41-50.

5. Анисимова, Н.С. О многообразии изменений в области задней капсулы хрусталика после факоэмульсификации с имплантацией различных видов ИОЛ / Н.С. Анисимова, С.И. Анисимов, С.Ю. Анисимова. – Текст: непосредственный // Офтальмохирургия. – 2015. – № 2. – С. 6-11.

6. Апостолова, А.С. Изучение частоты и сроков возникновения вторичной катаракты после хирургического лечения катаракты методом факоэмульсификации в глазах с псевдоэксфолиативным синдромом / А.С. Апостолова, Е.И. Волик. – Текст: непосредственный // Российский общенациональный офтальмологический форум, 5-й: Сб. науч. тр. / Под ред.

В.В. Нероева. — М.: Апрель, 2012. — Т. 2. – С. 791-793.

7. Балашевич, Л.И. Задний капсулорексис в ходе факоэмульсификации при прозрачной задней капсуле хрусталика / Л.И. Балашевич, Ю.В. Тахтаев, А.Г. Радченко. – Текст: непосредственный // Офтальмохирургия. – 2008. – № 1. – С. 36-41.

8. Балашевич, Л.И. К вопросу о безопасности и эффективности заднего капсулорексиса в профилактике вторичных катаракт / Л.И. Балашевич, К.В. Пензева, Ю.В. Тахтаев. – Текст: непосредственный // Вестник СПб медицинской академии последипломного образования. – 2011. – № 2. – С. 43-48.

9. Балян, М.Г. Профилактика операционных осложнений при факоэмульсификации катаракты у больных с псевдоэксфолиативным синдромом: специальность 14.00.08 «Глазные болезни»: автореферат диссертации на соискание ученой степени кандидата медицинских наук // Мариам Григорьевна Балян; Ереван, 2007. – 20 с. Место защиты: Ереванский государственный медицинский университет им. М. Гераци. – Текст: непосредственный.

10. Баранов, В.И. Псевдоэксфолиативный синдром в Центральной России: клинико-эпидемиологическое исследование / В.И. Баранов, А.Ю. Брежнев. – Текст: непосредственный // Российский офтальмологический журнал. – 2012. – № 1. – С. 22-24.

11. Батманов, Ю.Е. О роли передней гиалоидной мембраны стекловидного тела в патологии глаза / Ю.Е. Батманов, А.Ю. Расческов. – Текст: непосредственный // Казанский медицинский журнал. – 1998. – № 3. – С. 191-192.

12. Белоус, П.А. Осесимметричные задачи теории упругости / П.А. Белоус. – Одесса: ОГПУ, 2000. – 183 с. – Текст: непосредственный.

13. Белый, Ю.А. Профилактика помутнений задней капсулы хрусталика после хирургии катаракты: обзор / Ю.А. Белый, А.В. Терещенко, М.В. Федотова. – Текст: непосредственный // Рефракционная хирургия и

офтальмология. – 2009. – № 3. – С. 4-10.

14. Бикбов, М.М. К вопросу об оптимальной технике проведения первичного заднего капсулорексиса / М.М. Бикбов, А.А. Бикбулатова. – Текст: непосредственный // Современные технологии катарактальной и рефракционной хирургии – 2008: Сб. науч. ст. – М., 2008. – С. 21-26.

15. Бикбов, М.М. Оценка эффективности факоэмульсификации катаракты с первичным задним капсулорексисом / М.М. Бикбов, В.К. Суркова, А.А. Акмирзаев. – Текст: непосредственный // Офтальмология. – 2013. – № 1. – С. 21-25.

16. Бранчевский, С.Л. Распространенность нарушения зрения вследствие катаракты по данным исследования RAAB в Самаре / С.Л. Брачевский, Б.Э. Малюгин. – Текст: непосредственный // Офтальмохирургия. – 2013. – № 3. – С. 82-85.

17. Брежнев, А.Ю. Патологические изменения стекловидного тела при псевдоэксфолиативном синдроме / А.Ю. Брежнев, В.И. Баранов, Е.М. Толмачева [и др.]. Текст: непосредственный // Медицинский вестник Башкортостана. – 2017. – Т. 12, № 2. – С. 52-54.

18. Брежнев, А.Ю. Клинический портрет пациента с псевдоэксфолиативным синдромом / А.Ю. Брежнев. – Текст: непосредственный // Медицинский вестник Башкортостана. – 2015. – Т. 10, № 2. – С. 45-47.

19. Вит, В.В. Строение зрительной системы человека / В.В. Вит. – Одесса: Астропринт, 2003. – 663 с. – Текст: непосредственный.

20. Гринев, А.Г. Способ определения степени сжатия капсульного мешка после экстракции катаракты / А.Г. Гринев, К.Л. Антонов, Е.Г. Полищук. – Текст: непосредственный // Офтальмохирургия. – 2008. – № 4. – С. 24-27.

21. Егоров, В.В. Анализ влияния глазного псевдоэксфолиативного синдрома на характер осложнений и функциональные результаты хирургии возрастной катаракты / В.В. Егоров, Г.А. Федяшев, Г.П. Смолякова. – Текст: непосредственный // Рефракционная хирургия и офтальмология. – 2010. – Т. 10, № 1. – С. 14-21.

22. Егорова, Э.В. Анатомо-топографические особенности переднего сегмента артифакичного глаза на фоне псевдоэксфолиативного синдрома по данным ультразвуковой биомикроскопии / Э.В. Егорова, Т.А. Морозова, У.С. Файзиева. – Текст: непосредственный // Офтальмохирургия. – 2011. – № 1. – С. 53-58.

23. Егорова, Э.В. Закономерности изменений капсульной сумки после факоэмульсификации с имплантацией ИОЛ при исследовании методом ультразвуковой биомикроскопии / Э.В. Егорова, Б.Э. Малюгин, Д.Г. Узунян, Е.Г. Полянская. – Текст: непосредственный // Бюллетень СО РАМН. – 2009. – № 4. – С. 12-16.

24. Егорова, Э.В. Оценка состояния капсульного мешка и положения ИОЛ после факоэмульсификации катаракты с имплантацией ИОЛ методом ультразвуковой биомикроскопии / Э.В. Егорова, Е.Г. Полянская, Т.А. Морозова, Д.Г. Узунян. – Текст: непосредственный // Офтальмохирургия. – 2011. – № 2. – С. 54-58.

25. Ерошевская, Е.Б. Интраокулярная коррекция афакии у больных первичной открытоугольной глаукомой: специальность 14.00.08 «Глазные болезни»: автореферат диссертации на соискание ученой степени доктора медицинских наук / Елена Брониславовна Ерошевская; Самара, 1997. – 35 с. Место защиты: Самарский государственный медицинский университет.– Текст: непосредственный.

26. Жабоедов, Д.Г. Причины и факторы риска дислокации ИОЛ в позднем постоперационном периоде хирургии катаракты / Д.Г. Жабоедов. – Текст: непосредственный // Таврический медико-биологический вестник. – 2013. – С.61-64.

27. Иванов, Д.И. Способ репозиции моноблочной интраокулярной линзы, дислоцированной вместе с капсульным мешком / Д.И. Иванов, Д.Б. Бардасов, А.Ю. Клейменов. – Текст: непосредственный // Новое в офтальмологии – 2015. - № 1. – С. 78.

28. Иомдина, Е.Н. Биомеханика глаза: теоретические аспекты и

клинические приложения / Е.Н. Иомдина, С.М. Бауэр, К.Е. Котляр. Под редакцией В.В. Нероева. – М.: Реал Тайм, 2015. – 208 с. – Текст: непосредственный.

29. Иошин, И.Э. Экспериментальное обоснование инжекторной технологии имплантации внутрикапсульных колец / И.Э. Иошин. – Текст: непосредственный // Офтальмохирургия. – 2004. – № 3. – С. 18-22.

30. Керимова, Р.С. Симптомокомплекс ранних глазных проявлений псевдоэксфолиативного синдрома (клинико-экспериментальное исследование): специальность 14.00.08 «Глазные болезни»: автореферат диссертации на соискание ученой степени кандидата медицинских наук / Рашида Сардар кызы Керимова; М., 2011. – 24 с. Место защиты: ФГУ «МНТК «Микрохирургия глаза» им. акад. С.Н. Федорова Росмедтехнологии». – Текст: непосредственный.

31. Кислицына, Н.М. Анатомо-топографические особенности передних кортикальных слоев стекловидного тела / Н.М. Кислицына, С.В. Новиков, С.В. Колесник, М.П. Веселкова. – Текст: непосредственный // Офтальмохирургия. – 2017. – № 1. – С. 66-71.

32. Коростелева, Н.Ф. Механические параметры капсул хрусталика и упругие силы опорных элементов интраокулярных линз / Н.Ф. Коростелева, Н.А. Сушкова, Н.А. Струсова, В.Н. Трубилин. – Текст: непосредственный // Вестник офтальмологии. – 1985. – № 6. – С. 18-20.

33. Кузнецов, С.Л. Расчет параметров внутрикапсульного кольца из полипропиленовых нитей / С.Л. Кузнецов, А.Н. Бессарабов. – Текст: непосредственный // Современные технологии катарактальной и рефракционной хирургии – 2010: Сб. науч. ст. – М.: ФГБУ «МНТК «Микрохирургия глаза», 2010. – С. 113-116.

34. Кумар, В. Оценка эффективности и безопасности факоэмульсификации у больных с псевдоэксфолиативным синдромом / В. Кумар, Н.В. Душин, М.А. Фролов [и др.]. Текст: непосредственный // Современные технологии катарактальной и рефракционной хирургии – 2008: Сб. науч. ст. – М., 2008. –

С. 146-153.

35. Курышева, Н.И. Псевдоэксфолиативный синдром / Н.И.Курышева – Текст: непосредственный // Вестик офтальмологии. – 2001. – № 3. – С. 47-50.

36. Курышева, Н.И. Псевдоэксфолиативный синдром и псевдоэксфолиативная глаукома: Учебно-методическое пособие / Н.И.Курышева. – М., 2008. – 62 с. – Текст: непосредственный.

37. Ламброзо, Б. ОКТ сетчатки. Метод анализа и интерпретации / Б. Ламброзо, М. Рисполи // Под редакцией В.В. Нероева, О.В. Зайцевой. – М.: Апрель, 2012. – 83 с. – Текст: непосредственный.

38. Либман, Е.С. Слепота и инвалидность вследствие патологии органа зрения в России / Е.С. Либман, Е.В. Шахова. – Текст: непосредственный // Вестник офтальмологии. – 2006. – № 1. – С. 35-37.

39. Липатов, Д.В. Несостоятельность связочно-капсулярного аппарата хрусталика. Классификация, диагностика, лечение и профилактика / Д.В. Липатов, А.А. Толкачева. – Текст: непосредственный // Вестник офтальмологии. – 2007. – № 6. – С. 57-61.

40. Малюгин, Б.Э. Влияние факоэмульсификации катаракты на уровень внутриглазного давления у пациентов с псевдоэксфолиативным синдромом / Б.Э. Малюгин, В.В. Агафонова, М.З. Франковска-Герлак, [и др.]. – Текст: непосредственный // Бюллетень СО РАМН. – 2015. – № 1. – С. 57-61.

41. Малюгин, Б.Э. Оригинальный искусственный хрусталик для капсульной фиксации: морфологическое обоснование / Б.Э. Малюгин, Н.А. Струсова, Ф.А. Саллум. – Текст: непосредственный // Современные технологии хирургии катаракты – 2003: Сб. науч. ст. – М.: ФГБУ «МНТК «Микрохирургия глаза», 2003. – С. 216-220.

42. Малюгин, Б.Э. Проблемы хирургии катаракты и интраокулярной коррекции: достижения отечественной школы и современные тенденции развития / Б.Э. Малюгин, Л.Ф. Линник, Э.В. Егорова, [и др.]. – Текст: непосредственный // Вестник РАМН. – 2007. – Т. 62, № 8. – С. 9-16.

43. Малюгин, Б.Э. Хирургия катаракты и интраокулярная коррекция

афакии: достижения, проблемы и перспективы развития / Б.Э. Малюгин. – Текст: непосредственный // Вестник офтальмологии. – 2006. – № 1. – С. 37-41.

44. Малюгин, Б.Э. Хирургия катаракты и интраокулярная коррекция на современном этапе развития офтальмохирургии / Б.Э. Малюгин. – Текст: непосредственный // Вестник офтальмологии. – 2014. – Т. 130, № 6. – С. 80-88.

45. Махачева, З.А. Анатомия стекловидного тела / З.А. Махачева. – Текст: непосредственный // Офтальмохирургия. – 1994. – № 2. – С. 38-42.

46. Минакова, С.Е. Влияние первичного заднего непрерывного капсулорексиса на толщину центральных отделов сетчатки после ультразвуковой факоэмульсификации возрастной катаракты / С.Е. Минакова, С.К. Дмитриев. – Текст: непосредственный // Офтальмологический журнал. – 2009. – № 6. – С. 16-22.

47. Нарбут, Н.П. Способ профилактики фиброза передней капсулы хрусталика после экстракции катаракты и имплантации интраокулярной линзы / Н.П. Нарбут.– Текст: непосредственный // Вестник офтальмологии. – 2013. – № 2. – С. 56-57.

48. Нероев, В.В. Клинико-социальные аспекты лечения катаракты в России / В.В. Нероев, Б.Э. Малюгин, В.Н. Трубилин, [и др.]. – Текст: непосредственный // Катарактальная и рефракционная хирургия. – 2016. – № 1. – С.4-14.

49. Нестеров, А.П. Глаукома / А.П. Нестеров. – М.: МИА, 2008. – 360 с. – Текст: непосредственный.

50. Нестеров, А.П. Эпидемиология псевдоэксфолиативной глаукомы / А.П. Нестеров, Е.С. Тачимева. – Текст: непосредственный // III Всероссийская школа офтальмолога: Сб. науч. тр. – М., 2004. – С. 110-117.

51. Пензева, К.В. Клинико-функциональные результаты выполнения первичного заднего капсулорексиса / К.В. Пензева, Ю.В. Тахтаев. – Текст: непосредственный // Практическая медицина. – 2012. – Т. 1, № 4. – С. 288-290.

52. Пензева, К.В. Первичный задний капсулорексис на коротких и длинных глазах: частота макулярных отеков и сроки восстановления барьерной

функции / К.В. Пензева, Ю.В. Тахтаев. – Текст: непосредственный // Вестник Российской Военно-медицинской Академии. – 2012. – Т. 1, № 37. – С. 116-120.

53. Пересыпкин, В.П. Исследование механизма аккомодации глаза человека на основе конечно-элементного моделирования / В.П.Пересыпкин, А.В. Золотарев, К.В. Пересыпкин, Е.А. Иванова. – Текст: непосредственный // Вестник Саратовского государственного аэрокосмического университета. – 2006. – № 1. – С. 176-186.

54. Першин, К.Б. Некоторые современные аспекты лечения катаракты у детей / К.Б. Першин, Н.Ф. Пашинова, А.В. Черкашина. – Текст: непосредственный // Вопросы современной педиатрии. – 2012. – № 2. – С. 68-73.

55. Першин, К.Б. Опыт проведения первичного заднего капсулорексиса при имплантации бифокальных ИОЛ / К.Б. Першин, Н.Ф. Пашинова, М.М. Коновалова, [и др.]. – Текст: непосредственный // Практическая медицина. – 2018. – № 4. – С. 122-124.

56. Потёмкин, В.В. Нестабильность связочного аппарата хрусталика у пациентов с псевдоэксфолиативным синдромом: анализ 1000 последовательных факоэмульсификаций / В.В. Потёмкин, Е.В. Агеева. – Текст: непосредственный // Офтальмологические ведомости. – 2018. – № 1. – С. 41–46.

57. Ронкина, Т.И. Биомеханические свойства капсулы хрусталика при эмметропии и миопии / Т.И. Ронкина, Л.С. Чаброва, Л.М. Борисова, [и др.]. – Текст: непосредственный // Офтальмологический журнал. – 1989. – № 7. – С. 420-425.

58. Руденко, В. А. Выяснение роли морфометрических особенностей глаз в формировании тракционного макулярного отека после факоэмульсификации по поводу возрастной катаракты / В.А. Руденко, Е.Л. Сорокин, В.В. Егоров. – Текст: непосредственный // Офтальмохирургия. – 2013. – № 3. – С. 40-44.

59. Сиденко, Т.Н. Дозирование переднего капсулорексиса с помощью трафаретных полуколец: клинико-экспериментальное исследование: специальность 14.00.08 «Глазные болезни»: автореферат диссертации на

соискание ученой степени кандитдата медицинских наук / Татьяна Николаевна Сиденко; ФГУ «МНТК «Микрохирургия глаза» им. акад. С.Н. Федорова Росмедтехнологии». – М., 2011. – 21 с. – Место защиты: ФГУ «МНТК «Микрохирургия глаза» им. акад. С.Н. Федорова Росмедтехнологии». – Текст: непосредственный.

60. Стебнев, В.С. Непосредственные и отдаленные результаты первичного заднего капсулорексиса при факоэмульсификации / В.С. Стебнев, В.М. Малов, С.Д. Стебнев. – Текст: непосредственный // Вестник Оренбургского государственого университета. – 2011. – № 14 (133). – С. 352-355.

61. Суркова, В.К. Возрастные изменения задней сумки хрусталика и сроки развития ее фиброзной гиперплазии после факоэмульсификации катаракты / В.К. Суркова, М.М. Бикбов, А.А. Акмирзаев. – Текст: непосредственный // Практическая медицина. – 2012. – № 4(59); Т. 1. Офтальмология. – С. 303-306.

62. Тахчиди, Х.П. Клинико-морфологические признаки начальных глазных проявлений псевдоэксфолиативного синдрома / Х.П. Тахчиди, В.В. Агафонова, М.С. Франковска-Герлак, [и др.]. – Текст: непосредственный // Офтальмохирургия. – 2011. – № 1. – С. 59-65.

63. Тахчиди, Х.П. Патология глаза при псевдоэксфолиативном синдроме / Х.П. Тахчиди, Э.Ф. Баринов, В.В. Агафонова, [и др.]. – М.: Офтальмология, 2010. – 156 с. – Текст: непосредственный.

64. Тахчиди, Х.П. Ультразвуковая биомикроскопия в диагностике патологии переднего сегмента глаза / Х.П. Тахчиди, Э.В. Егорова, Д.Г. Узунян. – М., 2007. – 128 с. – Текст: непосредственный.

65. Тачиева, Е.С. Псевдоэксфолиативный синдром: клинико-морфологические особенности, лечение псевдоэксфолиативной глаукомы: специальность 14.00.08 «Глазные болезни»: автореферат диссертации на соискание ученой степени кандидата медицинских наук / Елена Санловна Тачиева. – М., 2004. – 23 с. – Место защиты: Место защиты: ГОУДПО «Российская медицинская академия последипломного образования». – Текст: непосредственный.

66. Терещенко, А.В. Задняя фемто-ассистированная капсулотомия на глазах с силиконовой тампонадой / А.В. Терещенко, Ю.А. Белый, С.К. Демьянченко, [и др.]. – Текст: непосредственный // Катарактальная и рефракционная хирургия. – 2015. – №4. – С. 20-24.

67. Терещенко, А.В. Фемтолазерная капсулотомия в хирургии катаракты у детей (обзор литературы) / А.В. Терещенко, И.Г. Трифаненкова, М.В. Власов. – Текст: непосредственный // Практическая медицина. – 2017. – Т. 1, № 9. – С. 100-103.

68. Терещенко, Ю.А. Спонтанная дислокация заднекамерных интраокулярных линз в позднем послеоперационном периоде: частота, причины, осложнения / Ю.А. Терещенко, С.В. Кривко, Е.Л. Сорокин, [и др.]. – Текст: непосредственный // РМЖ: Клиническая офтальмология. – 2010. – № 3. – С. 100-102.

69. Тимошенко, С.П. Теория упругости / С.П. Тимошенко, Д. Гудьер. – Л.: Наука, 1975. – 576 с. – Текст: непосредственный.

70. Торопыгин, С.Г. Вторичные катаракты после внутрикапсульной имплантации интраокулярных линз: факторы риска и пути профилактики (сообщ. 3) / С.Г. Торопыгин, Е.В. Глушкова. – Текст: непосредственный // Российский офтальмологический журнал. – 2018. – № 2. – С. 103-112.

71. Фабрикантов, О.Л. Предотвращение фимоза кольца капсулорексиса после факоэмульсификации осложненной катаракты / О.Л. Фабрикантов, И.В. Михина. – Текст: непосредственный // Вестник ОГУ. – 2011. – № 14. – С. 237-238.

72. Фабрикантов, О.Л. Симптом «патологической подвижности» задней капсулы / О.Л. Фабрикантов, С.И. Николашин, Е.С. Пирогова. – Текст: непосредственный // Офтальмохирургия. – 2018. – № 3. – С. 13-18.

73. Федоров, С.Н. Ошибки и осложнения при имплантации искусственного хрусталика / С.Н. Федоров, Э.В. Егорова. – М.: МНТК «Микрохирургия глаза», 1992. – 244 с. – Текст: непосредственный.

74. Худяков, А.Ю. Патогенетическая роль витреомакулярных тракций в

формировании макулярного отека после факоэмульсификации катаракты / А.Ю. Худяков, Е.Л. Сорокин, В.А. Руденко. – Текст: непосредственный // Дальневосточный медицинский журнал. – 2011. – № 3. – С. 72-75.

75. Чанг, Д.Ф. Факоэмульсификация при слабости связочного аппарата хрусталика / Д.Ф. Чанг // Фако-чоп и другие продвинутые техники хирургии катаракты. Стратегии хирургии осложнённых катаракт. – М.: Офтальмология, 2018. – 2-е издание. – 414 с. – Текст: непосредственный.

76. Чащина, Е.С. Нарушения положения (дислокации) заднекамерных интраокулярных линз: разновидности, этиопатогенез и клиника / Е.С. Чащина, С.Г. Торопыгин, А.В. Григорян, М.В. Дворянинов. – Текст: непосредственный // Катарактальная и рефракционная хирургия. – 2013. – № 1. – С. 5-9.

77. Чупров, А.Д. Корреляция строения и свойств передней капсулы хрусталика с некоторыми, имеющими значение для хирургии, свойствами хрусталика в целом / А.Д. Чупров, В.В. Подыниногина, А.А. Чернядьев, О.В. Коротышев – Текст: непосредственный // Офтальмохирургия. – 2006. – № 1. – С. 38-41.

78. Школяренко, Н.Ю. Изменения капсульного мешка хрусталика после экстракции катаракты / Н.Ю. Школяренко, Ю.Н. Юсеф. – Текст: непосредственный // Вестник офтальмологии. – 2005. – № 3. – С. 40-43.

79. Щуко, А.Г. Факторы риска и осложнения, возникающие при поздних спонтанных дислокациях комплекса «заднекамерная ИОЛ – капсульный мешок» в стекловидное тело / А.Г. Щуко, О.П. Мищенко, Н.Я. Сенченко, Т.Н. Юрьева. – Текст: непосредственный // Офтальмохирургия. – 2017. – № 1. – С. 21-26.

80. Югай, М.П. Особенности анатомо-топографических и гидродинамических параметров глаза после факоэмульсификации катаракты / М.П. Югай, А.А. Рябцева, У.А. Ширинова. – Текст: непосредственный // Альманах клинической медицины. – 2015. – Т. 36. – С. 9-12.

81. Юрьева, Т.Н. Закономерности и механизмы формирования билатерального псевдоэксфолиативного синдрома / Т.Н. Юрьева. – Текст:

непосредственный // Офтальмохирургия. – 2011. – № 2. – С. 74-80.

82. Abdelwahab, M.T. After-cataract evaluation after using balanced salt solution, distilled deionized water, and 5-fluorouracil with a sealed-capsule irrigation device in the eyes of 4-weekold rabbits / M.T. Abdelwahab, M. Kugelberg, U. Kugelberg, C. Zetterstrom // J. Cataract Refract. Surg. – 2006. – Vol. 32. – P. 1955-1960.

83. Aboobakar, I.F. Exfoliation syndrome; advances in disease genetics, molecular biology, and epidemiology / I.F. Aboobakar, W.M. Johnson, W.D. Stamer [et al.] // Exp. Eye Res. – 2017. – Vol. 154. – P. 88-103.

84. Abraham, A.G. The new epidemiology of cataract / A.G. Abraham, N.G. Condon, E. West Gower // Ophthalmol. Clin. North. Am. – 2006. – Vol. 19; No 4. – P. 415-425.

85. Akman, A. Comparison of various pupil dilatation methods for phacoemulsification in eyes with a small pupil secondary to pseudoexfoliation / A. Akman, G. Yilmaz, S. Oto, Y.A. Akova // Ophthalmology. – 2004. – Vol. 111. – P. 1693-1698.

86. Albrecht, M. The hyalo-capsular zonula / M. Albrecht, G. Eisner // Graefes Arch. Clin. Exp. Ophthalmol. – 1986. – Vol. 218; No 2. – P. 88-92.

87. Al-Nashar, H.Y. Primary posterior capsulotomy in adults with posterior capsule opacification / H.Y. Al-Nashar, A.S. Khalil // J. Cataract Refract. Surg. – 2016. – Vol. 42. – P. 1615-1619.

88. Altintas, A.G.K. Capsule contraction syndrome: Incidence, pathogenesis, prevention and treatment alternatives / A.G.K. Altintas // Tr. Ophtha Open Acc. J. – 2019. – Vol. 2; No 2. – P. 1-5,

89. Altintas, A.G.K. Capsule contraction syndrome in Behcet’s disease / A.G.K. Altintas, D. Dal // Int. J. Ophthalmol. – 2010. – Vol. 3; No 4. – P. 358-360.

90. Altintas, A.G.K. Haptic reposition with laser posterior capsulotomy in eyes with capsular contraction without anterior capsular phimosis / A.G.K. Altintas, C. Ilhan // Madridge J. Ophthalmol. – 2018. – Vol. 3; No 1. – P. 39-41.

91. Altintas, A.G.K. Spontaneous late intraocular lens and capsule tension ring

dislocation / A.G.K. Altintas, A.E. Omay, S. Celik // Turk. J. Ophthalmol. – 2017. – Vol. 47; No 2. – P. 106-109.

92. Altintas, A.G.K. Unusual features of developed capsule contraction syndrome in long-term follow up period / A.G.K. Altintas, P.Y. Ozcan, G. Koklu // J. Glaucoma-Cataract. – 2014. – Vol. 9; No 3. – P. 210-214.

93. Alyahya, G. Exfoliation syndrome in Nordic countries: a comparative histopathological study of Danish and Finnish eyes with absolute glaucoma and uveal melanoma / G. Alyahya, J. Hietanen, S. Heegaard // Acta Ophthalmol. Scand. – 2005. - Vol. 83. – P. 711-715.

94. Ang, A. Retrocapsular lens fragments after uneventful phacoemulsification cataract surgery / A. Ang, V. Menezo i Rallo, L. Shepstone, R.L. Burton // J. Cataract Refract. Surg. – 2004. – Vol. 30. – P. 849-853.

95. Anisimova, N.S. Anterior vitreous detachment: risk factor for intraoperative complications during phacoemulsification / N.S. Anisimova, L.B. Arbisser, N.F. Shilova [et al.] // J. Cataract Refract. Surg. – 2020. – Vol. 46; No 1. – P. 55-62.

96. Aose, M. Influence of intraocular lens implantation on anterior capsule contraction and posterior capsule opacification / M. Aose, H. Matsushima, K. Mukai [et al.] // J. Cataract Refract. Surg. – 2014. – Vol. 40. – P. 2128-2133.

97. Apple, D.J. Evolution and classification of intraocular lenses / D.J. Apple, M.C. Kincaid, N. Mamalis, R.J. Olson // Intraocular lenses: evolution, designs, complications, and pathology. – Baltimore: Williams & Wilkins, 1989. – P. 313-361.

98. Apple, D.J. Surgical prevention of posterior capsule opacification / D.J. Apple, Q. Peng, N. Visessook // J. Cataract Refract. Surg. – 2000. – Vol. 26. – P.180-197.

99. Apple, D.J. Posterior capsule opacification / D.J. Apple, K.D. Solomon, M.R.Tetz [et al.] // Surv. Ophthalmol. – 1992. – Vol. 37. – P. 73-116.

100. Arleo, R.J. Anterior capsular contraction syndrome and PXF / R.J. Arleo, H.H. Arar, R.S. Hoffman / Cataract Refract. Surg. Today. – 2007. – P. 26-29.

101. Arshinoff, S.A. Dispersive-cohesive viscoelastic soft shell technique /

S.A. Arshinoff // J. Cataract Refract. Surg. – 1999. – Vol. 25; No 2. – P. 167-173.

102. Asano, N. A histopathologic study of iris changes in pseudoexfoliation syndrome / N. Asano, U. Schlötzer-Schrehardt, G.O. Naumann // Ophthalmology. – 1995. – Vol. 102; No 9. – P. 1279-1290.

103. Auffarth, G. Cataract surgery in eyes with iridoschisis using the Perfect Pupil iris extension system / G. Auffarth, A.J. Reuland, T. Heger, H.E. Volcker // J. Cataract Refract. Surg. – 2005. – Vol. 31. – P.1877-1880.

104. Auffarth, G.U. Centration and fixation of posterior chamber intraocular lenses in eyes with pseudoexfoliation syndrome; an analysis of explanted autopsy eyes / G.U. Auffarth, K. Tsao, T.A. Wesendahl [et al.] // Acta Ophthalmol. Scand. – 1996. – Vol. 74; No 5. – P. 463-467.

105. Balazs, E.A. Functional anatomy of the vitreous / E.A. Balazs // Duane T.D, Jaeger E.A. Biomedical foundations of ophthalmology. – Lippincott, Philadelphia, 1984; I. – P. 1-16.

106. Balestrazzi, A. Capsule contraction syndrome with a microincision foldable hydrophilic acrylic intraocular lens: Two case reports and review of the literature / A. Balestrazzi, A. Malandrini, G. Martone [et al.] // Case Rep. Ophthalmol. – 2014. – Vol. 5; No 3. – P. 329-335.

107. Banh, A. Lens-specific expression of TGF-beta induces anterior subcapsular cataract formation in the absence of Smad3 / A. Banh, P.A. Deschamps, J. Gauldie [et al.] // Invest. Ophthalmol. Vis. Sci. – 2006. – Vol. 47; No 8. – P. 3450-3460.

108. Bayraktar, Ş. Capsular tension ring implantation after capsulorhexis in phacoemulsification of cataracts associated with pseudoexfoliation syndrome / Ş. Bayraktar, T. Altan, Y. Küçüksümer, Ö.F. Yılmaz // J. Cataract Refract. Surg. – 2001. – Vol. 27. – P. 1620-1628.

109. Belovay, G. Cataract surgery in pseudoexfoliation syndrome / G. Belovay, D. Varma, I. Ahmed // Curr. Opin. Ophthalmol. – 2010. – Vol. 21. – P. 25-34.

110. Berger, E. Beitragezur anatomie des auges in normalem und

pathologischem zustande / E. Berger. – Wiesbaden: Bergmann, 1887. – 210 p.

111. Bergua, A. Visualization of the hyalo-capsular ligament in the living eye / A. Bergua, M. Kuchle // Graefes Arch. Clin. Exp. Ophthalmol. – 2002. – Vol. 240; No 6. – P. 503-505.

112. Berliner, M.L. Biomicroscopy of the eye – slit lamp microscopy of the living eye II / M.L. Berliner. – New York: Paul B. Hoeber, Inc. Medical Book Department of Harper & Brothers, 1949. – 1512 p.

113. Bernal, A. Evidence for posterior zonular fiber attachment on the anterior hyaloids membrane / A. Bernal, J.M. Parel, F. Manns // Invest. Ophthalmol. Vis. Sci. – 2006. – Vol. 44; No.17. – P. 4708-4713.

114. Bertelmann, E. Posterior capsule opacification and anterior capsule opacification / E. Bertelmann, C. Kojetinsky // Curr. Opin. Ophthalmol. – 2001. – Vol. 12; No 1. – P. 35-40.

115. Binkhorst, C.D. Corneal and retinal complications after cataract extraction; the mechanical aspect of endophthalmodonesis / C.D. Binkhorst // Ophthalmology. – 1980. – Vol. 87. – P. 609-617.

116. Birchall, W. Misalignment of flexible iris hook retractors for small pupil cataract surgery: effects on pupil circumference / W. Birchall, A.F. Spencer // J. Cataract Refract. Surg. – 2001. – Vol. 27. – P. 20-24.

117. Bolz, M. Effect of anterior capsule polishing on the posterior capsule opacification – inhibiting properties of a sharp-edged, 3-piece, silicone intraocular lens. Three- and 5-year results of a randomized trial / M. Bolz, R. Menapace, O. Findl // J. Cataract Refract. Surg. – 2006. – Vol. 32. – P. 1513-1520.

118. Bourne, R.R. Causes of vision loss worldwide, 1990-2010: a systematic analysis / R.R. Bourne, G.A. Stevens, R.A. White // Lancet. – 2013. – Vol. 1; No 6. – P.e339–e349.

119. Boyce, J.F. Mathematical modeling of the forces between an intraocular lens and the capsule / J.F. Boyce, G.S. Bhermi, D.J. Spalton, A.R. El-Osta // J. Cataract Refract. Surg. – 2002. – Vol. 28. – P. 1853-1859.

120. Bozkurt, E. Evalution of complications of primary posterior

capsulorhexis / E. Bozkurt, A.T. Yazici, M. Çakir [et al.] // T. Oft. Gaz. – 2008. – Vol. 38; No 3. – P.208-212.

121. Brilakis, H.S. Bilateral dislocation of in-the-bag posterior chamber intraocular lenses in a patient with intermediate uveitis / H.S. Brilakis, J.M. Lustbader // J. Cataract. Refract. Surg. – 2003. – Vol. 29. – P. 2013-2014.

122. Buratto, L. Хирургия катаракты. Переход от экстракапсулярной экстракции катаракты к факоэмульсификации / L. Buratto / пер. с англ. Fabiano Editore. – 1999. – 474 с.

123. Caporossi, A. Histology of anterior capsule fibrosis following phacoemulsification / A. Caporossi, F. Casprini, G.M. Tosi // J. Cataract Refract. Surg. – 1998. – Vol. 24. – P. 1343-1346.

124. Carifi, G. Pseudoexfoliation syndrome and cataract surgery / G. Carifi // Eur. J. Ophthalmol. – 2012. – Vol. 22; No 5. – P. 864-867.

125. Castaneda, V.E. Posterior continuous curvilinear capsulorhexis; an experimental study with clinical applications / V.E. Castaneda, U.F.C. Legler, J.C. Tsai // Ophthalmology. – 1992. – Vol. 99. – P.45-50.

126. Challa, P. Genetics of pseudoexfoliation syndrome / P. Challa // Curr. Opin. Ophthalmol. – 2009. – Vol. 20. – P. 88-91.

127. Chang, D.F. Use of Malyugin pupil expansion device for intraoperative floppy iris syndrome: Results in 30 consecutive cases / D.F. Chang // J. Cataract Refract. Surg. – 2008. – Vol. 34. – P. 835-841.

128. Chang, D.F. Prevention of bag-fixated IOL dislocation in pseudoexfoliation / D.F. Chang // Ophthalmology. – 2002. – Vol. 109; No 11. – P. 1951-1952.

129. Chang, J.S. Cataract surgery with a new fluidics control phacoemulsification system in nanophthalmic Eyes / J.S. Chang, J.C. Ng, V.K. Chan [et al] // Case Rep Ophthalmol. – 2016. – Vol. 7. – P. 218-226.

130. Chawla, J.S. Neodymium: YAG laser parabolic anterior capsulotomy in extreme capsule contraction syndrome / J.S. Chawla, M.H. Shaikh // J. Cataract Refract. Surg. – 1999. – Vol. 25. – P. 1415-1417.

131. Chen, M. Comparison of cumulative dissipated energy between the Infiniti and Centurion phacoemulsification systems / M. Chen, E. Anderson, G. Hill [et al.] // Clin. Ophthalmol. – 2015. – Vol 9. – P. 1367-1372.

132. Choi, M. Effect of number and position of intraocular lens haptics on anterior capsule contraction: A randomized, prospective trial / M. Choi, M.Z. Lazo, M. Kang [et al.] // BMC Ophthalmol. – 2018. – Vol. 18; No 1. – P. 78.

133. Cionni, R.J. Management of profound zonular dialysis or weakness with a new endocapsular ring designed for scleral fixation / R.J. Cionni, R.H. Osher // J. Cataract Refract. Surg. – 1998. – Vol. 24. – P. 1299-1306.

134. Clark, A. Whole population trends in complications of cataract surgery over 22 years in Western Australia / A. Clark, N. Morlet, J.Q. Ng // Ophthalmology. – 2011. – Vol. 18. – P. 1055-1061.

135. Cochener, B. Capsule contraction after continuous curvilinear capsulorhexis: Poly (methyl methacrylate) versus silicone intraocular lenses / B. Cochener, P.L. Jacq, J. Colin // J. Cataract Refract. Surg. – 1999. – Vol. 25. – P. 1362-1369.

136. Conway, R.M. Pseudoexfoliation syndrome: pathological manifestations of relevance to intraocular surgery / R.M. Conway, U. Schlotzer-Schrehardt, M. Kuchle, G.O. Naumann // Clin. Exp. Ophthalmol. – 2004. – Vol. 32; No 2. – P. 199-210.

137. Croft, M.A. Extralenticular and lenticular aspects of accommodation and presbyopia in human versus monkey eyes / M.A. Croft, J.P. McDonald, A. Katz // Invest. Ophthalmol. Vis. Sci. – 2013. – Vol. 54. – P. 5035-5048.

138. Dabrowska-Kloda, K. Incidence and risk factors of late in-the-bag intraocular lens dislocation: evaluation of 140 eyes between 1992 and 2012 / K. Dabrowska-Kloda, T. Kloda, S. Boudiaf [et al.] // J. Cataract Refract. Surg. – 2015. – Vol. 41. – P. 1376-1382.

139. Dark, A.J. Pseudoexfoliative disease of the lens: a study in electron microscopy and histochemistry / A.J. Dark, B.W. Streeten, C.C. Cornwall // Br. J. Ophthalmol. – 1977. – Vol. 61, No 7. – P. 462-472.

140. Davis, D. Late in-the-bag spontaneous intraocular lens dislocation: evaluation of 86 consecutive cases / D. Davis, J. Brubaker, L. Espandar [et al.] // Ophthalmology. – 2009. – Vol. 116; No 4. – P. 664-670.

141. Davison, J.A. Capsule contraction syndrome / J.A. Davison // J. Cataract Refract. Surg. – 1993. – Vol. 19. – P. 582-589.

142. De Groot, V. Lack of fluorophotometric evidence of aqueous-vitreous barrier disruption after posterior capsulorhexis / V. De Groot, M. Hubert, J.A. Van Best // J. Cataract Refract. Surg. – 2003. – Vol. 29. – P. 2330-2338.

143. De Groot, V. In vitro study on the closure of posterior capsulorrhexis in the human eye / V. De Groot, G.F. Vrensen, B. Willekens [et al.] // Invest. Ophthalmol. Vis. Sci. – 2003. – Vol. 44; No 5. – P. 2076-2083.

144. Deacon, J. Foldable intraocular lens and method of making / J. Deacon, D.J. Shepherd, D.G. Brady, M.L. Paul. – Patent No.: US 8,382,832 B2: (26.02.2013).

145. Deokule, S.P. Neodymium: YAG laser anterior capsulotomy for capsular contraction syndrome / S.P. Deokule, S.S. Mukherjee, C.K. Chew // Ophthalmic Surg. Lasers Imaging. – 2006. – Vol. 37; No 2. – P. 99-105.

146. Dick, H.B. Femtosecond laser–assisted technique for performing bag-in-the-lens intraocular lens implantation / H.B. Dick, A.P. Canto, W. Culbertson, T. Schultz // J. Cataract Refract. Surg. – 2013. – Vol. 39. – P. 1286-1290.

147. Dick, H.B. Femtosecond laser-assisted pediatric cataract surgery: Bochum formula / H.B. Dick, D. Schelenz, T. Schultz // J. Cataract Refract. Surg. – 2015. – Vol. 41; No 4. – P. 821-826.

148. Dinsmore, S.C. Modified stretch technique for small pupil phacoemulsification with topical anesthesia / S.C. Dinsmore // J. Cataract Refract. Surg. – 1996. – Vol. 22. – P. 27-30.

149. Dong, J. Anterior lens capsule and epithelium thickness measurements using spectral-domain optical coherence tomography / J. Dong, Y. Jia, Y. Zhang [et al.] // BMC Ophthalmology. – 2017. – Vol. 17. – P. 94.

150. Droslum, L. Cataract and glaucoma surgery in pseudoexfoliation syndrom: A review / L. Droslum, A. Ringvold, B. Nicolaissen // Acta Ophthalmol.

Scand. – 2007. – Vol. 85. – P. 810-821.

151. Droslum, L. Results and complications after extracapsular cataract extraction in eyes with pseudoexfoliation syndrome / L. Droslum, E. Haaskjold, M. Davanger // Acta Ophthalmol. (Copenh). – 1993. – Vol. 73. – P. 771-776.

152. Dupps, W.J. Diamond iris retractor configuration for small-pupil extracapsular or intracapsular cataract surgery / W.J. Dupps, T.A. Oetting // J. Cataract Refract. Surg. – 2004. – Vol. 30. – P. 2473-2475.

153. Dvorak-Theobald, G. Pseudo-exfoliation of the lens capsule: relation to ‘true’ exfoliation of the lens capsule as reported in the literature and role in the production of glaucoma capsulocuticulare / G. Dvorak-Theobald // Am. J. Ophthalmol. – 1954. – Vol. 37, No 1. – P. 1-12.

154. Egger, A. Die zonula zinnii des menschen nach untersuchungen von leichenaugen am spaltlampenmikroskop / A. Egger // Albrecht von Graefes Arch. Clin. Exp. Ophthalmol. – 1924. – Vol. 113; No 1. – P. 1-15.

155. Eisner, G. Biomicroscopy of the peripheral fundus / G. Eisner. – Berlin: Springer, 1973. – 192 p.

156. Ekström, C. Pseudoexfoliation and cataract surgery: a population-based 30-year follow-up study / C. Ekström, A. Botling Taube // Acta Ophthalmol. – 2015. – Vol.93; No 8. – P.774-777.

157. Ekström, C. Pseudoexfoliation as a risk factor forprevalent open-angle glaucoma / C. Ekström, A. Alm // Acta Ophthalmol (Oxf). – 2008. – Vol. 86; No 7. – P. 741-746.

158. Elhawy, E. Pseudoexfoliation syndrome, a systemic disorder with ocular manifestations / E. Elhawy, G. Kamthan, C.Q. Dong, J. Danias // J. Hum. Genomics. – 2012. – No 10. – P. 6-22.

159. Ellis, F.J. Management of pediatric cataract and lens opacities / F.J. Ellis // Curr. Opin. Ophthalmol. – 2002. – Vol. 13. – P. 33-37.

160. Erggelet, H. Klinische befundebeifokaler beleuchtungmit der gullstrandschen nernstspaltlampe / H. Erggelet // Klin Monatsbl Augen. – 1914. – Vol. 53. – P. 449-470.

161. Eucebio, C. Rapid assessment of avoidable blindness in Negros Island and Antique District, Philippines / C. Eucebio, H. Kuper, S. Polack [et al.] // Br. J. Ophthalmol. – 2007. – Vol. 91. – P. 1588-1592.

162. Faschinger, C.W. Complete capsulorhexis opening occlusion despite capsular tension ring implantation / C.W. Faschinger, M. Eckhardt // J. Cataract Refract. Surg. – 1999. – Vol. 25. – P. 1013-1015.

163. Fernández-Buenaga, R. Late in-the-bag intraocular lens dislocation requiring explantation: risk factors and outcomes / R. Fernández-Buenaga, J.L. Alio, Pérez- A.L. Ardoy [et al.] // Eye. – 2013. – Vol. 27; No 7. – P. 795-802.

164. Fine, I.H. Phacoemulsification in the presence of pseudoexfoliation: Challenges and options / I.H. Fine, R.S. Hoffman // J. Cataract Refract. Surg. – 1997. - Vol.23. – P. 160-165.

165. Fontana, L. Cataract surgery in patients with pseudoexfoliation syndrome: current updates / L. Fontana, M. Coassin, A. Iovieno [et al.] // Clin. Ophthalmol. – 2017. – Vol. 11. – P. 1377-1383.

166. Forsius, H. Exfoliation syndrome in various ethnic populations / H. Forsius // Acta. Ophthalmol. Suppl. – 1988. – Vol. 184. – P. 71-85.

167. Framme, C. Delayed intraocular lens dislocation after neodymium: YAG capsulotomy / C. Framme, H. Hoerauf, J. Roider, H. Laqua // J. Cataract Refract. Surg. – 1998. – Vol. 24. – P. 1541-1543.

168. Framme, C. Retinal complications after damaging the vitreolenticular barrier / C. Framme, S. Wolf // Ophthalmologica. – 2012. – Vol. 227, No 1. – P. 20-33.

169. Freissler, K. Spontaneous dislocation of the lens in pseudoexfoliation syndrome / K. Freissler // Arch. Ophthalmol. – 1995. – Vol. 113; No 9. – P. 1095.

170. Galand, A. Posterior capsulorhexis in adult eyes with intact and clear capsules / A. Galand, F. van Cauwenberge, J. Moosavi // J. Cataract Refract. Surg. – 1996. – Vol. 22. – No 4. – P. 458-461.

171. Gao, Y. Influences of anterior capsule polishing on effective lens position after cataract surgery: A randomized controlled trial / Y. Gao, G.F. Dang,

X. Wang [et al.] // Int. J. Clin. Exp. Med. – 2015. – Vol. 8; No 8. – P. 13769-13775.

172. Georgopoulos, M. After-cataract in adults with primary posterior capsulorhexis / M. Georgopoulos, R. Menapace, O. Findl [et al.] // J. Cataract Refract. Surg. – 2003 – Vol. 29; No 5. – P. 955-960.

173. Georgopoulos, M. Posterior continuous curvilinear capsulorhexis with hydrogel and silicone intraocular lens implantation: development of capsulorhexis size and capsule opacification / M. Georgopoulos, R. Menapace, O. Findl [et al.] // J. Cataract Refract. Surg. – 2001. – Vol. 27. – P. 825-832.

174. Gerten, G. Treating capsule contraction syndrome with a femtosecond laser / G. Gerten, M. Schultz, U. Oberheide // J. Cataract Refract. Surg. – 2016. – Vol. 42. – P. 1255-1261.

175. Gibran, S.K. Primary posterior continuous capsulorhexis; a new technique / S.K. Gibran, S. Jungkim, B. Patil // Br. J. Ophthalmol. – 2006. – Vol. 90. – No 5. – P. 655-656.

176. Gimbel, H.V. The history of the capsulorhexis technique / H.V. Gimbel // Cataract Refract. Surg. Today. – 2007. – P. 39-41.

177. Gimbel, H.V. Late in-the-bag intraocular lens dislocation: incidence, prevention, and management / H.V. Gimbel, G.P. Condon, T. Kohnen [et al.] // J. Cataract Refract. Surg. – 2005. – Vol. 31. – P. 2193-2204.

178. Gimbel, H.V. Intraocular lens optic capture / H.V. Gimbel, B.M. DeBroff // J. Cataract Refract. Surg. – 2004. – Vol. 30. – P. 200-206.

179. Gimbel, H. Development, advantages and methods of continuous circular capsulorhexis technique / H. Gimbel, T. Neuhann // J. Cataract Refract Surg. – 1990. – Vol. 16. – P. 31-37.

180. Gimbel, H.V. Endophthalmitis: immediate management using posterior capsulorhexisand anterior vitrectomy through reopened cataract surgery incision / H.V. Gimbel // J. Cataract Refract. Surg. – 1997. – Vol. 23. – P. 27-31.

181. Gimbel, H.V. Posterior capsule tears using phacoemulsification-causes, prevention and management / H.V. Gimbel // Eur. J. Implant. Refract. Surg. – 1990. – Vol. 2. – P. 63-69.

182. Gimbel, H.V. Posterior capsulorhexis with optic capture: maintaining a clear visual axis after pediatric cataract surgery / H.V. Gimbel, B.M. DeBroff // J. Cataract Refract. Surg. – 1994. – Vol. 20. – P. 658-664.

183. Gimbel, H.V. Management of zonular dialysis in phacoemulsification and IOL implantation using the capsular tension ring / H.V. Gimbel, R. Sun, J.P. Heston // Ophthalmic Surg. Lasers. – 1997. – Vol. 28. – P. 273-281.

184. Glasser, A. Presbyopia: a view / A. Glasser, P.L. Kaufman // Med. J. – 2001. – Vol. 2; No 8. – P. 1-14.

185. Goldberg, D. Computer-animated model of accommodation and presbyopia / D. Goldberg // J. Cataract Refract. Surg. – 2015. – Vol. 41. – P. 437-445.

186. Greenburg, D.L. Capsule-splitting phenomenon during capsulorhexis in pseudoexfoliation / D.L. Greenburg, E.B. Coan // J. Cataract Refract. Surg. – 2015. – Vol. 41. – P. 1306-1309.

187. Grieshaber, M.C. Posterior vertical capsulotomy with optic entrapment of the intraocular lens in congenital cataracts – prevention of capsule opacification / M.C. Grieshaber, A. Pienaar, R. Stegmann // J. Cataract Refract. Surg. – 2005. – Vol. 31; No 5. – P. 886-894.

188. Gross, J.G. In-the-bag intraocular lens dislocation / J.G. Gross, G.T. Kokame, D.V. Weinberg // Am. J. Ophthalmol. – 2004. – Vol. 137; No 4. – P. 630-635.

189. Gupta, S. Hook and flip technique: for phacoemulsification in non-rotating nuclei and posterior polar cataracts / S. Gupta, H. Selvan, S. Khokhar // International Ophthalmology. – 2018. doi:10.1007/s10792-018-0928-9.

190. Haeussler-Sinangin, Y. Primary posterior capsulotomy in femtosecond laser–assisted cataract surgery: In vivo spectral-domain optical coherence tomography study / Y. Haeussler-Sinangin, T. Schultz, E. Holtmann, H.B. Dick // J. Cataract Refract. Surg. – 2016. – Vol. 42; No 9. – P. 1339-1344.

191. Halpern, B.L. The incidence of atonic pupil following cataract surgery / B.L. Halpern, M.A. Pavilack, S.P. Gallagher // Arch. Ophthalmol. – 1995. – Vol. 113. – P. 448-450.

192. Hanemoto, T. Nucleus division without rotation: Umbrella technique / T. Hanemoto, T. Kozawa // ASCRS•ASOA Symposium and Congress: acts. – Boston, 2014.

193. Hansen, S. Progressive constriction of the anterior capsular opening following intact capsulorhexis / S. Hansen, A. Crandall, R. Olson // J. Cataract Refract. Surg. – 1993. – Vol. 19. – P. 77-82.

194. Hara, T. Anterior capsular opacification after endocapsular cataract surgery / T. Hara, N. Azuma, K. Chiba [et al.] // Ophthalmic Surgery. – 1992. – Vol. 23; No 2. - P. 94-98.

195. Haripriya, A. Long-term posterior capsule opacification reduction with square-edge polymethylmethacrylate intraocular lens / A. Haripriya, D.F. Chang, B. Vijayakumar [et al.] // Ophthalmology. – 2017. – Vol. 124; No 3. – P. 295-302.

196. Hayashi, H. Anterior capsule contraction and intraocular lens dislocation in eyes with pseudoexfoliation syndrome / H. Hayashi, K. Hayashi, F. Nakao, F. Hayashi // Br. J. Ophthalmol. – 1998. – Vol. 82. – P. 1429-1432.

197. Hayashi, K. Comparison of the stability of 1-piece and 3-piece acrylic intraocular lenses in the lens capsule / K. Hayashi, H. Hayashi // J. Cataract. Refract. Surg. – 2005. – Vol. 31. – P. 337-342.

198. Hayashi, K. Possible predisposing factors for in-the-bag and out-of-the-bag intraocular lens dislocation and outcomes of intraocular lens exchange surgery / K.Hayashi, A.Hirata, H.Hayashi // Ophthalmology. – 2007. – Vol. 114; No 5. – P. 969-975.

199. Hayashi, K. Corneal endothelial damage after cataract surgery in eyes with pseudoexfoliation syndrome / K. Hayashi, S. Manabe, K. Yoshimira, H. Kondo // J. Cataract Refract. Surg. – 2013. – Vol. 39. – P. 881-887.

200. Hayashi, K. A classification system of intraocular lens dislocation sites under operating microscopy, and the surgical techniques and outcomes of exchange surgery / K. Hayashi, S. Ogawa, S. Manabe [et al.] // Graefes Arch. Clin. Exp. Ophthalmol. – 2016. – Vol. 254. – P. 505-513.

201. Hayashi, Y. Immunohistologic study of interleukin-1, transforming

growth factor-β, and α-smooth muscle actin in lens epithelial cells in diabetic eyes / Y. Hayashi, S. Kato, T. Maeda [et al.] // J. Cataract Refract. Surg. – 2005. – Vol. 31. – P. 2187-2192.

202. Helvacioglu, F. Ozil IP torsional mode versus combined torsional/longitudinal microcoaxial phacoemulsification / F. Helvacioglu, Z. Tunc, C.Yeter [et al.] // Eur. J. Ophthalmol. 2012. – Vol. 22. – P. 936-942.

203. Hogan, M.J. The vitreous: its structure in relation to the ciliary body and retina / M.J. Hogan // Invest. Ophthalmol. – 1963. – Vol. 2. – P. 418-445.

204. Hogan, M.J. Histology of the Human Eye / M.J. Hogan, J.A. Alvarado, E. Weddell. – Philadelphia: WB Saunders, 1971. – 687 p.

205. Holladay, J.T. Visual acuity measurements / J.T. Holladay // J. Cataract Refract. Surg. – 2004. – Vol. 30; No 2. – P. 287-290.

206. Hugkulstone, C. E. Suction posterior capsulorhexis: an audit of 15-years' experience / C.E. Hugkulstone // Br. J. Ophthalmol. – 2014. – Vol. 99; No 3. – P. 396-400.

207. Hyams, M. Intraoperative complications of phacoemulsification in eyes with and without pseudoexfoliation / M. Hyams, N. Mathalone, M. Herskovitz // J. Cataract Refract. Surg. – 2005. – Vol. 31. – P. 1002-1005.

208. Iliescu, I.M. Posterior capsule opacification and Nd-YAG rates evaluation in a large series of pseudophakic cases / I.M. Iliescu, M.A. Constantin, C. Cozma [et al.] // Roman. J. Ophthalmol. – 2017. – Vol. 64. – P. 267-274.

209. Inazumi, K. Ultrasound biomicroscopic classification of zonules in exfoliation syndrome / K. Inazumi, D. Takahashi, T. Taniguchi, T. Yamamoto // Jpn. J. Ophthalmol. – 2002. – Vol. 46. – P. 502-509.

210. Ishibashi, T. Histopathologic study of anterior capsule opacification in pseudophakic eyes. [Article in Japanese] / T. Ishibashi, H. Araki, S. Sugai [et al.] // Nippon Ganka Gakkai Zasshi. – 1993. – Vol. 97; No 4. – P. 460-466.

211. Izak, A.M. Singlepiece hydrophobic acrylic intraocular lens explanted within the capsular bag: case report with clinicopathological correlation / A.M.Izak, L. Werner, S.K. Pandey [et al.] // J. Cataract Refract. Surg. – 2004. – Vol. 30. –

P. 1356-1361.

212. Jacob, S. Efficacy of a capsular ten-sion ring for phacoemulsification in eyes with zonular dialysis / S. Jacob, A. Agarwal // J. Cataract Refract. Surg. – 2003. – Vol. 29. – P. 315-321.

213. Jakobsson, G. Late dislocation of in-the-bag and out-of-the bag intraocular lenses: ocular and surgical characteristics and time to lens repositioning / G. Jakobsson, M. Zetterberg, M. Lundström [et al.] // J. Cataract Refract. – 2010. – Vol. 36. – P. 1637-1644.

214. Jehan, F.S. Spontaneous late dislocation of intraocular lens within the capsular bag in pseudoexfoliation patients / F.S. Jehan, N. Mamalis, A. Crandall // Opthtalmology. – 2001. – Vol. 108. – P. 1727-1731.

215. Jerndal, T. Open angle glaucoma and the pseudo-exfoliation syndrome / T. Jerndal // Glaucoma / Ed. by J.E. Cairns. – Vol. II. London: Grune & Stratton, 1986. – P. 661-677.

216. Jin, G.J.C. Changing indications for and improving outcomes of intraocular lens exchange / G.J.C. Jin, A.S. Crandall, J.J. Jones // Am. J. Ophthalmol. – 2005. – Vol. 140; No 4. – P. 688.e1–688.e9.

217. Jonas, J.B. Cataract surgery combined with transpupillary silicone oil removal through planned posterior capsulotomy / J.B. Jonas, W.M. Budde, S. Panda-Jones // Ophthalmology. – 1998. – Vol. 105. – P. 1234-1237.

218. Jonasson, F. From epidemiology to lysyl oxidase like one (LOXL1) polymorphisms discovery: phenotyping and genotyping exfoliation syndrome and exfoliation glaucoma in Iceland / F. Jonasson // Acta Ophthalmol. – 2009. – Vol. 87; No 5. – P. 478-487.

219. Jones, J.J. Indications and outcomes of intraocular lens exchange during a recent 5-year period / J.J. Jones, Y.J. Jones, G.J.C. Jin // Am. J. Ophthalmol. – 2014. – Vol. 157; No1. – P. 154-162.

220. Joo, C.K. Capsular opening contraction after continuous curvilinear capsulorhexis and intraocular lens implantation / C.K. Joo, J.A. Shin, J.H. Kim // J. Cataract Refract. Surg. – 1996. – Vol. 22. – P. 585-590.

221. Jorge, P.A. Long-term efficiency of cataract surgery with hydrophilic acrylic Ioflex intraocular lens / P.A. Jorge, C.R. Koch, D. Jorge, N. Kara-Junior // Clinics. – 2017. – Vol.72; No 9. – P. 543-546.

222. Kalauz, M. Posterior capsule opacification and Nd:YAG rates with two acrylic intraocular lenses after age-related cataract treatment: Three-year Results / M. Kalauz, S. Masnec, R. Kordić [et al.] // Seminars in Ophthalmology. – 2016. – Vol. 33; No 3. – P. 395-401.

223. Kang, J. Demographic and geographic features of exfoliation glaucoma in 2 United States-based prospective cohorts / J. Kang, S. Loomis, J. Wiggs [et al.] // Ophthalmology. – 2012. – Vol. 119; No 1. – P. 27-35.

224. Kanter, Y.C. Simplified primary posterior capsulotomy technique / Y.C. Kanter // J. Am. Intraocul. Implant. Soc. – 1984. – No 10. – P. 228-231.

225. Kanthan, G.L. Pseudoexfoliation Syndrome and the long-term incidence of cataract and cataract surgery: The Blue Mountain Eye Study / G.L. Kanthan, P. Mitchell, G. Burlutsky // Am. J. Ophthalmol. – 2013. – Vol. 155. – P. 83-88.

226. Kara, N. Which procedure has more effect on macular thickness: primary posterior continuous capsulorhexis (PPCC) combined with phacoemulsification or Nd:YAG laser capsulotomy? / N. Kara, A.T. Yazici, E. Bozkurt [et al.] // Int. Ophthalmol. – 2011. – Vol. 31. – P. 303-307.

227. Kastelan, S. Pseudoexfoliation syndrome and cataract surgery / S. Kastelan, M.Busic // Ophthalmologia Croatica. – 2003. – Vol. 11. – P. 37-40.

228. Kastelan, S. Cataract surgery in eyes with pseudoexfoliation (PEX) syndrome / S. Kastelan, M. Tomic, R. Kordic // J. Clinic. Experiment. Ophthalmol. – 2013. – S1:009.

229. Kato, K. Apoptotic cell death in rabbit lens after lens extraction / K. Kato, D. Kurosaka, T. Nagamoto // Invest. Ophthalmol. Vis. Sci. – 1997. – Vol. 38; No 11. – P. 2322-2330.

230. Kato, S. Risk factors for contraction of the anterior capsule opening after cataract surgery / S. Kato, T. Suzuki, Y. Hayashi // J. Cataract Refract. Surg. – 2002. – Vol. 28. – P. 109-112.

231. Kawasaki, S. Disruption of the posterior chamber-anterior hyaloid membrane barrier during phacoemulsification and aspiration as revealed by contrast-enhanced magnetic resonance imaging / S. Kawasaki, T. Suzuki., M. Yamaguchi // Arch Ophthalmol. – 2009. – Vol. 127; No 4. – P. 465-470.

232. Kawasaki, S. Influence of elevated intraocular pressure on the posterior chamber–anterior hyaloid membrane barrier during cataract operations / S. Kawasaki, Y. Tasaka, T. Suzuki [et al.] // Arch. Ophthalmol. – 2011. – Vol. 129; No 6. – P. 6751-6757.

233. Kim, D.B. Cross chop: Modified rotationless horizonal chop technique for weak zonules / D.B. Kim // J. Cataract Refract. Surg. – 2009. – Vol. 35. – P. 1335-1337.

234. Kim, D.B. Double-chop: Modified-chop technique eliminating ultrasonic energy and vacuum for lens fragmentation / D.B. Kim // J. Cataract Refract. Surg. – 2016. – Vol. 42. – P. 1402-1407.

235. Kim, H.D. Complete occlusion of anterior capsulorhexis after uneventful cataract surgery, treated with YAG laser capsulotomy / H.D. Kim, J.M. Kim, J.J. Jung // BMC Ophthalmol. – 2017. – Vol. 17; No 1. – P. 233.

236. Kim, M. Anterior chamber configuration changes after cataract surgery in eyes with glaucoma / M. Kim, K.H. Park, T.W. Kim, D.M. Kim // Korean J. Ophthalmol. – 2012. – Vol. 26; No 2. – P. 97-103.

237. Kim, S.S. Management of dislocated intraocular lenses / S.S. Kim, W.E. Smiddy, W. Feuer, W. Shi // Ophthalmology. – 2008. – Vol. 115; No 10. – P. 1699-1704

238. Kim, S.Y. Effect of haptic material and number of intraocular lens on anterior capsule contraction after cataract surgery / S.Y. Kim, J.W. Yang, Y.C. Lee, S.Y. Kim // Korean J. Ophthalmol. – 2013. – Vol. 27. – No 1. – P. 7-11.

239. Kimura, W. Significance of lens epithelial cell removal / W. Kimura // Atarashii Ganka. – 1996. – Vol. 13. – P. 1903-1907.

240. Kleiman, N.J. Lens / N.J. Kleiman, B.V. Worgul // Duane's Foundations of Clin. Ophthalmol / Eds. by W. Tasman, E.A. Jaeger. – 2007. – Vol. 1, Ch. 15. –

P. 1-39.

241. Klysik, A. Axial length of the eyeball is important in secondary dislocation of the intraocular lens, capsular bag, and capsular tension ring complex / A. Klysik, K. Kaszuba-Bartkowiak, P. Jurowski // J. Ophthalmology. – 2016. – Vol. 2016. – Article ID 6431438. – 5 p.

242. Koch, D.D. Retrospective comparison of techniques to prevent secondary cataract formation after posterior chamber intraocular lens implantation in infants and children / D.D. Koch, T. Kohnen // J. Cataract. Refract. Surg. – 1997. – Vol. 23. – P. 657-663.

243. Koizumi, K. Peeling the fibrous membrane from the anterior capsule for capsulorhexis contraction afterphacoemulsification in aphakic patients / K. Koizumi, A. Watanabe, N. Koizumi, S. Kinoshita // J. Cataract Refract. Surg. – 2002. – Vol. 28. – P. 1728-1732.

244. Koplin, R.S. In situ nuclear disassembly: Efficient phacoemulsification without nuclear rotation using lateral sweep sculpting and in situ cracking techniques / R.S. Koplin, J.E. Anderson, J.A. Seedor, D.C. Ritterband // J. Cataract Refract. Surg. – 2009. – Vol. 35. – P. 1487-1491.

245. Koretz, J.F. Model of the accommodative mechanism in the human eye / J.F. Koretz, G.H. Handelman // Vis. Res. – 1982 – Vol. 22. – P. 917-922.

246. Kraff, M.C. Factors affecting pseudophakic cystoid mascular edema: Five randomized trials / M.C. Kraff, D.R. Sanders, L.M. Jampol, H.L. Lieberman // J. Am. Intraocul. Implant Soc. – 1985. – Vol. 11. – P. 380-385.

247. Krause, U. Intraocular lens with pseudo-exfoliation material on its surface / U. Krause // Eur. J. Implant Refract. Surg. – 1989. – Vol. 1; No 3. – P. 211.

248. Krėpštė, L. Possible predisposing factors for late intraocular lens dislocation after routine cataract surgery / L. Krėpštė, L. Kuzmienė, A. Miliauskas, I. Janulevičienė // Medicina. – 2013. – Vol. 49; No 5. – P. 229-234.

249. Kristianslund, O. Does cataract surgery reduce the long-term risk of glaucoma in eyes with pseudoexfoliation syndrome? / O. Kristianslund, A.E. Østern, M. Råen [et al.] //Acta Ophthalmol. – 2016. – Vol. 94; No 3. – P. 261-265.

250. Kuchle, M. Pseudoexfoliation syndrome and secondary cataract / M. Kuchle, A. Amberg, P. Martus // Br. J. Ophthalmol. – 1997. – Vol. 81; No 10. – P. 862-866.

251. Küchle, M. Anterior chamber depth and complications during cataract surgery in eyes with pseudo-exfoliation syndrome / M. Küchle, A. Viestenz, P. Martus // Am. J. Ophthalmol. – 2000. – Vol. 129; No 3. – P. 281-285.

252. Kuchle, M. Blood aqueous barrier in pseudoexfoliation syndrome: Evaluation by immunohistochemical staining of endogenous albumin / M. Kuchle, S.A. Vinores, J. Mahlow, W.R. Green // Graefes Arch. Clin. Exp. Ophthalmol. – 1996. – Vol. 234; No 1. – P. 12-18.

253. Kuechle, M. Protein quantification and electrphoresis in aqueous humor of pseudoexfoliation eyes / M. Kuechle, S.T. Ho, N.X. Nguyen // Invest. Ophthalmol. Vis. Sci. – 1994. – Vol. 35; No 2. – P. 748-752.

254. Kuechle, M. Quantitative assessment of aqueous flare and aqueous ‘cells’ in pseudoexfoliation syndrome / M. Kuechle, N.X. Nguyen, F. Horn, G.O. Naumann // Acta Ophthalmol. – 1992. – Vol. 70; No 2. – P. 201-218.

255. Kumar, A. In the bag IOL dislocation following uncomplicated phacoemulsification / A. Kumar, M. Freeman, V. Kumar, U.S. Ramanathan // Cont. Lens Anterior Eye. – 2008. – Vol. 31; No 2. – P. 03-106.

256. Kunikata, H. Successful removal of large intraocular foreign body by 25-gauge microincision vitrectomy surgery / H. Kunikata, M. Uematsu, T. Nakazawa // J. Ophthalmol. – 2011. – Vol. 2011. – Article ID 940323. – 4 p.

257. Kurz, S. Capsular bag shrinkage after implantation of a capsular tension ring / S. Kurz, F. Krummenauer, P. Hacker [et al.] // J. Cataract Refract. Surg. – 2005. – Vol. 31, No 10. – P. 1915-1920.

258. Lam, D.S.C. Phacoemulsification, primary posteriorcapsulorhexis, and capsular intraocular lens implantation for uveitic cataract / D.S.C. Lam, R.W.K. Law, A.K.K. Wong //J. Cataract Refract. Surg. – 1998. – Vol. 24. – P. 1111-1118.

259. Lanzl, I.M. Ciliary body detachment caused by capsule contraction / I.M. Lanzl, C. Kopp // J. Cataract Refract. Surg. – 1999. – Vol. 25. – P. 1412-1414.

260. Larkin, G.B. Phacoemulsification and silicone oil removal through a single corneal incision / G.B. Larkin, C.J. Flaxel, P.K. Leaver // Ophthalmology. – 1998. – Vol. 105. – P. 2023-2027.

261. Lee, D.H. Effect of a capsular tension ring on the shape of the capsular bag and opening and the intraocular lens / D.H. Lee, H.-Y. Lee, K.H. Lee [et al.] // J. Cataract Refract. Surg. – 2001. – Vol. 27; No 3. – P. 452-456.

262. Lee, D.H. Effect of a capsular tension ring on intraocular lens decentration and tilting after cataract surgery / D.H. Lee, S.C. Shin, C.K. Joo // J. Cataract Refract. Surg. – 2002. – Vol. 28. – P.838-846.

263. Leon, P. An evaluation of intraoperative and postoperative outcomes of torsional mode versus longitudinal ultrasound mode phacoemulsification: a Metaanalysis / P. Leon, I. Umari, A. Mangogna [et al.] // Int. J. Ophthalmol. – 2016. – Vol. 9. – P. 890-897.

264. Leydolt, C. Comparison of posterior capsule opacification development with 2 single-piece intraocular lens types / C. Leydolt, D. Schartmüller, L. Schwarzenbacher [et al.] // J. Cataract Refract. Surg. – 2017. – Vol. 43. – P. 774-780.

265. Lim, M.C. Late onset lens particle glaucoma as a consequence of spontaneous dislocation of an intraocularlens in pseudoexfoliation syndrome / M.C. Lim, E.A. Doe, D.T. Vroman [et al.] // Am. J. Ophthalmol. – 2001. – Vol. 132; No 2. – P. 261-263.

266. Limburg, H. Review of recent surveys on blindness and visual impairment in Latin America / H. Limburg // Br. J. Ophthalmol. – 2008. – Vol. 92. – P. 315-319.

267. Lindberg, J.G. Kliniska underesokningar over depigmenteringen av pupillarranden och genomlysbarheten av iris vid fall av aldeersstrarr samt I normala ogon hos gamla personer. [Clinical studies of depigmentation of the pupillary margin and transillumination of the iris in cases of senile cataract and also in normal eyes of the aged] / J.G. Lindberg // Thesis, Helsinki. – Finland: Helsinki University, 1917.

268. Liu, E. Pathologic evidence of pseudoexfoliation in cases of in-the-bag intraocular lens subluxation or dislocation / E. Liu, S. Cole, L. Werner [et al.] //

J. Cataract Refract. Surg. – 2015. – Vol. 41. – P. 929-935.

269. Liu, X. Phacoemulsification combined with posterior capsulorhexis and anterior vitrectomy in the management of malignant glaucoma in phakic eyes / X. Liu, M. Li, B. Cheng [et al.] // Acta Ophthalmol. – 2013. – Vol. 91. – P. 660-665.

270. Lohmann, C. Сравнение различных интраокулярных линз с точки зрения миграции эпителиальных клеток и помутнения задней капсулы хрусталика в эксперименте / C. Lohmann, S. Hunner // Современные технологии хирургии катаракты: Сб. науч. ст. – М., 2004. – С. 212-214.

271. Lorente, R. Management of late spontaneous in-the-bag intraocular lens dislocation: retrospective analysis of 45 cases / R. Lorente, V. de Rojas, P. Vazquez De Parga [et al.] // J. Cataract Refract. Surg. – 2010. – Vol. 36; No 8. – P. 1270-1282.

272. Los, L.I. Presence of collagen IV in the ciliary zonules of the human eye / L.I. Los, R.J. van der Worp, M.J. van Luyn, J.M. Hooymans // J. Histochem. Cytochem. – 2004. – Vol. 52; No 6. – P. 789-795.

273. Lu, Y. Adhesion of the posterior capsule to different intraocular lenses following cataract surgery / Y. Lu // Acta Ophthalmol. – 2016. – Vol. 94. – P. e16-e25.

274. Lundberg, B. Intracameral mydriatics in phacoemulsification cataract surgery / B. Lundberg, A. Behndig // J. Cataract Refract. Surg. – 2003. – Vol. 29. – P. 2366-2371.

275. Lundström, M. Decreasing rate of capsule complications in cataract surgery / M. Lundström, A. Behndig, M. Kugelberg [et al.] //J. Cataract Refract. Surg. – 2011. – Vol. 37; No 10. – P. 1762-1767.

276. Luo, Y. Primary posterior capsulorhexis with anterior vitrectomy in preventing posterior capsule opacification in pediatric cataract microsurgery / Y. Luo, Y. Lu, G. Lu, M. Wang // Microsurgery. – 2008. – Vol. 28; No 2. – P. 113-116.

277. Lutjen-Drecoll, E. Morphology and accommodative function of the vitreous zonule in human and monkey eyes / E. Lutjen-Drecoll, P.L. Kaufman, R. Wasielewski // Invest. Ophthalmol. Vis. Sci. – 2010. – Vol. 51. – P. 1554-1564.

278. Lytvynchuk, L.M. Evaluation of intraocular lens position during

phacoemulsification using intraoperative spectral domain optical coherence tomography / L.M. Lytvynchuk, C.G. Glittenberg, C.I. Falkner-Radler [et al.] // J. Cataract Refract. Surg. – 2016. – Vol. 42. – P. 694-702.

279. Mahdy, M.A. Phacoemulsification in cases of pseudoexfoliation using in situ nuclear disassembly without nuclear rotation / M.A. Mahdy // Oman J. Ophthalmol. – 2012. – Vol. 5. – P. 83-86.

280. Maloof, A. Selective and specific targeting of lens epithelial cells during cataract surgery using sealed-capsule irrigation / A. Maloof, G. Neilson, E.J. Milverton, S.K. Pandey // J. Cataract Refract. Surg. – 2003. – Vol. 29. – P. 1566-1568.

281. Malyugin, B.E. Recent advances in small pupil cataract surgery/ B.E. Malyugin // J. Curr. Opin. Ophthalmol. – 2018. – Vol. 29; No 1. – P. 40-47.

282. Malyugin, B. Small pupil phaco surgery: A new technique / B. Malyugin // Ann. Ophthalmol. – 2007. – Vol. 39; No 3. – P. 185-193.

283. Mamalis, N. Complications of foldable intraocular lenses requiring explantation or secondary intervention – 2007 survey update / N. Mamalis, J. Brubaker, D. Davis [et al.] // J. Cataract Refract. Surg. – 2008. – Vol. 34. – P. 1584-1591.

284. Mansour, A.M. Central cortical cleanup and zonular deficiency / A.M. Mansour, R.S. Antonios, I.I. Ahmed // Clin. Ophthalmol. – 2016. – Vol. 10. – P. 1919-1923.

285. Masket, S. Consultation section. Cataract surgical problem / S. Masket // J. Cataract Refract. Surg. – 2002. – Vol. 28; No 4. – P. 577-588.

286. Masket, S. Postoperative complications of capsulorhexis / S. Masket // J. Cataract Refract. Surg. – 1993. – Vol. 19. – P. 721-724.

287. Masket, S. Late complications with intraocular lens dislocation after capsulorhexis in pseudoexfoliation syndrome / S. Masket, R.H. Osher // J. Cataract Refract. Surg. – 2002. – Vol. 28. – P. 1481-1484.

288. Matsumoto, M. Spontaneous dislocation of in-the-bag intraocular lens primarily in cases with prior vitrectomy / M. Matsumoto, K. Yamada, M. Uematsu

// Eur. J. Ophthalmol. – 2012. – Vol. 22; No 3. – P. 363-367.

289. McCulloch, C. The zonule of Zinn: its origin, course, and insertion, and its relation to neighboring structures / C. McCulloch // Trans Am. Ophthalmol. Soc. – 1954. – Vol. 52. – P. 525-585.

290. Meacock, W.R. Effect of intraocular lens haptic compressibility on the posterior lens capsule after cataract surgery / W.R. Meacock, D.J. Spalton // J. Cataract Refract. Surg. – 2001. – Vol. 27. – P. 1366-1371.

291. Meacock, W.R. Double-masked prospective ocular safety study of a lens epithelial cell antibody to prevent posterior capsule opacification / W.R. Meacock, D.J. Spalton, E.J. Hollick // J. Cataract Refract. Surg. – 2000. – Vol. 26. – P. 716-721.

292. Menapace, R.M. Reply: Advantage and disadvantage of posterior continuous curvilinear capsulorhexis / R.M. Menapace, L. Vock // J. Cataract Refract. Surg. – 2007. – Vol. 33. – P. 2005-2007.

293. Menapace, R. Posterior capsulorhexis combined with optic buttonholing: an alternative to standard in-the-bag implantation of sharp-edged intraocular lenses? A critical analysis of 1000 consecutive cases / R. Menapace // Graefes Arch. Clin. Exp. Ophthalmol. – 2008. – Vol. 246; No 6. – P. 787-801.

294. Menapace, R. Routine posterior optic buttonholingfor eradication of posterior capsule opacification in adults: report of 500 consecutive cases / R. Menapace // J. Cataract Refract. Surg. – 2006. – Vol. 32. – P. 929-943.

295. Menapace, R. Aspiration curette for anterior capsule polishing: laboratory and clinical evaluation / R. Menapace, S. Di Nardo // J. Cataract Refract. Surg. – 2006. – Vol. 32. – P. 1997-2003.

296. Menapace, R. The capsular tension ring: design, applications, and techniques / R. Menapace, O. Findl, M. Georgopoulos // J. Cataract Refract. Surg. – 2000. – Vol. 26. – P. 898-912.

297. Menapace, R. Impact of primary posterior capsulorhexis on regeneratory after-cataract and YAG laser rates with an acrylic micro-incision intraocular lens with plate haptics: 1-year and 3-year results / R. Menapace, S. Schriefl, C. Lwowski, C. Leydolt // Acta Ophthalmologica. – 2019. – Vol. 97. – P. 1130-1135.

298. Menapace, R. Effect of anterior capsule polishing on posterior capsule opacification and neodymium:YAG capsulotomy rates: three- year randomized trial / R. Menapace, M. Wirtitsch, O. Findl // J. Cataract Refract. Surg. – 2005. – Vol. 31. – P. 2067-2075.

299. Menapace, R.M. Prevention of Posterior Capsule Opacification / R.M. Menapace / Eds. by Kohnen T., Koch D.D. // Cataract and refractive surgery. – Berlin: Springer, 2005. – P. 101-122.

300. Meyer, P. Stereoatlas of ophthalmic pathology, anatomy and pathology of the peripheral fundus (fundus extremus) / P. Meyer, R.U. Loffler. – Basel: Karger, 2005. – 162 p.

301. Michael, K. Capsule contraction syndrome with haptic deformation and flexion / K. Michael, U. O'Colmain, J.H. Vallance, T.G. Cormack // J. Cataract Refract. Surg. – 2010. – Vol. 36. – P. 686-689.

302. Miller, K.M. Stretch pupilloplasty for small pupil phacoemulsification (letter) / K.M. Miller, G.T.Jr. Keener // Am. J. Ophthalmol. – 1994. – Vol. 117. – P. 107-108.

303. Mönestam, E. Topical anesthesiafor cataract surgery: a population-based perspective / E. Mönestam, M. Kuusik, L. Wachtmeister // J. Cataract Refract. Surg. – 2001. – Vol. 27. – P. 445-451.

304. Mönestam, E.I. Incidence of dislocation of intraocular lenses and pseudophakodonesis 10 years after cataract surgery / E.I. Mönestam // Ophthalmology. – 2009. – Vol. 116; No 12. – P. 2315-2320.

305. Moreno-Montañes, J. Optical coherence tomography evaluation of posterior capsule opacification related to intraocular lens design / J. Moreno-Montañes, A. Alvarez, M. Bes-Rastrollo, A. Garcia-Layana // J. Cataract Refract. Surg. – 2008. – Vol. 34. – P. 643-650.

306. Moreno-Montañes, J. Capsular tension ring in eyes with pseudoexfoliation / J. Moreno-Montañes, R. Rodriguez-Conde // J. Cataract Refract. Surg. – 2002. – Vol. 28. – P. 2241-2242.

307. Moreno-Montañés, J. Complete anterior capsule contraction after

phacoemulsification with acrylic intraocular lens and endocapsular ring implantation / J. Moreno-Montañés, H. Sánchez-Tocino, R. Rodriguez-Conde // J. Cataract Refract. Surg. – 2002. – Vol. 28. – P. 717-719.

308. Nagashima, R.J. Decreased incidence of capsule complications and vitreous loss during phacoemulsification in eyes with pseudoexpholiation syndrome / R.J. Nagashima // J. Cataract Refract. Surg. – 2004. – Vol. 30. – P. 127-131.

309. Nakano, C.T. Hurricane cortical aspiration technique: One-step continuous circular aspiration maneuver / C.T. Nakano, A.F.P. Motta, W.T. Hida [et al.] // J. Cataract Refract. Surg. – 2014. – Vol. 40. – P. 514-516.

310. Nanavaty, M.A. Effect of trypan blue staining on the density and viability of lens epithelial cells in white cataract / M.A. Nanavaty, K. Johar, M.A. Sivasankaran [et al.] // J. Cataract Refract. Surg. – 2006. – Vol. 32. – P. 1483-1488.

311. Naumann, G.O. Keratopathy in pseudoexfoliation syndrome as a cause of corneal endothelial decompensation: A clinicopatholgic study / G.O. Naumann, U. Schlotzer-Schrehardt // Ophthalmology. – 2000. – Vol. 107. – P. 1111-1124.

312. Naumann, G.O.H. Pseudoexfoliation syndrome for the comprehensive ophthalmologist: intraocular and systemic manifestations / G.O.H. Naumann, U. Schlötzer-Schrehardt, M.Küchle // Ophthalmology. – 1998. – Vol. 105; No 6. – P. 951-968.

313. Nishi, O. Posterior capsule opacification. Part I: Experimental investigations / O. Nishi // J. Cataract Refract. Surg. – 999. – Vol. 25. – P. 106-117.

314. Nishi, O. Effect of the optic size of a single-piece acrylic intraocular lens on posterior capsule opacification / O. Nishi, K. Nishi // J. Cataract Refract. Surg. – 2003. – Vol. 29. – P. 348-353.

315. Nishi, O. Intraocular lens encapsulation by shrinkage of the capsulorhexis opening / O. Nishi, K. Nishi // J. Cataract Refract. Surg. – 1993. – Vol. 19. – P. 544-545.

316. Nishi O. Types of collagen synthesised by the lens epithelial cells of human cataracts / O. Nishi, K. Nishi, T. Fujiwara, E. Shirasawa // Br. J. Ophthalmol. – 1995.

– Vol. 79; No 10. – P. 939-943.

317. Nishi, O. Inhibition of migrating lens epithelial cels at the capsular bag bend created by rectangular optic edge of posterior chamber intraocular lens / O. Nishi, K. Nishi, K. Sakanish // Ophthalmic Surg. Lasers. – 1998. – Vol. 29. – P. 587-594.

318. Nizankowska, H.M. Jaskra Wspôlczesne zasady rozpoznawania / H.M. Nizankowska. – Wroclaw: Görnicki Wydawnictwo Medyczne, 2001. – 107 p.

319. Oetting, T.A. Modified technique using flexible iris retractors in clear corneal cataract surgery / T.A. Oetting, L.C. Omphroy // J. Cataract Refract. Surg. – 2002. – Vol. 28. – P. 596-598.

320. Ohrloff, C. Role of the posterior capsule in the aqueous-vitreous barrier in aphakic and pseudophakic eyes / C. Ohrloff, R. Schalnus, R. Rothe, M. Spitznas // J. Cataract Refract. Surg. – 1990. – Vol. 16. – P. 198-201.

321. Olson, R.J. Cataract treatment in the beginning of the 21st century / R.J. Olson, N. Mamalis, L. Werner, D.J. Apple // Am. J. Ophthalmol. – 2003. – Vol. 136; No 1. – P. 146-154.

322. Ortiz, S. Full OCT anterior segment biometry: an application in cataract surgery / S. Ortiz, P. Perez-Merino, S. Duran [et al.] // Biomed. Opt. Express. – 2013. – Vol. 4; No 3. – P. 387-396.

323. Ostern, A.E. Late in-the-bag intraocular lens dislocation in eyes with pseudoexfoliation syndrome / A.E. Ostern, G.F. Sandvik, L. Drolsum // Acta Ophthalmol. – 2014. – Vol. 92. – No 2. – P. 184-191.

324. Ozaki, L. The barrier function of the posterior capsule / L. Ozaki // Am. Intra-Ocular Implant Soc. J. – 1984. – Vol. 10. – P. 182-184.

325. Page, T.P. A stepwise approach for the management of capsular contraction syndrome in hinge-based accommodative intraocular lenses / T.P. Page, J. Whitman // Clin. Ophthalmol. – 2016. – Vol. 10. – P. 1039-1046.

326. Pandey, S.K. Posterior capsule opacification: a review of the aetiopathogenesis, experimental and clinical studies and factors of prevention / S.K. Pandey, D.J. Apple, L. Werner [et al.] // Indian J. Ophthalmol. – 2004. –

Vol. 52; No 2. – P. 99-112.

327. Pandey, S.K. Phacoemulsification in Pseudoexfoliation syndrome / S.K. Pandey, V. Sharma // DOS Times. – 2008. – Vol. 14; No 5. – P. 65-67.

328. Pascolini, D. Global estimates of visual impairment: 2010 / D. Pascolini, S.P. Mariotti // Br. J. Ophthalmol. – 2012. – Vol. 96; No 5. – P. 614-618.

329. Pereira, F.A. Ultrasound biomicroscopic study of anterior segment changes after phacoemulsification and foldable intraocular lens implantation / F.A. Pereira, S. Cronemberger // Ophthalmology. – 2003. – Vol. 110; No 9. – P. 1799-1806.

330. Peters J. Phacoemulsification of cataract with posterior chamber lens implantation and operative posterior capsulotomy / J. Peters // Aust. J. Ophthalmol. – 1983. – Vol. 11. – P. 103-111.

331. Pohjalainen, T. Intraocular pressure after phacoemulsification and intraocular lens implantation in nonglaucomatous eyes with and without exfoliation / T. Pohjalainen, E. Vesti, R.J. Uusitalo, L. Laatikainen // J. Cataract Refract. Surg. – 2001. – Vol. 27. – P. 426-431.

332. Portes, A.L. Trypan blue staining for capsulorhexis: ultrastructural effect on lens epithelial cells and capsules / A.L. Portes, A.C. Almeida, S. Allodi [et al.] // J. Cataract Refract. Surg. – 2010. – Vol. 36. – P. 582-587.

333. Price, F.W. Jr. Interim results of the United States investigational device study of the ophthec capsular tension ring / F.W.Jr. Price, R.J. Mackool, K.M. Miller // Ophthalmology. – 2005. – Vol. 112; No3. – P. 460-465.

334. Pueringer, S.L. Risk of late intraocular lens dislocation after cataract surgery, 1980– 2009: a population-based study / S.L. Pueringer, D.O. Hodge, J.C. Erie // Am. J. Ophthalmol. – 2011. – Vol. 152. – P. 618-623.

335. Rabsilber, T.M. Long-term results of sealed capsule irrigation using distilled water to prevent posterior capsule opacification: a prospective clinical randomized trial / T.M. Rabsilber, I-L. Limberger, A.J. Reuland // Br. J. Ophthalmol. – 2007. – Vol. 91; No7. – P. 912-915.

336. Rao, A. Diurnal curve after phacoemulsification in patients with pseudoexfoliation syndrome and cataract / A. Rao // Semin. Ophthalmol. – 2012. –

Vol. 27; No 2. – P. 1-5.

337. Resnikoff, S. Global data on visual impairment in the year 2002 / S. Resnikoff, D. Pascolini, D. Etya'ale [et al.] // Bull. World Health Organ. – 2004. – Vol. 82; No 11. – P. 844-851.

338. Reyntjens, B. Capsular peeling in anterior capsule contraction syndrome: surgical approach and histopathological aspects / B. Reyntjens, M.J. Tassignon, E. Van Marck // J. Cataract Refract. Surg. – 2004. – Vol. 30. – P. 908-912.

339. Ritch, R. Exfoliation syndrome / R. Ritch, U. Schlötzer-Schrehardt // Surv. Ophthalmol. – 2001. – Vol. 45; No 4. – P. 265-315.

340. Roberts, D. Pigmentation of the posterior lens capsule central to Wieger's ligament and the Scheie line: a possible indication of the pigment dispersion syndrome / D. Roberts, E. Miller, L.S. Kim // Optom. Vis. Sci. – 1995. – Vol. 72. – P. 756-762.

341. Rohen, J.W. Scanning electron microscopic studies of the zonular apparatus in human and monkey eyes / J.W. Rohen // Invest. Ophthalmol. Vis. Sci. – 1979. – Vol. 18. – P. 133-144.

342. Sacu, S. Optical coherence tomography assessment of capsule closure after cataract surgery / S. Sacu, O. Findl, R.J. Linnola // J. Cataract Refract. Surg. – 2005. – Vol. 31. – P. 330-336.

343. Sacu, S. Effect of optic material and haptic design on anterior capsule opacification and capsulorrhexis contraction / S. Sacu, R. Menapace, O. Findl // Am. J. Ophthalmol. – 2006 – Vol. 141; No 3 – P. 488-493.

344. Sacu, S. Effect of anterior capsule polishing on fibrotic after-cataract: three-year results / S. Sacu, R. Menapace, M. Wirtitsch // J. Cataract Refract. Surg. – 2004. – Vol. 30. – P. 2322-2327.

345. Salzmann, J. Choroidal effusions and hypotony caused by severe anterior lens capsule contraction after cataract surgery / J. Salzmann, P.T. Khaw, A. Laidlaw // Am. J. Ophthalmol. – 2000. – Vol. 129; No 2. – P. 253-254.

346. Salzmann, M. Die zonula ciliaris und ihr verhältnis zur umgebung: ein anatomische studie / M. Salzmann. – Leipzig, Wien: Franz Deuticke, 1900.

347. Sangal, N. Cataract surgery in pseudoexfoliation syndrome / N. Sangal, T.C. Chen // Semin. Ophthalmol. – 2014. – Vol. 29. – P. 403-408.

348. Sarda, V. Pseudoexfoliation syndrome and phacoemulsification: comparative study with a control population / V. Sarda, C. Rohart, F. Fajnkuchen [et al.] // J. Fr. Ophtalmol. – 2010. – Vol. 33; No 5. – P. 319-326.

349. Scheie, H.G. Pigment dispersion syndrome: A clinical study / H.G. Scheie, J.D. Cameron // Br. J. Ophthalmol. – 1981. – Vol. 65. – P. 264-269.

350. Schlotzer-Schrehardt, U. Pseudoexfoliation syndrome: the puzzle continues / U. Schlotzer-Schrehardt // J. Ophthalmic Vis. Res. – 2012. – Vol. 7; No 3. – P. 187-189.

351. Schlötzer-Schrehardt, U. A Histopathologic study of zonular instability in pseudoexfoliation syndrome / U. Schlötzer-Schrehardt, G.O.H. Naumann // Am. J. Ophthalmol. – 1994. – 118; No 6. – P. 730-743.

352. Schlotzer-Schrehardt, U. Ocular and systemic pseudoexfoliation syndrome / U. Schlötzer-Schrehardt, G.O.H. Naumann // Am. J. Ophthalmol. – 2006. – Vol. 141. – P. 921-937.

353. Schmidbauer, J.M. Komplikationsprofile von hinterkammerlinsesn; eine Analyse 586 faltbrer and 2.077 rigider (PMMA) explantierter Intraokularlinsen / J.M. Schmidbauer, D.J. Apple, G.U. Auffarth // Ophthalmologe. – 2001. – Vol. 98. – P. 1029-1035.

354. Schneiderman, T.E. Surgical management of posteriorly dislocated silicone plate haptic intraocular lenses / T.E. Schneiderman, M.W. Johnson, W.E. Smiddy [et al.] // Am. J. Ophthalmol. – 1997. – Vol. 123; No 5. – P. 629-635.

355. Schriefl, S. M. Posterior capsule opacification and neodymium:YAG laser capsulotomy rates with 2 microincision intraocular lenses: Four-year results / S.M. Schriefl, R. Menapace, E. Stifter [et al.] // J. Cataract Refract. Surg. – 2015. – Vol. 41. – P. 956-963.

356. Schweitzer, C. Anterior capsule contraction treated by femtosecond laser capsulotomy / C. Schweitzer, L. Tellouck, T. Gaboriau, F. Leger // J. Refract. Surg. – 2015. – Vol. 31; No3. – P. 202-204.

357. Sebag, J. Age-related changes in human vitreous structure / J. Sebag // Gracfe's Arch. Clin. Exp. Ophthalmol. – 1987. – Vol.225. – P. 89-93.

358. Sebag, J. Seeing the invisible: the challenge of imaging vitreous / J. Sebag // J. Biomedical Optics. – 2004. – Vol. 9. – P. 38-46.

359. Sebag, J. The Vitreous – Structure, Function, and Pathology / J. Sebag. – New York: Springer, 1989. – 289 p.

360. Shah, G.D. Incidence and influence of posterior capsule striae on the development of posterior capsule opacification after 1-piece hydrophobic acrylic intraocular lens implantation / G.D. Shah, A.R. Vasavada, M.R. Praveen [et al.] // J. Cataract Refract. Surg. – 2012. – Vol. 38. – P. 202-207.

361. Sharif-Kashani, P. Comparison of occlusion break responses and vacuum rise times of phacoemulsification systems / P. Sharif-Kashani, D. Fanney, V. Injev // BMC Ophthalmol. – 2014. – Vol. 14. –P. 96.

362. Shepherd, J.R. Complications of foldable implants / J.R. Shepherd // ASCRS. – Boston: STAAR Surg. Inc.; 1997.

363. Shi, D.S. Comparison of vacuum and aspiration on phacoemulsification efficiency and chatter using a monitored forced infusion system / D.S. Shi, J.D. Jensen, G.D. Kramer [et al.] // Am. J. Ophthalmol. – 2016. – Vol. 169. – P. 162-167.

364. Shigeeda, T. Spontaneous posterior dislocation of intraocular lenses fixated in the capsular bag / T. Shigeeda, M. Nagahara, S. Kato // J. Cataract Refract. Surg. – 2002. – Vol. 28. – P. 1689-1693.

365. Shingleton, B.J. Pseudoexfoliation and the cataract surgeon: preoperative, intraoperative, and postoperative issues related to intraocular pressure, cataract, and intraocular lenses / B.J. Shingleton, A.S. Crandall, I.I. Ahmed // J. Cataract Refract. Surg. – 2009. – Vol. – 35. – P. 1101-1120.

366. Shingleton, B.J. Outcomes of phacomulsification in patients with and without pseudoexfoliation syndrome / B.J. Shingleton, J. Heltzer, M.W. O'Donoghue // J. Cataract Reftract. Surg. – 2003. – Vol. 29. – P. 1080-1086.

367. Shingleton, B.J. Effect of phacoemulsification on intraocular pressure in

eyes with pseudoexfoliation: single surgeon series / B.J. Shingleton, A. Laul, K. Nagao // J. Cataract Refract. Surg. – 2008. – Vol. 34. – P. 1834-1841.

368. Shingleton, B.J. Pseudoexfoliation: High risk factors for zonule weakness and concurrent vitrectomy during phacoemulsification / B.J. Shingleton, A.C. Marvin, J.S. Heier // J. Cataract Refract. Surg. – 2010. – Vol. 36. – P. 1261-1269.

369. Shingleton, B.J. Outcomes of phacoemulsification in fellow eyes of patients with unilateral pseudoexfoliation: Single surgeon series / B.J. Shingleton, B.K.C. Nguyen, E.F. Eagen [et al.] // J. Cataract Refract. Surg. – 2008. – Vol. 34. – P. 274-279.

370. Smith, S.G. Malpositioned posterior chamber lenses; etiology, prevention, and management / S.G. Smith, R.L. Lindstrom // Am. Intra Ocular. Implant. Soc. J. – 1985. – Vol. 11; No 6. – P. 584-591.

371. Solomon, K.D. Clinical study using a new phacoemulsification system with surgical intraocular pressure control / K.D. Solomon, R. Lorente, D. Fanney [et al.] // J. Cataract Refract. Surg. – 2016. – Vol. 42. – P. 542-549.

372. Soni, N. Pseudoexfoliation syndrome (PEX): incidence of glaucoma, cataract and related surgical complications / N. Soni, A. Ingole, F. Hussain [et al.] // Int. J. Contemp. Med. Res. – 2017. – Vol. 4; No 3. – P. 761-764.

373. Stark, M.J. Intraocular lenses: complications and visual results / M.J. Stark, A.E. Maumenee, M. Datiles // Trans. Am. Ophthalmol. Soc. – 1983. – Vol. 81. – P. 280-302; discussion 302-309.

374. Steeples, L.R. Late in-the-bag intraocular lens dislocation in patients with uveitis / L.R. Steeples, N.P. Jones // Br. J. Ophthalmol. – 2015. – Vol. 99; No9. – P. 1206-1210.

375. Stenevi, U. Факоэмульсификация может сопровождаться повышенным риском сублюксации ИОЛ / U. Stenevi, S. Masket // Новое в офтальмологии. – 2011. – № 1. – С. 55-56.

376. Stephenson, M. Keys to managing weak zonules. Review of ophthalmology / M. Stephenson. – Available at: https:// www.reviewofophthalmology.com/article/

keys-tomanaging-weak-zonules.

377. Sternberg, P.J. Treatment of dislocated posterior chamber intraocular lenses / P.J. Sternberg, R.G. Michels // Arch. Ophthalmol. – 1986. – Vol. 104; No 9. – P. 1391-1393.

378. Stifter, E. Postoperative course of intraocular pressure after cataract surgery with combined primary posterior capsulorhexis and posterior optic buttonholing / E. Stifter, A. Luksch, R. Menapace // J. Cataract. Surg. – 2007. – Vol. 33. – P. 1585-1590.

379. Stifter, E. Objective assessment of intraocular flare after cataract surgery with combined primary posterior capsulorhexis and posterior optic buttonholing in adults / E. Stifter, R. Menapace, A. Luksch // Br. J. Ophthalmol. – 2007. – Vol. 91; No 11. – P. 1481-1484.

380. Stifter, E. Macular morphology after cataract surgery with primaryposterior capsulorhexis and posterior optic buttonholing / E. Stifter, R. Menapace, T. Neumayer, A. Luksch // Am. J. Ophthalmol. – 2008. – Vol. 146; No 1. – P. 15-22.

381. Streeten, B.W. Anatomy of the zonular apparatus / B.W. Streeten // The Biomedical Foundations of Ophthalmology / Eds. T.D. Duane, E.A. Jaeger. – Philadelphia: Harper and Row, 1992.

382. Strenn, K. Capsular bag shrinkage after implantation of an open-loop silicone lens a polymethylmethacrilate capsule tension ring / K. Strenn, R. Menapace, C. Vass // J. Cataract Refract. Surg. – 1997. – Vol. 23. – P. 1543-1547.

383. Su, W.-W. Spontaneous, late, in-the-bag intraocular lens subluxation in a patient with a previous acute angle-closure glaucoma attack / W.W. Su, S.H. Chang // J. Cataract Refract. Surg. – 2004. – Vol. 30. – P. 1805-1807.

384. Sudhir, R.R. Capsulorhexis phimosis in retinitis pigmentosa despite capsular tension ring implantation / R.R. Sudhir, S.K. Rao // J. Cataract Refract. Surg. – 2001. – Vol. 27. – P. 1691-1694.

385. Sufi, A.R. Outcome of phacoemulsification in patients with and without pseudoexfoliation syndrome in Kashmir / A.R. Sufi, T. Singh, A.A. Mufti, M.H. Rather // BMC Ophthalmol. – 2012. – Vol. 6. – P. 12-13.

386. Sun, R. Advantage and disadvantage of posterior continuous curvilinear capsulorhexis / R. Sun // J. Cataract Refract. Surg. – 2007. – Vol. 33. – P. 2004-2005.

387. Sun, R. In vitro evaluation of the efficacy of the capsular tension ring for managing zonular dialysis in cataract surgery / R. Sun, H.V. Gimbel // Ophthalmic Surg. Lasers. – 1998. – Vol. 29; No 6. – P. 502-505.

388. Svanström, D. Late in-the-bag intraocular lens dislocation after cataract surgery – a 15 Year follow up study at Örebro University Hospital between 2003 and 2018 / D. Svanström, S. Crafoord. - Örebro (Sweden): Örebro University, 2019. – 18 p.

389. Tanhehco, T. Pseudoexfoliation syndrome and cataract surgery / T. Tanhehco, S.H. Chen // Int. Ophthalmol. Clini. – 2010. – Vol. 50; No 1. – P. 81-93.

390. Tao, A. High resolution OCT quantitative analysis of the space between the IOL and the posterior capsule during the early cataract postoperative period / A. Tao, P. Lu, J. Li // Invest. Ophthalmol. Vis. Sci. – 2013. – Vol. 54; No10. – P. 6991-6997.

391. Tao, L.W. In-bag dislocation of intraocular lens in patients with uveitis: a case series / L.W. Tao, A. Hall // J. Ophthalmic Inflamm. Infect. – 2015. – Vol. 5. – P. 10.

392. Tassignon, M.J. Secondary closure of posterior continuous curvilinear capsulorhexis / M.J. Tassignon, V. De Groot, R.M. Smets [et al.] // J. Cataract Refract. Surg. – 1996. – Vol. 22. – P. 1200-1205.

393. Tassignon, M.J. Secondary closure of posterior continuous curvilinear capsulorhexis in normal eyes and eyes at risk for postoperative inflammation / M.J. Tassignon, V. De Groot, F. Vervecken // J. Cataract Refract. Surg. – 1998. – Vol. 24. - P. 1333-1338.

394. Tassignon, M.J. Bag-in-the-lens implantation of intraocular lenses / M.J. Tassignon, V. De Groot, G.F. Vrensen // J. Cataract Refract. Surg. – 2002. – Vol. 28. – P. 1182-1188.

395. Tassignon, M.J. Real-time intraoperative optical coherence tomography imaging confirms older concepts about the Berger space / M.J. Tassignon,

S. Ni Dhubhghaill // Ophthalmic Research. – 2016. – Vol. 56, No 4. – P. 222-226.

396. Tassignon, M.J. Clinical outcomes of cataract surgery after bag-in-the-lens intraocular lens implantation following ISO standard / M.J. Tassignon, L. Gobin, D. Mathysen [et al.] // J. Cataract Refract. Surg. – 2011. – Vol. 37. – P. 2120-2129.

397. Tehrani, M. Capsule measuring ring to predict capsular bag diameter and follow its course after foldable intraocular lens implantation / M. Tehrani, H.B. Dick, F. Krummenauer, G. Pfirrmann // J. Cataract Refract. Surg. – 2003. – Vol. 29. – P. 2127-2134.

398. Tetz, M.R. Posterior capsule opacification. Part 2: Clinical findings / M.R. Tetz, C. Nimsgern // J. Cataract Refract. Surg. – 1999. – Vol. 25. – P. 1662-1674.

399. Thorleifsson, G. Common Sequence Variants in the LOXL1 Gene Confer Susceptibility to Exfoliation Glaucoma / G. Thorleifsson, K.P. Magnusson, P. Sulem // Science. – 2007. – Vol. 317. – P. 1397-1400.

400. Ting, D.S.J. Effect of high-vacuum setting on phacoemulsification efficiency / D.S.J. Ting, J. Rees, J.Y. Ng [et al.] // J. Cataract Refract. Surg. – 2017. – Vol. 43; No 9. – P. 1135-1139.

401. Torii, H. Mechanical detachment of the anterior hyaloid membrane from the posterior lens capsule / H. Torii, K. Takahashi, F. Yoshitomi [et al.] // Ophthalmol. – 2001. – Vol. 108; No 12. – P. 2182-2185.

402. Tsinopoulos, I. Capsule Contraction syndrome in eight cases of hydrophobic one-piece intraocular lens implantation / I. Tsinopoulos, C. Symeonidis, E. Frangou, S.A. Dimitrakos // Clin. Exp. Optom. – 2008. – Vol. 91; No 5. – P. 469-472.

403. Tsinopoulos, I.T. Comparison of anterior capsule contraction between hydrophobic and hydrophilic intraocular lens models / I.T. Tsinopoulos, K.T. Tsaousis, G.D. Kymionis [et al.] // Graefes Arch. Clin. Exp. Ophthalmol. – 2010. – Vol. 248; No.8. – P. 1155-1158.

404. Tuft, S.J. Delayed dislocation of foldable plate-haptic silicone lenses after Nd:YAG laser anterior capsulotomy / S.J. Tuft, S.J. Talks // Am. J. Ophthalmol. –

1998. – Vol. 126; No 4. – P. 586-588.

405. Turgut, B. To know the indicators and predictors of zonulopathy can prevent the headache of eye surgeon / B. Turgut // J. Eye Cataract Surg. – 2017. – Vol. 3; No. 2:30. – P. 1-2.

406. Van Cauwenberge, F. Complicated posterior capsulorhexis: aetiology, management, and outcome / F. Van Cauwenberge, J.-M. Rakic, A. Galand // Br. J. Ophthalmol. – 1997. – Vol. 81. – P. 195-198.

407. Van Looveren, J. Influence of the vitreolenticular interface in pediatric cataract surgery / J. Van Looveren, A. Vael, N. Ideler [et al.] // J. Cataract Refract. Surg. – 2018. – Vol. 44; No. 10. – P. 1203-1210.

408. Vargas, L.G. Pharmacologic prevention of posterior capsule opacification: in vitro effects of preservative–free lidocaine 1% on lens epithelial cells / L.G. Vargas, M. Escobar-Gomez, D.J. Apple [et al.] // J. Cataract Refract. Surg. – 2003. – Vol. 29; No.8. – P. 1585–92.

409. Vasavada, A. Phacoemulsification in eyes with a small pupil / A. Vasavada, R. Singh // J. Cataract Refract. Surg. – 2000. – Vol. 26. – P. 1210-1218.

410. Vasavada, A.R. Posterior capsule management in congenital cataract surgery / A.R. Vasavada, M.R. Praveen, M.J. Tassignon [et al.] // J. Cataract Refract. Surg. – 2011. – Vol. 37; No. 1. – P. 173-193.

411. Vasavada, A.R. Posterior capsule striae / A.R. Vasavada, R.H. Trivedi // J. Cataract Refract. Surg. – 1999. – Vol. 25. – P. 1527-1531.

412. Vasavada, V. Real-time dynamic intraocular pressure fluctuations during microcoaxial phacoemulsification using different aspiration flow rates and their impact on early postoperative outcomes: A randomized clinical trial / V. Vasavada, S.M. Raj, M.R. Praveen [et al.] // J. Refract. Surg. – 2014. – Vol. 30. – P. 534-540.

413. Vasavada, V. Impact of fluidic parameters during phacoemulsification on the anterior vitreous face behavior: Experimental study / V. Vasavada, S. Srivastava, V. Vasavada [et al.] // Indian J. Ophthalmol. – 2019. – Vol. 67. – P. 1634-1637.

414. Vass, C. Prediction of pseudophakic capsular bag diameter based on biometric variables / C. Vass, R. Menapace, K. Schmetterer [et al.] // J. Cataract.

Refract. Surg. – 1999. – Vol. 25. – P. 1376-1381.

415. Vazquez-Ferreiro, P. Intraoperative complications of phacoemulsification in pseudoexfoliation: meta-analysis / P. Vazquez-Ferreiro, F.J. Carrera-Hueso, J.E. Poquet Jornet [et al.] // J. Cataract Refract. Surg. – 2016. – Vol. 42. – P. 1666-1675.

416. Venkatesh, R. Severe anterior capsular phimosis following acrylic intraocular lens implantation in a patient with pseudoexfoliation / R. Venkatesh, C.S. Tan, K. Veena // Ophthalmic Surg. Lasers Imaging. – 2008. – Vol. 39. – P. 228-229.

417. Vock, L. Clinical effects of primary posterior continuous curvilinear capsulorhexis in eyes with single-piece hydrophilic acrylic intraocular lenses with and without haptic angulation / L. Vock, R. Menapace, E. Stiffer // J. Cataract Refract. Surg. – 2007. – Vol. 33. – P. 258-264.

418. Vock, L. Effect of primary posterior continuous curvilinear capsulorhexis on clinical performance of ACR6D SE single-piece hydrophilic acrylic intraocular lenses / L. Vock, R. Menapace, E. Stiffer [et al.] // J. Cataract. Refract. Surg. – 2007. – Vol. 33. – P. 628-634.

419. Vock, L. Posterior capsule opacification and neodymium: YAG laser capsulotomy rates with a round-edges silicone and a sharp-edged hydrophobic acrylic intraocular lens 10 years after surgery / L. Vock, R. Menapace, E. Stiffer [et al.] // J. Cataract Refract. Surg. – 2009. – Vol. 35. – P. 459-465.

420. Vogt, A. Ein neues Spaltlampenbild des Pupillengebietes: Hellblauer Pupillensaumfilz mit Hautchenbildung auf der Linsenvorderkapsel / A. Vogt // Klinische Monatsblätter für Augenheilkunde. – 1925. – Vol. 75. – P. 1-12.

421. Waheed, K. Anterior capsular phimosis in eyes with a capsular tension ring / K. Waheed, H. Eleftheriadis, C. Liu // J. Cataract Refract. Surg. – 2001. – Vol. 27. – P. 1688-1690.

422. Wang, W. Bilateral capsule contraction syndrome-induced ciliary body detachment / W. Wang, M. Chen, Y. Wang, K. Yao // J. Cataract Refract. Surg. – 2015. – Vol. 41; No 2. – P. 468-470.

423. Weidle, E. Visualization of Berger's space in the living eye / E. Weidle // Ophthalmic Surg. – 1985. – Vol. 11. – P. 733-734.

424. Werner, L. Anterior capsule opacification: correlation of pathologic findings with clinical sequelae / L. Werner, S.K. Pandey, D.J. Apple // Ophthalmology. – 2001. – Vol. 108. – P. 1675-1681.

425. Werner, L. Anterior capsule opacification: a histopathological study comparing different IOL styles / L. Werner, S.K. Pandey, M. Escobar-Gomez [et al.] // Ophthalmology. – 2000. – Vol. 107; No 3. – P. 463-471.

426. Wieger, G. Ueber den canalis petiti und ein ligamentum hyaloideo-capsulare / G. Wieger. – Strassburg: Inaug. Diss, 1883. – 37 p.

427. Wirbelauer, C. Corneal endothelial cell changes in pseudoexfoliation syndrome after cataract surgery / C. Wirbelauer, N. Anders, D.T. Pham, J. Wollensak // Arch. Ophthalmol. – 1998. – Vol. 116; No 2. – P. 145-149.

428. Wirtitsch, M. Intraocular pressure rise after primary posterior continuous curvilinear capsulorhexis with a fixed dorzolamide–timolol combination / M. Wirtitsch, R. Menapace, M. Georgopoulos [et al.] // J. Cataract Refract. – 2007. – Vol. 33. – P. 1754-1759.

429. Wolken, M.A. Linear posterior capsule opacification with the AcrySof intraocular lens / M.A. Wolken, T.A. Oetting // J. Cataract Refract. Surg. – 2001. – Vol. 27. – P. 1889-1891.

430. Woodlief, N.F. Endocapsular deep-wedge-removal phacofracture / N.F. Woodlief, J.M. Woodlief // J. Cataract Refract. Surg. – 2009. – Vol. 35. – P. 1656-1658.

431. World Health Organization Press Office Control of major blinding diseases and disorders: Vision 2020: the Right to Sight, WHO Fact Sheet. – Geneva, 2010. – 88 p.

432. Wormstone, I.M. TGF-β2-induced matrix modification and cell transdifferentiation in the human lens capsular bag / I.M. Wormstone, S. Tamiya, I. Anderson, G. Duncan // Invest. Ophthalmol. Vis. Sci. – 2002. – Vol. 43; No7. – P. 301-2308.

433. Wormstone, I.M. Posterior capsule opacification / I.M. Wormstone, L. Wang, C.S. Liu // Exp. Eye Res. – 2009. – Vol. 88; No 2. – P. 257-269.

434. Worst, J.G.F. Cisternal anatomy of the vitreous / J.G.F. Worst, L.I. Los. – Amsterdam – New York: Kugler Publications, 1995. – 163 p.

435. Xie, Y.B. Intraocular lens optic capture in pediatric cataract surgery / Y.B. Xie, M.Y. Ren, Q. Wang, L.H. Wang // Int. J. Ophthalmol. – 2018. – Vol. 11; No 8. – P. 1403-1410.

436. Yazici, A.T. Macular thickness changes after phacoemulsification combined with primary posterior curvilinear capsulorhexis / A.T. Yazici, E. Bozkurt, C. Altan [et al.] // Eur. J. Ophthalmol. – 2010. – Vol. 20. – P. 376-380.

437. Yazici, A.T. Long-term results of phacoemulsification combined with primary posterior curvilinear capsulorhexis in adults. Middle East Afr / A.T. Yazici, E. Bozkurt, N. Kara [et al.] // J. Ophthalmol. – 2012. – Vol. 19. – P. 115-119.

438. Yu, L. Clinical observation of manifestation and treatment of infusion misdirection syndrome during phacoemulsification / L. Yu, X.-Y. Li, C.-Y. Wang // Int. J. Ophthalmol. – 2011. – Vol. 11; No 3. – P. 469-470.

439. Zaczek, A. Posterior continuous curvilinear capsulorhexis and postoperative inflammation / A. Zaczek, A. Petrelius, C. Zetterstrom // J. Cataract Refract. Surg. – 1998. – Vol. 24. – P. 1339-1342.

440. Zaugg, B. Clinicopathologic correlation of capsulorhexis phimosis with anterior flexing of single-piece hydrophilicacrylic intraocular lens haptics / B. Zaugg, L. Werner, T. Neuhann [et al.] // J. Cataract Refract. Surg. – 2010. – Vol. 36. – P. 1605-1609.

441. Zéboulon, P. Unusual Internal Astigmatism Due to Severe Capsule Contraction Syndrome / P. Zéboulon, D. Gatinel // J. Refract. Surg. – 2018. – Vol. 4; No 1. – P. 65-67.

442. Zhang, K. Elevated transforming growth factor-β2 in the aqueous humor: A possible explanation for high rate of capsular contraction syndrome in high myopia / K. Zhang, X. Zhu, M. Chen [et al.] // J. Ophthalmology. – 2016. – ID:5438676. – P. 1-6.

443. Zhang, Z.D. Bilateral capsule contraction syndrome following pathological myopic cataract surgeries / Z.D. Zhang, Z. Song, D. Chen, F. Huang // Int. J. Ophthalmol. – 2012. – Vol. 5; No 3. – P. 406-408.

444. Zhao, Y. Capsular adhesion to intraocular lens in highly myopic eyes evaluated in vivo using ultralong-scan-depth optical coherence tomography / Y. Zhao, J. Li, W. Lu // Am. J. Ophthalmol. – 2013. – Vol. 155. – P. 484-491.

445. Zhu, X. Adhesion of the posterior capsule to different intraocular lenses following cataract surgery / X. Zhu, W. He, J. Yang // Acta Ophthalmol. – 2016. – Vol. 94. – P. 16-25.

446. Zhu, X. Detection and influencing factors of capsular bag distention syndrome after cataract surgery using the Pentacam Scheimpflug system / X. Zhu, Y. Lu // Am. J. Ophthalmol. – 2013. – Vol. 156. – P. 1134-1140.

447. Zhu, X.J. Elevated TGF-β2 level in aqueous humor of cataract patients with high myopia: Potential risk factor for capsule contraction syndrome / X.J. Zhu, M.J. Chen, K.K. Zhang [et al.] // J. Cataract Refract. Surg. – 2016. – Vol. 42. – P. 232-238.

448. Zinkernagel, M. Bimanual anterior segment revision surgery for anterior capsule contraction syndrome associated with anterior flexion of intraocular lens haptics / M. Zinkernagel, A. Papazoglou, C.K. Patel // Eye (Lond). – 2013. – Vol. 27; No 12. – P. 1388-1390.

449. Zinn, J. Descriptio anatomica oculi humani iconibus illustrate / J. Zinn. - Gottingen: Viduam B; Abrami Vandenhoeck, 1755. – 272 p.