**ФЕДЕРАЛЬНОЕ ГОСУДАРСТВЕННОЕ АВТОНОМНОЕ УЧРЕЖДЕНИЕ
НАЦИОНАЛЬНЫЙ МЕДИЦИНСКИЙ ИССЛЕДОВАТЕЛЬСКИЙ ЦЕНТР
МЕЖОТРАСЛЕВОЙ НАУЧНО-ТЕХНИЧЕСКИЙ КОМПЛЕКС
«МИКРОХИРУРГИЯ ГЛАЗА»
ИМЕНИ АКАДЕМИКА С.Н. ФЕДОРОВА
МИНИСТЕРСТВА ЗДРАВОХРАНЕНИЯ РОССИЙСКОЙ ФЕДЕРАЦИИ**

На правах рукописи

АНДРЕЕВ АНДРЕЙ ЮРЬЕВИЧ

УКРЕПЛЕНИЕ ОЖОГОВЫХ БЕЛЬМ РОГОВИЦЫ С ИСПОЛЬЗОВАНИЕМ ФАКТОРА РОСТА rhBMP-2 (ЭКСПЕРИМЕНТАЛЬНОЕ ИССЛЕДОВАНИЕ)

14.01.07 – глазные болезни

14.03.02 – патологическая анатомия

Диссертация

на соискание ученой степени кандидата медицинских наук

Научные руководители:

доктор медицинских наук,

профессор В.Д. Захаров;

Заслуженный врач РФ,

доктор медицинских наук,

профессор О.В. Зайратьянц

Москва – 2020

Оглавление

Стр.

ВВЕДЕНИЕ…… 4

ГЛАВА 1. ОЖОГОВАЯ ТРАВМА ГЛАЗА: ХАРАКТЕРИСТИКА, КЛАССИФИКАЦИЯ, ОСНОВНЫЕ МЕТОДЫ ЛЕЧЕНИЯ И НОВЫЕ ПОДХОДЫ (ОБЗОР ЛИТЕРАТУРЫ)…… 13

1.1 Характеристика ожоговой травмы глаза…….. 13

1.2. Классификация ожоговой травмы глаза…….. 15

1.3. Кератопротезирование – основной метод лечения тяжелых ожоговых бельм…….…… 18

1.4. Осложнения кератопротезирования……. 21

1.5. Материалы для укрепления роговицы……. 25

1.6. Применение фактора роста костной и хрящевой ткани – новый подход к проблеме укрепления бельм……. 29

1.7. Анализ материалов для доставки факторов роста в ткани роговицы…… 32

ГЛАВА 2. МАТЕРИАЛЫ И МЕТОДЫ ИССЛЕДОВАНИЯ…… 39

2.1. I этап – Исследование влияния rhBMP-2 на культуру клеток in vitro..... 41

2.2. II этап - Испытание возможностей имплантата из коллагена в качестве носителя для rhBMP-2…….. 42

2.3. III этап – Влияние rhBMP-2 на иммунную систему животных при подкожной имплантации……... 45

2.4. IV этап – In vivo эксперимент на нативной роговице кроликов… 45

2.5. Методы статистической обработки полученных результатов…... 52

ГЛАВА 3. РЕЗУЛЬТАТЫ КОМПЛЕКСНОГО ИССЛЕДОВАНИЯ БИОЛОГИЧЕСКИХ ХАРАКТЕРИСТИК rhBMP-2 НА КУЛЬТУРЕ КЛЕТОК И ЭКСПЕРИМЕНТАЛЬНЫХ ЖИВОТНЫХ…… 53

3.1. I этап - Комплексное исследование биологических эффектов rhBMP-2 на культуре клеток in vitro…… 53

3.2. II этап – Исследование возможности контролируемого высвобождения rhBMP-2 из коллагенового имплантата……... 55
3.3. III этап – Оценка иммунного системного ответа на введение имплантата с фактором роста rhBMP-2…….. 56
3.4. IV этап – Результаты введения чистого коллагенового имплантата и обогащённого rhBMP-2 в строму роговицы кролика… 57
3.5. Результаты введения чистого коллагенового имплантата и обогащённого rhBMP-2 в строму ожогового бельма роговицы кролика……... 68
ГЛАВА 4. РЕЗУЛЬТАТЫ БИОМЕХАНИЧЕСКИХ ИССЛЕДОВАНИЙ НАТИВНОЙ РОГОВИЦЫ И ОЖОГОВОГО БЕЛЬМА У ЭКСПЕРИМЕНТАЛЬНЫХ ЖИВОТНЫХ……. 79
4.1. Исследование толщины нативной роговицы и ожогового бельма 80
4.2. Исследование биомеханических свойств нативной роговицы кролика и ожогового бельма …….…….. 86
ЗАКЛЮЧЕНИЕ……. 102
ВЫВОДЫ…….…….. 115
ПРАКТИЧЕСКИЕ РЕКОМЕНДАЦИИ……... 117
СПИСОК СОКРАЩЕНИЙ……..……. 118
СПИСОК ЛИТЕРАТУРЫ…….……... 119

ВВЕДЕНИЕ

Актуальность темы исследования

По недавней оценке Всемирной организации здравоохранения (ВОЗ), в мире насчитывается приблизительно 4,9 миллионов людей, потерявших зрение обоих глаз в результате травматического поражения роговицы, и 23 миллиона монокулярно ослепших по тем же причинам (Oliva, M.S., Schottman, T., Gulati, M., 2012; Pascolini, D., Mariotti, S.P., 2012). Успешное развитие кератопластики на данном этапе не может полностью решить все проблемы лечения таких больных. Так, при тяжелых ожоговых бельмах IV-V категории (по классификации Н.А. Пучковской и В.М. Непомящей, 1973) кератопластика является неэффективной, о чем свидетельствуют данные статистики: частота помутнений трансплантата после кератопластики варьирует от 53 до 82% (Бедило В.Я. и др., 1979; Глазко В.И., 1983; Гундорова Р.А. и др., 1979; Джавришвили Г.В., 2005; Зуев В.К., 1974; Калинников Ю.Ю., 2005; Макаров П.В. и др., 2007; de la Paz M.F. et al., 2007). В таких случаях единственным методом восстановления зрения является кератопротезирование (Копаева В.Г., 1982; Мороз З.И., 2007; Пучковская Н.А. и др., 2001; Филатов В.П., 1947).

Этот метод даёт хорошие результаты уже на ранних сроках после операции. Однако бельма, подлежащие кератопротезированию, нередко имеют низкие биомеханические характеристики, являются истонченными, неравномерными по толщине, что значительно усложняет саму операцию и напрямую сказывается на развитии возможных осложнений, наиболее серьезным из которых является развитие асептического некроза роговицы с последующей протрузией кератопротеза (Макаров П.В. и др., 2003; Чернетский И.С., 2009; Bouhout S., 2017; Huang Y. et. al., 2012; Liu C., 2005; Robert M.C. et al., 2014; Tan A., 2012; Wang L. et al., 2015; Zerbe B.L., 2006).

В целях профилактики и лечения подобных осложнений разработаны методы укрепления бельма с использованием различных пластических материалов. Среди таких операций наибольшее распространение получили

методики с использованием аутологичных тканей человека: это укрепление бельма аутонадкостницей большеберцовой кости, фасцией височной мышцы, слизистой оболочкой полости рта, аутохрящом ушной раковины, аутотеноновой капсулой, перикардом и т.д. (Волков В.В. и др., 1972; Краснов М.М. и др., 1979; Мороз З.И. и др., 1983, 2013; Ченцова Е.В., 1996; Heber K.L. et al., 1997; Mai C., 2013; Ziai S. et al., 2013). Однако использование аутологичных тканей имеет ряд серьёзных недостатков. Во-первых, аутологичные ткани обладают слабыми адаптационными возможностями к неестественному для них биологическому окружению и, как следствие, все они в той или иной степени подвержены лизису, как в раннем, так и позднем послеоперационном периоде. Во-вторых, отбор аутоматериала связан с дополнительными, зачастую болезненными операциями. К тому же, моделирование имплантата нужной формы и размера из аутоматериала, который ограничен в своем объеме, значительно снижает возможности успешного проведения операции. Как следствие, использование аутологичных тканей не всегда даёт стойкий эффект и вынуждает к повторному проведению укрепляющих кератопластик (Федоров С.Н. и др., 1982; Мороз З.И., 1987; Калинников Ю.Ю., 2005; Макаров П.В. и др., 2007; Чернетский И.С., 2009; Нероев В.В. и др., 2013).

В этой связи разработка альтернативных способов, в той или иной мере компенсирующих вышеперечисленные недостатки, является весьма актуальной задачей. На современном этапе активно ведутся работы по созданию тканеинженерных конструкций, способных выступать в роли необходимых эквивалентов (Канукова Т.А., 2015). Однако концепция пересадки сторонних тканей в тяжелые ожоговые бельма не способна полностью решить всех проблем. Главной из них остается лизис трансплантируемого материала на разных сроках после операции. Вполне возможно, что для решения данной задачи необходимо выйти за рамки классической концепции и проверить новую, основанную на идее переформирования исходной ткани роговицы в более подходящую для кератопротезирования (механически плотную, устойчивую к процессам ишемии), посредством воздействия на нее биологически активными веществами, в

частности, факторами роста.

В современной тканевой инженерии активно используются биокомпозитные материалы, содержащие полимерный носитель и факторы роста (Lind M., 1998). Такие материалы вводятся непосредственно в зону повреждения, где они служат не только источником факторов роста, но и субстратом для прикрепления клеток. Использование коллагена в качестве основного материала для контролируемых систем доставки факторов роста является предпочтительным ввиду его слабой антигенности, биорезорбируемости в организме и высокой биосовместимости (Осидак Е.О., 2014; Lee C.H. et al., 2001). Коллагеновые имплантаты способствуют пролиферации фибробластов (Lin Y.C., 2009). Учитывая, что наиболее успешно применяемой тканью в целях укрепления бельм на разных этапах кератопротезирования является хрящевая ткань, представляется целесообразным использовать соответствующий фактор роста – рекомбинантный BMP-2 человека (rhBMP-2).

Группа костных морфогенетических белков (Bone Morphogenic Proteins, BMP) регулирует регенерацию костной ткани (Reddi A.H., 1992). BMP-2 индуцирует дифференцировку мезенхимальных клеток в хондрогенные и остеогенные клетки, а также способствует васкуляризации близлежащих тканей (Shan P. et al., 2012). RhBMP-2 используется в клинике при лечении повреждений костной и хрящевой ткани. Однако в доступной литературе нами не обнаружено работ, посвященных изучению и применению этого фактора роста в офтальмологии.

Учитывая вышеизложенное, перспективна разработка имплантируемого материала на основе коллагена, содержащего rhBMP-2, и исследование возможностей его применения для консолидации ткани роговицы перед операцией кератопротезирования.

Цель исследования – обосновать в эксперименте применение коллагенового имплантата, содержащего фактор роста rhBMP-2, с целью улучшения биомеханических и трофических характеристик ткани роговицы и её бельма.

Для достижения цели исследования были поставлены следующие задачи:

1. Провести комплексное исследование биологических эффектов фактора роста rhBMP-2 на культуре клеток in vitro, а также оценить его системное влияние на иммунную систему в эксперименте in vivo.

2. Оценить возможность использования коллагена как носителя для доставки rhBMP-2 в ткань роговицы с подбором оптимальной концентрации, обеспечивающей максимальный период полувыведения этого фактора роста в окружающие ткани.

3. Исследовать клинические и морфологические эффекты rhBMP-2 в составе коллагенового носителя при его введении в строму роговицы и ткань бельма.

4. Отработать хирургическую методику интрастромального введения rhBMP-2 в составе носителя на роговице экспериментальных животных, а также адаптировать операцию к условиям кератопротезирования.

5. Изучить изменения биомеханических свойств нативной роговицы и ожогового бельма экспериментальных животных после интрастромального введения фактора роста rhBMP-2.

Научная новизна исследования

1. Впервые установлена возможность применения фактора роста rhBMP-2 в составе коллагенового носителя для улучшения биомеханической характеристики ткани ожогового бельма роговицы.

2. Впервые разработан специализированный носитель для доставки факторов роста в ткани роговицы и бельма, состоящий из нативного, химически немодифицированного коллагена высокой концентрации, который является биосовместимым, биорезорбируемым и не цитотоксичным, способным к длительному удержанию в своём составе экстремально низких концентраций фактора роста и обеспечивающим локальность воздействия на таргетные ткани.

3. Впервые обоснованы и предложены новые подходы к изучению биомеханических характеристик тканей роговицы, подвергавшихся оперативным

вмешательствам, позволяющие получать более точные показатели упругости тканей и силы механической нагрузки.

4. Впервые показано, что улучшение трофических характеристик тканей роговицы и бельма под влиянием rhBMP-2 в составе коллагенового носителя обусловлено, главным образом, выраженной неоваскуляризацией.

5. Впервые установлен характер связи между контракцией внеклеточного матрикса роговичной ткани и повышением конечной жесткости роговицы под действием rhBMP-2 в составе носителя из коллагена.

6. Впервые предложен новый подход лечения тяжелых ожоговых бельм, подлежащих кератопротезированию, позволяющий повышать биомеханические и трофические характеристики тканей, заключающийся в использовании фактора роста rhBMP-2 в составе коллагенового носителя.

Практическая значимость исследования

1. Показана возможность и обоснована эффективность использования фактора роста rhBMP-2 для укрепления ожоговых бельм роговицы и улучшения трофических характеристик тканей.

2. На основе полученных результатов разработан метод укрепления ожоговых бельм, позволяющий снять ограничения, связанные с применением аутологичных тканей, применяемых на различных этапах кератопротезирования.

3. Показана эффективность использования высококонцентрированного, немодифицированного коллагена высокой очистки в качестве носителя для доставки факторов роста в ткани глаза. Материал позволяет длительно удерживать минимальные концентрации биологически активных соединений (способен поддерживать рабочую концентрацию в 1,5 мкг rhBMP-2 в течение 28 дней) и является биосовместимым по отношению к тканям глаза.

4. Методы, разработанные в ходе проведения данного исследования, могут быть применены в дальнейших экспериментальных и клинических исследованиях по укреплению ожоговых бельм с использованием коллагена и факторов роста.

5. На основе полученных данных о влиянии rhBMP-2 на клетки роговицы

кролика, найдена и рекомендована к применению оптимальная концентрация фактора роста составляющая 30 мкг.

6. Отработана методика хирургического вмешательства, позволяющая эффективно доставлять rhBMP-2 в составе коллагенового носителя в бельма высокой сложности.

7. Впервые предложена альтернативная методика создания экспериментальной модели ожогового бельма, заключающаяся в использовании щелочи малой концентрации, фиксированного её количества и длительного воздействия на ткани роговицы кролика, позволяющая получать стандартизированные бельма необходимой степени тяжести.

Основные положения, выносимые на защиту

1. В ходе научного исследования выявлено, что применение фактора роста rhBMP-2 в составе коллагенового носителя увеличивает прочностные характеристики ткани бельма и улучшает его трофические свойства.

2. Использование коллагена в качестве системы для доставки rhBMP-2 в ткань роговицы и ожогового бельма удовлетворяет всем предъявляемым к носителю требованиям и учитывает особенности хирургической техники.

3. На защиту выносится содержащая элементы новизны основная идея о возможности морфологической перестройки собственной ткани бельма под влиянием фактора роста rhBMP-2.

Методология и методы исследования

Работа выполнена с последовательным проведением серии экспериментов in vitro и in vivo в соответствии порядку поставленных задач. Решение каждой задачи последовательно позволяло перейти на следующий этап работы, аккумулировав полученные ранее результаты для решения новой. Таким образом, обеспечивался многоступенчатый и последовательный ход работы в целом. В экспериментах in vivo использовались кролики-самцы породы шиншилла, средним весом 2,5-3 кг и возрастом 5-6 месяцев, а также крысы-самцы стока Wistar, весом от 300 до 350 г и возрастом 6-7 месяцев.

Для оценки полученных результатов использовались общеофтальмологические методы, гистологические, иммунологические, морфо-количественные и биофизические методы исследования.

Статистический анализ полученных данных проводился на персональном компьютере с использованием пакетов прикладных программ MS EXCEL («Microsoft», США) и SPSS Statistics («IBM», США).

Степень достоверности полученных результатов

Достоверность результатов научного исследования обеспечивается за счёт обращения к широкому кругу официальных источников, множеству экспериментальных данных, полученных в результате длительного наблюдения, использования современной аппаратуры и методов их регистрации, поэтапному плану работы и детальному описанию всего хода исследования, обеспечивающего повторяемость эксперимента.

Внедрение результатов исследования в практику

Данные полученные в результате проведенной работы нашли широкое применение в практической деятельности лаборатории фирмы «ИМТЕК» (3-я Черепковская ул., 15, Москва, 121500). Внедрена методика производства коллагенового имплантата, инициирована процедура государственной регистрации.

Результаты предложенного метода измерения биомеханических свойств роговицы нашли отражение в смежных дисциплинах и активно используются в построении экспериментов по изучению биомеханических свойств биологических тканей в НИЦ «Курчатовский институт».

Модифицированная техника создания модели ожогового бельма применяется в экспериментальных работах ФГАУ «НМИЦ «МНТК «Микрохирургия глаза» имени акад. С.Н. Федорова».

Апробация работы

Основные положения диссертации были доложены и обсуждены на II Национальном Конгрессе по регенеративной медицине (Москва, 2015); Международной (XX Всероссийской) Пироговской научной медицинской конференции студентов и молодых ученых (Москва, 2015); XI Всероссийской научной конференции молодых ученых «Актуальные проблемы офтальмологии» (Москва, 2016); ежегодном офтальмологическом обществе в г. Смоленске (Смоленск, 2016); 17-м Всероссийском научно-практическом конгрессе с международным участием «Современные технологии катарактальной и рефракционной хирургии» (Москва, 2016), IV Национальном конгрессе по регенеративной медицине (Москва, 2019).

Публикации

По материалам диссертации опубликовано 7 печатных работ, из них 2 - в журналах, рекомендованных ВАК РФ для опубликования основных результатов диссертационных исследований. По теме диссертации получено 2 патента РФ на изобретение № 2613417 от 11.06.2016г и № 2019117267 от 2020 года.

Объем и структура диссертации

Диссертация изложена на 134 страницах, содержит 7 таблиц и 28 рисунков. Работа состоит из введения и четырех глав, включающих обзор литературы, материалы и методы исследования, результаты собственных исследований, заключения, выводов и практических рекомендаций. Список литературы состоит из 213 источников, из них 45 отечественных и 168 иностранных публикаций.

Личный вклад автора при подготовке диссертации

Автор самостоятельно выполнил патентно-информационный поиск и анализ научной литературы. Совместно с научными руководителями сформулировал цель и задачи исследования. Диссертант самостоятельно разработал дизайн исследования, лично проводил все хирургические вмешательства на

экспериментальных животных, разработал технику операций, систематизировал и статистически обработал результаты.

Совместно с заведующим отделом витреоретинальной хирургии ФГАУ «Национальный медицинский исследовательский центр «МНТК «МГ» им. акад. С.Н. Федорова» Министерства Здравоохранения Российской федерации, доктором медицинских наук, профессором, врачом-офтальмологом высшей категории Захаровым В.Д. выполнял клиническую часть исследования, давал прижизненную оценку проявлениям разработанной методики у экспериментальных животных.

Совместно с заведующим кафедрой патологической анатомии ФГБОУ ВО «МГМСУ им. А.И. Евдокимова» Минздрава России, заслуженным врачом РФ, д.м.н. профессором Зайратьянцем О.В. выполнил морфологическую часть исследования, анализировал и интерпретировал полученные результаты.

Под руководством под руководством заведующего центром фундаментальных и прикладных медико-биологических проблем ФГАУ «НМИЦ «МНТК «Микрохирургия глаза» имени акад. С.Н. Федорова» Минздрава России, доктора медицинских наук, профессора Борзенка С.А. участвовал в постановке серии клеточных экспериментов.

Совместно с техническим директором лаборатории фирмы «ИМТЭК» кандидатом биологических наук Осидак Е.О. участвовал в разработке коллагенового носителя для доставки фактора роста в ткани роговицы. Вместе с научным сотрудником лаборатории полимерных материалов НИЦ «Курчатовский институт» Крашенинниковым С.А. выполнял измерения биомеханических характеристик тканей.

Самостоятельно проводил анализ полученных данных, подготовку и написание публикаций. Автором лично написаны все разделы диссертационной работы.

Совместно с научными руководителями обобщены результаты экспериментальных, морфологических и биомеханических исследований, сформулированы научные выводы и практические рекомендации.

ГЛАВА 1. ОЖОГОВАЯ ТРАВМА ГЛАЗА: ХАРАКТЕРИСТИКА, КЛАССИФИКАЦИЯ, ОСНОВНЫЕ МЕТОДЫ ЛЕЧЕНИЯ И НОВЫЕ ПОДХОДЫ (ОБЗОР ЛИТЕРАТУРЫ)

1.1. Характеристика ожоговой травмы глаза

Травматические поражения органа зрения различного генеза являются основной причиной, приводящей к инвалидности по зрению во всем мире. По недавней оценке ВОЗ, в мире насчитывается приблизительно 4,9 миллионов людей, потерявших зрение обоих глаз в результате травматического поражения роговицы, и 23 миллиона, монокулярно ослепших по тем же причинам [159, 161].

В Российской Федерации среди всех случаев слепоты 16,3% являются следствием травматического поражения органа зрения [24]. Одну из лидирующих позиций в этой статистике занимает ожоговая травма глаза (38,4%), она по праву считается прогностически неблагоприятной, а также плохо поддающейся лечению. В результате ожоговой травмы инвалидами по зрению становятся 50% пострадавших [12, 16].

В группу риска, как правило, попадают молодые, трудоспособные мужчины, работающие на промышленных предприятиях [74, 132].

Наиболее часто встречаются термические и химические, а также смешанные ожоги. Подавляющее число (52,6-94,7%) от всех ожогов приходится на долю химических [14, 15, 24]. Это в первую очередь ожоги, вызванные контактом тканей глаза с различными щелочными растворами, кислотами, спиртами и т.д. Особое отношение в этом списке отдается щелочным веществам. Ожоги, вызванные этими реагентами, характеризуются тяжелейшим течением, так как травмирующий агент способен быстро проникать через роговицу и конъюнктиву во внутренние структуры глазного яблока, вызывая при этом соответствующую травму радужной оболочки, цилиарного тела, трабекулы и сосудистого русла [13, 34, 88]. К тому же, частота химических ожогов, вызванных щёлочью, выше, чем другими химическими веществами [152].

Механизм ожога глаз и тех патологических изменений, которые возникают в момент попадания химического вещества, дальнейшая клиническая картина и течение заболевания неоднократно описаны в доступной литературе [12, 15, 36, 37, 39, 204]. Однако современные взгляды на патогенез ожоговой болезни несколько расширились. Было показано, что большинство патологических процессов при ожоге определяется ожоговым токсином, представляющим собой липидо-протеиновый комплекс (ЛПК) [50, 51, 176]. Реализация его активности имеет несколько точек приложения [8]:

- ЛПК вызывает дозозависимую базальную продукцию реактивных метаболитов кислорода нейтрофилами, но подавляет ее в ответ на фагоцитарные стимулы, что ослабляет антибактериальную активность полиморфноядердных нейтрофилов. Следовательно, обожженная ткань проявляет склонность к инфицированию, особенно в случае имплантации инородных материалов, в том числе кератопротезов;

- ЛПК усиливает спонтанную продукцию интерлейкина-2 (IL-2), что способствует апоптозу клеток, продукты распада которых токсичны для тканей;

- ЛПК вызывает продукцию IL-1, но подавляет IL-2-зависимую дифференцировку Th2 и выработку провоспалительных цитокинов INF-a и TNF-b, что дополнительно повышает склонность к инфицированию;

- ЛПК вызывает развитие аутоиммунитета, в частности, продукцию аутоантител к клеткам эпителия.

Этот комплекс явлений определяет два направления реакции на ожоговую травму. С одной стороны, происходит подавление функции фагоцитов за счет отрицательной регуляции их рецепторов (CD11b/CD18), что приводит к уменьшению продукции реактивных метаболитов кислорода. Это снижает цитотоксический (аутоповреждающий) потенциал полиморфноядердных нейтрофилов, но с другой стороны, ослабляет их антибактериальную активность [170, 183, 196]. Подавление экспрессии CD11b/CD18 также ослабляет миграцию полиморфноядерных нейтрофилов.

С другой стороны, ожог способен перепрограммировать дифференцировку

другого вида фагоцитов, макрофагов в воспалительные клетки, которые усиленно секретируют TNF и IL-6 [157], что играет значительную роль в прогрессировании инфекции и замедлении заживления раны [104, 105].

Наиболее распространенным исходом тяжелой ожоговой травмы органа зрения является формирование бельма роговицы [12, 39, 204]. Однако формирование бельма вовсе не означает законченность патологических процессов, описанных ранее, ожоговая болезнь может длиться годами, что сильно затрудняет лечение.

Так, например, появившаяся сенсибилизация к эпителиальным клеткам вызывает ухудшение эпителизации бельм и роговичного трансплантата при пересадке роговицы. Возникающие при этом рецидивирующие эрозии приводят к активному нарастанию рубцовой конъюнктивы на роговицу, что ухудшает прогноз и затрудняет операции. С аутоиммунными реакциями связано размягчение стромы роговицы, она не держит швы, обладает слабой механической устойчивостью, что в свою очередь провоцирует протрузию опорных элементов протезов. В ослаблении стромы играет важную роль сниженная резистентность к инфекции на фоне нарушения макрофагальных реакций [15].

Таким образом, патологические процессы, описанные выше, во многом объясняют прогностически неблагоприятное состояние бельма и глаза в целом, плохо поддающееся лечению.

1.2. Классификация ожоговой травмы глаза

Говоря о существующих классификациях ожоговой травмы органа зрения, стоит отметить, что для определения тактики лечебных мероприятий и дальнейшего прогноза, отечественные и зарубежные авторы имеют разные подходы. В основу существующих классификаций отечественных авторов легло определение стадии ожоговой болезни, степени и тяжести травмы. В то время как зарубежные классификации дополнительно и акцентировано учитывают характер

и глубину поражения лимбальной зоны.

Наиболее полную классификацию предложила Пучковская Н.А. [36]. Автор выделяет 5 стадий и 4 степени тяжести ожогового процесса.

Стадии ожогового процесса:

1 – стадия первичного некроза, острых сосудистых нарушений и отека (от нескольких минут до нескольких дней от момента воздействия повреждающего фактора);

2 – стадия интоксикации, вторичного некроза и острого кератита (от 2-3 дней до 1-2 недель);

3 – стадия кератоувеита, трофических расстройств, инфильтраций и изъязвлений роговицы (от 2 до 4 недель);

4 – стадия васкуляризации, восстановительной регенерации, рубцевания, вялотекущего кератоувеита и его рецидивов (от 2-3 недель до 1 года и более);

5 – стадия исходов ожогового процесса.

Степени тяжести ожога:

1 – легкий ожог (гиперемия кожи, конъюнктивы, области лимба, появление эрозий роговицы);

2 – ожог средней тяжести (пузыри кожи, ишемия, отек, поверхностные пленки конъюнктивы, возможно ишемия или гиперемия лимба, помутнение передних слоев роговицы с возможным изменением радужной оболочки);

3 – тяжелый ожог (некроз кожи 3-4 степени, конъюнктивы, поражение склеры (не больше половины глазного яблока), резкая ишемия сосудов (не больше половины окружности лимба), глубокие помутнения роговицы с несквозным дефектом ткани (не больше трети толщины роговичной ткани-«запотевшее стекло»), выраженный иридоциклит, возможно повышение ВГД или нерезкая гипотония, экссудат не больше трети высоты передней камеры);

4 – особо тяжелый ожог (некроз кожи и подлежащих тканей больше половины века, некроз конъюнктивы и поражение склеры (больше половины глазного яблока), полная ишемия и тромбоз сосудов, помутнение роговицы («фарфоровая роговица» или «вареная рыба») больше половины площади с

глубоким дефектом ткани (больше трети площади), стойкое повышение ВГД или стойкая гипотония, выраженный иридоциклит с пластическим процессом, помутнение хрусталика).

За рубежом наиболее актуальными являются классификации M.J. Roper-Hall (1965), в основе которой лежит оценка степени помутнения роговицы и лимбальной ишемии, также существует более современная и доработанная классификация H.S. Dua (2001), которая дополнительно учитывает протяженность участка поражения лимба и процент повреждения конъюнктивы [97, 172]. Существуют и другие классификации, предложенные P.H. Ballen (1964), M.D. Wagoner (1997) [204, 61].

Как уже говорилось ранее, наиболее распространенным исходом тяжелой ожоговой травмы органа зрения является формирование бельма роговицы. Для классификации ожоговых бельм в нашей стране часто используют классификацию В.Г. Копаевой (1982) [19] или В.П. Филатова и Д.Г. Бушмича (1947) [41]. Последние выделяют следующие категории:

- первая категория – бессосудистые интенсивные, центрально расположенные бельма диаметром от 4 до 6 мм; синехии отсутствуют; определяются передняя камера и хрусталик; ВГД и кривизна роговицы нормальные;

- вторая категория – бессосудистые бельма различной интенсивности, в диаметре больше 6 мм; имеются передняя камера и хрусталик; синехии отсутствуют или же единичные; ВГД и кривизна роговицы нормальные;

- третья категория – сосудистые бельма различной интенсивности и степени васкуляризации с неодинаковой протяженностью; имеются передняя камера (равномерная или неравномерная) и хрусталик; синехии отсутствуют или единичные; ВГД и кривизна роговицы нормальные;

- четвертая категория – бельма различной интенсивности, сосудистые и бессосудистые, с уплощением или эктазией роговицы, с наличием передних синехий, хрусталик имеется; передняя камера неравномерная или отсутствует; ВГД нормальное. Сюда также относятся все бельма при наличии афакии; случаи с

частичным наращением на роговицу (не более чем на половину поверхности) конъюнктивы глазного яблока;

- пятая категория – бельма, осложненные глаукомой, с наращением на роговицу конъюнктивы глазного яблока (больше половины поверхности роговицы), с наличием буфтальма, стафиломы, фистулы.

1.3. Кератопротезирование – основной метод лечения тяжелых ожоговых бельм

Последствия тяжелой ожоговой травмы органа зрения зачастую являются лимитирующим фактором для проведения успешной кератопластики. Достоверно известно, что пересадка роговицы не всегда эффективна в случаях васкуляризированных бельм, вирусных кератитов и при повторных пересадках [18, 20, 58, 154, 207]. Это обусловлено низким процентом прозрачного приживления донорского материала. Например, риск эндотелиального отторжения после кератопластики на ожоговых бельмах может достигать 65% [160]. В ряде случаев, повысить шансы приживления трансплантата позволяет иммуносупрессивная терапия, однако лишь в краткосрочной перспективе, когда дело касается васкуляризированных бельм [92].

По мнению ряда отечественных авторов, пересадка роговицы абсолютно не эффективна при тяжёлых ожоговых бельмах [9]. Для восстановления оптических свойств глаза в таких условиях применяется кератопротезирование [36].

После того, как французский офтальмолог Pellier de Quengsy в 1789 году опубликовал первую работу, в которой предположил возможность замены поврежденной роговицы протезом из выпуклого стекла с серебряной окантовкой, прошло уже более 220 лет. За этот длительный период времени множество исследователей использовали различные конструкции и материалы для разработки своего «идеального» кератопротеза. Периодически интерес к кератопротезированию в среде офтальмологов угасал из-за развития катастрофических осложнений, связанных в первую очередь с отсутствием

технологичных материалов, и воскресал с появлением новых разработок в этой области, аккумулируя предыдущий опыт и достижения. Благодаря этому, сохранялся принцип преемственности, и некоторые разработки нашли свое отражение в современном кератопротезировании. Например, немецкий доктор Johann Nepomuk von Nussbaum в 1853 году предложил конструкцию в виде запонки, состоящей из двух стеклянных пластин, соединённых оптическим цилиндром, что в некотором роде похоже на устройство современных кератопротезов, таких как Бостонский.

За последние два столетия было предложено бесчисленное количество кератопротезов, но на сегодняшний день наибольшее число сообщений, регистрируемых в литературе по данной тематике, касается Бостонского кератопротеза 1-го типа и остеодонто-кератопротезов [1, 48, 56, 94, 99, 141, 192]. Эти протезы наиболее актуальны и применяются в клинической практике повсеместно. На территории Российской Федерации лидирующую позицию занимает кератопротез Фёдорова-Зуева [39].

Бостонский кератопротез был разработан офтальмологом Клаесом Дольманом (Claes Dohlman, 1960). Конструктивно протез состоит из двух частей: оптической из полиметилметакрилата и гаптической перфорированной пластинки из титана, которые как «сэндвич» фиксируют донорскую роговицу и удерживаются вместе при помощи стопорного кольца. Такой кератопротезный комплекс пересаживается в роговицу пациента, техника операции схожа со сквозной кератопластикой. После операции пациент пожизненно носит мягкую контактную линзу и ежедневно закапывает антибиотики широкого спектра действия. Бостонский кератопротез даёт хорошие результаты в краткосрочной перспективе и сохраняется в тканях от 83 до 100% случаев в течение первых двух лет после имплантации [47, 73, 86, 90, 114, 211].

Однако в долгосрочной перспективе успешность Бостонского кератопротеза все еще вызывает беспокойство, по последним опубликованным данным, показатели развития асептического некроза остаются высокими и достигают 17% [182, 184].

Остеодонто-кератопротезирование, впервые описанное итальянским офтальмологом Benedetto Strampelli в 1960 и впоследствии модифицированное G. Falcinelli в 2005 годах, зарекомендовало себя как самое долговечное кератопротезирование. Основополагающий принцип техники остеодонто-кератопротезирования заключается в реконструкции переднего отрезка глаза остеодонто-акриловой пластинкой, в которую вкручивается оптический цилиндр из полиметилметакрилата.

Данная процедура, как правило, происходит в 2 этапа. На первом этапе выполняется подготовка бельма и его покрытие слизистой оболочкой губы. Одномоментно с этим этапом производят удаление зуба и изготовление остеодонто-акриловой пластинки, в центре которой просверливают отверстие и вкручивают оптический цилиндр из полиметилметакрилата. Затем данный комплекс имплантируется под кожу на 2-3 месяца.

На втором этапе, производится извлечение полученного ранее комплекса из-под кожи и его дополнительная обработка в виде удаления излишков тканей. Прижившуюся слизистую с губы отсепаровывают с поверхности бельма, производят трепанацию центральной части роговицы, удаление радужки, хрусталика и основной части стекловидного тела. Затем подготовленную остеодонто-акриловую пластинку имплантируют в глаз и повторно укрывают слизистой с губы.

Остеодонто-кератопротезирование даёт потрясающие результаты: в 80% случаев удается сохранить кератопротез в тканях глаза в течение 20 лет [192]. Однако существенным недостатком данной процедуры является большая операционная травма, неэстетичный внешний вид, выраженное сокращение поля зрения, необходимость в проведении нескольких хирургических процедур одновременно, ресурсоемкость и затратность по времени, а также большие финансовые издержки. К тому же, добиться высокой остроты зрения удается редко, только половина всех пациентов обладает зрением выше 0,1 [192].

Специфической проблемой данного метода стала резорбция костной пластинки, которая по статистке наблюдается в 19-43% случаев и крайне трудно

диагностируется на начальной стадии [94, 140].

В нашей стране в основном применяется кератопротез Фёдорова-Зуева, состоящий из оптического цилинда (полиметилметакрилат) и титановой опорной пластинки, с двумя большими диаметрально расположенными отверстиями и втулкой с внутренней резьбой для фиксации оптической части [12, 15]. Имплантация кератопротеза происходит интраламеллярно в 2 этапа. На первом этапе в интрастромальный карман роговицы имплантируется опорная пластинка. На втором, через 2-3 месяца, выполняется сквозная трепанация бельма и ввинчивается оптический цилиндр кератопротеза [14, 39].

Современная методика предусматривает имплантацию в виде кератопротезного комплекса, аналогично Бостонской модели [40]. Кератопротез Фёдорова-Зуева даёт хорошие оптические результаты, по некоторым параметрам лучше Бостонской модели [109], к тому же его конструкция более универсальна и способна адаптироваться под большое число клинических ситуаций. К сожалению, в долгосрочной перспективе его эффективность резко снижается. По данным авторов, на данный момент в МНТК «Микрохирургия глаза» имплантировано свыше 1250 кератопротезов, сроки наблюдения составляют от 2 до 30 лет, в 10-75% случаев происходит протрузия кератопротеза, в зависимости от сроков наблюдения [29]. Зарубежный опыт применения данной модели кератопротеза коррелирует с этими данными, сохранить протез в роговице получилось только в 70% случаев в период наблюдения от 28 до 84 месяцев [109].

1.4. Осложнения кератопротезирования

Осложнения, возникающие при кератопротезировании, можно разделить на два типа: это проблемы непосредственно во время самой операции, и осложнения, развивающиеся в послеоперационном периоде.

Наиболее частой проблемой в ходе операции на ожоговых бельмах IV-V категории является перфорация передних или задних слоев бельма на этапе его расслаивания. Это связано с неравномерной толщиной самого бельма, трудностью

визуализации, заставляющей хирургов оперировать «вслепую», стремлением провести расслаивание в глубоких слоях роговицы.

Кроме того, любая операция кератопротезирования сопровождается сквозной трепанацией роговицы на одном из этапов, как правило, во время второго, когда происходит установка оптического цилиндра. Это обуславливает целый ряд осложнений, наиболее часто встречаются выпадение стекловидного тела на афакичных глазах и коллапс глазного яблока. Интраоперационные осложнения в большой степени зависят от мастерства хирурга.

Говоря об осложнениях, возникающих в послеоперационном периоде, следует подчеркнуть, что именно эти осложнения и методы борьбы с ними занимают центральное место в проблеме кератопротезирования.

Мороз З.И. предлагает делить осложнения на неспецифические и специфические [28, 39]. К неспецифическим относятся осложнения, не связанные с нахождением кератопротеза в глазу:

1) иридоциклит, увеит, кератит различной этиологии (1,9-20%) [62, 81, 83, 109, 72, 129];

2) гемофтальм (0,9-3,6%) обычно развивается сразу после оперативного вмешательства в результате кровотечения из новообразованных сосудов роговицы и радужки, чаще наблюдается у пациентов с афакией [15, 28, 39];

3) отслойка сетчатки (0,9-27,3%) может встречаться в различные сроки послеоперационного периода и являться исходом интраоперационных осложнений, таких как выпадение стекловидного тела, а также при гемофтальме, воспалительных заболеваниях и травмах глаза в послеоперационном периоде [3, 14, 15, 36, 130, 135, 149, 140, 66, 162];

4) вторичная глаукома – постоянное воздействие повышенного ВГД на кератопротез передается на передние слои бельма, что может привести к их разрушению. Сосудистое бельмо в 14,1-79,3% случаев сопряжено со вторичной глаукомой до операции и в 2,8-89% – после кератопротезирования [6, 26, 32, 46, 125, 155, 191, 114].

К специфическим осложнениям, которые связаны с нахождением

кератопротеза в роговице, относят эндофтальмит, катаракту, зарастание оптического цилиндра, ретропротезную мембрану, врастание переднего эпителия в переднюю камеру и фильтрацию влаги передней камеры, а также самое грозное осложнение – асептический некроз, приводящий к протрузии кератопротеза. Остановимся подробнее на каждом.

Эндофтальмит встречается в 1,7-36,4% случаев и может быть вызван эндогенной или экзогенной инфекцией. Чаще всего инфицирование происходит из-за попадания бактериальной флоры из конъюнктивальной полости через микропространства около оптического цилиндра, а также при некрозе роговичной ткани вокруг него [6, 8, 25, 62, 81, 82, 83, 139, 94, 140, 52, 87, 129, 164, 169].

К формированию осложненной катаракты (2,3-13,6%) приводит возникновение механического контакта между задней поверхностью оптического цилиндра и передней капсулой хрусталика [28, 39]. Набухание или лизис хрусталиковых волокон в свою очередь могут приводить к формированию факогенного увеита и/или глаукоме [12, 14, 15, 32].

Зарастание оптического цилиндра (1,9-46,6%) происходит из-за несоответствия высоты оптического цилиндра (более низким его расположением) и поверхности бельма, в результате чего по передней поверхности оптической части кератопротеза возможно разрастание рубцовой ткани бельма, роговичного или конъюнктивального эпителия. Наиболее частой причиной зарастания оптического цилиндра является дооперационное или интраоперационное увеличение толщины бельма различным пластическим материалом, или укрепление бельма в послеоперационном периоде при возникновении протрузии кератопротеза [3, 23, 109, 57, 64, 115].

Образование ретропротезной мембраны (РПМ) встречается в 3,8-100% случаев [10, 26, 56, 94, 109, 141, 184, 192, 72, 153, 168, 182, 186]. В литературе описаны результаты гистологических и электронно-микроскопических исследований РПМ у пациентов с ожоговой травмой после кератопротезирования. Установлено, что РПМ – соединительная ткань с инфильтрацией единичными макрофагами, основным клеточным элементом которой являются фибробласты,

пролиферация которых происходит на всем протяжении пребывания РПМ в глазу, что приводит к неуклонному увеличению толщины мембраны. На ранних этапах роста мембрана представлена рыхлой соединительной тканью, которая в более поздние сроки постепенно уплотняется, в ней могут появляться новообразованные сосуды. Таким образом, показано, что РПМ возникает вследствие неспецифического продуктивного воспаления, и является реакцией глаза на операционную травму с внедрением инородного тела [38, 119, 174]. Пучковская Н.А. с соавт. (2001) выделяет первичные (истинные) и вторичные РПМ. Возникновение первичной мембраны является естественной реакцией глаза на имплантацию инородного тела (инкапсуляция), а образование вторичной мембраны обусловлено фибринозной или экссудативной реакцией ввиду кровоизлияния или воспалительных процессов [36].

Фильтрация влаги передней камеры (1,4-53,3%) в ряде случае обусловлена врастанием переднего эпителия в переднюю камеру (16-30%). Может возникать как в ранние, так и в поздние сроки послеоперационного периода. Фильтрация в ранние послеоперационные сроки происходит из-за отсутствия герметичности между имплантатом и краем трепанационного отверстия. В более поздние сроки фильтрация внутриглазной жидкости происходит из-за некроза ткани бельма. Наличие фильтрации может обуславливать экзогенное инфицирование глазного яблока с развитием эндофтальмита [15, 28, 39, 109, 120, 169, 203].

Асептический некроз по данным литературы составляет до 8,1-100% случаев. Это серьезнейшее осложнение кератопротезирования, для которого характерен прогрессирующий характер течения, плохой ответ на проводимое лечение и протрузия кератопротеза в исходах. Данное осложнение занимает центральное место в проблеме кератопротезирования, а разработка методов его профилактики и лечения является одним из основных направлений в кератопротезировании [5, 6, 10, 12, 14, 40, 43, 83, 48, 56, 86, 90, 94, 141, 192, 211, 72, 120].

Подводя итог, можно сделать вывод, что с неспецифическими осложнениями можно бороться, успех в основном напрямую зависит от

опытности и навыков хирурга, в то время как борьба со специфическими осложнениями, такими как асептический некроз тканей бельма, в большей степени зависит от эволюции кератопротезов и способов повышения прочности тканей роговицы.

1.5. Материалы для укрепления роговицы

Развитие асептического некроза тканей бельма и развивающаяся на этом фоне протрузия кератопротеза являются основной проблемой современного кератопротезирования. Важность этого утверждения подчеркивается тем, что сегодня главнейшим критерием оценки эффективности метода является длительность нахождения кератопротеза в тканях [65]. И, хотя проблема надежной фиксации и длительного сохранения искусственного материала в ожоговых бельмах на сегодняшний момент не решена в полной мере, существующие способы укрепления тканей бельма позволяют существенно повышать данные показатели. Основополагающим принципом этих методик является использование различных пластических материалов, когда искомые «полезные» свойства одной ткани переносятся в область другой, путём трансплантации. К таким полезным свойствам относится механическая прочность, наличие специфичных клеток, факторов роста и т.д. Другими словами, пластические материалы можно представить в виде «носителей свойств», которыми пытаются наделить соответствующую ткань.

Как правило, существующие материалы можно разделить на алло- и ауто-трансплантаты. Аллотрансплантаты на сегодняшний день мало популярны, это связано с тем, что в условиях сосудистого бельма они подвергаются быстрому лизису из-за реакции тканевой несовместимости. В этом плане применение аутологичных материалов гораздо более обосновано и даёт лучшие результаты [11, 21].

На сегодняшний день в клинической практике в основном применяются такие материалы, как донорская роговица, хрящ ушной раковины, слизистая

оболочка полости рта, амниотическая мембрана, а также их комбинации [126]. Известны работы с применением аутонадкостницы большеберцовой кости, фасции височной мышцы, аутотеноновой капсулы, склеры, конъюнктивы.

Одной из причин протрузии кератопротеза является асептический кератолизис. Зачастую расплавление донорской роговицы и обнажение опорных элементов кератопротеза связано с лимбальной недостаточностью у пациентов с ожоговыми бельмами [55, 177]. Поврежденные клетки эпителия способны синтезировать активные матриксные металлопротеиназы, значительно размягчающие внеклеточный матрикс [100, 167], который становится неспособным удерживать жесткую конструкцию кератопротеза.

Для профилактики подобных состояний, как правило, применяется поверхностное укрепление с использованием аутослизистой оболочки полости рта [7, 44, 213, 116, 145]. Обычно, слизистая забирается с нижней губы пациента, затем с поверхности бельма удаляются некротизированные ткани и дефектный эпителий, из аутослизистой формируется трансплантат нужной формы и производится пересадка. В случае необходимости данную процедуру повторяют несколько раз.

Морфологические исследования приживления аутослизистой полости рта показали, что через 3-4 месяца репаративные процессы в этих тканях и зоне их сращения заканчиваются. Но в ряде случаев при истонченных бессосудистых или маловаскуляризованных бельмах слизистая оболочка полости рта не приживается [31]. К тому же, слизистая оболочка имеет слабые показатели механической прочности, поэтому не может в действенной мере остановить уже начавшуюся протрузию кератопротеза. Неоспоримым преимуществом аутослизистой является её доступность, простота в заборе и быстрая регенерация.

Аналогичным способом применяется амниотическая мембрана, в исследовании Калинникова Ю.Ю. (2005) была показана более высокая механическая прочность этого материала [15].

Пересадка донорской роговицы в целях повышения прочностных характеристик малоэффективна в силу её быстрого лизиса в тканях бельма.

Гундорова Р.А. и Ченцова Е.В. выполняли пересадки обезвоженной на силикагеле роговицы, что позволило частично улучшить результаты [11, 44]. Однако в настоящее время данный метод всё больше применяется в качестве комбинированных методик, например, укрепления бельма слизистой с губы и донорской роговицей [213] или аутохрящем ушной раковины [11], нежели в качестве самостоятельного.

Слабые биомеханические характеристики тканей бельма физически не способны удерживать в своём составе более плотную структуру кератопротеза. Бесспорно, это является одной из основных причин, приводящей к протрузии. В такой ситуации, появляется необходимость в использовании соответствующих материалов, обладающих высокими механическими свойствами. В этих целях наиболее часто применяется интрастромальное укрепление аутохрящом ушной раковины [23, 45], аутонадкостницей большеберцовой кости [7, 30, 35], фасцией височной мышцы [4].

Аутохрящ ушной раковины плотный, эластичный, гистогенетически близок к ткани роговицы. Данный материал наилучшим образом соответствует требованиям хирурга. Экспериментальные исследования Удинцова Б.Е. (1972-1975) показали хорошую приживляемость ткани аутохряща [21, 22].

Хорошие результаты представлены в работах М.М. Краснова и его сотрудников (1968-1985), посвященных, главным образом, разработке мер профилактики и методов лечения асептического некроза. С этой целью М.М. Красновым и Б.Е. Удинцовым (1975) была разработана и внедрена новая операция – аутохондрокератопластика.

Бедило В.Я. (1969-1976) использовал слизистую губы, склеру, надкостницу и хрящ, отдавая предпочтение последнему. Отторжение при одномоментном внутрироговичном укреплении аутохрящом с уха наблюдалось только в 3,8% случаев, а при предварительном укреплении вообще не наблюдалось. Без укрепления бельма протрузия кератопротеза развилась в 54% случаев [2].

Ченцовой Е.В. (1996) было предложено применять хрящевую ткань, во время послойной кератопластики для снижения степени васкуляризации

роговицы при ожогах [44].

Чернетский И.С. (2009) под руководством Макарова П.В. в своей работе показал высокие результаты при предварительном укреплении бельма аутохрящем ушной раковины. По их данным, асептический некроз при предварительном укреплении бельма аутохрящем ушной раковины наблюдался только в 15,8% случаев. Однако авторы столкнулись с рядом трудностей, одной из них стал дефицит аутохрящевой ткани [43].

Гундорова Р.А. (2001) совместно с группой авторов провела ряд экспериментальных работ по созданию тканеинженерных конструкций хрящевой ткани, что в перспективе позволит избавиться от этой проблемы, однако на настоящий момент работы носят сугубо экспериментальный характер [16].

В ряде случаев метод с использованием аутохрящевой ткани не применим на истонченных бельмах, поскольку при механическом разобщении слоев бельма хрящ может вызвать ишемию передних слоев роговицы, с одной стороны, с изъязвлением поверхностного листка роговицы и повышение внутриглазного давления – с другой [22].

Использование костной ткани тоже имеет ряд ограничений, в работах по остеоденто-кератопротезированию важной проблемой является резорбция костной пластинки [122, 94, 192]. По мнению Бедило В.Я. и Мороз З.И., при внутрироговичной трансплантации ткани надкостницы, она склонна к пролиферации и провоцирует рецидивирующее зарастание оптического цилиндра [4, 28, 30].

Как видно, применение аутологичных тканей не смогло решить проблему в долгосрочной перспективе, это обусловлено слабой адаптационной возможностью тканей, трансплантируемых в неестественные и агрессивные для них условия. В связи с чем, разработка альтернативных методов повышения прочности роговицы является крайне актуальной задачей, а поиск альтернативных материалов продолжается и по сей день.

1.6. Применение фактора роста костной и хрящевой ткани – новый подход к проблеме укрепления бельм

Используемые для повышения биомеханических свойств бельма аутологичные ткани могут со временем разрушаться из-за разницы в их физиологической нагрузке и биологической среде в зоне трансплантата [42], в результате чего, рано или поздно развивается протрузия кератопротеза. По этой причине существует большой интерес к возможностям регенерации и выращивания тканей путем усиления собственных механизмов клеточной регенерации в организме. На сегодняшний день для этих целей используются сигнальные молекулы – факторы роста, которые могут влиять на архитектонику внеклеточного матрикса, обеспечивать миграцию, рост и дифференцировку клеток [118, 136].

Костные морфогенетические белки (Bone Morphogenetic Proteins, BMPs) – это группа факторов роста, принадлежащих к суперсемейству трансформирующего фактора роста (TGF-β), известных своей способностью индуцировать образование хрящевой и костной ткани [166], а также стимулировать ангиогенез [179]. На сегодняшний день наиболее широко в клинической практике применяется рекомбинантный rhBMP-2 [197], с 2002 года коммерческие препараты BMP-2 имеют разрешение для применения в клинике.

Костная и хрящевая ткани обладают высокими биомеханическими характеристиками и уже успешно применяются для укрепления ожоговых бельм в офтальмологии. Однако их количество ограничено и, как уже говорилось ранее, они подвержены лизису. По этой причине использование фактора роста костной и хрящевой ткани rhBMP-2 в качестве нового подхода к решению данной проблемы выглядит вполне перспективно. Особенно учитывая тот факт, что подобная возможность неоднократно продемонстрирована в других разделах медицины. Такой подход нашел своё отражение в клинической практике среди травматологов, стоматологов, специалистов, занимающихся спинальной травмой, в челюстно-лицевой хирургии и стоматологии [117, 179, 197, 71, 78, 89, 101, 163,

185]. Первые клинические исследования rhBMP-2 были выполнены при спондилодезе позвоночника в начале 2000-х годов [68, 69]. На сегодняшний день BMP-2 применяется для лечения переломов, восстановления обширных костных дефектов, регенерации хрящевой ткани и сухожилий, а также для улучшения интеграции протезов [71, 194, 205].

Например, в исследованиях по фиксации титановых изделий в тканях, была показана высокая эффективность применения rhBMP-2 [128,133], обеспечивающая более быстрое приживление и механически плотный контакт на границе изделия и ткани. Стоит заметить, что большинство современных кератопротезов имеют опору в виде титановой пластинки и подобные предпосылки могут найти положительный эффект в кератопротезировании. Также есть работы, показывающие двукратное увеличение биомеханических характеристик с использованием аутологичного трансплантата костной ткани, обогащенного rhBMP-2 по сравнению с обычным костным аутотрансплантатом [70].

В РФ Осидак Е.О. (2014) под руководством Карягиной А.С. и Домогатского С.П. продемонстрировали возможность образования костной ткани при имплантации коллагеновых гидрогелей с фактором роста под кожу крысам [33]. Группа авторов разработала отечественный препарат rhBMP-2, не уступающий по своим характеристикам коммерческим иностранным препаратам.

Помимо способности индуцировать образование хрящевой и костной ткани [166], была показана возможность факторов роста семейства TGF-β значительно увеличивать биомеханическую прочность коллагеновых гидрогелей с различными типами клеток [150, 210]. Интересным наблюдением является увеличение клеточной продукции тканевых ингибиторов матриксных металлопротеиназ под действием факторов роста этой группы [143, 144], экспрессия которых играет важную роль в размягчении стромы при лимбальной недостаточности [100, 167]. К тому же, факторы роста этой группы регулируют пролиферацию фибробластов и реорганизацию структурных белков, связывающих ткани во внеклеточном матриксе [150]. В ряде работ убедительно показана их способность

стимулировать фибробласты контрактировать внеклеточный матрикс, ускоряя тем самым репаративные процессы в ране и повышая биомеханические свойства в зоне сращения [150, 209, 210].

Сам фактор роста в чистом виде практически не используется. Для достижения выраженного эффекта, действие rhBMP-2 в области имплантации должно быть продолжительным в течение, по крайней мере, одной-двух недель и локальным. Локальное высвобождение макромолекулярных факторов роста необходимо для предотвращения побочных эффектов, связанных с их воздействием на неповрежденные ткани, либо с их высокой концентрацией в месте инъекции.

Согласно A.R. Poynton и J.M. Lane (2002), к возможным побочным эффектам, которые могут возникнуть при использовании rhBMP-2, относятся: чрезмерный, неконтролируемый рост костной ткани; неуправляемая активность остеокластов, которая может привести к повреждению остеопластического материала, потере фиксации и т.д.; возникновение антител к rhBMP-2, способных инактивировать как rhBMP-2, так и нативный белок; возникновение болей в прилежащих областях; потеря функциональности [163]. В последнее время с развитием систем доставок факторов роста, большинство исследований, проведенных в период с 2000 по 2016 год, не выявило никаких побочных эффектов, связанных с применением rhBMP-2 [68, 69, 63, 77, 75, 76, 113].

Однако определённое опасение у врачей вызывает возможность индукции иммунного ответа при введении rhBMP-2 в организм. Так, в июне 2008 года в США, организацией Food and Drug Administration (FDA) было сделано общественное уведомление о том, что при использовании rhBMP-2 при шейном спондилодезе в течение первых двух недель после операции могут возникать побочные явления опасные для жизни: отек тканей шеи и горла, приводящие к сжатию дыхательных путей; в некоторых случаях возникновение дисфагии и потери способности разговаривать. Важно подчеркнуть, что в данном случае речь идет о применении сверхвысоких концентраций фактора роста и довольно устаревшего носителя в виде коллагеновой губки [148].

Подводя итог вышесказанному, можно отметить, что несмотря на хорошую изученность rhBMP-2, мы не нашли в доступной литературе данных о его применении в офтальмологии, и хотя принципы такого подхода изучены в других разделах медицины, тонкости его применения в офтальмологии не совсем ясны и требуют экспериментального изучения.

1.7. Анализ материалов для доставки факторов роста в ткани роговицы

Выбор материала носителя – один из важнейших этапов будущего применения факторов роста в кератопротезировании. Ведь, помимо основных требований, предъявляемых к носителям для доставки факторов роста, материал должен максимально удовлетворять хирургической специфике, в частности, быть эластичным и тонким, чтобы избежать излишнего давления на ткани роговицы и легко имплантироваться интрастромально, а также обладать способностью удерживать швы.

Как уже говорилось ранее, локальное высвобождение макромолекулярных факторов необходимо для предотвращения побочных эффектов, связанных с их воздействием на нецелевые ткани, либо с их высокой концентрацией в месте инъекции. Также, важным преимуществом локального высвобождения факторов роста является пролонгация действия, которая обеспечивается замедленным выходом белковых молекул из матрицы.

Можно выделить три основные группы материалов, применяемых для доставки факторов роста: синтетические полимеры, биокерамика и природные полимеры [118, 178].

1.7.1. Синтетические полимеры

Синтетические полимеры в основном делят на две группы: биодеградируемые и небиодеградируемые. Биодеградируемые материалы включают полилактид, полигликолид, их сополимер полилактогликолид, поликапролактон, полицианоакрилат и другие. В группу небиодеградируемых

полимеров входят поливиниловый спирт, полигидроксиэтилметакрилат, поли-N-изопропилакриламид и другие. Благодаря большому количеству методов синтеза и обработки материалов данной группы можно легко получить как необходимую форму, так и широкий спектр физико-химических свойств матриц [85, 93].

Полилактид – биодеградируемый, термопластичный, алифатический полиэфир, большим плюсом которого является хорошая биосовместимость, к тому же вариации форм полилактида позволяют добиться приемлемой скорости деградации и механической прочности [158, 212, 106]. Недостаток данного полимера заключается в слабой и неравномерной гидратируемости, и соответственно, неравномерном распределении биологически активных веществ и клеток. К тому же, продуктами его распада являются CO2 и вода, что приводит к локальному закислению матрикса [118, 178]. Не исключены воспалительные реакции при введении полилактида в организм. Также этот материал показывает недостаточную прочность при сжатии [80, 171].

Полигликолид – это самый простой линейный алифатический полиэфир, представляющий собой полимер гликолевой кислоты [212]. От полилактида он отличается высокой степенью кристалличности из-за отсутствия в структуре боковых метильных групп и низкой скоростью деградации. В регенерации костных тканей обычно используют сополимер полилактида и полигликолида – полилактогликолид. Данный сополимер является довольно успешным материалом по причине хорошей биосовместимости и возможности модулирования скорости биодеградации. К тому же, под воздействием подсаженных клеток полилактогликолид разлагается на мономеры – природные метаболиты, такие как молочная и гликолевая кислоты, хотя это может вызывать и негативные последствия в связи с нежелательным закислением [206]. Постоянно ведутся работы по улучшению свойств таких полимеров, направленные на снижение умеренных воспалительных реакций, которые происходят при имплантации изделий в ткани живого организма, а также для улучшения клеточных контактов поверхность полимеров модифицируется [151, 202, 110, 111].

Поликапролактон – биодеградируемый, полукристаллический,

алифатический полиэфир, в качестве его мономера выступает капролактон. Данный материал обладает хорошими механическими свойствами, биосовместимостью, а также довольно легок в обработке [195]. Однако из-за внутренней гидрофобной структуры и отсутствия биоактивных функциональных групп поликапролактон представляет собой не очень благоприятную среду для роста клеток и удерживания факторов роста, что ограничивает применение этого полимера [180, 181]. На данный момент многие методики направлены на модификацию поверхности поликапролактона адгезивными материалами [175].

Поливиниловый спирт – материал из группы небиодеградируемых синтетических полимеров, он представляет собой термопластичный полимер, получаемый путем гидролиза сложных поливиниловых эфиров [54]. Поливиниловый спирт – механически стабильный и гибкий материал, растворяющийся в воде при достаточно высоких температурах – порядка 70°C. В список его достоинств можно также включить высокую степень гидрофильности и полупроницаемость для кислорода и питательных веществ [54, 188, 142]. Несмотря на прекрасные механические качества, отсутствие биодеградации, как у всех материалов этой группы, является серьезным ограничением в использовании данного полимера.

1.7.2. Биокерамика

Биокерамика включает в себя группу инертных и полуинертных материалов, имеющих керамическую природу. Наиболее часто встречаются такие керамические материалы, как гидроксиапатит, трикальций фосфат, биоактивные стекла различного состава. Все материалы данной группы показывают отличную биосовместимость [60, 85].

Гидроксиапатит – основная минеральная составляющая костной ткани. В качестве материала для костной регенерации этот минерал демонстрирует высокую степень биосовместимости, а также хорошие остеокондуктивные и остеоиндуктивные свойства [147, 190, 199]. В чистом виде для получения скаффолдов гидроксиапатит практически не используется в связи с плохими

механическими свойствами, отсутствием пористой структуры, малой скоростью биодеградации и хрупкостью [133, 199, 201]. В настоящее время гидроксиапатит широко применяется в тканевой инженерии в качестве дополнительного материала для увеличения остеокондуктивных и остеоиндуктивных свойств скаффолдов [189].

Трикальций фосфат представляет собой третичный фосфат кальция, также известный как костяная зола. Данный фосфат служит богатым источником кальция и фосфора, которые находятся в доступной для клеток форме. В связи с этим в отличие от гидроксиапатита трикальций фосфат является хорошо биодеградируемым материалом. В остальном этот материал имеет схожие свойства с гидроксиапатитом [95, 187, 193].

Биоактивные стекла – это группа поверхностноактивных стекло-керамических биоматериалов, основными компонентами которых являются SiO2, Na2O, CaO и P2O5 [59]. Показано, что после имплантации на поверхности биоактивных стекол происходит ряд специфических реакций, приводящих к образованию аморфного фосфата кальция или кристаллического гидроксиапатита, что благоприятно для формирования костной ткани. К тому же данный материал имеет способность к высвобождению критических концентраций ионов Si, Ca, P и Na, которые индуцируют остеогенез, а путем изменения концентрации различных компонентов можно адаптировать скорость деградации. Ограничивающим фактором в использовании биоактивных стекол является их низкая прочность и хрупкость, что на данный момент решается оптимизацией состава и условий обработки [67, 98, 103, 124].

1.7.3. Природные полимеры

Как следует из названия, эти материалы получают из натуральных источников. Как правило, они состоят из полимерной сети, которая может содержать до 99% воды. В результате этого, натуральные полимеры называют гидрогелями, их высокая способность к гидратации позволяет имитировать высоко гидратированное состояние живых тканей. Другой причиной, по которой

природные полимеры представляют особую ценность, является их структура, сильно схожая со структурой внеклеточного матрикса. Группа природных полимеров включает полипептиды, полисахариды, сложные полиэфиры, а также их комбинации. Наиболее популярными природными полимерами считаются: коллаген, фибрин, хитозан, фибриновый шёлк, гликозаминогликаны и другие [131, 165, 173]. Они более биологически совместимы, обеспечивают благоприятные клеточные сайты связывания, проницаемы для клеток и часто, что очень важно, деградируют через естественные метаболические пути в организме, а продукты их распада менее токсичны.

Коллаген – это фибриллярный белок, составляющий основу соединительной ткани организма и обеспечивающий ее прочность и эластичность. Коллаген служит одним из двух основных компонентов кости [108]. Поскольку коллаген не обладает межвидовой специфичностью среди млекопитающих, он нашел широкое применение как в биомедицинских, так и в коммерческих технологиях [200]. Такие преимущества, как биосовместимость, способность к адгезии, волокнистая структура и хорошая сочетаемость с другими материалами, позволяют использовать данный материал для создания носителей [33, 138]. Наиболее часто применяемым является коллаген I типа [173, 134]. Более 90% белков кости составляет коллаген I типа, также он широко представлен в сухожилиях, коже, связках, роговице и многих интерстициальных соединительных тканях, за исключением лишь гиалинового хряща, мозга и стекловидного тела. В большинстве органов коллаген I типа обеспечивает биомеханические свойства, такие как жесткость, прочность на разрыв и кручение.

Главным недостатком данного материала является сложность в получении стерильной высокоочищенной формы белка с сохранением её нативных свойств. В связи с чем, для изготовления носителей используются низко концентрированные гидрогели, подвергшиеся химической сшивке, либо денатурированные формы белка, что значительно уменьшает положительные свойства материала.

Хитозан – производное линейного полисахарида, макромолекулы которого

состоят из случайно связанных β-(1-4)-D-глюкозаминовых звеньев и N-ацетил-D-глюкозамина. Данный материал обычно получают из хитина, встречающегося в составе оболочек ракообразных, кутикулы насекомых и клеточной стенки грибов [102, 123, 208].

В отличие от синтетических материалов, этот природный полимер растворим при pH<5,5 и, соответственно, не требует жестких условий обработки [96]. Наличие боковых катионных групп для присоединения к другим молекулам позволяет комбинировать хитозан с различными биоактивными веществами. Также этот полимер показывает хорошую биосовместимость, отсутствие иммунологического отторжения и, что очень важно, противомикробные свойства в отношении некоторых бактерий и грибов [91, 156]. Главным недостатком этого природного полимера является низкий уровень механической прочности и возможные воспалительные реакции [198, 127].

Фиброин и спидроин – фибриллярные белки, составляющие основу нитей паутины и коконов насекомых, в частности шелка тутового шелкопряда. Данный белок обладает рядом таких свойств, как хорошая биосовместимость, высокая степень жесткости и прочности, биодеградация и универсальность в обработке [146, 53, 121]. К тому же, данный материал не требует дополнительной стабилизации химическими сшивками. Недостатком фиброиновых матриц является невысокая скорость биодеградации. Малюгин Б.Э., Борзенок С.А. с соавт. (2013) проводили ряд исследований данного материала по возможности создания биоинженерной конструкции искусственной роговицы на его основе. Проведенные исследования показали, что стромальные клетки лимба в таком матриксе смещали своё эпителио-мезенхимное равновесие в сторону преобладания мезенхимного компонента, в результате чего прозрачность полученной конструкции быстро снижалась [27].

Подводя итог вышесказанному, можно сделать вывод о том, что общим недостатком синтетических материалов является отсутствие истинной биосовместимости и токсичность продуктов распада [85, 151, 49, 80, 111]. К тому же, синтетические полимеры не способны связываться с факторами роста и

удерживают их путём диффузных ограничений, что малоэффективно [28]. Керамика слишком хрупкая и не эластичная, имплантация изделий на её основе в строму роговицы слишком затруднена, к тому же она не является биодеградируемым материалом.

В этом плане природные полимеры наиболее перспективны. Коллаген, будучи основным белком внеклеточного матрикса костной ткани, имеет сайты связывания с rhBMP-2 [79, 107, 112], что позволяет надежно связывать данный фактор роста с носителем, это выгодно отличает его от спидроина, хитозана и др. Фибриллярная структура коллагена позволяет создавать дополнительные диффузные ограничения для выхода макромолекул rhBMP-2 из матрикса [137]. Коллаген, как материал для доставки факторов роста в роговицу, более специфичен для этой ткани на фоне других природных и синтетических полимеров [108]. Следуя современным концепциям, дизайн будущего носителя для факторов роста должен быть максимально специфичным (химически и биомеханически) для типа ткани – мишени [84].

По всей видимости, применение rhBMP-2 и коллагенового носителя в целях укрепления роговицы может быть полезным. Однако в литературе отсутствуют какие-либо работы по этой теме. Все существующие носители на данный момент не адаптированы к условиям офтальмохирургии. В связи с чем, считаем необходимым разработку альтернативного метода укрепления роговицы, в основе которого лежит использование rhBMP-2 и специально разработанного коллагенового носителя.

ГЛАВА 2. МАТЕРИАЛЫ И МЕТОДЫ ИССЛЕДОВАНИЯ

В данной работе последовательно выполнена серия экспериментов in vitro и in vivo в соответствии с порядком поставленных задач. Решение каждой задачи позволяло перейти на следующий этап работы, аккумулировав полученные ранее результаты для решения новой. Таким образом, обеспечивался многоступенчатый и последовательный ход работы в целом. Однако ввиду разнонаправленности отдельных экспериментов и работы с несколькими видами животных появляется необходимость в кратком описании всей работы в целом и обозначения её этапов.

Все процедуры с животными проводились в соответствии с «Правилами проведения работ с использованием экспериментальных животных» Хельсинской декларации и рекомендациями Директив Европейского Сообщества (№ 86/609 ЕС). В экспериментах in vivo использовались кролики-самцы породы шиншилла, средним весом 2,5-3 кг и возрастом 5-6 месяцев, а также крысы-самцы стока Wistar, весом от 300 до 350 г и возрастом 6-7 месяцев (Таблица 1).

Таблица 1 – Распределение животных в экспериментах

Крысы, 1-я, 2-я и 3-я группы:	Сроки наблюдения				
	3 дня	7 дней	14 дней	28 дней	42 дня
	Количество животных				
Изучение времени высвобождения rhBMP-2 при подкожной имплантации	2	2	2	2	2
Изучение иммуного ответа	6	6	6	6	6
Всего	40 крыс				
Кролики, группы I и II:	Сроки наблюдения				
Нативная роговица	1 месяц	3 месяца	6 месяцев	9 месяцев	
Морфология	4	4	4		
Биомеханика	8	8	8	8	
Всего на этапе эксперимента	44 кролика				
Кролики, группы А и Б:	Сроки наблюдения				
Бельмо	1 месяц	3 месяца	6 месяцев	9 месяцев	
Морфология	4	4	4		
Биомеханика	8	8	8	8	
Всего на этапе эксперимента	44 кролика				
Всего	88 кроликов				

Первым этапом работы стало исследование биологических эффектов rhBMP-2, оказываемых на культуру клеток в эксперименте in vitro. Работа была выполнена на базе лаборатории фирмы «ИМТЭК» и лаборатории Центра фундаментальных и прикладных медико-биологических проблем ФГАУ «НМИЦ «МНТК «Микрохирургия глаза» имени акад. С.Н. Федорова» Минздрава России под руководством заведующего центром, д.м.н. С.А. Борзенка.

Второй этап – испытание возможностей носителя из коллагена к удерживанию в своём составе rhBMP-2, а также установление «стартовой» концентрации препарата в носителе, учитывая ранее полученные цитологические результаты и основываясь на скорости его выведения. Исследования проводились на базе лаборатории фирмы «ИМТЭК» с непосредственным участием автора.

Третьим этапом оценивалось влияние препарата на иммунную систему экспериментальных животных (крысы-самцы стока Wistar, весом от 300 до 350 г и возрастом 6-7 месяцев) на базе лаборатории фирмы «ИМТЭК».

Четвёртым этапом стала серия экспериментов на кроликах, целью которых являлась оценка клинической картины, морфологии и изменения биомеханики роговицы и бельма, а также отработка методики хирургического вмешательства. Морфологическое исследование произведено в ФГБОУ ВО «МГМСУ им. А.И. Евдокимова» Минздрава России на базе кафедры патологической анатомии под руководством заведующего кафедрой, Заслуженного врача РФ, д.м.н. профессора О.В. Зайратьянца. Исследование биомеханических свойств проводилось в НИЦ «Курчатовский институт» совместно с С.В. Крашенинниковым при непосредственном участии автора. Клинические исследования и отработка методики хирургического вмешательства выполнялись непосредственно самим автором на базе вивария фирмы «ИМТЭК».

Сбор и статистический анализ результатов проводились автором самостоятельно.

2.1. I этап – Исследование влияния rhBMP-2 на культуру клеток in vitro

Метод получения первичной культуры кератоцитов роговицы кролика

Роговица вырезалась из глаза без захвата лимбальной зоны, десцеметова мембрана с эндотелием отделялась физически с помощью пинцета, эпителий соскабливался с помощью скребка. Оставшаяся строма нарезалась с помощью ножниц на кусочки ~ 1-1,5 мм^2, которые в виде суспензии в культуральной среде RPMI-1640 (ООО НПП «ПанЭко», Россия), 10% фетальной бычьей сыворотки (ООО НПП «ПанЭко», Россия) помещались на поверхность жидкого коллагена, нанесенного тонким слоем на дно культуральной посуды. В результате происходило гелеобразование вокруг кусочков стромы роговицы, и последние оказывались «впаянными» в коллагеновый гель. Это значительно увеличивало площадь контакта ткани с коллагеновым гелем и ускоряло выход клеток из ткани.

Вышедшие из кусочков стромы клетки снимали с поверхности коллагенового геля с помощью стандартной методики трипсинизации и использовали для эксперимента.

Оценка влияния препарата rhBMP-2 на жизнеспособность и пролиферативную активность культуры кератоцитов

Для оценки влияния препарата rhBMP-2 производства ФГБУ «НИЦЭМ им. Н.Ф. Гамалеи» Минздрава России на жизнеспособность и пролиферативную активность культуры кератоцитов клетки рассевали в лунки 96-луночного планшета в количестве 6 тысяч клеток/лунку и культивировали 24 ч в культуральной среде, содержащей 10%-ную фетальную бычью сыворотку. Затем среду отбирали и вносили свежую, содержащую препарат rhBMP-2 в концентрациях 5, 10 и 30 мкг/мл. Испытано два варианта культуральной среды, содержащей препарат rhBMP-2, – с содержанием сыворотки 10% и 1%. Контрольные варианты не содержали препарат rhBMP-2. Каждый вариант испытывали в трех повторах. Через 2 суток оценивали жизнеспособность культуры окрашиванием флуоресцентными красителями Хехст 33342 (ядра всех

клеток) и пропидий йодид (мертвые клетки), а также пролиферативную активность при помощи МТТ-теста. Для этого в культуральную среду добавляли реагент МТТ (SigmaAldrich, США) в концентрации 0,5 мг/мл и инкубировали в течение 4 часов. Затем среду отбирали, промывали 2х раствором фосфатного буфера и экстрагировали кристаллы формазана из клеток при помощи ДМСО (диметилсульфоксид) производства (ООО НПП «ПанЭко», Россия). Экстракты измеряли при помощи планшетного фотометра (Multiskan FC, США) при длине волны 492 нм. Чем больше клеток в лунке, тем больше кристаллов формазана образуется.

Оценка влияния препарата rhBMP-2 на миграцию кератоцитов (метод царапины)

Клетки высевали в лунки 96-луночного планшета (Techno Plastic Products AG, Швейцария) и культивировали до достижения ими конфлюэнтного монослоя. Затем наконечником автоматической пипетки (Techno Plastic Products AG, Швейцария) делали царапину в монослое, создавая тем самым брешь размером ~ 1 мм. Культуральную среду заменяли на среду с низким содержанием фетальной сыворотки (1%) (Gibco, США), в опытные лунки добавляли препарат rhBMP-2 в концентрации 30 мкг/мл. Спустя 2 суток оценивали заполнение бреши клетками визуально при помощи оптической микроскопии на микроскопе (Olympus CX43, Япония).

2.2. II этап - Испытание возможностей имплантата из коллагена в качестве носителя для rhBMP-2

Изготовление коллагенового имплантата

Коллоидный раствор крысиного коллагена («ИМТЭК»), титруя при постоянном перемешивании, доводили раствором 1 М NaOH (РЕАХИМ, Россия) до нейтральных значений pH. Инкубировали смесь при + 4°С в течение 2 часов, затем разливали по 1,0 мл в лунки 24-луночного планшета (Techno Plastic Products

AG, Швейцария). Для формирования геля полученную смесь инкубировали при +37°С в течение 30 минут. Образованные коллагеновые гидрогели, извлеченные из планшета, отмывали в 500 мл фосфатного буферного раствора Рингера-Кребса (SigmaAldrich, США) при комнатной температуре в течение 24 часов с заменой раствора каждые 8 часов. Далее гели выкладывали на поверхность и сушили их до полного высыхания потоком воздуха при +37°С. Полученные пленки регидратировали в 20 мл фосфатного раствора Рингера-Кребса при +37°С в течение 2 часов. В результате чего получали коллагеновую мембрану диаметром 12-15 мм сферической формы и толщиной 0,1 мм (Рисунок 1). Все манипуляции были проведены в асептических условиях.



А) Б)

Рисунок 1 – Гидратированный коллагеновый имплантат (А); тот же имплантат, вид сбоку (Б). Увеличение х 5

Изготовление коллагенового имплантата с rhBMP-2

Все процедуры выполняли аналогично вышеприведенной методике приготовления коллагенового имплантата, за исключением того, что коллоидный раствор крысиного коллагена смешивали с раствором rhBMP-2 таким образом, чтобы в конечной смеси концентрация rhBMP-2 была 30 мкг/мл. Модифицированный с целью повышения растворимости и содержания активной димерной формы белка rhBMP-2 получали микробиологическим синтезом в клетках Escherichia coli в НИИ эпидемиологии и микробиологии им. Н. Гамалеи

(Москва), биологическая активность фактора, протестированная in vitro и in vivo, полностью соответствует активности фирменного препарата rhBMP-2 (R@D Systems, Канада), полученного в клетках эукариот.

Техника подкожного введения коллагеновго имплантата крысам

В качестве наркоза при проведении операции использовали препарат «Золетил 100, Франция» в дозировке 25 мг/кг веса. Крыс фиксировали в лежачем положении на спине. Хирургическое поле в паховой области освобождали от шерсти, обрабатывали однопроцентным спиртовым раствором йода. В асептических условиях скальпелем делали линейный кожный разрез длиной 1,5 см. В полученные «карманы» каждой крысе вводили по одному коллагеновому имплантату с rh-BMP2. Рану послойно ушивали атравматической нитью и обрабатывали препаратом «Террамицин, Германия» для предупреждения развития бактериальной инфекции.

Метод экстракции оставшегося rhBMP-2 из коллагенового имплантата

Продолжительность эксперимента составила 42 дня, животных выводили из эксперимента на 3-, 7-, 14-, 28- и 42-е сутки по 2 особи. Всего использовано 10 крыс. После выведения животных из эксперимента, для полной экстракции оставшегося rhBMP-2 коллагеновые имплантаты извлекали и помещали в 0,5 мл водного раствора 6 М мочевины (РЕАХИМ, Россия), 10 мМ ЭДТА (Kaiyue Chemicals, Россия), pH 6,5; при комнатной температуре (25°С) и постоянном перемешивании выдерживали до полного растворения матрикса. Затем при помощи метода иммуноферментного анализа «сендвич-типа» с использованием тест-системы «BMP2» производства «ИМТЭК» определяли концентрацию фактора роста.

2.3. III этап – Влияние rhBMP-2 на иммунную систему животных при подкожной имплантации

Эксперимент проводили на 30 крысах породы Wistar, животные были разделены на три группы, по 10 в каждой. Животных 1-й группы предварительно подвергали иммунизации препаратом rhBMP-2 с использованием адъюванта Фрейнда. Во 2-й группе проводили подкожную имплантацию коллагенового носителя, обогащенного 30 мкг rhBMP-2 по ранее описанной технике. Третью группу составили животные, не подвергавшиеся никакому воздействию. Сроки выведения животных из эксперимента, а также их количество показано в Таблице 2.

Таблица 2 – Распределение животных в эксперименте in vivo по оценке влияния на иммунную систему

Группы исследования	3 дня	7 дней	14 дней	28 дней	42 дня
1-я группа (иммунизированные крысы)	2 крысы	2 крысы	2 крысы	2 крысы	2 крысы
2-я группа (подкожно имплантирован rhBMP-2 на коллагеновом носителе)	2 крысы	2 крысы	2 крысы	2 крысы	2 крысы
3-я группа (интактные животные)	2 крысы	2 крысы	2 крысы	2 крысы	2 крысы

Перед выводом из эксперимента у крыс проводили забор крови в объеме 2 мл для дальнейшего определения титра антител к rhBMP-2 методом иммуноферментного анализа.

2.4. IV этап – In vivo эксперимент на нативной роговице кроликов

В соответствии с типом имплантируемого материала кролики были разделены на 2 группы. Группу I составили 22 кролика (22 глаза), в роговицу которых был имплантирован «чистый» коллагеновый носитель (без фактора

роста). В группу II вошли также 22 кролика (22 глаза), в роговицу которых был имплантирован фактор роста rhBMP-2 на коллагеновом носителе. Всего в эксперименте участвовало 44 кролика.

Результаты экспериментов оценивали морфологически, для этого по 2 кролика из каждой группы выводили из эксперимента через 1, 3 и 6 месяцев (всего 12 кроликов).

Параллельно, для исследования биомеханических характеристик роговицы, оставшихся животных (32 кролика) также выводили из эксперимента по 4 особи из каждой группы на сроках 1, 3, 6 и 9 месяцев.

Техника введения коллагенового имплантата в нативную роговицу кролика

Операцию на глазах кроликов выполняли под микроскопом M620 фирмы «Leica» (Германия) при увеличении в 15 раз; использовали расслаиватель и шовный материал фирмы «Mani» (Япония). Ход операции был следующим:

- для анестезии животным выполняли ретробульбарную блокаду 0,5% новокаином;

- производили разрез роговицы протяженностью 5 мм на 2/3 ее глубины концентрично лимбу, в данной плоскости при помощи расслаивателя формировали роговичный интрастромальный карман «от лимба до лимба», чтобы максимально приблизить данную методику к реальным условиям кератопротезирования;

- при помощи пинцета для завязывания и шпателя проводили имплантацию тканеинженерной конструкции в полость сформированного кармана, возникающие в некоторых случаях складки имплантируемого материала расправляли при помощи легкой компрессии, создаваемой шпателем на поверхности роговицы;

- на разрез накладывали шов по Пирсу;

- по окончании операции для профилактики инфекции производили подконъюктивальную инъекцию гентамицина сульфата 1,0% в объеме 0,5 мл.

Далее в течение одной недели инстиллировали окомистин (Miramistin) по 1 капле 2 раза в день. Для исключения риска самопроизвольного травмирования оперированного глаза и занесения инфекции, кроликам одевали специальные воротники.

In vivo эксперимент на ожоговых бельмах роговицы кроликов

Кролики были разделены на 2 группы, по тем же критериям. Всего в эксперименте участвовало 28 кроликов. Группу А составили 14 кроликов, в бельмо которых был имплантирован «чистый» коллагеновый носитель без фактора роста. В группу Б вошли 14 кроликов, в бельмо которых был имплантирован коллагеновый носитель, обогащенный фактором роста rhBMP-2.

Морфологическую оценку, как и исследование биомеханических свойств проводили идентично предыдущему эксперименту. По 2 кролика из каждой группы выводили из эксперимента через 1, 3 и 6 месяцев (всего 12 кроликов). Оставшихся животных (32 кролика) также выводили из эксперимента по 2 особи из каждой группы на сроках 1, 3, 6 и 9 месяцев для исследования биомеханических свойств бельма.

Методика создания ожогового бельма роговицы кролика

Нанесение ожога выполняли под местной анестезией, за основу была принята методика, предложенная Е.В. Ченцовой, и модифицирована следующим образом: предварительно подготовленные бумажные диски диаметром 8 мм пропитаны 0,2 мл 3%-го раствора NaOH каждый, далее произведены аппликации хлопчато-бумажных дисков на поверхность роговицы животных в течение 30 секунд (Рисунок 2), глазное яблоко и конъюнктивальную полость обильно промывали 10,0 мл 0,9% NaCI, затем в течение 14 суток животные получали антибактериальную терапию – Офлоксацин (Ofloxacin) 0,3% в виде мази закладывали в конъюнктивальную полость 2 раза в день, и внутримышечное введение раствора гентамицина сульфата 1,0% 1,0 мл 1 раз в день.

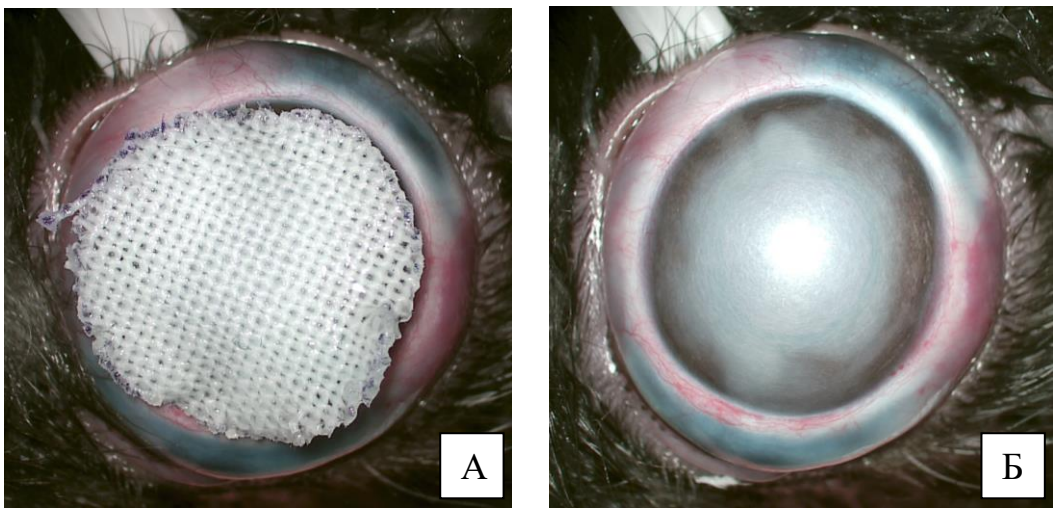

Рисунок 2 – Моделирование щелочного ожога роговицы:
А – аппликация хлопчатобумажного диска; Б – первичное повреждение роговицы щелочью. Увеличение х10

Техника введения коллагенового имплантата в ожоговое бельмо роговицы кролика

В силу того, что бельмо роговицы кролика неравномерной толщины, визуальный контроль во время расслаивания затруднён, таким образом, риск перфорации значительно выше в сравнении с обычной роговицей, а подготовка бельма процесс длительный (6 месяцев) и расходовать экспериментальный материал крайне нежелательно, технику операции незначительно оптимизировали.

Операцию на глазах кроликов выполняли под микроскопом M620 фирмы «Leica» (Германия) при увеличении в 15 раз; использовали расслаиватель и шовный материал фирмы «Mani» (Япония). Ход операции был следующим:

- для анестезии животным выполняли ретробульбарную блокаду 0,5% новокаином;

- производили несквозную трепанацию бельма трепаном диаметром 8 мм, затем при помощи расслаивателя отсепаровывали переднюю поверхность бельма по трепанационному отверстию таким образом, что часть тканей оставалась на «ножке» в виде своеобразной «крышечки», это позволяло полностью

минимизировать риск перфорации;

- оставшуюся периферическую часть расслаивали при помощи тупого шпателя, формируя при этом карман «от лимба до лимба» в строме;

- коллагеновый имплантат вводили в полость сформированного кармана и накрывали ранее отсепарованной тканью бельма на «ножке»;

- накладывали обвивной роговичный шов;

- по окончании операции для профилактики инфекции проводили подконъюктивальную инъекцию гентамицина сульфата 1,0 % в объеме 0,5 мл.

Далее в течение одной недели инстиллировали окомистин (Miramistin) по 1 капле 2 раза в день. Для исключения риска самопроизвольного травмирования оперированного глаза и занесения инфекции, кроликам одевали специальные воротники.

Методы клинического исследования

Клинические методы исследования включали в себя осмотр глаз кроликов с фокальным освещением и биомикроскопию. Осмотр глаз с фокальным освещением выполняли, используя офтальмоскоп «Heine Beta 200S» («Heine», Германия) на каждом этапе исследования ежедневно в течение всего срока наблюдения.

Биомикроскопическое исследование проводили с помощью офтальмологического биомикроскопа – щелевая лампа «SL-1800» («Nidek», Япония) ежедневно в течение всего срока наблюдения. Различные степени увеличения при биомикроскопии позволяли более детально изучить состояние склеры и роговицы, степень воспалительной реакции.

Толщину роговицы и бельма измеряли методом ультразвуковой пахиметрии на приборе «Compact Touch» (Quantel Medical, Франция).

Оценку состояния глаз проводили по следующим признакам: степени выраженности воспалительной реакции, диаметру дефекта эпителия, степени неоваскуляризации роговицы, интенсивности помутнения роговицы.

Степень выраженности воспалительной реакции оценивали по балльной

системе Е.В. Ченцовой. Для оценки степени неоваскуляризации роговицы измеряли длину сосудов от лимба к центру роговицы. Интенсивность помутнения роговицы оценивали по шкале Войно-Ясенецкого.

Фоторегистрацию проводили путем фотографирования на фотощелевой лампе фирмы «Opton» (Германия).

Методы гистологического исследования

Морфологическое исследование проводили на кафедре патологической анатомии (заведующий – Заслуженный врач РФ, доктор медицинских наук, профессор О.В. Зайратьянц) ФГБОУ ВО «МГМСУ им. А.И. Евдокимова» Минздрава России. Животных выводили из эксперимента внутривенным введением фенобарбитала. Глаза животных энуклеировали и проводили обработку материала для гистологического исследования. Роговую оболочку вырезали по окружности лимба, а затем фиксировали в 10%-м забуференном нейтральном формалине в течение суток. Полученный диск роговицы разрезали пополам, перпендикулярно по отношению к сосудам. Оба фрагмента стандартным способом обезвоживали в спиртах восходящей концентрации и заливали в парафин. Срезы толщиной 3 мкм изготавливали на микротоме и окрашивали гематоксилином и эозином. Исследование полученных гистологических препаратов роговицы проводили под световым микроскопом AxioLab A1 с компьютерной программой анализа и фотофиксации изображения (Carl Zeiss Microscopy, Германия).

Исследование биомеханических свойств

Исследование проводили на базе лаборатории биополимеров в НИЦ «Курчатовский институт» под руководством С.В. Крашенинникова. Для исследования биомеханических характеристик вывод животных из эксперимента осуществляли внутривенным введением фенобарбитала. Глаза животных энуклеировали, роговую оболочку вырезали по окружности, захватывая при этом участок склеры, отступая 3 мм от лимба. Для чистоты эксперимента использовали

свежевыкроенные ткани животных, полученные непосредственно перед проведением исследования (Рисунок 3А). Полученный диск роговицы зажимали между двух металлических пластин с отверстием 12 мм в центре, соответствующем диаметру роговицы (Рисунок 3Б), таким образом, чтобы фиксация происходила за ткань склеры, а роговица была интактной. Готовую конструкцию опускали в физиологический раствор, чтобы препятствовать высыханию тканей во время исследования (Рисунок 3В).



Рисунок 3 – Вид образца роговицы перед испытанием:
А – свежевыкроенный корнеальный диск роговицы с захватом склеры;
Б – роговица перед фиксацией между двух металлических пластин:
В – вид фиксированной и готовой к испытанию роговицы

Биомеханические свойства оценивали, используя масштабированный аналог теста ASTM D5748. Исследование состоит в двухосном нагружении тканей с постоянной скоростью (в нашем случае 1 мм/мин) до прокола. Испытания

проводили на универсальной испытательной машине фирмы «Instron» (США) модель 5982 с использованием датчика нагрузки ±50 Н серии 2530. По результатам испытаний определяли максимальную нагрузку (характеризует прочность образцов) и наклон упругой области кривой (характеризует жесткость испытуемого образца). Парные, интактные глаза животных, выведенных из эксперимента, были исследованы по той же методике, для оценки биомеханических свойств нативных роговиц.

2.5. Методы статистической обработки полученных результатов

Статистический анализ полученных данных проводился на персональном компьютере с использованием пакетов прикладных программ MS EXCEL («Microsoft», США) и SPSS Statistics («IBM», США).

По всем исследуемым показателям в каждой группе были подсчитаны параметры распределения (среднее значение, стандартное отклонение, частотный анализ).

Оценка достоверности различий между исследуемыми группами проводилась с помощью непараметрического критерия Манна-Уитни. Для оценки динамики применялся критерий Фридмана. Для удобства сравнительной визуализации количественные показатели в исследуемых группах и подгруппах представлены в форме «Box & Whisker Plot»

Все полученные различия рассматривались на уровне значимости не ниже $p \leq 0,05$.

ГЛАВА 3. РЕЗУЛЬТАТЫ КОМПЛЕКСНОГО ИССЛЕДОВАНИЯ БИОЛОГИЧЕСКИХ ХАРАКТЕРИСТИК ФАКТОРА РОСТА rhBMP-2 НА КУЛЬТУРЕ КЛЕТОК И ЭКСПЕРИМЕНТАЛЬНЫХ ЖИВОТНЫХ

В данной главе представлены результаты собственных исследований по оценке влияния rhBMP-2 на культуру клеток роговицы кролика, возможностей коллагенового имплантата к длительному удержанию фактора роста в своём составе и локальность его воздействия. Кроме того, представлены результаты влияния rhBMP-2 в составе носителя на иммунную систему экспериментальных животных, а также результаты введения фактора роста в составе коллагенового имплантата в роговицу и бельмо кроликов.

3.1. I этап – Комплексное исследование биологических эффектов rhBMP-2 на культуре клеток in vitro

3.1.1. Оценка влияния препарата rhBMP-2 на жизнеспособность и пролиферативную активность культуры кератоцитов

Препарат rhBMP-2 в исследованных концентрациях не влиял на жизнеспособность культуры кератоцитов. Во всех вариантах, в том числе в контроле, наблюдались лишь единичные погибшие клетки. На Рисунке 4 представлены результаты эксперимента.



Рисунок 4 – Жизнеспособность культуры кератоцитов при воздействии перпарата rhBMP-2 в концентрации 30 мкг/мл: А – общий вид культуры, светлое поле, объектив 10х; Б – то же поле зрения, окраска ядер всех клеток красителем Хехст 33342; В – то же поле зрения, окраска погибших клеток (отмечены стрелками) красителем пропидий йодид

Препарат rhBMP-2 в исследованном диапазоне концентраций оказывал незначительное влияние на пролиферацию культуры кератоцитов. На Рисунке 5 представлена диаграмма пролиферативной активности кератоцитов в зависимости от концентрации препарата rhBMP-2.

Для наглядной демонстрации пролиферативного потенциала клеток использовалось две концентрации сыворотки: 1% (синий столбец) и 10% (красный столбец). Как видно, оптическая плотность клеток при 10%-ной концентрации приблизительно в 2 раза выше (первая пара столбцов), это говорит о том, что клетки обладают большим запасом пролиферативного потенциала и подходят для изучения.

После добавления в среду препарата rhBMP-2 в концентрации 5, 10, 30 и 50 мкг/мл, уровень пролиферации незначительно увеличивался, однако наибольшим положительным эффектом обладает концентрация 30 мкг/мл (четвертая пара столбцов).

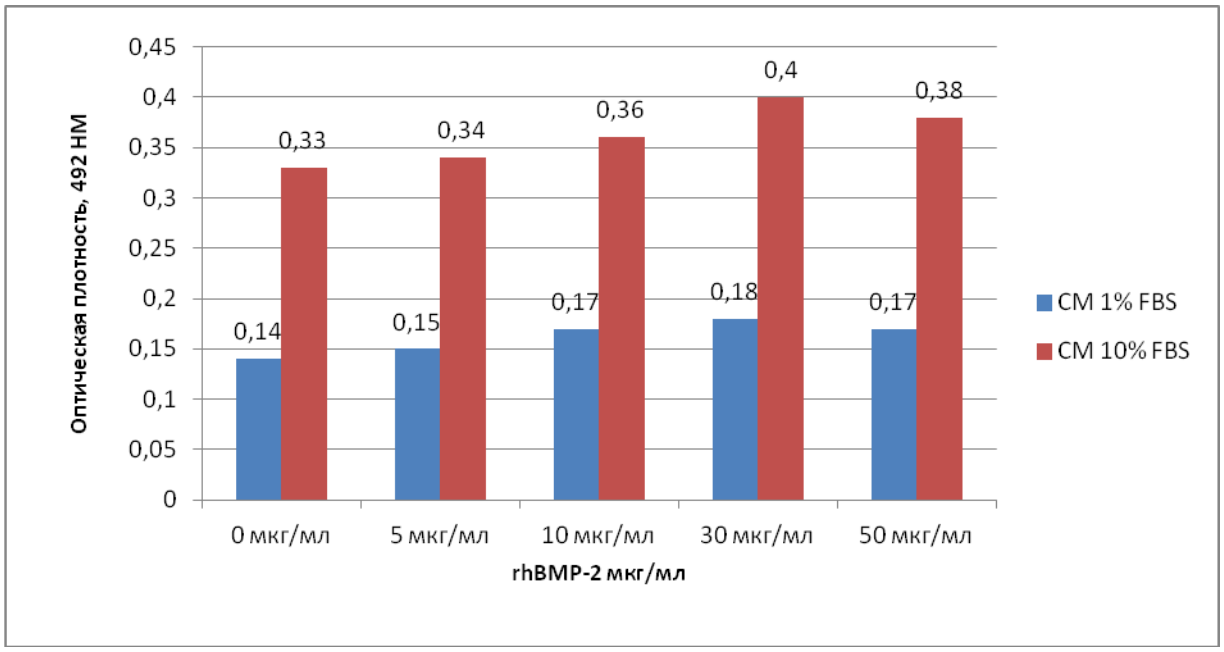

Рисунок 5 – Оптическая плотность клеток в зависимости от концентрации сыворотки в среде и концентрации препарата rhBMP-2. Синий столбец – концентрация сыворотки 1%; Красный столбец – концентрация сыворотки 10%

Таким образом, препарат rhBMP-2 в исследуемых концентрациях не оказывал цитотоксического воздействия на культуру клеток роговицы кролика и

незначительно, дозозависимо влиял на пролиферативную активность, наилучший результат наблюдался при концентрации 30 мкг/мл.

3.1.2. Оценка влияния препарата rhBMP-2 на миграцию кератоцитов (метод царапины, wound-healing assay)

Исследованная концентрация препарата rhBMP-2 30 мкг/мл оказывала влияние на скорость заполнения бреши клетками. Таким образом, препарат rhBMP-2 в исследованном диапазоне концентраций оказывает влияние на скорость миграции кератоцитов роговицы кролика.

3.2. II этап – Исследование возможности контролируемого высвобождения rhBMP-2 из коллагенового имплантата

Было проведено измерение кинетики высвобождения rhBMP-2 из коллагенового гидрогеля при имплантации гелей крысам 2-й группы подкожно в паховую область. На 3-, 7-, 14-, 28- и 42-й дни после операции имплантаты извлекали и оценивали оставшийся в них rhBMP-2 путем экстракции в водный раствор 6 М мочевины, 10 мМ ЭДТА, pH 6,5.

На Рисунке 6 в виде диаграммы представлено изменение количества rhBMP-2, оставшегося в геле, с момента его имплантации до 28 дней.

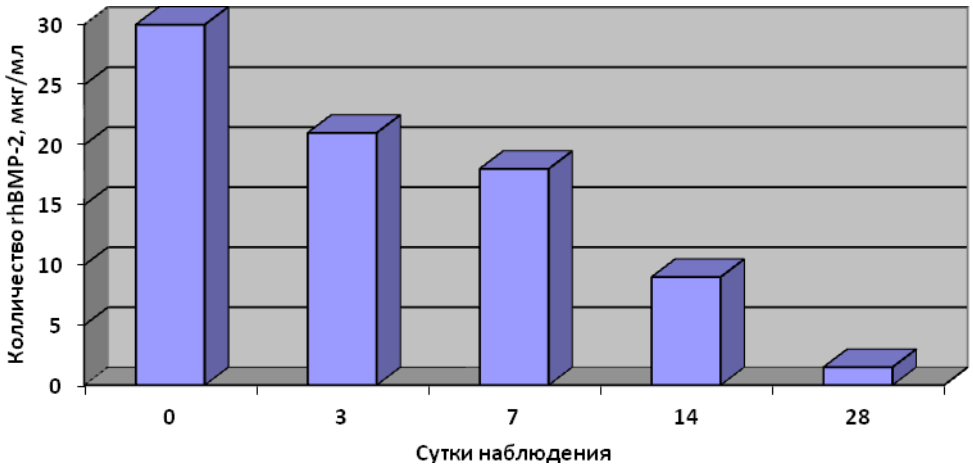

Рисунок 6 – Динамика высвобождения rhBMP-2 из коллагеновых носителей

Как видно, концентрация rhBMP-2 в носителе уменьшается в зависимости от длительности его нахождения в теле животного, а скорость высвобождения зависит от концентрации фактора роста, через 28 дней в нём остается 1,5 мкг rhBMP-2.

Таким образом, используемый коллагеновый носитель, содержащий 30 мкг rhBMP-2 способен поддерживать минимальную концентрацию в 1,5 мкг в течение 28 дней при подкожной имплантации.

3.3. III этап – Оценка иммунного системного ответа на введение имплантата с фактором роста rhBMP-2

В ходе решения поставленной задачи по оценке системного иммунного ответа со стороны организма экспериментального животного, в ответ на введение имплантата с rhBMP-2 было установлено, что титр антител к rhBMP-2 в сыворотке крови экспериментальных животных на протяжении всего эксперимента не превышал фонового значения интактной сыворотки крысы. Следует отметить, что при предварительной иммунизации крыс 1-й группы препаратом rhBMP-2 был получен титр 1: 100 000. Однако через 28 дней после имплантации 30 мкг rhBMP-2 в составе коллагенового носителя под кожу экспериментальных животных 2-й группы, не подвергавшихся предварительной иммунизации, титр антител не превышал значений интактной крысиной сыворотки в 3-й группе (Таблица 3).

Таким образом, по совокупности полученных данных следует считать, что коллагеновый имплантат способен обеспечивает такую скорость высвобождения rhBMP-2 из коллагенового имплантата, при которой не происходит выработки антител к данному рекомбинантному белку.

Таблица 3 – Титр антител к rhBMP-2 в сыворотке крови экспериментальных животных

Характеристика групп животных	Титр антител
1-я группа – Иммунизация крыс препаратом rhBMP-2	1 : 100 000
2-я группа – rhBMP-2 в составе коллагеннового имплантанта через 28 дней после подкожной имплантации	1 : 100
3-я группа – Интактная крысиная сыворотка	1 : 100

Следовательно, применение rhBMP-2 в концентрации 30 мкг/мл на коллагеновом носителе не вызывает системного иммунного ответа со стороны организма.

3.4. IV этап – Результаты введения чистого коллагенового имплантата и обогащённого rhBMP-2 в нативную строму роговицы кролика

3.4.1. Оценка клинической картины

В результате предложенной хирургической техники введения коллагенового имплантата в формируемый интрастромальный карман удалось полностью нивелировать интраоперационные риски, связанные с возможностью перфорации нижних и верхних слоёв роговицы. В ходе всего эксперимента ни в одном случае подобных осложнений не возникало. Удалось обеспечить максимально полное по площади расслоение тканей «от лимба до лимба» через относительно небольшой доступ в 5 мм, что обеспечило высокую герметичность без необходимости накладывания длинных швов. Разработанная техника введения имплантата позволила быстро, в «два движения» имплантировать 10-миллиметровый диск в сформированный карман через малый доступ и обеспечить его ровное, центрированное положение без образования лишних складок материала, что выгодно более плотным его прилеганием к окружающим тканям. В раннем послеоперационном периоде не наблюдалось выраженных воспалительных процессов, края разреза были хорошо сопоставлены, швы состоятельны. По мере

набухания имплантата в строме, края разреза не расходились на протяжении всего периода наблюдения, его пролапса также не наблюдалось.

У кроликов группы II операцию проводили на бельмах, техника была модифицирована, детальное описание представлено в главе 2. Благодаря предложенной операции удалось формировать интрастромальные карманы в ожоговых бельмах, в условиях отсутствия прозрачности тканей. Интраоперационных осложнений не наблюдалось ни у одного кролика. В раннем послеоперационном периоде состояние глаз соответствовало ожидаемым результатам, а именно: отсутствие выраженных воспалительных процессов, пролапса имплантата, протрузии швов.

Таким образом, удалось добиться локальной доставки rhBMP-2 в составе коллагенового имплантата в ткани роговицы и ожогового бельма, обеспечить его воздействие на всю площадь, исключить риски воздействия фактора роста на нетаргетные ткани глаза. Результаты дальнейшей клинической картины обеих групп представлены далее.

Группа I с введением в интрастромальный карман имплантата без rhBMP-2

На первом этапе исследования клиническая картина регистрировалась ежедневно. В раннем послеоперационном периоде во всех 12 случаях отмечено наличие перикорнеальной инъекции и незначительного отека роговицы в области операционного шва, в остальных отделах роговица сохраняла прозрачность, влага передней камеры была прозрачная, передняя камера средней глубины, реакция зрачка на свет активная (Рисунок 7А). Отек был обусловлен, по всей видимости, наличием операционной травмы. На 14-е сутки после операции у 4 кроликов отек сохранялся, однако в значительной мере регрессировал, а перикорнеальная инъекция наблюдалась только в зоне хирургического разреза, где так же отмечен рост новообразованных сосудов (Рисунок 7Б), которые самопроизвольно запустевали к концу первого месяца наблюдения (Рисунки 7В). Дальнейшая клиническая картина была стабильной, роговица сохраняла прозрачность, признаков воспаления не наблюдалось (Рисунок 7Г).

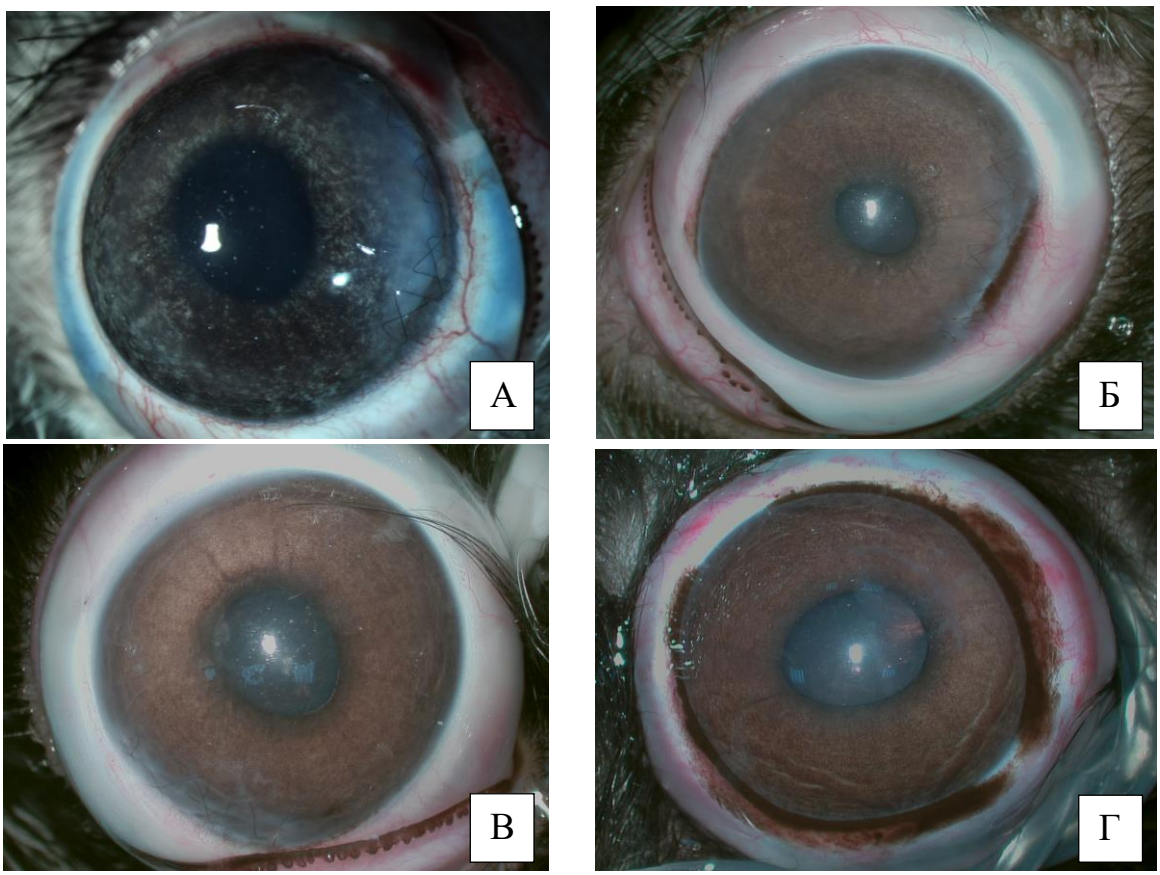

Рисунок 7 – Глаз кролика группы I в различные сроки после имплантации коллагенового имплантанта в строму роговицы: А – 14 дней; Б – 30 дней; В – 3 месяца; Г – 6 месяцев

Группа II с введением в интрастромальный карман обогащенного rhBMP-2 имплантата

Ранний послеоперационный период во многом схож с группой I, однако к середине второй недели у кроликов группы II отмечалась инъекция новообразованных сосудов эксцентрично лимбу, по всей его протяженности (Рисунок 8А), роговица оставалась в целом прозрачной, за исключением локальных помутнений в центральной зоне. Дальнейшая клиническая картина характеризовалась постепенным нарастанием неоваскуляризации роговицы, характерной особенностью роста новообразованных сосудов было дихотомическое деление в виде «кисточек» с распространением от периферии к центру, в котором параллельно процессу неоваскуляризации формировалось локальное помутнение.

К концу первого месяца наблюдения у 10 кроликов сосуды достигали центральных отделов и проникали в зону помутнений (Рисунок 8Б), где в дальнейшем формировался своеобразный сосудистый «клубочек», у остальных особей сосуды достигли центра на 5 дней позже. Дальнейшая клиническая картина характеризовалась нарастанием неоваскуляризации и помутнением роговицы (Рисунок 8В). Признаков острого инфекционного поражения окружающих тканей при осмотре не обнаружено. Начиная с середины 4-го месяца наблюдения, отмечается постепенный регресс неоваскуляризации, однако крупные и глубокие сосуды продолжали функционировать. К концу всего периода наблюдения (6 месяцев) отмечалось наличие интенсивного бельма 2-й категории и глубокой стромальной неоваскуляризации (Рисунок 8Г).

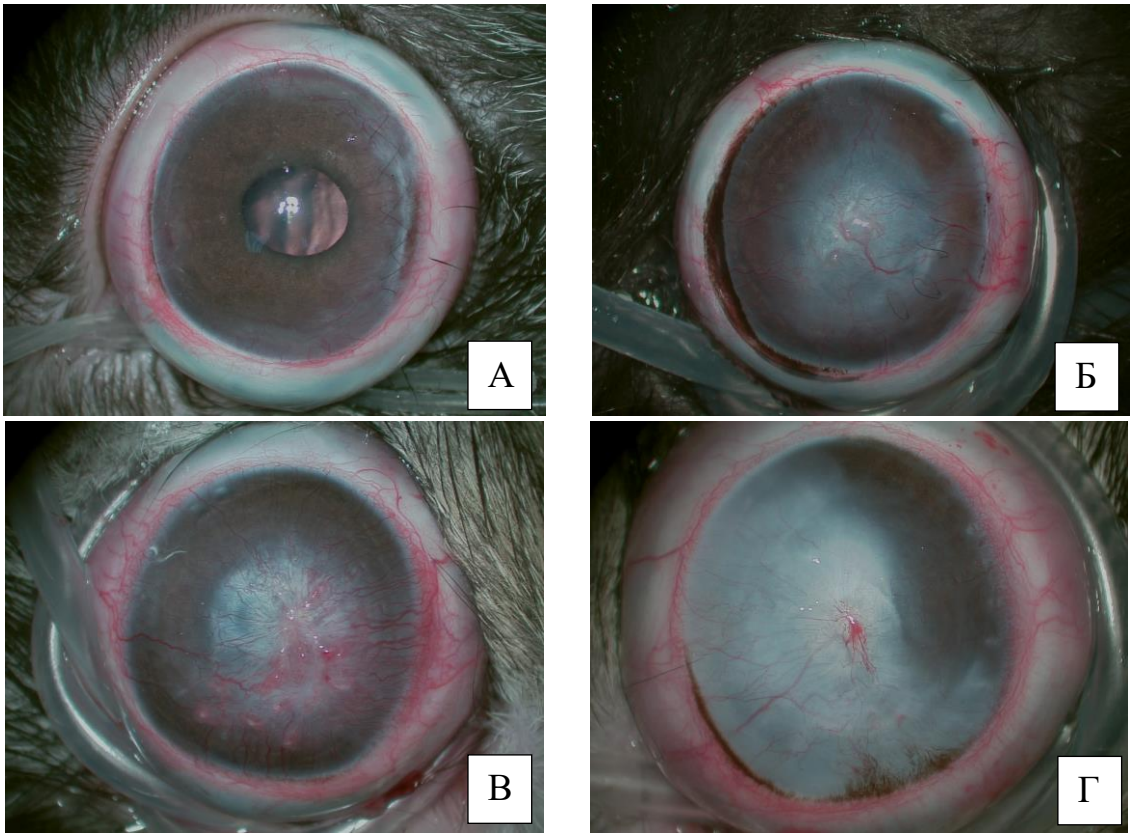

Рисунок 8 – Глаз кролика группы II в различные сроки после введения в интактную роговицу коллагенового имплантата, содержащего 30 мкг rhBMP-2: А – 14 дней; Б – 30 дней; В – 3 месяца; Г – 6 месяцев

3.4.2. Результаты гистологического исследования

Группа I с введением коллагенового имплантата без rhBMP-2

Гистологическое исследование области имплантации было проведено через 1, 3 и 6 месяцев после операции. Во всех случаях роговица была относительно равномерной толщины с минимальными изменениями. Имплантат сохранялся на всём его протяжении, постепенно истончаясь и частично расщепляясь, интегрируясь с окружающей стромой по мере увеличения сроков наблюдения.

В образцах через 1 месяц после имплантации – роговица относительно равномерной толщины, выражен отек стромы, особенно вокруг имплантата, который полностью сохранялся на всем протяжении, хотя и с очагами частичного расщепления, в которых накапливался эксудат. В строме наблюдалось нарушение упорядоченности хода пучков коллагеновых волокон (разнонаправлены и различной толщины). В периферических зонах роговицы вокруг имплантата выявлялись участки неоваскуляризации (Рисунок 9). Роста грануляционной ткани не обнаружено. Во всех образцах передний эпителий толщиной от 2 до 4 слоев, без особенностей. Передняя пограничная (боуменова) и задняя (десцеметова) мембраны также без особенностей.

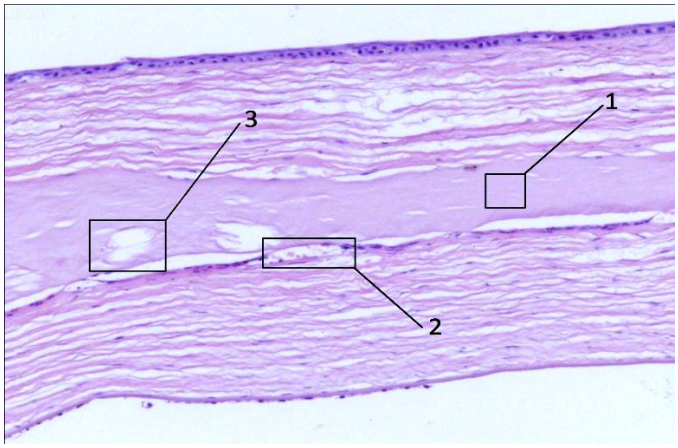

Рисунок 9 – Роговица кролика группы I через 1 месяц после имплантации коллагенового имплантата без rhBMP-2: 1 – коллагеновый имплантат; 2 – новообразованный сосуд микроциркуляторного русла; 3 – полость. Окраска гематоксилином и эозином, х 100

В образцах через 3 месяца наблюдалась аналогичная морфологическая картина, однако значительно меньше был выражен отек стромы и более упорядочен ход ее коллагеновых волокон. Также выявлялись единичные новообразованные сосуды микроциркуляторного русла (Рисунок 10).

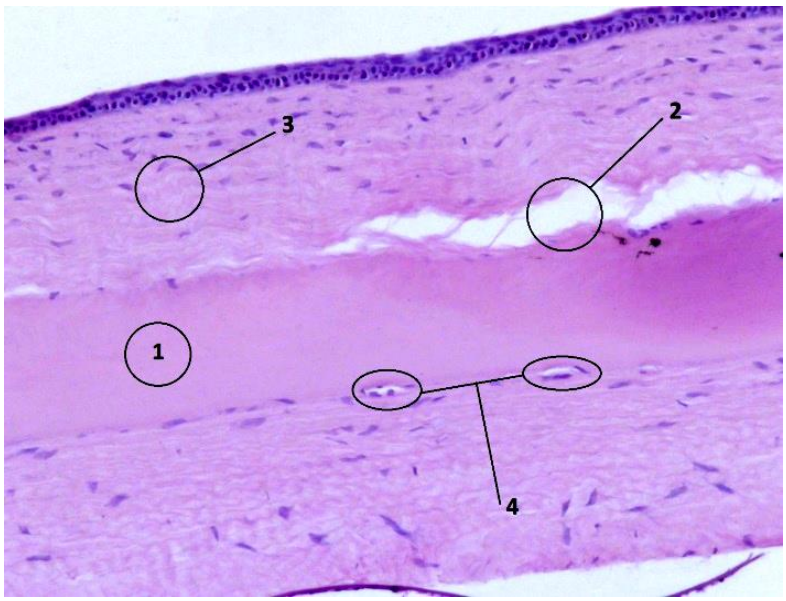

Рисунок 10 – Срез роговицы кролика группы I через 3 месяца после имплантации коллагенового имплантата: 1 – имплантат; 2 – полость; 3 – коллагеновые волокна; 4 – новообразованные сосуды микроциркуляторного русла.
Окраска гематоксилином и эозином, х 120

К 6 месяцам наблюдения во всех образцах отёк стромы не наблюдался, имплантат был истончен и интегрирован с окружающими тканями, в большей части коллагеновые пучки ориентированы правильно (Рисунок 11А). При большем увеличении видно, что коллагеновые волокна имплантата отличаются по своему строению от коллагеновых волокон стромы роговицы и тесно переплетены с ними (Рисунок 11Б). Во всех образцах передний эпителий стратифицирован, однако толщина его шиповатого и поверхностного слоев несколько уменьшена. Десцеметова мембрана и задний эпителий (эндотелий) без изменений.

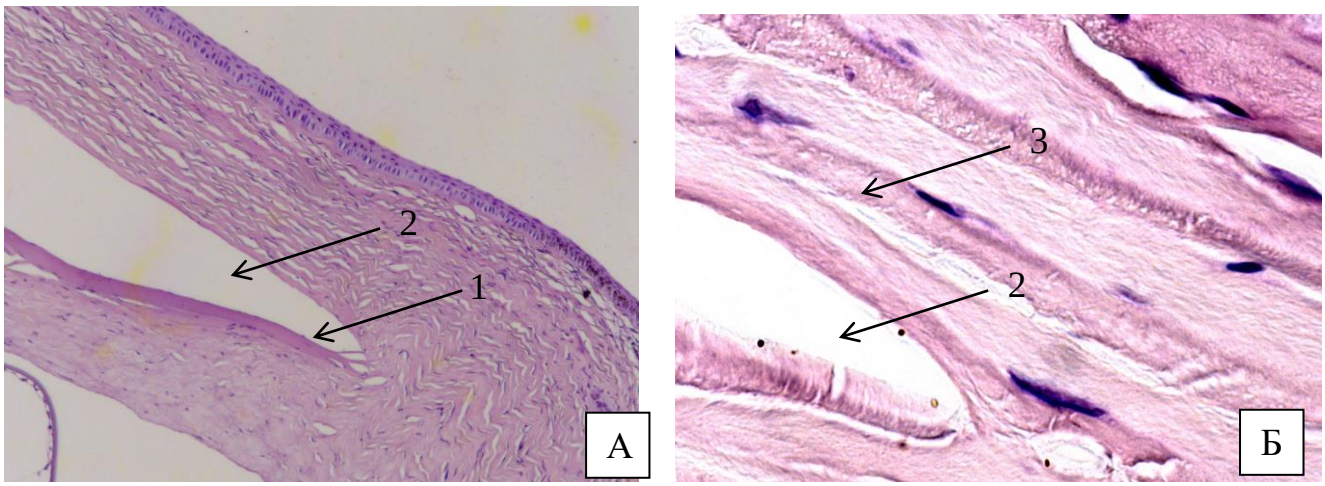

Рисунок 11 – Роговица кролика группы I через 6 месяцев после имплантации коллагенового имплантата. 1 – имплантат; 2 – полость; 3 – отдельные волокна имплантата среди окружающей стромы роговицы.
Окраска гематоксилином и эозином; А – х100, Б – х1000

Во всех исследуемых образцах цилиарное тело, связки хрусталика и радужная оболочка оставались интактными, роста новообразованных сосудов и признаков воспаления не наблюдалось (Рисунок 12). Цилиарное тело исследуемых образцов представлено рыхлой соединительной тканью с умеренным числом сосудов и пучками гладких мышц, диффузно рассеянными меланоцитами. Поверхность цилиарных отростков и внутренний край цилиарного тела покрыты слоем меланоцитов.

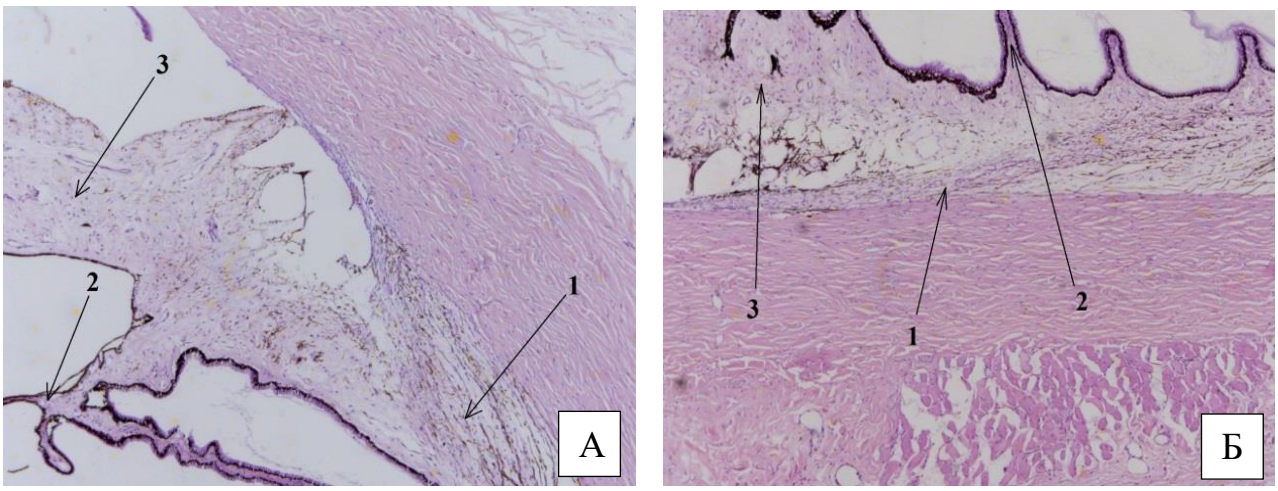

Рисунок 12 – Срез с захватом радужки и цилиарного тела после введения в роговицу кролика группы I коллагенового имплантата: А – 1 месяц; Б – 6 месяцев. 1 – цилиарное тело; 2 – цилиарные отростки; 3 – радужная оболочка. Окраска гематоксилином и эозином, х 120

Группа II с введением коллагенового имплантата с rhBMP-2

Гистологическое исследование проведено в те же сроки эксперимента (1, 3 и 6 месяцев после операции). Изменения имплантата в строме роговицы сходны с группой I, в которой rhBMP-2 не использовался (постепенное истончение и интеграция с окружающими тканями). Однако важным отличием явилось наличие очагового роста соединительной ткани, значительно более выраженная клеточность стромы и неоваскуляризация.

В образцах через 1 месяц отек стромы был выражен несколько сильнее по сравнению с группой I (без rhBMP-2), особенно вокруг имплантата. Отмечается нарушение упорядоченности хода пучков коллагеновых волокон, а также очаговый рост грануляционной (незрелой молодой соединительной) ткани с новообразованными сосудами микроциркуляторного русла (Рисунок 13). Количество новообразованных сосудов, как и клеток стромы, значительно выше по сравнению с группой I. Сосуды наблюдались не только вокруг имплантата (как при введении чистого коллагена), но также и в толще роговицы. Сам имплантат истончен, однако сохранялся на всём протяжении, местами в него проникали лимфоциты, макрофаги и фибробласты. Передняя пограничная (боуменова) и задняя (десцеметова) мембраны были без особенностей.

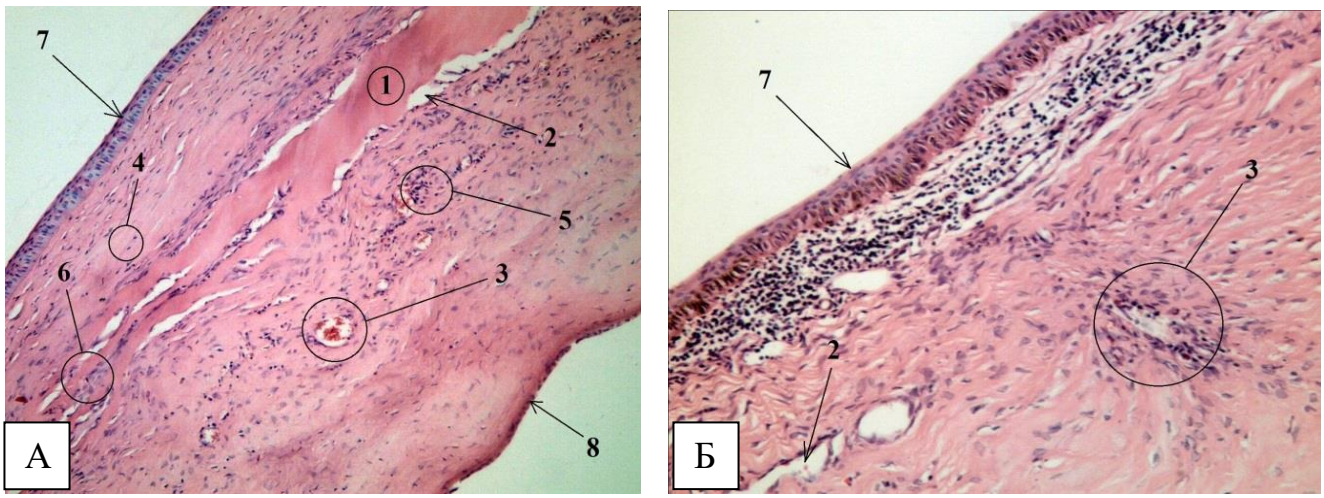

Рисунок 13 – Срез роговицы кролика группы II через 1 месяц после имплантации коллагенового имплантата с rhBMP-2: 1– имплантат с rhBMP-2; 2 – полость; 3 – новообразованные сосуды; 4 – нарушение упорядоченности хода пучков коллагеновых волокон; 5 – созревающая соединительная ткань с выраженной неоваскуляризацией; 6 – разрастания грануляционной ткани, проникающие в имплантат; 7 – эпителий; 8 – десцеметова мембрана с эндотелием. Окраска гематоксилином и эозином; А – х100; Б – х200

Через 3 месяца в образцах наблюдалось большее истончение имплантата, появление участков зрелой соединительной ткани и снижение общего отёка стромы. Обращает на себя внимание появление участков частичного замещения стромы молодой соединительной тканью на некотором отдалении от границ имплантата (Рисунок 14). В остальных местах, особенно в зоне его расщепления обнаруживались очаги врастания созревающей соединительной ткани и обилие клеток, предположительно фибробластов и макрофагов. Передняя пограничная (боуменова) мембрана неравномерной толщины и с извитым ходом. Задняя (десцеметова) мембрана, как и прилежащий к ней слой стромы (слой Дюа), сохранены в большей степени. Задний эпителий (эндотелий) не изменён.

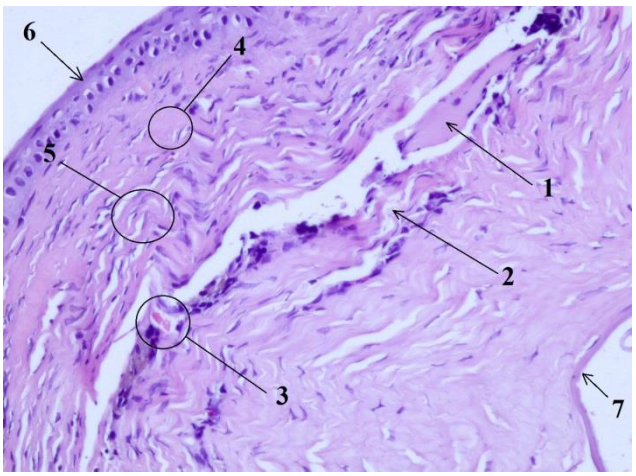

Рисунок 14 – Срез роговицы кролика группы II через 3 месяца после имплантации в строму коллагенового имплантата с rhBMP-2: 1 – имплантат; 2 – очаг врастания созревающей соединительной ткани; 3 – новообразованные сосуды; 4 – зрелая соединительная ткань; 5 – разнонаправленность коллагеновых волокон стромы; 6 – эпителий; 7 – десцеметова мембрана с эндотелием.

Окраска гематоксилином и эозином, увеличение х 120

К 6 месяцам наблюдения большая часть стромы роговицы замещалась молодой и местами зрелой (особенно выше имплантата) соединительной тканью с разнонаправленными пучками плотно упакованных коллагеновых волокон и множеством новообразованных полнокровных сосудов разного калибра. Коллагеновый имплантат был значительно истончен, местами замещен и интегрирован с окружающей стромой (Рисунок 15). Передняя пограничная (боуменова) и задняя (десцеметова) мембраны имела волнистый ход, боуменова мембрана местами плохо прослеживалась.

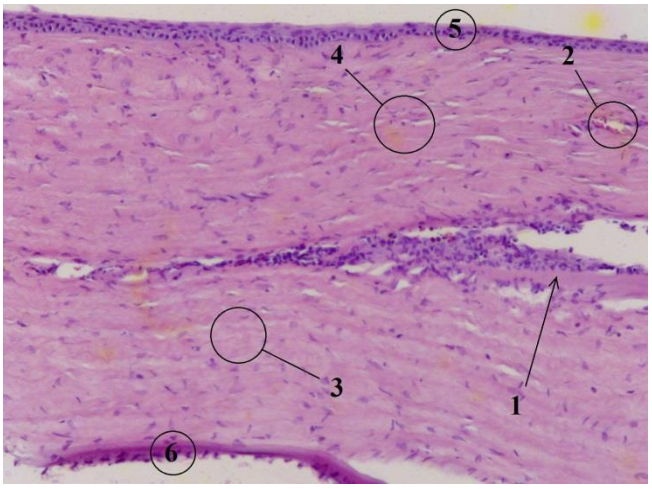

Рисунок 15 – Срез роговицы кролика группы II через 6 месяцев после имплантации в строму коллагенового имплантата с фактором роста rhBMP-2: 1 – имплантат; 2 – новообразованные сосуды; 3 – зрелая соединительная ткань; 4 – разнонаправленность коллагеновых волокон стромы; 5 – эпителий; 6 – десцеметова мембрана с эндотелием.
Окраска гематоксилином и эозином, увеличение х 120

Во всех исследуемых образцах цилиарное тело было представлено рыхлой соединительной тканью с умеренным числом сосудов и пучками гладких мышц, диффузно рассеянными меланоцитами. Поверхность связок хрусталика и внутренний край цилиарного тела были покрыты слоем меланоцитов. Очагов неоваскуляризации и признаков воспаления не наблюдалось (Рисунок 16).

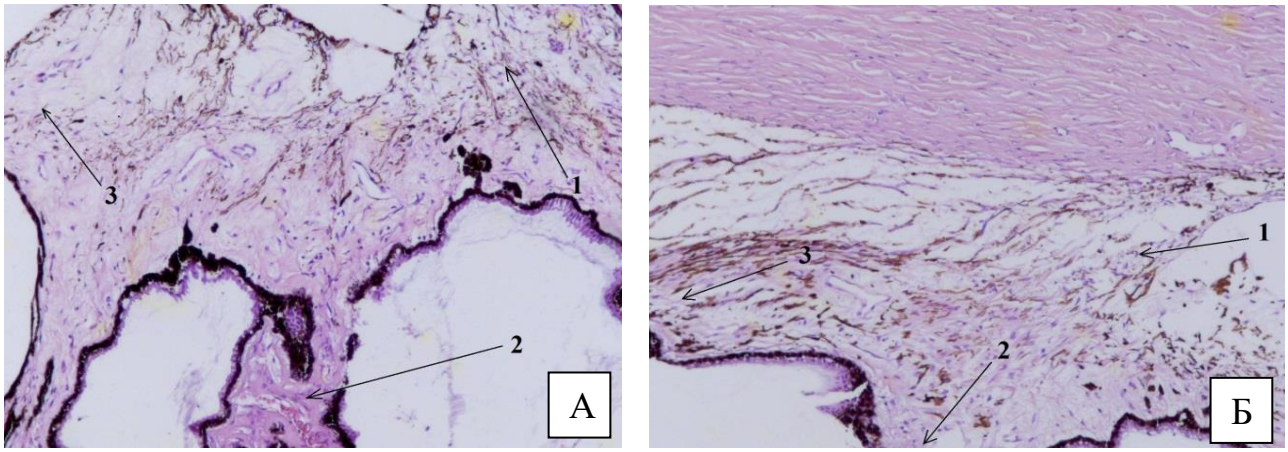

Рисунок 16 – Срез с захватом радужки и цилиарного тела после введения в роговицу кролика группы II коллагенового имплантата, обогащенного rhBMP-2: А – 1 месяц; Б – 6 месяцев; 1 – цилиарное тело; 2 – цилиарные отростки; 3 – радужная оболочка. Окраска гематоксилином и эозином, х 120

3.5. Результаты введения чистого коллагенового имплантата и обогащённого rhBMP-2 в строму ожогового бельма роговицы кролика

3.5.1. Оценка клинической картины

Группа А с введением в интрастромальный карман чистого коллагенового имплантата

В группе А в заранее подготовленное ожоговое бельмо роговицы кролика был введен коллагенновый имплантат без rhBMP-2. В силу изначально мутных тканей бельма и наличия в нём определенного количества сосудов, оценивать клиническую картину было несколько затруднительно. Через 14 дней глаза экспериментальных животных были умеренно раздражены, во всех случаях наблюдалась перилимбальная инъекция и нарастание интенсивности помутнения роговицы в центральной зоне, а также поверхностная неоваскуляризация роговицы (Рисунок 17А). Дальнейшая клиническая картина была без изменений (Рисунок 17Б). К концу трех месяцев наблюдения у двух кроликов этой группы отмечалось снижение интенсивности помутнений в периферических отделах бельма и уменьшение неоваскуляризации, роговица в этих зонах выглядела более прозрачной (Рисунок 17В). К концу 6 месяцев у всех животных площадь центральных помутнений роговицы и их интенсивность значительно уменьшились (Рисунок 17Г).

Таким образом, клинические изменения, наблюдаемые в послеоперационном периоде в ткани бельма, можно охарактеризовать как незначительные воспалительные реакции с дальнейшей стабилизацией клинической картины и постепенным запустеванием сосудов, а также снижением интенсивности помутнений.

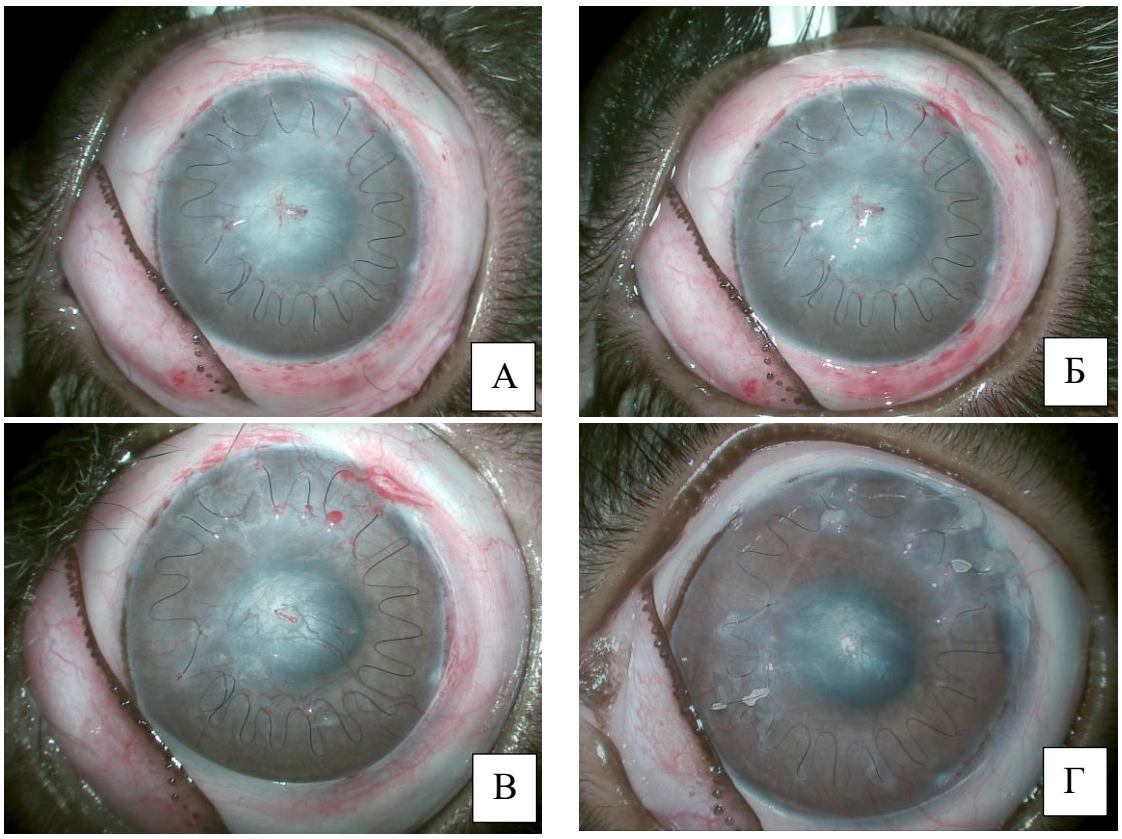

Рисунок 17 – Глаз кролика группы А в различные сроки после введения в ожоговое бельмо роговицы коллагенового имплантата без добавления фактора роста: А – 14 дней; Б – 30 дней; В – 3 месяца; Г – 6 месяцев

Группа Б с введением в интрастромальный карман коллагенового имплантата, содержащего 30 мкг rhBMP-2

В этой группе, несмотря на наличие исходного бельма роговицы, клиническая картина была более выраженная. Через 14 дней после операции во всех случаях наблюдались тотальное бельмо и хорошо заметная неоваскуляризация, распространяющаяся по всей площади (Рисунок 18А). Через 30 дней после операции у кроликов группы Б выявлено усиление неоваскуляризации, появление новых глубоких сосудов микроциркуляторного русла (Рисунок 18Б). К концу 3 месяцев интенсивность помутнений и неоваскуляризация продолжали прогрессировать. У одного кролика отмечалось усиление перикорнеальной инъекции (Рисунок 18В). К концу 6 месяцев после операции наблюдалось интенсивное бельмо роговицы, захватывающее

преимущественно центральную и парацентральную зоны с выраженной неоваскуляризацией, новообразованные сосуды в центральной зоне роговой оболочки формируют мощную капиллярную сеть.

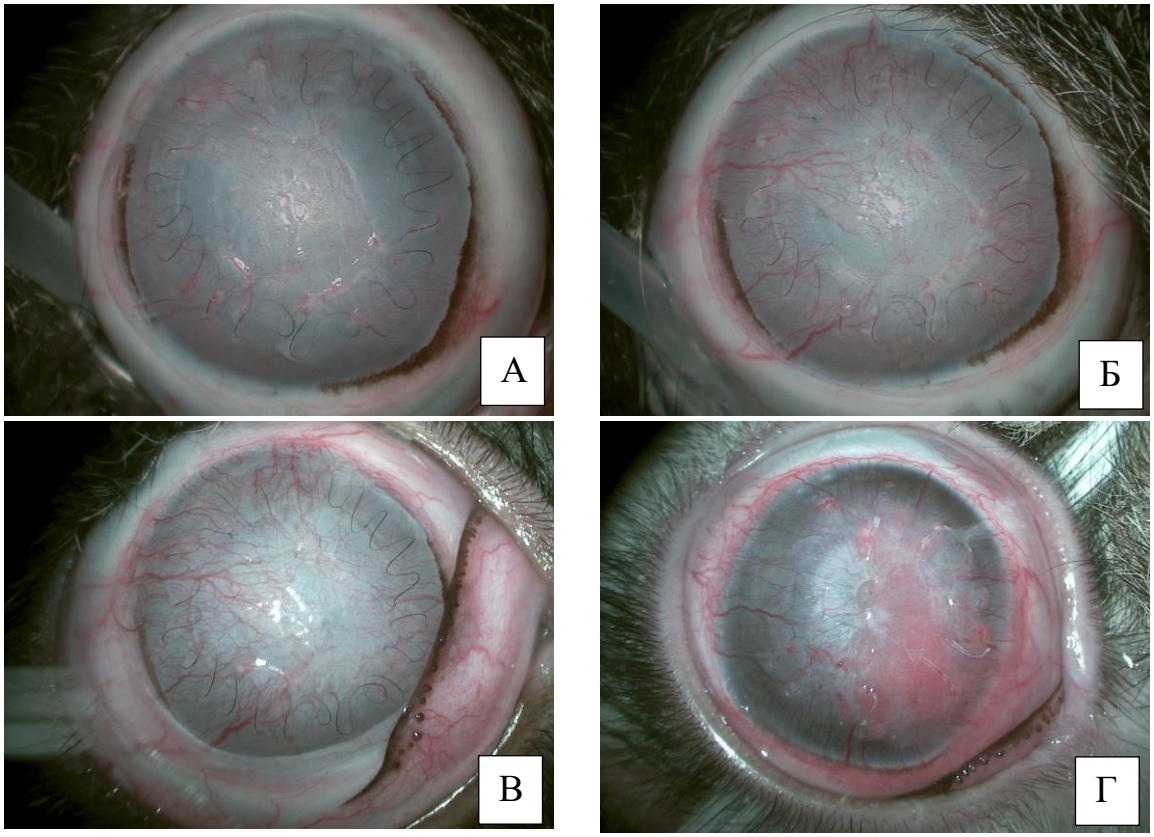

Рисунок 18 – Глаз кролика группы Б в различные сроки после введения в ожоговое бельмо роговицы коллагенового имплантата, содержащего 30 мкг rhBMP-2: А – 14 дней; Б – 30 дней; В – 3 месяца; Г – 6 месяцев

3.5.2. Результаты гистологического исследования

Группа А с введением в ожоговое бельмо коллагенового имплантата без rhBMP-2

В исследуемых образцах, через один месяц наблюдались скопление экссудата и повышенная клеточность за счет большого числа преимущественно фибробластов. Имплантат сохранялся на всём протяжении, по сравнению с результатами имплантации коллагена в нативную роговицу отмечалась его выраженная гидратированность и, соответственно, утолщение, в него активно

проникали клетки, имелись признаки персистирующего хронического воспаления тканей ожогового бельма. Пучки коллагеновых волокон стромы разнонаправлены и различной толщины. Имелись старые, хорошо сформированные сосуды микроциркуляторного русла, однако тенденции к неоваскуляризации не наблюдается. Передний эпителий толщиной от 2 до 5 слоев. Передняя пограничная (боуменова) мембрана неравномерной толщины. Задняя (десцеметова) мембрана, как и прилежащий к ней слой стромы (слой Дюа), были сохранены в большей степени, но с выраженным и неравномерным склерозом и отеком. Задний эпителий (эндотелий) местами отслоен (Рисунок 19).

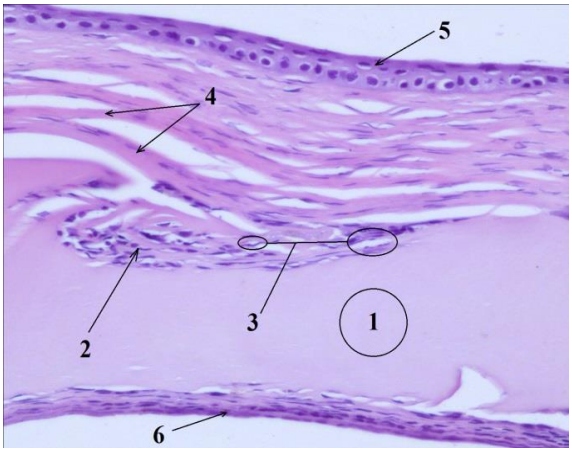

Рисунок 19 – Срез роговицы кролика группы А через 1 месяц после имплантации коллагенового имплантата без добавления rhBMP-2: 1 – имплантат; 2 – очаг врастания созревающей соединительной ткани; 3 – новообразованные сосуды; 4 – разнонаправленность коллагеновых волокон стромы; 5 – эпителий; 6 – десцеметова мембрана с эндотелием.
Окраска гематоксилином и эозином, увеличение х 120

Через 3 месяца наблюдалась тенденция к истончению имплантата и уменьшению толщины роговицы за счёт спада отёка, на фоне чего выявлялось уплотнение упаковки коллагеновых волокон, появились очаги соединительной ткани и единичные новообразованные сосуды. Что в целом было сходно с результатами имплантации чистого коллагенового носителя в строму нативной роговицы. Однако в случае с ожоговым бельмом, обращает на себя внимание

меньшая сохранность имплантата на этих же сроках. В одном образце, передний эпителий в центральной части местами отсутствует, по периферии – толщиной от 2 до 5 слоев, с пролиферацией базального слоя на границе. В остальных случаях состояние переднего и заднего эпителия (эндотелия) аналогично предыдущим срокам наблюдения (Рисунок 20).

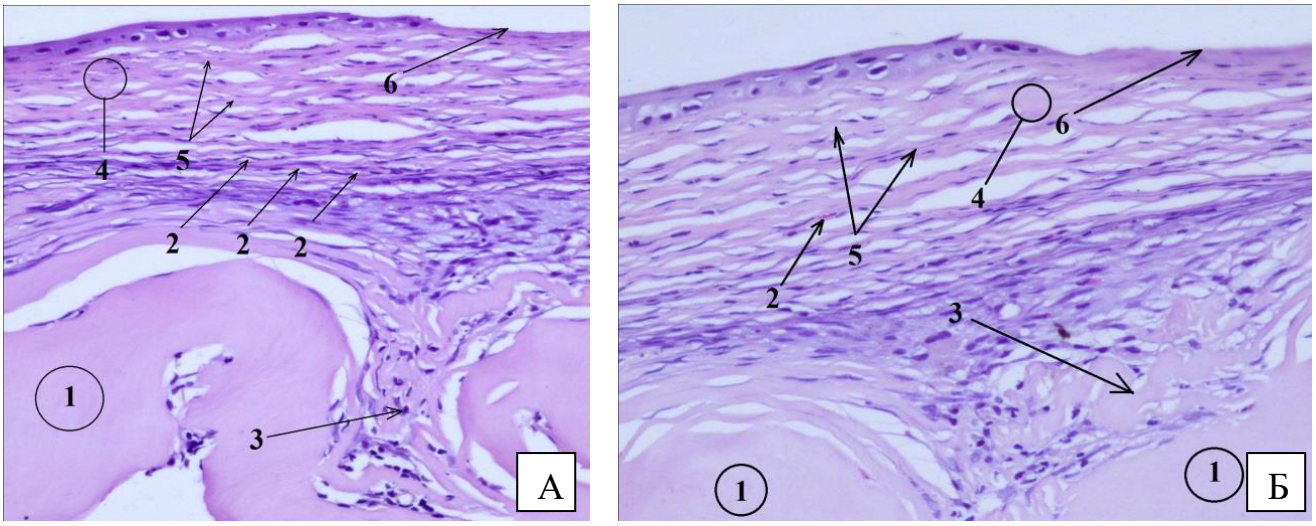

Рисунок 20 – Срез роговицы кролика группы А через 3 месяца после имплантации коллагенового имплантата без добавления rhBMP-2. 1 – имплантат; 2 – новообразованные сосуды; 3 – очаг врастания созревающей соединительной ткани; 4 – зрелая соединительная ткань; 5 – разнонаправленность коллагеновых волокон стромы; 6 – участок отсутствия эпителия.
Окраска гематоксилином и эозином. А – увеличение х120; Б – увеличение х200

Через 6 месяцев отмечена лучшая интеграция коллагенового носителя с окружающими тканями, толщина среза центральной части бельма несколько меньше чем в предыдущих образцах, коллагеновые волокна плотно упакованы, их ход разнонаправленный. Наблюдается тенденция к постепенному расщеплению имплантата и уплотнению тканей, в остальном морфологическая картина без кардинальных изменений. В представленном ниже образце коллагеновый имплантат частично сохранён, с участками истончения, расщепления и очагами зрелой соединительной ткани. Вокруг имплантата, особенно между ним и передним эпителием, обнаруживаются разнонаправленные пучки плотно-

упакованных коллагеновых волокон и обилие фибробластов. Выявляются единичные новообразованные хорошо сформированные сосуды микроциркуляторного русла. Передний эпителий толщиной от 3 до 5 слоев, с дистрофическими изменениями эпителиоцитов. Передняя пограничная (боуменова) и задняя (десцеметова) мембраны имеют волнистый ход, передняя мембрана местами плохо прослеживается (Рисунок 21).

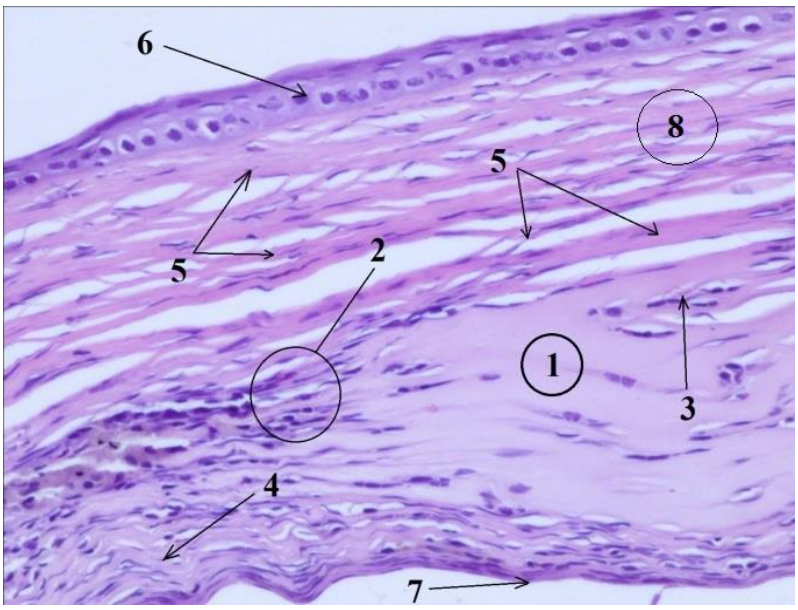

Рисунок 21 – Срез роговицы кролика группы А через 6 месяцев после имплантации коллагенового имплантата без добавления rhBMP-2:
1 – имплантат; 2 – очаг врастания созревающей соединительной ткани;
3 – новообразованные сосуды; 4 – зрелая соединительная ткань;
5 – разнонаправленность коллагеновых волокон стромы; 6 – эпителий;
7 – десцеметова мембрана с эндотелием; 8 – плотноупакованные волокна.
Окраска гематоксилином и эозином, увеличение х 120

Гистологические срезы угла передней камеры с захватом радужки и цилиарных отростков показали нормальное строение на всех сроках наблюдения (Рисунок 22).

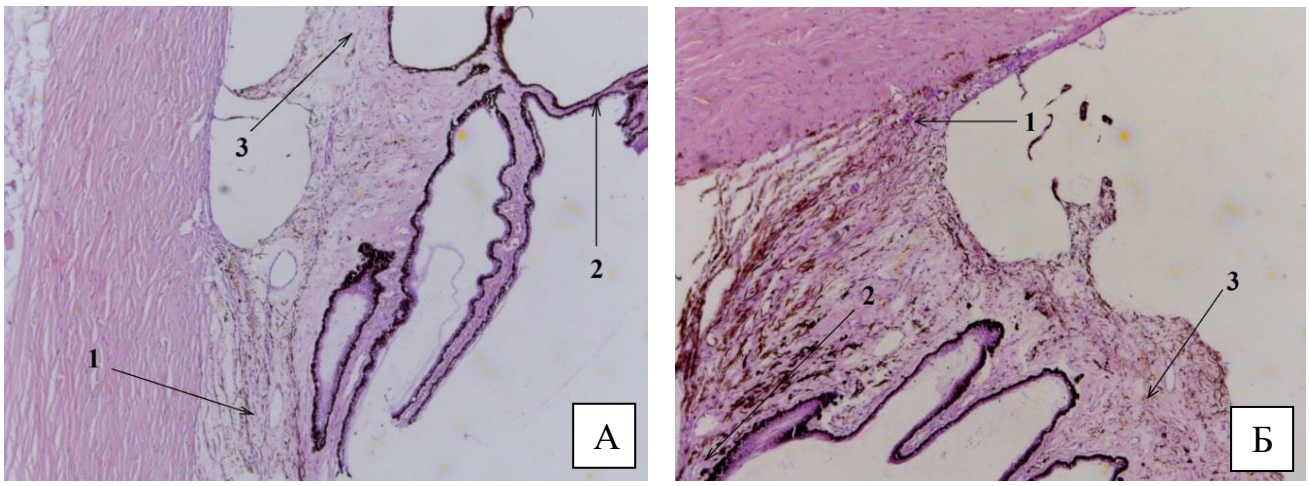

Рисунок 22 – Срез с захватом радужки и цилиарного тела после введения в роговицу кролика группы А коллагенового имплантата без rhBMP-2: А – 1 месяц, Б – 6 месяцев; 1 – цилиарное тело; 2 – цилиарные отростки; 3 – радужная оболочка. Окраска гематоксилином и эозином, х 120

Группа Б с введением в ожоговое бельмо коллагенового имплантата с rhBMP-2

В исследуемых образцах, через один месяц наблюдалось появление очагов созревающей соединительной ткани. По сравнению с предыдущим экспериментом на этих сроках обнаруживается явно большее количество новообразованных сосудов. Имплантат сохранен на всем протяжении, как и в случае с имплантацией чистого коллагена в бельмо отмечается его гидратация. Однако общее количество проникающих в его толщу клеток значительно выше, в некоторых участках наблюдалось его истончение и врастание грануляционной ткани и сосудов. Выше имплантата, вся строма была замещена молодой соединительной тканью, что не наблюдалось на таких сроках в эксперименте на нативной роговице. Вокруг имплантата, особенно между ним и боуменовой мембраной, выраженные разрастания грануляционной ткани с множеством новообразованных сосудов, лимфо-макрофагальной, с примесью нейтрофилов и эозинофилов, воспалительной инфильтрацией и отеком. В строме роговицы между имплантатом и десцеметовой мембраной эти изменения были выражены меньше, но там выявлялись группы клеток с бурым пигментом (характерно для сидерофагов с гемосидерином). Отдельные небольшие участки стромы, ближе к

десцеметовой мембране, были относительно сохранны, но отечны и с повышенной клеточностью. Десцеметова мембрана и слой эндотелия местами отслоены от стромы и имели извитой ход. Передний эпителий неравномерной толщины, с пролиферацией клеток базального слоя и дистрофическими изменениями части эпителиоцитов, наблюдался акантоз эпителия, с неглубоким очаговым врастанием его в толщу стромы бельма (Рисунок 23).

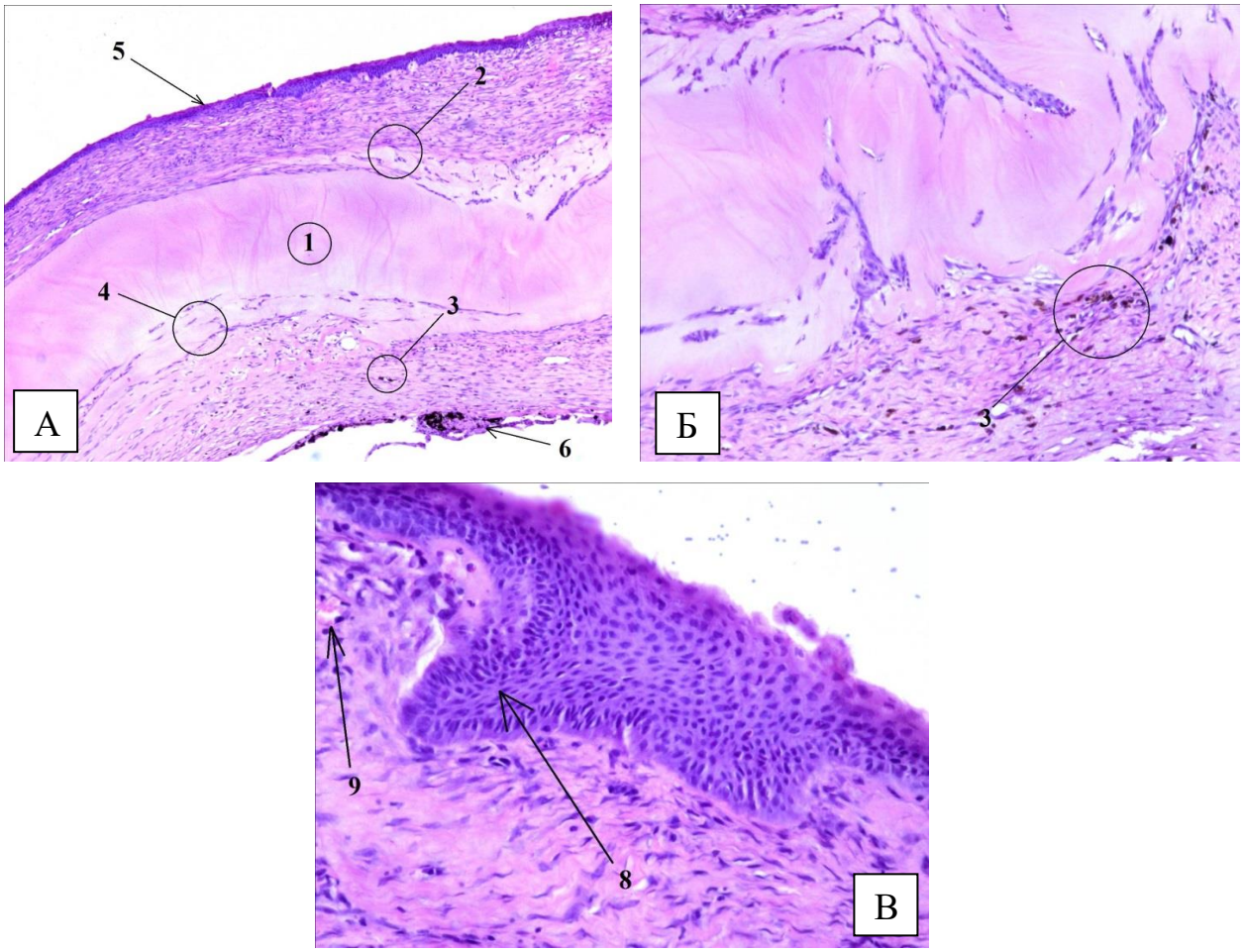

Рисунок 23 – Срез роговицы кролика группы Б через 1 месяц после имплантации коллагенового имплантата, содержащего 30 мкг rhBMP-2: 1 – имплантат; 2 – участок с множеством новообразованных сосудов, лимфо-макрофагальной, с примесью нейтрофилов и эозинофилов воспалительной инфильтрацией и отеком; 3 – группа клеток с бурым пигментом (гемосидерином); 4 – участок интеграции тканей бельма и имплантата; 5 – новообразованные сосуды; 6 – передний эпителий; 7 – эндотелий; 8 – акантоз эпителия, с неглубоким очаговым врастанием его в толщу стромы бельма; 9 – новообразованный сосуд. Окраска гематоксилином и эозином; А – увеличение х120; Б – увеличение х 200; В – увеличение х 400

В образцах через 3 месяца, наблюдалось истончение имплантата, который хотя и был сохранен на всем протяжении, но в значительно меньшей степени по сравнению с предыдущими образцами. Между ним и передним эпителием ткань бельма замещалась зрелой соединительной тканью с разнонаправленными пучками коллагеновых волокон и обилием фибробластов. Коллагеновые волокна имеют более плотную укладку. Выявлялись множественные новообразованные, хорошо сформированные сосуды микроциркуляторного русла, преимущественно выше имплантата. Под передней пограничной мембраной, субэпителиально, периваскулярно и местами по ходу имплантата фиксировались очаги лимфо-макрофагальной, с примесью эозинофилов и лейкоцитов, инфильтрации. Передний эпителий толщиной от 6 до 9 слоев, с дистрофическими изменениями эпителиоцитов. Передняя пограничная (боуменова) и задняя (десцеметова) мембраны имели волнистый ход, передняя мембрана местами плохо прослеживалась (Рисунок 24).

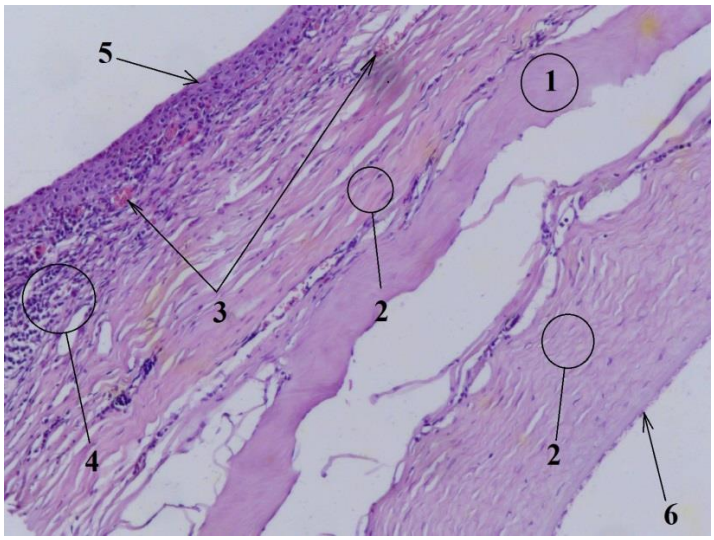

Рисунок 24 – Срез роговицы кролика группы Б через 3 месяца после имплантации коллагенового имплантата, содержащего 30 мкг rhBMP-2: 1 – имплантат; 2 – участки замещения зрелой соединительной тканью с разнонаправленными пучками коллагеновых волокон и обилием фибробластов; 3 – новообразованные, хорошо сформированные сосуды микроциркуляторного русла; 4 – очаги лимфо-макрофагальной, с примесью эозинофилов и лейкоцитов, инфильтрации; 5 – передний эпителий; 6 – эндотелий. Окраска гематоксилином и эозином, х 120

Через 6 месяцев роговица умеренно и неравномерно утолщена, тенденция к истончению имплантата сохранялась, коллагеновые волокна имели ещё более плотную укладку. Соотношение участков зрелой и молодой соединительной ткани было резко смещено в сторону первой, местами ткань бельма полностью замещена зрелой соединительной тканью с разнонаправленными и плотно упакованными пучками коллагеновых волокон и обилием фибробластов. Общее количество новообразованных сосудов меньше, чем в предыдущем образце, наблюдалась тенденция к их запустеванию, однако крупные, хорошо сформированные сосуды оставались полнокровными и пронизывали всю строму бельма. Передний эпителий толщиной от 3 до 5 слоев, с дистрофическими изменениями эпителиоцитов (Рисунок 25).

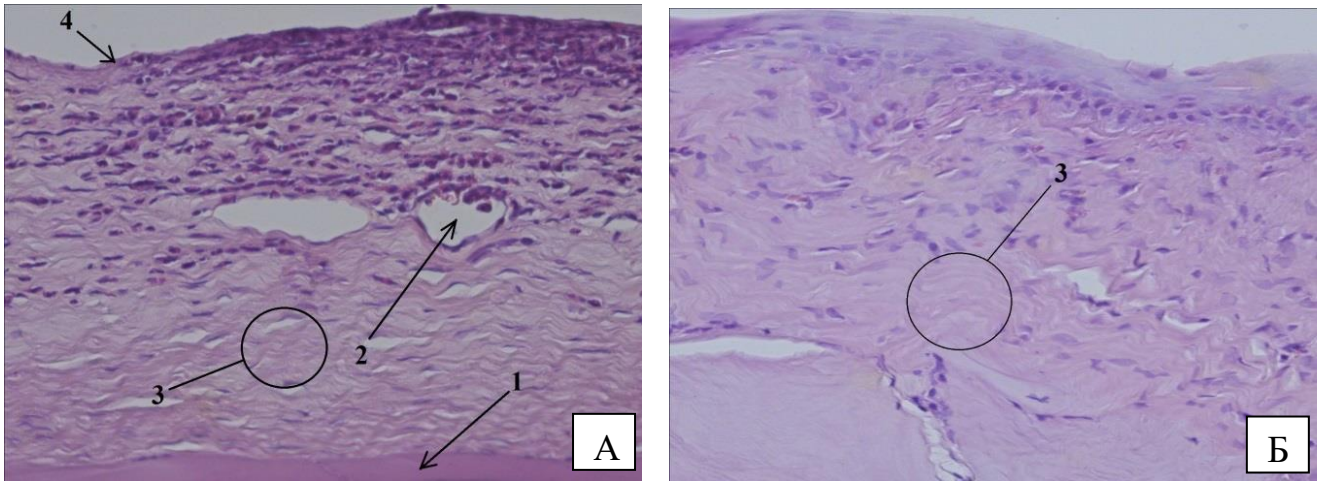

Рисунок 25 – Срез бельма роговицы кролика группы Б через 6 месяцев после имплантации коллагенового имплантата, содержащего 30 мкг rhBMP-2:
1 – имплантат; 2 – новообразованные сосуды;
3 – зрелая соединительная ткань; 4 – передний эпителий.
Окраска гематоксилином и эозином: А – увеличение х 120; Б – увеличение х 200

Гистологические срезы угла передней камеры с захватом радужки и цилиарных отростков также показали отсутствие каких-либо изменений на всех сроках наблюдения (Рисунок 26).

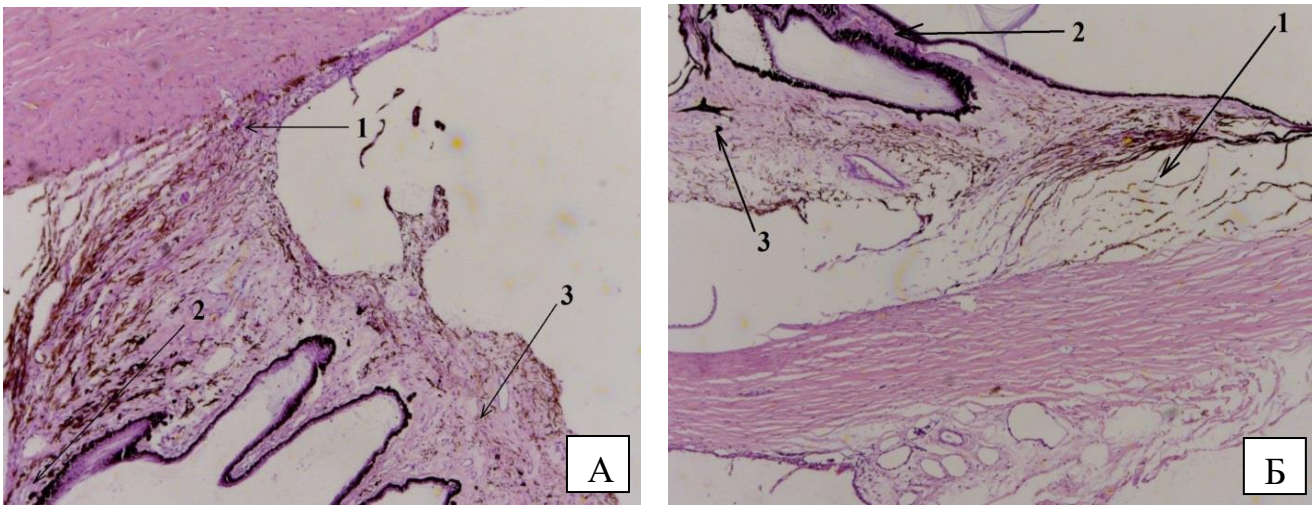

Рисунок 26 – Срез с захватом радужки и цилиарного тела после введения в роговицу кролика группы Б коллагенового имплантата, содержащего 30 мкг rhBMP-2: А – 1 месяц, Б – 6 месяцев; 1 – цилиарное тело; 2 – цилиарные отростки; 3 – радужная оболочка. Окраска гематоксилином и эозином, х 120

Таким образом, наблюдаемые морфологические изменения в тканях бельма, такие как выраженный рост сосудов, постепенное истончение имплантата, формирование соединительной ткани и уплотнение упаковки коллагеновых фибрилл, наступающих в ответ на имплантацию носителя с rhBMP-2, имеют сходную последовательность, как и в тканях нативной роговицы экспериментальных животных. Однако в бельме скорость развития этих процессов несколько выше.

ГЛАВА 4. РЕЗУЛЬТАТЫ БИОМЕХАНИЧЕСКИХ ИССЛЕДОВАНИЙ НАТИВНОЙ РОГОВИЦЫ И ОЖОГОВОГО БЕЛЬМА У ЭКСПЕРИМЕНТАЛЬНЫХ ЖИВОТНЫХ

4.1. Исследование толщины нативной роговицы и ожогового бельма

Результаты этих измерений получены вследствие проведения двух серий экспериментов. В первой исследовались нативная роговица и динамика её изменений после введения в строму коллагенового имплантата с rhBMP-2 и без него, во второй – аналогичным способом исследовалось ожоговое бельмо.

Первая серия – измерение толщины нативной роговицы кролика

В соответствии с имплантируемым материалом были сформированы две группы: чистый коллаген (группа I) и обогащенный фактором роста – группа II, в качестве контроля служили интактные роговицы парных глаз. При сравнении средних показателей толщины роговицы в группе I и толщины роговицы в группе контроля (интактная роговица) наблюдается её увеличение группе I на всех сроках наблюдения.

Таблица №4. Показатели толщины роговицы в группе I и в группе контроля.

Месяц	Группа I			Контроль			U – Коэфф.	p – уров.
	Среднее, мкм	Медиана, мкм	Ст.отклонение	Среднее,мкм	Медиана, мкм	Ст.отклонение		
1	461,7	461,8	3,4	370,8	369,0	10,3	0,0	0,01
3	450,5	452,0	6,6	370,8	369,0	10,3	0,0	0,01
6	455,2	455,4	8,2	370,8	369,0	10,3	0,0	0,01
9	453,5	452,2	8,4	370,8	369,0	10,3	0,0	0,01

при $p \leq 0,05$

Достоверная разница в показателях составила p = 0,01. Таким образом, использование имплантата без фактора роста достоверно увеличивает толщину роговицы.

При сравнении толщины роговицы группы II (коллаген с rhBMP-2) и контроля (интактной роговицы) также наблюдается увеличение толщины роговицы на всех сроках наблюдения. Эти данные имеют достоверную разницу (p = 0,01).

Таблица №5. Показатели толщины роговицы в группе II и группе контроля.

Месяц	Группа II			Контроль			U – Коэфф.	p – уров.
	Среднее, мкм	Медиана, мкм	Ст.отклонение	Среднее,мкм	Медиана, мкм	Ст.отклонение		
1	504,8	504,5	2,7	370,8	369,0	10,3	0,0	0,01
3	480,9	480,4	5,0	370,8	369,0	10,3	0,0	0,01
6	468,0	467,8	1,5	370,8	369,0	10,3	0,0	0,01
9	466,9	466,4	2,4	370,8	369,0	10,3	0,0	0,01

при $p \leq 0,05$

При сравнении результатов ультразвуковой пахиметрии между опытными группами I и II (таблица №6), на всех сроках после операции средняя толщина была больше в группе II (где использовался фактор rhBMP-2).

Таблица №6. Показатели толщины роговицы в группах I и II

Месяц	Группа I			Группа II			U – Коэфф.	p – уров.
	Среднее, мкм	Медиана, мкм	Ст.отклонение	Среднее,мкм	Медиана, мкм	Ст.отклонение		
1	461,7	461,8	3,4	504,8	504,5	2,7	0,0	0,01
3	450,5	452,0	6,6	480,9	480,4	5,0	0,0	0,01
6	455,2	455,4	8,2	468,0	467,8	1,5	1,0	0,02
9	453,5	452,2	8,4	466,9	466,4	2,4	2,0	0,04

при $p \leq 0,05$

Таким образом, средние показатели толщины роговицы в группе II (где использовался коллаген с rhBMP-2) достоверно больше чем в группе I, где использовался чистый коллаген.

В заключении была проведена статистическая оценка динамики показателей в каждой группе.

Таблица №7. Динамика изменений толщины роговицы в группе I.

Месяц	Группа I			Friedman	p - уровень
	Среднее, мкм	Медиана, мкм	Ст.отклонение		
1	461,7	461,8	3,4	8,28	0,04
3	450,5	452,0	6,6		
6	455,2	455,4	8,2		
9	453,5	452,2	8,4		

при $p \leq 0,05$

Выявлена достоверная разница в показателях (p = 0,04). При сравнении группы I с исходной толщиной нативной роговицы вначале наблюдается ее утолщение, максимальное среднее значение наблюдается через 1 месяц – 461,7 ± 3,4 мкм, после чего происходит снижение толщины роговицы к 3му месяцу до – 450,5 ± 6,6 мкм и последующее незначительное уменьшение вплоть до 9 месяцев. Учитывая динамику изменений в промежутке между 6 и 9 месяцами, можно сделать вывод о стабилизации процесса и выходе на своеобразное «плато».

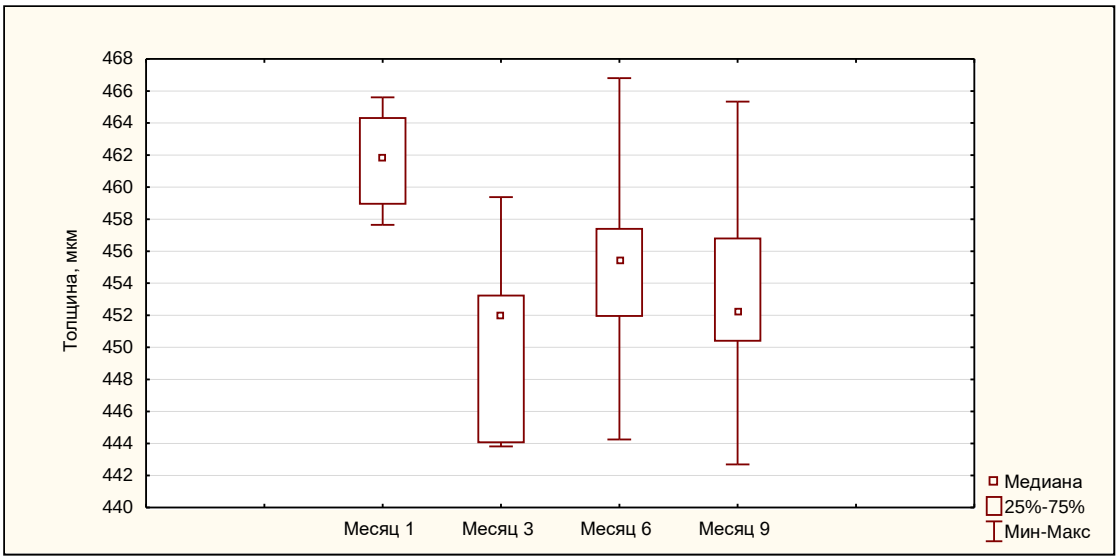

Рисунок №27 – Динамика изменений толщины роговицы в группе с применением коллагенового имплантата без rhBMP-2 (группа I).

Таким образом, мы считаем, что начиная с 6 месяца наблюдения начинает формироваться «плато» данных, а значит определяется стабилизация процессов.

По аналогии был выполнен анализ динамики изменений толщины роговицы в группе II где использовался коллагеновый имплантат с rhBMP-2.

Таблица №8. Динамика изменений толщины роговицы в группе II.

Месяц	Группа II			Friedman	p - уровень
	Среднее,мкм	Медиана, мкм	Ст.отклонение		
1	504,8	504,5	2,7	13,5	0,003
3	480,9	480,4	5,0		
6	468,0	467,8	1,5		
9	466,9	466,4	2,4		

при $p \leq 0,05$

Наблюдается ещё более выраженный рост показателей в начальном периоде, максимальное среднее значение – 504,8 ± 2,7 мкм – определяется через 1 месяц после проведения операции. Однако в отличие от группы I, имеется более выраженная динамика изменений в период от 1 до 3х месяцев. За данный промежуток времени происходит уменьшение толщины роговицы, с 504,8 ± 2,7 до 480,9 ± 5,0 мкм. Так как разница между 6 и 9 месяцами выглядит как 468,0 ± 1,5 против 466,9 ± 2,4 мкм, можно аналогично данным в группе I сделать заключение о стабилизации процесса и выходе на «плато» после 6 месяца.

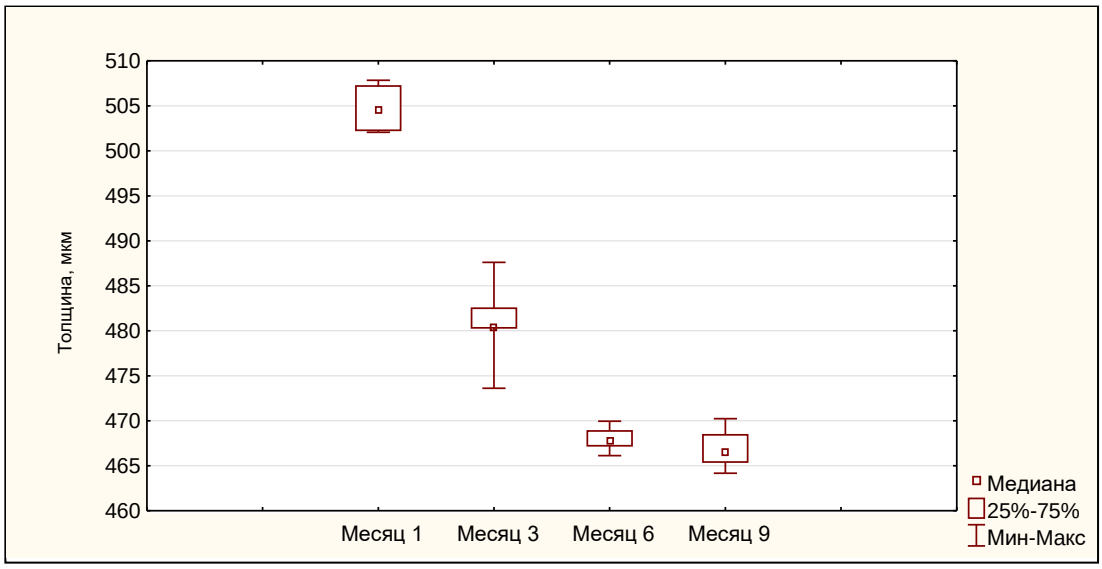

Рисунок №28 – Динамика изменений толщины роговицы в группе II с применением коллагенового имплантата с rhBMP-2.

Таким образом мы наблюдаем статистически значимое увеличение толщины роговицы во всех опытных группах (I и II), при этом лучшее влияние на толщину оказывает использование коллагенового имплантата с применением фактора роста костной ткани rhBMP – 2 (группа II), активные процессы завершаются к 6 месяцу после операции, отсутствует тенденция к возврату к исходным значениям.

Вторая серия – измерение толщины ожогового бельма роговицы кролика

Как и в первой серии эксперимента, измерения проводились в двух группах: где применяли чистый коллаген (группа А) и с rhBMP-2 (группа Б), в качестве контроля выступали интактные ожоговые бельма.

При сравнении средних показателей между группой А и контролем, как и в предыдущей серии эксперимента, на всех этапах наблюдения отмечаются более высокие показатели в группе А (Таблица №9). Эти данные имеют достоверную разницу (p = 0,01).

Таблица №9. Показатели толщины бельма в группе А и в группе контроля.

Месяц	Группа А			Контроль			U – Коэфф.	p – уров.
	Среднее, мкм	Медиана, мкм	Ст.отклонение	Среднее,мкм	Медиана, мкм	Ст.отклонение		
1	447,2	447,4	1,0	344,5	351,1	11,4	0,0	0,01
3	444,4	444,5	2,5	344,5	351,1	11,4	0,0	0,01
6	434,0	433,5	1,5	344,5	351,1	11,4	0,0	0,01
9	432,6	431,2	3,0	344,5	351,1	11,4	0,0	0,01

при $p \leq 0,05$

В группе, где использовался коллагеновый имплантат с rhBMP-2 (группа Б) средние показатели толщины тканей были достоверно (p = 0,01) больше чем в группе контроля (Таблица №10). Эти результаты являются схожими с результатами первой серии экспериментов на нативной роговице.

Таблица №10. Показатели толщины бельма в группе Б и в группе контроля.

Месяц	Группа Б			Контроль			U – Коэфф.	p – уров.
	Среднее, мкм	Медиана, мкм	Ст.отклонение	Среднее,мкм	Медиана, мкм	Ст.отклонение		
1	537,0	537,4	1,5	344,5	351,1	11,4	0,0	0,01
3	473,2	474,3	2,4	344,5	351,1	11,4	0,0	0,01
6	460,2	460,4	3,1	344,5	351,1	11,4	0,0	0,01
9	459,3	460,7	3,1	344,5	351,1	11,4	0,0	0,01

при $p \leq 0,05$

Учитывая полученные данные, можно сделать вывод о синергии в эффектах, оказываемых коллагеновым имплантатом и фактором роста rhBMP-2. Что дополнительно подтверждается сравнением опытных групп А и Б друг с другом (Таблица №11). Где четко видно, что более высокие показатели наблюдаются в группе Б, данные имеют достоверную разницу (p = 0,01).

Таблица №11. Сравнение толщины бельма роговицы в группах А и Б.

Месяц	Группа А			Группа Б			U – Коэфф.	p – уров.
	Среднее, мкм	Медиана, мкм	Ст.отклонение	Среднее,мкм	Медиана, мкм	Ст.отклонение		
1	447,2	447,4	1,0	537,0	537,4	1,5	0,0	0,01
3	444,4	444,5	2,5	473,2	474,3	2,4	0,0	0,01
6	434,0	433,5	1,5	460,2	460,4	3,1	0,0	0,01
9	432,6	431,2	3,0	459,3	460,7	3,1	0,0	0,01

при $p \leq 0,05$

По аналогии с первой серией была проведена статистическая оценка изменений показателей в каждой группе в динамике.

В группе А (без rhBMP-2) имеется тенденция к увеличению толщины бельма на начальных сроках после операции, пиковые значения наблюдаются через 1 месяц – 447,2 ± 1,0 мкм, затем происходит постепенное уменьшение и выход на своеобразное «плато» к 6 месяцам (рис. №29). Эти показатели имеют достоверную разницу (p = 0,005).

Таблица №12. Динамика изменений толщины бельма в группе А.

Месяц	Группа А			Friedman	p - уровень
	Среднее, мкм	Медиана, мкм	Ст.отклонение		
1	447,2	447,4	1,0	12,6	0,005
3	444,4	444,5	2,5		
6	434,0	433,5	1,5		
9	432,6	431,2	3,0		

при $p \leq 0,05$

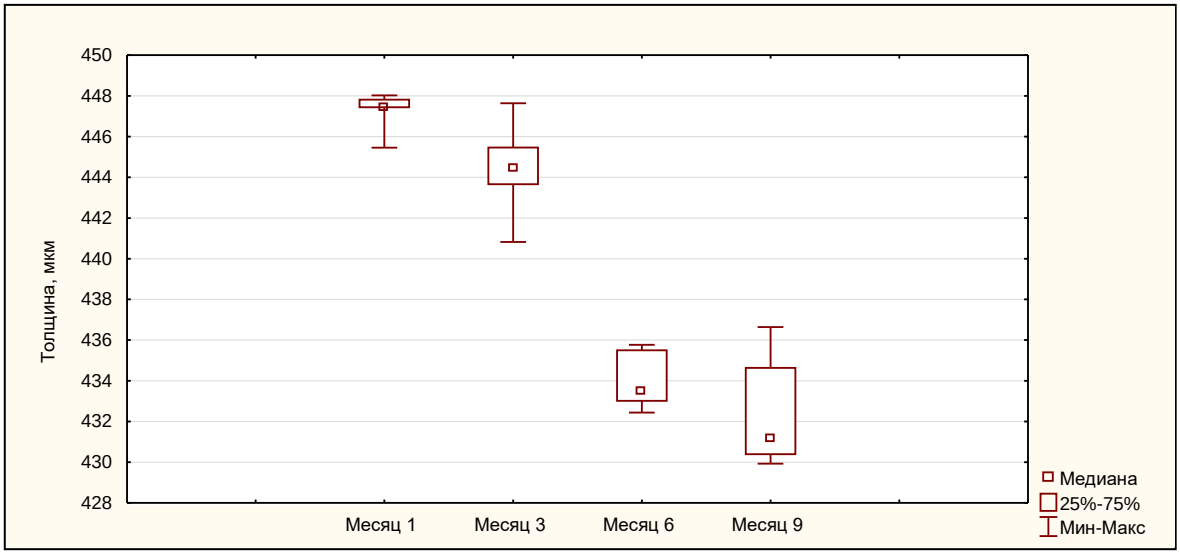

Рисунок №29 – Графическое отображение динамики изменений толщины бельма после применений коллагенового импланата без rhBMP-2 (группа А).

В группе Б, где применялся коллагеновый имплантат с rhBMP-2 максимальная толщина тканей бельма составила 537,0 ± 1,5 мкм через 1 месяц после вмешательства, а минимальное среднее значение наблюдается к 9 месяцу (Таблица №13). Между собой данные имеют достоверную разницу (p = 0,003).

Таблица №13. Динамика изменений толщины бельма в группе Б.

Месяц	Группа Б			Friedman	p - уровень
	Среднее, мкм	Медиана, мкм	Ст.отклонение		
1	537,0	537,4	1,5	13,5	0,003
3	473,2	474,3	2,4		
6	460,2	460,4	3,1		
9	459,3	460,7	3,1		

при $p \leq 0,05$

Обращает на себя внимание, что в период от 3 до 6 месяцев диапазон изменений полученных данных меньше, чем в предыдущей серии экспериментов на нативной роговице.

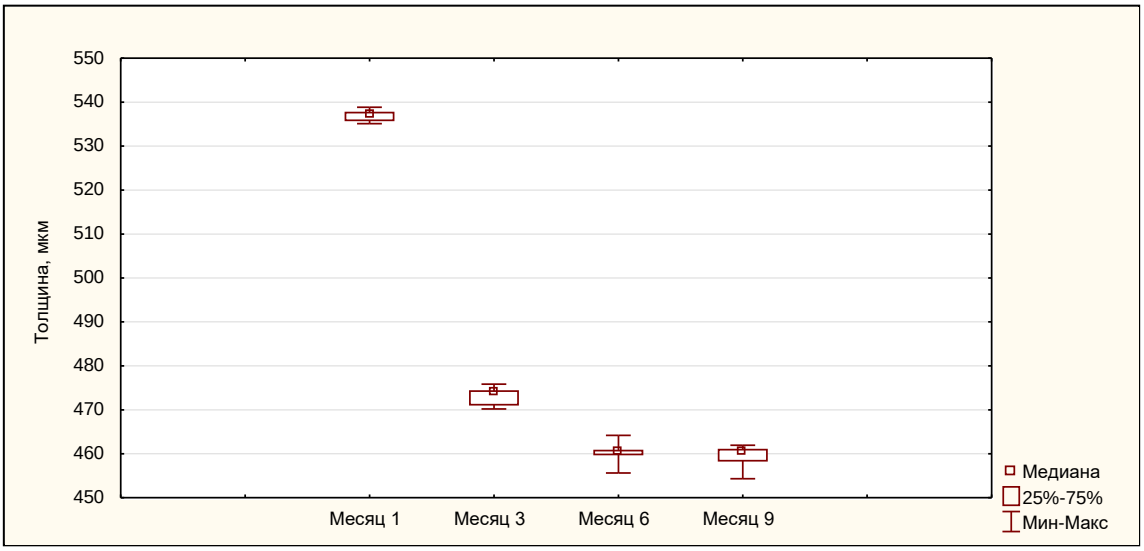

Рисунок №30 – Графическое отображение динамики изменений толщины бельма после применений коллагенового импланата с rhBMP-2 (группа Б).

Таким образом, продублировав эксперимент на модели ожогового бельма роговицы кролика, мы получили статистически значимое увеличение толщины во всех опытных группах (А и Б), лучшие показатели наблюдаются в группе Б, где применялся коллагеновый имплантат с rhBMP-2. Динамика изменений толщины бельма имеет более выраженный характер, это связано с большей активностью тканей ожогового бельма, за счет чего эффективные возможности фактора роста повышаются и процессы завершаются быстрее.

4.2. Исследование биомеханических свойств нативной роговицы кролика и ожогового бельма

4.2.1. Биомеханические свойства нативной роговицы после вмешательства

Исследование биохимических свойств роговицы проводилось на кроликах группы I (с имплантацией «чистого» коллагена) и группы II

(коллагеновый имплантат с rhBMP-2), контролем служила интактная роговица парных глаз животных, выведенных из эксперимента. Методика и сроки проведения исследования описаны в главе 2. Анализировались такие показатели как максимальная нагрузка (Н) и наклон упругой области кривой (Н\мм).

Вначале было проведено сравнение I группы с группой контроля по показателю максимальной нагрузки (Н) которую способны выдержать ткани до момента их разрушения.

Таблица №14. Сравнение показателей максимальной нагрузки (Н) между группой I и группой контроля.

Месяц	Группа I			Группа Контроль			U - коэффициент	p - уровень
	Среднее, Н	Медиана, Н	Ст.отклонение	Среднее, Н	Медиана, Н	Ст.отклонение		
1	13,3	13,2	0,7	11,3	11,0	0,7	0,0	0,01
3	19,5	19,4	0,5	11,3	11,0	0,7	0,0	0,01
6	25,0	25,0	1,2	11,3	11,0	0,7	0,0	0,01
9	23,9	24,1	0,9	11,3	11,0	0,7	0,0	0,01

при $p \leq 0,05$

Как видно, на всех временных отрезках более высокая прочность имеется в группе I. Максимум наблюдается через 6 месяцев, где сила необходимая для разрушения роговицы составляет 25,0 ± 1,2 Н против 11,3 ± 0,7 Н в группе контроля.

По аналогии было выполнено сравнение между группой II (коллагеновый имплантат с rhBMP-2) и группой контроля (Таблица №15).

Таблица №15. Сравнение показателей максимальной нагрузки (Н) между группой II и группой контроля.

Месяц	Группа II			Группа Контроль			U - коэффициент	p - уровень
	Среднее, Н	Медиана, Н	Ст.отклонение	Среднее, Н	Медиана, Н	Ст.отклонение		
1	22,7	22,8	1,0	11,3	11,0	0,7	0,0	0,01
3	36,0	35,9	0,9	11,3	11,0	0,7	0,0	0,01
6	43,8	43,9	1,2	11,3	11,0	0,7	0,0	0,01
9	43,5	43,1	1,9	11,3	11,0	0,7	0,0	0,01

В образцах группы II все средние показатели достоверно больше, чем в группе контроля. Особенно хорошие значения наблюдаются в образцах шести месяцев, где необходимая для разрушения роговицы сила составила 43,8 ± 1,2 Н против 11,3 ± 0,7 Н в группе контроля. Показатели имеют достоверную разницу (p = 0,01).

После чего был проведен сравнительный анализ данных между двумя опытными группами I и II.

Таблица №16. Сравнение показателей максимальной нагрузки (Н) между группами I (без rhBMP-2) и II (с rhBMP-2).

Месяц	Группа I			Группа II			U - коэффициент	p - уровень
	Среднее, Н	Медиана, Н	Ст.отклонение	Среднее, Н	Медиана, Н	Ст.отклонение		
1	13,3	13,2	0,7	22,7	22,8	1,0	0,0	0,01
3	19,5	19,4	0,5	36,0	35,9	0,9	0,0	0,01
6	25,0	25,0	1,2	43,8	43,9	1,2	0,0	0,01
9	23,9	24,1	0,9	43,5	43,1	1,9	0,0	0,01

при $p \leq 0,05$

При сравнении выявлено, что во всех образцах II группы имеются достоверно лучшие значения. Таким образом, можно утверждать, что применение фактора роста rhBMP-2 в составе коллагенового имплантата оказывает положительное влияние на механическую прочность тканей роговицы. Использования коллагеновго имплантата в чистом виде (группа I) также оказывает положительный эффект, однако он выражен почти в двоё слабее.

Динамика изменений показателя максимальной нагрузки (Н) в группе I представлена в таблице №17. Отмечается его постепенное увеличение, достигающее максимума к 6 месяцу – 25,0 ± 1,2 Н, после чего происходит небольшое снижение до 23,9 ± 0,9 Н в течении трех месяцев. Для наглядности полученные результаты представлены графически (рис. №31). Между собой данные имеют достоверную разницу (p = 0,001).

Таблица №17. Динамика изменений максимальной нагрузки в группе I.

Месяц	Группа I			Friedman	p - уровень
	Среднее, Н	Медиана, Н	Ст.отклонение		
1	13,3	13,2	0,7	15	0,001
3	19,5	19,4	0,5		
6	25,0	25,0	1,2		
9	23,9	24,1	0,9		

при $p \leq 0,05$

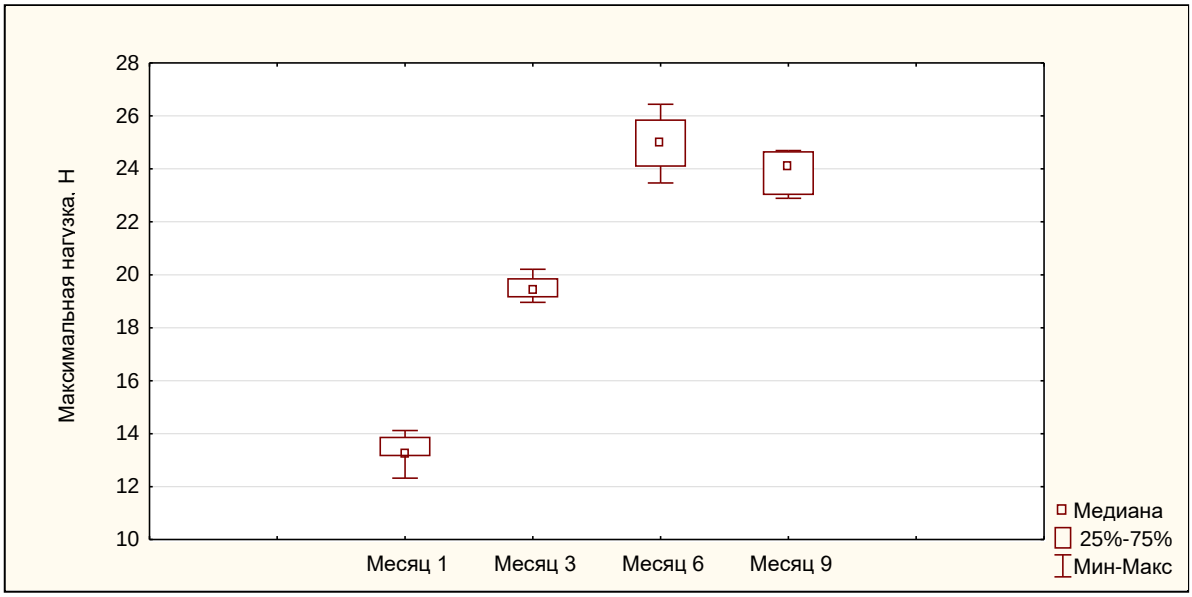

Рисунок №31 – Графическое отображение изменений показателя максимальной нагрузки в динамике в группе I.

В группе II, где применялся коллагеновый имплантат с rhBMP-2, наблюдается схожая картина, выражающаяся в нарастании показателя максимальной нагрузки в образцах вплоть до 6 месяцев с 22,7 ± 1 Н до 43,8 ± 1,2 Н и дальнейшая стабилизация.

Таблица №18. Динамика изменений максимальной нагрузки в группе II.

Месяц	Группа II			Friedman	p - уровень
	Среднее, Н	Медиана, Н	Ст.отклонение		
1	22,7	22,8	1,0	13,5	0,003
3	36,0	35,9	0,9		
6	43,8	43,9	1,2		
9	43,5	43,1	1,9		

при $p \leq 0,05$

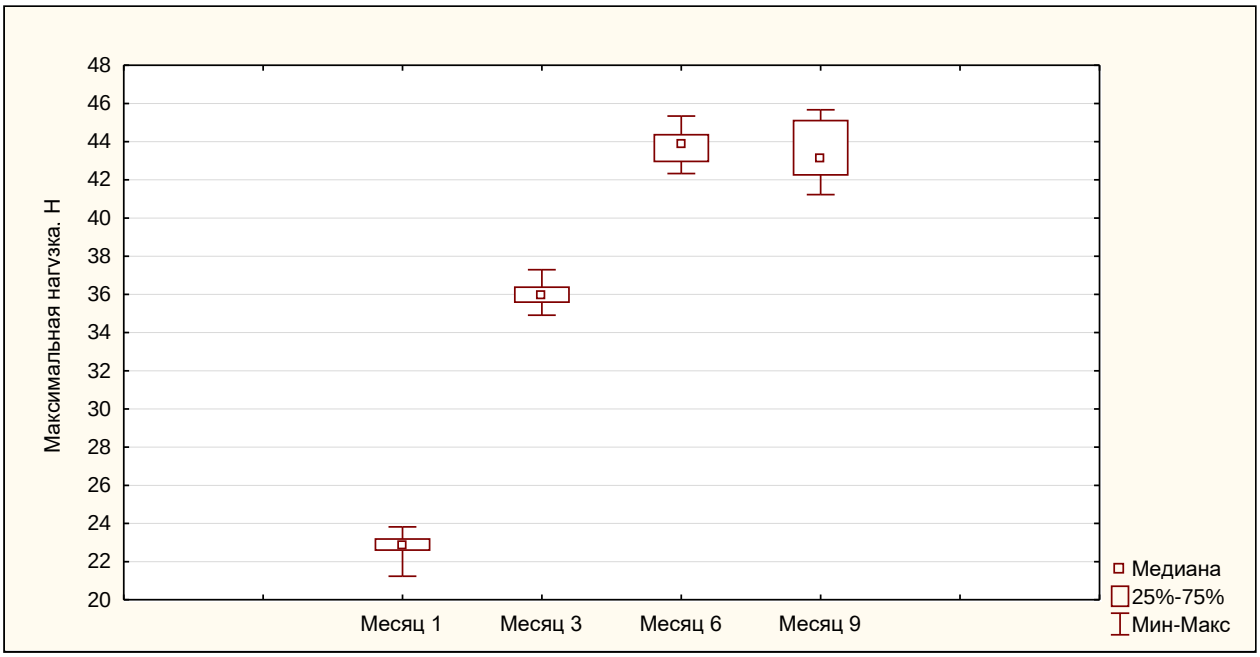

Рисунок №32 – Графическое отображение изменений показателя максимальной нагрузки в динамике в группе II.

В дополнение к полученным данным, по такой же аналогии проанализирован показатель упругости тканей (наклон упругой области кривой, Н\мм). Сначала группы I и II сравнивались с контролем, а затем между собой.

Таблица №19. Сравнение упругости роговицы кролика в группе I и группе контроля.

Месяц	Группа I			Группа Контроль			U - коэффициент	p - уровень
	Среднее, Н\мм	Медиана, Н\мм	Ст.отклонение	Среднее, Н\мм	Медиана, Н\мм	Ст.отклонение		
1	11,5	11,5	0,1	5,6	5,6	0,4	0,0	0,01
3	15,9	16,0	0,6	5,6	5,6	0,4	0,0	0,01
6	14,9	14,4	1,1	5,6	5,6	0,4	0,0	0,01
9	14,4	14,1	1,2	5,6	5,6	0,4	0,0	0,01

при $p \leq 0,05$

Показатели в группе I превосходят показатели в группе контроля во всех образцах. Пиковые значения наблюдаются в роговицах шести месяцев и составляют 14,9 ± 1,1 Н\мм по сравнению с 5,6 ± 0,4 Н\мм в контрольной группе. Данные показатели имеют достоверную разницу (p = 0,01).

Таблица №20. Сравнение упругости роговицы кролика в группе II и группе контроля.

Месяц	Группа II			Группа Контроль			U - коэффициент	p - уровень
	Среднее, Н\мм	Медиана, Н\мм	Ст.отклонение	Среднее, Н\мм	Медиана, Н\мм	Ст.отклонение		
1	16,5	16,6	0,7	5,6	5,6	0,4	0,0	0,01
3	22,5	22,4	0,5	5,6	5,6	0,4	0,0	0,01
6	21,8	21,4	0,7	5,6	5,6	0,4	0,0	0,01
9	21,4	20,6	1,6	5,6	5,6	0,4	0,0	0,01

при $p \leq 0,05$

При использовании коллагенового имплантата с фактором роста rhBMP – 2 (группа II), отмечается ещё большее увеличение упругости роговицы, в образцах шести месяцев виден максимальный эффект 21,8 ± 1,1 Н\мм по сравнению с 5,6 ± 0,4 Н\мм в контрольной группе. Данные показатели имеют достоверную разницу (p = 0,01) на всех этапах оценки.

Таблица №21. Сравнение упругости роговицы кролика между I (без rhBMP-2) и II (с rhBMP-2) группами.

Месяц	Группа I			Группа II			U - коэффициент	p - уровень
	Среднее, Н\мм	Медиана, Н\мм	Ст.отклонение	Среднее, Н\мм	Медиана, Н\мм	Ст.отклонение		
1	11,5	11,5	0,1	16,5	16,6	0,7	0,0	0,01
3	15,9	16,0	0,6	22,5	22,4	0,5	0,0	0,01
6	14,9	14,4	1,1	21,8	21,4	0,7	0,0	0,01
9	14,4	14,1	1,2	21,4	20,6	1,6	0,0	0,01

при $p \leq 0,05$

При сравнении между двумя опытными группами определяется большая упругость в группе II. С течением времени упругость не значительно снижается в обоих группах, однако показатели в группе с применением фактора роста (группа II) всегда остаются выше. Данные показатели имеют достоверную статистическую разницу (p = 0,01). Следовательно, наличие фактора роста в составе коллагенового имплантата оказывает лучший эффект на упругость роговицы.

В динамике это выглядит следующим образом. В I группе первоначально наблюдается своеобразный рост показателей, который достигает максимума к 3 месяцу наблюдений – 15,9 ± 0,6 Н/мм. С течением времени показатели снижаются и формируется «плато» данных к 6 месяцу (рис. 33).

Таблица №22. Динамика изменений показателя упругости в группе I.

Месяц	Группа I			Friedman	p - уровень
	Среднее, Н\мм	Медиана, Н\мм	Ст.отклонение		
1	11,5	11,5	0,1	12,1	0,006
3	15,9	16,0	0,6		
6	14,9	14,4	1,1		
9	14,4	14,1	1,2		

при $p \leq 0,05$

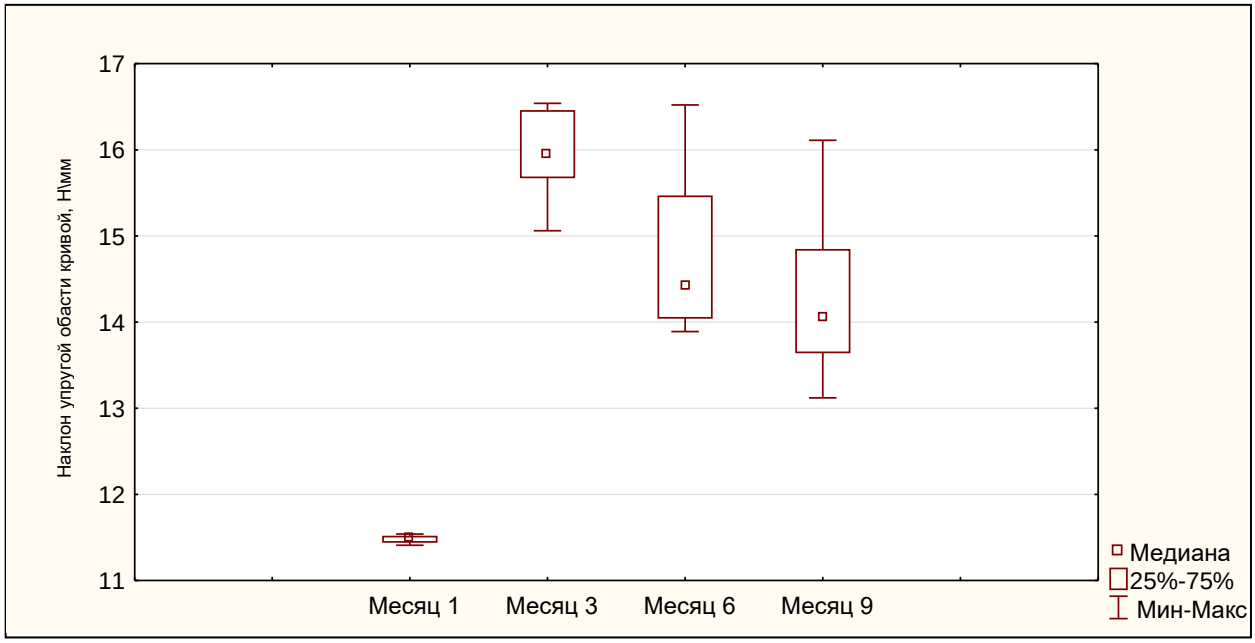

Рисунок №33 – Графическое отображение изменений показателя упругости в динамике в группе I.

Во II группе, где использовался коллагеновый имплантат с rhBMP-2 динамика изменения упругости роговицы в целом схожа (первичный рост значений, достигающий максимума к 3 месяцу и формирование плато). Однако числовые показатели в группе 2 являются достоверно большими. Далее это отображено графически (рис. 34).

Таблица №23. Динамика изменений показателя упругости в группе II.

Месяц	Группа II			Friedman	p - уровень
	Среднее, Н\мм	Медиана, Н\мм	Ст.отклонение		
1	16,5	16,6	0,7	10,6	0,01
3	22,5	22,4	0,5		
6	21,8	21,4	0,7		
9	21,4	20,6	1,6		

при $p \leq 0,05$

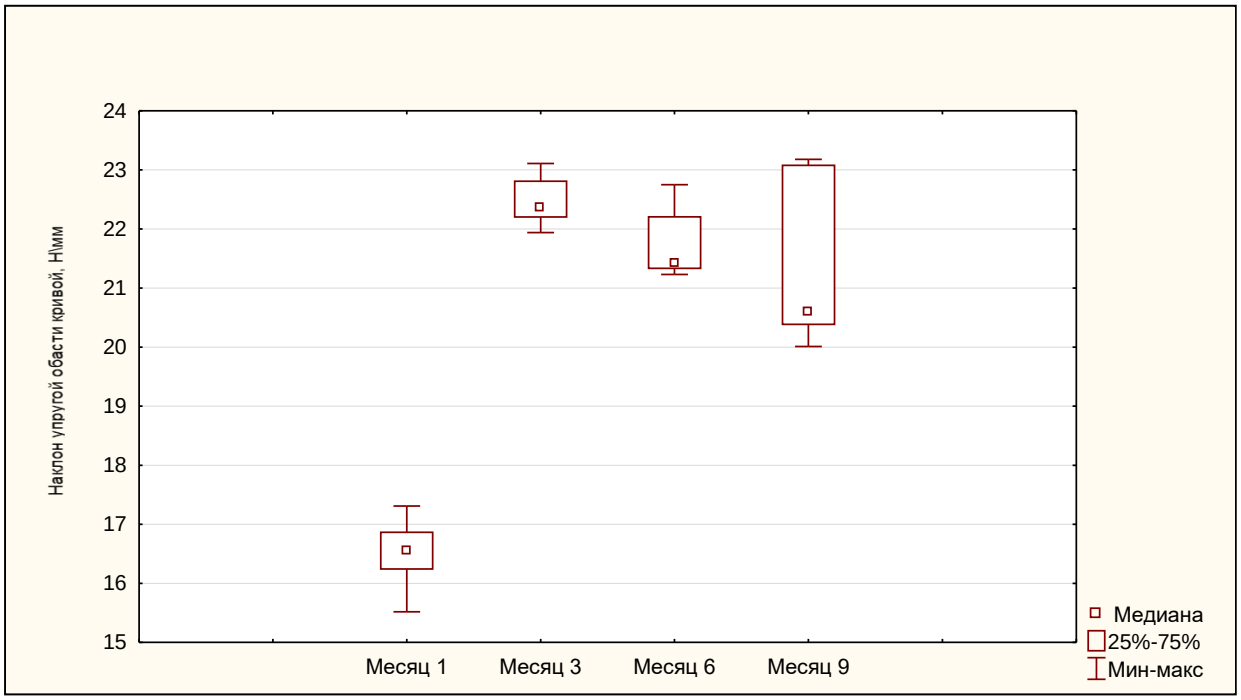

Рисунок №34 – Графическое отображение изменений показателя упругости в динамике в группе II.

Исходя из вышеизложенного, статистически подтверждается положительное влияние коллагенового имплантата в чистом виде и в сочетании с фактором роста rhBMP – 2 на такие показатели биомеханики как устойчивость к нагрузке (Н) и упругость (Н\мм). При этом в случае использования коллагеновго имплантата с rhBMP-2 наблюдаемый эффект выражен в значительной степени лучше. Максимальная нагрузка через 9 месяцев после вмешательства с использованием rhBMP-2 составляет 43,5 ± 1,9 Н против 11,3 ± 0,7 Н у нативной роговицы, а упругость 21,4 ± 1,6 Н\мм против 5,6 ± 0,4 Н\мм. Таким образом использование фактора роста rhBMP-2

в составе коллагеновго имплантата достоверно делает роговицу более устойчивой к нагрузкам.

4.2.2. Биомеханические свойства бельма после вмешательства

Исследование биомеханических свойств ожогового бельма проводилось на кроликах группы А и группы Б (с имплантацией «чистого» коллагена и обогащенного rhBMP-2), в качестве контроля выступали интактные ожоговые бельма сроком 6 месяцев. Методика, сроки проведения исследования были аналогичны (см. главу 2). Оценивались такие показатели как максимальная нагрузка, необходимая для разрушения тканей (Н) и упругость (Н\мм), определяемая параметром - наклон упругой обасти кривой. Полученные данные на разных сроках наблюдения использовались для оценки динамики изменений.

В начале оценивалась максимальная нагрузка в каждой группе и сравнивалась с контролем, а затем между собой.

Таблица №24. Сравнение показателей максимальной нагрузки (Н) между группой А и группой контроля.

Месяц	Группа А			Группа Контроль			U - коэффициент	p - уровень
	Среднее, Н	Медиана, Н	Ст.отклонение	Среднее, Н	Медиана, Н	Ст.отклонение		
1	11,4	11,4	0,6	9,9	10,0	1,0	2,0	0,01
3	16,6	16,6	0,5	9,9	10,0	1,0	0,0	0,01
6	22,5	22,5	0,5	9,9	10,0	1,0	0,0	0,01
9	21,9	21,7	0,7	9,9	10,0	1,0	0,0	0,01

при $p \leq 0,05$

Как видно, показатели в группе А (где использовался чистый коллагеновый имплантат) превосходят группу контроля. Максимальные значения наблюдаются в образцах шести месяцев и составляют 22,5 ± 0,5 Н в сравнении с интактным бельмом 9,9 ± 1,0 Н.

По аналогии было выполнено сравнение между группой Б (коллагеновый имплантат с rhBMP-2) и группой контроля (Таблица №25).

Таблица №25. Сравнение показателей максимальной нагрузки (Н) между группой Б и группой контроля.

Месяц	Группа Б			Группа Контроль			U - коэффициент	p - уровень
	Среднее, Н	Медиана, Н	Ст.отклонение	Среднее, Н	Медиана, Н	Ст.отклонение		
1	26,8	26,7	0,7	9,9	10,0	1,0	0,0	0,01
3	42,7	42,7	0,6	9,9	10,0	1,0	0,0	0,01
6	49,9	49,6	1,0	9,9	10,0	1,0	0,0	0,01
9	49,3	48,5	2,2	9,9	10,0	1,0	0,0	0,01

при $p \leq 0,05$

В группе Б, где использовался коллагеновый импланата в сочетании с фактором роста rhBMP-2 полученные данные ещё более превосходят группу контроля. Максимальные значения наблюдаются в образцах шести месяцев и составляют 49,9 ± 1,0 Н в сравнении с интактным бельмом 9,9 ± 1,0 Н.

При сравнении групп А и Б между собой, наблюдается лучший эффект в группе Б, где применялся коллагеновый имплантат с rhBMP-2.

Таблица №26. Сравнение показателей максимальной нагрузки (Н) между группами А (без rhBMP-2) и Б (с rhBMP-2).

Месяц	Группа А			Группа Б			U - коэффициент	p - уровень
	Среднее	Медиана	Ст.отклонение	Среднее	Медиана	Ст.отклонение		
1	11,4	11,4	0,6	26,8	26,7	0,7	0,0	0,01
3	16,6	16,6	0,5	42,7	42,7	0,6	0,0	0,01
6	22,5	22,5	0,5	49,9	49,6	1,0	0,0	0,01
9	21,9	21,7	0,7	49,3	48,5	2,2	0,0	0,01

при $p \leq 0,05$

Следовательно, с целью создания максимально прочного бельма предпочтительно применение коллагенового имплантата в сочетании с фактором роста rhBMP-2. Данные имеют достоверную разницу (p = 0,01).

При анализе полученных данных в динамике, в группе А как и прежде имеется схожая тенденция – вначале рост, а затем стабилизация и формирование «плато».

Таблица №27. Динамика изменений максимальной нагрузки в группе А.

Месяц	Группа А			Friedman	p - уровень
	Среднее, Н	Медиана, Н	Ст.отклонение		
1	11,4	11,4	0,6	16,4	0,0009
3	16,6	16,6	0,5		
6	22,5	22,5	0,5		
9	21,9	21,7	0,7		

при $p \leq 0,05$

Учитывая полученные результаты, можно спрогнозировать отсутствие тенденции к возвращению к изначальным показателям, а значит в дальнейшем структура тканей не должна терять свою прочность и устойчивость к нагрузкам. Эти показатели являются достоверными (p = 0,0009).

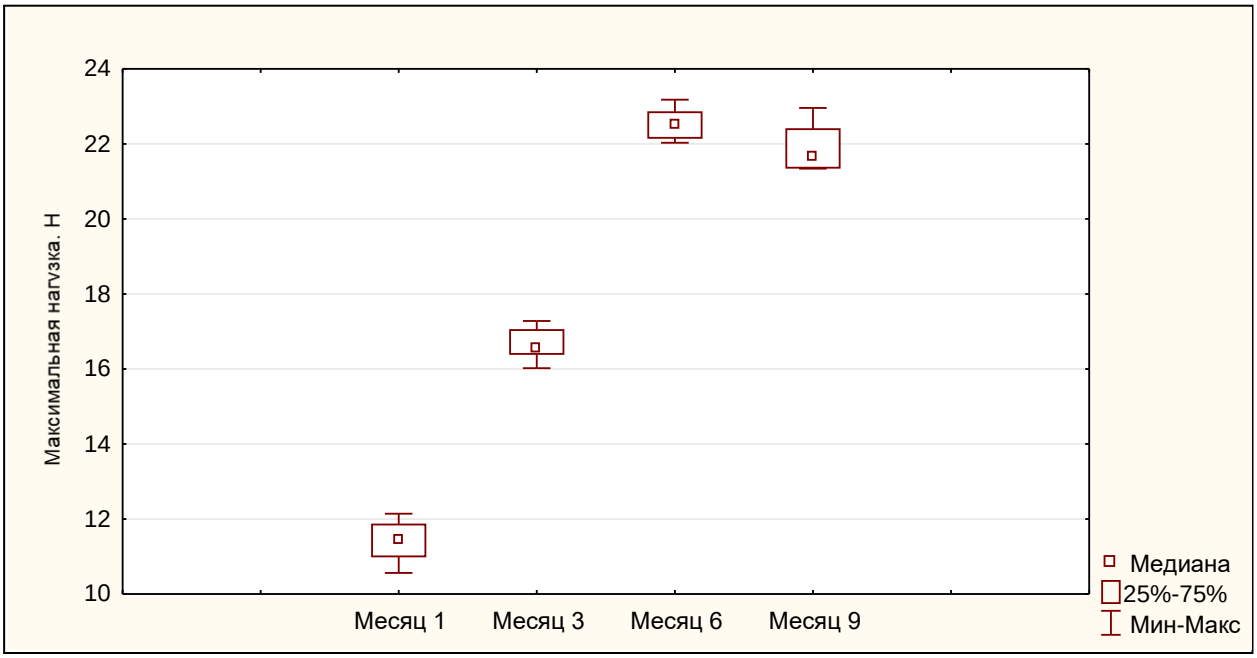

Рисунок №35 – Графическое отображение изменений показателя максимальной нагрузки в динамике в группе А.

Динамика изменений показателя максимальной нагрузки в группе Б, где использовался коллагеновый имплантат в сочетании с фактором роста так же проходит все этапы, характерные для других групп, с отличием в том, что показатели максимальной нагрузки значительно выше. Отмечается

постепенное увеличение параметра, достигающее максимума к 6 месяцу – 49,9 ± 1,0 Н, после чего наступает стабилизация, учитывая колебания между 6 и 9 месяцами, можно говорить о более раннем выходе на плато. Для наглядности полученные результаты представлены графически (рис. №36). Между собой данные имеют достоверную разницу (p = 0,001).

Таблица №28. Динамика изменений максимальной нагрузки в группе Б.

Месяц	Группа Б			Friedman	p - уровень
	Среднее, Н	Медиана, Н	Ст.отклонение		
1	26,8	26,7	0,7	16,2	0,001
3	42,7	42,7	0,6		
6	49,9	49,6	1,0		
9	49,3	48,5	2,2		

при p ≤ 0,05

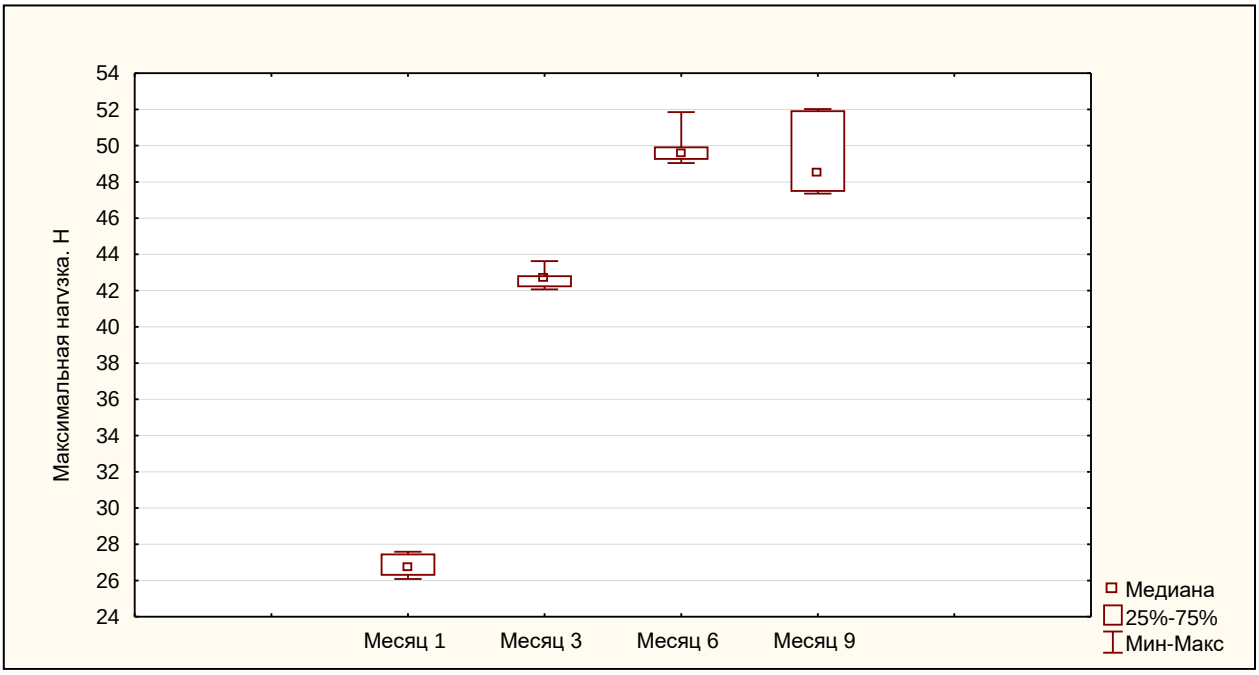

Рисунок №36 – Графическое отображение изменений показателя максимальной нагрузки в динамике в группе Б.

Для оценки упругости тканей бельма, был проведен анализ наклона упругой области кривой (Н\мм) в той же последовательности (сравнение

каждой группы с контролем в виде интактного бельма, затем между собой и в динамике).

Таблица №29. Сравнение наклона упругой области кривой в группе А и группе контроля.

Месяц	Группа А			Группа Контроль			U - коэффициент	p - уровень
	Среднее, Н\мм	Медиана, Н\мм	Ст.отклонение	Среднее, Н\мм	Медиана, Н\мм	Ст.отклонение		
1	13,5	13,4	0,4	5,5	5,5	0,1	0,0	0,01
3	16,6	16,6	0,4	5,5	5,5	0,1	0,0	0,01
6	15,5	15,5	0,3	5,5	5,5	0,1	0,0	0,01
9	15,2	15,3	0,2	5,5	5,5	0,1	0,0	0,01

при $p \leq 0,05$

По полученным данным в группе А видно, что использование коллагена повышает биомеханические свойства бельма, делая его более упругим при сравнении с группой контроля. Эти данные имеют достоверную разницу (p = 0,01).

Таблица №30. Сравнение наклона упругой области кривой в группе Б и группе контроля.

Месяц	Группа Б			Группа Контроль			U - коэффициент	p - уровень
	Среднее, Н\мм	Медиана, Н\мм	Ст.отклонение	Среднее, Н\мм	Медиана, Н\мм	Ст.отклонение		
1	22,6	22,6	0,4	5,5	5,5	0,1	0,0	0,01
3	25,8	25,9	0,6	5,5	5,5	0,1	0,0	0,01
6	24,5	24,8	0,5	5,5	5,5	0,1	0,0	0,01
9	24,3	24,6	1,5	5,5	5,5	0,1	0,0	0,01

при $p \leq 0,05$

При сравнении группы Б с контролем (интактное бельмо), все показатели в группе с использованием фактора роста rhBMP-2 значительно превосходят контрольные значения, в образцах 9 месяцев 24,3 ± 1,5 Н\мм по сравнению с 5,6 ± 0,1 Н\мм. Это доказывается статистической обработкой данных – есть достоверная разница между показателями (p = 0,01).

Таблица №31. Сравнение показателя упругости бельма кролика между группами А (без rhBMP-2) и Б (с rhBMP-2).

Месяц	Группа А			Группа Б			U - коэффициент	p - уровень
	Среднее, Н\мм	Медиана, Н\мм	Ст.отклонение	Среднее, Н\мм	Медиана, Н\мм	Среднее, Н\мм		
1	13,5	13,4	0,4	22,6	22,6	0,4	0,0	0,01
3	16,6	16,6	0,4	25,8	25,9	0,6	0,0	0,01
6	15,5	15,5	0,3	24,5	24,8	0,5	0,0	0,01
9	15,2	15,3	0,2	24,3	24,6	1,5	0,0	0,01

при $p \leq 0,05$

Сравнение опытных групп между собой показало лучший эффект в группе Б (с rhBMP-2). При сравнении эти показатели имеют достоверную разницу (p = 0,01). Таким образом, лучшая упругость бельма, формируется при использовании коллагеновго имплантата с фактором роста rhBMP-2.

В заключении дана оценка динамики изменений показателя упругости тканей в каждой группе.

Таблица №32. Динамика изменений показателя упругости в группе А.

Месяц	Группа А			Friedman	p - уровень
	Среднее, Н\мм	Медиана, Н\мм	Ст.отклонение		
1	13,5	13,4	0,4	18	0,0004
3	16,6	16,6	0,4		
6	15,5	15,5	0,3		
9	15,2	15,3	0,2		

при $p \leq 0,05$

В образцах группы А отмечается формирования «плато» начиная с 3 месяцев (рис. 37). Что является более быстрым по отношению к эксперименту на нативной роговице и объясняется высокой активностью тканей бельма. Первоначально наблюдается рост показателей, который достигает максимума к третьему месяцу – 16,6 ± 0,4 Н/мм с дальнейшей стабилизацией процессов.

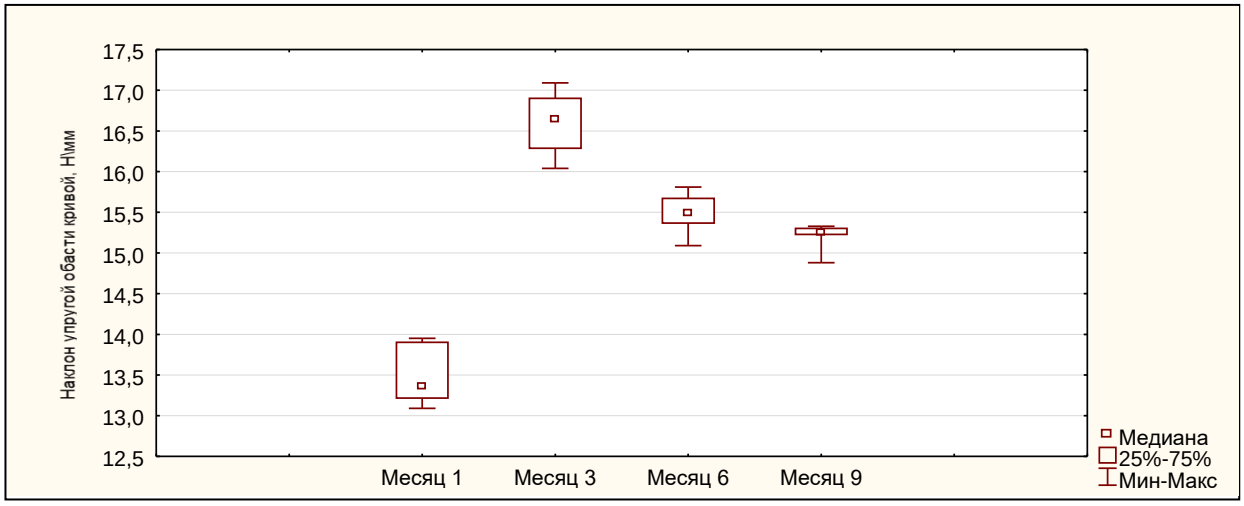

Рисунок №37 – Графическое отображение изменений показателя упругости в динамике в группе А.

Аналогичная картина наблюдается и в группе Б (рис. 38). Максимальные значения имеются в образцах трёх месяцев и составляют 25,8 ± 0,6 Н/мм.

Таблица №33. Динамика изменений показателя упругости в группе Б.

Месяц	Группа Б			Friedman	p - уровень
	Среднее, Н\мм	Медиана, Н\мм	Ст.отклонение		
1	22,6	22,6	0,4	12,8	0,005
3	25,8	25,9	0,6		
6	24,5	24,8	0,5		
9	24,3	24,6	1,5		

при $p \leq 0,05$

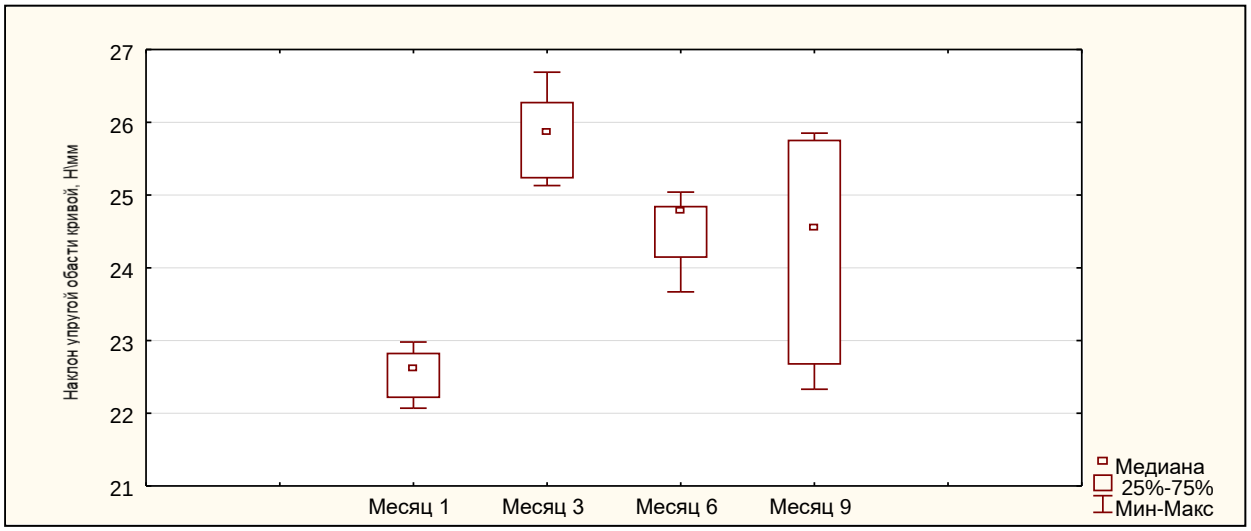

Рисунок №38 – Графическое отображение изменений показателя упругости в динамике в группе Б.

Таким образом, отмечается значительное превалирование показателей там, где использовался фактор роста rhBMP-2, так показатель упругости тканей бельма через 9 месяцев после введения коллагеновго имплантата с rhBMP-2 составил 24,3 ± 1,5 Н\мм что почти в пять раз больше чем обычное ожоговое бельмо где данный показатель равен 5,5 ± 0,1 Н\мм. Значимый эффект наблюдается и при оценке максимальной нагрузки, через 9 месяцев 49,3 ± 2,2 Н против 9,9 ± 1,0 Н у интактного бельма. Другими словами, применение коллагенового имплантата с rhBMP-2 доказано улучшает биомеханику тканей бельма, что имеет важное значение в кератопротезировании. В условиях ожогового бельма, где активность клеток изначально выше чем в нативной роговице эффект от предлагаемой методики развивается быстрее, стабилизация процессов наблюдается в промежутке 3-4 месяца.

ЗАКЛЮЧЕНИЕ

Настоящее исследование посвящено разработке способа укрепления тканей роговицы после тяжелой ожоговой травмы. Данное направление весьма актуально в современном кератопротезировании, так как, несмотря на многократные попытки создания «идеального кератопротеза», решить проблему протрузии в долгосрочной перспективе, сохранив при этом удовлетворительные зрительные функции не удаётся [27, 152, 61, 164, 168].

По всей видимости, решение этой задачи лежит в комплексном подходе, подразумевающем совершенствование самих протезов и разработку мер профилактики, в основе которых лежит создание устойчивой и механически прочной ткани. И, если путь совершенствования кератопротезов напрямую зависит от эволюции материалов их изготовления и в данный момент находится в некотором «ожидании», то в таком направлении, как укрепление роговицы, открыты новые горизонты благодаря активно развивающейся регенеративной медицине.

Предлагаемый нами подход кардинально отличается от имеющихся на сегодняшний день способов укрепления бельм. В отличие от классических методов с применением аутологичных тканей, мы пытаемся перестроить бельмо в более плотную и механически устойчивую структуру благодаря собственным механизмам клеточной регенерации. Такой подход возможен благодаря применению сигнальных молекул – факторов роста. Стоит отметить, что такой подход ранее не применялся в офтальмологии, поэтому за основу, в качестве ориентира, были взяты работы смежных специальностей, в частности, травматологии и стоматологии, а также исследования в области биологии, клеточной инженерии и другие [80, 97, 109, 134, 116, 166, 185]. Разработка способа укрепления тканей роговицы с использованием факторов роста виделась нам целесообразной и вполне выполнимой и в офтальмологии, однако требовала объемного изучения.

Цель исследования – обосновать в эксперименте применение коллагенового имплантата, содержащего фактор роста rhBMP-2, с целью улучшения биомеханических и трофических характеристик ткани роговицы и её бельма.

Для достижения цели исследования были поставлены следующие задачи:

1. Провести комплексное исследование биологических эффектов фактора роста rhBMP-2 на культуре клеток in vitro, а также оценить его системное влияние на иммунную систему в эксперименте in vivo.

2. Оценить возможность использования коллагена как носителя для доставки rhBMP-2 в ткань роговицы с подбором оптимальной концентрации, обеспечивающей максимальный период полувыведения этого фактора роста в окружающие ткани.

3. Исследовать клинические и морфологические эффекты rhBMP-2 в составе коллагенового носителя при его введении в строму роговицы и ткань бельма.

4. Отработать хирургическую методику интрастромального введения rhBMP-2 в составе носителя на роговице экспериментальных животных, а также адаптировать операцию к условиям кератопротезирования.

5. Изучить изменения биомеханических свойств нативной роговицы и ожогового бельма экспериментальных животных после интрастромального введения фактора роста rhBMP-2.

Учитывая сложность и нетривиальность поставленных задач, мы уделили особое внимание методике построения эксперимента. Сначала был проведен комплекс исследований in vitro на культуре клеток роговицы кролика. Данные исследования были направлены на:

- оценку влияния фактора роста и носителя на культуру клеток;

- выбор оптимального количества фактора роста для введения в строму роговицы;

- исследование возможности контролируемого высвобождения фактора

роста из носителя.

После обработки полученных in vitro результатов проводились серии экспериментов in vivo. На 40 крысах-самцах породы wistar исследовался местный иммунный ответ путём подкожной имплантации носителя с фактором роста предварительно иммунизированным животным.

Следующим этапом проводились две серии экспериментов in vivo на кроликах породы шиншила, самцах весои 3-3,5 кг и возрастом 6 месяцев. В первой серии изучалась принципиальная возможность повышения механических характеристик роговицы с использованием rhBMP-2 в составе коллагенового носителя, а также фиксировались полученные биологические эффекты. Эксперимент на нативной роговице позволил нам эффективно наблюдать за динамически меняющейся клинической картиной, так как ткани изначально были прозрачными и хорошо доступны для визуального осмотра.

Во второй серии эксперимента мы попытались приблизить будущую методику к реалиям кератопротезирования, для чего поставили эксперимент на ожоговых бельмах роговицы кроликов. Отработали возможный вариант операции по введению имплантата в строму ожогового бельма и сравнили полученные результаты с первой серией эксперимента. Такой подход обеспечивает всесторонний и пошаговый процесс изучения проблемы. Общий план работы выглядел следующим образом:

- анализ вопроса о выборе фактора роста и типе носителя для его доставки в ткани роговицы;

- оценка воздействия выбранного фактора и носителя на культуру клеток в эксперименте in vitro;

- исследование возможности контролируемого высвобождения фактора роста из носителя;

- оценка влияния на организм (иммунный ответ);

- проведение серии экспериментов по введению имплантата в строму роговицы и бельма in vivo;

- оценка биомеханических характеристик тканей.

Обращаясь к вопросу выбора фактора роста, нельзя не остановиться на типах тканей, наиболее хорошо зарекомендовавших себя в качестве материалов для укрепления бельм. По нашему мнению, которое также совпадает с мнением большинства авторов, хрящевая ткань наиболее актуальна на сегодняшний день. Её свойства удовлетворяют требованиям хирургии, она устойчива к ишемии и обладает достаточной прочностью. В тоже время, по данным литературы, добиться наименьшего числа протрузий удается в методике остеодентокератопротезирования, где используется костная ткань [192]. Таким образом, логично взять за основу наиболее эффективные на данный момент методики и обратить внимание на материалы, в них применяемые – костную и хрящевую ткани.

На этапе теоретического изучения было выяснено, что существует целое семейство факторов роста, отвечающих за регенерацию костной и хрящевой ткани, также способных индуцировать хондро- и остеогенез. Это семейство трансформирующего фактора роста, которое включает в себя группу белков, именуемых BMP (bone morphogenic proteins). На данный момент, известно порядка 28 видов BMP, однако в клинической практике разрешены к применению rhBMP-2 и rhBMP-5. Нас привлекла хорошая изученность rhBMP-2, многофакторность его действия и, что немаловажно, наличие отечественных аналогов, не уступающих известным зарубежным компаниям [17], значительно удешевляющих затраты на исследование. Данный фактор роста обладает всеми необходимыми свойствами (разрешен для клинического применения, хорошо изучен в смежных офтальмологии специальностях, доступен) для планирования и проведения экспериментальной работы с его использованием, а отсутствие подобных исследований в офтальмологии подчеркивает актуальность этого исследования.

Эксперимент in vitro продемонстрировал принципиальную возможность применения rhBMP-2 для использования в роговичной

хирургии. Это подтверждается на всех этапах эксперимента отсутствием цитотоксичности по отношению к клеткам роговицы кролика, что было подтверждено окрашиванием на витальные красители.

Добавление в питательную среду rhBMP-2 в объеме 30 мкг не оказывает цитотоксичного эффекта на клетки стромы роговицы кролика и способствует пролиферации. Меньшие концентрации 1 и 10 мкг тоже не оказывают токсического воздействия, но малоэффективны относительно пролиферативной активности клеток. Концентрация 50 мкг также не оказывает цитотоксического эффекта, однако соотношение живых и мертвых клеток было незначительно хуже в сравнении с 30 мкг при схожем уровне пролиферации. Таким образом, наиболее приемлемая концентрация rhBMP-2 для введения в строму роговицы была определена – 30 мкг белка.

Несмотря на то, что в литературе имеются данные о действии фактора на пролиферацию клеток, в своем исследовании выраженного эффекта на клетки нормальной роговицы мы не отмечали. Это можно объяснить тем, что в условиях in vitro фактор роста не способен оказывать полноценного эффекта в силу своего механизма действия, включающего более сложную, многоступенчатую и взаимосвязанную последовательность биологических реакций и клеточных взаимоотношений. К тому же выяснилось, что клетки стромы роговицы не являются таргетными для rhBMP-2. Это подтверждается нашими последующими результатами экспериментов in vivo, где чётко видно образование новых структур (таких как сосуды и молодая соединительная ткань), указывающих на высокую пролиферативную активность клеток, мигрирующих в строму в ответ на стимулы со стороны фактора.

Применение rhBMP-2 в чистом виде сильно ограничено, для достижения клинического эффекта необходимо создать и поддерживать минимальную концентрацию в течение длительного времени. При этом необходимо обеспечить локальность его применения, иначе есть риск вовлечения нетаргетных тканей и возможно развитие осложнений [33, 69, 185].

Анализ литературы показал, что основным носителем для rhBMP-2 является коллаген. Это объясняется тем, что он имеет общие домены связывания с данным фактором роста [99], а фибриллярная структура коллагена способна к его диффузному удерживанию [108]. Всё это обеспечивает большую эффективность в сравнении с синтетическими материалами. Дело в том, что ключевой идеей применения носителей для доставки факторов роста является то, что в идеале имплантируемый материал, интегрируясь с окружающими тканями, возьмет на себя основные функции поврежденных тканей и будет постепенно деградировать со скоростью, наилучшим образом соответствующей естественному уровню клеточной дифференцировки и пролиферации, постепенно замещаясь тканями в ответ на стимулы со стороны факторов роста. Свойства тканей существенно различаются во всем организме, поэтому для достижения этой цели дизайн носителя должен быть максимально специфичным (химически и биомеханически) для типа ткани-мишени [151, 165, 206]. Коллаген более специфичен для роговичной ткани на фоне других природных и синтетических полимеров [134, 138]. В связи с чем, его применение видится нам наиболее оптимальным.

Подобные носители разрабатывались в основном для соответствующих условий применения в травматологии и стоматологии. В офтальмологии же такой носитель отсутствует, а готовые решения из смежных специальностей не подходят в силу своей неадаптированности к условиям офтальмологии и роговичной хирургии, в частности. Например, использование коллагеновой губки крайне затруднительно в плане имплантации в интрастромальный карман роговицы, а также способности удерживать швы. Отличительной особенностью применяемого коллагена в нашей работе является его высокая концентрация и нативная структура, что позволяет связывать и удерживать ещё большее количество белка в меньшем объеме (и соответственно меньшем размере) носителя, что очень важно для таких структур глазного яблока, как роговица.

Полученные в результате экспериментов данные показывают, что разработанный нами носитель, обогащенный rhBMP-2 в объеме 30 мкг, способен поддерживать минимально возможную действующую концентрацию (1,5 мкг) данного белка на протяжении 28 дней в зоне имплантации. Отдельно хочется отметить, что количество BMP-2, рекомендуемое к введению человеку, составляет от 400 до 1200 мкг фактора роста [22]. Количество фактора, которое мы применяли для воздействия на роговицу кролика, было минимальным (всего лишь 30 мкг) по сравнению с тем количеством, которое применяется в клинической практике. Добиться этого удалось благодаря связыванию rhBMP-2 с нативным коллагеном на этапе изготовления имплантатов, а не пропитыванию коллагеновых губок непосредственно перед вмешательством.

Особое внимание заслуживают результаты исследования системного иммунного ответа. В результате определения титра антител к rhBMP-2 в сыворотках крови крыс методом иммунно-ферментного анализа, было установлено, что при введении коллагенового имплантата с rhBMP-2 под кожу экспериментальных животных, уровень антител в крови не превышает фоновых значений на всех сроках наблюдения (до 28 дней). Что позволяет сделать вывод, что то количество rhBMP-2, которое высвобождается из коллагенового носителя, не оказывает системного иммунного ответа, а это создает почти неограниченные возможности для использования данного подхода.

Результатом проведенных экспериментов стало создание коллагенового имплантата с заданными характеристиками: диаметром 12 мм, толщиной 0,1 мм и содержанием rhBMP-2 30 мкг. Следует отметить, что разработанный коллагеновый имплантат является абсолютно биосовместимым материалом, который не вызывает нежелательных побочных реакций в окружающих тканях. Это позволило перейти к проведению серии экспериментов на животных, главной задачей которых явилась оценка возможности работоспособности предполагаемой концепции.

А именно перестройки собственных тканей бельма и нативной роговицы в более прочную и механически устойчивую ткань.

Для этого было проведено две серии экспериментов in vivo, первая включала изучение воздействия на ткани нативной роговицы, а вторая – непосредственно на бельма. Мы старались максимально уделить внимание объективности и стандартизации экспериментов. Для этого использовались кролики одной породы, возраста и пола, а именно самцы породы шиншила, весом 3-3,5 кг и возрастом 6 месяцев. Порода шиншила выбрана нами из-за наличия хорошо пигментированной радужной оболочки у её представителей, что значительно упрощает визуальный контроль при фоторегистрации и визуально помогает при проведение операции. В послеоперационном периоде применялась стандартная схема лечения с использованием одинаковых препаратов в равном количестве (инстиллировали окомистин (Miramistin) по 1 капле 3 раза в день). Для исключения риска самопроизвольного травмирования оперированного глаза и занесения инфекции, кроликам одевали специальные воротники (см. главу 2). Разработанная схема имплантации носителя с фактором роста была максимально приближена к реальным операциям, во всех случаях была задействована вся площадь роговицы. Размер и состав носителя, а также количество фактора роста было идентично в обеих сериях экспериментов. Животные выводились на одинаковых, заранее запланированных сроках наблюдения (1, 3, 6 и 9 месяцев).

Результаты первой серии экспериментов показали, что используемый нами коллагеновый носитель в чистом виде (без фактора роста) биосовместим и сохраняет прозрачность, что соотносится с данными литературы [32, 108, 134, 52], а обогащенный rhBMP-2 оказывает выраженное воздействие на неоангиогенез, вызывает отёк тканей в раннем послеоперационном периоде и привлекает множество клеток в место введения. Данные результаты были ожидаемы, т.к. в литературе хорошо описаны эффекты rhBMP-2 [69, 75, 76, 77, 101, 207, 107]. Явным

положительным эффектом явилось увеличение механической прочности и упругости роговицы. Отдельного внимания заслуживает методика исследования биомеханики.

Для оценки биомеханических свойств роговицы был проанализирован ряд схожих работ и используемых в них методик. Наиболее распространенным методом определения биомеханических свойств явилось исследования прочности тканей на разрыв. Однако при анализе существующей литературы мы обратили внимание на сильный разброс в результатах таких исследований. Дело в том, что данная методика идеально подходит для оценки ровных и твердых однородных материалов, в то время как роговица имеет кривизну и слоистую структуру. Фиксация роговицы подобным образом приводит к образованию двух противоположных сил: на внешней стороне напряжения сжатия и на внутренней – напряжение растяжения, что способствует образованию множества микроскладок, расположение которых всегда различно. К тому же, данный метод не позволяет давать оценку механическим свойствам всей роговицы в целом, а при изучении слоистых тканей (как в случае с роговицей, строма которой содержит другой материал) вызывает эффект «выдавливания» внутренних слоев на поверхность, сближающимися стенками внешних слоёв при растяжении. Указанное вносит дополнительный разброс в результаты, так как этот процесс, как и в случае с микроскладками, всегда различен. К тому же, очень важное значение имеет длительность разрывного стимула: очевидно, что чем он длиннее, тем более точные данные мы получим. Однако конструктивные особенности такого исследования не позволяют применять длительные воздействия на живые ткани в силу их высыхания на воздухе.

По этой причине нами была поставлена задача получить максимально объективные данные по биомеханике, учитывая вышеперечисленные сложности. Добиться этого позволило исследование прочности тканей на прокол. Суть этого исследования состоит в том, что цельная роговица фиксируется в специально разработанном зажиме за склеру, на роговице

отмечается оптический центр и данная конструкция погружается в физиологический раствор. Затем, отмеченный центр роговицы совмещается с датчиком, который опускается до момента прокола тканей и позволяет оценивать не только максимальную нагрузку, но и эластичность исследуемых образцов, что имеет важное значение в функциональных результатах кератопротезирования.

Образцы роговиц экспериментальных животных в первой серии эксперимента показали прогрессирующее увеличение прочностных характеристик. В ходе эксперимента удалось повысить прочность ожогового бельма роговицы более чем в 4 раза по сравнению со здоровой нативной тканью, и данная тенденция имела место к дальнейшей прогрессии. Причина повышения прочности, по всей видимости, заключается в контракции коллагенового носителя и окружающих его тканей, сопровождающееся увеличением плотности коллагеновых волокон. Подобный механизм описан в следующих работах [76, 150, 206, 209, 210]. Оценка изменения толщины роговицы и гистологическое исследование позволили подтвердить эту мысль.

Наше исследование показало, что после имплантации носителя с фактором роста в строму роговицы в первом месяце наблюдаются отёк и повышенная клеточность, затем отёк спадает и толщина роговицы начинает постепенно уменьшаться. В течение последующих 3 месяцев эта динамика сохраняется, однако наблюдается постепенная стабилизация процесса и к 6 месяцам наблюдения можно говорить о её окончании. Процесс постепенного уменьшения исходной толщины тканей четко коррелирует с нарастанием прочностных характеристик роговицы. Однако надо учесть тот факт, что за весь срок наблюдения (6 месяцев) ни в одном из случаев толщина роговицы не вернулась к исходным значениям, и всегда оставалась выше, что по нашему мнению, можно трактовать как положительный эффект, т.к. зачастую кератопротезированию подвергаются истонченные бельма, нуждающиеся в утолщении. Данный эффект объясняется образованием

соединительной ткани и подтверждается гистологическим исследованием.

Гистологическое исследование позволило подтвердить наблюдаемые клинические эффекты, главным образом заключающиеся в выраженной неоваскуляризации и образовании соединительной ткани, на препаратах 1-го месяца наблюдения (накопление экссудата и повышенную клеточность), а также минимальные признаки воспаления на всех сроках эксперимента. Выраженный неоангиогенез вызывал опасения, т.к. в теории мог приводить к развитию неоваскулярной глаукомы. Однако гистологические срезы цилиарных отростков, радужки и угла передней камеры позволили убедиться в безопасности метода, тем самым подтвердив локальность воздействия фактора роста за счёт применения удачной системы доставки, в основе которой лежит коллаген, подтвердив правильность нашего выбора на этапе планирования и анализа существующей литературы. Выраженная неоваскуляризация оказывает положительное трофическое действие на ткани бельма и, по всей видимости, может трактоваться позитивно.

Интересным открытием, хотя и «лежащим на поверхности», явилось повышение механических свойств тканей роговицы и бельма при использовании чистого коллагенового имплантата без фактора роста. Это связано с естественными процессами перешивки коллагеновых волокон.

Проанализировав полученные данные, убедившись в положительных для кератопротезирования эффектах, оказываемых на нативные ткани роговицы, мы перешли ко второй серии экспериментов по отработке данного способа на модели ожогового бельма роговицы кролика.

В силу отсутствия прозрачности и малой исходной толщины бельма (в среднем 380 мкм) операцию по введению имплантата в строму пришлось адаптировать под соответствующие условия.

Отдельного внимания заслуживает методика создания модели ожогового бельма у экспериментальных животных. Проанализировав существующую литературу, мы решили использовать методику, предложенную Ченцовой Е.В. (1996), суть которой заключалась в

аппликации хлопчатобумажного диска, пропитанного 10% NaOH, на роговицу кролика в течение 10 секунд. Однако нами было обнаружено, что данной модели не хватает гибкости, в частности, не учитывается количество находящегося NaOH в аппликационном диске, а также короткий период воздействия, сочетающийся с высокой концентрацией щелочи, делают методику лёгкой для передозировки. На предварительных пробных экспериментах нами было замечено, что увеличение времени аппликации на 1-2 секунды может приводить к превышению разрушающего воздействия щелочи и развитию десцеметоцеле через 2-3 недели. С другой стороны, слишком раннее удаление приводит к недостаточной травме и возможен регресс бельма к 6 месяцам наблюдения. Поэтому мы решили использовать меньшую концентрацию NaOH (3%) и увеличить время воздействия щелочи на ткани до 30 секунд. При таком подходе погрешность в 1-2 секунды не оказывала столь значимого клинического эффекта, и полученные бельма были более стандартизированы. Количество NaOH всегда было одинаковое, т.к. мы пропитывали диск из хлопчатобумажной ткани всегда равным объемом щелочи – 0,2 мл. При таком объеме, аппликационный диск полностью впитывал NaOH, и в модели участвовало одинаковое количество щелочи для всех глаз.

Проведенные эксперименты на бельмах показали схожие результаты с первой серией, отличительной чертой явилось более быстрое нарастание эффектов rhBMP-2, что объясняется исходно повышенной активностью биологических процессов, протекающих в сосудистом бельме. Что в целом было ожидаемо. Важно подчеркнуть исходную низкую прочность бельма и наличие в нём хронического воспаления, несмотря на то, что итоговая прочность становилась сопоставима и даже превышала показатели экспериментов на роговице. Указанное делает предлагаемую нами методику акцентированной на укрепление бельм, т.к. используемый rhBMP-2 имеет больше возможностей для взаимодействия с клетками. Изначальный потенциал высвобожденного фактора роста не расходуется в «ожидании»

неоваскуляризации и притока большого числа клеток. К тому же, в подобных условиях, помутнение роговицы, вызываемое фактором роста, не оценивается как негативное воздействие.

Таким образом, удалось доказать эффективность применения предлагаемого способа и в условиях ожогового бельма, что даёт почву для дальнейших исследований и проведения клинических испытаний.

Данный подход, по нашему мнению, позволит приблизиться к решению тяжелой проблемы, а именно профилактики протрузии кератопротезов. Существующие на данный момент способы, среди которых наибольшее распространение получили методики с использованием аутологичных тканей человека: это укрепление бельма аутонадкостницей большеберцовой кости, фасцией височной мышцы, слизистой оболочкой полости рта, аутохрящом ушной раковины, аутотеноновой капсулой, перикардом и т.д. [4, 21, 22] имеют ряд ограничений, таких как, часто возникающий недостаток аутологичных тканей, невозможность формирования равномерного трансплантата с заданными характеристиками и дополнительные операции по забору тканей.

Предложенный способ не сравнивался с существующими методиками в плане эффективности и, по всей видимости, это будет целью дальнейших исследований, однако уже сейчас можно с уверенностью говорить о перспективности данного подхода, лишенного вышеперечисленных недостатков и доказательно увеличивающего прочностные характеристики бельма.

ВЫВОДЫ

1. Проведенный комплекс исследований по изучению влияния rhBMP-2 на пролиферативную активность, цитотоксичность по отношению к клеткам стромы роговицы кролика и воздействия на иммунную систему позволил выявить особенности ответных клеточных реакций, которыми явились: незначительная стимуляция пролиферативной активности клеток и отсутствие цитотоксичности, при этом препарат не оказывает системного воздействия на иммунную систему организма.

2. Разработан и апробирован носитель для доставки rhBMP-2 в ткани роговицы в виде диска диаметром 10 мм и толщиной 50 мкм. Носитель биосовместим, биорезорбируем, проницаем для клеток, материал пластичный, гладкий и легко имплантируется в строму роговицы и ткани бельма, способен удерживать швы и не разрушается при хирургических манипуляциях. Данный носитель способен надежно и длительно удерживать rhBMP-2, оптимальной концентрацией которого является 30 мкг, что обеспечивает поддержание действующей концентрации в 1,5 мкг в течение 28 дней. В чистом виде, носитель не вызывает ответных реакций со стороны тканей роговицы, он остается прозрачным на протяжении всего периода наблюдения и постепенно биодеградирует.

3. Установлено, что фактор роста rhBMP-2 обладает выраженным стимулирующим воздействием на неоангиогенез, вызывает миграцию клеток в имплантат и окружающие его ткани, а также приводит к перестройке исходных тканей роговицы в соединительную ткань. Достигнутый эффект объясняется контракцией коллагена и окружающих его тканей активно мигрирующими клетками в ответ на стимулы со стороны фактора роста, сопровождающееся увеличением плотности коллагеновых волокон, а также естественным механизмом сшивки самого коллагенового имплантата.

4. Отработанная техника хирургического введения rhBMP-2 в составе коллагенового носителя в строму роговицы и ткани бельма позволяет

безопасно проводить операцию на исходно тонких тканях (370 мкм) и не требовательна к прозрачности роговицы, что обеспечивает возможность проведения вмешательства на бельмах. Методика позволяет воздействовать на всю площадь тканей за счет образования интрастромального кармана от лимба до лимба, обеспечивая доставку фактора роста во все отделы роговицы и блокируя при этом свободный диффузный выход фактора роста в смежные ткани.

5. Измерение биомеханических характеристик роговицы показало увеличение максимальной нагрузки тканей с 11,3 ± 0,7 Н до 43,5 ± 1,9 Н, а также повышение упругости с 5,6 ± 0,4 Н\мм до 21,4 ± 1,6 Н\мм через 9 месяцев. Отмеченный результат повторяем на бельмах, в данном случае максимальная нагрузка тканей изменилась с 9,9 ± 1,0 Н до 49,3 ± 2,2 Н, упругость – с 5,5 ± 0,1 Н\мм до 24,3 ± 1,5 Н\мм за аналогичный промежуток времени. Тенденции к регрессу не выявляется.

ПРАКТИЧЕСКИЕ РЕКОМЕНДАЦИИ

1. Использования фактора роста rhBMP-2 в составе коллагенового имплантата для укрепления ожоговых бельм роговицы и улучшения их трофических характеристик показало свою высокую эффективность в экспериментах на животных, что может быть рекомендовано к дальнейшему изучению и продолжению работы с целью выхода к клиническим испытаниям.

2. В качестве носителя для доставки биологически активных веществ в ткани роговицы рекомендовано использование высококонцентрированного высокоочищенного коллагена I типа. Разработанный нами имплантат может выступать в роли носителя также для других препаратов и построения экспериментальных работ схожей тематики.

3. На основе полученных данных о влиянии rhBMP-2 на клетки роговицы кролика, рекомендована к применению оптимальная концентрация фактора роста составляющая 30 мкг.

4. Для стандартизированного и контролируемого моделирования ожоговых бельм в экспериментальных целях, рекомендуется применение низких концентраций (3%) NaOH и повышения длительности их воздействия до 30 секунд.

5. В качестве метода оценки биомеханических характеристик тканей роговицы рекомендуется использование методики прокола в жидкой среде, которая позволяет учитывать её кривизну и наличие имплантированного в неё материала.

6. Использование коллагенового имплантата в чистом виде способно повышать биомеханические характеристики роговицы, что может быть рекомендовано при патологии требующей повышения механических характеристик с сохранением прозрачности.

СПИСОК СОКРАЩЕНИЙ

ВГД – внутриглазное давление

ВКМ – внеклеточный матрикс

ВОЗ – Всемирная организация здравоохранения

ЛПК – липидно-протеиновый комплекс

РПМ – ретропротезная мембрана

IL – интерлейкин

rhBMP-2 – рекомбинантный костный морфогенетический белок (Bone Morphogenic Proteins)

СПИСОК ЛИТЕРАТУРЫ

1. Альдаве, Э. Результаты имплантации Бостонского кератопротеза 1 типа пациентам с ожоговыми и дистрофическими бельмами 4-5 категории / Э. Альдаве, Б.Э. Малюгин, Е.В. Ковшун, В.А. Власова // Офтальмохирургия. - 2013. - № 3. - С. 6-11.

2. Бедило, В.Я. Первые результаты частичного сквозного протезирования «безнадежных» бельм / В.Я. Бедило // Вестник офтальмологии. - 1969. - № 5. - С. 70-74.

3. Бедило, В.Я. Поздние осложнения сквозного протезирования бельм / В.Я. Бедило // Офтальмол. журн. - 1976. - № 8. - С. 580-581.

4. Бедило, В.Я. Значение трансплантации тканей для профилактики разрушений роговицы при ее протезировании / В.Я. Бедило, В.И. Тарабукин // Офтальмол. журн. - 1979. - № 7. - С. 394-396.

5. Волков, В.В. Осложнения после операции кератопротезирования, предупреждение и лечение их / В.В. Волков, Н.А. Ушаков // Офтальмол. журн. - 1976. - № 8. - С. 569-573.

6. Волков, В.В. О выборе рационального способа укрепления бельма в интересах сквозного кератопротезирования / В.В. Волков, Н.А. Ушаков // Вопросы восстановительной офтальмологии: Труды БМОЛА. - Л., 1972. - С. 37-39.

7. Воспаление. Мобилизация клеток и клинические эффекты. - М.: Издательство БИНОМ, 2008. - С. 164-165.

8. Глазко, В.И. Профилактика и лечение осложнений сквозного кератопротезирования: Автореф. дис. … канд. мед. наук. / Глазко Виктор Иванович - М., 1983. – 24 с.

9. Гундорова, Р.А. Иммунологические критерии прогноза кератопластики при бельмах различной этиологии / Р.А. Гундорова, П.В. Макаров, Т.Г. Балаян, Д.Ю. Данилова // Катарактальная и рефракционная хирургия. - 2011. - № 2. - С. 28-31.

10. Гундорова, Р.А. Отдаленные результаты оптического

кератопротезирования / Р.А. Гундорова, А.А. Малаев // Офтальмол. журн. - 1979. - № 7. - С. 396-399.

11. Гундорова, Р.А. Кератопротезирование: Методическое письмо / Р.А. Гундорова, Л.В. Малаева, Б.Е.Удинцов - М., 1977.

12. Джавришвили, Г.В. Современные аспекты хирургического лечения ожоговых бельм: Дис. … докт. мед. наук / Джавришвили Георгий Вахтанович. - М., 2004. - 296 с.

13. Дик, Г.М. Изменения заднего отдела глазного яблока при тяжелых ожогах роговицы и склеры щелочью (экспериментально-клиническое исследование): Автореф. дис. … канд. мед. наук / Дик Г.М., 1984. – 24 с.

14. Зуев, В.К. Сквозное протезирование роговой оболочки при ожоговых бельмах: Дис. … канд. мед. наук / Зуев Виктор Константинович - М., 1974. - 122 с.

15. Калиников, Ю.Ю. Оптическое биокератопротезирование ожоговых бельм: Дис. … докт. мед. наук / Калиников Юрий Юрьевич. - М., 2005. - 303 с.

16. Канукова, Т.А. Изучение биосовместимости и возможности применения аутологичного хрящевого эквивалента в офтальмологии: Дис. … канд. мед. наук / Канукова, Тамара Альбертовна - М., 2015.

17. Капитонов, Ю.А. Коррекция протеолиза роговицы в ранние сроки после ожога: Дис. …канд. мед. наук / Капитонов Юрий Александрович. - М., 2001. - 254 с.

18. Карягина, А.С. Два варианта рекомбинантного костного морфогенетического белка 2 (rhBMP-2) человека с дополнительными белковыми доменами: синтез в гетерологичной системе экспрессии в Escherichia Coli. / А.С. Карягина [и др.] // Биохимия. - 2017. - № 5. - С. 817-831.

19. Комах, Ю.А. Современное состояние проблемы повторной пересадки роговицы / Ю.А. Комах, З.И. Мороз, С.А. Борзенок // Офтальмохирургия. - 1997. - № 1. - С. 19-27.

20. Копаева, В.Г. Современные аспекты сквозной субтотальной кератопластики: Дис. … докт. мед. наук / Копаева Валентина Григорьевна. - М., 1982. - 738 с.

21. Краснов, М.М. Аутопластические методы кератопротезирования. / М.М. Краснов, Г.Г. Зиангирова, Б.Е. Удинцов, Л.В. Малаева // Реконструктивная офтальмохирургия. - М., 1979. - С. 7-11.

22. Краснов, М.М. Ауто-алло-кератопластика (реконструктивная аутотрансплантация хряща, надкостницы и склеры, как основы для кератопротезирования) / М.М. Краснов, Б.Е. Удинцов // Вестник офтальмологии. - 1975. - № 1. - С. 35-39.

23. Краснов, М.М. Отдаленные результаты сквозного аутохондрокератопротезирования / М.М. Краснов, Б.Е. Удинцов, Л.В. Малаев // Офтальмол. журн. - 1979. - № 7. - С. 392-394.

24. Либман, Е.С. Слепота и инвалидность вследствие патологии органа зрения в России / Е.С. Либман, Е.В. Шахова // Вестник офтальмологии. - 2006. - № 1. - С. 35-37.

25. Макаров, П.В. Осложнения тяжелой ожоговой травмы глаз: патогенез, анализ причин, профилактика и возможные пути оптимизации результатов лечения: Дис. … докт. мед. наук. / Макаров Павел Васильевич. - М., 2003. - 335 с.

26. Макаров, П.В. Оптическое кератопротезирование протезами Фёдорова-Зуева у пациентов, перенесших особо тяжелые ожоги глаз / П.В. Макаров, Р.А. Гундорова, И.С. Чернетский // Офтальмохирургия. - 2007. - № 3. - С. 20-27.

27. Малюгин, Б.Э. Разработка биоинженерной конструкции искусственной роговицы на основе пленочного матрикса из спидроина и культивированных клеток лимбальной зоны глазного яблока / Б.Э. Малюгин [и др.] // Офтальмохирургия. - 2013. - № 3. - С.

28. Мороз, З.И. Медико-технологическая система оптического кератопротезирования: Дис. … докт. мед. наук / Мороз Зинаида Ивановна. -

М., 1987. - 312 с.

29. Мороз, З.И. Достижения школы С.Н. Федорова в области кератопластики и кератопротезирования / З.И. Мороз [и др.] // Офтальмохирургия. - 2007. - № 1. - С. 22-25.

30. Мороз, З.И. История кератопротезирования в МНТК «Микрохирургия глаза» имени академика С.Н. Федорова / З.И. Мороз, В.А. Власова, Е.В. Ковшун // Офтальмохирургия. - 2013. - № 4. - С. 50-55.

31. Мороз, З.И. Новый метод укрепления бельма при сквозном кератопротезировании / З.И. Мороз, В.И. Глазко // Физиология и патология механизмов адаптации органа зрения. - Владивосток, 1983. - Т. 4. - С. 68-69.

32. Нероев, В.В. Ожоги глаз / В.В. Нероев, Р.А. Гундорова, П.В. Макаров, и др. - М.: ГЭОТАР-Медиа, 2013. – 224 с.

33. Осидак, Е.О. Контролируемое высвобождение фактора роста костной ткани rhBMP-2 из коллаген-содержащего имплантируемого материала и его влияние на иммунную систему: Дис. … канд. мед. наук / Осидак Егор Олегович - М., 2014.

34. Поляк, Б.Л. Повреждения органа зрения / Б.Л. Поляк - Л.: Медицина, 1972. - 416 с.

35. Пучковская, Н.А. Профилактика и лечение осложнений сквозного кератопротезирования / Н.А. Пучковская, С.А. Якименко // Офтальмол. журнал. - 1976. - № 8. - С. 563-569.

36. Пучковская, Н.А. Ожоги глаз / Н.А. Пучковская, С.А. Якименко, В.М. Непомящая - М.: Медицина, 2001. - 269 с.

37. Пучковская, Н.А. Патогенез и лечение ожогов глаз и их последствий / Н.А. Пучковская, С.А. Якименко, В.М. Непомящая - М.: Медицина, 2001. - 272 с.

38. Ронкина, Т.И. Гистогенез и значение ретропротезной, возникающей после кератопротезирования бельм / Т.И. Ронкина, С.Н. Багров, З.И. Мороз, В.И. Глазко // Офтальмол. журн. - 1979. - № 7. - С. 425-427.

39. Федоров, С.Н. Кератопротезирование / Федоров, С.Н., Мороз, З.И.,

Зуев, В.К. - М.: Медицина, 1982. – С.144.

40. Федоров, С.Н. Новый способ кератопротезирования истонченных сосудистых бельм / С.Н. Федоров, З.И. Мороз, Е.В. Ковшун и др. // Офтальмохирургия. - 1995. - № 2. - С. 50-53.

41. Филатов, В.П. Выработка категорий бельм для пересадки роговой оболочки / В.П. Филатов, Д.Г. Бушмич // Офтальмол. журнал. - 1947. - № 2. - С. 9-14.

42. Хенч, Л. Биоматериалы, искусственные органы и инжиринг тканей / Л. Хенч, Д. Джонс // Мир биологии и медицины. - М.: Техносфера, 2007.

43. Чернетский, И.С. Оптимизация отдаленных результатовлечения особо тяжелых ожогов глаз на основе рациональной схемы хирургической реабилитации: Дис. … канд. мед. наук. / И.С. Чернетский - М, 2009. – 154 с.

44. Ченцова, Е.В. Система патогенетически обоснованного лечения ожоговой травмы глаз: Дис. … докт. мед. наук. / Ченцова Екатерина Валерьяновна. - М., 1996. - 304 с.

45. Якименко, С.А. Методы оптического кератопротезирования, показания, возможности и результаты применения / С.А. Якименко // Офтальмол. журн. - 1985. - № 3. - С. 134-137.

46. Ahmad, S. Boston type 1 keratoprosthesis versus repeat donor keratoplasty for corneal graft failure: A systematic review and meta-analysis / S. Ahmad [и др.] // Ophthalmology. - 2016. - Vol. 123, No. 1. - P. 165-177.

47. Aldave, A.J. The Boston type I keratoprosthesis: improving outcomes and expanding indications / A.J. Aldave, K.M. Kamal, R.C. Vo, F. Yu // Ophthalmology. - 2009. - Vol. 116, No. 4. - P. 640-651.

48. Aldave, A.J. International results with the Boston type I keratoprosthesis / A.J. Aldave [и др.] // Ophthalmology. - 2012. - Vol. 119, No. 8. - P. 1530-1538.

49. Allan, B. Closer to nature: new biomaterials and tissue engineering in ophthalmology / B. Allan, // Br J Ophthalmol. - 1999. - Vol. 83, No. 11. - P. 1235-1240.

50. Allgower, M. Burn toxin in mouse skin / M. Allgower, L.B. Cueni, K.

Stadtler, G.A. Schoenenberger // J Trauma. - 1973. - Vol. 13, No. 2. - P. 95-111.

51. Allgower, M. Burning the largest immune organ / M. Allgower, G.A. Schoenenberger, B.G. Sparke, // Burns. - 1995. - Vol. 21, Suppl 1. - P. S7-47.

52. Al-Otaibi, H.M. Streptococcus agalactiae endophthalmitis in Boston keratoprosthesis in a patient with Steven-Johnson syndrome / H.M. Al-Otaibi, [и др.] // Middle East Afr J Ophthalmol. - 2016. - Vol. 23, No. 4. - P. 329-331.

53. Altman, G.H. Silk-based biomaterials / G.H. Altman [и др.] // Biomaterials. - 2003. - Vol. 24, No. 3. - P. 401-416.

54. Alves, M. H. Poly(vinyl alcohol) physical hydrogels: new vista on a long serving biomaterial / M.H. Alves, B.E. Jensen, A.A. Smith, A.N. Zelikin // Macromol Biosci. - 2011. - Vol. 11, No. 10. - P. 1293-1313.

55. Aravena, C. Long-Term outcomes of the Boston type I keratoprosthesis in the management of corneal limbal stem cell deficiency / C. Aravena, T.K., Bozkurt, F. Yu, A.J. Aldave // Cornea. - 2016. - Vol. 35, No. 9. - P. 1156-1164.

56. Avadhanam, V.S. A brief review of Boston type-1 and osteo-odonto keratoprostheses / V.S. Avadhanam, C.S. Liu // Br J Ophthalmol. - 2015. - Vol. 99, No. 7. - P. 878-887.

57. Avadhanam, V.S. Mitomycin-C for mucous membrane overgrowth in OOKP eyes / V.S. Avadhanam, J. Herold, S. Thorp, C.S. Liu, // Cornea. - 2014. - Vol. 33, No. 9. - P. 981-984.

58. Bachmann, B. Corneal neovascularization as a risk factor for graft failure and rejection after keratoplasty: an evidence-based meta-analysis / B. Bachmann, R.S. Taylor, C. Cursiefen, // Ophthalmology. - 2010. - Vol. 117, No. 7. - P. 1300-1305 e1307.

59. Baino, F. How can bioactive glasses be useful in ocular surgery? / F. Baino // J Biomed Mater Res A. - 2015. - Vol. 103, No. 3. - P. 1259-1275.

60. Baino, F. Bioceramics in ophthalmology / F. Baino, C. Vitale-Brovarone // Acta Biomater. - 2014. - Vol. 10, -No. 8. - P. 3372-3397.

61. Ballen, P.H. Treatment of Chemical Burns of the Eye / P.H. Ballen // Eye Ear Nose Throat Mon. - 1964. - Vol. 43. - P. 57-61.

62. Barnes, S.D. Fungal colonization and infection in Boston keratoprosthesis / S.D. Barnes, C.H. Dohlman, M.L. Durand // Cornea. - 2007. - Vol. 26, No.1. - P. 9-15.

63. Baskin, D.S. A prospective, randomized, controlled cervical fusion study using recombinant human bone morphogenetic protein-2 with the CORNERSTONE-SR allograft ring and the ATLANTIS anterior cervical plate / D.S. Baskin [и др.] // Spine (Phila Pa 1976). - 2003. - Vol. 28, No. 12. - P. 1219-1224; discussion 1225.

64. Basu, S. Mucosal complications of modified osteo-odonto keratoprosthesis in chronic Stevens-Johnson syndrome / S. Basu, V.S. Pillai, V.S. Sangwan // Am J Ophthalmol. - 2013. - Vol. 156, No. 5. - P. 867-873.

65. Belin, M.W. Suggested guidelines for reporting keratoprosthesis results: consensus opinion of the Cornea Society, Asia Cornea Society, EuCornea, PanCornea, and the KPRO Study Group / M.W. Belin, J.L. Guell, G. Grabner // Cornea. - 2016. - Vol. 35, No. 2. - P. 143-144.

66. Bielory, B.P. Epithelial downgrowth after type 1 Boston keratoprosthesis manifesting as tractional retinal detachment and epiretinal membrane / B.P. Bielory [и др.] // Arch Ophthalmol. - 2012. - Vol. 130, No. 1. - P. 118-120.

67. Boccaccini, A.R. Bioactive composite materials for tissue engineering scaffolds / A.R. Boccaccini, J.J. Blaker // Expert Rev Med Devices. - 2005. - Vol. 2, No. 3. - P. 303-317.

68. Boden, S.D. Use of recombinant human bone morphogenetic protein-2 to achieve posterolateral lumbar spine fusion in humans: a prospective, randomized clinical pilot trial: 2002 Volvo Award in clinical studies / S.D. Boden, J. Kang, H. Sandhu, J.G. Heller // Spine (Phila Pa 1976). - 2002. - Vol. 27, No. 23. - P. 2662-2673.

69. Boden, S.D. The use of rhBMP-2 in interbody fusion cages. Definitive evidence of osteoinduction in humans: a preliminary report / S.D. Boden, T.A. Zdeblick, H.S. Sandhu, S.E. Heim // Spine (Phila Pa 1976). - 2000. - Vol. 25, No. 3. - P. 376-381.

70. Bosemark, P. PMC3584593 Augmentation of autologous bone graft by a combination of bone morphogenic protein and bisphosphonate increased both callus volume and strength / P. Bosemark [и др.] // Acta Orthop. - 2013. - Vol. 84, No. 1. - P. 106-111.

71. Bostrom, M.P. Potential role of bone morphogenetic proteins in fracture healing / M.P. Bostrom, N.P. Camacho // Clin Orthop Relat Res. - 1998. - Vol. 355, Suppl. - P. S274-282.

72. Bouhout, S. Corneal melt after Boston keratoprosthesis: Clinical presentation, management, outcomes and risk factor analysis / S. Bouhout, M.C. Robert, S. Deli, M. Harissi-Dagher // Ocul Immunol Inflamm. - 2018. - Vol. 26, No. 5. - P. 1-7.

73. Bradley, J.C. Boston type 1 keratoprosthesis: the university of california davis experience / J.C. Bradley, E.G. Hernandez, I.R. Schwab, M.J. Mannis, // Cornea. - 2009. - Vol. 28, No. 3. - P. 321-327.

74. Bunker, D.J. Alkali-related ocular burns: a case series and review / D.J. Bunker [и др.] // J Burn Care Res. - 2014. - Vol. 35, No. 3. - P. 261-268.

75. Burkus, J.K. Anterior lumbar interbody fusion using rhBMP-2 with tapered interbody cages / J.K. Burkus, M.F. Gornet, C.A. Dickman, T.A. Zdeblick, // J Spinal Disord Tech. - 2002. - Vol. 15, No. 5. - P. 337-349.

76. Burkus, J.K. Use of rhBMP-2 in combination with structural cortical allografts: clinical and radiographic outcomes in anterior lumbar spinal surgery / J.K. Burkus, H.S. Sandhu, M.F. Gornet, M.C. Longley // J Bone Joint Surg Am. - 2005. - Vol. 87, No. 6. - P. 1205-1212.

77. Burkus, J.K. Clinical and radiographic outcomes in patients undergoing single-level anterior cervical arthrodesis: A prospective trial comparing allograft to a reduced dose of rhBMP-2 / J.K. Burkus, R.F. Dryer, P.M. Arnold, K.T. Foley, // Clin Spine Surg. - 2016. - Vol. 30, No. 9. - P. 321-332.

78. Carragee, E.J. A critical review of recombinant human bone morphogenetic protein-2 trials in spinal surgery: emerging safety concerns and lessons learned / E.J. Carragee, E.L. Hurwitz, B.K. Weiner // Spine J. - 2011. -

Vol. 11, No. 6. - P. 471-491.

79. Censi, R. Hydrogels for protein delivery in tissue engineering / Censi, R., Di Martino, P., Vermonden, T., Hennink, W. E. // J Control Release. - 2012. - Vol. 161, No. 2. - P. 680-692.

80. Ceonzo, K. Polyglycolic acid-induced inflammation: role of hydrolysis and resulting complement activation / K. Ceonzo, [и др.] // Tissue Eng. - 2006. - Vol. 12, - No. 2. - P. 301-308.

81. Chan, C.C. Infectious keratitis after Boston type 1 keratoprosthesis implantation / C.C. Chan, E.J. Holland // Cornea. - 2012. - Vol. 31, No. 10. - P. 1128-1134.

82. Chan, C.C. Infectious endophthalmitis after Boston type 1 keratoprosthesis implantation / C.C. Chan, E.J. Holland // Cornea. - 2012. - Vol. 31, No. 4. - P. 346-349.

83. Chan, C.C. Incidence, risk factors, and surgical management of Boston type 1 keratoprothesis: Corneal melts, leaks, and extrusions / C.C. Chan [и др.] // Cornea. - 2016. - Vol. 35, No. 8. - P. 1049-1056.

84. Chan, B.P. Scaffolding in tissue engineering: general approaches and tissue-specific considerations / B.P. Chan, K.W. Leong // Eur Spine J. - 2008. - Vol. 17, Suppl 4. - P. 467-479.

85. Chaudhary, C. Scaffolds: A novel carrier and potential wound healer / C. Chaudhary, T. Garg // Crit Rev Ther Drug Carrier Syst. - 2015. - Vol. 32, No. 4. - P. 277-321.

86. Chew, H.F. Boston keratoprosthesis outcomes and complications / H.F. Chew [и др.] // Cornea. - 2009. - Vol. 28, No. 9. - P. 989-996.

87. Chhablani, J. Endophthalmitis in Boston keratoprosthesis: case series and review of literature / J. Chhablani [и др.] // Int Ophthalmol. - 2015. - Vol. 35, No. 5. - P. 673-678.

88. Chung, J.H. Experimental corneal alkali wound healing / Chung, J. H. // Acta Ophthalmol Suppl. - 1988. - Vol. 187. - P. 1-35.

89. Cicciu, M. Recombinant human bone morphogenetic protein-2 promote

and stabilize hard and soft tissue healing for large mandibular new bone reconstruction defects / M. Cicciu [и др.] // J Craniofac Surg. - 2014. - Vol. 25, No. 3. - P. 860-862.

90. Ciolino, J.B. Retention of the Boston keratoprosthesis type 1: multicenter study results / J.B. Ciolino [и др.] // Ophthalmology. - 2013. - Vol. 120, No. 6. - P. 1195-1200.

91. Costa-Pinto, A. R. Scaffolds based bone tissue engineering: the role of chitosan / A.R. Costa-Pinto, R.L. Reis, N.M. Neves // Tissue Eng Part B Rev. - 2011. - Vol. 17, No. 5. - P. 331-347.

92. Coster, D.J. Management of high-risk corneal grafts / D.J. Coster, K.A. Williams // Eye (Lond). - 2003. - Vol. 17, No. 8. - P. 996-1002.

93. Dai, W. The influence of structural design of PLGA/collagen hybrid scaffolds in cartilage tissue engineering / W. Dai [и др.] // Biomaterials. - 2010. - Vol. 31, No. 8. - P. 2141-2152.

94. De La Paz, M.F. Impact of clinical factors on the long-term functional and anatomic outcomes of osteo-odonto-keratoprosthesis and tibial bone keratoprosthesis / M.F. De La Paz [и др.] // Am J Ophthalmol. - 2011. - Vol. 151, No. 5. - P. 829-839.e821.

95. Denry, I. Design and characterization of calcium phosphate ceramic scaffolds for bone tissue engineering / I. Denry, L.T. Kuhn // Dent Mater. - 2016. - Vol. 32, No. 1. - P. 43-53.

96. Ding, F. Emerging chitin and chitosan nanofibrous materials for biomedical applications / F. Ding [и др.] // Nanoscale. - 2014. - Vol. 6, No. 16. - P. 9477-9493.

97. Dua, H.S. A new classification of ocular surface burns / H.S. Dua, A.J. King, A. Joseph // Br J Ophthalmol. - 2001. - Vol. 85, No. 11. - P. 1379-1383.

98. El-Ghannam, A. Bone reconstruction: from bioceramics to tissue engineering / A. El-Ghannam // Expert Rev Med Devices. - 2005. - Vol. 2, No. 1. - P. 87-101.

99. Falcinelli, G. Modified osteo-odonto-keratoprosthesis for treatment of

corneal blindness: long-term anatomical and functional outcomes in 181 cases / G. Falcinelli, [и др.] // Arch Ophthalmol. - 2005. - Vol. 123, No. 10. - P. 1319-1329.

100. Fini, M.E. Proteolytic mechanisms in corneal ulceration and repair / M.E. Fini, J.R. Cook, R. Mohan // Arch Dermatol Res. - 1998. - Vol. 290, Suppl. - P. S12-23.

101. Fischgrund, J.S. Augmentation of autograft using rhBMP-2 and different carrier media in the canine spinal fusion model / J.S. Fischgrund [и др.] // J Spinal Disord. - 1997. - Vol. 10, No. 6. - P. 467-472.

102. Francesko, A. Chitin, chitosan and derivatives for wound healing and tissue engineering / A. Francesko, T. Tzanov // Adv Biochem Eng Biotechnol. - 2011. - Vol. 125. - P. 1-27.

103. Fu, Q. Bioactive glass scaffolds for bone tissue engineering: state of the art and future perspectives / Q. Fu, E. Saiz, M.N. Rahaman, A.P. Tomsia // Mater Sci Eng C Mater Biol Appl. - 2011. - Vol. 31, - No. 7. - P. 1245-1256.

104. Gamelli, R.L. Macrophage suppression of granulocyte and macrophage growth following burn wound infection / R.L. Gamelli, L.K. He, H. Liu // J Trauma. - 1994. - Vol. 37, No. 6. - P. 888-892.

105. Gamelli, R.L. Effect of burn injury on granulocyte and macrophage production / R.L. Gamelli, J.C. Hebert, R.S.Jr. Foster // J Trauma. - 1985. - Vol. 25, No. 7. - P. 615-619.

106. Garg, T. Scaffold: a novel carrier for cell and drug delivery / T. Garg, O. Singh, S. Arora, R. Murthy // Crit Rev Ther Drug Carrier Syst. - 2012. - Vol. 29, No. 1. - P. 1-63.

107. Geiger, M. Collagen sponges for bone regeneration with rhBMP-2 / M. Geiger, R.H. Li, W. Friess // Adv Drug Deliv Rev. - 2003. - Vol. 55, No. 12. - P. 1613-1629.

108. Gelse, K. Collagens - structure, function, and biosynthesis / K. Gelse, E. Poschl, T. Aigner // Adv Drug Deliv Rev. - 2003. - Vol. 55, No. 12. - P. 1531-1546.

109. Ghaffariyeh, A. Fyodorov-Zuev keratoprosthesis implantation: long-

term results in patients with multiple failed corneal grafts / A. Ghaffariyeh, [и др.] // Graefes Arch Clin Exp Ophthalmol. - 2011. - Vol. 249, No. 1. - P. 93-101.

110. Go, D.P. Multilayered microspheres for the controlled release of growth factors in tissue engineering / D.P. Go [и др.] // Biomacromolecules. - 2011. - Vol. 12, No. 5. - P. 1494-1503.

111. Go, D.P. Coating and release of an anti-inflammatory hormone from PLGA microspheres for tissue engineering / D.P. Go, J.A. Palmer, S.L. Gras, A. J. O'Connor // J Biomed Mater Res A. - 2012. - Vol. 100, No. 2. - P. 507-517.

112. Gomes, S. Natural and genetically engineered proteins for tissue engineering / S. Gomes [и др.] // Prog Polym Sci. - 2012. - Vol. 37, No. 1. - P. 1-17.

113. Govender, S. Recombinant human bone morphogenetic protein-2 for treatment of open tibial fractures: a prospective, controlled, randomized study of four hundred and fifty patients / S. Govender, [и др.] // J Bone Joint Surg Am. - 2002. - Vol. 84-A, No. 12. - P. 2123-2134.

114. Greiner, M.A. Longer-term vision outcomes and complications with the Boston type 1 keratoprosthesis at the University of California, Davis / M.A. Greiner, J.Y. Li, M.J. Mannis // Ophthalmology. - 2011. - Vol. 118, No. 8. - P. 1543-1550.

115. Gu, J. Boston keratoprosthesis outcomes in severe ocular chemical burns in Southern China: A retrospective study / J. Gu, J. Zhai, S. Zhou, J. Chen // Adv Ther. - 2016. - Vol. 33, No. 5. - P. 760-773.

116. Heher, K.L. Oral mucous membrane grafts for corneal protection to permit prosthetic shell wear / K.L. Heher, J.A. Katowitz // Ophthal Plast Reconstr Surg. - 1997. - Vol. 13, No. 1. - P. 40-47.

117. Herford, A.S. Reconstruction of mandibular defects using bone morphogenic protein: can growth factors replace the need for autologous bone grafts? A systematic review of the literature / A.S. Herford, E. Stoffella, R. Tandon // Plast Surg Int. - 2011. - Vol. 2011. - P. 165824.

118. Hosseinkhani, M. Tissue engineered scaffolds in regenerative medicine

/ M. Hosseinkhani [и др.] // World J Plast Surg. - 2014. - Vol. 3, No. 1. - P. 3-7.

119. Hou, J.H. Histopathological and immunohistochemical analysis of melt-associated retroprosthetic membranes in the Boston type 1 keratoprosthesis / J.H. Hou [и др.] // JAMA Ophthalmol. - 2014. - Vol. 132, No. 9. - P. 1133-1136.

120. Huang, Y. Long-term outcomes of MICOF keratoprosthesis in the end stage of autoimmune dry eyes: an experience in China / Y. Huang [и др.] // Br J Ophthalmol. - 2012. - Vol. 96, No. 1. - P. 28-33.

121. Huang, J.K. Silk protein fiber biomaterials and tissue engineering / J.K. Huang, M. Li // Zhongguo Xiu Fu Chong Jian Wai Ke Za Zhi. - 2004. - Vol. 18, No. 2. - P. 127-130.

122. Iyer, G. Laminar resorption in modified osteo-odonto-keratoprosthesis procedure: a cause for concern / G. Iyer, B. Srinivasan, S. Agarwal, S.R. Rachapalle // Am J Ophthalmol. - 2014. - Vol. 158, No. 2. - P. 263-269.e262.

123. Jayakumar, R. Novel chitin and chitosan nanofibers in biomedical applications / R. Jayakumar, M. Prabaharan, S.V. Nair, H. Tamura // Biotechnol Adv. - 2010. - Vol. 28, No. 1. - P. 142-150.

124. Jones, J.R. Review of bioactive glass: from Hench to hybrids / J.R. Jones // Acta Biomater. - 2013. - Vol. 9, No. 1. - P. 4457-4486.

125. Kamyar, R. Glaucoma associated with Boston type I keratoprosthesis / R. Kamyar, [и др.] // Cornea. - 2012. - Vol. 31, No. 2. - P. 134-139.

126. Kheirkhah, A. A combined approach of amniotic membrane and oral mucosa transplantation for fornix reconstruction in severe symblepharon / A. Kheirkhah [и др.] // Cornea. - 2013. - Vol. 32, No. 2. - P. 155-160.

127. Khor, E. Implantable applications of chitin and chitosan / E. Khor, L.Y. Lim, // Biomaterials. - 2003. - Vol. 24, No. 13. - P. 2339-2349.

128. Kim, D.Y. A new concept for implant fixation: bone-to-bone biologic fixation / D.Y. Kim, J.R. Kim, K.Y. Jang, K.B. Lee // Eur Cell Mater. - 2015. - Vol. 29. - P. 281-289.

129. Kim, M.J. Microbial keratitis after Boston type I keratoprosthesis implantation: incidence, organisms, risk factors, and outcomes / M.J. Kim, F. Yu,

A.J. Aldave // Ophthalmology. - 2013. - Vol. 120, No. 11. - P. 2209-2216.

130. Klufas, M.A. Vitreoretinal aspects of permanent keratoprosthesis / M.A. Klufas, N.A. Yannuzzi, D.J. D'Amico, S. Kiss // Surv Ophthalmol. - 2015. - Vol. 60, No. 3. - P. 216-228.

131. Ko, H.F. Novel synthesis strategies for natural polymer and composite biomaterials as potential scaffolds for tissue engineering / H.F. Ko, C. Sfeir, P.N. Kumta // Philos Trans A Math Phys Eng Sci. - 2010. - Vol. 368, No. 1917. - P. 1981-1997.

132. Kuckelkorn, R. Retrospective study of severe alkali burns of the eyes / R. Kuckelkorn, W. Makropoulos, A. Kottek, M. Reim // Klin Monbl Augenheilkd. - 1993. - Vol. 203, No. 6. - P. 397-402.

133. Kumar, A. Hydroxyapatite-titanium bulk composites for bone tissue engineering applications / A. Kumar, K. Biswas, B. Basu // J Biomed Mater Res A. - 2015. - Vol. 103, No. 2. - P. 791-806.

134. Lee, C.H. Biomedical applications of collagen / C.H. Lee, A. Singla, Y. Lee // Int J Pharm. - 2001. - Vol. 221, No. 1-2. - P. 1-22.

135. Lim, L.S. Vitreoretinal complications and vitreoretinal surgery in osteo-odonto-keratoprosthesis surgery / L.S. Lim [и др.] // Am J Ophthalmol. - 2014. - Vol. 157, No. 2. - P. 349-354.

136. Lind, M. Growth factor stimulation of bone healing. Effects on osteoblasts, osteomies, and implants fixation / M. Lind // Acta Orthop Scand Suppl. - 1998. - Vol. 283. - P. 2-37.

137. Lin, C.C. Hydrogels in controlled release formulations: network design and mathematical modeling / C.C. Lin, A.T. Metters // Adv Drug Deliv Rev. - 2006. - Vol. 58, No. 12-13. - P. 1379-1408.

138. Lin, Y.C. Synthesis and characterization of collagen/hyaluronan /chitosan composite sponges for potential biomedical applications / Y.C. Lin, [и др.] // Acta Biomater. - 2009. - Vol. 5, No. 7. - P. 2591-2600.

139. Liu, C. Keratoprosthesis surgery / C. Liu [и др.] // Dev Ophthalmol. - 2008. - Vol. 41. - P. 171-186.

140. Liu, C. Visual rehabilitation in end-stage inflammatory ocular surface disease with the osteo-odonto-keratoprosthesis: results from the UK / C. Liu [и др.] // Br J Ophthalmol. - 2008. - Vol. 92, No. 9. - P. 1211-1217.

141. Liu, C. The osteo-odonto-keratoprosthesis (OOKP) / C. Liu [и др.] // Semin Ophthalmol. - 2005. - Vol. 20, No. 2. - P. 113-128.

142. Liu, Q. Review of poly(vinyl alcohol) hydrogel and its compounds in the application of artificial cartilage materials / Q. Liu, Y. Zheng, Y. Wang, G. Wu // Sheng Wu Yi Xue Gong Cheng Xue Za Zhi. - 2003. - Vol. 20, No. 4. - P. 742-745.

143. Ma, C. Regulation of matrix metalloproteinases (MMPs) and their tissue inhibitors in human myometrial smooth muscle cells by TGF-beta1 / C. Ma, N. Chegini // Mol Hum Reprod. - 1999. - Vol. 5, No. 10. - P. 950-954.

144. Ma, C. Expression of matrix metalloproteinases and tissue inhibitor of matrix metalloproteinases in mesothelial cells and their regulation by transforming growth factor-beta1 / C. Ma, R.W. Tarnuzzer, N. Chegini // Wound Repair Regen. - 1999. - Vol. 7, No. 6. - P. 477-485.

145. Mai, C. Oral mucosal grafts: old technique in new light / C. Mai, E. Bertelmann // Ophthalmic Res. - 2013. - Vol. 50, No. 2. - P. 91-98.

146. Mandal, B.B. High-strength silk protein scaffolds for bone repair / B.B. Mandal [и др.] // Proc Natl Acad Sci U S A. - 2012. - Vol. 109, No. 20. - P. 7699-7704.

147. Marra, K.G. In vitro analysis of biodegradable polymer blend/hydroxyapatite composites for bone tissue engineering / K.G. Marra [и др.] // J Biomed Mater Res. - 1999. - Vol. 47, No. 3. - P. 324-335.

148. McKay, B. Use of recombinant human bone morphogenetic protein-2 in spinal fusion applications / B. McKay, H.S. Sandhu // Spine (Phila Pa 1976). - 2002. - Vol. 27, No. 16, Suppl 1. - P. S66-85.

149. Modjtahedi, B.S. Vitreoretinal complications of the Boston Keratoprosthesis / B.S. Modjtahedi, D. Eliott // Semin Ophthalmol. - 2014. - Vol. 29, No. 5-6. - P. 338-348.

150. Montesano, R. Transforming growth factor beta stimulates collagen-matrix contraction by fibroblasts: implications for wound healing / R. Montesano, L. Orci // Proc Natl Acad Sci U S A. - 1988. - Vol. 85, No. 13. - P. 4894-4897.

151. Morais, J.M. Biomaterials/tissue interactions: possible solutions to overcome foreign body response / J.M. Morais, F. Papadimitrakopoulos, D.J. Burgess // Aaps j. - 2010. - Vol. 12, No. 2. - P. 188-196.

152. Morgan, S.J. Chemical burns of the eye: causes and management / S.J. Morgan, // Br J Ophthalmol. - 1987. - Vol. 71, No. 11. - P. 854-857.

153. Munoz-Gutierrez, G. Post-surgical visual outcome and complications in Boston type 1 keratoprosthesis / G. Munoz-Gutierrez [и др.] // Arch Soc Esp Oftalmol. - 2013. - Vol. 88, No. 2. - P. 56-63.

154. Muraine, M. Long-term results of penetrating keratoplasty. A 10-year-plus retrospective study / M. Muraine [и др.] // Graefes Arch Clin Exp Ophthalmol. - 2003. - Vol. 241, No. 7. - P. 571-576.

155. Nguyen, P. Glaucoma management in Boston keratoprosthesis type I recipients / P. Nguyen, V. Chopra // Curr Opin Ophthalmol. - 2014. - Vol. 25, No. 2. - P. 134-140.

156. No, H.K. Antibacterial activity of chitosans and chitosan oligomers with different molecular weights / H.K. No, N.Y. Park, S.H. Lee, S.P. Meyers // Int J Food Microbiol. - 2002. - Vol. 74, No. 1-2. - P. 65-72.

157. Ogle, C.K. The effect of burn injury on suppressors of cytokine signalling / Ogle, C. K. [и др.] // Shock. - 2000. - Vol. 14, No. 3. - P. 392-398; discussion 398-399.

158. Oh, S. H. Hydrophilization of synthetic biodegradable polymer scaffolds for improved cell/tissue compatibility / S.H. Oh, J.H. Lee // Biomed Mater. - 2013. - Vol. 8, No. 1. - P. 014101.

159. Oliva, M.S. Turning the tide of corneal blindness / M.S. Oliva, T. Schottman, M. Gulati // Indian J Ophthalmol. - 2012. - Vol. 60, No. 5. - P. 423-427.

160. Panda, A. Corneal graft rejection / A. Panda [и др.] // Surv Ophthalmol.

- 2007. - Vol. 52, No, 4. - P. 375-396.

161. Pascolini, D. Global estimates of visual impairment: 2010 / D. Pascolini, S.P. Mariotti // Br J Ophthalmol. - 2012. - Vol. 96, No. 5. - P. 614-618.

162. Petrou, P. Characteristics and vitreoretinal management of retinal detachment in eyes with Boston keratoprosthesis / P. Petrou [и др.] // Br J Ophthalmol. - 2017. - Vol. 101, No. 5. - P. 629-633.

163. Poynton, A.R. Safety profile for the clinical use of bone morphogenetic proteins in the spine / A.R. Poynton, J.M. Lane // Spine (Phila Pa 1976). - 2002. - Vol. 27, No. 16 Suppl 1. - P. S40-48.

164. Rachitskaya, A.V. Streptococcal endophthalmitis in pediatric keratoprosthesis / A.V. Rachitskaya, [и др.] // Ophthalmology. - 2013. - Vol. 120, No. 7. - P. 1506-1507 e1501.

165. Ratner, B.D. Biomaterials: where we have been and where we are going / B.D. Ratner, S.J. Bryant // Annu Rev Biomed Eng. - 2004. - Vol. 6. - P. 41-75.

166. Reddi, A.H. Regulation of cartilage and bone differentiation by bone morphogenetic proteins / A.H. Reddi // Curr Opin Cell Biol. - 1992. - Vol. 4, No. 5. - P. 850-855.

167. Robert, M.C. Tear matrix metalloproteinases and myeloperoxidase levels in patients with Boston keratoprosthesis type I / M.C. Robert [и др.] // Cornea. - 2016. - Vol. 35, No. 7. - P. 1008-1014.

168. Robert, M.C. review of corneal melting after Boston Keratoprosthesis / M.C. Robert, C.H. Dohlman, // Semin Ophthalmol. - 2014. - Vol. 29, No. 5-6. - P. 349-357.

169. Robert, M.C. Review of endophthalmitis following Boston keratoprosthesis type 1 / M.C. Robert, K. Moussally, M. Harissi-Dagher // Br J Ophthalmol. - 2012. - Vol. 96, No. 6. - P. 776-780.

170 . Rodeberg, D.A. Neutrophils from burn patients are unable to increase the expression of CD11b/CD18 in response to inflammatory stimuli / D.A. Rodeberg [и др.] // J Leukoc Biol. - 1997. - Vol. 61, No. 5. - P. 575-582.

171. Ronneberger, B. In vivo biocompatibility study of ABA triblock copolymers consisting of poly(L-lactic-co-glycolic acid) A blocks attached to central poly(oxyethylene) B blocks / B. Ronneberger, W.J. Kao, J.M. Anderson, T. Kissel // J Biomed Mater Res. - 1996. - Vol. 30, No. 1. - P. 31-40.

172. Roper-Hall, M.J. Thermal and chemical burns / M.J. Roper-Hall // Trans Ophthalmol Soc U K. - 1965. - Vol. 85. - P. 631-653.

173. Rosso, F. Smart materials as scaffolds for tissue engineering / F. Rosso [и др.] // J Cell Physiol. - 2005. - Vol. 203, No. 3. - P. 465-470.

174. Rudnisky, C.J. Risk factors for the development of retroprosthetic membranes with Boston keratoprosthesis type 1: multicenter study results / C.J. Rudnisky, [и др.] // Ophthalmology. - 2012. - Vol. 119, No. 5. - P. 951-955.

175. Samsudin, N. Optimization of ultraviolet ozone treatment process for improvement of polycaprolactone (PCL) microcarrier performance / N. Samsudin [и др.] // Cytotechnology. - 2017 - Vol. 69. - P. 601-616.

176. Schoenenberger, G.A. Isolation, activity, and physicochemical characterization of a burn toxin from mouse skin / G.A. Schoenenberger, M. Allgower // Br J Surg. - 1969. - Vol. 56, No. 9. - P. 704.

177. Sejpal, K. The Boston keratoprosthesis in the management of corneal limbal stem cell deficiency / K. Sejpal, F. Yu, A.J. Aldave, // Cornea. - 2011. - Vol. 30, No. 11. - P. 1187-1194.

178. Selvam, S. Tissue engineering: current and future approaches to ocular surface reconstruction / S. Selvam, P.B. Thomas, S.C. Yiu, // Ocul Surf. - 2006. - Vol. 4, No. 3. - P. 120-136.

179. Shah, P. Bone morphogenic protein: an elixir for bone grafting--a review / P. Shah, L. Keppler, J. Rutkowski // J Oral Implantol. - 2012. - Vol. 38, No. 6. - P. 767-778.

180. Shahmoradi, S. Controlled surface morphology and hydrophilicity of polycaprolactone toward human retinal pigment epithelium cells / S. Shahmoradi [и др.] // Mater Sci Eng C Mater Biol Appl. - 2017. - Vol. 73. - P. 300-309.

181. Sharifi, F. Comparative of fibroblast and osteoblast cells adhesion on

surface modified nanofibrous substrates based on polycaprolactone / F. Sharifi [и др.] // Prog Biomater. - 2016. - Vol. 5, No. 3-4. - P. 213-222.

182. Shihadeh, W.A. Outcomes of the Boston keratoprosthesis in jordan / W.A. Shihadeh, H.M. Mohidat // Middle East Afr J Ophthalmol. - 2012. - Vol. 19, No. 1. - P. 97-100.

183. Shupp, J.W. A review of the local pathophysiologic bases of burn wound progression / J.W. Shupp, [и др.] // J Burn Care Res. - 2010. - Vol. 31, No. 6. - P. 849-873.

184. Sivaraman, K.R. Retroprosthetic membrane and risk of sterile keratolysis in patients with type I Boston Keratoprosthesis / K.R. Sivaraman, [и др.] // Am J Ophthalmol. - 2013. - Vol. 155, No. 5. - P. 814-822.

185. Spagnoli, D.B. Dental implants and the use of rhBMP-2 / D.B. Spagnoli, R.E. Marx // Oral Maxillofac Surg Clin North Am. - 2011. - Vol. 23, No. 2. - P. 347-361, vii.

186. Stacy, R.C. Characterization of retrokeratoprosthetic membranes in the Boston type 1 keratoprosthesis / R.C. Stacy [и др.] // Arch Ophthalmol. - 2011. - Vol. 129, No. 3. - P. 310-316.

187. Sulaiman, S.B. Tricalcium phosphate/hydroxyapatite (TCP-HA) bone scaffold as potential candidate for the formation of tissue engineered bone / S.B. Sulaiman [и др.] // Indian J Med Res. - 2013. - Vol. 137, No. 6. - P. 1093-1101.

188. Suzuki, A. Swelling and mechanical properties of physically crosslinked poly(vinyl alcohol) hydrogels / A. Suzuki, S. Sasaki // Proc Inst Mech Eng H. - 2015. - Vol. 229, No. 12. - P. 828-844.

189. Swetha, M. Biocomposites containing natural polymers and hydroxyapatite for bone tissue engineering / M. Swetha [и др.] // Int J Biol Macromol. - 2010. - Vol. 47, No. 1. - P. 1-4.

190. Szczes, A. Synthesis of hydroxyapatite for biomedical applications / A. Szczes, L. Holysz, E. Chibowski // Adv Colloid Interface Sci. - 2017. - Vol. 249. - P. 321-330.

191. Talajic, J.C. Prevalence, progression, and impact of glaucoma on vision

after Boston type 1 keratoprosthesis surgery / J.C. Talajic [и др.] // Am J Ophthalmol. - 2012. - Vol. 153, No. 2. - P. 267-274.e261.

192. Tan, A. Osteo-odonto keratoprosthesis: systematic review of surgical outcomes and complication rates / A. Tan, D.T. Tan, X.W. Tan, J.S. Mehta, // Ocul Surf. - 2012. - Vol. 10, No. 1. - P. 15-25.

193. Tarafder, S. Microwave-sintered 3D printed tricalcium phosphate scaffolds for bone tissue engineering / S. Tarafder [и др.] // J Tissue Eng Regen Med. - 2013. - Vol. 7, No. 8. - P. 631-641.

194. Termaat, M.F. Bone morphogenetic proteins. Development and clinical efficacy in the treatment of fractures and bone defects / M.F. Termaat [и др.] // J Bone Joint Surg Am. - 2005. - Vol. 87, No. 6. - P. 1367-1378.

195. Thi Hiep, N. Biocompatibility of PCL/PLGA-BCP porous scaffold for bone tissue engineering applications / N. Thi Hiep [и др.] // J Biomater Sci Polym Ed. - 2017. - Vol. 28, No. 9. - P. 864-878.

196. Till, G.O. Cellular and humoral defense systems and inflammatory mechanisms in thermal injury / G.O. Till // Clin Lab Med. - 1983. - Vol. 3, No. 4. - P. 801-815.

197. Valdes, M.A. Recombinant bone morphogenic protein-2 in orthopaedic surgery: a review / M.A. Valdes [и др.] // Arch Orthop Trauma Surg. - 2009. - Vol. 129, No. 12. - P. 1651-1657.

198. Venkatesan, J. Chitosan composites for bone tissue engineering-an overview / J. Venkatesan, S.K. Kim // Mar Drugs. - 2010. - Vol. 8, No. 8. - P. 2252-2266.

199. Venkatesan, J. Nano-hydroxyapatite composite biomaterials for bone tissue engineering-a review / J. Venkatesan, S.K. Kim // J Biomed Nanotechnol. - 2014. - Vol. 10, No. 10. - P. 3124-3140.

200. Voicu, G. Synthesis, characterization and bioevaluation of drug-collagen hybrid materials for biomedical applications / G. Voicu [и др.] // Int J Pharm. - 2016. - Vol. 510, No. 2. - P. 474-484.

201. Wahl, D.A. Collagen-hydroxyapatite composites for hard tissue repair /

D.A. Wahl, J.T. Czernuszka, // Eur Cell Mater. - 2006. - Vol. 11. - P. 43-56.

202. Wang, Y. Polymeric "smart" coatings to prevent foreign body response to implantable biosensors / Y. Wang, F. Papadimitrakopoulos, D.J. Burgess // J Control Release. - 2013. - Vol. 169, No. 3. - P. 341-347.

203. Wang, L. Long-term outcomes and complications of Moscow Eye Microsurgery Complex in Russia (MICOF) keratoprosthesis following ocular surface burns: clinical experience in China / L. Wang [и др.] // Br J Ophthalmol. - 2015. - Vol. 99, No. 12. - P. 1669-1674.

204. Wagoner, M.D. Chemical injuries of the eye: current concepts in pathophysiology and therapy / M.D. Wagoner, // Surv Ophthalmol. - 1997. - Vol. 41, No. 4. - P. 275-313.

205. Westerhuis, R.J. Use of bone morphogenetic proteins in traumatology / R.J. Westerhuis, R.L. van Bezooijen, P. Kloen // Injury. - 2005. - Vol. 36, No. 12. - P. 1405-1412.

206. Willerth, S.M. Combining stem cells and biomaterial scaffolds for constructing tissues and cell delivery / S.M. Willerth, S.E. Sakiyama-Elbert . - StemBook: Cambridge (MA), 2008.

207. Williams, K.A. Risk factors for human corneal graft failure within the Australian corneal graft registry / K.A. Williams [и др.] // Transplantation. - 2008. - Vol. 86, No. 12. - P. 1720-1724.

208. Yang, T.L. Chitin-based materials in tissue engineering: applications in soft tissue and epithelial organ / T.L. Yang // Int J Mol Sci. - 2011. - Vol. 12, No. 3. - P. 1936-1963.

209. Yang, T.H. Collagen gel contraction as a measure of fibroblast function in carpal tunnel syndrome / T.H. Yang [и др.] // J Biomed Mater Res A. - 2015. - Vol. 103, No. 2. - P. 574-580.

210. Yang, T.H. Collagen gel contraction as a measure of fibroblast function in an animal model of subsynovial connective tissue fibrosis / Yang, T.H. [и др.] // J Orthop Res. - 2015. - Vol. 33, No. 5. - P. 668-674.

211. Zerbe, B.L. Results from the multicenter Boston Type 1

Keratoprosthesis Study / B.L. Zerbe, M.W. Belin, J.B. Ciolino // Ophthalmology. - 2006. - Vol. 113, No. 10. - P. 1779.e1771-1777.

212. Zhao, W. Fabrication of functional PLGA-based electrospun scaffolds and their applications in biomedical engineering / W. Zhao [и др.] // Mater Sci Eng C Mater Biol Appl. - 2016. - Vol. 59. - P. 1181-1194.

213. Ziai, S. Oral buccal mucous membrane allograft with a corneal lamellar graft for the repair of Boston type 1 keratoprosthesis stromal melts / S. Ziai, D.S. Rootman, A.R. Slomovic, C.C. Chan // Cornea. - 2013. - Vol. 32, No.11. - P. 1516-1519.