ФЕДЕРАЛЬНОЕ ГОСУДАРСТВЕННОЕ АВТОНОМНОЕ УЧРЕЖДЕНИЕ «НАЦИОНАЛЬНЫЙ МЕДИЦИНСКИЙ ИССЛЕДОВАТЕЛЬСКИЙ ЦЕНТР «МЕЖОТРАСЛЕВОЙ НАУЧНО-ТЕХНИЧЕСКИЙ КОМПЛЕКС «МИКРОХИРУРГИЯ ГЛАЗА» ИМЕНИ АКАДЕМИКА С.Н. ФЕДОРОВА» МИНИСТЕРСТВА ЗДРАВООХРАНЕНИЯ РОССИЙСКОЙ ФЕДЕРАЦИИ

На правах рукописи

Муравлёва Наталья Григорьевна

ИНТРАСКЛЕРАЛЬНОЕ ПЛОМБИРОВАНИЕ С ИСПОЛЬЗОВАНИЕМ ВИСКОЭЛАСТИКА В ЛЕЧЕНИИ ЛОКАЛЬНОЙ РЕГМАТОГЕННОЙ ОТСЛОЙКИ СЕТЧАТКИ

14.01.07.- глазные болезни

диссертация на соискание ученой степени

кандидата медицинских наук

Научный руководитель:
доктор медицинских наук
Володин Павел Львович

Москва – 2019

ОГЛАВЛЕНИЕ

Стр.

ВВЕДЕНИЕ…….…….. 4

Глава 1. СОВРЕМЕННЫЕ ПОДХОДЫ К ХИРУРГИЧЕСКОМУ ЛЕЧЕНИЮ РЕГМАТОГЕННОЙ ОТСЛОЙКИ СЕТЧАТКИ (Обзор литературы)…….…….…….…… 11

1.1. Регматогенная отслойка сетчатки: общие сведения о частоте и распространенности заболевания…….…… 11
1.2. Эволюция методов хирургического лечения отслойки сетчатки… 13
1.3. Эписклеральное пломбирование…….…….. 16
1.4. Супрахориоидальное пломбирование (инъекционные методы пломбирования)…….…….…… 32
1.5. Баллонирование…….…….…… 35

Глава 2. МАТЕРИАЛЫ И МЕТОДЫ ИССЛЕДОВАНИЯ……... 38

2.1. Общая характеристика клинического материала…….. 38
2.2. Методы исследования…….…….. 44
2.3. Оборудование, материалы и инструменты, используемые в ходе предоперационной подготовки и при хирургическом вмешательстве.. 46

Глава 3. МАТЕМАТИЧЕСКОЕ МОДЕЛИРОВАНИЕ ИНТРАСКЛЕРАЛЬНОГО ПЛОМБИРОВАНИЯ С ИСПОЛЬЗОВАНИЕМ ВИСКОЭЛАСТИКА И РАЗРАБОТКА ХИРУРГИЧЕСКОГО ЭТАПА ЛЕЧЕНИЯ ЛОКАЛЬНОЙ РЕГМАТОГЕННОЙ ОТСЛОЙКИ СЕТЧАТКИ……... 49

3.1. Разработка математической модели для интрасклерального пломбирования и обоснование выбора вискоэластика…….…… 50
3.2. Создание вспомогательного инструментария и разработка хирургического этапа технологии интрасклерального пломбирования с использованием гелеобразного вискоэластика…….. 58

Глава 4. КЛИНИКО-ФУНКЦИОНАЛЬНЫЕ РЕЗУЛЬТАТЫ ХИРУРГИЧЕСКОГО ЛЕЧЕНИЯ ЛОКАЛЬНОЙ РЕГМАТОГЕННОЙ ОТСЛОЙКИ СЕТЧАТКИ МЕТОДОМ ИНТРАСКЛЕРАЛЬНОГО ПЛОМБИРОВАНИЯ С ИСПОЛЬЗОВАНИЕМ ВИСКОЭЛАСТИКА... 65

4.1. Сравнительные данные клинико-функциональных результатов пациентов основной и контрольной групп в дооперационном периоде и в различные сроки после операции…….…….. 65

4.2. Анализ частоты и характера послеоперационных осложнений… 78
4.3. Определение показаний и противопоказаний к проведению интрасклерального пломбирования с использованием вискоэластика.. 82
4.4. Клинические примеры……... 84

ЗАКЛЮЧЕНИЕ…… 90

ВЫВОДЫ…… 101

ПРАКТИЧЕСКИЕ РЕКОМЕНДАЦИИ…… 103

СПИСОК СОКРАЩЕНИЙ…… 105

СПИСОК ЛИТЕРАТУРЫ…….. 106

ВВЕДЕНИЕ

Несмотря на значительные успехи современной офтальмохирургии, отслойка сетчатки все еще остается тяжелой патологией, требующей незамедлительного хирургического лечения (Антелава Д.И., 1986; Захаров В.Д., 2003; Bartz-Schmidt U., 2008; Brinton R., 1963). Наиболее распространенной в клинической практике, особенно у лиц молодого и трудоспособного возраста, является отслойка сетчатки с разрывом, или регматогенная отслойка сетчатки (РОС) (Захаров В.Д., 1965; Кански Дж., 2009; Большунов А.В., 2013). В настоящее время широкое распространение для хирургического лечения осложненных РОС и рецидива ранее оперированных отслоек получил метод витрэктомии *pars plana* с использованием различных тампонирующих веществ (Аветисов С.Э., 2014; Захаров В.Д., 2003; D`Amico D.J., 1994). И, хотя в большинстве случаев применение витрэктомии для лечения РОС приводит к относительно благоприятному анатомическому результату, острота зрения у части больных остается низкой за счет индуцированных рефракционных нарушений и послеоперационных макулярных осложнений (Вавилова О.В., 2004; Fison P.N., 1987; Norton E.W., 1975).

Для лечения «свежей» локальной неосложненной регматогенной отслойки сетчатки «золотым стандартом» по-прежнему является метод эписклерального пломбирования. Основным принципом в эписклеральном вдавлении является приближение отслоенной нейросенсорной сетчатки к пигментному эпителию (Саксонова Е.О. с соавт., 1975; Аветисов Э.С., 2008; Быков В.П. с соавт., 2000; Захаров В.Д., 2003). Если ретинальный разрыв блокирован должным образом, пигментный эпителий сетчатки, как насос, способствует резорбции субретинальной жидкости, и в динамике наблюдается постепенное прилегание сетчатки с восстановлением зрительных функций. Главным преимуществом эписклеральной хирургии является то, что это экстраокулярный метод, который более безопасен, чем витрэктомия: так, при

пломбировании пролиферативная витреоретинопатия развивается значительно реже и менее выражена, чем у пациентов, перенесших витрэктомию (Волков В.В., 1981; Ozerturk Y., 1999). Кроме того, пломбирование, в отличие от витрэктомии с тампонадой силиконовым маслом или газо-воздушной смесью, не обладает катарактогенным эффектом и не приводит к существенному изменению рефракционных показателей, что особенно актуально для пациентов молодого и трудоспособного возраста. Стоит также добавить, что экстрасклеральное пломбирование является относительно малоинвазивным методом лечения, в сравнении с витрэктомией и, практически не несет риска развития эндофтальмита (Имшенецкая Т.Д., 2003; Косарев С.Н., 2009; Столяренко Г.Е., 2005; Duker J.S., 1989).

Развитие эписклеральной хирургии движется в направлении поиска оптимального пломбирующего материала. Отечественными и зарубежными учеными было предложено множество различных материалов для эписклерального пломбирования, но большинство из них имеют ряд ограничений ввиду сложности применения, высокой стоимости, либо отсутствия стабильных результатов (Алиев А.Д., 2014; Guthoff R. et al., 1993; Marti R. et al., 1988). Однако классическая методика эписклерального пломбирования, несмотря на свою высокую эффективность, не исключает риска развития ряда серьезных осложнений, таких как: смещение эписклеральной пломбы, образование пролежней, эрозии склеры, протрузии, инфицирование и отторжение пломбы, диплопия и косоглазие (Быков В.П. с соавт., 2000; Волков В.В., Трояновский Р.Л., 1981; Spenser A. et al., 1993).

В 70-80 гг. XX века стал активно развиваться метод баллонирования, пришедший из сердечно-сосудистой хирургии (Lincoff H., 1965). Рядом отечественных авторов применялся временный баллон для создания необходимого вала вдавления и через 7-10 дней производилось его удаление (Саксонова Е.О., 1975). На методику временного экстрасклерального баллонирования возлагали большие надежды, вместе с тем, к несостоятельности данного метода следует отнести возможность смещения

баллона и разблокировку разрыва, необходимость постоянного контроля объема баллона, вероятность восходящего инфицирования по трубочке и адаптеру и выраженный дискомфорт пациента (Ильницкий В.В., 1995; Hoepping W., 1967).

В качестве альтернативного метода создания вала вдавления рядом авторов рассматривался метод супрахориоидального пломбирования. Предпринимались попытки введения различных веществ под сосудистую оболочку глаза, однако в клинике данные методики не получили широкого распространения ввиду нестабильности результатов и сложности хирургических манипуляций (Poole T.A., Sudarsky R.D., 1986). Кроме того, данный метод сопряжен с высоким риском осложнений: возможна миграция вводимого вещества с разблокировкой ретинального разрыва, существует риск повреждения хориоидеи с развитием субретинального кровоизлияния; высока вероятность повреждения ампулы вортикозной вены.

Все вышеперечисленное позволяет сформулировать требования к идеальному материалу для пломбирования: материал должен быть иммунологически инертным, не провоцировать воспалительную реакцию или реакцию чужеродного тела, он должен легко имплантироваться, быть полностью резорбируемым в течение определенного промежутка времени, при этом создавать необходимый вал вдавления, обеспечивая прилегание сетчатки, не требовать высоких хирургических навыков и обладать низкой стоимостью.

Таким образом, отсутствие в настоящее время оптимальной методики для временного экстраокулярного пломбирования в лечении «свежих» неосложненных регматогенных отслоек сетчатки определило цель и задачи настоящей работы.

Цель исследования – разработать технологию интрасклерального пломбирования с использованием вискоэластика и оценить её эффективность при лечении локальной регматогенной отслойки сетчатки.

Задачи исследования:

1. Разработать математическую модель для расчета оптимальных параметров выполнения интрасклерального пломбирования (размер формируемого кармана и объем интрасклерально вводимого вискоэластика), а также обосновать выбор вида вискоэластика с учетом его физико-химических свойств.

2. Разработать хирургический этап технологии интрасклерального пломбирования с использованием вискоэластика для лечения локальной регматогенной отслойки сетчатки.

3. Провести сравнительный анализ анатомо-функциональных результатов хирургического лечения локальных отслоек сетчатки после интрасклерального пломбирования и эписклерального пломбирования.

4. Определить частоту и характер ранних и поздних послеоперационных осложнений при использовании методики интрасклерального пломбирования.

5. Определить показания и противопоказания к проведению технологии интрасклерального пломбирования в лечении локальной регматогенной отслойки сетчатки.

Научная новизна

1. Впервые произведено математическое моделирование для определения оптимальных параметров интрасклерального кармана и необходимого объема вводимого вискоэластика для временного пломбирования.

2. Разработана технология интрасклерального пломбирования с введением вискоэластика для хирургического лечения «свежей» локальной регматогенной отслойки сетчатки.

3. Впервые доказано, что интрасклеральное пломбирование является клинически эффективным методом хирургического лечения «свежих» локальных регматогенных отслоек сетчатки, сопоставимым с результатами

лечения данной патологии с помощью классического эписклерального пломбирования.

4. Впервые выполнена сравнительная оценка показателей, характеризующих интра- и послеоперационный период у пациентов со свежей локальной регматогенной отслойкой сетчатки, проанализированы клинико-функциональные результаты лечения и особенности отдаленного периода.

5. Впервые показано, что применение методики интрасклерального пломбирования позволяет добиться первичного анатомического прилегания сетчатой оболочки в 90% случаев, через 3 месяца полностью отсутствуют индуцированные изменения рефракции, а частота специфических осложнений ниже, чем при эписклеральном пломбировании.

Практическая значимость работы

1. Результаты работы позволили разработать и внедрить в клиническую практику эффективную методику интрасклерального пломбирования с использованием вискоэластика в хирургическом лечении локальной регматогенной отслойки сетчатки.

2. Динамика восстановления зрительных функций у пациентов со «свежей» локальной регматогенной отслойкой сетчатки, которым выполнялось интрасклеральное пломбирование с введением вискоэластика, свидетельствует о высокой клинической эффективности метода и более быстрой реабилитации по сравнению с эписклеральным пломбированием.

3. Полученные в работе данные позволили определить показания и противопоказания к проведению интрасклерального пломбирования при локальной неосложненной регматогенной отслойке сетчатки.

Основные положения, выносимые на защиту

1. Разработана и внедрена в клиническую практику эффективная технология интрасклерального пломбирования с введением вискоэластика, позволяющая добиться первичного анатомического прилегания сетчатой

оболочки в 90% случаев. Данная хирургическая технология является высокоэффективной и безопасной при оперативном лечении «свежей» локальной регматогенной отслойки сетчатки, что в значительной мере обусловлено возможностью контроля объема вводимого вискоэластика, его постепенной резорбцией, способствует улучшению анатомического и функционального результата.

Внедрение в клиническую практику

Разработанная новая технология интрасклерального пломбирования внедрена в практическую деятельность Головной организации ФГАУ «НМИЦ «МНТК «Микрохирургия глаза» им. акад. С.Н. Федорова» Министерства здравоохранения РФ, а также Калужского и Санкт-Петербургского филиалов.

Апробация работы

Основные положения диссертации доложены и обсуждены на X Научно-практической конференции молодых ученых «Актуальные проблемы офтальмологии» (Москва, 2015), на Молодежной научно-практической офтальмологической конференции «Око-2017» (Уфа, 2017), на XV Научно-практической конференции «Современные технологии лечения витреоретинальной патологии» (Сочи, 2017), на 17th Euretina Congress (Испания, Барселона, 2017), на XVI Научно-практической конференции «Современные технологии лечения витреоретинальной патологии» (Санкт-Петербург, 2018), на научно-клинической конференции ФГАУ «НМИЦ «МНТК «Микрохирургия глаза» им. акад. С.Н. Федорова» Минздрава России (Москва, 2018).

Публикации

По теме диссертации опубликовано 7 печатных работ, из них 3 статьи в рецензируемых научных журналах, рекомендованных Высшей аттестационной комиссией Министерства образования РФ для публикаций основных

результатов диссертаций на соискание ученой степени кандидата медицинских наук, 1 патент РФ на изобретение, и 1 патент РФ на полезную модель.

Объем и структура работы

Диссертация изложена на 126 страницах машинописного текста и состоит из введения, обзора литературы, описания материалов и методов исследования, двух глав результатов собственных исследований, заключения, выводов, практических рекомендаций, списка использованной литературы. Работа иллюстрирована 20 таблицами и 19 рисунками. Список использованной литературы содержит 211 библиографических источников, в том числе 46 отечественных и 165 иностранных публикаций.

Работа выполнена в ФГАУ «НМИЦ «МНТК «Микрохирургия глаза» им. акад. С.Н. Федорова» Минздрава России под руководством заведующего отделом лазерной хирургии сетчатки доктора медицинских наук Володина П.Л. Клиническая часть исследования, включающая проведение комплекса специальных методов обследования и хирургических вмешательств, выполнена на базе отдела витреоретинальной хирургии ФГАУ «НМИЦ «МНТК «Микрохирургия глаза» им. акад. С.Н. Федорова» Минздрава России под руководством заведующего отделением кандидата медицинских наук Горшкова И.М. Математическое моделирование проводилось на базе вычислительного центра ФГАУ «НМИЦ «МНТК «Микрохирургия глаза» им. акад. С.Н. Федорова» Минздрава России под руководством кандидата технических наук Бессарабова А.Н.

Глава 1. СОВРЕМЕННЫЕ ПОДХОДЫ К ХИРУРГИЧЕСКОМУ ЛЕЧЕНИЮ РЕГМАТОГЕННОЙ ОТСЛОЙКИ СЕТЧАТКИ (Обзор литературы)

1.1. Регматогенная отслойка сетчатки: общие сведения о частоте и распространенности заболевания

Отслойка сетчатки по-прежнему представляет собой серьезное патологическое состояние, которое при отсутствии своевременного и адекватного лечения может приводить к полной потере зрения в пораженном глазу [65, 70, 130]. Распространенность данного заболевания составляет 8,9-24,4 случаев на 100 тыс. населения, двухсторонняя отслойка сетчатки встречается в 5-30% случаев [1]. В структуре причин первичной инвалидности по зрению доля отслойки сетчатки составляет от 2 до 9% [52]. При этом около 89% больных находятся в молодом трудоспособном возрасте [5, 11, 38, 42]. Согласно литературным данным, отслойка сетчатки, без лечения приводит к необратимой потере зрительных функций в 55% случаев, у 36% пациентов сохраняется правильная светопроекция, и лишь 9% больных способны определить движение руки у лица [43].

Основываясь на этиологии и клинических проявлениях отслойки сетчатки, принято выделять три основных типа: регматогенная, тракционная и экссудативная. Регматогенная, возникающая вследствие разрыва сетчатки и миграции жидкости из стекловидного тела в субретинальное пространство; тракционная отслойка сетчатки формируется в результате образования мембран и рубцов, создающих тракционный компонент. Как правило, тракционная отслойка сетчатки является следствием прогрессирования сопутствующего заболевания или травмы. Экссудативные, или серозные, отслойки сетчатки развиваются в результате нарушения транспорта жидкости через пигментный эпителий сетчатки.

Вне зависимости от причин возникновения, в отечественной классификации также принято подразделять отслойки сетчатки по их распространенности: локальная отслойка сетчатки – с захватом одного квадранта глазного дна; распространенная – до 2 квадрантов, субтотальная, когда захватывается 3 квадранта, и тотальная – с захватом всех 4 квадрантов. Кроме того, давность возникновения отслойки сетчатки имеет важное прогностическое значение. Согласно клиническим рекомендациям, принято выделять «свежие» отслойки сетчатки – до 1 месяца с момента возникновения, «несвежие» – до 3 месяцев и «старые» – более 3 месяцев.

Наиболее распространенной в клинической практике, особенно у лиц молодого и среднего возраста, является регматогенная отслойка сетчатки, которая возникает при наличии ретинального разрыва [9, 31, 52, 138]. Частота отслоек сетчатки на глазах с высокой степенью миопии, по данным ряда авторов, составляет от 4 до 6,8%, а частота развития отслойки в общей популяции составляет около 0,01-0,05% [35, 43, 93, 114]. По мнению Киселевой О.А. с соавт. (2003), «отслоечный» процесс является следствием миопической болезни (45-75% больных с отслойкой сетчатки – близоруки) [8]. Миопическая рефракция и различные формы периферической хориоретинальной дистрофии, отмеченные, соответственно, у 39 и 63% пациентов, являются факторами риска в развитии отслойки сетчатки [24]. Социальная значимость и актуальность изучаемой проблемы состоит в том, что регматогенная отслойка сетчатки, являясь одним из тяжелейших заболеваний органа зрения, поражает практически все возрастные группы пациентов, но чаще наблюдается у людей молодого, трудоспособного возраста. Несмотря на определенные успехи в изучении анатомии сетчатки, в развитии микрохирургической техники, регматогенная отслойка сетчатки остается состоянием, в той или иной степени приводящим к потере зрительных функций у большинства пациентов [9, 40, 45, 114].

1.2. Эволюция методов хирургического лечения отслойки сетчатки

История лечения отслойки сетчатки насчитывает более 100 лет. Применявшиеся в начале XX века меры в виде постельного режима, бинокулярной и монокулярной повязки, инъекции раствора поваренной соли, хирургические методики дренирования субретинальной жидкости и трепанации склеры не давали положительных результатов. Вышеперечисленные неэффективные способы лечения отслоек сетчатки послужили толчком к разработке первых эписклеральных хирургических методик.

Ключевым моментом в понимании патогенеза отслойки сетчатки стал 1920 год, когда J. Gonin предположил, что основной причиной развития отслойки сетчатки является ее разрыв. Позже им же был предложен метод, заключающийся в подведении термокаутера к зоне проекции ретинального разрыва на склеру, что способствовало прилеганию краев разрыва к хориоидее и формированию хориоретинального рубца [96].

Однако осложнения, вызванные термокоагуляцией – некротические очаги склеры, перфорация, рост новообразованных сосудов, привели к поиску новых способов коагуляции. Предложенная в 1929 году Guist G. и Lindner K. техника применения едкого калия вызывала слипчивое воспаление, тем самым формируя хориоретинальные сращения, воспалительный барьер и так называемую «демаркационную» линию [100]. Данный метод нашел применение при отслойках сетчатки с множественными разрывами по периферии. Частота прилегания сетчатки увеличилась до 60%, по сравнению с методом, предложенным J. Gonin, но ввиду технической сложности выполнения, данный метод не получил широкого распространения.

В 1931 году впервые для лечения отслойки сетчатки применили электрический ток высокого напряжения и частоты: сквозное воздействие на склеру позволило добиться хориоретинального сращения вокруг разрыва. Данная методика получила название диатермокоагуляция и применялась с последующим дренированием субретинальной жидкости. Частота прилегания

сетчатки составила около 70% [132]. Данная методика не предполагала ни определения величины разрыва, ни определения его четких границ, поэтому часто сам разрыв оставался незаблокированным и продолжал пропускать жидкость в субретинальное пространство, что нередко приводило к рецидиву отслойки сетчатки.

В 1969 году E. Custodis в эксперименте доказал, что криовоздействие способно вызывать хориоретинальную адгезию, не повреждая склеру [69]. В 1972 году H. Lincoff с соавт. было установлено, что сила адгезии достаточна для формирования хориоретинального рубца и зачастую превосходит по прочности диатермию [131]. Эта методика стала наиболее популярной в хирургии отслойки сетчатки благодаря своей простоте и эффективности. По данным различных авторов, прилегание отслойки сетчатки достигается в 79-92% случаев [175, 185, 200].

Weve H. (1950) был одним из первых, кто применил метод склерального пломбирования путем кругового и сегментарного пломбирования склеры [201]. Dellaporta A. в 60-х годах году опубликовал подробные сведения о методе склерального пломбирования путем укорачивания склеры на лабораторных животных [76-79]. Методы укорочения склеры чаще всего использовались в случаях отслоек сетчатки с обширными разрывами, при множественных разрывах с дегенерациями сетчатки, в случае протяженного отрыва от зубчатой линии, с рецидивами после диатермии. Cavka V. в 1959 году описал методику пломбирования склеры с помощью сформированного склерального лоскута. Толщина лоскута максимально соответствовала толщине склеры, лоскут формировали в «трубочку», помещали в образованный карман, края склеры фиксировались швами [60].

Эписклеральное пломбирование рассматривается как метод выбора для лечения неосложненной отслойки сетчатки, несмотря на тенденцию последних лет к витрэктомии *pars plana*. По результатам крупного многоцентрового рандомизированного клинического исследования, окончательный анатомический успех эписклерального пломбирования достигается в 96,7 и

93,2% в случаях РОС на факичных и псевдофакичных/афакичных глазах соответственно [123]. У пациентов с первичной витрэктомией этот показатель составляет 96,7 и 95,5% соответственно, что подтверждает сопоставимую эффективности методик хирургического лечения [107].

Основным принципом в эпиклеральном вдавлении является приближение нейросенсорной сетчатки к пигментному эпителию, таким образом, предотвращая прохождение жидкости из витреальной полости в субретинальное пространство. Если разрыв блокирован должным образом, пигментный эпителий сетчатки глаза как насос активно поглощает субретинальную жидкость и, в дальнейшем наблюдается прилегание сетчатки без необходимости ее дренажа. Эписклеральное пломбирование, в качестве альтернативы витрэктомии, имеет преимущество, будучи экстраокулярным методом, который, в случае относительной неудачи, более безопасен, чем витрэктомия, поскольку пролиферативная витреретинопатия развивается быстрее у пациентов, перенесших витрэктомию по сравнению с пломбированием. К недостаткам витрэктомии в сравнении с эписклеральным пломбированием так же относят необходимость послеоперационного позиционирования пациента, ограничение проезда воздушным транспортом, риск развития эндофтальмита, а также прогрессирование катаракты у факичных пациентов.

Многие материалы и методики склерального пломбирования были предложены в попытке найти наилучшее сочетание для обеспечения оптимального результата.

Широкий ассортимент натуральных или синтетических материалов был предложен и испытан в ходе склерального пломбирования, проведенного на моделях животных и у человека, и, в настоящее время, большинство хирургов считают использование постоянной силиконовой пломбы «золотым стандартом». Тем не менее, методики экстрасклеральной хирургии регматогенной отслойки сетчатки имеют дальнейший путь развития в направлении создания резорбируемой пломбы. Следует помнить, что

резорбируемые пломбы очень подходят для лечения отслойки сетчатки у детей, так как не требуют хирургического удаления, которое необходимо в случаях нерассасывающихся пломб для нормального роста глаза. Кроме того, возможность моделирования пломбы под глазное яблоко открывает новые перспективы к проектированию оптимальной и индивидуальной пломбы в зависимости от особенностей каждого клинического случая.

1.3. Эписклеральное пломбирование

Для хирургического лечения отслойки сетчатки существует три подхода, в настоящее время используемых в клинической практике: склеральное пломбирование, витрэктомия и пневматическая ретинопексия [5, 10, 16, 32]. Склеральное пломбирование включает в себя вдавление сетчатки в области разрыва с помощью склеральной пломбы, которая может быть локализована на ограниченном участке или распространяться на всю окружность глаза в случае множественных или гигантских разрывов. Имплантат, который может быть размещен эписклерально создает эффект склерального пломбирования, который приближает нейросенсорную сетчатку к пигментному эпителию сетчатки. Расположение и глубину вдавления можно контролировать во время операции и надежно поддерживать в нужном месте с помощью подшивания пломбы. В ходе наблюдения, имплантат постепенно окружается коллагеновой, жесткой и аваскулярной капсулой, которая, со временем, становится прозрачной [71, 84].

В начале дизайн склеральной пломбы был довольно прост: по существу, хирургу был нужен элемент, который окружал бы глаз полностью или частично вдоль экватора глазного яблока, тем самым создавая вдавление, которое сближало бы нейросенсорную сетчатку с пигментным эпителием. Постепенно хирурги разработали новые формы элементов для того, чтобы улучшить исход операции. Почти 100 вариантов пломб доступно для офтальмохирургов в настоящее время [9, 12, 52, 179]. Эволюция продолжается и сегодня, так как

разрабатываются новые хирургические техники, выявляются новые требования и предлагаются новые форм пломб для удовлетворения специфических требований.

1.3.1. Фиксация пломб

Бесшовное пломбирование позволяет избежать ряда осложнений, характерных для экстрасклеральных методов пломбирования [46]. Способ заключается в формировании интрасклеральных тоннелей по одному в каждом квадранте для фиксации эписклеральной пломбы. Силиконовая пломба толщиной 2,5 мм использовалась в качестве материала для пломбирования. Склеральные тоннели, расположенные по концам пломбы гарантировали, что она не сместится в боковом направлении. Существенным недостатком данной методики был высокий риск перфорации склеры при формировании тоннелей и выраженная травматичность самой операции.

Использование биологических клеев в медицине в качестве альтернативы наложения швов впервые появилось на рынке в 1959 году. Последующие исследования ввели в практику изобутиловый 2-цианоакрилат в хирургии бесшовного эписклерального пломбирования для лечения отслойки сетчатки. В экспериментах на животных, клей, как представляется, хорошо переносится тканями глаза, но ввиду кратковременности фиксации, происходит миграция эписклеральных пломб. Обе группы исследователей пришли к выводу, что этот клей не подходит для использования в человеческом глазу. Был также предложен бутил-2-цианакриловый клей, использовавшийся для усиления мелких швов в склеральном вдавлении в глазах со стафиломой [67, 89].

Sternberg P. Jr. с соавт. в 1988 году предложили бесшовный способ фиксации эписклеральных пломб с помощью полиметилметакрилатных ремней, которые фиксировались к склере октил-2-цианакрилатным клеем [50]. Затем круговая пломба проходила через ремни, утягивалась, создавая вал вдавления. В 1999 году ряд авторов сообщил о применении октил-2-

цианакрилатного клея у кроликов [72]. К склере с помощью клея фиксировались силастические (silastic) полукруглые пластыри, через которые в дальнейшем проводилась силиконовая пломба. В ходе эксперимента было доказано, что в 92% случаев через 6 месяцев после операции силиконовая пломба была стабильна, без признаков дислокации. В остальных 8% один из трех поддерживающих пластырей отделился, но дислокации пломбы не наблюдалось. Стабильность пломбы до 6 месяцев после операции предполагает, что новый клей также может быть использован для бесшовной хирургии в случае склерального вдавления на 4-й стадии ретинопатии недоношенных.

1.3.2. Постоянные имплантаты для эписклерального пломбирования

К постоянным имплантатам для эписклерального пломбирования принято относить поливиол, полиэтилен, мягкие и твердые силиконовые пломбы, губчатые силиконовые имплантаты и гидрогели.

В начале 1950-х годов Custodis E. имплантировал первую постоянную пломбу из **поливиола** для склерального вдавления [68, 69]. Поливиол представляет собой красный каучук, образованный из винилового спирта, гуммиарабика и конго красного, который может быть сжат над склерой примерно на половину от его первоначальной толщины; пломба удерживается на месте с помощью шелковых швов. С помощью поливиоловой нити, затянутой по окружности глазного яблока, создавалась новая «зубчатая линия», которая изолировала все дефекты сетчатки. При необходимости повторных вмешательств путем натяжения пломбы увеличивали вал вдавления. В течение следующих нескольких часов после операции эксплантат расширялся и, таким образом, создавалась высокая пломба, которая закрывала разрывы, сетчатка прилегала без дренажа субретинальной жидкости. Однако применение поливиола было приостановлено, поскольку он индуцировал серьезные тканевые реакции, такие как тяжелые склериты (инфекционное поражение

склеры); кроме того, поливиоловые пломбы считались слишком громоздкими и требовали большего количества фиксирующих швов. В дальнейшем разрабатывались методики, направленные на создание вала вдавления и устранение тракционного воздействия на сетчатку за счет сближения склеры и ретинальной ткани.

В 1957 году Schepens C.L. впервые использовал **полиэтиленовые трубочки** в качестве сегментных и круговых имплантатов: размещались они или интрасклерально, или в экваториальной плоскости глазного яблока с резекцией склеры. Полиэтилен предпочтительнее из-за его легкого производства для изготовления трубочек различного диаметра. Кроме того, с хирургической точки зрения, шовный материал может легко размещаться в просвете трубочки для регулирования натяжения и высоты пломбы. Тем не менее, полиэтиленовые трубочки были очень жесткие и оказывали слишком сильное давление на глазное яблоко, поэтому для преодоления этих недостатков начали использовать тонкие трубочки (внешний диаметр до 2 мм), но они не обеспечивали достаточного эффекта продольного вдавления. Кроме того, жесткость полиэтиленовых трубочек увеличивалась в естественных условиях с течением времени и, узкая опорная поверхность трубочки в конечном счете вызвала эрозию склеры и сосудистой оболочки [175-179].

В настоящее время **силикон** общепризнан материалом выбора в склеральном пломбировании из-за его превосходной биосовместимости, химической инертности и долгосрочной стабильности в естественных условиях. Силиконовые имплантаты хорошо переносятся тканями глаза. Как правило, небольшая воспалительная реакция проходит в течение первых месяцев после операции, в то время как капсула вокруг имплантата без воспалительных клеток обнаруживается после длительного наблюдения [54, 72, 125]. Тем не менее, даже при тщательном соблюдении операционной техники и использовании имплантатов необходимой конструкции, имеются доказательства неблагоприятных реакций местных тканей в послеоперационном периоде, таких как: персистирующее воспаление, резкое

повышение внутриглазного давления, истончение и эрозии склеры под имплантатом, экструзия в полость стекловидного тела, миграция имплантата, нарушения глазного кровообращения, диплопии, боль и ощущение инородного тела [57, 94, 137, 151, 153, 167].

О первом использовании силиконовой пломбы в 1962 г. сообщает Girard L.J., который применил простой цилиндрический твердый элемент: его мягкость и эластичность преодолела проблему эрозии склеры, что было характерным признаком его предшественника – полиэтиленовой трубочки [94]. Тем не менее, стержнеобразная форма элемента допускается только при очень локализованном вдавлении на глазное яблоко, тем самым ограничивая его реальное применение. Таким образом, был задуман новый дизайн плоских полос различной ширины и в 1965 году были предложены и испытаны в качестве элементов плоские силиконовые ленты [152]. Силиконовые ленты устранили потребность в боковой поддержке, а их уплощенная конфигурации (толщина в пределах 0,5-1,0 мм) позволяла растягиваться лучше и более равномерно, чем трубочки под действием внутриглазного давления. На сегодняшний день, наиболее распространенная ширина твердых силиконовых лент находится в пределах 2,0-2,5 мм; широкие силиконовые ленты (3-5 мм), в частности, указывают на то, что хирург хочет достичь широкого эффекта вдавления, например, в случае серьезной пролиферативной витреореретинопатии. В 1993 году Grey P.J., испытал модифицированную круговую ленту, обычно называемую силиконовым шнурком, которая характеризовалась наличием съемной сережки из нержавеющей стали на одном из концов ленты [97]. Она обеспечивала твердое место, для жесткой (надежной) фиксации ленты, не повреждая силикон и облегчая фиксацию круговой ленты вокруг глазного яблока либо интрасклерально через склеральные тоннели, либо эписклерально швами.

Использование силиконовых круговых лент привело хирургов к разработке нового метода защиты элементов. На самом деле, если предыдущие полиэтиленовые трубочки могли скрепляться швами через просвет трубочки, то

этот подход больше невозможно было применять с твердыми элементами силикона. Следовательно, были специально разработаны танталовые зажимы, чтобы удовлетворить эту потребность. Установлено, что эти металлические элементы, обладают высокой биосовместимостью, пластичностью и менее громоздки, чем швы, что позволяет хирургу легко регулировать натяжение ленты. Кроме того, будучи немагнитным материалом, танталовые зажимы не вызывали проблем с выполнением МРТ-исследования. Другой способ фиксации ленты на месте, который был разработан Watze R.C. в 1963 году предполагает использование круглых силиконовых втулок (канавок), с помощью которых концы круговой пломбы подсоединялись с противоположных направлений [198]. Первоначально силиконовые канавки были испытаны Regan C.D.J. с соавт. (1962) в комбинации с круговой лентой и оказались универсальным средством для создания различных конфигураций вдавления [165]. Как расширение концепции канавок, Schepens C.L. с соавт. (1958) предложили использовать круговые силиконовые «шины», имеющие канавку на своей внешней поверхности для размещения силиконовой ленты [175]. Силиконовые шины жестче, чем простые канавки, так как они изготовлены путем формования силиконового каучука в определенную форму, это является существенным преимуществом, так как можно придать такому имплантату внутреннюю кривизну, соответствующую глазному яблоку. Силиконовые шины, которые являются коммерчески доступными в различных конфигурациях (выпуклые, вогнутые и асимметричными), более оптимальны для лечения множественных разрывов сетчатки, расположенных на большом протяжении, и для противодействия витреоретинальным тракциям.

В 1965 году Lincoff H. искал эластичный имплантат, который, как и поливиол, создаст необходимое вдавление, не повышая внутриглазное давление. Твердые силиконовые стержни были слишком жесткими, а **пористые силиконовые губки** были экспериментально проверены [133-134]. Тканевые реакции на силиконовые губки по существу были аналогичны наблюдаемым на твердые имплантаты. Радиально размещенные круглые или овальной формы

губки были более эффективны при закрытии разрывов сетчатки, чем традиционные круговые имплантаты. Большие разрывы, однако, можно рассматривать только с круговым пломбированием, для этой цели, овальную губку можно с успехом использовать в качестве круговой ленты соответствующей толщины, способной выполнить обширное вдавление. Сегодня губки различной длины и диаметра являются коммерчески доступными. Следует подчеркнуть, что толщина губки постепенно уменьшалась в современных имплантатах, от 5-6 мм для традиционной губки до 2-3 мм для так называемой «половинной губки», чтобы свести к минимуму риск экструзии и последующей инфекции в месте имплантации [156]. Кроме того, слишком толстые губки вызывали проблемы глазной моторики после операции. Туннельные губки (с резьбой внутри по всей длине губки) были разработаны для кругового вдавления, что обеспечивало высокое и локализованное вдавление с незначительным изменением объема глазного яблока и сводило к минимуму риск миграции пломбы. Продолговатые (или эллипсоидальные) губки подходили для техник, в которых необходима широкая пломба. Силиконовые губки также пытались имплантировать после пропитки антибиотиками, чтобы ограничить бактериальную колонизацию пломбы, но в дальнейшем было продемонстрировано, что в этом нет необходимости [161].

Гидрогели представляют собой гидрофильные материалы, образованные из 3-мерных полимерных сеток. Наиболее широко используемым гидрогелем является метилакрилат-2-гидроксиэтил акрилат, или MIRAgel (Refojo, MIRA, Waltham, штат Массачусетс, США). Гидрогели проницаемы для воды и обладают низким молекулярным весом. Их способность поглощать и затем медленно высвобождать водорастворимые антибиотики показало явное преимущество в сравнении с силиконовыми имплантатами.

D'Hermies F. с соавт. в 1995 году доказали, что нерассасывающиеся материалы подвергаются герметизации и образованию капсулы после имплантации [73]. Гистологически капсулы имели волокнистую матрицу с

фибробластами и несколькими воспалительными клетками. Гигантоклеточные гранулемы наблюдались практически во всех образцах капсулы гидрогелевого имплантата и в некоторых образцах силиконовых пломб.

С начала 1970-х годов три типа гидрогелей – полиглицерил метакрилат (PGMA), поли2-гидроксиэтил акрилат (PHEA) и полиметилметакрилат-СО-2-гидроксиэтилметакрилат (MAI) – были широко испытаны в склеральном пломбировании [127-129], и MAI был коммерчески доступен под названием «Miragel» в течение нескольких лет. Гидрогели, благодаря их мягкости и легкости формирования в течение многих лет считались революционными материалами для склерального пломбирования. Некоторые авторы также подчеркнули потенциал гидрогелей выступать в качестве устройства для местного высвобождения гидрофильных лекарственных средств, что может быть дополнительным преимуществом по сравнению с твердыми силиконовыми имплантатами в борьбе с инфекциями [187]. После первоначального энтузиазма, однако, многие хирурги постепенно обнаружили, что гидрогелевые пломбы могут вызвать тяжелые среднесрочные и долгосрочные осложнения [109, 157, 167]. В частности, было установлено, что полиглицерилметакрилат недостаточно прочен при растяжении и демонстрирует тенденцию к фрагментации после набухания [127]. Полиметилметакрилат-СО-2-гидроксиэтилметакрилат (MAI) имплантаты, которые могут быть размещены как интрасклерально, так и эписклерально, были использованы с целью содействия формированию сильной окружающей капсулы из соединительной ткани [72, 197]; хотя после 3 недель с момента имплантации обнаруживалась мягкая воспалительная реакция, после 3 месяцев почти не было воспалительных клеток [164]. Несмотря на их отличную биосовместимость, во многих случаях MAI-пломбы подлежали удалению из-за непреходящего ощущения инородного тела, ограничения подвижности и выраженного болевого синдрома [73]. Эти недостатки были связаны с перерасширением имплантата: Oshitari K. с соавт. (2003) сообщили, что в поперечном сечении площадь имплантата MAI может увеличиться почти в два

раза из-за чрезмерного набухания [157]. К тому же, экспериментальные исследования, проведенные на кроликах и человеке, показали, что MAI-имплантат окружен капсулой из соединительной ткани, и внутренняя поверхность этой капсулы состоит из гидрогеля и инородных тел, что вызывало фрагментацию материала [72, 198]. Поэтому MAI-имплантаты также постепенно прекратили использовать, в частности, в связи с деградацией пломбы и рыхлостью, развивающейся примерно через 10 лет, как сообщили несколько исследователей [49, 109, 167].

В 1937 году хлопковый марлевый тампон был использован для временного склерального вдавления с целью сближения сетчатки с хориоидеей: это считается первой процедурой склерального вдавления, но тканевая реакция на материал не изучалась [112]. В 1958 году Arruga H. провел испытания нейлоновых нитей, коммерчески известных как «Supramid». Нейлоновые нити были созданы для устранения недостатков полиэтиленовых трубочек [46]. Следует подчеркнуть, что эти нити использовались не как пломба, а для ушивания стенки глаза, чтобы создать склеральный вал, который затем создаст эффект вдавления склеры. Arruga H. и Witschel H. наблюдали умеренную воспалительную реакцию вокруг имплантата, но материал может вызвать также эрозию склеры, тем самым приводя к проникновению под сосудистую оболочку (так называемый «синдром струны») [46, 204]. Коммерчески доступные полиэфирные пломбы (Mersilene®) с шириной ~ 5 мм, были также испытаны в качестве материалов для склерального пломбирования [95, 116-117]. Такие имплантаты, как правило, хорошо переносились тканями, но в некоторых случаях имели место эрозии склеры. В большинстве случаев хирурги выбирают полимерные материалы для склерального пломбирования из-за их легкого производства, обработки и универсальности в ходе хирургического вмешательства. Необычный подход предложил в 1977 г. Gloor B.P., который осуществлял склеральное вдавление глазного яблока с помощью эписклерально помещенной серебряной застежки [95]. После 6 месяцев, однако,

было необходимо удалить застежку, во избежание значительных деформаций глазного яблока из-за слишком высокого эффекта вдавления.

1.3.3. Резорбируемые имплантаты для эписклерального пломбирования

Широкий спектр рассасывающихся материалов биологического и синтетического происхождения был протестирован для достижения временного эффекта вдавления склеры. Биологические материалы, полученные из тканей человека или животного, могут быть использованы для изготовления трансплантатов (аутотрансплантатов, аллотрансплантатов и ксенотрансплантатов). При правильной обработке они могут быть использованы для получения коллагена или фибрина. Биологические материалы имеют некоторые проблемы, такие как ограниченная доступность и заболеваемость на месте забора аутологичных тканей и, как результат, риск передачи заболевания (например, вирусных инфекций). Кроме того, скорость резорбции таких материалов может сильно варьироваться в зависимости от их происхождения. Синтетические полимеры, которые в последнее время вновь привлекли интерес исследователей, могут успешно преодолеть большинство проблем, типичных для биологических трансплантатов.

Аутотрансплантат сухожилия возможно применять при условии, что вдавление осуществляется в течение 3-4 месяцев с хорошей переносимостью ткани [105]. Аутологичные трансплантаты из височной мышцы и латеральной фасции вызывали минимальные гистологические ответы, без воспалительной реакции [62, 149].

Скрученную **склеральную ткань от донора** помещали эписклерально для создания вдавления на несколько месяцев. Наблюдалась умеренная и локализованная воспалительная реакция, без токсичности или некроза окружающих тканей. Вал вдавления стал постепенно уменьшаться и, наконец, исчез в течение примерно 8 месяцев - 1 года [64, 91].

Лиофилизированная склера с гистоакриловым клеем также была протестирована, и это вызывало только локальную воспалительную реакцию с хорошими клиническими результатами [166, 197].

Твердая мозговая оболочка была применена Winter R. с соавт. (1988) у 76 пациентов, какие-либо осложнения, связанные с материалом, отсутствовали [203]. Weissgold D.J. с соавт. (2001) успешно использовали трупный перикард для склерального пломбирования [200]. Кожа в качестве эписклерального и интрасклерального имплантата по Chien Y.T. (1978) и Zeng S.Q. (1992) показала хорошие клинические результаты: местные реакции были незначительными и хорошо переносились в большинстве случаев, хотя было несколько пациентов, у которых наблюдались серьезные воспалительные осложнения [61, 211]. Донорский коллаген, полученный от крупного рогатого скота, был использован в виде листов и размещен интрасклерально по L'Esperance F.A. [122]. Эффект вдавления сохранялся неизменным в течение 6-8 недель, затем начал уменьшаться и, в конечном итоге, исчезал примерно через 10 месяцев; было обнаружено, что этот материал стал частью окружающих тканей. Совсем недавно, Wu W.C. с соавт. (2008) получили и испытали коллаген-гликозаминогликановые полимеры в качестве материалов для склерального вдавления с перспективными клиническими результатами [208].

Желатин получают путем частичного гидролиза коллагена из животных тканей, таких как кожа или кости. Обычно используется для склерального вдавления в виде листов регулируемой ширины и толщины в пределах 0,5-1,0 мм [50, 92, 115, 190, 202]. Многие хирурги находят желатин универсальным и подходящим в качестве материала для пломбирования из-за своей простоты формирования для выполнения широкого спектра конкретных хирургических техник. Однако желатин имеет и некоторые недостатки. Например, его необходимо гидратировать перед имплантацией в течение 1 часа, что приводит к значительному увеличению времени работы. Основная проблема, связанная с использованием желатина – это сохранение правильного положения пломбы. В исследованиях показано, что материал оставался в течение 1-2 месяцев, а затем

полностью исчезал примерно через 6 месяцев, но уже через 3-4 недели имплантат начинал смягчаться и фрагментироваться. Существует два разных пути для транссклерального дренирования желатина и, как результат, его резорбции: было обнаружено, что желатин покидает супрахориоидальное пространство через перисосудистое и периневральное пространство сосудов и нервов склерального происхождения. Кроме того, желатин может вызывать умеренную, но стойкую воспалительную реакцию в тканях глаза. Тем не менее, она была локальная и никаких повреждений склеры, сосудистой оболочки или сетчатки не было обнаружено [51, 75, 111].

Фибрин использовали в виде стержня (диаметр 0,6, 0,8 или 1,1 мм) или губки и помещали интрасклерально. Вал вдавления сохранялся только до 1 месяца после операции, и клинические результаты были не очень хорошими. На самом деле, воспалительная реакция была умеренной – гистологические оценки, проведенные после 12 дней, показали незначительное количество гигантских клеток воспаления вокруг имплантата, но сетчатка оставалась частично отслоенной, демонстрируя тем самым недостаточную эффективность такой пломбы [99, 205].

Полиуретановые губки были использованы Kothe H.W. с соавт. (1985) экспериментально у кроликов и клинически применялись у человека [120, 121]. В обоих случаях последующие исследования показали наличие и рост фиброцитов после 24 недель с момента имплантации. Тем не менее, структура пломбы оставалась хорошо различима и после 48 недель. В общем, полиуретановая губка считается постоянным имплантатом, хотя данный материал, как известно, медленно, но рассасывается [194]. У большинства пациентов, после 72 недель она хорошо переносилась и не наблюдалось воспаления. Однако полиуретановая губка часто оказывала слишком сильное вдавление, тем самым вызывая значительное повышение офтальмотонуса в послеоперационном периоде [121].

Foulds W.S. с соавт. в 1988 году протестировали на основе уретана полимер в качестве супрахориоидальной пломбы: острая воспалительная

реакция наблюдалась через несколько часов, а также отмечалось наличие макрофагов в месте имплантации после 10-месячного периода наблюдения. После 13 месяцев вещество исчезло, но было обнаружено локальное истончение склеры и фиброз хориоидеи [90].

1.3.4. Осложнения эписклеральной хирургии

По данным ряда авторов, эписклеральное пломбирование вызывает увеличение осевой длины глаза, в среднем, на 0,99 мм и связанную с этим индуцированную близорукость – на 2,75 диоптрии. Индуцированный астигматизм был более вероятен у пациентов, перенесших эписклеральное пломбирование склеры, но это не было связано с использованием радиальных пломб [57]. Дальнозоркость и гиперметропический астигматизм могут произойти, предположительно, за счет сокращения передне-задней оси глазного яблока после того, как производилась резекция склеры. Эписклеральное пломбирование с использованием круговой пломбы, как правило, приводит к увеличению близорукости и миопического астигматизма [56]. Некоторые авторы сообщили о высоких степенях неправильного астигматизма, который сохраняется в течение 6 месяцев после имплантации радиально ориентированных эписклеральных губок, по другим данным – значимый астигматизм отсутствовал.

Было доказано, что изменения рефракции присутствуют у всех пациентов после трех различных типов эписклерального пломбирования [185]. Эти изменения обычно возникают через 1 месяц после операции и сохраняются в течение 6 месяцев. Статистический анализ не выявил существенных различий между результатами, полученными через 3 и 6 месяцев после операции. Кроме того, не было обнаружено статистически значимой разницы в частоте индуцированной близорукости между факичными и афакичными глазами. Средний сферический эквивалент изменился в среднем – на 1,00 дптр на глазах с круговой пломбой (группа 1), на -1,50 дптр на глазах с круговой пломбой в сочетании с витрэктомией (группа 2) и на -2,93 дптр на глазах с круговой

пломбой в сочетании с дополнительными сегментами (группа 3). Среднее изменение в рефракционном цилиндре было 0,11 дптр в группе 1, 0,07 дптр – в группе 2 и 0,66 дптр – в группе 3. Кератометрия продемонстрировала значительный индуцированный астигматизм, связанный с использованием дополнительных сегментов. Что касается осевой длины глаза, среднее увеличение составило 1,29 дптр в рефракции и 0,53 мм осевой длины. Величина повышения осевой длины зависит от высоты круговой пломбы. Изменения в рефракции постепенно уменьшались в течение 6 месяцев наблюдения, и составляли от -0,50 до -1,00 дптр. В большинстве случаев индуцированные изменения формы роговицы сохраняются до 6 месяцев после операции в неправильной и асимметричной конфигурации. Индуцированные изменения формы роговицы постепенно уменьшаются с течением времени. Таким образом, эти результаты подразумевают, что сегментарное пломбирование может вызвать астигматизм, и этот эффект был больше, когда пломба была помещена ближе к роговице [185].

Brockhurst R.J. с соавт. (1958) сообщают о таком осложнении, как образование кальцификатов в месте нахождения эписклеральной силиконовой пломбы [175]. Анализ обнаруженных депозитов установил, что они образованы из фосфата кальция. Точный механизм, ответственный за кальцификацию на силиконовом материале, неизвестен.

Hammersley J. в 2009 году был проведен анализ результатов и осложнений после удаления склеральных пломб [103]. Вне зависимости от первопричины удаления пломбы, было установлено, что 94% пациентов испытывают облегчение от боли, дискомфорта и/или ощущения инородного тела. У пациентов с диплопией произошло разрешение симптомов двоения.

По-прежнему, одним из самых грозных осложнений хирургического лечения РОС остается ятрогенная перфорация глазного яблока. Данное осложнение происходит примерно в 5% случаев при наложении эписклеральных швов для закрепления пломбы [85].

Присутствие шовного материала связано с риском инфицирования, что может, в свою очередь, приводить к экструзии пломбы [192].

Manuela R. с соавт. в 1978 году установили, что силиконовые губки необходимо удалять чаще, чем пломбы из твердого силиконового каучука (0,6%) или MIRAgel (1,3%) [102, 146]. Большинство авторов согласны, что острая инфекция встречается чаще при использовании силиконовых губок.

Yoshizumi M.O. и др. (1983) проанализировали случаи эрозии склеры при эписклеральном пломбировании в лечении отслойки сетчатки на 728 глазах в течение последних 25 лет [209]. Были изучены следующие виды имплантатов: полиэтиленовые трубки, твердые силиконовые имплантаты и желатиновые имплантаты. Применение твердых силиконовых имплантатов вместо полиэтиленовых трубок значительно снизило, но не устранило проблему эрозии. Эрозия произошла в 62,3% случаев с полиэтиленовыми трубками и в 3,8% – с силиконовыми имплантатами. Осложнениями в результате эрозии склеры были субретинальное кровоизлияние, гемофтальм, отслойка сетчатки. Эрозия является проблемой, которая может проявиться до 20 лет после эписклерального пломбирования. Экструзия имплантата является нечастым осложнением, как правило, вызванное плохим закрытием теноновой оболочки и конъюнктивы, но также может быть вызвана инфекцией и дефицитом витамина С [63, 153, 171]. Протрузия пломбы может привести к гипотонии, кровоизлиянию в стекловидное тело и эндофтальмиту [85, 193].

Tolentino F.I. в 1981 году описал случай гнойного выпота хориоидеи, произошедшего после процедуры эписклерального пломбирования у пациента с сахарным диабетом. Эпидермальный стафилококк был выделен из супрахориоидальной жидкости. Несмотря на интенсивную системную периокулярную и местную терапию с антибиотиками и кортикостероидами, зрение восстановить не удалось [192].

Орбитальный целлюлит – редкое осложнение и может быть сведено к минимуму путем тщательной предоперационной подготовки [49].

Argyrios C. с соавт. (1996) установили, что постоперационная ишемия обусловлена сдавлением задней длинной цилиарной артерии и хориоидальных сосудов [59]. Ишемия заднего сегмента глаза после циркляжа была описана как очень редкое послеоперационное осложнение, как полагают, вызванное венозной обструкцией хориоидеи. Хронический болевой синдром, длящийся много месяцев, вызван чрезмерной затяжкой эписклеральной пломбы, пережатием задних длинных цилиарных нервов и связан с деформацией глазного яблока в виде «песочных часов» и индуцированной близорукостью ввиду относительного удлинения глазного яблока.

Небольшие твердые силиконовые имплантаты имеют меньшую тенденцию вызывать косоглазие, чем большие губки. Диплопия после эписклерального пломбирования, как правило, временное явление, но, как сообщается, с частотой около 4% сохраняется в течение всей жизни [170, 180]. Косоглазие также может быть вызвано прямым повреждением глазодвигательных мышц или нервов во время операции или периокулярной инъекцией анестетика [113, 182]. Косоглазие, возникающее после эписклерального пломбирования, способно разрешиться самостоятельно [87,170], но в 5-25% случаев сохраняется долгосрочно [113]. Стоит отметить, что косоглазие может возникать на сенсорной основе после перибульбарной анестезии и из-за механических факторов, связанных с имплантацией склеральной пломбы [87, 139].

Вторичная глаукома наблюдается редко, тем не менее, закрытие угла передней камеры может произойти, если имплантат расположен слишком кпереди, является чрезмерно затянутым или контактирует с вортикозными венами, вызывая цилиохориоидальный блок [59]. Это обычно происходит в пределах нескольких дней после операции.

1.4. Супрахориоидальное пломбирование (инъекционные методы пломбирования)

Предпринимались попытки создания временного вдавления на основе инъекций различных веществ в супрахориоидальное пространство: эти процедуры имеют адекватный эффект вдавления в течение короткого периода времени (<15 дней). Smith R. (1952) вводил 1,5 мл воздуха в супрахориоидальное пространство через разрез 5 мм от лимба в проекции ретинального разрыва. Непосредственным результатом в каждом случае было резкое снижение остроты зрения, хориоидальная отслойка и одновременное выведение большого количества субретинальной жидкости из склерального разреза, расположенного на противоположной стороне, но не было сообщено о реакции тканей и клинических результатах [186].

Sachsenweger R. с соавт. (1975) использовали гомогенизированный аутологичный жир, который медленно, но не полностью поглощался из субсклерального пространства [173]. Гиалуронат натрия был также испытан и установлено, что эффект временного вдавления создается продолжительностью до 14 дней [150, 160]. Воспалительных клеток не наблюдается, но есть свидетельства о нескольких интрахориоидальных кистах и фибрине в хориоидеи [159].

El Rayes E. с соавт. (2014) предложена методика супрахориоидального введения гиалуроната натрия с использованием эндоосветителя 27G. Таким образом, локализацию ретинального разрыва можно устанавливать с помощью обычной широкоугольной системы под микроскопом [86]. Проводится радиальная склеротомия в проекции ретинального разрыва и с помощью зондирования происходит смещение сосудистой оболочки, продвижение инъекционной канюли и инъекция гидрогеля (гиалуроната натрия) в супрахориоидальное пространство. Аналогично классической хирургии пломбирования для снятия давления, выполняется парацентез передней

камеры. Криокоагуляция не требуется. В первый послеоперационный день на щелевой лампе может быть проведена лазерная коагуляция аргоновым лазером.

Большое преимущество гидрогелей (в том числе гиалуроната натрия) в том, что это безопасные, биосовместимые и быстро резорбируемые вещества. Mittl R.N. в 1987 году оценивал супрахориоидальное введение несвязанных гидрогелей, но данный метод не получил широкого применения из-за слишком быстрого рассасывания гидрогеля и отсутствия минимально инвазивного инструментария [150]. Кроме того, многие офтальмохирурги считают, что манипуляция в супрахориодальном пространстве имеют высокий риск кровотечения. Данные опасения были опровергнуты при разработке технологии каналопластики с дренированием супрахориоидального пространства. Кроме того, в публикациях, посвященных транслокации пигментного эпителия сетчатки при возрастной макулярной дегенерации, было доказано, что незначительные повреждения сосудистой оболочки любой локализации не имеют серьезных осложнений [65].

Szurman P. с соавт. в 2017 году представили результаты исследования биосовместимости связанной гиалуроновой кислоты различной концентрации на животных моделях у 4 кроликов с введением геля в супрахориодальное пространство. Период резорбции напрямую зависел от концентрации гиалуроната натрия в гидрогеле. Глаза, обработанные несвязанной гиалуроновой кислотой, сохраняли вал вдавления только от 4 до 7 дней, глаза со связанной гиалуроновой кислотой («Healaflow») показывали сроки резорбции около 4-6 недель. Для еще более твердых гранул гидрогеля (Ologen, Aeon Astron, Лейден, Нидерланды), время составляло в среднем 4 месяца [189].

В 2012 году Oshima Y. с соавт. предложили оригинальную технику пломбирования путем введения вискоэластика на основе гиалуроновой кислоты в супрахориоидальное пространство. Авторы использовали изогнутый катетер, совмещенный с осветителем, для визуального контроля кончика катетера и более удобного введения вискоэластика в супрахориоидальное пространство. Как только катетер достигал зоны проекции разрыва, начиналось введение

вискоэластика. Это обеспечивало создание контролируемого хориоретинального вала, который можно было увеличить при необходимости по высоте и по протяженности, аналогично эписклеральной пломбе.

В 2013 году было представлено ретроспективное когортное исследование 41 глаза 41 пациента, подвергшихся супрахориоидальному вдавлению для лечения отслойки сетчатки с одиночным или множественным разрывам сетчатки. Супрахориоидальный вал вдавления был достигнут за счет введения гидрогеля с использованием канюли 23G, в качестве наполнителя во всех случаях использовался «Healon 5» (Abbott Medical Optics). Криопексия и лазерная пексия были проведены на 37 и 4 глазах соответственно. Представленные результаты показали, что максимально корригированная острота зрения изменилась с 0,2 до 0,7, прилегание сетчатки было достигнуто во всех случаях. Не было статистически значимой разницы в увеличении остроты зрения с точки зрения расположения и размера ретинального разрыва. На месте входа для инъекционной канюли произошло два локальных супрахориоидальных кровоизлияния. Они разрешились без дальнейшего вмешательства [210].

Основным недостатком данных методов является возможная миграция вискоэластика в супрахориоидальном пространстве, что может привести к разблокировке ретинального разрыва.

Подводя итог, можно с уверенностью сказать, что использование гидрогелей с различной концентрацией гиалуроната натрия может быть успешно применено в хирургии отслойки сетчатки, нерешенным остается только вопрос контроля формы и размера вала вдавления путем инъекции. Супрахориоидальное введение гидрогеля с использованием специальной канюли представляет собой безопасную и эффективную процедуру для лечения регматогенной отслойки сетчатки.

Идеальный материал для супрахориоидальной имплантации должен обладать следующими свойствами: он должен быть достаточно жидким для введения в супрахориоидальное пространство для упрощения процедуры

имплантации, но достаточно вязким, чтобы удерживаться в вышеуказанной зоне. Он должен быть иммунологически инертным и не провоцировать воспалительную реакцию или реакцию чужеродного тела. В конце концов, он должен быть полностью резорбируемым в течение определенного времени и полностью отсутствовать в месте инъекции.

1.5. Баллонирование

Недостатки применения пломб для эписклерального вдавления послужили поводом для поиска новых методов оперативного лечения отслойки сетчатки. Первые модели офтальмологических баллонов были изобретены Hoepping W. на основе баллона-катетера, применяемого в сосудистой хирургии. Это дало толчок для расширения использования раздуваемого баллона в офтальмологии. Однако в связи с их громоздкостью, травматичностью при имплантации и сложностью фиксации к склере, они не получили широкого применения в офтальмологии. В 1967 году Hoepping W. впервые использовал баллончики с жидкостью, которые подшивались к склере для создания вала вдавления в области больших разрывов. После выпускания субретинальной жидкости достигалось прилегание отслоенной сетчатки [108].

Заслугой Lincoff H. с соавт. (1965) является разработка и внедрение в практику удобного в употреблении, не требующего шовной фиксации силиконового баллона [133]. Баллон-катетер при заполнении жидкостью раздувается до 1,5 мл во всех направлениях и фиксируется между глазом и орбитой, вызывая склеральное вдавление в области разрыва сетчатки и блокируя его. Данная методика применялась при мелких разрывах и при группе разрывов, расположенных на протяжении одного часа. Слипчивое воспаление вызывали криопексией во время операции или лазеркоагуляцией в послеоперационном периоде. Баллон удалялся после появления пигментированных очагов криопексии или лазеркоагуляции, обычно на 5-7-й день после операции путем выпускания из него жидкости. В 1981 году авторы

опубликовали первые результаты применения метода временного баллонного пломбирования при лечении 100 больных с отслойкой сетчатки.

В нашей стране метод временного баллонного пломбирования применяется не так широко, как за рубежом. В СССР в 1985 году Пивоваров Н.Н. с соавт. провели клиническую апробацию метода экстрасклерального баллонирования, используя комбинацию баллона-катетера с фиксирующей сеткой из капрона для исключения смещения приспособления [5, 18]. Сетку подшивали к склере в области предполагаемого вала склерального вдавления. Волков В.В., Трояновский Р.Л. в 1981 году использовали собственную модель баллона для лечения отслойки сетчатки [11]. Авторы подробно описывают технику исполнения временного баллонирования, отмечают простоту и доступность этой операции, что позволяет в 1/3 случаев проводить ее амбулаторно.

Андронов А.Г. с соавт. в 1995 году проводили операцию временного баллонирования по собственной методике, отличающейся от методики Lincoff-Kreissig тем, что для имплантации баллона использовались шпатель-локализатор и шпатель-проводник собственной конструкции [41]. При применении этих инструментов, по мнению авторов, возрастает эффективность операции и ликвидируется одна из возможных причин рецидивов отслойки сетчатки – разгерметизация старого разрыва, что противоречит полученным результатам.

Эффективность временного баллонирования склеры до настоящего времени колеблется от 71,7 до 91%, при этом в течение первого года у 16% успешно прооперированных больных возникает рецидив отслойки сетчатки из-за появления новых разрывов [10, 12, 108]. Наблюдения Ильницкого В.В. с соавт. (1995) показали, что причиной рецидивов отслойки сетчатки в 40% случаев являются новые разрывы, в 60% – разблокированные старые разрывы [19].

Из всего вышеизложенного следует, что в функциональном и техническом отношении метод временного баллонирования имеет

преимущества перед методами постоянного пломбирования склеры, но и ряд недостатков.

На основании изучения функциональных результатов хирургического лечения с применением баллона было установлено, что при полном прилегании сетчатки происходит более быстрое восстановление остроты зрения и практически полное восстановление поля зрения. Но к недостаткам данного метода относятся: возможность миграции, инфицирования баллона, эстетическое неудобство для пациента и повторное хирургическое вмешательство для удаления баллона.

Таким образом, анализ литературных данных показал, что, несмотря на широкий спектр современных хирургических манипуляций, различных методов лечения, разнообразие пломбировочного материала, технология лечения «свежих» регматогенных локальных отслоек сетчатки достаточно вариабельна, является актуальной проблемой и требует дальнейшего изучения. Направление данного исследования ориентировано на разработку новой технологии лечения «свежих» неосложненных отслоек сетчатки у молодых и трудоспособных пациентов, с положительным анатомическим (прилегание сетчатки) и высоким функциональным результатами (повышение максимально корригированной остроты зрения), при этом не уступающей уже имеющимся методикам, а также коротким периодом реабилитации и экономической доступностью.

Глава 2. МАТЕРИАЛЫ И МЕТОДЫ ИССЛЕДОВАНИЯ

2.1. Общая характеристика клинического материала

Клинические исследования основывались на изучении и анализе до- и послеоперационных клинико-функциональных результатов хирургического лечения 60 пациентов (60 глаз) со «свежей» локальной регматогенной отслойкой сетчатки. Пациенты проходили стационарное лечение в отделении витреоретинальной хирургии ФГАУ «НМИЦ «МНТК «Микрохирургия глаза» им. акад. С.Н. Федорова» Минздрава России в 2015-2018 гг. Применялись два метода хирургического лечения локальной регматогенной отслойки сетчатки, в соответствии с которыми все пациенты были разделены на две сопоставимые группы:

- основную группу составили 30 пациентов (30 глаз), прооперированных по новой методике интрасклерального пломбирования (ИСП) с использованием вискоэластика;

- контрольная группа была сформирована для клинической оценки и обоснования эффективности технологии хирургического лечения 30 пациентов (30 глаз), которым было выполнено секторальное эписклеральное пломбирование (ЭСП) по стандартной методике с использованием силиконовой губки.

В основной группе (ИСП) возраст пациентов составлял от 19 до 65 лет, средний возраст 43 ± 11,99 года, по гендерному признаку распределение было следующим: 17 женщин (56,7%) и 13 мужчин (43,3%). В контрольной группе (ЭСП) пациенты были в возрасте от 19 до 67 лет, средний возраст 42,73 ±12,89, мужчин было 14 человек (46,6%), женщин – 16 (53,4%) (табл. 1).

Таблица 1 – Распределение пациентов основной (ИСП) и контрольной групп (ЭСП) по возрасту*

Возрастная категория, лет	Основная группа (ИСП)		Контрольная группа (ЭСП)	
	абс.	%	абс.	%
0-20	-	0%	1	3,3%
21-40	15	50%	16	53,4%
41-60	13	43,3%	10	33,3%
61 и более	2	6,7%	3	10%
Всего	30	100%	30	100

*Статистически достоверные различия не обнаружены (p>0,05).

Большинство пациентов обеих групп имели миопическую рефракцию различной степени: миопия слабой степени – по 6 пациентов основной и контрольной групп; миопия средней степени – у 10 пациентов основной группы и у 9 пациентов контрольной группы; миопия высокой степени встречалась у 4 пациентов и 6 пациентов соответственно. Эмметропический тип рефракции наблюдался у 10 пациентов основной группы и у 9 пациентов контрольной группы.

Аксиальная длина глаза у пациентов обеих групп составляла от 23,0 до 26,1 мм.

Всем пациентам была проведена непрямая бинокулярная офтальмоскопия, пациенты с сопутствующей офтальмологической патологией были исключены из исследования. Благодаря проведению перед операцией ультразвукового исследования (В-сканирование), диагностировать отслойку сетчатки у пациентов обеих групп удалось в 100% случаев.

Основная локализация отслоек сетчатки в группе пациентов с интрасклеральным пломбированием была следующая: в верхне-наружном сегменте – 11 глаз (36,6%), в нижне-наружном сегменте – 10 (30%), в верхне-внутреннем сегменте – 8 глаз (26,7%), в нижне-внутреннем сегменте – 1 случай (3,3%). Все ретинальные разрывы были дырчатые, в виде округлого или овального дефекта. В контрольной группе отслойка сетчатки чаще всего

встречалась в верхне-наружном сегменте – 12 глаз (40%), в нижне-наружном сегменте – 11 (36,6%), в верхне-внутреннем сегменте – 7 глаза (23,3%). Форма разрывов сетчатки так же была круглой или овальной (табл. 2).

Таблица 2 – Распределение пациентов основной (ИСП) и контрольной (ЭСП) групп по локализации отслойки сетчатки*

Локализация отслойки сетчатки, сегмент	Общее количество, n		Доля пациентов в группе, %	
	ИСП	ЭСП	ИСП	ЭСП
Верхне-внутренний	8	8	26,7%	26,7%
Верхне-наружный	13	14	43,3%	46,7%
Нижне-внутренний	5	3	16,6%	10%
Нижне-наружный	4	5	13,3%	16,6%
Всего	30	30	100%	100%

*Статистически достоверные различия не обнаружены (p>0,05).

По данным ультразвукового В-сканирования высота отслойки сетчатки в основной группе (ИСП) варьировала от 1,5 до 5,9 мм, контрольной (ЭСП) – от 1,7 до 6,0 мм (табл. 3).

Таблица 3 – Распределение пациентов основной (ИСП) и контрольной групп (ЭСП) по высоте отслойки сетчатки*

Высота отслойки сетчатки, мм	Основная группа (ИСП)		Контрольная группа (ЭСП)	
	абс.	%	абс.	%
1,5-3,5	12	40%	13	43,3%
3,6-5,5	16	53,3%	15	50%
5,6-6,3	2	6,7%	2	6,7%

*Статистически достоверные различия не обнаружены (p>0,05).

Уровень внутриглазного давления у пациентов основной группы (ИСП) составлял от 13 до 22 мм рт. ст., у пациентов контрольной группы (ЭСП) значение ВГД составляло от 11 до 21 мм рт. ст. (табл. 4).

Таблица 4 – Распределение пациентов по показателю ВГД* в основной (ИСП) и контрольной группах (ЭСП)

Уровни ВГД, мм рт. ст.	Основная группа (ИСП)		Контрольная группа (ЭСП)	
	абс.	%	абс.	%
Нормотония (19-25 мм рт. ст.)	14	46,7%	12	40%
Гипотония 1 ст. (17-19 мм рт. ст.)	8	26,7%	7	23,3%
Гипотония 2 ст. (9-16 мм рт. ст.)	8	26,7%	11	36,6%

*Статистически достоверные различия не обнаружены (p>0,05).

Распределение пациентов в клинические группы проводилось путём случайного отнесения к той или иной группе (методом рандомизации). Статистически значимые различия по возрастному и половому составу между группами отсутствовали (p>0,05). Клинические группы также были сопоставимы по локализации, давности и размерам локальной отслойки сетчатки, длине глаза и максимально корригированной остроте зрения (МКОЗ) (p>0,05).

Критерии включения пациентов в исследование

Для настоящего исследования были сформулированы следующие критерии включения:

• **«свежая» (до 1 месяца) локальная регматогенная отслойка сетчатки.** Данный критерий обусловлен тем, что сформировавшийся ретинальный разрыв приводит к нарушению гематоретинального барьера и запускает каскад реакций, приводящих к активному внутриглазному воспалению и высвобождению факторов роста и, как результат, в течение короткого промежутка времени развивается пролиферативная витреоретинопатия. Сформированные рубцы на поверхности сетчатки и деструкция стекловидного тела способствуют развитию тангенциальных и

круговых тракций, что существенно снижает послеоперационный функциональный результат и повышает риск рецидива отслойки сетчатки;

• **протяженность отслойки сетчатки не более 3 часовых меридианов и высота отслойки сетчатки по данным В-сканирования до 8 мм.** Регматогенная отслойка сетчатки характеризуется значительным скоплением субретинальной жидкости, просачивающейся через разрыв из полости стекловидного тела. В случае отслойки сетчатки больших размеров пигментный эпителий не справляется с насосной функцией и прилегания сетчатки не происходит без дополнительных хирургических манипуляций;

• **размер ретинального разрыва до 3 диаметров диска зрительного нерва (ДД) по ширине и протяженности.** Успешная блокировка разрыва происходит при нахождении краев разрыва на валу вдавления и их адаптации. Для создания вала вдавления большого размера необходим объем вискоэластика, превышающий допустимое количество для сохранения баланса ВГД. Кроме того, наличие гигантских ретинальных разрывов и отрывов сетчатки от зубчатой линии значительно увеличивает скорость развития пролиферативной витреоретинопатии;

• **аксиальная длина глаза не более 26 мм.** Методика интрасклерального пломбирования включает в себя этап формирования туннеля на 2/3 глубины склеры. Доказано, что у пациентов с осевой миопической рефракцией высокой степени толщина склеры значительно меньше, чем у пациентов с эмметропией и миопией слабой степени, таким образом, существует высокий риск перфорации склеры у данной группы пациентов. **Сферический компонент** рефракции не более -5,0 дптр, цилиндрический компонент рефракции не более -3,0 дптр.

• **МКОЗ** более 0,6. Низкий показатель МКОЗ, как правило, обусловлен наличием сопутствующей офтальмологической патологии макулярной зоны и/или зрительного анализатора.

Критерии исключения пациентов из исследования

Относительные:

• низкая МКОЗ (ниже 0,6);

• отслойка сетчатки с захватом макулярной области, тотальная отслойка сетчатки, рецидив ранее оперированной отслойки сетчатки;

• отслойка сетчатки травматического генеза;

• снижение прозрачности оптических сред глаза;

• отсутствие понимания пациентом сути предстоящего лечения, ожидаемых результатов лечения и возможных рисков осложнений.

Абсолютные:

• необнаруженные ретинальные разрывы,

• тяжелые соматические заболевания,

• субатрофия глазного яблока,

• атрофия зрительного нерва,

• воспалительные заболевания глаз в стадии обострения, (увеиты любой этиологии),

• истончения склеры любой этиологии.

В соответствии с рабочими гипотезами настоящего исследования предполагалось, что эффективность новой методики интрасклерального пломбирования с введением вискоэластика для лечения локальных регматогенных отслоек сетчатки будет проверена и подтверждена клиническими данными. Для этого была выполнена сравнительная оценка показателей интра- и послеоперационного периодов и проанализированы клинико-функциональные результаты в разные сроки наблюдения.

2.2. Методы исследования

Хирургическое лечение локальной регматогенной отслойки сетчатки вне зависимости от выбранной методики требует всестороннего предоперационного обследования пациентов на предмет наличия соматических патологий.

Всем пациентам проводился широкий спектр дооперационных обследований: клинический и биохимический анализ крови и мочи, исследование состояния системы гемостаза, анализ крови на ВИЧ-инфекцию, реакцию Вассермана, определение антигенов к гепатитам В и С в крови. Оценка общего состояния пациента, включающая консультацию терапевта, стоматолога, оториноларинголога и аппаратные исследования, такие как электрокардиография и рентгенография органов грудной клетки, необходимы для исключения возможных очагов инфекций и исключения фазы обострения хронических заболеваний.

Всем пациентам проводилось комплексное офтальмологическое обследование, включающее: визометрию, кераторефрактометрию, периметрию, тонометрию, биомикроскопию, офтальмоскопию, ультразвуковое исследование (А- и В-сканирование) и фоторегистрацию состояния глазного дна. Вышеперечисленные исследования выполняли до хирургического вмешательства, на 1-е и 3-и сутки после операции и спустя 1, 3, 6 и 12 месяцев.

Остроту зрения без коррекции и с максимальной коррекцией оценивали с помощью пробных сферических и цилиндрических линз на фороптере компании «TOPCON» (Япония). Рефракто- и кератометрию проводили с использованием автоматизированных автокераторефрактометров компаний «NIDEK», «TOPCON» и «HUMPHREY» (Япония). Тонометрию осуществляли с помощью пневмотонометра «REICHENTAT 555» (США) и аппланационного тонометра Маклакова весом 10 г по общепринятому методу. Периметрию выполняли в затемненном помещении на проекционном периметре ПРП-60 (Россия), используя объекты белого цвета различной яркости и величины.

Офтальмоскопию за щелевой лампой проводили при помощи бесконтактной диагностической линзы «OCULAR OSHER MAXFIELD® 78 D» (США). Фоторегистрацию состояния глазного дна пациентов выполняли на ретинальной камере VISUCAM 500 «ZEISS» (Германия). Ультразвуковое В-сканирование осуществляли с использованием ультразвукового прибора «SONOMED» (США) с резонансной частотой 10 МГц. Применяли транспальпебральный метод, позволяющий оценить наличие тракций со стороны стекловидного тела, распространенность и высоту отслойки сетчатки.

Статистическую обработку данных производили с использованием пакета программ STATISTICA for Windows 8,0. Применяли методы параметрической и непараметрической статистики. Методы описательной статистики включали оценку среднего арифметического (M), ошибки среднего значения (m) – для признаков с непрерывным распределением и для частоты встречаемости признаков с дискретными значениями. Рассчитывали также медианное значение и размах квартилей (25÷75%). Оценку значимости различий между качественными параметрами сравниваемых групп выполняли с использованием критерия $\chi 2$ (хи-квадрат) с учетом поправки Йетса для сравнения частот бинарного признака в двух несвязанных группах парных сравнений. При оценке различий значений количественных показателей в разных группах был применен t-критерий Стьюдента для независимых выборок (после проверки распределения признаков на соответствие закону нормального распределения по критерию Колмогорова-Смирнова) или непараметрический U-критерий Манна-Уитни. Критический уровень достоверности нулевой статистической гипотезы принимали равным 0,05.

После проведения дооперационной диагностики и консультаций специалистов, таких как терапевт, стоматолог и ЛОР для исключения соматической патологии, пациенты госпитализировались в отделение стационара за 1 сутки для подготовки к хирургическому лечению.

2.3. Оборудование, материалы и инструменты, используемые в ходе предоперационной подготовки и при хирургическом вмешательстве

Обязательным условием для проведения операции являлось наличие нормальных показателей внутриглазного давления и медикаментозного мидриаза, что отвечает требованиям эффективного визуального контроля во время проведения хирургических манипуляция на всех этапах. Для этого применяли двукратные инстилляции в конъюнктивальную полость комплекса препаратов цикломед 1%, М-холиноблокатора («Promed exports Pvt. Ltd.», Индия) и ирифрин 2,5%, адреномиметика («Promed exports Pvt. Ltd.», Индия).

Операции проводили с использованием местной инфильтрационной проводниковой анестезии. За 40 минут до вмешательства проводили стандартную премедикацию: парентерально вводили кетарол 0,4 мг/кг («Dr. Reddy's Laboratories Ltd.», Индия), с целью предотвращения чрезмерной активации ноцицептивных рецепторов реланиум 0,15-0,2 мг/кг «WARSAW PHARMACEUTICAL WORK» (Польша), а также промедол 0,2 мг/кг («Московский эндокринный завод», Россия) для снижения возбудимости болевых центров и снотворного эффекта. Местная анестезия включала ретробульбарное введение 2,5 мл смеси из наропина 0,2 мг/кг («AstraZeneca», Швеция) и лидокаина 0,7 мг/кг («Армавирская биологическая фабрика», Россия). Акинезия достигалась использованием 8,0 мл 2% раствора лидокаина («Армавирская биологическая фабрика», Россия).

Операционное поле обрабатывали 0,5% антисептическим спиртовым раствором и проводили инстилляцию йодофтала в конъюнктивальную полость. Также пациентам выполняли эпибульбарную анестезию 0,5% раствором алкаина («Alcon Pharmaceuticals Ltd.», Бельгия). Зону операционного поля накрывали офтальмологической салфеткой с карманом и липким слоем («Здравмедтех-М», Москва). На ресничный край век и брови накладывали защитное пленочное покрытие («Tegaderm», Германия); для расширения и фиксации век использовали блефаростат. При недостаточном расширении

зрачка с целью получения адекватного мидриаза во время операции при отсутствии противопоказаний со стороны соматического состояния под конъюнктиву у лимба вводили 1% раствор мезатона («Дальхимфарм», Россия) в четырех точках – на 12, 3, 6, 9 часах, в общей сложности до 0,1 мл.

Операции проводили под операционными микроскопом OMS-800 OFFISS (Optical Fiber Free Intravitreal Surgery System – Оптическая безволоконная витреоретинальная хирургическая система, «TOPCON», Япония) с бесконтактной насадкой на микроскоп «BIOM» для получения широкоугольного стереоскопического изображения высокого разрешения. Криопексию при секторальном пломбировании выполняли на аппарате «CryoStar» фирмы «DORC» (Нидерланды). Для послеоперационной тампонады витреальной полости применяли 20% воздушно-газовую смесь с газом C3F8 (перфторпропан) («Alcon Laboratories», США).

Оперативное вмешательство заканчивали закладыванием в конъюнктивальную полость глазной мази «Декса-Гентамицин» (Урсафарм Арцнаймиттель ГмбХ, Германия). При завершении операции субконъюнктивально вводили дексаметазон – раствор для инъекций 4 мг/мл («КРКА», Словения) в количестве 0,5 мл. После удаления блефаростата на глаз накладывали защитную марлевую повязку.

Пациентам основной группы выполнялось интрасклеральное пломбирование с введением вискоэластика, подробнее описанное в главе 3. Данная методика подразумевает введение вискоэластика в интрасклеральный карман. Выбор вискоэластика основывался на физико-химических свойствах гелеобразных веществ, разрешенных в настоящее время для применения в офтальмологии, в частности в хирургии отслойки сетчатки. Обязательным условием было высокое содержание гиалуроната натрия и наличие регистрационного удостоверения на применение препарата в РФ. Всем вышеуказанным требованиям соответствовал вискоэластик Healon (Abbott Medical Optics, США).

Методика эписклерального пломбирования

Пациентам контрольной группы выполнялось эписклеральное секторальное пломбирование по стандартной методике, при этом производили разрез и отсепаровку конъюнктивы у лимба в соответствующем сегменте, выделяли прямые мышцы глаза с фиксацией на швы-держалки. Разрыв локализовали при помощи кончика пинцета под контролем офтальмоскопии, которую проводили под микроскопом OMS-800 OFFISS через бесконтактную линзу 120 дптр. Место проекции разрыва отмечали маркером. Далее проводили шовную фиксацию пломбы к склере, пломбу укладывали так, чтобы ретинальный разрыв располагался по центру вала вдавления. Контроль расположения пломбы осуществляли под микроскопом. В конце операции накладывали непрерывный шов на конъюнктиву.

Всем пациентам, включенным в исследование, на 7-10-е сутки проводилась отграничительная лазеркоагуляция сетчатки (ЛКС) на установке Visulas-532S («Zeiss», Германия) по стандартным параметрам для создания хориоретинальной спайки.

Глава 3. МАТЕМАТИЧЕСКОЕ МОДЕЛИРОВАНИЕ ИНТРАСКЛЕРАЛЬНОГО ПЛОМБИРОВАНИЯ С ИСПОЛЬЗОВАНИЕМ ВИСКОЭЛАСТИКА И РАЗРАБОТКА ХИРУРГИЧЕСКОГО ЭТАПА ЛЕЧЕНИЯ ЛОКАЛЬНОЙ РЕГМАТОГЕННОЙ ОТСЛОЙКИ СЕТЧАТКИ

На протяжении многих лет в лечении регматогенной отслойки сетчатки, неосложненной выраженной пролиферативной витреоретинопатией, успешно использовался эписклеральный подход, направленный на создание постоянного (длительного) вала вдавления, приводящего, в конечном счете, к прилеганию отслоенной сетчатки. Дальнейшее усовершенствование методик происходило в основном в направлении поиска, разработки и создания наиболее оптимальных материалов и конфигураций различных пломб для ЭСП.

Однако развитие офтальмохирургии позволило по-новому взглянуть на проблему регматогенной отслойки сетчатки и предложить новый метод пломбирования, заключающийся в создании временного вала вдавления, достаточного для получения необходимого анатомического эффекта, путем интрасклерального введения материала на основе вискоэластика.

Персонализированный подход в каждом клиническом случае, основанный на индивидуальном расчете параметров выполнения операции и использовании техники интрасклерального пломбирования, позволяет добиться положительного анатомического результата при минимальном риске возможных осложнений и значительном сокращении сроков после-операционной реабилитации пациентов.

Данная глава посвящена решению нескольких задач:

• расчету оптимальных параметров для выполнения интрасклерального пломбирования (размер интрасклерального кармана и объем вводимого вискоэластика);

• выбору оптимального вискоэластика для интрасклерального пломбирования;

• разработке вспомогательного хирургического инструментария;

• разработке хирургического этапа техники интрасклерального пломбирования;

3.1. Разработка математической модели для интрасклерального пломбирования и обоснование выбора вискоэластика

На данном этапе исследования решалась задача обоснования выбора вискоэластика среди всего многообразия гелеобразных веществ, разрешенных для применения в офтальмологии. Также в задачи данного этапа исследования входило математическое моделирование интрасклерального кармана, содержащего вискоэластик, и расчет объема вискоэлатиска, достаточный для положительного анатомического результата.

3.1.1. Расчет оптимального объема вискоэластика для интрасклерального пломбирования в лечении локальных регматогенных отслоек сетчатки

Блокировка ретинального разрыва и нахождение его краев на валу вдавления обеспечивает надежную адаптацию краев разрыва и положительный анатомический результат. Требуемая высота, протяженность и время существования вала вдавления индивидуальны в каждом конкретном случае и зависят от исходных характеристик отслойки сетчатки (протяженности, высоты) и от размеров ретинального разрыва.

Как правило, для прилегания отслоенного фрагмента сетчатки формируется вал вдавления с меньшим диаметром и противоположным по знаку радиусу кривизны сетчатки, равного в среднем для эмметропичного глаза 12,0 мм. Вал вдавления позволяет увеличить радиальные напряжения в отслоенной зоне, прижимая ее, и снизить направленные от линии разрыва тангенциальные напряжения за счет избыточного внешнего давления, создаваемого в интрасклеральном туннеле. Кроме того, визуально

определяемый вал вдавления позволяет контролировать наличие избыточного давления в интрасклеральном туннеле в послеоперационном периоде.

В сформированном интрасклеральном туннеле при введении гелеобразного вискоэластика необходимо создать давление, превосходящее ВГД, для получения оптимального вала вдавления. Создаваемое давление внутри интрасклерального туннеля уравновешено упругими силами сопротивления склеральных стенок, а также внешним давлением на его стенки: внутриглазным давлением с одной стороны и внешним (атмосферным) давлением с другой стороны.

Для определения необходимого давления внутри интрасклерального туннеля P_i применимы результаты анализа упругих оболочек, представленных в монографии Нордена А.П. (1956). Для формирования вала вдавления необходимо в момент введения гелеобразного вискоэластика создать значительное давление в интрасклеральном туннеле для перевода фиброзной оболочки в этой зоне в «закритическое» состояние с изменением знака кривизны [29]. При создании вала вдавления высоты f под действием давления P_i на вершине вала вдавления в поверхностных слоях склеры создается напряжение σ, определяемое формулой:

$$\sigma = 0{,}45 \cdot 10^{-3} \cdot E \sqrt{\frac{2 f \; H \; k_1 \; k_2}{3}}$$

где E – модуль Юнга склеры, который в соответствии с литературными данными равен 4,86 10^6 Па;

H – толщина склеры, мм;

k_1, k_2 – главные кривизны вала вдавления.

Для расчета приняли значение высоты вала вдавления, равным f = 4,0 мм, а главные кривизны в соответствии с условиями зеркального деформирования склеры [1], k_1 = 12,0 мм, k_2 = 12,0 мм.

Применяя формулу Лапласа к поверхности вала вдавления, для которого выше приведены выражения для напряжения, получаем формулу вычисления давления P_i для формирования интрасклерального туннеля с учетом того, что единица измерения модуля Юнга Па, а 1 Паскаль равен 0,0075 мм рт. ст:

$$P_i = 2{,}25 \cdot 10^{-6} \frac{E\,H}{r} \sqrt{\frac{2\,f\;H\,k_1\,k_2}{3}}\ ,$$

где r – радиус кривизны вала вдавления, r = 2,0 мм.

Подставляя значения параметров в эту формулу, получаем:

$$P_i = 2{,}25 \cdot 10^{-6} \frac{4{,}86\,10^6\,1{,}0}{2{,}0} \sqrt{\frac{2 \cdot 4{,}0 \cdot 1{,}0 \cdot 12 \cdot 12}{3}} = 107{,}1 \text{ мм рт. ст.}$$

После введения гелеобразного вискоэластика и формирования вала вдавления, последний будет находиться в состоянии равновесия при меньшем давлении в интрасклеральном туннеле, превосходящим ВГД на величину упругого сопротивления склеры.

По представленным в данной работе данным вал вдавления с течением времени уменьшается и при исходной высоте до 4,0 мм через 45 дней практически полностью исчезает. Уменьшение объема вискоэластика сопровождается уменьшением давления в интрасклеральном туннеле, пропорционального перепаду давления между туннелем и ВГД и внешним давлением, с постепенным уменьшением деформации склеры. Скорость резорбции вискоэластика составляет около 22,2 мм^3/день. В соответствии с этими данным на рис. 1 представлен график расчетов зависимости давления в интрасклеральном туннеле от времени послеоперационного периода.

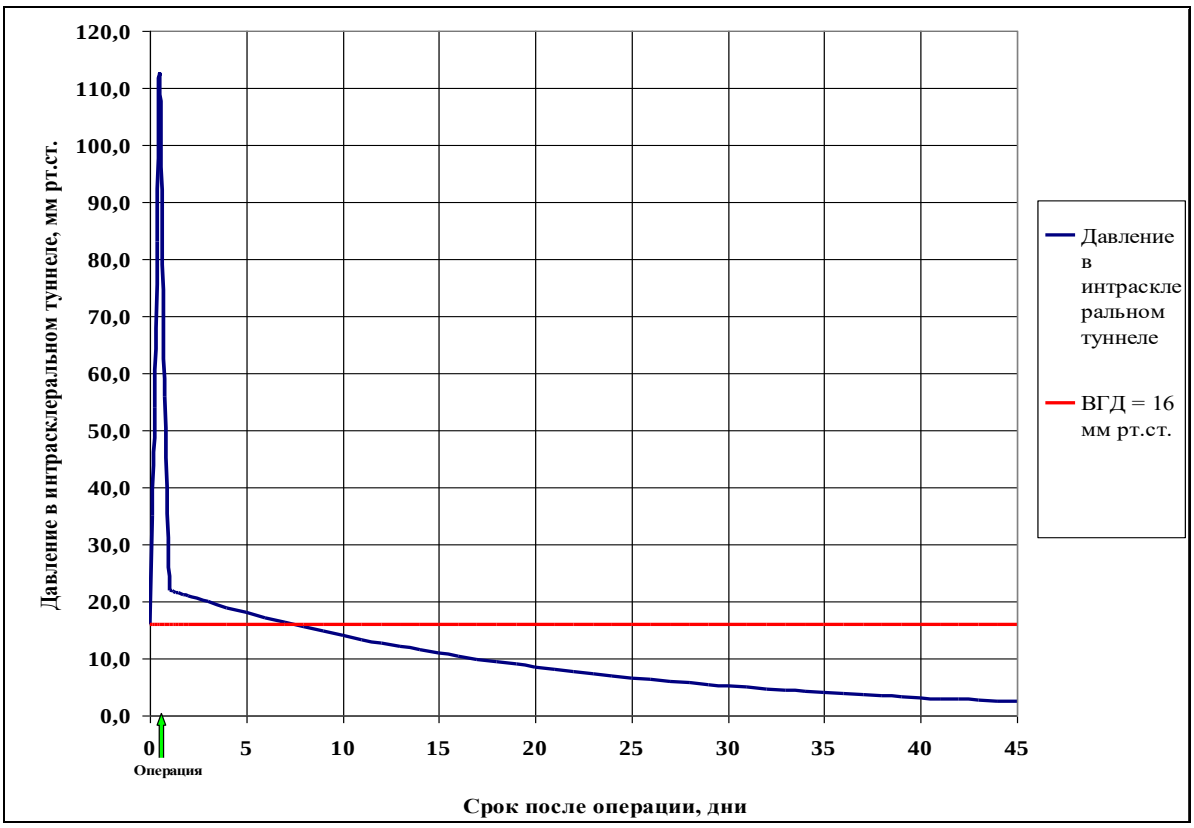

Рисунок 1 – Динамика давления в туннеле после интрасклерального пломбирования

Для определения длины и ширины интрасклерального туннеля исходили из того, что объем гелеобразного вискоэластика должен быть минимальным, необходимым для фиксирования сетчатки в зоне разрыва за счет индуцированных внутриглазным давлением радиальных напряжений и давлением в туннеле, прижимающих края разрыва с обеих сторон. С другой стороны, ширина зоны сетчатки вне границы вала давления должна быть достаточной, чтобы моменты радиально направленных сил давления превосходили момент сил сопротивления сетчатки относительно границы вала вдавления, пропорционально расстоянию от края разрыва до границы вала вдавления, и надежно фиксировали края разрыва.

При длине разрыва L мм и ширине d мм, по описанному прямоугольнику, длина туннеля должна быть L + 2x, а ширина d + 2x с минимальным превалированием основания туннеля на x мм с обеих сторон

относительно прямоугольника проекции разрыва. Момент радиально направленных сил давления, прижимающих края разрыва, превалирует над изгибным моментом при x>1,0 мм.

Интрасклеральный туннель представляет собой карман, ограниченный разной толщины склеральной оболочкой со стороны стекловидного тела 1/3 толщины и 2/3 толщины с противоположной стороны. Нагружение внешним давлением также неравномерно - внутриглазное давление с одной стороны и внешним (атмосферным) давлением с другой стороны. Для расчета распределения давления по толщине склеры и деформации ее под нагрузкой применяли результаты решения задачи Ламе:

$$\sigma_R = \frac{P_a\, a^3 - P_b\, b^3}{b^3 - a^3} - \frac{a^3\, b^3}{R^3}\,\frac{P_a - P_b}{b^3 - a^3}$$

$$\sigma_T = \frac{P_a\, a^3 - P_b\, b^3}{b^3 - a^3} + \frac{a^3\, b^3}{2R^3}\,\frac{P_a - P_b}{b^3 - a^3}$$, где

Pa – внутреннее давление в туннеле или в интраокулярной прилежащей разрыву области – внутриглазное давление, равное 16 мм рт.ст. (2133 Па) + атмосферное давление, равное 760 мм рт.ст. (101325 Па), в зависимости от рассмотрения напряжений либо внутри туннеля, либо со стороны стекловидного тела;

Pb – внешнее давление оболочки – атмосферное давление, равное 760 мм рт.ст. (101325 Па) при рассмотрении взаимодействия внешней стенки туннеля, или ВГД плюс атмосферное при рассмотрении взаимодействия внутренней стенки туннеля;

a – внутренний радиус стенки туннеля, a = b – H/3000, где H – толщина склеры, мм при рассмотрении прилежащих к валу вдавления зон, или радиус вала вдавления внутренний или внешний, для которого a = b – 2*H/3000;

b – внешний радиус стенки туннеля, b = L/2/1000, где L – длина глаза, мм при рассмотрении прилежащих к валу вдавления зон, или радиус вала вдавления внутренний или внешний.

В соответствии с перемещением стенок туннеля в радиальном направлении

$$u_R = \frac{1}{E}\left(-(1+\nu)\frac{A}{R} + 2\,C\left(1-\nu-\nu^2\right)R\right.$$

где $A = \frac{\left(P_0 - P_i\right)}{R^2 - R_i^2} R_i^2 R^2$,

$$2C = \frac{P_i R_i^2 - P_0 R^2}{R^2 - R_i^2}.$$

P_0 – ВГД, равное 16 мм рт. ст.;

R – текущий радиус-вектор точки внутри толщины стенок туннеля, принимающий значения от a до b;

E – модуль Юнга;

G – модуль сдвига склеры, G = E/(2(1+ ν);

ν – коэффициент Пуассона склеры в каждой исследуемой точке склеры, равный 0,47.

Для определенного размера основания туннеля при высоте вала вдавления 4,0 мм значения объема гелеобразного вискоэластика представлены на рисунке 2 и в таблице 5.

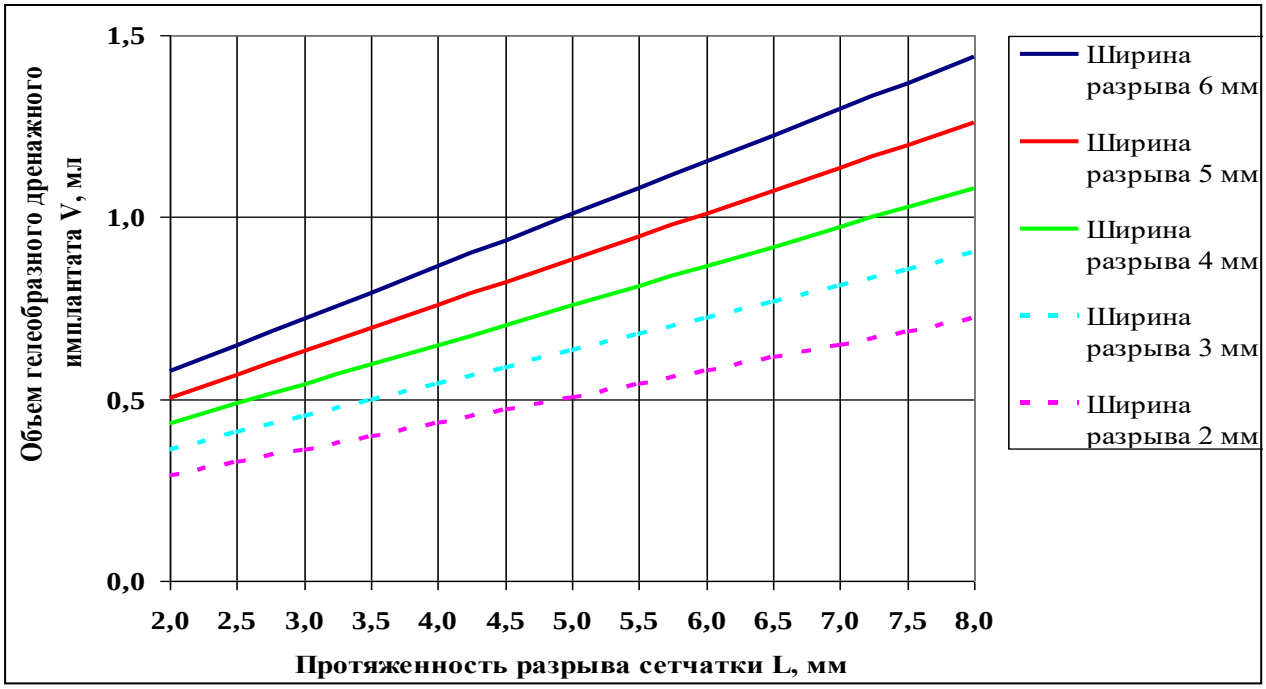

Рисунок 2 – Оптимальный объем гелеобразного вискоэластика для интрасклерального пломбирования

Таблица 5 – Оптимальный объем вискоэластика для интрасклерального пломбирования (мл)

Протяженность разрыва сетчатки L, мм	Ширина разрыва d, мм				
	6 мм	5 мм	4 мм	3 мм	2 мм
2,0	0,58	0,50	0,43	0,36	0,29
2,5	0,65	0,57	0,49	0,41	0,32
3,0	0,72	0,63	0,54	0,45	0,36
3,5	0,79	0,69	0,59	0,50	0,40
4,0	0,86	0,76	0,65	0,54	0,43
4,5	0,94	0,82	0,70	0,59	0,47
5,0	1,01	0,88	0,76	0,63	0,50
5,5	1,08	0,95	0,81	0,68	0,54
6,0	1,15	1,01	0,86	0,72	0,58
6,5	1,22	1,07	0,92	0,77	0,61
7,0	1,30	1,13	0,97	0,81	0,65
7,5	1,37	1,20	1,03	0,86	0,68
8,0	1,44	1,26	1,08	0,90	0,72

Пример расчета № 1.

Пациент М., 27 лет. OD локальная отслойка сетчатки в внутреннем сегменте без захвата макулы, с дырчатым разрывом на 4 ч, протяженность разрыва соответствует 2 ДД и равна 4 мм, ширина ретинального разрыва соответствует 2,5 ДД и равна 5. По вышеуказанной таблице оптимальный объем вискоэластика для создания достаточного вала вдавления составляет 0,76 мл.

Пример расчета № 2.

Пациент З., 37 лет. OS локальная отслойка сетчатки в нижнем сегменте без захвата макулы, с дырчатым разрывом на 12 ч. Протяженность разрыва соответствует 3,5 ДД и равна 7 мм, ширина ретинального разрыва соответствует 3 ДД и равна 6 мм. По вышеуказанной таблице оптимальный объем вискоэластика для создания достаточного вала вдавления составляет 1,3 мл.

3.1.2. Выбор оптимального вискоэластика для интрасклерального пломбирования

Методика интрасклерального пломбирования включает в себя введение гелеобразного вещества (вискоэластика) в сформированный туннель для создания вала вдавления и блокировки ретинального разрыва. Основными критериями выбора вискоэластика были: материал должен быть иммунологически инертным, не провоцировать воспалительную реакцию или реакцию чужеродного тела, он должен легко имплантироваться, быть полностью резорбируемым в течение определенного промежутка времени, при этом создавать необходимый вал вдавления, обеспечивая прилегание сетчатки, не требовать высоких хирургических навыков и обладать низкой стоимостью.

Несмотря на кажущееся многообразие вискоэластиков на современном рынке, основным компонентом большинства из них является гиалуроната натрия, позволяющий в течение длительного времени сохранять первоначальную форму и объем введенного вещества. Временная стабильность

вискоэластика находится в прямой зависимости от концентрации гиалуроната натрия и молекулярного веса: чем выше концентрация, тем медленнее происходит резорбция вещества и уменьшение вала вдавления.). Максимально подходящим вискоэластиком под вышеизложенные требования является препарат «Healon» (Abbott Medical Optics Inc, США), с содержанием гиалуроната натрия 1%, молекулярным весом 4.000.000 Дальтон. Кроме того, препарат должен иметь показания для применения в лечении отслойки сетчатки (регистрационное удостоверение на использования в РФ № ФСЗ 2011/09698).

Таким образом, на данном этапе исследования разработана математическая модель и произведен расчет необходимого объема вискоэластика в зависимости от исходных данных распространенности регматогенной отслойки сетчатки. На примере математической модели определена зависимость скорости резорбции введенного вискоэластика и высоты вала вдавления от высоты и протяженности отслойки сетчатки и ретинального разрыва. Кроме того, проанализировав множество вискоэластиков, используемых в современной офтальмологии в хирургии катаракты, глаукомы и сетчатки, был выбран вискоэластик с высоким содержанием гиалуроната натрия и отвечающий всем этическим требованиям.

3.2. Создание вспомогательного инструментария и разработка хирургического этапа технологии интрасклерального пломбирования с использованием гелеобразного вискоэластика

Во время проведения хирургического вмешательства наиболее важным и ответственным этапом является формирование интрасклерального кармана, учитывая индивидуальную вариабельность толщины склеры и ее биомеханических свойств. Для решения данной проблемы следовало решить следующие задачи: сконструировать шпатель для дозированного и безопасного расслаивания склеральной оболочки и разработать хирургический этап данной технологии.

3.2.1. Разработка вспомогательного инструментария

Расслаивание склеры тупым путем создавало риск перфорации сосудистой оболочки и делало невозможным создание кармана заданного размера.

Несмотря на большое многообразие различных шпателей и хирургических ножей, в арсенале операционной не всегда имеется подходящая модель. В данной работе был предложен модифицированный микрохирургический инструмент для формирования интрасклерального туннеля[1] (рис. 3).

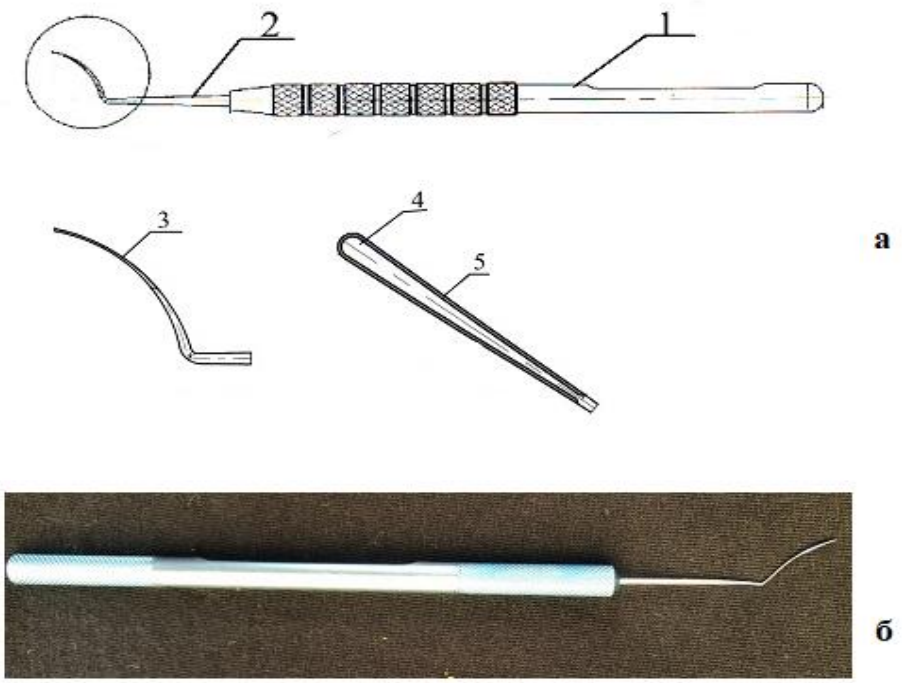

Рисунок 3 – Схема (а) и общий вид (б) инструмента для формирования интрасклерального туннеля

Инструмент для формирования интрасклерального туннеля представляет собой режущее устройство, которое состоит из рукоятки (1), переходной (2) и

[1] Горшков И.М., Володин П.Л., Муравлёва Н.Г Микрохирургический инструмент для формирования интрасклерального туннеля при лечении регматогенных отслоек сетчатки. Патент РФ на полезную модель № 181749 от 15.02.2018 г.

рабочей частей (3). Рабочая часть 3 отогнута от переходной части 2 по дуге под углом 45 градусов для удобства работы. Конец 4 рабочей части 3 выполнен полукруглым и имеет режущую кромку 5. Радиус кривизны дуги составляет 11 мм, длина рабочей части 13 мм, ширина – 0,8 мм, длина режущей кромки – 8 мм. С помощью поступательных движений рабочей части инструмента производится расслаивание склеральной оболочки и формирование интрасклерального туннеля заданного размера. Использование данного инструмента обеспечивает создание более прогнозируемого размера интрасклерального кармана, сокращает время операции до 30 минут и делает ее технически более простой.

3.2.2. Разработка хирургического этапа технологии интрасклерального пломбирования с использованием гелеобразного вискоэластика

Описываемый в этом разделе способ хирургического лечения применялся у 30 пациентов основной группы исследования на 30 глазах с локальной регматогенной отслойкой сетчатки. После проведения акинезии по общепринятой схеме и выделения и обработки операционного поля первым этапом были выполнены разрез и отсепаровка конъюнктивы параллельно лимбу длиной 7-10 мм в полусфере, соответствующей локальной отслойке сетчатки, затем была произведена отсепаровка теноновой оболочки. В зависимости от расположения и размера ретинального разрыва выделяли соответствующие сегменту одну или две прямые мышцы глаза с фиксацией на швы-держалки. Разрыв был локализован при помощи вдавления кончиком пинцета под контролем офтальмоскопии через бесконтактную линзу 120 дптр, далее зону разрыва отмечали маркером. С помощью микрохирургического лезвия был выполнен склеральный разрез шириной 3 мм на расстоянии 4-5 мм от зоны проекции ретинального разрыва концентрично лимбу на 2/3 глубины склеры (рис. 4).

Рисунок 4 – Выполнение склерального разреза

С помощью плоского шпателя проводили расслаивание склеры с формированием прямоугольного интрасклерального туннеля. Размер сформированного интрасклерального туннеля был индивидуален, зависел от размеров ретинального разрыва и рассчитывался по формуле (рис. 5).

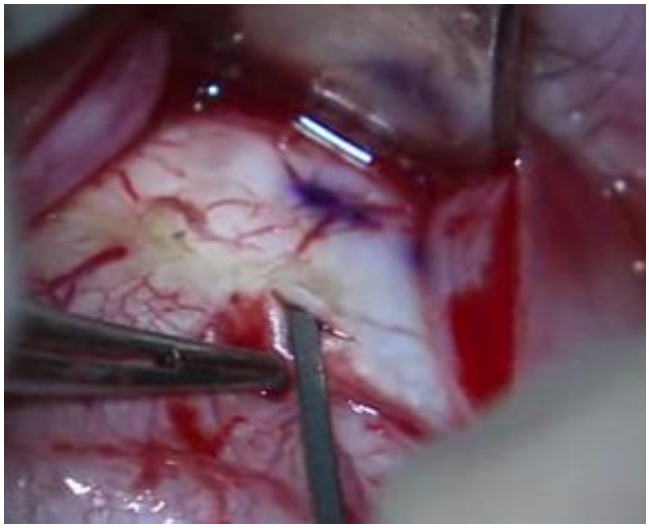

Рисунок 5 – Формирование интрасклерального туннеля

Следующим этапом накладывали крестообразный провизорный шов нейлон 8-0 на края склерального разреза для предотвращения обратного тока вводимого вискоэластика. Дальнейшее введение вискоэластика осуществляли в сформированный интрасклеральный туннель через канюлю при помощи

специальной системы под давлением (рис. 6). Объем вводимого материала зависел от нескольких показателей: размера ретинального разрыва, высоты отслоенной сетчатки, от физических свойств материала и биомеханических свойств склеры, и рассчитывался по вышеуказанной формуле.

Рисунок 6 – Введение в сформированный туннель вискоэластика

После окончания введения вискоэластика обязательно осуществляли контроль положения и высоты вала вдавления под микроскопом через линзу (рис. 7). При полной блокировке ретинального разрыва и нахождении его краев на валу, введение вискоэластика прекращали. Средний объем вводимого вискоэластика составлял 0,8 мл.

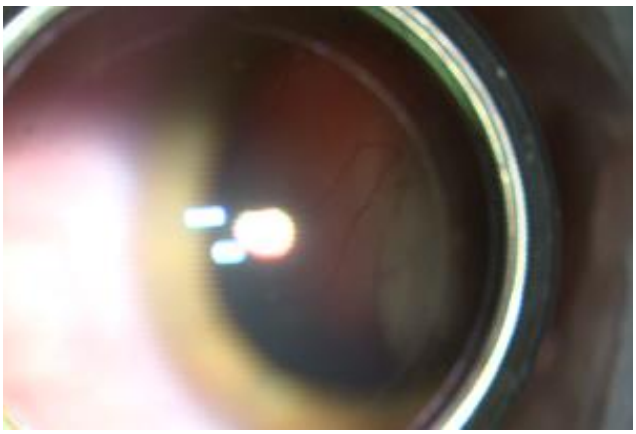

Рисунок 7 – Контроль высоты вала вдавления и расположения ретинального разрыва

После затягивания крестообразного шва на краях склерального разреза, конъюнктиву ушивали непрерывным швом (рис. 8).

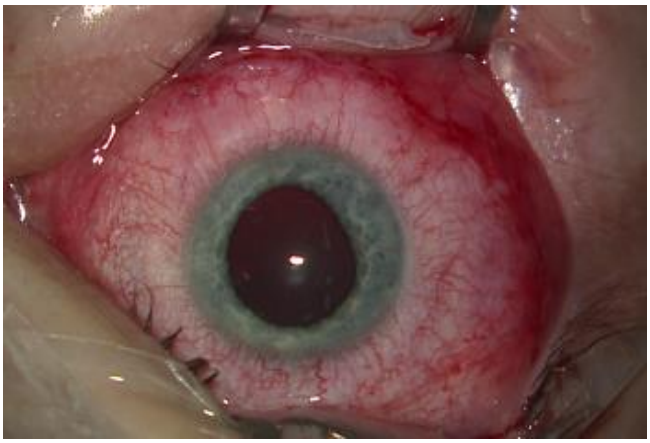

Рисунок 8 – Общий вид глаза после завершения операции и наложения шва на конъюнктиву

На 7-10-е сутки после введения вискоэластика выполняли транспупиллярную ограничительную лазеркоагуляцию сетчатки вокруг ретинального разрыва с помощью лазерной установки Visulas-532S («Zeiss», Германия) со следующими параметрами излучения: мощность – 120-240 мВт, диаметр пятна в фокусе – 200-300 мкм, экспозиция – 0,05-0,1 сек, при этом лазеркоагуляты наносили в три-четыре ряда в шахматном порядке на расстоянии 0,5-1 диаметра друг от друга (рис. 9).

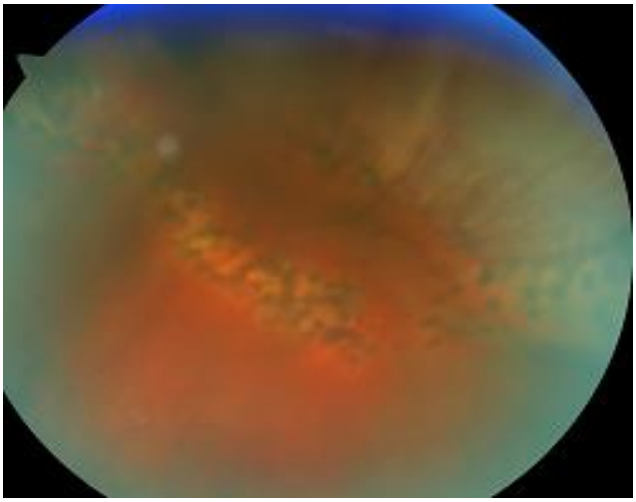

Рисунок 9 – Глазное дно через 2 недели после ЛКС вокруг ретинального разрыва

Таким образом, предложенный инструмент позволил безопасно сформировать интрасклеральный карман, а также упростить проведение отдельных этапов операции. В процессе разработки хирургического этапа технологии были решены следующие задачи: для более безопасного и дозированного формирования интрасклерального туннеля на первом этапе проводились выделение соответствующего сегмента склеры, локализация ретинального разрыва и создание туннеля с помощью инструмента. В дальнейшем вводился вискоэластик, обеспечивающий формирование вала вдавления и блокировку ретинального разрыва, а последующее выполнение отграничительной лазеркоагуляции сетчатки способствовало созданию хориоретинального рубца.

Глава 4. КЛИНИКО-ФУНКЦИОНАЛЬНЫЕ РЕЗУЛЬТАТЫ ХИРУРГИЧЕСКОГО ЛЕЧЕНИЯ ЛОКАЛЬНОЙ РЕГМАТОГЕННОЙ ОТСЛОЙКИ СЕТЧАТКИ МЕТОДОМ ИНТРАСКЛЕРАЛЬНОГО ПЛОМБИРОВАНИЯ С ИСПОЛЬЗОВАНИЕМ ВИСКОЭЛАСТИКА

Данный раздел работы посвящен исследованию клинико-функциональных результатов лечения регматогенной отслойки сетчатки предложенным методом и их статистическому анализу. Для этого был проведен сравнительный анализ анатомо-функциональных результатов лечения между основной (ИСП) и контрольной (ЭСП) группами в различные сроки после операции и определены частота и характер послеоперационных осложнений, частота рецидивов отслойки сетчатки в основной (ИСП) и контрольной (ЭСП) группах также в различные сроки после проведенного лечения.

4.1. Сравнительные данные клинико-функциональных результатов пациентов основной и контрольной групп в дооперационном периоде и в различные сроки после операции

Целью данного раздела стал анализ дооперационных показателей, а также оценка эффективности предложенного способа хирургического лечения локальной регматогенной отслойки сетчатки с помощью интрасклерального введения вискоэластика на основе проведения сравнительного анализа результатов хирургического лечения пациентов, прооперированных по классической методике эписклерального пломбирования.

4.1.1. Данные предоперационного обследования пациентов основной (ИСП) и контрольной групп (ЭСП)

Исследование МКОЗ до операции показало, что острота зрения от 0,6 до 0,7 была практически одинакова в обеих группах и наблюдалась у 8 (26,7%) пациентов в основной группе (ИСП) и 7 (23,3%) пациентов – в контрольной

(ЭСП). Наиболее многочисленная группа – пациенты с остротой зрения от 0,8 до 0,9: в основной и контрольной группах по 12 (40%) человек соответственно. Острота зрения 1,0 наблюдалась у 10 (30%) пациентов основной (ИСП) группы и у 11 (36,6%) пациентов контрольной группы (ЭСП). Среднее значение остроты зрения до операции в основной группе (ИСП) составило 0,7 ± 0,24, в контрольной группе (ЭСП) – 0,68 ± 0,31 (табл. 6).

Таблица 6 – Максимально корригируемая острота зрения до операции* (n=60)

МКОЗ	Основная группа (ИСП)		Контрольная группа (ЭСП)	
	абс.	%	абс.	%
0,6-0,7	8	26,7%	7	23,3%
0,8-0,9	12	40%	12	40%
1,0	10	30%	11	36,6%
Всего	30	100%	30	100%

*Статистически достоверные различия не обнаружены (p>0,05).

Анализ показателей аксиальной длины глаза показал, что длина глаза от 23,0 до 24,0 мм выявлена у 11 (36,7%) пациентов основной группы (ИСП) и у 8 (26,7%) пациентов контрольной группы (ЭСП). Длина глаза от 24,1 до 25,0 мм наблюдалась у 4 (13,3%) пациентов основной группы и у 8 (26,7%) пациентов контрольной. У 7 (23,3%) пациентов основной группы и у 5 (16,6%) пациентов контрольной группы длина глаза составляла от 25,1 до 26,0 мм (табл. 7).

Таблица 7 – Распределение пациентов основной группы (ИСП) и контрольной групп (ЭСП) по длине глаза* n=60

Аксиальная длина глаза, мм	Основная группа (ИСП)		Контрольная группа (ЭСП)	
	абс.	%	абс.	%
23,0-24,0	11	36,7%	8	26,7%
24,1-25,0	4	13,3%	8	26,7%
25,1-26,0	7	23,3%	5	16,6%
Всего	30	100	30	100

*Статистически достоверные различия не обнаружены (p>0,05).

По данным ультразвукового В-сканирования среднее значение высоты отслойки сетчатки в основной группе (ИСП) составило 3,65 ± 1,3 мм, варьируясь от 1,5 до 5,9 мм, среднее значение высоты отслойки сетчатки в контрольной группе составило 3,91 ± 1,1 мм (от 1,7 до 6,0 мм).

Среднее значение уровня внутриглазного давления у пациентов основной группы (ИСП) составило 19,06 ± 2,6 мм рт. ст., в контрольной группе (ЭСП) – 18,26±2,6 мм рт. ст.

Анализ предоперационных показателей клинических обследований в исследуемых группах не выявил статистически значимых различий, что позволяет говорить об идентичности сравниваемых групп.

4.1.2. Сравнительные результаты динамики высоты вала вдавления

Анализ динамики высоты вала вдавления в раннем послеоперационном периоде показал, что в основной группе (ИСП) высота вала вдавления через 1 сутки после операции составляла в среднем 6,10 ± 1,2 мм и практически совпадала с высотой вала вдавления в контрольной группе (ЭСП) – 6,02 ± 0,97 мм. Через 1 месяц после проведенной операции в основной группе наблюдалось уплощение вала вдавления, его высота составляла 4,19 ± 1,11 мм, тогда как в контрольной группе она оставалась прежней – 6,03 ± 0,89 мм. В периоде наблюдения через 3 месяца высота вала вдавления в основной группе составила 2,5 ± 0,83 мм, в контрольной – 5,97 ± 0,94 мм. Через 6 месяцев в основной группе вал вдавления практически не определялся и в среднем составлял 0,25 ± 0,09 мм, в контрольной группе (ЭСП) высота вала вдавления по-прежнему сохранялась и составляла 5,93 ± 1,1 мм. Через 1 год наблюдений вал вдавления в основной группе практически отсутствовал, в контрольной группе составлял 5,47 ± 0,99 мм (табл. 8).

Таблица 8 – Динамика высоты вала вдавления в послеоперационном периоде, мм

Сроки оценки	Основная группа (ИСП) n=30	Контрольная группа (ЭСП), n=30
1 сутки	6,10 ± 1,2 мм	6,54 ± 1,1 мм
1 месяц	4,19 ± 1,11 мм*	6,09 ± 0,89 мм
3 месяца	2,5 ± 0,83 мм*	5,97 ± 0,94 мм
6 месяцев	0,25 ± 0,09 мм*	5,93 ± 1,1 мм
1 год	0,11 ± 0,54 мм*	5,47 ± 0,99 мм

*Различия достоверны (при $p < 0,05$) по критерию Манна-Уитни по сравнению с соответствующим значением в группе ЭСП.

4.1.3. Динамика показателей остроты зрения в послеоперационном периоде

Анализ данных максимально корригированной остроты зрения у пациентов, которым было проведено оперативное лечение, показал, что через 1 месяц после операции острота зрения меньше 0,6 не наблюдалась ни у одного пациента. Острота зрения от 0,6 до 0,7 одинаково часто наблюдалась в обеих группах и составила 9 (30%) пациентов в каждой группе. Острота зрения от 0,8 до 0,9 также одинаково часто встречалась у пациентов обеих групп и наблюдалась у 12 и 13 пациентов соответственно (40 и 43,3%) в каждой группе. МКОЗ 1,0 наблюдалась у 9 (30%) пациентов основной группы (ИСП) и у 8 (26,7%) пациентов контрольной группы (ЭСП). Средние значения МКОЗ повысились у пациентов обеих групп и составляли 0,8±0,35 в основной группе и 0,78±0,2 – у пациентов контрольной группы, существенных межгрупповых различий выявлено не было (табл. 9).

Таблица 9 – Максимально корригированная острота зрения через 1 месяц после операции

МКОЗ	Основная группа (ИСП)		Контрольная группа (ЭСП)	
	абс.	%	абс.	%
До 0,6	-	-	-	-
0,6-0,7	9*	30%	9	30%
0,8-0,9	12*	40%	13	43,3%
1,0	9*	30%	8	26,7%
Всего	30	100%	30	100%

*Статистически достоверные различия не обнаружены (p>0,05) по критерию Манна-Уитни по сравнению с соответствующим значением в группе ЭСП.

Исследование максимально корригируемой остроты зрения через 3 месяца после операции показало, что острота зрения от 0,6 до 0,7 наблюдалась у 5 (16,7%) пациентов основной группы (ИСП) и у 8 (26,7%) пациентов контрольной группы (ЭСП). В основной группе (ИСП) острота зрения от 0,8 до 0,9 встречалась у 10 (33,3%) пациентов, в контрольной группе – у 14 (46,7%) пациентов. Острота зрения 1,0 в основной группе (ИСП) наблюдалась у 15 (50%) пациентов, в контрольной группе (ЭСП) – у 8 пациентов (26,7%). Спустя 3 месяца после операции также отмечалось дальнейшее повышение среднего значения МКОЗ у пациентов основной и контрольной групп: 0,87±0,12 – в основной группе и, 0,8±0,22 – в контрольной (табл. 10).

Таблица 10 – Максимально корригированная острота зрения через 3 месяца после операции (n=60)

МКОЗ	Основная группа (ИСП)		Контрольная группа (ЭСП)	
	абс.	%	абс.	%
0,6-0,7	5*	16,7%	8	26,7%
0,8-0,9	10*	33,3%	14	46,7%
1,0	15*	50%	8	26,7%
Всего	30	100%	30	100%

*Различия достоверны (при p <0,05) по критерию Манна-Уитни по сравнению с соответствующим значением в группе ЭСП.

Анализ данных МКОЗ через 6 месяцев показал, что острота зрения от 0,6 до 0,7 наблюдалась у 2 (6,6%) пациентов основной группы и у 1 (3,3%) пациента контрольной группы. Острота зрения от 0,8 до 0,9 практически одинаково часто выявлена у 9 (30%) пациентов в основной группе и у 11 (36,6%) – в контрольной. Острота зрения равная 1,0 наблюдалась у 19 (63,3%) пациентов в основной группе (ИСП) и у 18 (60%) пациентов в контрольной группе (ЭСП). Спустя 6 месяцев после проведенного хирургического лечения также сохранялась тенденция к увеличению среднего показателя МКОЗ: он был по-прежнему выше в основной группе – 0,91 ± 0,2, тогда как в контрольной составлял 0,81 ± 0,4 (табл. 11).

Таблица 11 – Максимально корригиррованная острота зрения через 6 месяцев после операции (n=60)

МКОЗ	Основная группа (ИСП)		Контрольная группа (ЭСП)	
	абс.	%	абс.	%
0,6-0,7	2	6,7%	1	3,3%
0,8-0,9	9*	30%	11	36,6%
1,0	19*	63,3%	18	60%
Всего	30	100%	30	100%

*Статистически достоверные различия не обнаружены (p>0,05) по критерию Манна-Уитни по сравнению с соответствующим значением в группе ЭСП.

Анализ данных МКОЗ через 1 год показал, что острота зрения в обеих группах была сопоставима в сравнении с 6 месяцами наблюдения. По одному пациенту в обеих группах (3,3%) имели величину МКОЗ от 0,6 до 0,7. Острота зрения от 0,8 до 0,9 практически одинаково часто выявлена у 10 (33,3%) пациентов в основной группе и у 11 (36,6%) – в контрольной. Острота зрения равная 1,0 наблюдалась у 19 (63,3%) пациентов в основной группе (ИСП) и у 18 (60%) пациентов в контрольной группе (ЭСП). Спустя 1 год месяцев после проведенного хирургического лечения сохранялось прежнее значение среднего

показателя МКОЗ: в основной группе он был по-прежнему выше – 0,91 ± 0,7, тогда как в контрольной группе – 0,81 ± 0,52 (табл. 12).

Таблица 12 – Максимально корригированная острота зрения через 1 год после операции (n=60)

МКОЗ	Основная группа (ИСП)		Контрольная группа (ЭСП)	
	абс.	%	абс.	%
0,6-0,7	1	3,3%	1	3,3%
0,8-0,9	10*	33,3%	11	36,6%
1,0	19*	63,3%	18	60%
Всего	30	100%	30	100%

*Статистически достоверные различия не обнаружены (p>0,05) по критерию Манна-Уитни по сравнению с соответствующим значением в группе ЭСП.

4.1.4. Динамика показателей сферического компонента рефракции в послеоперационном периоде

До операции сферический компонент рефракции в основной группе составлял -2,8±1,1 дптр, в контрольной группе (ЭСП) значения были сопоставимы – -2,6 ± 1,37 дптр.

Анализ показателей сферического компонента рефракции в раннем и отдаленном послеоперационном периоде показал, что через 1 месяц сферический компонент усилился в обеих группах и составлял в основной группе (ИСП) -3,9 ± 1,77 дптр, в контрольной группе (ЭСП) – -4,1 ± 1,75 дптр. Через 3 месяца значения показателя сферического компонента рефракции постепенно уменьшались, в основной группе (ИСП) они составили -3,1 ± 1,56 дптр, тогда как в группе контроля этот показатель равнялся -3,8 ± 1,44 дптр. Анализ данных через 6 месяцев показал, что значения показателя сферического компонента рефракции в основной группе (ИСП) практически равнялись дооперационному значению и составили -2,9 ± 1,03 дптр, в контрольной группе (ЭСП) этот показатель составлял -3,6 ± 1,53 дптр. Через 1 год наблюдений значение сферического компонента рефракции практически не изменилось и

составило -2,7 ± 0,98 дптр в основной группе и -3,4 ± 1,3 дптр – в контрольной (табл. 13).

Таблица 13 – Динамика сферического компонента рефракции до операции и в различные сроки после операции (n=60)

Сроки оценки	Основная группа (ИСП) n=30	Контрольная группа (ЭСП) n=30
До операции	-2,8 ± 1,1 дптр	-2,6 ± 1,37 дптр
1 месяц	-3,9± 1,77 дптр	-4,1 ± 1,75 дптр
3 месяца	-3,1± 1,56 дптр	-3,8 ± 1,44 дптр*
6 месяцев	-2,9± 1,03 дптр	-3,6 ± 1,53 дптр*
1 год	-2,7 ± 0,98 дптр	-3,4 ± 1,3 дптр*

*Различия достоверны (при p <0,05) по критерию Манна-Уитни по сравнению с соответствующим значением в группе ИСП.

4.1.5. Динамика показателей цилиндрического компонента рефракции в раннем и позднем послеоперационном периоде

Анализ данных цилиндрического компонента рефракции до операции показал, что значения этого показателя в основной (ИСП) и контрольной группах (ЭСП) были практически одинаковые и составили -0,39 ± 1,07 и -0,42 ± 1,42 дптр соответственно.

Через 1 месяц после проведенной операции значения показателя цилиндрического компонента увеличились в обеих группах и составили -1,1 ± 1,35 дптр в основной группе (ИСП) и -1,2 ± 1,57 дптр – в контрольной группе (ЭСП). Через 3 месяца после операции в основной группе (ИСП) значение данного показателя уменьшилось и составило -0,6 ± 1,12 дптр, тогда как его значение в контрольной группе осталось практически неизменным – -1,0 ± 1,53 дптр. Анализ данных через 6 месяцев показал, что в основной группе (ИСП) значение показателя цилиндрической рефракции равнялось -0,43 ± 0,97 дптр и было близко к дооперационному значению, в контрольной группе (ЭСП) оно составило -0,9 ± 1,59 дптр. Через 1 год наблюдений значение цилиндрического

компонента рефракции практически не изменилось и составило -0,37 ± 0,98 дптр в основной группе и -0,91 ± 1,34 дптр – в контрольной (табл. 14).

Таблица 14 – Динамика цилиндрического компонента рефракции до и в различные сроки после операции (n=60)

Сроки оценки	Основная группа (ИСП) n=30	Контрольная группа (ЭСП) n=30
До операции	-0,39 ± 1,07 дптр	-0,42 ± 1,42 дптр
1 месяц	-1,10 ± 1,35 дптр	-1,20 ± 1,57 дптр
3 месяца	-0,60 ± 1,12 дптр	-1,00 ± 1,53 дптр*
6 месяцев	-0,43 ± 0,97 дптр	-0,90 ± 1,59 дптр*
1 год	-0,37 ± 0,98 дптр	-0,91 ± 1,34 дптр*

*Различия достоверны (при p <0,05) по критерию Манна-Уитни по сравнению с соответствующим значением в группе ИСП.

4.1.6. Динамика показателей внутриглазного давления в группах пациентов в послеоперационном периоде

В рамках решения поставленной задачи – сравнительного анализа анатомо-функциональных результатов хирургического лечения отслоек сетчатки после интрасклерального пломбирования с введением вискоэластика и эписклерального пломбирования с подшиванием силиконовой губки – оценивали динамику ВГД в раннем и позднем периодах после операции у пациентов сравниваемых групп.

На 1-е сутки после операции клинически значимое повышение ВГД было выявлено только у 4 пациентов (13,3 %) в основной группе (ИСП) и у 2 (6,6%) – в контрольной (ЭСП). Гипотония 1 степени была отмечена в основной группе (ИСП) у 8 (26,7%) пациентов, в контрольной (ЭСП) – у 11 (36,6%). Последнее значение было достоверно выше (p<0,05), чем в группе ИСП (табл. 15).

Таблица 15 – Распределение пациентов по уровню ВГД на 1-е сутки после операции (n=60)

Уровень ВГД	Основная группа (ИСП) n=30		Контрольная группа (ЭСП) n=30	
	абс.	%	абс.	%
Повышение (выше 25 мм рт ст.)	4*	13,3%	2	6,6%
Отсутствие гипотонии (19-25 мм рт. ст.)	18*	60%	17	56,6%
Гипотония 1 ст. (17-19 мм рт. ст.)	8**	26,7%	11	36,6%
Всего	30	100%	30	100%

*Статистически достоверные различия не обнаружены (p>0,05) по критерию Манна-Уитни по сравнению с соответствующим значением в группе ЭСП.

**Различия достоверны (при p <0,05) по критерию Манна-Уитни по сравнению с соответствующим значением в группе ЭСП.

Исследование уровня ВГД спустя 1 месяц после операции показало, что повышение офтальмотонуса зафиксировано только в 1 случае (3,3%) в контрольной группе (ЭСП). Нормотония наблюдалась у 12 (40%) пациентов основной группы (ИСП) и у 18 (60%) пациентов контрольной группы (ЭСП); гипотония 1 степени у 16 (53,3%) пациентов в основной группе (ИСП) и у 9 (30%) пациентов контрольной группы (ЭСП), гипотония 2 степени – у 2 (6,6%) пациентов в каждой группе.

Анализ распределения больных по уровню ВГД в отдаленном периоде (через 3 месяца) после хирургического лечения регматогенной отслойки сетчатки показал, что ни у одного из пациентов в этот период не было отмечено повышения свыше 25 мм рт. ст. Отсутствие гипотонии было отмечено в 9 (30%) случаях в основной группе и в 8 (26,7%) случаях – в контрольной (ЭСП). У абсолютного большинства пациентов была выявлена гипотония 1 степени – 50% в обеих группах. Значимых межгрупповых отличий по данному показателю в этот срок исследования выявлено не было.

Исследование уровня ВГД через 6 месяцев после хирургического лечения регматогенной отслойки сетчатки показало, что ни у одного из пациентов не было отмечено ВГД свыше 25 мм рт. ст. У большинства пациентов наблюдалась гипотония 1 степени, она составляла в основной группе (ИСП) 70% случаев, в контрольной (ЭСП) – 63,3%. Гипотония 2 степени была отмечена у 7 (23,3%) пациентов основной группы (ИСП) и у 8 (26,7%) пациентов контрольной группы (ЭСП). Значимых межгрупповых отличий по данному показателю в этот срок исследования выявлено не было.

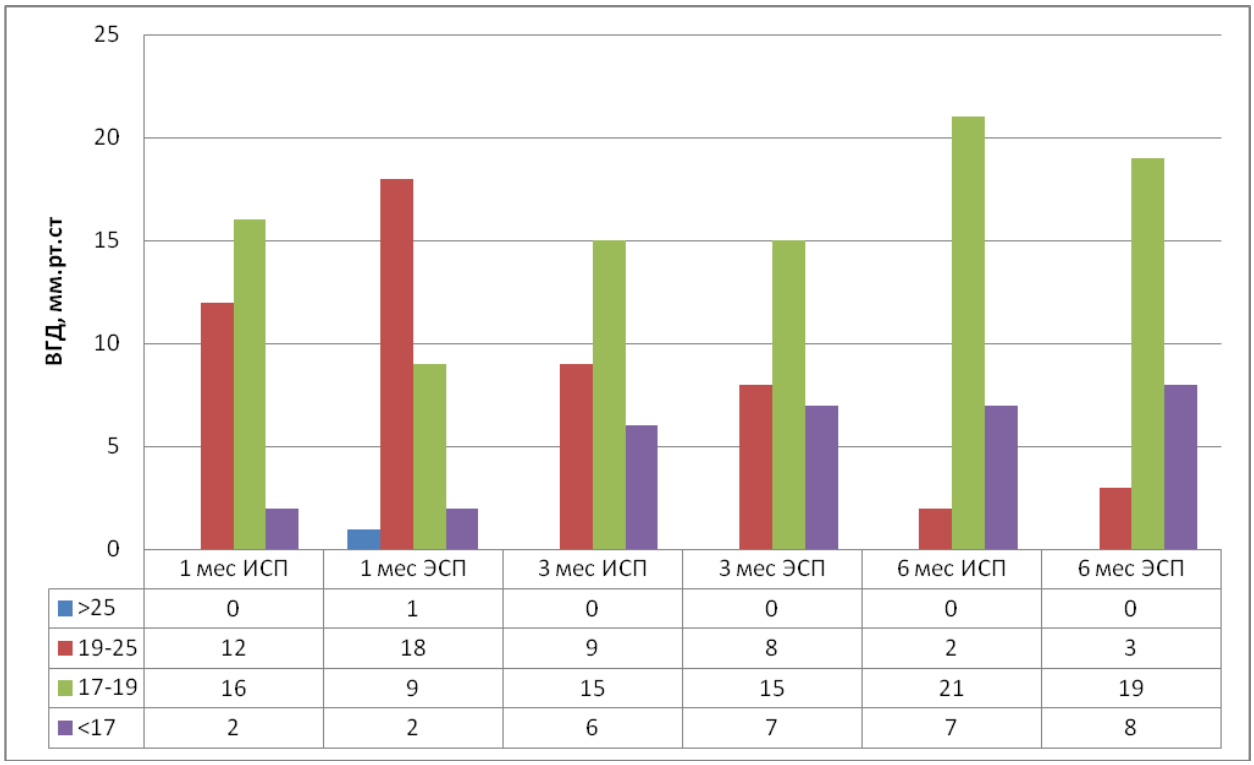

	1 мес ИСП	1 мес ЭСП	3 мес ИСП	3 мес ЭСП	6 мес ИСП	6 мес ЭСП
>25	0	1	0	0	0	0
19-25	12	18	9	8	2	3
17-19	16	9	15	15	21	19
<17	2	2	6	7	7	8

Рисунок 14 – Распределение пациентов по уровню ВГД через 1, 3 и 6 месяцев после операции

Данные, представленные на рис. 14, дают возможность сделать вывод о том, что повышение ВГД более 25 мм рт. ст. в первый месяц после операции наблюдалось только в контрольной группе (ЭСП), однако статистически значимых различий выявлено не было. Тенденция к повышению ВГД в контрольной группе обусловлена постоянным валом вдавления и отсутствием компенсаторных механизмов регуляции ВГД в раннем послеоперационном

периоде. В сроки наблюдения 3 и 6 месяцев в обеих группах наблюдалась нормотония и статистически значимых различий выявлено не было.

4.1.7. Динамика данных периметрии в послеоперационном периоде

Анализ результатов периметрии через 3 месяца после хирургического лечения регматогенной отслойки сетчатки показал полное восстановление поля зрения у большинства пациентов обеих групп: 66,7% в основной группе и 53,4% – в контрольной. Количество пациентов с выпадением периферического зрения на 10-15° в этот срок значимо не различалось и составило в основной группе 20%, в контрольной – 26,7%. Количество пациентов с выпадением периферии на 15-30° через 3 месяца в обеих группах было одинаковое и составило 13,3% (табл. 16).

Таблица 16 – Результаты периметрии через 3 месяца после операции (n=60)

Объем поля зрения	Основная группа (ИСП) n=30		Контрольная группа (ЭСП) n=30	
	абс.	%	абс.	%
Полное восстановление поля зрения	20**	66,6%	16	53,3%
Выпадение периферии поля зрения на 10-15°	6*	20%	8	26,7%
Выпадение периферии поля зрения на 15-30°	4*	13,3%	4	13,3%
Всего	30	100%	30	100%

*Статистически достоверные различия не обнаружены (p>0,05) по критерию Манна-Уитни по сравнению с соответствующим значением в группе ЭСП.

**Различия достоверны (при p <0,05) по критерию Манна-Уитни по сравнению с соответствующим значением в группе ЭСП.

Сравнение данных периметрии, полученных спустя 6 месяцев после хирургического лечения, в сравнении с данными через 3 месяца, свидетельствовало о тенденции к улучшению показателей во всех группах, однако выявленные ранее соотношения сохранялись. Полное восстановление поля зрения наблюдалось у 28 (93,3%) пациентов, которым выполнялось

интрасклеральное пломбирование, достоверно значимо (p<0,05) чаще, чем в контрольной группе с применением эписклерального пломбирования, где полное восстановление поля зрения по данным периметрии было выявлено у 22 (73,3%) пациентов. Доли пациентов с выпадением периферии поля зрения на 10-15° составили в основной группе 6,6%, тогда как в контрольной группе значение этого показателя было достоверно выше (p<0,05) – 20%. Доля пациентов с выпадением периферии на 15-30°, как и в предыдущий срок была минимальной и наблюдалась только в контрольной группе – 6,6% (табл. 17).

Таблица 17 – Результаты периметрии через 6 месяцев после операции (n=60)

Объем поля зрения	Основная группа (ИСП) n=30		Контрольная группа (ЭСП) n=30	
	абс.	%	абс.	%
Полное восстановление поля зрения	28**	93,3%	22	73,3%
Выпадение периферии поля зрения на 10-15°	2**	6,6%	6	20%
Выпадение периферии поля зрения на 15-30°	-	-	2	6,6%
Всего	30	100%	30	100%

**Различия достоверны (при p <0,05) по критерию Манна-Уитни по сравнению с соответствующим значением в группе ЭСП.

Таким образом, сравнительный анализ анатомо-функциональных результатов хирургического лечения локальных отслоек сетчатки показал, что динамика высоты вала вдавления в основной группе (ИСП) обусловлена постепенной резорбцией введенного вискоэластика, в то время как силиконовая пломба постоянна в размерах и объеме; по мере резорбции вискоэластика и, как результат, уплощения вала вдавления, в сроки наблюдения 3 и 6 месяцев отмечаются достоверные различия по показателям цилиндрического компонента рефракции, тогда как в период наблюдения 1 месяц показатель цилиндрического компонента в обеих группах практически идентичен. В период наблюдения до 1 месяца в обеих группах отсутствовали статистически

значимые различия послеоперационных значений сферического компонента рефракции. В сроки наблюдения 3 и 6 месяцев отмечалось статистически значимое увеличение средних значений сферического компонента рефракции в контрольной группе по сравнению с основной группой. Это различие сохранялось на протяжении всего периода наблюдения, что ещё раз подтверждает преимущество технологии интрасклерального пломбирования с резорбируемым вискоэластиком. Кроме того, представленные данные дают возможность сделать вывод о том, что статистически значимое повышение МКОЗ в сравнении с дооперационными значениями наблюдается в обеих группах ($p < 0,001$), хирургическое лечение имело положительный эффект, выразившийся в существенном увеличении МКОЗ в послеоперационном периоде во всех группах пациентов на всех сроках наблюдения. Имеющиеся различия в послеоперационных показателях периметрии в сравниваемых группах в отдалённом периоде можно объяснить наличием постоянного вала вдавления, ограничивающего поле зрение, у пациентов контрольной группы. В то же время у пациентов основной группы наблюдается резорбция вискоэластика с уменьшение высоты вала вдавления и, как следствие, восстановление поля зрения до нормальных границ.

4.2. Анализ частоты и характера послеоперационных осложнений

Целью данного раздела стал анализ течения раннего (до 1 месяца) послеоперационного периода и проведение сравнительного анализа частоты и характера специфических и неспецифических послеоперационных осложнений в различные сроки наблюдения.

4.2.1. Течение раннего послеоперационного периода

Ранний послеоперационный период составил от 1 до 14 дней. В эти сроки у пациентов основной группы не наблюдалось каких-либо послеоперационных осложнений.

На 1-е сутки после операции у большинства пациентов обеих групп (83,3%) наблюдалось незначительное субконъюнктивальное кровоизлияние в месте наложения шва на конъюнктиву. Ярко выраженный вал вдавления наблюдался у всех пациентов основной и контрольной групп, во всех случаях ретинальные разрывы были заблокированы и находились на валу вдавления. У 21 пациента (70%) основной группы (ИСП) сохранялась отслойка сетчатки прежних размеров по протяженности, но наблюдалось её незначительное уплощение, у 9 пациентов (30%) на 1-е сутки сетчатка прилегла полностью; в контрольной группе этот показатель составлял 20 (66,6%) и 10 (33,3%) пациентов соответственно. Всем пациентам с сохраняющейся отслойкой сетчатки было рекомендовано ограничение физической активности и прием диуретического препарата.

На 3-и сутки полное прилегание сетчатки было отмечено у 17 пациентов (56,6%) основной группы, у оставшихся 13 человек (43,3%) по данным В-сканирования наблюдалась положительная динамика по протяженности и высоте отслойки сетчатки, с сохранением вала вдавления. В контрольной группе на 3-и сутки после операции отслойка сетчатки сохранялась у 10 пациентов (33,3%), полное прилегание отслоенной сетчатки было отмечено у 20 пациентов. Ретинальные разрывы были блокированы во всех случаях.

К 7-10-м суткам в обеих группах оперированный глаз был полностью спокоен, субконъюнктивальные геморрагии практически отсутствовали у 28 (93,3%) пациентов. По данным В-сканирования и непрямой офтальмоскопии, прилегание сетчатки наблюдалось у всех пациентов, ретинальный разрыв блокирован и находится на валу вдавления.

На 10-14-е сутки после проведенной операции всем пациентам обеих групп проводилась отграничительная лазеркоагуляция сетчатки по стандартным параметрам вокруг вала вдавления в шахматном порядке в 2-3 ряда.

4.2.2. Сравнительный анализ частоты и характера специфических и неспецифических послеоперационных осложнений

Для технологий эписклерального и интрасклерального пломбирования в лечении регматогенных отслоек сетчатки характерны как неспецифические осложнения, например, рецидив отслойки сетчатки, так и специфические – чувство инородного тела, диплопия, птоз верхнего века.

Оценка частоты рецидивов отслойки сетчатки, наблюдаемых в раннем (до 1 месяца) послеоперационном периоде, показала, что в основной группе (ИСП) их выявлено 3 случая (10%). Один случай был обусловлен образованием нового разрыва и 2 случая – разблокировкой уже имеющего ретинального разрыва. В контрольной группе (ЭСП) наблюдался 1 (3,3%) случай рецидива отслойки сетчатки, обусловленный образованием нового разрыва. В дальнейшем, при анализе частоты поздних рецидивов отслойки сетчатки было обнаружено, что в основной группе (ИСП) через 2 месяца после операции наблюдался 1 (3,3%) случай рецидива отслойки, обусловленный образованием нового разрыва. В контрольной группе (ЭСП) через 3 месяца наблюдалось 2 (6,7%) случая рецидива, вызванных также новыми ретинальными разрывами.

Таблица 18 – Частота рецидивов отслойки сетчатки в зависимости от сроков после операции

Сроки наблюдения	Основная группа (ИСП) n=30		Контрольная группа (ЭСП) n=30	
	абс.	%	абс.	%
До 1 месяца	3**	10%	1	3,3%
2 месяца	1	3,3%	-	-
3 месяца	-	-	2*	6,7%
6 месяца	-	-	-	-
1 год	-	-	-	-

*Различия достоверны (при p <0,05) по критерию Манна-Уитни по сравнению с соответствующим значением в группе ИСП.

**Различия достоверны (при p <0,05) по критерию Манна-Уитни по сравнению с соответствующим значением в группе ЭСП.

Частота рецидивов отслойки сетчатки в основной группе (ИСП) составила 4 случая (13,3 %), в контрольной группе (ЭСП) – 3 случая (10 %), статистически значимых отличий показателя не было выявлено.

Сравнение частоты специфических осложнений в раннем (до 1 мес.) послеоперационном периоде показало, что наиболее частым осложнением является диплопия, которая встречалась у 12 (40%) пациентов основной группы и у 18 (60%) пациентов контрольной группы. Чувство инородного тела наблюдалось у 8 (26,7) и 2 (40%) пациентов в основной и контрольной группах соответственно. Птоз верхнего века встречался достаточно редко – по 1 случаю (3,3%) в каждой группе (табл. 19).

Таблица 19 – Ранние послеоперационные осложнения (n=60)

Осложнения	Основная группа (ИСП) n=30		Контрольная группа (ЭСП) n=30	
	абс.	%	абс.	%
Диплопия	12**	40%	18	60%
Чувство инородного тела	8**	26,7%	12	40%
Птоз верхнего века	1*	3,3%	1	3,3%

*Статистически достоверные различия не обнаружены (p>0,05) по критерию Манна-Уитни по сравнению с соответствующим значением в группе ЭСП.

**Различия достоверны (при p<0,05) по критерию Манна-Уитни по сравнению с соответствующим значением в группе ЭСП.

Анализ послеоперационных осложнений через 3 месяца показал, что в основной группе (ИСП) пациенты практически не отмечали чувства инородного тела – 2 случая (6,7%), а такие осложнения, как диплопия и птоз верхнего века имели приходящий характер и к указанному сроку полностью купировались. В контрольной группе (ЭСП) у пациентов сохранялись жалобы на диплопию – 3 (10%) случая, чувство инородного тела беспокоило 5 (16,7%) пациентов, в одном случае по-прежнему сохранялся птоз верхнего века (табл. 20).

Таблица 20 – Послеоперационные осложнения через 3 месяца (n=60)

Осложнения	Основная группа (ИСП) n=30		Контрольная группа (ЭСП) n=30	
	абс.	%	абс.	%
Диплопия	-	-	3*	10%
Чувство инородного тела	2	6,7%	5**	16,7%
Птоз верхнего века	-	-	1*	3,3%

*Статистически достоверные различия не обнаружены (p>0,05) по критерию Манна-Уитни по сравнению с соответствующим значением в группе ЭСП.

**Различия достоверны (при p<0,05) по критерию Манна-Уитни по сравнению с соответствующим значением в группе ЭСП.

Таким образом, течение раннего (до 1 месяца) послеоперационного периода не имеет зависимости от технологии лечения локальной регматогенной отслойки сетчатки. В целом, оценка частоты рецидивов отслойки сетчатки показала, что значение этого показателя было больше в основной группе, статистически значимых отличий показателя не было выявлено. В раннем послеоперационном периоде частота возникновения диплопии и чувства инородного тела была достоверно ниже в основной группе (ИСП), тогда как в период наблюдения 3 месяца сравнение частоты встречаемости специфических осложнений показало отсутствие достоверных различий между группами.

4.3. Определение показаний и противопоказаний к проведению интрасклерального пломбирования с использованием вискоэластика

На основании результатов проведенного исследования и анализа интра- и послеоперационных осложнений, сформулированы показания и противопоказания к применению разработанной технологии лечения.

Показания:

- «свежая» (до 1 месяца) локальная регматогенная отслойка сетчатки;

- протяженность отслойки сетчатки – до 3 часовых меридианов;
- высота отслойки сетчатки по данным ультразвукового В-сканирования – до 6 мм;
- размер ретинального разрыва – до 4 ДД по ширине и протяженности;
- аксиальная длина глаза – не более 26 мм.

Противопоказания к применению разработанной технологии лечения:

Относительные:

- низкая острота зрения (ниже 0,6);
- отслойка сетчатки с захватом макулярной области, тотальная отслойка сетчатки, рецидив ранее оперированной отслойки сетчатки;
- отслойка сетчатки травматического генеза;
- снижение прозрачности оптических сред глаза;
- отсутствие понимания пациентом и его родственниками сути предстоящего лечения, ожидаемых результатов лечения и возможных рисков осложнений.

Абсолютные:

- необнаруженные ретинальные разрывы;
- тяжелые соматические заболевания;
- субатрофия глазного яблока;
- атрофия зрительного нерва;
- воспалительные заболевания глаз в стадии обострения, увеиты любой этиологии;
- истончения склеры любой этиологии.

Таким образом, применение разработанной технологии интрасклерального пломбирования с использованием вискоэластика согласно вышеуказанным показаниям позволяет существенно снизить вероятность интра- и послеоперационных осложнений, а также значительно сократить реабилитационный период.

4.4. Клинические примеры

В данном разделе приведены клинические примеры пациентов основной группы (ИСП), прооперированных по разработанной технологии.

Клинический пример 1. Пациент С., 58 лет, обратился в МНТК «Микрохирургия глаза» им. акад. С.Н. Федорова с жалобами на ощущение «завесы» в поле зрения правого глаза, появившейся 3 недели назад. В результате обследования установлен диагноз: миопия средней степени обоих глаз, регматогенная отслойка сетчатки правого глаза. Объективно: OD – глаз спокоен, роговица прозрачная, радужка субатрофичная, начальные помутнения в кортикальных слоях хрусталика, диск зрительного нерва – бледно-розовый, границы четкие, отслойка сетчатки в нижне-наружном отделе и разрывом на 7 часах, с диаметром разрыва – 4 мм; высота отслоенной сетчатки – 1,91 мм, протяженность – 5,5 мм. Острота зрения 0,08 sph -4,5 дптр = 0,9. Аксиальная длина глаза – 26,06 мм (рис. 15а, 16а, 17а).

Проведено хирургическое лечение отслойки сетчатки по вышеописанной технологии. На 1-е сутки после операции у пациента С. высота вала вдавления составила 3,19 мм. Острота зрения 0,08 sph -4,5 дптр cyl -0,5 дптр ax 60^0 = 0,9. На 7-е сутки выполнена ограничительная лазеркоагуляция сетчатки. Контрольный осмотр на 30-е сутки показал, что острота зрения 0,1 sph -4,5дптр = 0,9; вал вдавления практически отсутствует, по данным В-сканирования высота вала вдавления равна 0,16-0,46 мм.

Клинический пример 2. Пациент Р., 35 лет, обратился с жалобами на плавающие помутнения перед правым глазом; установлен диагноз: OD Миопия слабой степени, регматогенная отслойка сетчатки. Объективно: OD – глаз спокоен, роговица прозрачная, радужка субатрофичная, начальные помутнения в кортикальных слоях хрусталика, диск зрительного нерва – бледно-розовый, границы четкие. Отслойка сетчатки в нижнем отделе, разрыв на 6 часах диаметром 3 мм. Острота зрения 0,2 sph -1,5 = 1,0. Аксиальная длина глаза – 25,9 мм (рис. 15б, 16б, 17б).


а

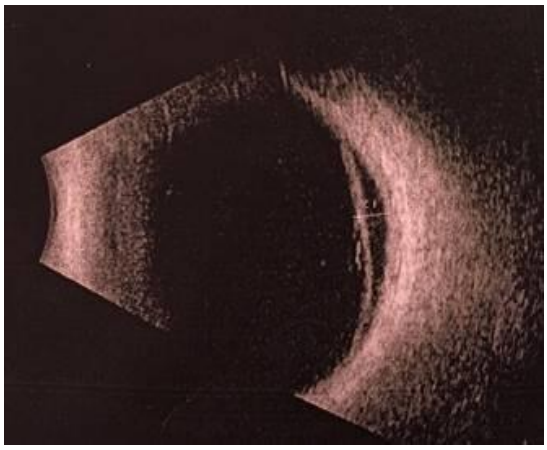
б

Рисунок 15 – УЗ-изображение отслоенной сетчатки:

а) пациента С., высота отслоенной сетчатки – 1,91 мм, протяженность – 5,5 мм;

б) пациент Р., высота отслоенной сетчатки – 1,8 мм, протяженность – 4,2 мм

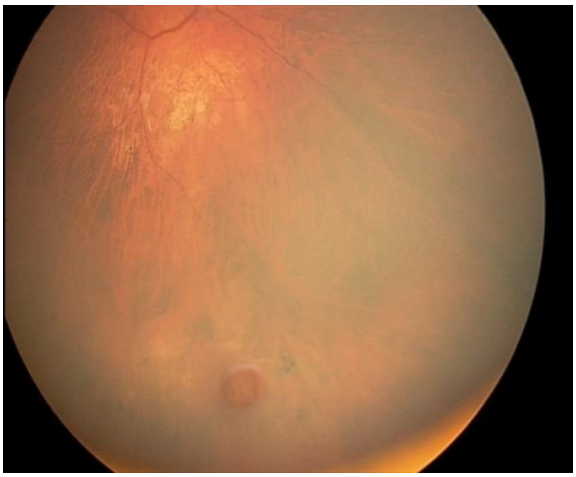
а

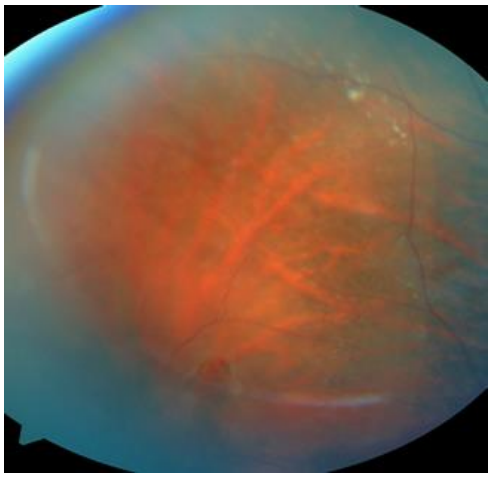
б

Рисунок 16 – Фундус-фото зоны ретинального разрыва до операции:

а) пациента С. – разрыв на 7 часах с диаметром 4 мм;

б) пациента Р. – разрыв на 6 часах, с диаметром – 3 мм.

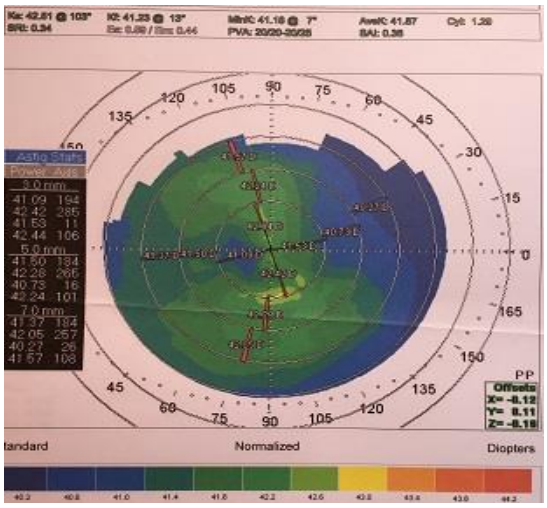

а

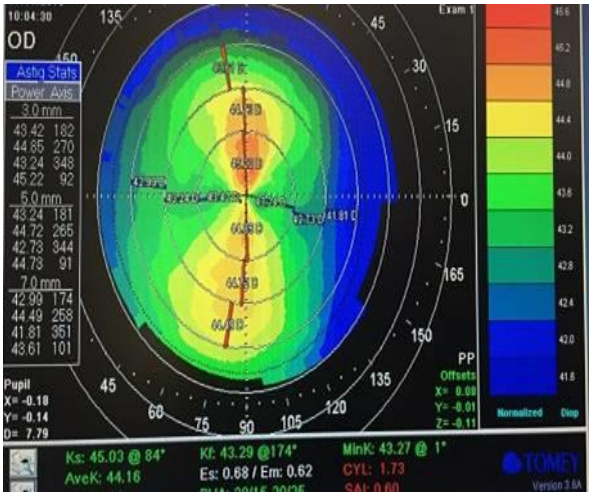

б

Рисунок 17 – Кератотопограмма до операции:

а) пациента С., острота зрения 0,08 sph -4,5 дптр = 0,9.

б) пациента Р., острота зрения 0,2 sph -1,5 = 1,0

На 1-е сутки после выполненной операции интрасклерального пломбирования высота вала вдавления составила 2,2 мм. Острота зрения 0,2 sph -1,5 cyl -0,5= 1,0 (рис. 18-20).

Через 7 дней выполнена периферическая отграничительная лазеркоагуляция сетчатки.

На 30-е сутки проведен контрольный осмотр. Острота зрения 0,2 sph -1,5 = 1,0. Вал вдавления практически отсутствует, по данным В-скана высота вала вдавления составил 0,2 мм. Сетчатка прилежит, вокруг разрыва и по краю вала вдавления хориоретинальные очаги с выраженной пигментацией после лазеркоагуляции сетчатки. В результате проведенного хирургического лечения достигнуто стабильное прилегание отслоенной сетчатки (рис. 21-23).

В сроки наблюдения 2 года в обоих клинических примерах сетчатка прилежит на всем протяжении.

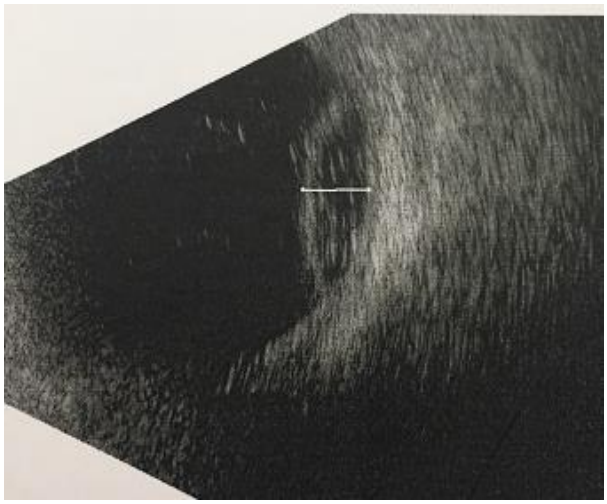

а

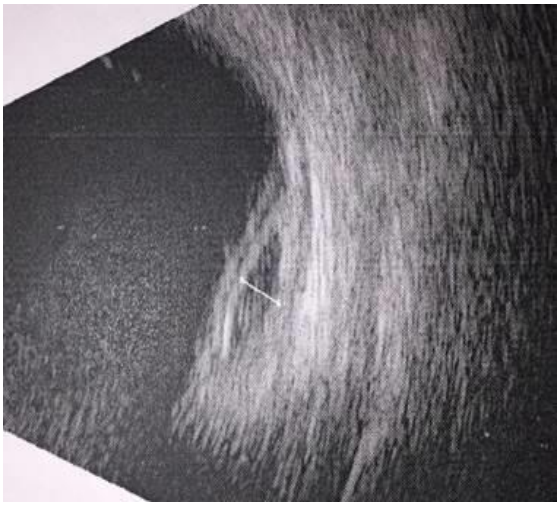

б

Рисунок 18 – УЗ-изображение на 1-е сутки после операции:

а) пациента С., высота вала вдавления – 3,19 мм;

б) пациента Р., высота вала вдавления – 2,2 мм

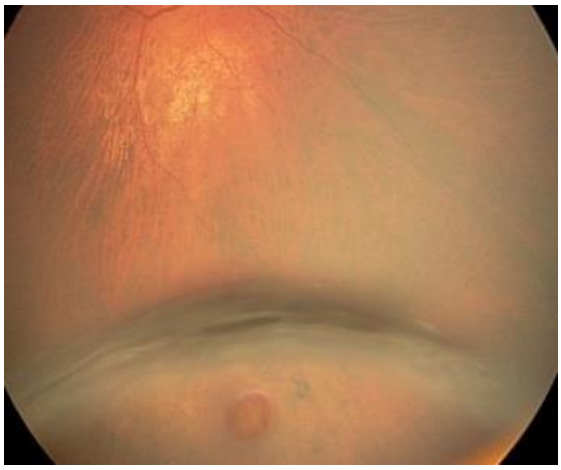

а

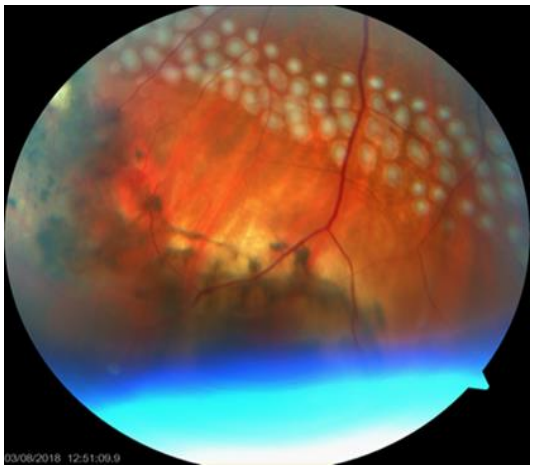

б

Рисунок 19 – Фундус-фото зоны ретинального разрыва и вала вдавления в раннем послеоперационном периоде:

а) пациента С. на 1-е сутки, разрыв на валу вдавления, блокирован;

б) пациента Р. на 7-е сутки, очаги ограничительной лазеркоагуляции сетчатки

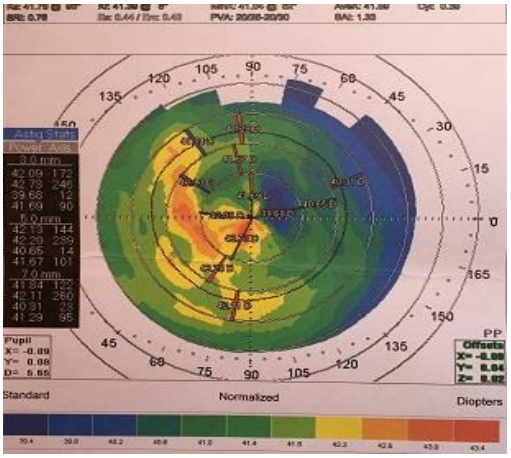

а

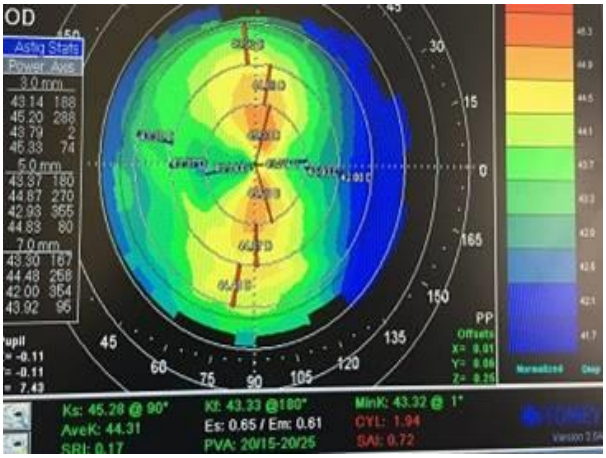

б

Рисунок 20 – Кератотопограмма на 1-е сутки после операции:
а) пациента С., острота зрения 0,08 sph -4,5дптр cyl -0,5дптр ax 60^0 = 0,9;
б) пациента Р., острота зрения 0,2 sph -1,5 cyl -0,5= 1,0

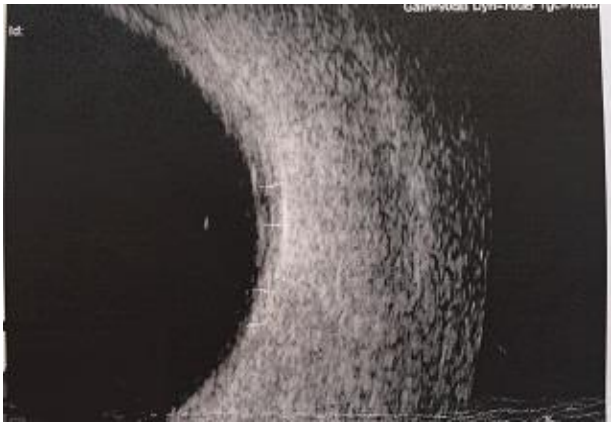

а

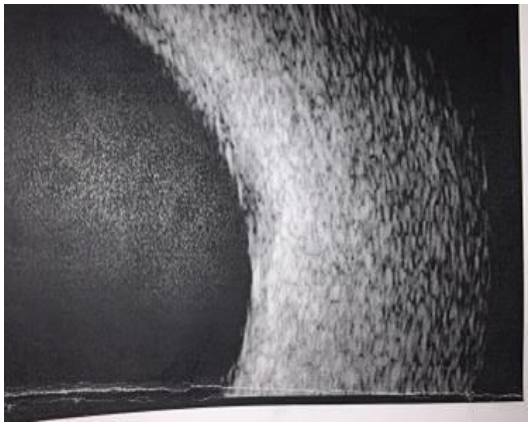

б

Рисунок 21 – УЗ-изображение на 30-е сутки:
а) пациента С., вал вдавления составляет 0,4 мм;
б) пациента Р., вал вдавления определяется на высоте 0,2 мм

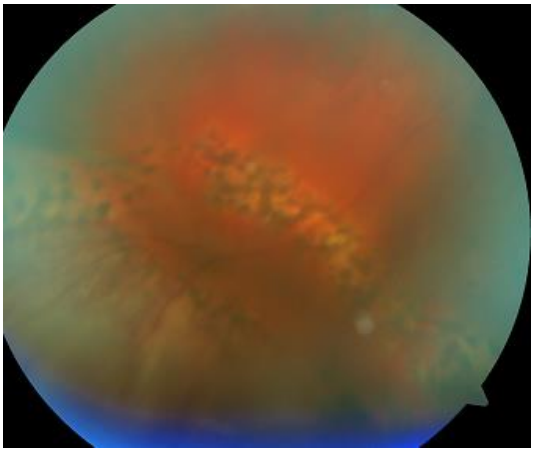

а

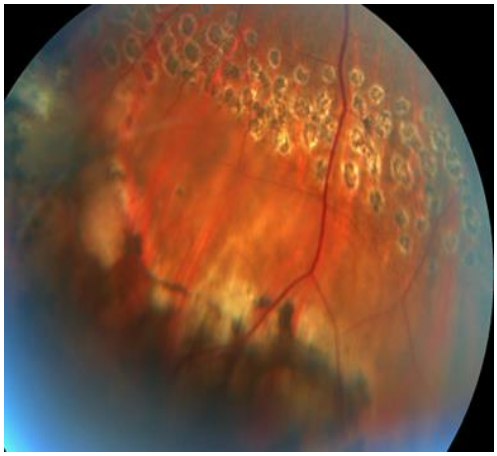

б

Рисунок 22 – Фундус-фото глазного дна на 30-е сутки после операции:
а) пациента С., видны очаги ЛКС вокруг вала вдавления;
б) пациента Р., видны очаги ЛКС вокруг вала вдавления и вокруг разрыва

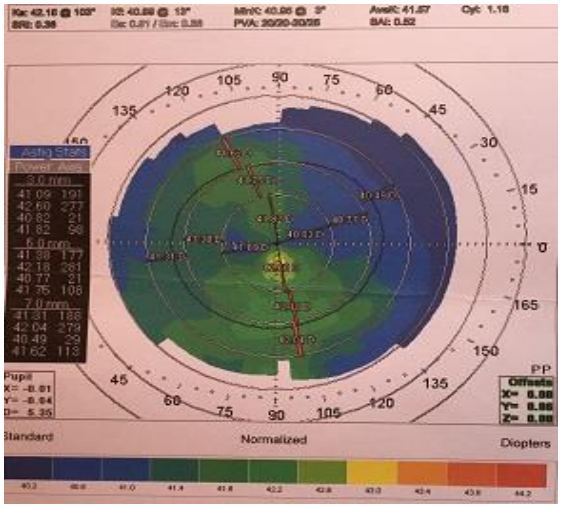

а

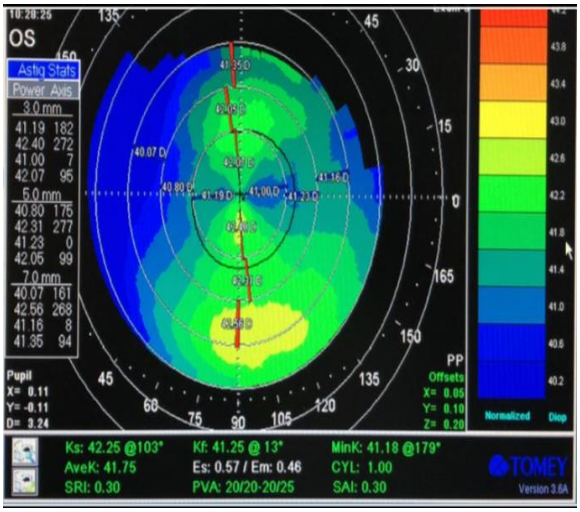

б

Рисунок 23 – Кератотопограмма на 30-е сутки после операции:

а) пациента С., острота зрения 0,1 sph -4,5дптр = 0,9;

б) пациента Р., острота зрения 0,2 sph -1,5 = 1,0.

Клинические примеры демонстрируют высокую эффективность технологии интрасклерального пломбирования с введением вискоэластика в лечении локальных регматогенных отслоек сетчатки: создание адекватного (по высоте и протяженности) вала вдавления позволяет заблокировать ретинальный разрыв, последующая отграничительная лазеркоагуляция сетчатки обеспечивает создание хориоретинальной спайки и существенно снижает риск развития рецидивов отслойки сетчатки, а индуцированный астигматизм, вызванный деформацией глазного яблока за счет вала вдавления, полностью разрешается в течение 1 месяца.

ЗАКЛЮЧЕНИЕ

Распространенность регматогенной отслойки сетчатки в настоящее время составляет 8,9-24,4 случаев на 100 тыс. населения, двухсторонняя отслойка сетчатки встречается в 5-30% случаев. Около 80% пациентов с данной патологией – люди молодого трудоспособного возраста [1, 10, 11]. Вне зависимости от этиологии возникновения отслойки сетчатки и степени ее тяжести, связанные с этим патологические изменения без немедленного хирургического лечения приводят к стойкой и необратимой утрате зрительных функций, что значительно ухудшает качество жизни пациентов.

В настоящее время существует множество различных хирургических методик для лечения регматогенных отслоек сетчатки [16]. Эписклеральное пломбирование долгое время считалось единственным способом патогенетического лечения регматогенной отслойки сетчатки и с успехом применялось во всем мире. Но с развитием хирургического оборудования, аппаратуры для выполнения эндовитреальных операций, широкоугольных систем визуализации, в настоящее время наибольшую популярность приобрела методика витрэктомии с использованием заменителей стекловидного тела. В то же время, в ряде исследований доказана сопоставимость результатов лечения отслойки сетчатки методами витркэтомии и эписклерального пломбирования, кроме того, витркэтомия сопряжена с рядом послеоперационных осложнений, таких как помутнение хрусталика и рефракционные нарушения [7]. В последние годы все чаще говорят об определении строгих показаний к витрэктомии и эписклеральному пломбированию, рекомендуя последнее только в случаях локальных неосложненных регматогенных отслоек сетчатки [44, 45, 52].

Несмотря на большой опыт применения эписклерального пломбирования, следует отметить, что до сих пор не существует достаточно эффективных материалов для изготовления и фиксации эписклеральных пломб. При этом установлено, что именно от выбора материала для пломбирования

зависит функциональный результат лечения регматогенной отслойки сетчатки [12, 76-80, 123].

В связи с этим особую актуальность приобретают поиск и обоснование новых подходов и материалов в хирургическом лечении локальной регматогенной отслойки сетчатки методом эписклерального пломбирования.

В настоящее время силиконовые пломбы считаются материалом выбора из-за высокой биосовместимости, химической инертности и долгосрочной стабильности [76-80]. Но даже при полном соблюдении операционной техники и грамотном подходе к выбору конструкции имплантата, частота неблагоприятных реакций достаточно высока [154, 175-180].

Гидрогели, активно применяемые в 80-х гг., на которые возлагали большие надежды, представляли собой идеальное сочетание прочности твердых силиконовых имплантатов и гибкости желеобразных материалов. Но долгосрочные наблюдения показали тяжелые осложнения, вызванные чрезмерным набуханием гидрогелевой пломбы [127, 129, 141].

В целом, общим недостатком большинства существующих методик эписклерального пломбирования является постоянное нахождения имплантата на поверхности глазного яблока, его деформация и, как результат, высокий риск эрозий и протрузий склеры, миграции имплантата, диплопии, миопизации и появление неправильного астигматизма [56, 63, 85, 87, 101, 111, 144, 151, 169, 183, 190].

Новый виток развития эписклеральная хирургия получила после начала использования временных материалов для пломбирования. На основе инъекций в супрахориоидальное пространство вводили воздух, газо-воздушные смеси и гиалуронат натрия [14, 19, 51, 150, 160, 211]. Хорошие анатомические и функциональные результаты применения данных методик представляют научный и практический интерес в их дальнейшем использовании, но на сегодняшний день не решенным остается вопрос контроля формы, размера и времени резорбции вводимого вещества.

В связи с вышеизложенным, целью настоящей работы являлась разработка технологии интрасклерального пломбирования с использованием вискоэластика и оценка её эффективности при лечении локальной регматогенной отслойки сетчатки.

Для выполнения поставленной цели необходимо было решить следующие задачи:

- разработать математическую модель для расчета оптимальных параметров выполнения интрасклерального пломбирования, включающую расчет размера формируемого интрасклерального кармана и расчет объема вводимого вискоэластика;

- разработать хирургическую технологию интрасклерального пломбирования с использованием гелеобразного вещества – вискоэластика;

- для снижения интра- и послеоперационных осложнений необходимо было разработать новый инструментарий для формирования склерального туннеля - микроинвазивный шпатель для расслаивания склеры;

- на основании сравнительного анализа клинико-анатомических результатов лечения провести оценку эффективности и безопасности технологии интрасклерального пломбирования с использованием вискоэластика, определить частоту и характер ранних и поздних послеоперационных осложнений при использовании методики интрасклерального пломбирования;

- сформулировать показания и противопоказания к выполнению технологии интрасклерального пломбирования с введением вискоэластика в лечении локальных регматогенных отслоек сетчатки.

На первом этапе была разработана новая методика интрасклерального пломбирования с использованием вискоэластика (патент РФ на изобретение № 2630033, с приоритетом от 17.11.2016 г.). После выделения и обработки операционного поля и проведения акинезии по общепринятой схеме, выполнялся разрез и производилась отсепаровка конъюнктивы параллельно

лимбу длиной 7-10 мм в полусфере, соответствующей локальной отслойке сетчатки.

В зависимости от расположения и размера ретинального разрыва, выделяли соответствующие сегменту одну или две прямые мышцы глаза с фиксацией на швы-держалки. Для успешного проведения операции и хорошего послеоперационного результата необходима точная локализация ретинального разрыва. Разрыв был локализован при помощи вдавления кончиком пинцета под контролем офтальмоскопии через бесконтактную линзу 120 дптр, далее зону разрыва отмечали маркером. При большом размере ретинального разрыва маркером отмечались его границы и края отслоенной сетчатки. С помощью микрохирургического лезвия был выполнен склеральный разрез длиной около 3 мм, отступая на 4-5 мм от зоны проекции ретинального разрыва концентрично лимбу на 2/3 глубины склеры.

Расслаивание склеры производилось с помощью разработанного специального плоского шпателя с режущими поверхностями. Шпателем формировался прямоугольный интрасклеральный туннель, размер которого зависел от размеров ретинального разрыва и рассчитывался заранее по формуле.

Дальнейшее введение имплантата осуществлялось в сформированный интрасклеральный туннель через канюлю при помощи специальной системы под давлением, объем вводимого материала зависел от нескольких показателей: размера ретинального разрыва, высоты отслоенной сетчатки, от физических свойств материала и биомеханических свойств склеры, и также рассчитывался по формуле. Средний объем вводимого гидрогелевого имплантата составлял 0,8 мл. После затягивания крестообразного шва на краях склерального разреза, конъюнктива ушивалась непрерывным швом.

Среди попыток создания временного вала вдавления следует отметить применение баллонирования и резорбируемых веществ, введенных супрахориоидально [19, 160]. Данные манипуляции являлись достаточно эффективными, но в ряде случаев имели ограничения по применению

(расположение ретинального разрыва), вероятность миграции баллона или пломбы и высокий риск послеоперационных осложнений.

Преимуществом же вводимого вискоэластика явилась простота применения, а также техническая возможность создания временного, необходимого по высоте и ширине вала вдавления, достаточного для блокировки ретинального разрыва. Для точного расчета объема вискоэластика была разработана математическая модель, учитывающая биофизические свойства склеры, размеры ретинального разрыва и время резорбции вискоэластика. Кроме того, вышеуказанная математическая модель учитывала возможное повышение уровня ВГД и определяла безопасный объем вводимого вискоэластика: объем гелеобразного вискоэластика должен быть минимальным, необходимым для фиксирования сетчатки в зоне разрыва за счет радиальных напряжений, индуцированных внутриглазным давлением и давлением в туннеле, прижимающих края разрыва с обеих сторон.

Для обеспечения формирования интрасклерального туннеля заданного размера, снижения риска интраоперационных осложнений, таких как перфорация склеры и сосудистой оболочки, а также для сокращения времени и технического упрощения операции, был разработан микрохирургический инструмент для расслаивания склеры. Его особенностью являлось то, что рабочая часть имела изгиб, радиус кривизны которого равен радиусу кривизны глазного яблока, а все боковые поверхности имели режущую кромку (патент на полезную модель РФ № 181749, с приоритетом от 15.02.2018 г.).

Клинические исследования базировались на анализе до- и после-операционных клинико-функциональных результатов хирургического лечения 60 пациентов (60 глаз) в возрасте от 19 до 67 лет с локальной регматогенной отслойкой сетчатки до и после проведения различных хирургических вмешательств. Применялось два метода хирургического лечения локальной регматогенной отслойки сетчатки, в соответствии с которыми все пациенты были разделены на две сопоставимые группы. Срок наблюдения – 1 год.

В основную группу вошли 30 пациентов (30 глаз), прооперированные по методике интрасклерального пломбирования с введением вискоэластика.

Контрольную группу составили 30 пациентов (30 глаз), прооперированные по стандартной методике эписклерального пломбирования с использованием силиконовой губки.

При отборе пациентов для оперативного лечения особое внимание уделялось давности отслойки сетчатки (не более 1 месяца), ее протяженности (не более 3 часовых меридианов), высоте отслойки сетчатки не более 6 мм, прозрачности оптических сред, а также исключению другой офтальмологической патологии (хронический увеит, диабетическая ретинопатия, посттравматическая ретинопатия) как возможных причин отслойки сетчатки.

Всем пациентам до операции и в различные сроки после хирургического вмешательства проводились офтальмологические обследования, включающие стандартные методики и специальные, такие как кератотопография и цифровая фоторегистрация глазного дна.

Анализ результатов клинико-функциональных методов обследования до операции позволил сделать следующие заключения.

Исследование динамики МКОЗ у пациентов основной группы показало, что острота зрения до операции 0,6-0,7 наблюдалась у 8 (26,7%) пациентов, от 0,8 до 0,9 – у 12 (40%) пациентов, 1,0 – у 10 (30%) пациентов. Аналогические результаты МКОЗ наблюдались в контрольной группе, где МКОЗ 0,6-0,7 встречалась у 7 (23,3%) пациентов, от 0,8 до 0,9 – у 12 (40%) пациентов, максимальный показатель 1,0 – у 11 пациентов (36,6%) пациентов.

Основная локализация отслоек сетчатки в группе пациентов с интрасклеральным пломбированием была следующая: в верхне-наружном сегменте – 11 глаз (36,6%), в нижне-наружном сегменте – 10 (30%), в верхне-внутреннем сегменте – 8 глаз (26,7%), в нижне-внутреннем сегменте – 1 случай (3,3%). Все ретинальные разрывы были дырчатые, в виде округлого или овального дефекта. В контрольной группе отслойка сетчатки чаще всего

встречалась в верхне-наружном сегменте – 12 глаз (40%), в нижне-наружном сегменте – 11 (36,6%), в верхне-внутреннем сегменте – 7 глаза (23,3%). Форма разрывов сетчатки так же была круглой или овальной.

По данным ультразвукового В-сканирования, высота отслойки сетчатки в основной группе (ИСП) варьировала от 1,5 до 5,9 мм, среднее значение высоты отслойки сетчатки составило 3,65 ± 1,3 мм. Высота отслойки сетчатки в контрольной группе (ЭСП) – от 1,7 до 6,0 мм, среднее значение высоты отслойки сетчатки составило 3,91 ± 1,1 мм. Уровень внутриглазного давления у пациентов основной группы варьировал от 13 до 22 мм рт. ст., среднее значение – 19,06 ± 2,6, у пациентов контрольной группы значения ВГД составляли от 11 до 21 мм рт. ст., среднее значение – 18,26 ± 2,6. Предоперационные данные всех пациентов по клиническим характеристикам в обеих группах были сопоставимы.

Всем пациентам до и после операции в сроки 1, 3, 6 и 12 месяцев проводили полное офтальмологическое обследование, включающее стандартные и специальные методы. Период наблюдения составил 12 месяцев.

Для анализа эффективности предложенной методики интрасклерального пломбирования с введением вискоэластика использовались данные объективного обследования в раннем (до 1 месяца) и отдаленном (через 1 год) периодах после операции, что позволило судить об анатомическом и функциональном результатах лечения регматогенной локальной отслойки сетчатки.

В результате предложенного метода интрасклерального пломбирования с введением вискоэластика в основной группе через 1 месяц после оперативного вмешательства МКОЗ от 0,6 до 0,7 одинаково часто встречалась у пациентов обеих групп и наблюдалась у 9 (30%) пациентов в каждой группе. МКОЗ от 0,8 до 0,9 также одинаково часто наблюдалась в обеих группах: у 12 (40%) пациентов каждой группы. Средние значения МКОЗ повысились у пациентов обеих групп и составили 0,8 ± 0,35 в основной группе и 0,78 ± 0,2 – у

пациентов контрольной группы, существенных межгрупповых различий выявлено не было.

Исследование МКОЗ через 3 месяца после операции показало, что острота зрения от 0,6 до 0,7 наблюдалась у 5 (16,7%) пациентов основной группы и у 8 (26,7%) пациентов контрольной группы. В основной группе МКОЗ от 0,8 до 0,9 встречалась у 10 (33,3%) пациентов, в контрольной группе – у 14 (46,7%) пациентов. МКОЗ 1,0 в основной группе наблюдалась у 15 (50%) пациентов, тогда как в контрольной группе этот показатель был существенно ниже и составлял 8 (26,7%) пациентов. Спустя 3 месяца после операции отмечалось дальнейшее повышение среднего значения МКОЗ у пациентов основной и контрольной групп: 0,87±0,12 в основной группе, что выше показателя 0,8±0,22 в контрольной группе.

Анализ данных МКОЗ через 6 месяцев показал, что МКОЗ от 0,6 до 0,7 наблюдалась у 2 (6,7%) пациентов основной группы и у 1 (3,3%) пациента в контрольной группе. МКОЗ от 0,8 до 0,9 наблюдалась у 9 (30%) пациентов в основной группе, что реже, чем у пациентов контрольной группы – 11 (36,6%) случаев. МКОЗ 1,0 наблюдалась у 19 (63,3%) пациентов в основной группе, тогда как в контрольной группе этот показатель составлял 18 (60%) пациентов. Спустя 6 месяцев после проведенного хирургического лечения также наблюдалась тенденция к увеличению среднего показателя МКОЗ: он был по-прежнему выше в основной группе – 0,91±0,2, в контрольной составлял 0,81±0,37.

Повышение МКОЗ через 6 месяцев после операции в основной группе было связано, в первую очередь, с полной резорбцией введенного вискоэластика, уменьшением вала вдавления и, как результат, регрессом неправильного астигматизма и миопизации. При оценке скорости повышения остроты зрения после операции установлено, что улучшение остроты зрения наступает сразу после операции и продолжается в течение первых трех месяцев послеоперационного периода, далее острота зрения повышалась медленно и незначительно, но процесс может продолжаться до 1 года и более.

Наибольший интерес, по нашему мнению, представляет исследование динамики показателей сферического и цилиндрического компонентов рефракции. До оперативного лечения значения сферического компонента рефракции были сопоставимы в обеих группах и составляли -2,8 ± 1,1 дптр в основной группе и -2,6 ± 1,37 дптр – в контрольной группе. В раннем послеоперационном периоде (через 1 месяц) он увеличился в обеих группах и составлял в основной группе -3,9 ± 1,77 дптр, в контрольной группе – -4,1 ± 1,75. Через 3 месяца значение показателя сферического компонента рефракции постепенно уменьшалось, в основной группе он составил -3,1 ± 1,56 дптр, в контрольной группе этот показатель остался прежним – -4,1 ± 1,75 дптр. В отдаленном периоде (через 6 месяцев и 1 год) нами отмечено статистически достоверное повышение значения сферического компонента рефракции в контрольной группе, где показатель составлял -3,6 ± 1,44 дптр, тогда как в основной группе он практически равнялся дооперационному значению и составил -2,9 ± 1,03 дптр. Значение показателя сферического компонента рефракции через 1 год составило -2,7 ± 0,98 дптр в основной группе и -3,4 ± 1,3 – в контрольной группе.

В некоторых исследованиях также было отмечено, что в первую неделю после операции среднее значение сферического компонента рефракции у пациентов, прооперированных методом эписклерального пломбирования, статистически достоверно превышает дооперационный уровень. В дальнейшем отмечается тенденция к снижению степени миопии прооперированного глаза, однако исходный уровень не достигается [10, 87].

Необходимо отметить также динамику цилиндрического компонента рефракции. Значения этого показателя в основной и контрольной группах до операции были практически одинаковы и составили -0,39 ± 1,07 и -0,42 ± 1,42 дптр соответственно. Через 1 месяц после проведенной операции значения показателя цилиндрического компонента увеличились в обеих группах: -1,1 ± 1,35 дптр в основной группе и -1,2 ± 1,57 дптр – в контрольной группе. Через 3 месяца после операции в основной группе значение показателя

цилиндрического компонента уменьшилось и составило -0,6 ± 1,12 дптр, тогда как значение этого показателя в контрольной группе осталось практически неизменным – -1,0 ± 1,53 дптр. Анализ данных через 6 месяцев показал, что в основной группе значение показателя цилиндрической рефракции составило -0,43 ± 0,97 дптр и было близко к дооперационному значению, в контрольной группе этот показатель составил -0,9 ± 1,59 дптр. Через 1 год наблюдений значение цилиндрического компонента рефракции практически не изменилось и составило -0,37 ± 0,98 дптр в основной группе и -0,91 ± 1,34 дптр – в контрольной.

Усиление цилиндрического компонента рефракции также было подтверждено в исследовании Скляровой А.С. в 2015 году: у всех пациентов после операции классического локального пломбирования с использованием силиконовой пломбы. В течение 1 года после операции отмечалось постепенное снижение степени миопического астигматизма, различие с показателями до операции оставалось достоверным на протяжении всего периода наблюдения.

Сравнение данных периметрии в отдаленном послеоперационном периоде (через 6 месяцев) после хирургического лечения показало, что полное восстановление границ поля зрения наблюдалось у 93,3% пациентов в основной группе, что достоверно ($p<0,05$) чаще, чем в контрольной группе, где полное восстановление поля зрения по данным периметрии было выявлено у 73,3% пациентов. Доля пациентов с выпадением поля зрения на 10-15° составила в основной группе 6,6%, тогда как в контрольной группе значение этого показателя было достоверно выше ($p<0,05$) и составило 20%.

Таким образом, разработанная технология интрасклерального пломбирования с введением вискоэластика, в сравнении с общепринятой методикой эписклерального пломбирования, обеспечила положительные анатомические и функциональные результаты, повышение зрительных функций в ранние сроки после операции, позволила существенно снизить риск развития послеоперационных осложнений, таких как диплопия, чувство

инородного тела, птоз, а также сократить период зрительной реабилитации за счет регресса послеоперационного неправильного астигматизма и миопизации.

Анализ полученных данных позволил сделать следующее заключение: повышение зрительных функций в раннем послеоперационном периоде у пациентов обеих групп обусловлено анатомическим успехом лечения отслоенной сетчатки и не зависит от методики операции. В то же время очевидно повышение МКОЗ через 3 и 6 месяцев после операции и практически полное отсутствие индуцированного астигматизма у пациентов основной группы в отдаленном периоде наблюдения, что обусловлено резорбцией введенного вискоэластика и восстановлением дооперационных рефракционных показателей глаза. Сопоставимое количество рецидивов отслойки сетчатки в обеих группах позволяет сделать вывод о безопасности и эффективности предложенной методики, а снижение послеоперационных осложнений, таких как субъективное ощущение инородного тела, птоз и диплопия ускоряет период реабилитации и восстановления трудоспособности пациентов.

В целом, результаты проведенного исследования свидетельствовали о том, что разработанный и апробированный в клинической практике метод интрасклерального пломбирования с введением вискоэластика является высокоэффективным и безопасным, его применение позволило улучшить анатомические и функциональные результаты лечения пациентов с локальной регматогенной отслойкой сетчатки.

ВЫВОДЫ

1. Разработанная математическая модель для расчета оптимальных параметров выполнения интрасклерального пломбирования (размер интрасклерального кармана и объем вводимого вискоэластика) позволила рассчитать высоту вала вдавления, достаточного для блокировки ретинального разрыва и снизить возможный риск интраоперационных осложнений, а выбранный вискоэластик обеспечил создание оптимального вала вдавления.

2. Разработанный хирургический этап технологии интрасклерального пломбирования с введением вискоэластика является технически воспроизводимым и наиболее важным в успешном лечении «свежей» неосложненной регматогенной отслойки сетчатки, а дополнительно разработанный хирургический инструментарий для формирования интрасклерального кармана позволил проводить манипуляции дозированно, и создавать карман заранее заданного размера.

3. Восстановление исходной максимально корригированной остроты зрения после интрасклерального пломбирования с введением вискоэластика и после эписклерального пломбирования с подшиванием силиконовой пломбы в отдаленном периоде (через 6 месяцев после операции) было сопоставимо в обеих группах и составляло 0,91 ± 0,2 в основной и 0,81 ± 0,37 – в контрольной. Анализ распределения пациентов по уровню внутриглазного давления через 1 месяц после хирургического лечения локальной регматогенной отслойки сетчатки свидетельствовал о том, что ни у кого из пациентов обеих групп не было выявлено повышение офтальмотонуса более 25 мм рт. ст., а через 3 месяца после проведенной операции у пациентов основной группы в 1,5 раза чаще наблюдалась нормотония, чем у пациентов контрольной группы.

4. Применение интрасклерального пломбирования с введением вискоэластика позволило снизить частоту послеоперационных осложнений в раннем и отдаленном послеоперационных периодах (диплопия, чувство инородного тела, птоз верхнего века). Интрасклеральное пломбирование с

введением вискоэластика позволило уменьшить частоту отдаленных (до 3 месяца после операции) осложнений, таких как индицированный астигматизм и миопизация в 1,6 раза по сравнению со стандартной методикой эписклерального пломбирования, а поздних осложнений (до 6 месяцев после операции) в 2,1 раз по сравнению с группой пациентов, прооперированных по медике эписклерального пломбирования, что заметно сокращает период реабилитации пациентов, прооперированных по методике интрасклерального пломбирования с введением вискоэластика.

5. Сформулированные показания к проведению интрасклерального пломбирования с введением вискоэластика позволяют максимально снизить вероятность осложнений и значительно сократить реабилитационный период у молодых и трудоспособных пациентов с локальной регматогенной отслойкой сетчатки.

ПРАКТИЧЕСКИЕ РЕКОМЕНДАЦИИ

1. В качестве показаний к проведению интрасклерального пломбирования с введением вискоэластика целесообразно рассматривать:

- «свежую» локальную отслойку сетчатки с одним ретинальным разрывом (не более 4 диаметров диска зрительного нерва) или двумя маленькими (не более 1 диаметра диска зрительного нерва), находящимися на одной линии;

- протяженность отслоенной сетчатки не более 3 часовых меридианов;

- высота отслоенной сетчатки по данным В-сканирования не более 6 мм;

- отсутствие пролиферативной витреоретинопатии.

2. Для пациентов с локальной регматогенной отслойкой сетчатки перед проведением интрасклерального пломбирования с введением вискоэластика целесообразно провести измерение ретинального разрыва для расчета объема вискоэластика по предложенной в работе формуле, достаточного для формирования оптимального вала вдавления и блокирования ретинального разрыва, а также контроля офтальмотонуса.

3. Интрасклеральное пломбирование с введением вискоэластика следует выполнять по следующему алгоритму. После выполнения разреза и отсепаровки конъюнктивы и теноновой оболочки, выделяют прямые мышцы глаза и фиксируют их на швы-держалки. Производится локализация ретинального разрыва с помощью пинцета под контролем офтальмоскопии через бесконтактную линзу 120 дптр, далее зону разрыва отмечают маркером. С помощью микрохирургического лезвия выполняется склеральный разрез длиной 3 мм в зоне проекции ретинального разрыва концентрично лимбу на 2/3 глубины склеры. С помощью плоского шпателя проводится расслаивание склеры с формированием прямоугольного интрасклерального туннеля. Затем накладывается крестообразный провизорный шов нейлон 8-0 на края склерального разреза, дальнейшее введение имплантата осуществляется в сформированный интрасклеральный туннель через канюлю при помощи

специальной системы под давлением. После окончания введения вискоэластика осуществляется контроль положения и высоты вала вдавления под микроскопом. При полной блокировке ретинального разрыва и нахождения его краев на валу, введение вискоэластика прекращается. После затягивания крестообразного шва на краях склерального разреза, конъюнктива ушивается непрерывным швом.

4. У пациентов с локальной регматогенной отслойкой сетчатки после выполнения интрасклерального пломбирования с введением вискоэластика на 7-10-е сутки рекомендуется проведение отграничительной лазеркоагуляции сетчатки со следующими параметрами излучения: мощность – 120-240 мВт, диаметр пятна в фокусе – 200-300 мкм, экспозиция – 0,05-0,1 сек.

5. Методику интрасклерального пломбирования с введением вискоэластика следует рекомендовать пациентам при локальной неосложненной регматогенной отслойке сетчатки в качестве эффективного, микроинвазивного и легко воспроизводимого в клинике метода лечения.

СПИСОК СОКРАЩЕНИЙ

ВГД – внутриглазное давление

ДД – диаметр диска зрительного нерва

ИСП – интрасклеральное пломбирование

ЛКС – лазерная коагуляция сетчатки

МКОЗ – максимально корригированная острота зрения

ПВР – пролиферативная витреоретинопатия

РОС – регматогенная отслойка сетчатки

ЭСП – эписклеральное пломбирование

СПИСОК ЛИТЕРАТУРЫ

1. Аветисов, С.Э. Офтальмология: Национальное руководство / С.Э. Аветисов и др. – М.: ГЭОТАР-Медиа, 2008. – С. 17-26.

2. Алиев, А.Д. Опыт хирургии рецидивов отслойки сетчатки после эписклеральных вмешательств / А.Д. Алиев, Д.Н. Шарипова, А.Г. Алиев, М.Т. Микаилова // Офтальмол. ведомости. – 2014. – Т. 7, № 4. – С. 22-26.

3. Аль-Рашид, З.Ж. Изменения показателей качества жизни при оперативном лечении отслойки сетчатки / З.Ж. Аль-Рашид, А.В. Малышев, О.И. Лысенко // Офтальмол. ведомости. – 2014. – Т. 7, № 2. – С. 23-29.

4. Анкудинова, С.В. Изменения оптической системы глаза после витрэктомии / С.В. Анкудинова, Л.И. Балашевич // Катарактальная и рефракционная хирургия. – 2011. – Т. 11, № 2. – С. 24-26.

5. Антелава, Д.И. Первичная отслойка сетчатки / Д.И. Антелава, Н.Н. Пивоваров, А.А. Сафоян. – Тбилиси: Сабчота Сакартвело, 1986. – С. 137-145.

6. Багдасарова, Т.А. Хирургическое лечение регматогенной отслойки сетчатки современными отечественными пористыми имплантатами / Т.А. Багдасарова, Л.З. Хазен // Современные возможности в диагностике и лечении витреоретинальной патологии. - М., 2004. - С. 35-38.

7. Балашевич, Л.И. Рефракционная хирургия / Л.И. Балашевич. – СПб.: ПринтЛайн, 2002. – 285 с.

8. Большунов, А.В. Вопросы лазерной офтальмологии. – М.: Апрель, 2013. – 316 с.

9. Быков, В.П. Углеродные эксплантаты в склеропластической хирургии отслойки сетчатки / В.П. Быков, О.А. Киселева, О.Г. Давыдова // Съезд офтальмологов России, 7-й: Тез.докл. – М., 2000. – Ч. 1. – С. 421.

10. Вавилова, О.В. Регматогенная отслойка сетчатки и комплекс мер по улучшению исходов ее хирургического лечения: Автореф…. дис. канд. мед. наук. – Уфа, 2004. – 24 с.

11. Волков, В.В. Новые аспекты патогенеза, лечения и профилактики отслойки сетчатки / В.В. Волков, Р.Л. Трояновский // Актуальные проблемы офтальмологии. – М., 1981. – С. 140-171.

12. Галимова, А.Б. Эволюция подходов к хирургическому лечению регматогенной отслойки сетчатки / А.Б. Галимова // Офтальмол. ведомости. – 2011. – Т. 4, № 3. – С. 70-77.

13. Герасимов, Р.А. Методы исследования, клиническая характеристика и очковая коррекция меридиональной анизейконии: Автореф. … дис. канд. мед. наук. – М., 1975. – 24 с.

14. Горшков, И.М. Техника интрасклерального пломбирования при лечении локальной регматогенной отслойки сетчатки (Предварительное сообщение) / И.М. Горшков, С.В. Колесник, И.Г. Осокин // Современные технологии в офтальмологии. – 2014 . – Вып. 1. – С. 34-35.

15. Дравица, Л.В. Состояние парного глаза у пациентов с односторонней отслойкой сетчатки / Л.В. Дравицы // Ars Medica. – 2010. – № 13(33). – С. 162-164.

16. Захаров, В.Д. Витреоретинальная хирургия / В.Д. Захаров.– М.: Медицина, 2003. – 164 с.

17. Захаров, В.Д. Замещение стекловидного тела силиконовой жидкостью / В.Д. Захаров, С.Н. Федоров, В.Я. Бедило // Вестн. офтальмологии. – 1965. – № 5. – С. 83-86.

18. Ильина, Т.С. Отдаленные результаты лазерной профилактики отслойки сетчатки на «втором» глазу / Т.С. Ильина, Н.Н. Пивоваров, В.С. Акопян, Т.А. Багдасарова // Лазерные методы лечения в офтальмологии: Сб. науч. тр. / Под ред. М.М. Краснова. – М., 1994. – С. 140-145.

19. Ильницкий, В.В. Временное и постоянное эписклеральное пломбирование в хирургии отслойки сетчатки, ее профилактика: Дис. ... д-ра мед. наук. — М., 1995. — 296 с.

20. Кански, Дж.Дж. Заболевание глазного дна / Дж.Дж. Кански. – М., 2009. – С. 268-270.

21. Канюков В.Н., Коптев В.И., Канюкова Ю.В. Интрасклеральное пломбирование в хирургии отслойки сетчатки // Современные технологии лечения витреоретинальной патологии-2008: Научно-практ. конф.: Материалы. – М., 2008. – С. 79-80.

22. Косарев, С.Н. Экстрасклеральная хирургия отслойки сетчатки: анализ неудач / С.Н. Косарев, И.П. Денисова, О.А. Олейниченко // Современные технологии лечения витреоретинальной патологии: Научно-практ. конф.: Материалы. – М., 2009. – С.110-111.

23. Либман, Е.С. Состояния и динамика слепоты и инвалидности вследствие патологии органа зрения в России / Е.С. Либман, Е.В. Шахова // Съезд офтальмологов России, 7-й: Тез. докл. – М., 2000. – С. 209-214.

24. Лисицын, Ю.П. Общественное здоровье и здравоохранение / Ю.П. Лисицын. – М.: Медицина, 2002. – С. 52.

25. Луковская, Н.Г. Анализ частоты и причин развития рецидивов отслойки сетчатки после наружных этапов оперативного лечения / Н.Г. Луковская, Ю.С. Астахов, Е.А. Сайгина // Офтальмол. ведомости. – 2010. – Т. 3, № 4. – С. 24-28.

26. Лыскин, П.В. Бесцирклящная тактика хирургического лечения отслоек сетчатки / П.В. Лыскин // Офтальмохирургия. – 2001. – № 3. – С. 24-29.

27. Лыскин, П.В. Патогенетические различия регматогенных отслоек сетчатки / П.В. Лыскин // Современные технологии лечения витреоретинальной патологии - 2008: Научно-практ. конф: Материалы. – М., 2008. – С. 110-112.

28. Никифорова, Е.Б. Клинико-эпидемиологический анализ глазной заболеваемости, инвалидности и стационарной офтальмологической помощи населению Самарской области за период 2010-2014 гг. / Е.Б. Никифорова // Вестн. Оренбургского государственного университета. – 2015. – № 12 (187). – С. 160-166.

29. Норден, А.П. Теория поверхностей / А.П. Норден. – М.: ГИТТЛ, 1956. – 260 с.

30. Османов, Р.Э. Клинико-эпидемиологические аспекты регматогенной отслойки сетчатки в Тамбовской области / Р.Э. Османов // Современные технологии в офтальмологии. – 2016. – № 4. – С. 168-170.

31. Погорелов, А.В. Геометрические методы в нелинейной теории упругих оболочек / А.В. Погорелов. – М.: Наука, 1967. – 280 с.

32. Путиенко, А.А. Отслойка сетчатки / А.А. Путиенко. – Одесса: Астропринт, 2014. – 253 с.

33. Рабаданова, М.Г. Многомерный анализ факторов риска прогрессирования и прогнозирования осложнений при близорукости: Автореф. дисс. … канд. мед. наук. — М., 1994. — 28 с.

34. Рубан, А.Н. Сравнительный анализ эффективности задней витрэктомии и склерального пломбирования в лечении неосложненных форм регматогенной отслойки сетчатки / А.Н. Рубан, С.А. Рыков, Е.А. Пинчук, Д.В. Гончарук // Съезд офтальмологов России, 8-й: Тез. докл. – М., 2005. – С. 303.

35. Румянцева, А.Ф. Глазная хирургия / А.Ф. Румянцев. – Киев: Госмедиздат УССР, 1957. – 170 с.

36. Саксонова, Е.О. Профилактика отслойки сетчатки / Е.О. Саксонова // Отслойка сетчатой оболочки. — М., 1975. – С. 38-55.

37. Старков, Г.Л. Патология стекловидного тела / Г.Л. Старков. – М.: Медицина, 1967. – С. 200.

38. Степанов, Ю.В. Современные проблемы отслойки сетчатки / Ю.В. Степанов, В.М. Петухов // Ерошевские чтения. – Самара, 2007. – С. 405-408.

39. Столяренко, Г.Е. Первичная витрэктомия и операция склерального вдавления в хирургии регматогенной отслойки сетчатки / Г.Е. Столяренко // Съезд офтальмологов России, 8-й: Тез.докл. – М., 2005. – С. 308.

40. Султанова, Э.О. Хирургическое лечение свежих отслоек сетчатки методом пневморетинопексии: Автореф. дис. ... канд. мед. наук. – М., 1995. – 24 с.

41. Федоров, С.Н. Комплексная методика лечения свежих отслоек сетчатки с использованием экстрасклерального баллонирования,

пневморетино-пексии и витрэктомии / С.Н. Федоров, В.Д. Захаров, А.Г. Андронов // Актуальные вопросы офтальмологии. – Алматы, 1994. – С. 229-230.

42. Франчук, А.А. Степень риска возникновения двусторонней отслойки сетчатки и роль лазерной коагуляции в ее профилактике / А.А. Франчук, Л.А. Линник, Е.С. Пухлик // Офтальмол. журн. — 1981. — № 2. — С. 67-70.

43. Худяков, А.Ю. Анализ причин рецидивов отслойки сетчатки / А.Ю. Худяков, А.В. Жигулин, Я.Б. Лебедев, Н.В. Мащенко // Современные технологии лечения витреоретинальной патологии: Научно-практ. конф: Материалы – 2009. – М., 2009. – С. 181-184.

44. Шевалев, В.Е. Оперативное лечение отслойки сетчатой оболочки /В.Е. Шевалев. — М.: Медицина, 1965.

45. Шишкин, М.М. Современная хирургия отслоек сетчатки / М.М. Шишкин. – М.: Изд-во МВМУ, 1996. – С. 38.

46. Arruga, H. Le cerclage equatorial pour traiter le decollement retinien / H. Arruga // Bull. Soc. Fr. Ophthalmol. – 1958. – Vol. 71. – P. 571-580.

47. Azan, F. Late swelling and removal of Miragel buckles: a comparison with silicone indentations / F. Azan, G. Renard, D. Chauvaud // Retina. – 2003. – Vol. 23. – P. 641-646.

48. Bartz-Schmidt, U. New developments in retinal detachment surgery / U. Bartz-Schmidt // Ophthalmology. – 2008. – Vol. 105. – P. 27-36.

49. Bernardino, C.R. Orbital complications of hydrogel scleral buckles / C.R. Bernardino, L.D. Mihora, A.M. Fay, P.A. Rubin // Ophthalmol. Plast. Reconstr. Surg. – 2006. – Vol. 22. – P. 206-208.

50. Biardzka, B. Experimental and clinical investigations on the suitability of polidioxanone threads for cerclage of the eyeball. / B. Biardzka, P. Sternberg Jr, J. Kaluzny. // Ophthalmologica. – 1988. – Vol.197. – P. 47-50.

51. Borras, A. Inclusion of absorbable gelatin film between the scleral lamellae in the treatment of retinal detachment. / A. Borras. // Am. J. Ophthalmol. – 1961. – Vol. 52. – P. 561-565.

52. Brinton, D.A. Retinal detachment – Principles and practice / D.A. Brinton, C.P. Wilkinson. – Oxford: University Press. Inc., 2009. – P. 109-115.

53. Brinton, R. Erosion of the ocular wall by circling polyethylene tubing – A late complication of scleral buckling / R. Brinton // Trans. Am. Acad. Ophthalmol. Otolaryngol. – 1963. – Vol. 67. – P. 335-339.

54. Brown, D.M. Long term stability of circumferential silicone sponge scleral buckling exoplants / D.M. Brown, R.M. Beardsley, R.H. Fish, R.Y. Kim, T.P. Wong // Retina. – 2006. – Vol. 26 – P. 645-649.

55. Brown, P. Accidental drainage of subretinal fluid / P. Brown, A.H. Chignell // Br. J. Ophthalmol. – 1982. – Vol. 66. – P. 625-626.

56. Burton, T.C. Axial length changes after retinal detachment surgery / T.C. Burton, B.E. Herron, K.C. Ossoinig // Am. J. Ophthalmol. – 1977. – Vol. 83. – P. 59-62.

57. Burton, T.C. Irregular astigmatism following episcleral buckling procedure with the use of silicone rubber sponges // Arch. Ophthalmol. – 1973. –Vol. 90. – P. 447-448.

58. Calabria, G.A. Sutureless scleral buckling. An experimental technique / G.A. Calabria, H.W. Coover, R.C. Pruett, M.F. Refojo, C.L. Schepens // Arch. Ophthalmol. – 1970. – Vol. 83. – P.613-618.

59. Capo, H. Ipsilateral hypertropia after cataract surgery / H. Capo, C. Argyrios, D.L. Guyton // Ophthalmology. – 1996. – Vol. 103. – P. 721-730.

60. Cavka, V. Scleral buckling operation with rolled scleral flap / V. Cavka // Br. J. Ophthalmol. – 1959. – Vol. 43. – P. 361.

61. Chien, Y.T. Human skin in retinal detachment surgery / Y.T. Chien // Chin. Med. J. – 1978. – Vol. 4. – P. 277-279.

62. Chilaris, G. Fascia of the temporalis muscle in scleral buckling and keratoprosthesis operations / G. Chilaris, S. Liaricos // Am J Ophthalmol. – 1973. – Vol. 76. – P. 35-37.

63. Chronopoulos, A. Complications of encircling bands-prevention and management / A. Chronopoulos [et al.] // J. Clin. Exp. Ophthalmol. – 2015. – Vol. 32. – P. 23-27.

64. Cibis, P.A. Scleral implants with preserved human sclera / P.A. Cibis, W.H. Knobloch // Bibl. Ophthalmol. – 1967. – Vol. 72. – P. 293-318.

65. Ciulla, T.A. Age-related macular degeneration: a review of experimental treatments / T.A. Ciulla, R.P. Danis, A. Harris // Surv. Ophthalmol. – 1998. – Vol. 43. – P. 134-146.

66. Colosi, N.J. Intrusion of scleral implants associated with conjunctival epithelial ingrowth / N.J. Colosi, M. Yanoff // Am. J. Ophthalmol. – 1977. – Vol. 83. – P. 504-507.

67. Coover, H.W. Chemistry and performance of cyanoacrylate adhesives / H.W. Coover, F.B. Joyner, N.H. Shearer // Soc. Plastic Engineers. – 1959. – Vol. 15. – P. 413-417.

68. Custodis, E. Bedeutet die Plombenaufnahung auf die Sklera einen Fortschrift in der operativen Behandlung der Netzhautablosung / E. Custodis // Ber. Dtsch. Ophthalmol. Ges. – 1953. – Vol. 58. – P. 102-105.

69. Custodis, E. Scleral buckling without excision with polyviol implant / E. Custodis, C.L. Schepens // Arch. Ophthalmol. – 1960. – Vol. 62. – P. 175-182.

70. D'Amico, D.J. Medical progress – Diseases of the retina / D.J. D'Amico // New Engl. J. Med. – 1994. – Vol. 331. – P. 95-106.

71. D'Hermies, F. Encapsulation of scleral buckling materials. / F. D'Hermies, J.F. Korobelnik, G. Caputo, B. Mashhour, D. Chauvaud, Y. Pouliquen et al. // Ophthalmology. – 1998. – Vol. 105. – P. 1079-1086.

72. D'Hermies, F. Experimental encircling scleral buckle with silicone and hydrogel: histopathologic and comparative study of 26 rabbit eyes / F. D'Hermies, J.F. Korobelnik, A. Meyer, D. Chauvaud, Y. Pouliquen, G. Renard // Retina. – 1999. – Vol. 19. – P.148-157.

73. D'Hermies, F. Miragel versus silastic used as episcleral implants in rabbits – an experimental and histopathologic comparative study / F. D'Hermies, J.F.

Korobelnik, M. Savoldelli, D. Chauvaud, Y. Pouliquen // Retina. – 1995. – Vol. 15. – P. 62-67.

74. D'Hermies, F. Scleral and episcleral histological changes related to encircling explants in 20 eyes / F. D'Hermies, J.F. Korobelnik, D. Chauvaud, Y. Pouliquen, J.M. Parel, G. Renard // Acta Ophthalmol Scand. – 1999. – Vol. 77. – P. 279-285.

75. Daniele, S. Gelatin as an absorbable implant in scleral buckling procedures – An experimental study / S. Daniele, H.N. Jacklin, C.L. Schepens, H. MacKenzie-Freeman // Arch Ophthalmol. – 1968. – Vol. 80. – P. 115-119.

76. Dellaporta, A. Experimental and clinical studies on scleral encircling operations / A. Dellaporta // Trans. Am. Ophthalmol. Soc. – 1970. – Vol. 68. – P. 595-666.

77. Dellaporta, A. Experimental studies on a scleral buckling operation / A. Dellaporta // Am. J. Ophthalmol. – 1956. – Vol. 42. – P. 189-204.

78. Dellaporta, A. Experiments in scleral buckling. I. Temporary scleral buckling with inclusion of plain surgical gut / A. Dellaporta // Am. J. Ophthalmol. – 1962. – Vol. 53. – P. 593-602.

79. Dellaporta, A. Experiments in scleral buckling. III. Scleral buckling with inclusion of chromic surgical gut / A. Dellaporta // Am. J. Ophthalmol. – 1962. – Vol. 53. – P. 891-896.

80. Dellaporta, A. Experiments in scleral buckling. V. Prolonged scleral buckling with chromic surgical gut / A. Dellaporta // Am. J. Ophthalmol. – 1966. – Vol. 61. – P. 768-776.

81. Deodati, F. Use of Teflon as an indentation material in retinal detachment surgery / F. Deodati, P. Bec, M. Camezind // Bul. Soc. Ophthalmol. Fr. – 1971. – Vol. 71. – P. 69-71.

82. Deokule, S. Scleral explant removal: the last decade / S. Deokule, A. Reginald, A. Callear // Eye. – 2003. – Vol. 17. – P. 697-700.

83. Deramo, V.A. Hypotony caused by scleral buckle erosion in Marfan syndrome / V.A. Deramo, C.L. Haupert // Am. J. Ophthalmol. – 2001. – Vol. 132. – P. 429-431.

84. D'Hermies, F. Encapsulation of scleral buckling materials. A study of sixty specimens / F. D'Hermies, J.F. Korobelnik et al. // Ophthalmology. – 1998. – Vol. 105, № 6. – P. 1079-1086.

85. Duker, J.S., Late bacterial endophthalmitis following retinal detachment surgery / J.S. Duker, J.B. Belmont // Retina. – 1989. – Vol. 9. – P. 263-266.

86. El Rayes, E.N. Suprachoroidal buckling / E.N. El Rayes // Dev. Ophthalmol. – 2014. – Vol. 54. – P. 135-146.

87. Farr, A.K. Strabismus after retinal detachment surgery / A.K. Farr, D.L. Guyton // Curr. Opin. Ophthalmol. – 2000. – Vol. 11. – P. 207-210.

88. Fison, P.N. Diplopia after retinal detachment surgery / P.N. Fison, A.H. Chignell // Br. J. Ophthalmol. – 1987. – Vol. 71. – P. 521-529.

89. Folk, J.C. Cyanoacrylate adhesive in retinal detachment surgery / J.C. Folk, R.F. Dreyer // Am. J. Ophthalmol. – 1986. – Vol. 101. – P. 486-487.

90. Foulds, W.S. Experimental suprachoroidal plombage with a urethane based hydrophilic polymer / W.S. Foulds, D. Aitken, W.R. Le. // Br. J. Ophthalmol. – 1988. – Vol. 72. – P. 278-283.

91. Francois, J. Scleral pockets and lyophilized sclera in retinal detachments / J. Francois, H. Verbraeken, M. Hanssens // Ophthalmologica. – 1979. – Vol. 179. – P. 153-157.

92. Freilich, D.B. Absorbable implants in nondrainage procedures for repair of retinal detachments / D.B. Freilich, H. Morton // Dev. Ophthalmol. – 1981. – Vol. 2. – P. 66-70.

93. Gernet, H. About relative and absolute frequency of retinal detachments in myopes / H. Gernet // Ophtalmologica. – 1967. – Vol. 154. – P. 373-377.

94. Girard, L.J. Scleral buckling: full thickness and circumferential, using siliconerubber rodding and photocoagulation / L.J. Girard, A.R. McPherson // Arch. Ophthalmol. – 1962. – Vol. 67. – P. 409-420.

95. Gloor, B.P. Operation der Netzhautablosung bei Lochern im Bereich des hinteren Poles mit einfacher, lang vertraglicher Silberspange und Cerclage / B.P. Gloor. // Klin. Monatsbl.Augenheilkd. – 1977. – Vol. 171. – P. 271-277.

96. Gonin J. Le Decollement de la retine. Pathogenie-traitment / J. Gonin. – Lausanne: LibrairePayot, 1934. – 378 p.

97. Grey, P.J. Tie up retinal surgery with silicone lace / P.J. Grey // Retina. –1993. – Vol. 13. – P. 269-270.

98. Grignolo, A. L'emploi des hydrogels synthetiques dans la chirurgie du decollement de la retine / A. Grignolo, M.F. Refojo, G.A. Calabria, M. Zingirian // Mod. Probl. Ophthalmol. – 1972. – Vol. 10. – P. 153-159.

99. Grosz, I.D. Scleral buckling with Bioplast fibrin in retinal detachment / I.D. Grosz, K. Vereb, G. Kerenyi // Acta Ophthalmol. – 1976. – Vol. 54. – P. 408-416.

100. Guist, G., Lindner, K. «Zeiss, Carl» // Klin. Monatsbl. Augenheild. – 1929. – Vol. 84. – P. 120.

101. Guthoff, R. Resorbierbare Plombenmateriale in der Amotiochirurgie – Erste tierexperimentelle Untersuchungen / R. Guthoff, T. Wagner, J. Holste, R. Winter // Klin. Monatsbl. Augenheilkd. – 1993. – Vol. 202. – P. 43-48.

102. Hahn, Y.S. Infection after sponge implantation for scleral buckling / Y.S. Hahn, A. Lincoff, H. Lincoff, I. Kreissig // Am. J. Ophthalmol. – 1979. – Vol. 87. – P. 180-185.

103. Hammersley, J. Risk factors for scleral buckle removal: a matched, case-control study. Investigative / J. Hammersley, D. J. Covert, D. P. Han // Ophthalmology & Visual Science. – 2009. – Vol. 50. – P. 2063.

104. Han, D.P. Mechanisms of intraocular pressure elevation after pars plana vitrectomy / D.P. Han, H. Lewis, F.H. Lambrou // Ophthalmology. – 1989. – Vol. 96. – P. 1357-1362.

105. Havener, W.H. Olson RH. Encircling fascia lata strips for retinal detachment / W.H. Havener // Arch. Ophthalmol. – 1962. – Vol. 67. – P. 721-726.

106. Heimann, H. Scleral buckling versus primary vitrectomy in rhegmatogenous retinal detachment: A prospective randomized multicenter clinical study / H. Heimann, K.U. Bartz-Schmidt, N. Bornfeld, C.Weiss, R.D. Hilgers, M.H. Foerster // Ophthalmology. – 2007. – Vol. 114. – P. 2142–2154.

107. Ho, P.C. The MAI hydrophilic implant for scleral buckling – A review./ P.C. Ho, I.M. Chan, M.F. Refojo, F.I. Tolentino // Ophthalmic. Surg. Lasers. – 1984. – Vol. 15. – P. 511-515.

108. Hoepping, W. Die ballonplombe / W. Hoepping // Mod. Probl. Ophthalmol. - 1967. – V. 5. – P. 289-292.

109. Hwang K.I. Hydrogel explant fragmentation 10 years after scleral buckling surgery / K.I. Hwang, Lim J.I. // Arch. Ophthalmol. – 1997. – Vol. 115. – P. 1205-1206.

110. Hyams, S.W. Peripheral retina and myopia / S.W. Hyams, E. Newmann // Br. J. Ophthalmol. – 1975. – Vol. 59. – P. 480–482.

111. Jacklin, H.N. Gelatin as an absorbable implant in scleral buckling procedures – A preliminary report / H.N. Jacklin, H. MacKenzie-Freeman, C.L. Schepens, R.T. Tablante // Arch. Ophthalmol. – 1968. – Vol. 79. – P. 286-290.

112. Jess, A. Temporare Skleraleindellung als Hilfsmittel bei der Operation der Netzhautablosung / A. Jess. // Klin. Monatsbl. Augenheilkd. – 1937. – Vol. 99. – P. 318-319.

113. Kanski, J.J. Diplopia after retinal detachment surgery / J.J. Kanski, A.R. Elkington // Am. J. Ophthalmol. – 1973. – Vol. 67. – P. 345-348.

114. Kaufman, T. Myopia and retinal detachment, a statistical analysis of 800 cases / T. Kaufiman // Ophtalmologica. – 1969. – Vol. 157. – P. 249-262.

115. King, L.M. Jr. Gelatin implants in scleral buckling procedures / L.M. King Jr, R.R. Margherio, C.L. Schepens // Arch. Ophthalmol. – 1975. – Vol. 93. – P. 807-811.

116. Kommerell, G. Cerclage mit 5 mm breiten Mersilene-Band/ G. Kommerell. // Ber. Zusammenkunft Dtsch. Ophthalmol. Ges. – 1972. – Vol.71. – P. 644-645.

117. Kommerell, G. Mersilene-Band-Cerclage bei prognostisch ungunstiger Netzhautablosung/ G. Kommerell, R. Dunzen. // Ber. Zusammenkunft Dtsch. Ophthalmol. Ges. – 1977. – Vol. 74. – P. 371-376.

118. Korobelnik, J.F. e-PTFE as scleral buckling episcleral implants: an experimental and histopathologic study / J.F. Korobelnik, F.D' Hermies, D. Ducourneau, J.M. Legeais, D. Chauvaud, T. Hoang-Xuan et al. // J. Biomed Mater Res. – 1999. – Vol. 48. – P. 807-813.

119. Korobelnik, J.F. Expanded polytetrafluoroethylene episcleral implants used as encircling scleral buckling – An experimental and histopathologic study/ J.F. Korobelnik, F. D'Hermies, D. Chauvaud, J.M. Legeais, T. Hoang-Xuan, G. Renard // Ophthalmic Res. – 2000. – Vol. 32. – P. 110-117.

120. Kothe, H.W. Klinische Erfahrungen mit Polyurethan-Weichschaumplomben fur die Netzhautchirurgie. / H.W. Kothe, P.K. Lommatzsch. // Klin Monatsbl Augenheilkd. – 1985. – Vol. 187. – P. 273-275.

121. Kothe, H.W. Tierexperimentelle Testung von PolyurethanWeichschaum (SYSpur) als episclerales Plombenmaterial / H.W. Kothe, P.F. Mahnke, P. Lommatzsch // Klin. Monatsbl. Augenheilkd. – 1985. – Vol. 187. – P. 209-211.

122. L'Esperance, F.A. Jr. Absorbable collagen implant and encircling elements in retinal detachment surgery/ F.A. L'Esperance Jr. // Trans. Am. Acad. Ophthalmol. Otolaryngol. – 1966. – Vol. 70. – P. 212-234.

123. La Heij, E.C. Results of scleral buckling operations in primary rhegmatogenous retinal detachment / E.C. La Heij, P.F. Derhaag, F. Hendrikse // Doc. Ophthalmol. – 2000. – Vol. 100. – P. 1725.

124. Lansman, S. Hystologic analysis of bioabsorbable scleral buckling implants: an experimental study on rabbits / S. Lansman, P. Paakko, J. Ryhanen, H. Hirvela, M. Kellomaki, V. Ella et al. // Retina. – 2005. – Vol. 25. – P. 1032- 1038.

125. Lansman, S.M. Persistence of indentation with bioabsorbable poly-L/D-lactide versus silicone sponge scleral buckling implants / S.M. Lansman, A.I. Karttunen, H.K. Hirvela, J.T. Palosaari, M. Kellomaki, V. Ella et al. // Retina. – 2005. – Vol. 25. – P. 581-586.

126. Larsen, J.S. Ultrasonographic study on changes in axial eye dimensions after encircling procedure in João Jorge / J.S. Larsen, K. Nassaralla Jr, P. Syrdalen // Arq. Bras. Oftalmol. – 2003. –Vol. 66. –P. 51-54.

127. Le Rouic, J.F. Late swelling and removal of Miragel buckles: a comparison with silicone indentations / J.F. Le Rouic, O. Bettembourg, F. D'Hermies // Retina. – 2003. – Vol. 23. – P. 641-646.

128. Levit, R. Use of ophthalmic gelfilm in retinal surgery / R. Levit, M.H. Seelenfreund, D.B. Freilich // Ann Ophthalmol. – 1975. – Vol. 7. – P. 1613-1636.

129. Li, K. Miragel explant fragmentation 10 years after scleral buckling surgery / K. Li, K.S. Miragel Lim, D. Wong // Eye. – 2003. – Vol. 17. – P. 248-250.

130. Li, X. Incidence and epidemiological characteristics of rhegmatogenous retinal detachment in Beijing, China / X. Li // Ophthalmology. – 2003. – Vol. 110. – P. 2413-2417.

131. Lincoff, H. The cryosurgical adhesion. Part 2. / H. Lincoff, I. Kreissig, R. Bloch // Trans. Am. Acad. Ophthalmol. otolaryngol. – 1970. – Vol. 74. – P. 98-107.

132. Lincoff, H. Cutting the encircling band / H. Lincoff, M. Stopa, I. Kreissig, B. Madjarov, V. Sarup, S. Saxena et al. // Retina. – 2006. – Vol. 26. – P. 650-654.

133. Lincoff, H. Modifications to the Custodis procedure for retinal detachment / H. Lincoff, I. Baras, J. McLean // Arch. Ophthalmol. – 1965. – Vol. 73: – P. 160-163.

134. Lincoff, H. Modifications to the Custodis procedure. II. A new silicone implant for large tears / H. Lincoff, J.M. Mclean // Am. J. Ophthalmol. – 1967. – Vol. 64. – P. 877-879.

135. Liu, H.S. Scleral buckling with a soft xerogel implant. II. Experiments in vivo / H.S. Liu, M.F. Refojo, A. Henriquez // Ophthalmic Surg. – 1979. – Vol. 10. – P. 52-56.

136. Lobes, L.A. Jr. Polytetrafluoroethylene in experimental retinal detachment surgery / L.A. Lobes Jr., M.G. Grand, P.G. Rehkopf, B. Johnson // Ann. Ophthalmol. – 1981. – Vol. 13. – P. 921-923.

137. Maguire, A.M. Migration of solid silicone encircling element through four rectus muscles / A.M. Maguire, M.A. Zarbin, D. Eliott // Ophthalmic. Surg. – 1993. – Vol. 24. – P. 604-607.

138. Mahesh, S. Sutureless scleral buckle in the management of rhegmatogenous retinal detachment / S. Mahesh, P.S. Tajinder, R. Rajesh // Indian. J. Ophthalmol. – 2015. – Vol. 63 – P. 645–648.

139. Mallette, R.A. A technique for repairing strabismus after scleral buckling surgery / R.A. Mallette, J.Y. Kwon // Am. J. Ophthalmol. – 1988. – Vol. 106. – P. 364-365.

140. Marcus, D.M. Pneumatic retinopexy versus scleral buckling for repair of primary rhegmatogenous retinal detachment / D.M. Marcus, D.J. D'Amico, S. Mukai //Int. Ophthalmol. Clin. – 1994. – Vol. 34. – P. 97-108.

141. Marin, J.F. Long-term complications of the MAI hydrogel intrascleral buckling implant / J.F. Marin, F.l. Tolentino, M.F. Refojo, C.L. Schepens // Arch. Ophthalmol. – 1992. – Vol. 110. – P. 86-88.

142. Marti, R. Experience sur explants synthetiques pour le traitement du decollement de la retine / R. Martin, I. Gabarro, L.L. Burgues, A. Asensi, J.A. Bove, M.C. Casafont et al. // Ophthalmologie. – 1988. – Vol. 2. – P. 403-405.

143. Marti, R. Explant syntetique absorbable de PDS pour le traitement du decollement de la retine / R. Martin, L. Burgues, I. Gabarro, V. Mariella, M. Guix // J. Fr. Ophthalmol. – 1986. – Vol. 9. – P. 373-379.

144. Marti, R. New absorbable synthetic explant for the treatment of retinal detachment / R. Martin, I. Gabarro, L. Burgues, V. Mariella, M. Guix // Retina. – 1987. – Vol. 7. – P. 102-110.

145. Maurino, V. Ocular motility disturbances after surgery for retinal detachment / V. Maurino, A. Kwan, B.K. Khoo // J. AAPOS. – 1998. – Vol. 2. – P. 285-292.

146. McMeel, J.W. Acute and subacute infections following scleral buckling operations / J.W. McMeel, R. Manuela, J.F. Naegele, S. Pollalis, S.S. Badrinath, P.L. Murphy // Ophthalmology. – 1978. – Vol. 85. – P. 341-349.

147. Mets, M.B. Ocular deviation after retinal detachment surgery / M.B. Mets, Wendell M.E., R.G. Gieser // Am. J. Ophthalmol. – 1985. – Vol. 99. – P. 667–672.

148. Mets, M.B., Ocular deviation after retinal detachment surgery / M.B. Mets, M.E. Wendell // Am. J. Ophthalmol. – 1985. – Vol. 99. – P. 667-672.

149. Minning, C.A. Jr. Host tolerance of homologous fascia lata in retinal detachment surgery. / C.A. Minning Jr, W.H. Havener. // Arch Ophthalmol. – 1983. – Vol.101. – P.475-8

150. Mittl, R.N. Suprachoroidal injection of sodium hyaluronate as an ‘internal’ buckling procedure / R.N. Mittl, R. Tiwari // Ophthalmic. Res. – 1987. – Vol. 19. – P. 255-260.

151. Mortemousque, B. Evaluation histologique chez le lapin de la biocompatible d’un materiel d’indentation episcleral : le S-PTFEe (noyau en silicone recouvert de polytetrafluoroethylene expanse) / B. Mortemousque, C. Diemer, F. Leger, D. Barach, J.M. Legeais, W. Williamson // J. Fr. Ophthalmol. – 2001. – Vol. 24. – P. 467-473.

152. Mortemousque, B. S/e-PTFE episcleral buckling implants: an experimental and histopathologic study / B. Mortemousque, F. Leger, S. Velou, R. Graffan, J. Colin, J.F. Korobelnik // J. Biomed. Mater. Res. – 2002. – Vol. 63. – P. 686- 691.

153. Nguyen, Q.D. Erosion and intrusion of silicone rubber scleral buckle / Q.D. Nguyen, K. Lashkari, T. Hirose, R.C. Pruett // Presentation and management. Retina – 2001. – Vol. 21. – P. 214-220.

154. Norton, E.W. The past 25 years of surgery / E.W. Norton // Am. J. Ophthalmol. – 1975. – Vol. 80. – P.450-459.

155. Okada, Y. Analysis of changes in corneal shape and refraction following scleral buckling surgery / Y. Okada, S.Nakamura, E. Kubo, N. Oishi, Y. Takahashi, Y. Akagi // Jpn. J. Ophthalmol. – 2000. – Vol. 44. –P. 132-138.

156. Olk, R.J. Half-thickness sponges for retinal detachment surgery / R.J. Olk //Arch. Ophthalmol. – 1987. – Vol. 105. – P. 745-746.

157. Oshitari, K. Long-term complications of hydrogel buckles / K. Oshitari, T. Hida, A.A. Okada, A. Hirakata // Retina. – 2003. – Vol. 23. – P. 257-261.

158. Ozertürk, Y. An unusual complication of retinal reattachment surgery / Y. Ozertürk, Y. Bardak, M. Durmus // Ophthalmic. Surg. Lasers. – 1999. – Vol. 30. – P. 483-484.

159. Ozgur, O.K. Eyelid fistula caused by a scleral buckle / O.K. Ozgur, S.P. Modjtahedi, L.K. Lin // Ophthal. Plast. Reconstr. Surg. – 2010. –Vol. 26. – P. 369-371.

160. Poole, T.A. Suprachoroidal implantation for the treatment of retinal detachment / T.A. Poole, R.D. Sudarsky // Ophthalmology. – 1986. – Vol. 93. – P. 1408-1412.

161. Refojo, M.F. Substained release of antibiotics from scleral buckling materials: II. Silicone sponge / M.F. Reforo // Ophthalmic Res. – 1975. – Vol. 7. – P. 459-469.

162. Refojo, M.F. Absorption and release of antibiotics by a hydrophilic implant for scleral buckling / M.F. Reforo, F.L. Leong, I.M. Chan, F.L. Tolentino // Retina. – 1983. – Vol. 3. – P. 45-49.

163. Refojo, M.F. Experimental scleral buckling with a soft xerogel implant: I. Properties of poly(hydroxyethylacrylate) compared with gelatine and other swelling implants / M.F. Refojo, H.S. Liu // Ophthalmic. Surg. – 1978. – Vol. 9. – P. 43-50.

164. Refojo, M.F. Poly (methylacrylate-co-hydroxy-ethyl acrylate) hydrogel implant material of strength and softness / M. F. Refojo, F.L. Leong // J. Biomed. Mater. Res. – 1981. – Vol. 15. – P. 497-509.

165. Regan, C.D.J. The scleral buckling procedures. VI. Further notes on silicone in primary operations / C.D.J. Regan, C.L. Schepens, I.D. Okamura, B.J. Brockhurst // Arch. Ophthalmol. – 1962. – Vol. 68. –P. 313-328.

166. Regenbogen, L. Histoacryl tissue adhesive in some types of retinal detachment surgery / L. Regenbogen, A. Romano, M. Zuckerman, R. Stein // Br. J. Ophthalmol. – 1976. – Vol. 60. – P. 561-564.

167. Roldan-Pallares, M. Long-term complications of silicone and hydrogel explants in retinal reattachment surgery / M. Roldan-Pallares, L.D. Sanz J, S. Awad-El Susi, M.F. Refojo // Arch. Ophthalmol. – 1999. – Vol. 117. – P. 197-201.

168. Roldan-Pallares, M. Politetrafluoroetileno en la cirurgia de indentacion escleral / M. Roldan-Pallares, S. Awad-El Susi // Arch. Soc. Esp. Ophthalmol. – 2000. – Vol. 75. – P. 605-609.

169. Roldán-Pallarés, M. Scleral buckle infection with Alcaligenes xylosoxidans / M. Roldán-Pallarés, S. J. Luis del Castillo, S.A. El Susi //Arch. Ophthalmol. – 1999. – Vol. 117. – P. 197-201.

170. Rosenbaum, A.L. Strabismus following retinal detachment surgery / A.L Rosenbaum // Am. Orthopt. J. –2001. – Vol. 51 – P. 47–53.

171. Russo, C.E. Silicone sponge rejection – Early and late complications in retinal detachment surgery / C.E. Russo, R.S. Ruiz. // Arch. Ophthalmol. – 1971. – Vol. 86. – P. 647-650.

172. Saatci, A.O. An extruded encircling band straddling the cornea and corneal groove formation – Case report / A.O. Saatci, I. Durak, S. Tongal, M. Ergin // Ophthalmol. Surg. Lasers. – 1998. – Vol. 29. – P. 991-992.

173. Sachsenweger, R. Suprachoroidale (subsklerale) Fettplomben bei Ablatiooperationen / R. Sachsenweger, H. Hartwig // Klin. Monatsbl. Augenheilkd. – 1975. – Vol. 167. – P. 191-198.

174. Salama, H. Anesthetic myotoxicity as a cause of restrictive strabismus after scleral buckling surgery / H. Salama, A.K. Farr, D.L. Guyton // Retina. – 2000. – Vol. 20. – P. 478–482.

175. Schepens C.L. The scleral buckling procedures. II. Technical difficulties of primary operations / C.L. Schepens, I.D. Okamura, R.J. Brockhurst // Arch. Ophthalmol. – 1958. – Vol. 60. – P. 84-92.

176. Schepens, C.L. The scleral buckling procedures. I. Surgical techniques and management / C.L. Schepens, I.D. Okamura, R.J. Brockhurst // Arch. Ophthalmol. – 1957. – Vol. 58. – P. 797-811.

177. Schepens, C. Data on natural history of retinal detachment. Age and sex relationship / C. Schepens, D. Marden // Arch. Ophthalmol. – 1961. – Vol. 66. – P. 631.

178. Schepens, C.L. Scleral implants: an historical perspective / C.L. Schepens, F. Acosta // Surv. Ophthalmol. – 1991. – Vol. 35. – P. 447-453.

179. Schepens, C.L. Scleral implants: an historical perspective / C.L. Schepens, F. Schepens Acosta // Surv. Ophthalmol. – 1991. – Vol. 35. – P. 447-453.

180. Schrader, W.F. Motility and binocular function after radial episcleral buckle / W.F. Schrader, G. Hamburger // Klin. Monatsbl. Augenheilkd. – 1995. – Vol. 207. – P. 224-231.

181. Scott, A.B. Autograft tendon for scleral buckling / A.B. Scott // Am. J. Ophthalmol. – 1964. – Vol. 57. – P. 564-567.

182. Seaber, J.H. Strabismus after retinal detachment surgery: etiology, diagnosis, and treatment / J.H. Seaber, E.G. Buckley // Semin. Ophthalmol. – 1995. – Vol. 10. – P. 61-73.

183. Sewell, J.J. Extraocular muscle imbalance after surgical treatment for retinal detachment / J.J. Sewell, W.H. Knobloch // Am. J. Ophthalmol. – 1974. – Vol. 8. – P. 321-323.

184. Sheu, S.J. Histopathology of polytetrafluoroethylene (Gore-tex) as a scleral buckle in humans / S.J. Sheu, L.C. Chou, I.Y. Lee, C.C. Wang // Ophthalmic. Surg. Lasers. – 2001. – Vol. 32. – P. 245-247.

185. Smiddy, W.E. Refractive changes after scleral buckling surgery / W.E. Smiddy, D.N. Loupe, R.G. Michels, C. Enger, B.M. Glaser, S. de Bustros // Arch. Ophthalmol. – 1989. – Vol. –107. – P. 1469-1471.

186. Smith, R. Suprachoroidal air injection for detached retina; preliminary report / R. Smith // Br. J. Ophthalmol. – 1952. – Vol. 36. – P. 385-388.

187. Spencer, A.F. Incidence of ocular motility problems following scleral buckling surgery / A.F. Spencer, C. Newton, S.A.Vernon // Eye. – 1993. – Vol. 7 – P. 751-756.

188. Spitznas, M. Retinal surgery using cyanoacrylate as a routine procedure / M. Spitznas, H. Lossagk, M. Vogel, G. Meyer-Schwickerath // Arch. Klin. Exp. Ophthalmol. – 1973. – Vol. 187. – P. 89-101.

189. Szurman, P. -Suprachoroidal Hydrogel Buckle – a new minimal-invasive technique in treatment of rhegmatogenous retinal detachment / P. Szurman, K.T. Boden, K. Januschowski // Klin. Monatsbl. Augenheilkd. – 2017. – Vol. 4. – P. 10.

190. Tanenbaum, H.L. Gelatin implants in retina surgery / H.L. Tanenbaum, G. Chandra // Can. J. Ophthalmol. – 1976. – Vol.11. – P. 52-54.

191. Tawakol, M.E. Gore-Tex soft tissue bands as scleral explants in rabbits: a preliminary histological study / M.E. Tawakol, G.A. Peyman, K.R. Liu, K.E. Kaufman // Ophthalmic. Surg. – 1989. – Vol. 20. – P. 199-201.

192. Tolentino, F.I. A hydrophilic acrylate implant for scleral buckling: technique and clinical experience / F.I. Tolentino, M.F. Refojo, C.L. Schepens // Retina. – 1981. – Vol. 1. – P. 281-286.

193. Tolentino, F.I. Septic choroidal effusion after scleral buckling operation / F.I. Tolentino // Ann. Ophthalmol. – 1984. – Vol. 16 – P.170-172.

194. Tormala, P. Bioabsorbable polymers: materials technology and surgical applications / P. Tormala, T. Pohjonen, P. Rokkanen // Proc. Inst. Mech. Eng. – 1998. – Vol. 212. – P. 101-111.

195. Tornambe, P.E. Pneumatic retinopexy. A multicenter randomized controlled clinical trial comparing pneumatic retinopexy with scleral buckling / P.E. Tornambe, G.F. Hilton // The Retinal Detachment Study Group. Ophthalmology. – 1996. – P. 772-783.

196. Unlu, N. Intraocular intrusion of a scleral sponge implant / N. Unlu, H. Kocaoglan, M.A. Acar, B.S. Aslan, S. Duman // Ophthalmic. Surg. Lasers Imaging. – 2003. – Vol. 34. – P. 223-225.

197. Vygantas, C.M. Experimental buckling with homologous sclera and cyanoacrylate / C.M. Vygantas, P.J. Kanter // Arch. Ophthalmol. – 1974. – Vol. 91. – P. 126-129.

198. Watze, R.C. An encircling element connection for scleral buckling procedures / R.C. Watze //Am. J. Ophthalmol. – 1963. – Vol. 56. – P. 989-991.

199. Ward, R.C. Dystrophic calcification of silicone scleral buckling implant materials / R.C. Ward, P. Lou // Am. J. Ophthalmol. – 1993. –Vol. 93. – P. 115.

200. Weissgold, D.J. Rescue of exposed scleral buckles with cadaveric pericardial patch grafts / D.J. Weissgold, R.H. Millary, T.A. Bochow // Ophthalmology. – 2001. – Vol. 108. – P. 753-758.

201. Weve, H. Diathermy in Ophthalmic practice / H. Weve // Trans. Ophthalmol. Soc. U.K. – 1950. – Vol. 59 – P. 53.

202. Wilson, R.S. New absorbable exoplants using gelatine and synthetic materials / R.S. Wilson // Trans. Am. Ophthalmol. Soc. – 1983. – Vol. 81. – P. 966-1033.

203. Winter, R. Khorram-Sefat C. Microchirurgie der Amotio retinae mit biologischen Plombenmaterial / R. Wint.er // Klin Monatsbl. Augenheilkd. – 1988. – Vol. 193. – P. 611-614.

204. Witschel, H. Gewebereaktionen auf Plomben- und Cerclage-material: PolyamidSilikon-Polyester / H. Witschel, J. Faulborn // Albrecht Von Graefes Arch. Klin. Exp. Ophthalmol. – 1978. – Vol. 206. – P. 217-226.

205. Wollensak, J. Operation der Netzhautablosung bei Makulaforamen mit resorbierbarer Plombe / J. Wollensak, T. Engels // Klin. Monatsbl. Augenheilkd. – 1977. – Vol. 171. – P. 278-282.

206. Wolter, J.R. Use of Teflon in retinal detachment surgery / J.R. Wolter, F.B. Fralick // Am. J. Ophthalmol. – 1967. – Vol. 63. – P. 113-123.

207. Wolter, J.R. Use of teflon in retinal separation surgery / J.R. Wolter, F.B. Fralick // Trans. Am. Ophthalmol. Soc. – 1966. – Vol. 64.

208. Wu, W.C. Efficacy and safety of biodegradable collagen-glycosaminoglycan polymer as a material for scleral buckling / W.C. Wu, C.C. Lai, H.S.L. Chen, M.H. Sun, L.M. Lee, C.P. Shih et al. // Invest. Ophthalmol. Vis. Sci. – 2008. – Vol. 49. – P. 2673-2678.

209. Yoshizumi, M.O. Erosion of implants in retinal detachment surgery / M.O. Yoshizumi, T. Friberg // Ann. Ophthalmol. – 1983. –Vol. 15 – P. 430-434.

210. Yusuke Oshima, B. Suprachoroidal Buckling Technique: A novel, less-invasive treatment option for rhegmatogenous retinal detachment and vitreoretinal interface pathologies / B. Yusuke Oshima, E.N. El Rayes, N.Matsumura et al. // Retina Today. – 2013. – Vol. May/June. – P. 71-76.

211. Zeng, S.Q. Verwendung von homologer Kutis als Plombenmaterial in 1585 Fallenvon Ablatiooperation. / S.Q. Zeng, Y.B. Shui, C.Z. Hu, H.R. Wei // J. Tongji Med. Univ. – 1992. – Vol. 12. – P. 54-59.